

Atrofoderma de Pasini y Pierini Posible variante de la esclerodermia localizada

Pasini and Pierini atrofoderma
Possible variant of localized scleroderma

Mauricio Restrepo, Carolina Muñoz, Carlos
Horacio Muñoz • Medellín (Colombia)

Resumen

Reportamos el caso de una paciente con unas lesiones en piel que fueron diagnosticadas inicialmente como morfea por lo cual fue remitida al servicio de reumatología. Las características clínicas e histológicas nos permitieron descartar morfea clásica y clasificarla mejor como una atrofoderma de Pasini y Pierini. Aunque algunos la consideran una variante localizada y benigna de la morfea para otros se trata de una entidad nosológica distinta. Esta enfermedad debe ser considerada en el diagnóstico diferencial de la esclerodermia localizada y todos aquellos desórdenes que semejan esclerodermia para lograr un diagnóstico correcto y evitar tratamientos y exámenes innecesarios. Informamos la ausencia de respuesta de sus lesiones con el uso de hidroxiclo-roquina. (*Acta Med Colomb 2014; 39: 00-00*).

Palabras clave: *atrofoderma de Pasini y Pierini, morfea, esclerodermia localizada, hidroxiclo-roquina, Borrelia burgdorferi.*

Abstract

The case of a patient with skin lesions initially diagnosed as morphea is reported. With this diagnosis, she was referred to rheumatology. The clinical and histological characteristics allowed us to rule out classical morphea and better classify it as a Pasini and Pierini atrofoderma. While some consider it a localized and benign variant of morphea, for others it is a distinct nosological entity. This disease should be considered in the differential diagnosis of localized scleroderma and all those disorders that resemble scleroderma for a proper diagnosis and to avoid unnecessary tests and treatments. The lack of response from his lesions with the use of hydroxychloroquine is reported. (*Acta Med Colomb 2014; 39: 00-00*).

Keywords: *Pasini and Pierini atrofoderma, morphea, scleroderma, hydroxychloroquine, Borrelia burgdorferi.*

Dr. Mauricio Restrepo Escobar: Internista Reumatólogo, Profesor Auxiliar, Sección de Reumatología, Departamento de Medicina Interna, Facultad de Medicina, Universidad de Antioquia; Dra. Carolina Muñoz Grajales: Internista Reumatóloga, Hospital Pablo Tobón Uribe; Dr. Carlos Horacio Muñoz Vahos: Internista Reumatólogo, Hospital Universitario de San Vicente Fundación, Medellín (Colombia).

Correspondencia: Dr. Mauricio Restrepo Escobar, Medellín (Colombia).
E-mail: mauresco90@hotmail.com
Recibido: 30/VII/2012 Aceptado: 16/X/2013

Reporte de caso

Presentamos el caso de una paciente de 35 años remitida en diciembre de 2009 a la consulta externa de reumatología por parte de su dermatóloga con el diagnóstico de morfea para descartar compromiso sistémico y considerar el uso de metotrexate. La paciente relató la aparición de unas máculas hipercrómicas desde un año atrás localizadas en miembros superiores, tórax, abdomen y espalda. Las lesiones van aumentando de tamaño y se van sumando otras lesiones nuevas sin desaparecer las anteriores y no se acompañan de ningún síntoma adicional. Como antecedentes reportó una dermatitis perioral cuatro años antes, alergia al níquel, y cuadro sugestivo de infección por *Herpes simplex* tipo 1

recurrente. No informó antecedentes familiares relevantes. Había recibido diversos manejos tópicos incluyendo esteroides sin ninguna respuesta.

Al examen físico solo encontramos múltiples máculas hipercrómicas en miembros superiores, tórax, abdomen y espalda. No había Raynaud, telangiectasias ni esclerosis cutánea y la capilaroscopia fue normal. Las lesiones no tenían aspecto atrófico y solo algunas de ellas daban la impresión de estar ligeramente deprimidas. Los laboratorios fueron normales incluyendo hemograma, eritrosedimentación, proteína C reactiva, hormona estimulante de tiroides, uroanálisis, perfil hepático, función renal, complemento, electroforesis de proteínas y anticuerpos

antinucleares. Aunque actualmente no contamos con fotografías de las biopsias de piel, múltiples revisiones de varias biopsias de piel por dermatólogos expertos informaron piel normal.

Ante las características de las lesiones asociado con biopsias de piel sin alteraciones se descartó el diagnóstico previo de morfea y se hizo un diagnóstico de atrofoderma de Pasini y Pierini. Se ordenó hidroxiclороquina 200 mg diarios. La paciente fue reevaluada en agosto de 2011 reportando nula respuesta con el tratamiento después de tomarlo por más de ocho meses. Señaló que estaba aprendiendo a vivir con las lesiones, pero que le estaba afectando la autoestima. Dermatología le había propuesto usar medicamento o fototerapia para emparejar el tono de la piel. Señaló la aparición de muchas lesiones nuevas y que incluso habían salido lesiones en las piernas. Las lesiones seguían iniciando pequeñas y luego crecían hasta confluir. Negó nuevamente cualquier síntoma asociado. Ninguna lesión había mejorado en forma espontánea y habían respetado la cara y los senos. A la fecha la paciente optó por no volver a consultar ni someterse a la fototerapia propuesta. (Figuras 1 y 2).

Discusión

La atrofoderma de Pasini y Pierini (APP) es una enfermedad idiopática rara de la piel caracterizada por atrofia dérmica leve, la cual afecta principalmente mujeres adolescentes y adultas jóvenes. Su incidencia es desconocida.

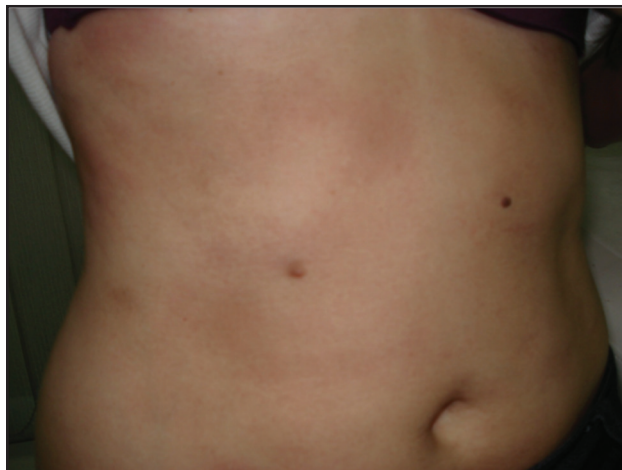


Figura 2. Máculas hipercrómicas irregulares de inicio más reciente y con tendencia a confluir en región abdominal.

Aunque el diagnóstico se basa en datos clínicos la biopsia de piel tiene un importante papel en la exclusión de otros diagnósticos (1). Algunos la han considerado una variante o una forma incompleta de la morfea (2). Para muchos autores podría llamarse indistintamente APP o morfea superficial (3-4). En una serie europea de 52 pacientes con esclerodermia localizada identificados durante 12 años en un servicio ambulatorio de medicina interna hubo 11 pacientes (21.5%) con diagnóstico final de APP. Todas fueron mujeres, la edad

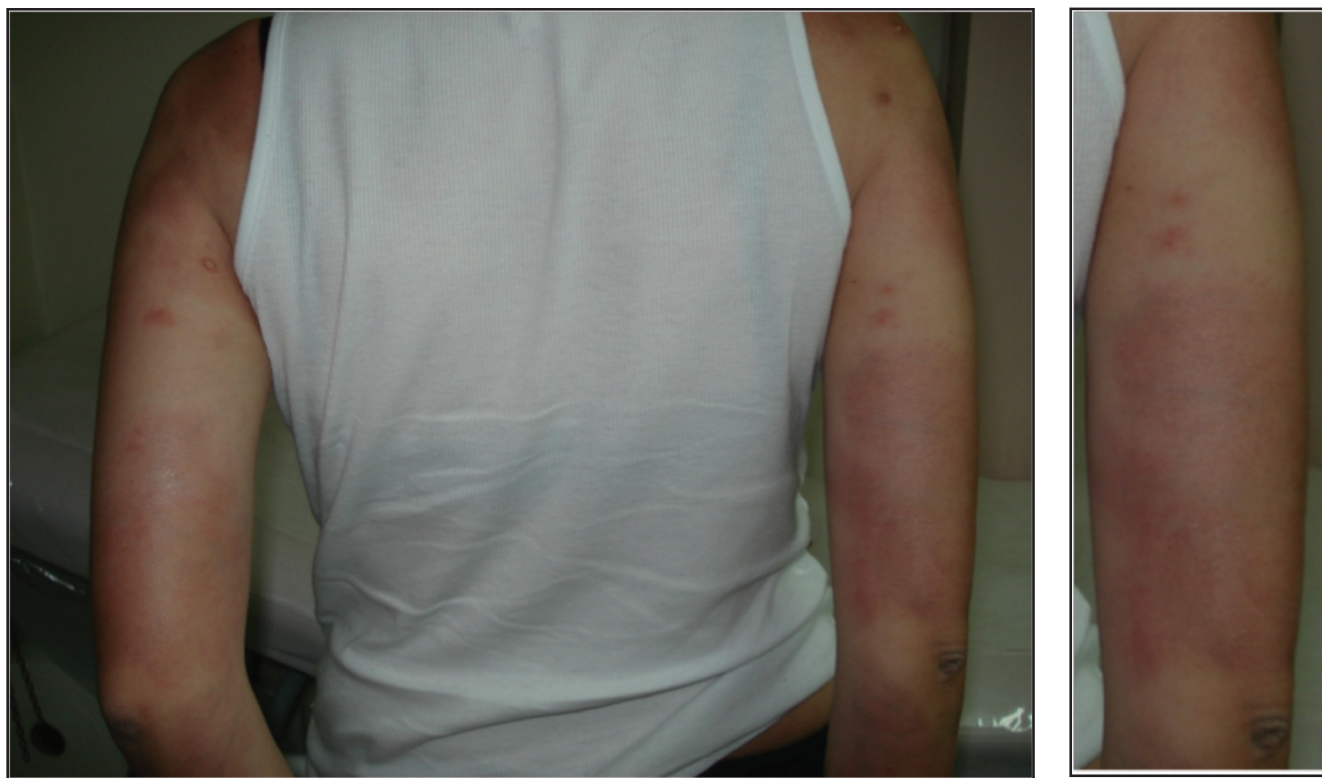

Figura 1. a. Máculas hipercrómicas simétricas no deprimidas en cara posterior de brazos. b. Acercamiento al brazo derecho.

promedio fue de 43 años con un rango entre 9 y 67 años, y en ningún caso hubo afectación de la cabeza (5).

La APP se manifiesta con lesiones redondas u ovaladas pequeñas hipo o hiperpigmentadas tipo máculas o placas levemente deprimidas las cuales se desarrollan de manera insidiosa durante varios años (3). Predominan en el tronco especialmente abdomen y espalda baja y pueden distribuirse en forma simétrica o asimétrica (5). La piel se describe como si tuviera una apariencia de placa invertida, y algunos la han descrito como aspecto de huellas en la nieve. Las lesiones pueden mostrar un aspecto grisáceo, azulado o marrón, y a veces muestran bordes irregulares claramente demarcados. Estas múltiples lesiones pequeñas pueden crecer y llegar a confluir hasta afectar grandes áreas del tronco y las extremidades proximales (6).

Aparte de las lesiones descritas no se reportan síntomas asociados, afectación sistémica, contracturas o atrofia importante. En la biopsia de piel los hallazgos anormales son mínimos o ausentes y con frecuencia el diagnóstico anatomopatológico será el de piel normal o piel sin cambios significativos (6).

Desde hace más de un siglo se empezaron a describir casos que podrían ser compatibles con la APP (7). En 1923 Agostino Paisini, un dermatólogo italiano, describió esta entidad con el nombre de atrofodermia idiopática sugiriendo que se trataba de una enfermedad diferente a la morfea. En 1936, Luis Enrique Pierini, un dermatólogo italo-argentino, revisó esta condición y propuso su posible relación con la morfea (8). En 1958 Cañizares y otros revisaron la literatura, propusieron el nombre de APP y consideraron nuevamente que debía ser clasificada como una enfermedad diferente a la morfea (9).

Aunque puede haber algunas similitudes con la morfea en general la mayoría de autores encuentran suficientes diferencias clínicas, histológicas y de curso natural para considerar a la APP como una enfermedad separada de la esclerodermia localizada. A diferencia de la morfea el inicio de la APP suele ser en promedio un poco más temprano hacia la segunda y tercera década de la vida, las lesiones son progresivas usualmente con una larga evolución, nunca afecta la cara, no se presenta el típico halo eritematovioláceo alrededor de las placas, la biopsia suele ser normal o con pocos cambios, no se observa esclerosis o solo en forma mínima y no se afectan estructuras profundas (10).

Una reciente revisión (11) sobre la clasificación de la morfea o esclerodermia localizada muestra como la APP fue incluida en una propuesta clasificatoria de 1995 dentro del grupo de las morfeas en placa (12). En una nueva propuesta publicada en 2004 la APP fue excluida de las morfeas al igual que otras condiciones también controversiales como fascitis eosinofílica y liquen escleroso y atrófico (13). Dos años después en un estudio multicéntrico que incluyó 750 pacientes con esclerodermia localizada juvenil se resaltó la presencia de diferentes clases de lesiones en un mismo paciente (14).

Se menciona en la actualidad el concepto de morfea mixta según el cual hasta un 15% de los pacientes presenta combinación de diferentes formas de morfea en forma simultánea (11). Se retoma nuevamente en esta revisión de 2013 que la APP puede ser una forma frustra o una variante de la morfea en la cual solo hay inflamación superficial y no hay cambios escleróticos significativos. Aportan como evidencia que las lesiones de APP pueden coexistir con lesiones típicas de morfea en placa en un 20% de los casos además de la existencia de morfea en placa limitada a la dermis superficial reticular en la cual la esclerosis superficial observada en la histología se manifiesta con cambios en la pigmentación y nula induración (15).

En nuestra opinión, ya sea que la APP se considere una variante benigna de la morfea o una condición clínica diferente debe reconocerse su existencia y tenerse en cuenta por todos aquellos médicos que puedan llegar a atender pacientes con lesiones sospechosas de esclerodermia o desórdenes relacionados, incluyendo pero no limitándose a internistas, reumatólogos, dermatólogos y pediatras. Tal como reportamos en nuestro caso, los pacientes con APP podrían ser mal clasificados y recibir pronósticos y terapias equivocadas y sin duda muchos de ellos podrían hacer parte de los erróneamente clasificados dentro del espectro epidemiológico de la esclerodermia localizada (16).

Además de la controversia sobre su existencia como entidad nosológica también se discute si debe hacer parte o no del espectro de la esclerodermia localizada así como su posible relación con la *Borrelia burgdorferi* (17). El curso de la enfermedad suele ser progresivo y aunque considerado benigno por la ausencia de complicaciones locales o sistémicas puede llegar a afectar profundamente la imagen corporal y la autoestima de estas pacientes.

Ningún tratamiento ha resultado ser efectivo. El láser de alejandrita se ha usado para tratar las lesiones hiperpigmentadas (6). Existe un reporte aislado de buena respuesta con hidroxiclороquina (18) y existen reportes variables con el uso de antibióticos (17, 19). Es posible que los desenlaces afortunados suelen estar magnificados por un sesgo de publicación positivo, sin embargo debemos informar también los resultados negativos como ocurrió con nuestra paciente quien continuó presentando nuevas lesiones a pesar del uso de hidroxiclороquina.

Conclusión

La APP es una enfermedad poco frecuente de comportamiento benigno aunque con potencial de afección estética y psicológica. Hace parte del diagnóstico diferencial de la esclerodermia localizada y los síndromes esclerodermiformes. Algunos la consideran una variante superficial de la morfea. En este caso reportado no hubo ninguna mejoría con el uso de hidroxiclороquina durante ocho meses. Es importante conocerla para evitar terapias o estudios innecesarios y poder explicar al paciente la ausencia de complicaciones sistémicas o deformantes locales para reducir su ansiedad.

Conflictos de interés

Ninguno.

Referencias

1. **Hawkins CN, Barankin B, Dermacase.** Atrophoderma of Pasini and Pierini. *Can Fam Physician* 2009; **55(9)**: 893-4.
2. **Kencka D, Blaszczyk M, Jabłońska S.** Atrophoderma Pasini-Pierini is a primary atrophic abortive morphea. *Dermatology* 1995; **190(3)**: 203-6.
3. **Jacobson L, Palazij R, Jaworsky C.** Superficial morphea. *J Am Acad Dermatol* 2003; **49(2)**: 323-5.
4. **Jablonska S, Blaszczyk M.** Is superficial morphea synonymous with atrophoderma Pasini-Pierini? *J Am Acad Dermatol* 2004; **50(6)**: 979-80.
5. **Toledano C, Rabhi S, Kettaneh A, Fabre B, Fardet L, Tiev KP, et al.** Localized scleroderma: a series of 52 patients. *Eur J Intern Med* 2009; **20(3)**: 331-6.
6. **González-Morán A, Martín-López R, Ramos ML, Román C, González-Asensio MP.** Atrofodermia idiopática de Pasini y Pierini. Estudio de cuatro casos. *Actas Dermosifiliogr* 2005; **96(5)**: 303-6.
7. **Posada T, Novales J.** Atrofodermia de Pasini y Pierini. Artículo de revisión. *Rev Cent Dermatol Pascua* 1999; **8(3)**:143-146.
8. **Garg A, Kumar P.** Atrophoderma of Pasini and Pierini. Letter to the editor. *Indian Dermatol Online J* 2011; **2**: 126-128.
9. **Canizares O, Sachs PM, Jaimovich L, Torres VM.** Idiopathic atrophoderma of Pasini and Pierini. *AMA Arch Derm* 1958; **77**: 42-58.
10. **Pullara TJ, Lober CW, Fenske NA.** Idiopathic atrophoderma of Pasini and Pierini. *Int J Dermatol* 1984; **23(10)**: 643-645.
11. **Bielsa I.** Update on the Classification and Treatment of Localized Scleroderma. *Actas Dermosifiliogr* 2013; **10**: 1016/j.adengl.2012.10.012.
12. **Peterson LS, Nelson AM, Su WP, Mason T, O'Fallon WM, Gabriel SE.** The epidemiology of morphea (localized scleroderma) in Olmsted County 1960-1993. *J Rheumatol* 1997; **24**: 73-80.
13. **Laxer R, Zulian F.** Localized scleroderma. *Curr Opin Rheumatol* 2006; **18**: 606-613.
14. **Zulian F, Athreya BH, Laxer R, Nelson AM, Feitosa de Oliveira SK, Punaro MG, et al.** Juvenile localized scleroderma: clinical and epidemiological features in 750 children. An international study. *Rheumatology (Oxford)* 2006; **45**: 614-620.
15. **McNiff J, Glusac EJ, Lazova RZ, Carroll CB.** Morphea limited to the superficial reticular dermis: an underrecognized histologic phenomenon. *Am J Dermatopathol* 1999; **21**: 315-319.
16. **Feinstein AR. Clinical epidemiology. I.** The identification rates of disease. *Ann Intern Med* 1968; **69(5)**: 1037-1061.
17. **Buechner SA, Ruffi T.** Atrophoderma of Pasini and Pierini. Clinical and histopathologic findings and antibodies to *Borrelia burgdorferi* in thirty-four patients. *J Am Acad Dermatol* 1994; **30(3)**: 441-6.
18. **Carter JD, Valeriano J, Vasey FB.** Hydroxychloroquine as a treatment for atrophoderma of Pasini and Pierini. *Int J Dermatol* 2006; **45(10)**: 1255-6.
19. **Lee Y, Oh Y, Ahn S, Park H, Choi E.** A Case of Atrophoderma of Pasini and Pierini Associated with *Borrelia burgdorferi* Infection Successfully Treated with Oral Doxycycline. *Ann Dermatol* 2011; **23(3)**: 352-356.