



## CIRUGÍA CARDIOVASCULAR DEL ADULTO - PRESENTACIÓN DE CASOS

# Aneurisma del seno de Valsalva disecando hacia el septo interventricular en una paciente embarazada



Edison Muñoz O.<sup>a,b,\*</sup>, Fernando M. Fortich<sup>a,b</sup> y Óscar Velásquez<sup>a</sup>

<sup>a</sup> Unidad Cardiovascular, Hospital Universitario San Vicente Fundación, Medellín, Colombia

<sup>b</sup> Sección de Cardiología, Departamento de Medicina Interna, Universidad de Antioquia, Medellín, Colombia

Recibido el 16 de junio de 2014; aceptado el 12 de mayo de 2015

Disponible en Internet el 22 de junio de 2015

### PALABRAS CLAVE

Aneurisma;  
Valsalva;  
Embarazo

### KEYWORDS

Aneurysm;  
Valsalva;  
Pregnancy

**Resumen** El aneurisma del seno de Valsalva es una entidad rara en la población general, con una incidencia de 0,14 al 3,5% en cirugías de corazón abierto; con un espectro clínico amplio y complicaciones cardíacas mecánicas o eléctricas que pueden ser fatales. En mujeres embarazadas también ha sido reportada esta entidad en unos cuantos casos en la literatura médica publicada. Se presenta un caso de una paciente gestante con aneurisma de seno de Valsalva, sus complicaciones y las medidas terapéuticas que se llevaron a cabo, además de una revisión del tema.

© 2014 Sociedad Colombiana de Cardiología y Cirugía Cardiovascular. Publicado por Elsevier España, S.L.U. Este es un artículo Open Access bajo la licencia CC BY-NC-ND (<http://creativecommons.org/licenses/by-nc-nd/4.0/>).

### Sinus of Valsalva aneurysm dissecting interventricular septum in pregnant patient

**Abstract** Sinus of Valsalva aneurysm is a rare entity in the general population, with an incidence of 0.14 to 3.5% in open heart surgery; with a broad clinical spectrum and mechanical or electrical cardiac complications that can be fatal. In pregnant women this entity has also been reported in a few cases in the medical literature. We present a case of a pregnant patient with sinus of Valsalva aneurysm, its complications and the therapeutic measures that were carried out, along with a review of the subject.

© 2014 Sociedad Colombiana de Cardiología y Cirugía Cardiovascular. Published by Elsevier España, S.L.U. This is an open access article under the CC BY-NC-ND license (<http://creativecommons.org/licenses/by-nc-nd/4.0/>).

## Introducción

El aneurisma del seno de Valsalva (ASV) se empezó a describir desde el año 1839<sup>1,2</sup>, y con una sola excepción

\* Autor para correspondencia.

Correo electrónico: [edisonhoy@yahoo.es](mailto:edisonhoy@yahoo.es) (E. Muñoz O.).

reportada<sup>3</sup>, todos se presentan en los senos de Valsalva de la válvula aórtica y no en la pulmonar. En general se considera una enfermedad rara, con una incidencia de 0,14 al 3,5% en cirugías de corazón abierto<sup>1</sup>.

Su espectro clínico es muy amplio con pacientes asintomáticos como hallazgo incidental, hasta casos fatales por rotura u otras complicaciones que incluyen el infarto agudo del miocardio, la falla cardíaca o las alteraciones en el sistema de conducción<sup>1,2</sup>. En mujeres en estado de embarazo su incidencia no es clara y solo se tienen datos de reportes de casos<sup>4-10</sup>, la mayoría de ellos con aneurismas del seno de Valsalva rotos.

Realizamos el reporte de un caso y revisión de la literatura respecto al ASV en la población general y las particularidades en una paciente embarazada.

## Caso clínico

Paciente femenina de 30 años de edad, residente en Bahía Solano (Chocó, Colombia), vive en unión libre, secundigestante, ama de casa. Como antecedentes refería un soplo cardíaco detectado un año antes, pero sin estudios, sífilis latente indeterminada tratada y un embarazo 11 años atrás, en el que no tuvo controles prenatales, dicho embarazo terminó con parto vértice espontáneo sin complicaciones.

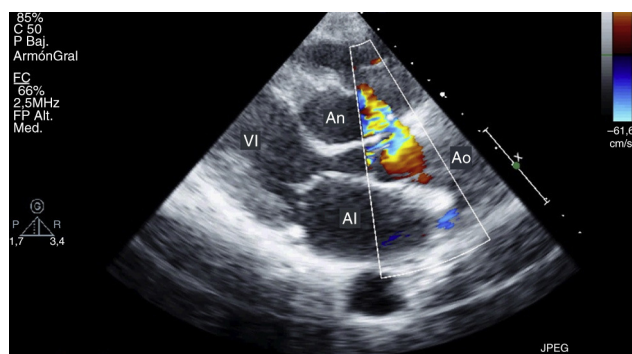
Consulta con embarazo de 33+6 semanas, remitida de Bahía Solano, por su antecedente de soplo cardíaco y ecocardiografía transesofágica extrahospitalaria, solicitada al ingresar a control prenatal, que reportaba dilatación quística del septo interventricular en su porción membranosa de 29 mm x 28 mm, con obstrucción sistólica intermitente del tracto de salida del ventrículo derecho, sin evidencia de fistulas o cortocircuitos.

Al examen físico se encontraron signos vitales normales, con una frecuencia cardíaca de 62 latidos por minuto, arrítmicos sin déficit de pulso y un soplo holosistólico III/VI en foco pulmonar, además de su útero grávido.

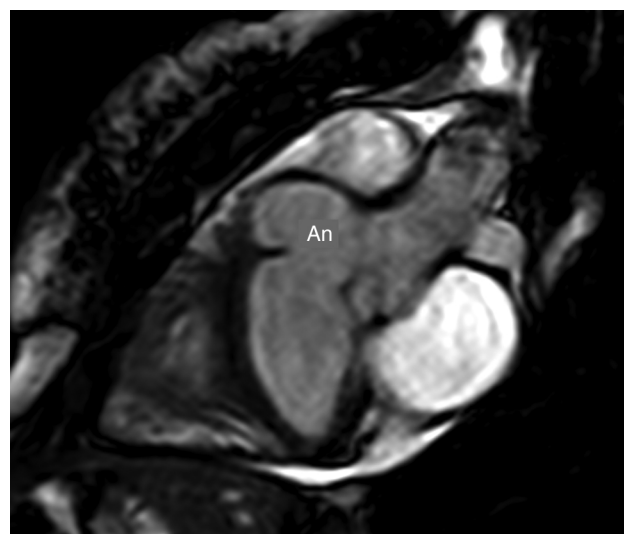
Se tomó un electrocardiograma, donde se encuentra un bloqueo AV completo con ritmo de escape variable que la mantenía con frecuencias superiores a 50 latidos por minuto, por lo que se traslada a la unidad de cuidados intensivos para monitorización.

Se realizó ecocardiografía transtorácica y transesofágica institucional que reportan leve dilatación del ventrículo izquierdo, con contractilidad segmentaria, función sistólica y fracción de expulsión normales, leve insuficiencia mitral, así como tricuspídea, además, de imagen que pudiera corresponder a un aneurisma o quiste del tabique interventricular con flujo turbulento, con comportamiento similar a un defecto septal auricular con cortocircuito de izquierda a derecha, o posible ASV (fig. 1).

Para tratar de identificar mejor el defecto, se solicita resonancia magnética cardíaca, que reportó función sistólica biventricular normal y gran aneurisma multilobulado originado en seno de Valsalva derecho que comprometía la porción basal muscular y membranosa del septo interventricular, no se identifica cortocircuito, pero sí obstrucción dinámica por el aneurisma del tracto de salida del ventrículo izquierdo y obstrucción dinámica del infundíbulo del ventrículo derecho (fig. 2). Se realizó además una angiotomografía



**Figura 1** Ecocardiografía donde se evidencia el aneurisma del seno de Valsalva extendiéndose hacia el septo interventricular. El doppler color muestra el flujo de la aorta al aneurisma. AI: aurícula izquierda, An: aneurisma del seno de Valsalva, Ao: aorta, VI: ventrículo izquierdo.

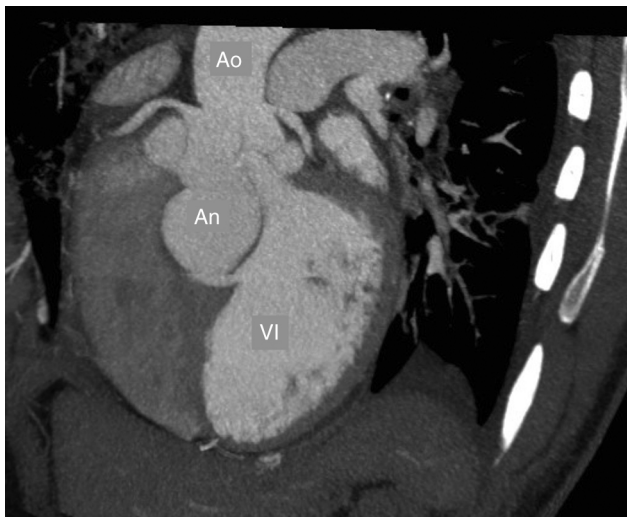

**Figura 2** Resonancia magnética cardíaca que muestra el aneurisma del seno de Valsalva (An).

de aorta para definir el plan quirúrgico, el cual mostró el gran defecto hacia el septo interventricular (fig. 3).

Se decide entonces en staff con ginecología, electrofisiología cardíaca, cardiología clínica y cirugía cardiovascular, realizar maduración pulmonar, llevar a la paciente a cesárea electiva con marcapasos transvenoso que no fue utilizado, y posteriormente programar corrección definitiva cardíaca, teniendo en cuenta que el tratamiento de elección en todos los casos es la corrección quirúrgica por el riesgo de progresión y rotura.

El procedimiento se realizó a normotermia, con canulación aórtica y bicava. Posterior a la aortotomía, se evidenció la válvula aórtica sin compromiso macroscópico de sus valvas, con defecto en el seno coronario derecho de 1 x 2 cm de longitud, con un «saco» gigante que descendía por el septo interventricular hasta el ápex con diámetros de 3 x 3 cm, sin perforar esta estructura, se observó, así mismo, en la atriotomía derecha, abombamiento del septum ventricular, previa resección de la valva aórtica nativa, que permitió la visualización completa del defecto. Se realizó plicatura del saco desde el ápex hacia el anillo aórtico proximal,



**Figura 3** Angiotomografía de la aorta donde se evidencia el aneurisma del seno de Valsalva del lado derecho extendiéndose hacia el septo interventricular. An: aneurisma del seno de Valsalva, Ao: aorta, VI: ventrículo izquierdo.

mediante suturas de Prolene 4/0 con felpas (separadas) hasta la unión del anillo con el septo interventricular, en el defecto del seno coronario derecho se interpuso un parche de pericardio bovino con Prolene 5/0. Se implanta prótesis mecánica aórtica Regent® (St Jude) No. 21 con poliéster trenzado 2/0 sin felpas, se realizó rafia aórtica y al discontinuar la circulación extracorpórea se realizó ecocardiografía transesofágica intraoperatoria confirmando corrección del defecto hacia el septo, sin fistulas.

## Discusión

El ASV fue descrito por Hope en el año 1839 al describir un caso de un aneurisma roto<sup>1</sup>, y Jhon Thurman en el año 1840 cuando publicó cinco casos de aneurismas no rotos<sup>1,2</sup>. Con una sola excepción reportada<sup>2</sup>, todos se dan en los senos de Valsalva de la válvula aórtica y no en los de la pulmonar. En general, se considera un ente raro, con una incidencia de 0,14 al 3,5% en las cirugías cardiacas<sup>1</sup>.

Su espectro clínico es muy amplio con pacientes asintomáticos con hallazgo incidental, hasta casos fatales por rotura u otras complicaciones que incluyen infarto agudo del miocardio o alteraciones en el sistema de conducción<sup>1,2</sup>. En mujeres en estado de embarazo su incidencia no es clara y solo se tienen datos de reportes de casos<sup>4-10</sup>, la mayoría de ellos con ASV rotos.

Lo esencial de la lesión es una debilidad de la pared aórtica que forma parte del seno de Valsalva, más comúnmente el derecho, a través del cual protruye paulatina y progresivamente hacia una cavidad cardiaca, generalmente, al ventrículo derecho<sup>1</sup>, en general, la capa media aórtica es defectuosa, resultando en pérdida de la fusión entre la aorta y el anillo fibroso valvular<sup>10</sup>. La presión diastólica es de gran importancia pues se ha asociado como la fuerza mecánica que favorece el inicio, la progresión e incluso la rotura del aneurisma<sup>1</sup>.

La mayoría de los ASV son congénitos, pero también se han encontrado secundarios a alteraciones del tejido

conectivo heredadas como el síndrome de Marfán y el Ehlers-Danlos, enfermedades inflamatorias como la endocarditis infecciosa, la sífilis o la aortitis granulomatosa, o la enfermedad de Behcet, o por disrupción mecánica como la disección de aorta, después de reemplazo valvular aórtico o de reparación de un defecto septal ventricular<sup>10</sup>.

## Clínica y progresión de la enfermedad

Como se mencionó, la presión diastólica es parte importante en el inicio, la progresión e incluso la rotura del aneurisma. Primero protruye sin causar alteración o sintomatología alguna, pero con el tiempo el prolapso progresa y aun sin rotura puede ocasionar por su tamaño una obstrucción del tracto de salida o entrada, especialmente del ventrículo derecho o generar compresión coronaria<sup>1,10</sup>.

Eventualmente la rotura ocurre y da como resultado en la mayoría de las veces un cortocircuito de izquierda a derecha, cuya magnitud va a depender del área de rotura, de modo que de la rapidez con la que se produzca, la magnitud del cortocircuito y la cavidad receptora, van a depender las consecuencias hemodinámicas y clínicas<sup>1</sup>.

Así, una rotura súbita y con un cortocircuito grande, se manifiesta con dolor torácico, soplo continuo e intenso, además de insuficiencia cardiaca severa por congestión pulmonar de rápida instauración, de pronóstico generalmente fatal. Mientras tanto, un cortocircuito pequeño puede pasar inadvertido por largo tiempo, llevando a obstrucción del tracto de salida de los ventrículos, alteraciones del sistema de conducción al penetrar en la base del tabique interventricular que puede provocar el bloqueo completo, o puede darse la aparición de endocarditis infecciosa como complicación<sup>1,10</sup>.

Los ASV derechos son los más comunes como se había dicho, y pueden romperse en el ventrículo derecho y menos frecuentes en la aurícula derecha, mientras que los ASV no coronarios se rompen generalmente en el atrio derecho. Por otro lado, los ASV izquierdos son muy raros, pero pueden romperse en pericardio, generando taponamiento cardiaco y muerte si no se reconoce rápidamente.

Los aneurismas no rotos generalmente no producen soplos a menos que se produzca obstrucción significativa en el tracto de salida del ventrículo derecho, en cuyo caso se puede auscultar un soplo expulsivo pulmonar<sup>1</sup>.

## Clasificación

Hay varias clasificaciones, pero la más útil depende del sitio de origen del aneurisma y de la rotura. Lo reportado en la literatura indica que los ASV son derechos en el 76,7% de los casos, con el sitio de rotura más común en el ventrículo derecho en el 67%, con menor frecuencia se menciona la rotura en el ventrículo izquierdo, la arteria pulmonar, el seno coronario y el espacio pericárdico<sup>1</sup>.

Otra clasificación de los ASV fistulizados, reportada en la literatura incluye cuatro tipos, así<sup>2</sup>:

- Tipo I: conecta el seno de Valsalva derecho (SVD) y el tracto de salida del ventrículo derecho debajo de la válvula pulmonar.

- Tipo II: conecta el SVD con el ventrículo derecho.
- Tipo IIIa: conecta el SVD con la aurícula derecha.
- Tipo IIIb: conecta la zona posterior del SVD con el ventrículo derecho.
- Tipo IIIa+b: conecta el SVD con la aurícula derecha y el ventrículo derecho.
- Tipo IV: conecta un seno no coronario con la aurícula derecha.

## Cambios fisiológicos en el embarazo e impacto en el aneurisma del seno de Valsalva

Durante el embarazo normal, el volumen sanguíneo total aumenta un 40%, el volumen plasmático 45% y el volumen de glóbulos rojos en 25%. El gasto cardiaco aumenta un 45-50%, mientras las resistencias vasculares sistémicas disminuyen un 35%<sup>10</sup>.

Después de las 28 semanas de gestación, la compresión aortocava en supino por el útero lleva a la disminución del retorno venoso, el gasto cardiaco y el flujo sanguíneo uterino. La presión sistólica disminuye levemente, mientras hay disminución significativa de la presión diastólica. Los volúmenes de las cavidades cardiacas y la fracción de expulsión, en general, se mantienen sin cambios significativos.

Durante el parto se aumentan el volumen latido y el gasto cardiaco hasta en 45 a 80% y después del parto aumenta notablemente el volumen sanguíneo por el vaciamiento del volumen uterino, y se resuelve la compresión aortocava<sup>10</sup>.

El estado hiperdinámico del embarazo aunado con los cambios hormonales sobre la pared elástica de la aorta podrían llevar a la precipitación de la rotura del ASV.

Todo esto, además, puede generar un aumento del cortocircuito y en pacientes con poca reserva cardiaca, llevar a la falla cardiaca durante el embarazo<sup>4,10</sup>.

Debido al aumento del estrés en el parto, y el riesgo de rotura, se ha considerado la cesárea electiva, pues en el parto vaginal el gasto cardiaco aumenta hasta 80%. Aunque la anestesia epidural puede disminuir la resistencia vascular sistémica, debido al bloqueo del sistema nervioso simpático, esta disminución de la resistencia sistémica no es predecible y, por tanto, no es fácil de controlar, por lo que sería de preferencia la anestesia general. Por otro lado, en la anestesia epidural se da un aumento de solo 40% del gasto cardiaco, pero con la anestesia general esto es aún menor, correspondiendo a un 25%<sup>10</sup>.

## Diagnóstico

En casos sin rotura el electrocardiograma es normal, pero al aparecer la rotura y progresar el cortocircuito en el tiempo, se pueden encontrar hallazgos de crecimiento ventricular izquierdo o crecimiento biventricular, y en casos complicados la presencia de bloqueos cardiacos.

La radiografía de tórax puede mostrar cardiomegalia que depende de la magnitud del cortocircuito y puede o no mostrar congestión pulmonar asociada.

La ecocardiografía doppler color es una herramienta poderosa para el diagnóstico, pues muestra el aneurisma y la cavidad hacia la cual protruye, puede verse también el sitio de rotura, además de cuantificar el grado de insuficiencia aórtica si lo hay. En general la ecocardiografía transtorácica

es suficiente para definir el manejo quirúrgico, pero puede recurrirse a la ecocardiografía transesofágica para precisar con mayor detalle las alteraciones anatómicas y las hemodinámicas de la lesión<sup>1</sup>.

La tomografía multicorte y la resonancia magnética se han empleado recientemente como herramientas para el diagnóstico y pautas de tratamiento del ASV.

El cateterismo cardiaco y la angiografía ya no suelen usarse como diagnóstico, pero sí puede hacer parte de la terapia<sup>1</sup>.

## Tratamiento

Siempre el tratamiento incluye la corrección del aneurisma debido a la historia natural de progresión<sup>1,10</sup>. Este generalmente, es quirúrgico, pero en el año 1994 se reportó el cierre de un ASV roto por cardiología intervencionista<sup>10</sup>. Los reportes desde entonces muestran cierres con dispositivo de Amplatzer, Rashkind o coils de Gianturco, con orificios de rotura entre 7 a 12 mm<sup>1</sup>.

En caso de aneurisma de Valsalva roto, el tratamiento indicado es el quirúrgico. La corrección puede realizarse a través de aortotomía, desde el interior de la estructura involucrada o ambas. El abordaje combinado es el más efectivo y usado para la corrección intracardiaca del aneurisma, el cierre del defecto septal ventricular y la reparación de la válvula aórtica si es necesario. En caso de insuficiencia aórtica se puede optar por reparación y reemplazo valvular<sup>1</sup>.

## Responsabilidades éticas

**Protección de personas y animales.** Los autores declaran que para esta investigación no se han realizado experimentos en seres humanos ni en animales.

**Confidencialidad de los datos.** Los autores declaran que han seguido los protocolos de su centro de trabajo sobre la publicación de datos de pacientes.

**Derecho a la privacidad y consentimiento informado.** Los autores declaran que en este artículo no aparecen datos de pacientes.

## Conflicto de intereses

Los autores declaran no tener ningún conflicto de intereses.

## Bibliografía

1. Alva C, Vásquez C. Aneurisma congénito del seno de Valsalva. Revisión. *Rev Mex Cardiol.* 2010;21(3):104-10.
2. Serrano EA, Basso GH, Flórez CE, Como JH. Cirugía del aneurisma de Valsalva. *Rev Fed Arg Cardiol.* 2007;36:40-1.
3. Page DL, Williams GM. Congenital aneurysm of the pulmonary sinus of Valsalva. *Circulation.* 1969;39:841-7.
4. Cripps T, Pumphrey CW, Parker DJ. Rupture of the sinus of Valsalva during pregnancy. *Br Heart J.* 1987;57(5):490-1.
5. Pamulapati M, Teague S, Stelzer P, Thadani U. Successful surgical repair of a ruptured aneurysm of the sinus of Valsalva in early pregnancy. *Ann Intern Med.* 1991;115(11):880-2.

6. Vincelj J, Starcević B, Sokol I, Sutlić Z. Rupture of a right sinus of valsalva aneurysm into the right ventricle during vaginal delivery: a case report. *Echocardiography*. 2005;22(10):844–6.
7. Latzman J, Makaryus AN, Rosman D. Ruptured sinus of valsalva aneurysm in a pregnant woman. *Tex Heart Inst J*. 2006;33(1):66–9.
8. Rambaldi R, Pozzati A, Colletta M, Pallotti G, Perugini E, Pedone C, et al. Acute rupture of sinus of valsalva in the right atrium during attempted pregnancy. *J Cardiovasc Med (Hagerstown)*. 2008;9(3):323–4.
9. Goel L, Gautam P. Ruptured aneurysm of right sinus of valsalva in pregnancy- a case report. *Indian J Anaesth*. 2009;53(1):88–93.
10. Cullen S, Somerville J, Redington A. Transcatheter closure of a ruptured aneurysm of the sinus of Valsalva. *Br Heart J*. 1994;71:479–80.