



Tratamiento del Hemotórax Coagulado Postraumático

Toroscopia vs. Toracotomía

C. H. MORALES, MD, SCC; M. I. VILLEGAS, MD; J.R. JARAMILLO, MD; J. C. MARIN, MD.

Palabras claves: Hemotórax coagulado, Toroscopia, Trauma del tórax.

Se presenta un ensayo clínico prospectivo, aleatorio que evalúa el tratamiento del hemotórax coagulado mediante toroscopia comparándolo con la toracotomía de limpieza convencional.

El drenaje del hemotórax coagulado postraumático por toroscopia es un método de fácil aprendizaje y realización, seguro y eficaz, con las ventajas de menor tiempo quirúrgico, menor incapacidad postoperatoria, reincorporación laboral temprana y resultado estético inobjetable.

INTRODUCCION

El tratamiento del hemotórax coagulado postraumático fluctúa entre el enfoque conservador por medio del tubo de toracostomía (1) con sus complicaciones infecciosas pleuropulmonares, sus secuelas restrictivas de la función pulmonar (2), y el enfoque quirúrgico por medio de toracotomía de limpieza. El drenaje del hemotórax coagulado por toroscopia, se sitúa intermedio dentro del espectro tradicional de tratamiento.

Este trabajo pretende evaluar el drenaje del hemotórax coagulado postraumático por toroscopia en términos de disminución de estancia hospitalaria, morbilidad y tiempo de cirugía, así como de facilidad para realizar el procedimiento, comparado con el drenaje convencional mediante toracotomía.

Academicamente, esta investigación reviste importancia por el hecho de que aunque la literatura nacional y mundial describen el procedimiento como una opción para el tratamiento de dichos pacientes (2, 3), no existe informe de trabajo planeado en forma prospectiva, comparativa o aleatoria. La literatura sólo registra casos aislados, anecdóticos, no sometidos al rigor del método científico.

Doctores: Carlos Hernando Morales Uribe, Prof. Asist. de Cirug. Gral; María I. Villegas L., R-IV de Cirug. Gral; Juan R. Jaramillo M., R-IV de Cirug. Gral.; Juan C. Marín R., R-II de Cirug. Gral., Hospital Universit. San Vicente de Paúl, Fac. de Med. de la U. de Antioquia, Medellín, Colombia.

El factor de estímulo a nuestra investigación fue haber realizado previamente algunos casos con éxito en el Departamento de Cirugía General del Hospital Universitario San Vicente de Paúl.

MATERIALES Y METODOS

Se trata de un ensayo clínico. Ingresaron al trabajo todos los pacientes que acudieron al Servicio de Urgencias del Hospital Universitario San Vicente de Paúl (Medellín) con hemotórax coagulado secundario a trauma cerrado o trauma abierto (por lesión con arma cortopunzante o de fuego) durante el período comprendido entre el 01-06-91 y el 31-06-92. Fueron excluidos los pacientes menores de 12 años con empiema, enfermedad crónica debilitante, trasplantados, inmunosuprimidos, con antecedentes de cirugía o con adherencias pleuropulmonares en el hemitórax comprometido y aquellos con cirugía abdominal concomitante.

Los casos seleccionados fueron comparados con un grupo control de pacientes, a quienes se les practicó toracotomía de limpieza por el método convencional.

El procedimiento de drenaje del hemotórax coagulado por toroscopia se realiza en quirófanos, bajo anestesia general, con el paciente en posición de decúbito lateral sobre el lado sano.

Se utilizó un laparoscopia usual sin ayuda de videocámara. La toroscopia se practicó a través de dos incisiones pequeñas de 2 cm en el sexto espacio intercostal con la línea axilar posterior, y el quinto espacio intercostal con la línea axilar media o en otro espacio elegido de acuerdo con la localización de la colección pleural; generalmente se utiliza el orificio previo de toracostomía. Se toma una muestra para estudio bacteriológico y cultivo. Por estos orificios se introduce solución salina a 37°C, a presión manual con aseptojeringa y por esta misma sonda se aspira el contenido pleural con ayuda del aspirador del quirófano y se evacúan coágulos y fibrina con instrumental accesorio. El procedimiento se dio por concluido cuando se evacuó todo el contenido y cuando hubo reexpansión pulmonar para lo cual se recurrió a la presión positiva practicada por el anestesiólogo. En los casos en los cuales no se logró la

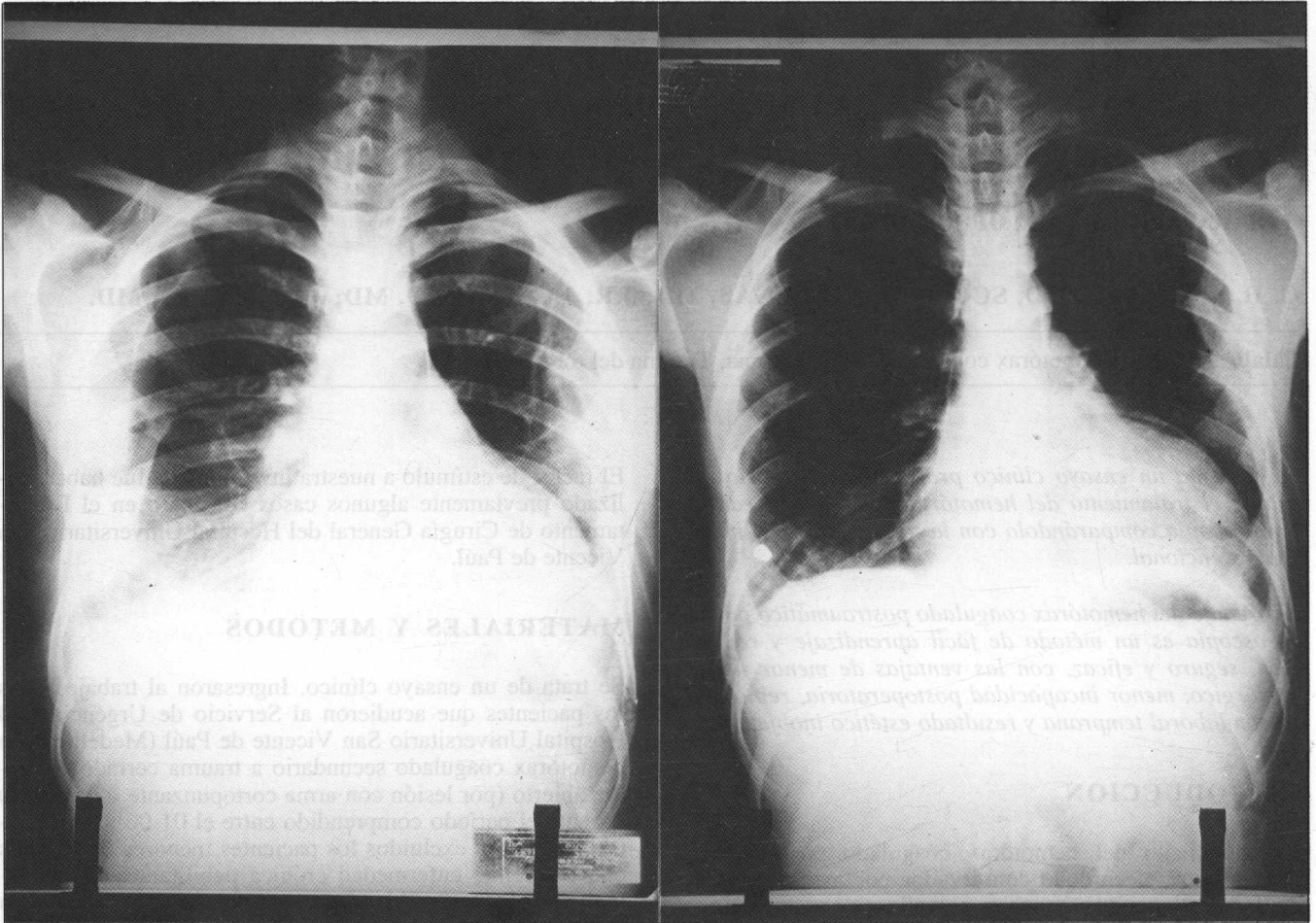


Fig. 1. RX del tórax, pre y postoperatorios.

evacuación o la reexpansión pulmonar, se consideró fallido el procedimiento y durante el mismo acto anestésico se hizo toracotomía para limpieza tradicional.

Al finalizar el procedimiento de drenaje mediante toracoscopia se dejaron dos tubos en el tórax, los cuales se pasaron por los orificios utilizados para la evacuación, conectados a trampas de agua para drenaje de aire y líquido residual. Aquellos se retiraron cuando dejaron de funcionar.

Se tomó control radiológico pre y posquirúrgico (Fig. 1).

Todos los pacientes recibieron Penicilina cristalina, 100.000 kg/día, dividida en 4 dosis desde el preoperatorio, la cual se suspendió al retirar las sondas del tórax. Si el paciente es alérgico a la Penicilina, se utiliza Eritromicina (50-100 mg/kg/día).

RESULTADOS

En el Hospital Universitario San Vicente de Paúl en un período de 1 año (junio de 1991 a mayo de 1992), 35 pacientes fueron llevados a cirugía con diagnóstico de hemotórax coagulado postraumático.

Se excluyeron del trabajo 11 pacientes porque no cumplían los requisitos de inclusión.

Quedaron entonces 24 pacientes: a 13 se les hizo drenaje por toracoscopia (casos clínicos) y a 11, drenaje por toracotomía (controles).

Los 24 pacientes son de sexo masculino. La edad promedio para todo el grupo fue de 29.18 años, siendo la media para los casos clínicos de 31.3 y para los controles de 27 años. El agente causal fue el arma cortopunzante en 15 pacientes y el arma de fuego en otros 9; ninguno de los pacientes incluidos en el trabajo tuvo trauma cerrado del tórax.

El promedio de días de permanencia preoperatoria de la sonda en el tórax para todo el grupo, fue de 2.9 días; 2.72 para los casos clínicos y 3.0 para los controles. No hay diferencia significativa ($p = 0.59$) entre los dos grupos.

El promedio de días transcurrido entre el trauma y la cirugía fue de 5 días para los casos clínicos y 4.7 para los controles. Tampoco hay diferencia significativa ($p = 0.87$) entre los grupos en estudio.

El promedio del tiempo quirúrgico para los controles fue 128.6 minutos, lo que es significativamente mayor ($p = 0.008$) que para los casos clínicos que tuvieron 64 minutos de tiempo promedio.

El promedio de días de hospitalización postoperatoria, fue mayor para los controles (5 días) que para los casos clínicos (3.6 días). Sin embargo, esta diferencia no es estadísticamente significativa ($p = 0.27$).

En cada uno de los grupos (casos y controles), hubo 2 pacientes con complicaciones postoperatorias (Tabla 1). En el grupo de los controles, un paciente presentó infección de la herida quirúrgica y el otro, empiema e infección de ésta. En el grupo tratado con toracoscopia, 1 paciente tuvo atelectasia parcial del lóbulo medio, que mejoró con terapia respiratoria; y el otro, empiema que se manejó ambulatoriamente con drenaje por toracostomía con resultado satisfactorio.

Hubo un caso fallido en el grupo tratado con toracoscopia. En este paciente el tiempo entre el trauma y la cirugía fue de 4 días y el agente causal fue el arma cortopunzante (ACP). Fue necesario practicarle toracotomía para decor-

mente grande para producir pérdida de volumen pulmonar, fiebre y la presencia de niveles hidroaéreos, como indicaciones para la cirugía (3).

El objetivo de evacuar el hemotórax coagulado es evitar el empiema y presevar la función pulmonar (2).

La intervención quirúrgica debe ser guiada por el comportamiento fisiológico de la sangre en el espacio pleural (1, 6). Persisten opiniones encontradas respecto al tratamiento del hemotórax coagulado, entre los que defienden una terapia conservadora por medio de un tubo al tórax, basados en la capacidad absorbente de la pleura, y los autores que preconizan el tratamiento agresivo con toracotomía temprana en prevención de las complicaciones y secuelas. Nuestra propuesta terapéutica es intermedia entre lo expectante y lo quirúrgico, basándonos en el drenaje por medio de toracoscopia; ésta es una excelente alternativa de la toracotomía como procedimiento diagnóstico, con alta sensibilidad y especificidad (98% y 93%, respectivamente), y como método terapéutico para resección de lesiones tumorales del pulmón, pleura, mediastino, ligadura de bulas, simpaticectomía dorsal y, en trauma del tórax, como diagnóstico y tratamiento, con una morbilidad muy baja (8-12).

Con los resultados obtenidos hasta el 31 de mayo/92, encontramos un alto número de ingresos al Hospital Universitario San Vicente de Paúl por trauma del tórax, siendo la mayoría de ellos por heridas penetrantes, lo cual es un reflejo de la violencia actual en nuestra sociedad. Sin embargo, la frecuencia del hemotórax coagulado es baja.

Todos los pacientes incluidos en la investigación son de sexo masculino y en todos el agente causal fue el arma de fuego (AF) o el ACP. Esto, sumado a que no hay diferencia estadísticamente significativa entre el tiempo transcurrido desde el momento del trauma hasta el procedimiento quirúrgico ni entre el número de días con sonda en el tórax preoperatoria en los dos grupos, hace que casos y controles sean comparables.

El drenaje por toracoscopia, ofrece la ventaja sobre el drenaje por toracotomía, que el tiempo quirúrgico es significativamente menor en el primero. Igualmente el número de días de hospitalización postoperatoria, es menor para los pacientes con drenaje por toracoscopia, aunque esto no tuvo diferencia estadística.

Las complicaciones postoperatorias son comparables para ambos grupos y no hubo muertes en ninguno de los dos.

Con los resultados obtenidos hasta ahora, no es posible definir el grupo de pacientes que se favorece del drenaje por toracoscopia o por toracotomía. Sin embargo, se ofrece la toracoscopia como un método tan seguro y eficaz, como la toracotomía, de fácil aprendizaje y realización con las ventajas de menor tiempo quirúrgico, menor incapacidad postoperatoria, resultado estético inobjetable y reincorporación a la actividad laboral más temprana; por lo tanto, recomendamos la toracoscopia como primera alternativa terapéutica en la evacuación del hemotórax coagulado.

Tabla 1. *Complicaciones en los dos procedimientos.*

Toracotomía		Toracoscopia	
Complicación	Núm.ptes.	Complicación	Núm.ptes.
Infección herida	1	Empiema	1
Empiema + infección herida	1	Atelectasia	1

ticación debido a que el pulmón no reexpandió completamente por el gran engrosamiento de la pleura visceral.

No se encontró relación entre la presencia de las complicaciones y el agente causal, ni entre el tiempo transcurrido desde el trauma hasta el procedimiento quirúrgico practicado.

No se presentaron complicaciones intraoperatorias ni muertes como consecuencia de ninguno de los dos procedimientos.

DISCUSION

El trauma del tórax es exitosamente tratado en el 80% de los casos con un tubo de tórax (3, 4). La aparición del hemotórax coagulado consecutivo a los tubos de toracostomía, fluctúa entre 5 y 15% (2).

Estudios clínicos y experimentales en animales, demuestran que algún grado de hemotórax residual se reabsorbe con el tiempo, permitiendo la total re-expansión del pulmón (5). Infortunadamente el tamaño del hemotórax coagulado residual susceptible de cirugía nunca se ha definido, y generalmente se acepta el hemotórax lo suficiente-

ABSTRACT

A randomized, prospective, clinical trial is presented, in order to evaluate the treatment of coagulated hemothorax through thoracoscopy and comparing it with conventional cleansing thoracotomy.

The drainage of the post-traumatic coagulated hemothorax through thoracoscopy is a method easy to learn and to apply, which shows to be safe and efficient having the advantages of being performed in a shorter time, offering faster recovery of the patient who may sooner return to normal activities, as well as good esthetic results.

REFERENCIAS

1. Coselli J S, Mattox K L, Beall A C: Re-evaluation of early evacuation of clotted hemothorax. Am J Surg 1984; 148 (6): 785
2. Culiner M M, Roe B B, Grimes O F: The early elective surgical approach to the treatment of traumatic hemothorax. J Thorac Cardiovasc Surg 1959; 38 (6): 780-1
3. Mattox K L, Moore E E, Feliciano D U: Trauma. California, Appleton, Lange, 1988, p. 350
4. Gray A R, Harrison W H, Coures C M et al: Penetrating injuries to the chest. Clinical results in the management of 769 patients. Am J Surg 1960; 100: 709
5. Condon R E: Spontaneous resolution of experimental clotted hemothorax. Surg Gynecol Obstet 1968; 126: 505
6. Colloins M P, Shuck J M, Wachtel T L et al: Early decortication after thoracic trauma. Arch Surg 1978; 113: 440
7. Page R D, Jeffrey R R, Donnelly R J: Thoracoscopy: A review of 121 consecutive surgical procedure. Ann Thorac Surg 1989; 48: 66-8.
8. Rush V W: Thoracoscopy Under regional anesthesia for the diagnosis and management of pleural disease Am J Surg 1987; 154: 274
9. Radigan L R, Glover J L: Thoracoscopy. Surgery 1977; 82 (4): 425
10. Oakes D, Sherek J et al: Therapeutic Thoracoscopy. J Thorac Cardiovasc Surg 1984; 87: 269-73
11. Castillo V, Ordoñez G, Calderon J, Bolivar F: Ligadura de Bula pulmonar por Videotoroscopia. Rev Col Cirug 1992; 7 (1): 51-3