

# Reporte de un caso de falla hepática aguda por hepatitis autoinmune en una paciente en tratamiento con interferón pegilado para infección crónica por el virus de la hepatitis C

## Acute hepatic failure due to autoimmune hepatitis in a patient treated for hepatitis

Simón Correa Gaviria, MD,<sup>1</sup> Yeinis Paola Espinoza Herrera, MD,<sup>2</sup> Germán Osorio Sandoval, MD,<sup>3</sup> Juan Carlos Restrepo Gutiérrez, MD.<sup>4</sup>

<sup>1</sup> Estudiante de Medicina de la Universidad de Antioquia. Integrante del Grupo de Gastrohepatología de la Universidad de Antioquia. Medellín, Colombia

<sup>2</sup> Médica Cirujana de la Universidad de Antioquia. Integrante del Grupo de Gastrohepatología de la Universidad de Antioquia. Medellín, Colombia

<sup>3</sup> Médico Cirujano, Especialista en Patología. Integrante del Grupo de Gastrohepatología de la Universidad de Antioquia. Profesor de la Facultad de Medicina de la Universidad de Antioquia. Medellín, Colombia

<sup>4</sup> Médico General, Especialista en Medicina interna, Subespecialista en Hepatología Clínica y Trasplante de hígado. Magister en Trasplante de órganos y tejidos. Doctor en Hepatología. Integrante del Grupo de Gastrohepatología de la Universidad de Antioquia. Médico Internista del Grupo de Hepatología y trasplante de hígado del Hospital Pablo Tobón Uribe. Profesor de la Facultad de Medicina de la Universidad de Antioquia. Medellín, Colombia

### Resumen

Se describe el caso de una mujer con hepatitis C crónica diagnosticada por criterios bioquímicos, serológicos e histológicos, quien presentó hepatitis autoinmune aguda y falla hepática aguda luego de un año de iniciado tratamiento con interferón pegilado, y quien requirió trasplante ortotópico de hígado.

### Palabras clave

Hepatitis C, hepatitis autoinmune, falla hepática aguda, trasplante hepático, interferón pegilado.

### Abstract

We describe the case of a woman with chronic hepatitis C which had been diagnosed by biochemical, serological and histological criteria. She presented acute autoimmune hepatitis and acute liver failure a year after starting treatment with pegylated interferon and required orthotopic liver transplantation.

### Key words

Hepatitis C, autoimmune hepatitis, liver failure, liver transplantation, interferon therapy.

Fecha recibido: 05-09-12

Fecha aceptado: 31-01-13

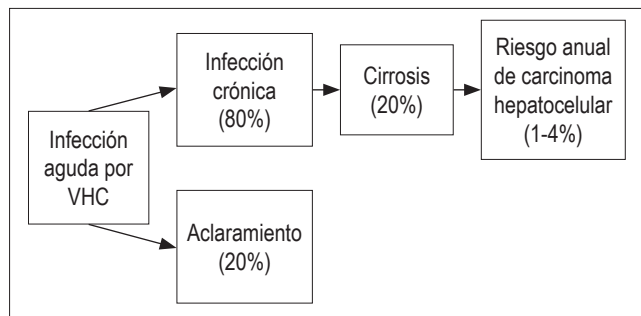
## INTRODUCCIÓN

El virus de la hepatitis C (VHC) es un virus ácido ribonucleico (ARN) de 9.600 nucleótidos, monocatenario y lineal, que pertenece a la familia *Flaviviridae* y al género *Hepacivirus*, y el cual codifica para una poliproteína que es procesada por proteasas celulares y virales para dar lugar a cuatro proteínas estructurales y a seis proteínas no estructurales (1-3). La principal vía de transmisión de la infección por el VHC es la percutánea, siendo los factores de riesgo más frecuentes las transfusiones sanguíneas y la reutilización de agujas y jeringas (3-6). Es así como el VHC alcanza el hígado por diseminación hematogena y el hepatocito es su principal célula blanco, donde la replicación viral es

intensa: se estima que más de diez trillones de partículas virales son producidas diariamente, incluso en la enfermedad crónica (3). Sin embargo, como otros virus de las hepatitis virales, el VHC no es citopático y por tanto la lesión hepática es secundaria a un mecanismo caracterizado por la destrucción de células infectadas, el cual es mediado por factores inmunitarios celulares y humorales (2, 5, 7).

La hepatitis crónica es la presentación por excelencia de la infección por el VHC hasta en 85% de los casos, y de este porcentaje de pacientes cerca de 20% desarrolla cirrosis hepática (CH) con un riesgo de 1% a 4% de progresión anual a carcinoma hepatocelular (CHC) (4, 5, 8, 9) (figura 1). Lo anterior, sumado a una incidencia estimada de la infección en el mundo entre 2,2% a 3,0% (130-210

millones de personas) hace de esta una preocupación global (10). Sin embargo, la determinación de la verdadera incidencia de la infección por el VHC resulta difícil, ya que la mayoría de infecciones agudas son asintomáticas, los ensayos disponibles no distinguen entre infección aguda, crónica o resuelta; y la mayoría de países no recolectan información sobre los casos emergentes (5-6).



**Figura 1.** Historia natural de la infección por el virus de la hepatitis C; ver texto. Tomada de la referencia 34: VHC: virus de la hepatitis C. N Engl J Med 2001; 345(1): 41-5.

El diagnóstico de la infección por VHC se hace mediante la detección de anticuerpos anti-VHC y del genoma viral. La detección de anticuerpos totales mediante ensayo inmunoenzimático (ELISA) es la prueba diagnóstica de elección (2-4). Sin embargo, pueden presentarse falsos negativos en pacientes con inmunocompromiso, con falla renal o con crioglobulinemia asociada a VHC (3). Y como la presencia de anti-VHC no distingue entre infección pasada o activa es necesario la detección del genoma viral en muestras de suero o plasma (3).

En cuanto al tratamiento de la infección por VHC, el objetivo es obtener respuesta viral sostenida, la cual se define como la reducción del ARN del VHC a menos de 50 UI/ml luego de 24 semanas de finalizado el tratamiento antiviral (6, 11). Los fármacos de elección: interferón pegilado (IFN-PEG) y ribavirina permiten una respuesta viral sostenida hasta de 55% para la mayoría de los casos: mayor a 50% para la mayoría de los genotipos del virus y superior a 80% para el caso de los genotipos 2 y 3 (5, 6, 12). La introducción de la triple terapia, que incluye además del tratamiento con IFN-PEG y ribavirina, un inhibidor de la proteasa del VHC como boceprevir o telaprevir, aumenta la tasa de RVS al menos en 20% a 25% en aquellos casos de infección por el genotipo 1 del VHC que no hayan recibido tratamiento previo, y a 40% en los que no hayan respondido al tratamiento convencional con IFN-PEG y ribavirina (13).

El IFN-PEG es un medicamento cuya actividad biológica se realiza mediante su unión a receptores específi-

cos de la membrana celular, lo cual induce la síntesis de proteínas con acción antiviral, antiproliferativa e inmunomoduladora (14). Son muchos los efectos adversos relacionados con su administración: anemia, leucopenia y trombocitopenia secundarias a supresión medular; depresión, fatiga e irritabilidad, pérdida de peso, trastornos del sueño, hiporexia, fiebre, mialgias, cefalea, náuseas, vómito y diarrea; se presentan en más de 10% de los pacientes tratados (14). La aparición, exacerbación o la manifestación de novo de una enfermedad autoinmune (EAI): tiroiditis y hepatitis autoinmune (HAI) en la mayor parte de los casos; pero también diabetes mellitus tipo 1, anemia hemolítica, psoriasis, artritis reumatoide, lupus eritematoso sistémico, cirrosis biliar primaria y sarcoidosis; se han reportado en 4% a 19% de los pacientes tratados con IFN-PEG y ribavirina (15, 16). La presencia de algún tipo de EAI es una contraindicación absoluta para el inicio del tratamiento con IFN-PEG y ribavirina (4, 6, 14).

La HAI es entonces una enfermedad crónica y progresiva de etiología desconocida, cuya patogenia se atribuye a una reacción inmune contra autoantígenos hepatocelulares (17, 18). Es una hepatitis de predominio periportal irreversible, casi siempre con anticuerpos circulantes e hipergammaglobulinemia, que puede producir necrosis hepatocelular y fibrosis o cirrosis (17, 19-21). Se desconoce la etiología de la HAI y se sospecha que en individuos genéticamente predispuestos, algún agente ambiental activa una respuesta inmune contra antígenos hepáticos provocando una inflamación progresiva y crónica, con necrosis y fibrosis (20-22). El mimetismo molecular y la reactividad cruzada entre epítopes virales y antígenos hepáticos específicos podría ser la causa de su asociación a otras enfermedades virales, tales como: sarampión, herpes virus, virus de la hepatitis A y B, citomegalovirus y virus de Epstein-Barr (21, 23). También se ha descrito semejanza antigénica entre el virus de la hepatitis C (21).

Finalmente, y en cuanto a la presentación clínica de la HAI, en la mayor parte de los casos no difiere de la de otras formas de hepatitis crónicas (24). Sin embargo, en más de 25% de los casos aparece en forma aguda y hasta en 5% se presenta como falla hepática aguda (25, 26).

Tener en cuenta que la etiología de la falla hepática aguda es el mayor determinante en su pronóstico y que esta tiene una mortalidad de 13% a 33%, dependiendo de la severidad de la presentación y del acceso a un servicio de trasplante hepático (27, 28). Presentamos a continuación el caso de una paciente de nuestro servicio de Hepatología cuya HAI debutó como falla hepática aguda y quien había recibido por más de un año tratamiento con IFN-PEG y ribavirina para infección crónica por VHC.

## DESCRIPCIÓN DEL CASO

Paciente femenina de 36 años de edad, ingeniera industrial, madre de dos hijos, al momento del diagnóstico ama de casa. Desde hace casi un año se encontraba en seguimiento en otra institución de salud, en donde recibía tratamiento para infección crónica por el VHC. Consultó a urgencias de nuestra institución hospitalaria en agosto de 2006 por aparición reciente de desorientación, disartria e incoordinación motora. Para entonces traía exámenes que confirmaban por bioquímica, serología e histología el diagnóstico de infección crónica por VHC. Con carga viral negativa a las doce semanas de iniciado el tratamiento antiviral con IFN-PEG y ribavirina, completaba cuando consultó a urgencias, treinta y un semanas con estos medicamentos. Sin otros antecedentes personales de importancia: la historia fue negativa para transfusiones sanguíneas, ingesta de alcohol o de medicamentos hepatotóxicos, consumo de sustancias psicoactivas y exposición a tóxicos ambientales. En cuanto a los antecedentes familiares de la paciente: dos hermanas con lupus eritematoso sistémico (LES) y su padre con artritis no clasificada. Al examen físico con somnolencia, ictericia, facies pálidas, lengua lisa, abdomen globoso, sin ascitis; y edema grado I en extremidades inferiores. Los exámenes de laboratorio fueron los siguientes: aspartato-aminotransferasa (TGO) 262 U/L (VN= < 25), alanin-aminotransferasa (TGP) 226 U/L (VN= < 29), fosfatasa alcalina 221 U/L (VN= 65-95), tiempo de protrombina (TP) 34 segundos (VN= 11,5-13,5), serología negativa para infección por virus hepatotropos y no hepatotropos exclusivos y anticuerpos antinucleares (ANA) y antimúsculo liso (ASMA) positivos, con títulos de 1:160. Definimos entonces que la paciente cursaba con un cuadro de hepatitis aguda de etiología autoinmune e iniciamos manejo de la encefalopatía hepática que tenía con lactulosa. Sin embargo, la paciente no mejoró con el tratamiento instaurado y por el contrario, su condición de salud se deterioró progresivamente, por lo cual al día siguiente se le realizó trasplante ortotópico de hígado (TOH). La biopsia hepática del explante mostró extensa necrosis de coagulación, infiltrado inflamatorio mononuclear y actividad de interfase (figura 2).

Presentó múltiples complicaciones en el postoperatorio: crisis hipertensiva, hipocalcemia y anemia aguda severa secundaria a la formación de un hematoma gigante subhepático. Por esta última complicación se debió llevar a laparotomía exploratoria, y cuatro días después de este procedimiento presentó rechazo celular agudo, el cual mejoró con el ajuste de la inmunosupresión que recibía. Luego de esto evolucionó satisfactoriamente y doce días después fue dada de alta con terapia inmunosupresora oral. Actualmente la

paciente asiste a controles periódicos en nuestra institución. Se encuentra libre de enfermedad por HAI y VHC.

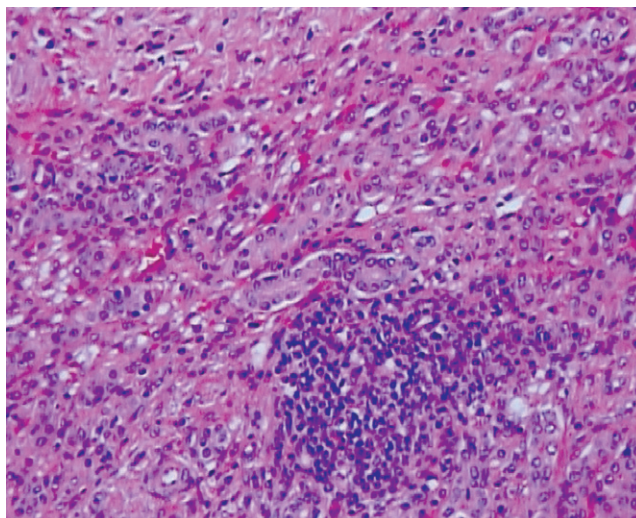


Figura 2. Biopsia hepática del explante.

## DISCUSIÓN

El diagnóstico de la HAI se define por un sistema de puntuación propuesto desde 1999 por el Grupo Internacional de Hepatitis Autoinmune (tabla 1), en donde se incluyen variables bioquímicas, hallazgos histológicos y marcadores serológicos (29). Aplicando estos criterios vemos que la paciente presenta una puntuación de probable para el diagnóstico de HAI, tipo I por tener ANA y ASMA positivos. Ahora, teniendo en cuenta que en esta paciente el diagnóstico de infección crónica por VHC fue realizado por criterios bioquímicos, serológicos e histológicos, pero que al momento de consultar a urgencias la serología para virus hepatotropos fue negativa, confirmamos entonces que se trata de un caso de falla hepática de etiología autoinmune en una paciente con diagnóstico previo de infección crónica por VHC.

En el año 2004, Lörke, et al publicaron el reporte del caso de una paciente que presentó HAI luego de nueve meses de tratamiento con IFN-PEG para infección crónica por VHC. Ellos sospecharon el inicio de la HAI por la elevación los niveles de transaminasas hasta 429 U/l, junto a la disminución de la carga viral por VHC (30). Yasui, et al reportaron por su parte, el caso de una paciente de 38 años que no solo presentó falla hepática fulminante por HAI durante el tratamiento para hepatitis crónica por VHC con IFN-PEG y ribavirina, sino también tiroiditis de Hashimoto a la semana 20 de iniciado el tratamiento. Aquí también la elevación de la ALT fue clave para sospechar el diagnóstico, junto a la aparición de ictericia y a la prolongación del TP

(31). La paciente del caso reportado por Petropoulou, et al presentó HAI luego de dos años de tratamiento con IFN-PEG y ribavirina (32).

**Tabla 1.** Sistema de puntuación para el diagnóstico de hepatitis autoinmune.

Categoría	Factor	Puntuación
Sexo	Femenino	+2
Relación FA/AST ó FA/ALT	> 3	-2
	< 1,5	+2
Niveles de IgG superiores al VN	> 2	+3
Títulos de ANA, SMA o anti-LKM1	> 1:80	+3
	1:80	+2
	1:40	+1
	< 1:40	0
AMA	Positivo	-4
Marcadores virales	Positivo	-3
	Negativo	+3
Fármacos	Sí	-4
	No	+1
Alcohol	< 25 g/día	+2
	> 60 g/día	-2
Características histológicas	Hepatitis de interfase	+3
	Plasmocitosis	+1
	Rosetas	+1
	Ninguna de las anteriores	-5
	Alteraciones biliares	-3
Enfermedad inmune	Otros cambios	-3
	Tiroiditis, colitis, sinovitis, otras	+2
Respuesta al tratamiento	Completa	+2
	Recidiva	+3
<b>Parámetros adicionales opcionales</b>		
Otros autoanticuerpos hepáticos bien definidos	Anti-SLA/LP, antiactina, anti-LC1, pANCA	+2
HLA	DR3 ó DR4	+1
<b>Puntuación de pretratamiento</b>		
Diagnóstico definitivo		> 15
Diagnóstico probable		10-15
<b>Puntuación de postratamiento</b>		
Diagnóstico definitivo		> 17
Diagnóstico probable		12-17

AMA: anticuerpos antimitocondriales; ANA: anticuerpos antinucleares; anti-LC1: anticuerpos contra el citosol hepático tipo 1; anti-LKM1: anticuerpos contra hígado/riñón tipo 1; anti-SLA/LP: anticuerpos contra antígeno hepático soluble/hígado, páncreas; relación FA/AST o FA/ALT: relación entre el nivel sérico de fosfatasa alcalina y el nivel sérico de aminotransferasa (o alanina aminotransferasa); HLA: antígeno leucocitario humano; IgG: nivel sérico de inmunoglobulina G; pANCA: anticuerpos citoplasmáticos antineutrófilos perinucleares; SMA: anticuerpos contra el músculo liso.

La hipótesis más aceptada para explicar la aparición de EAI en pacientes con infección crónica por VHC es aquella según la cual hay un mimetismo molecular entre las proteínas del virus y algunos autoantígenos. El IFN no solo elimina el virus de los hepatocitos, sino que a través de una respuesta inmune adaptativa hacia linfocitos T ayudadores tipo 1 (Th1) optimiza y acelera el reconocimiento de autoantígenos, lo cual podría aumentar el riesgo de EAI (16, 33). El antecedente familiar de LES en dos hermanas de la paciente, así como su padre con artritis no clasificada; sugieren que la paciente de nuestro caso presentaba cierta predisposición genética hacia la autoinmunidad, por lo cual la recomendación es que en pacientes con este tipo de antecedentes patológicos se haga seguimiento a largo plazo no solo con carga viral del VHC, sino también con pruebas de autoinmunidad, aun después de obtener una respuesta viral sostenida (16, 32). Así mismo, el aumento en los niveles de transaminasas, en ausencia del uso reciente de fármacos hepatotóxicos, y la elevación de autoanticuerpos, debe hacer pensar en HAI inducida por IFN-PEG (31, 32).

Finalmente, y en cuanto al tratamiento de esta patología se refiere: Lörke, et al describen en su estudio que luego de iniciar tratamiento con prednisolona y azatioprina, disminuyeron los niveles de TGP a valores casi normales, aunque aumentaron los niveles de ARN del VHC (30). La paciente del caso reportado por Petropoulou, et al también respondió a la inmunosupresión instaurada con esteroides y azatioprina (32). A la paciente del caso reportado por Yasui et al, al igual que a nuestra paciente, se les realizó TOH, pues aunque en ambos casos el IFN fue suspendido y se inició tratamiento con esteroides y azatioprina, al momento del diagnóstico las dos pacientes presentaban falla hepática aguda (31).

## REFERENCIAS

1. Major M, Feinstone S. The molecular virology of hepatitis C. *Hepatology* 1997; 25: 1527-1538.
2. McHutchison J. Understanding Hepatitis C. *Am J Manag Care* 2004; 10: S21-S29
3. Navas M, Restrepo J. Virus de las hepatitis. En: *Enfermedades infecciosas*, 6ta Ed. Medellín, Colombia: CIB; 2003. p. 473-486.
4. Wong T, Lee S. Hepatitis C: a review for primary care physicians. *Canadian Medical Association Journal* 2006; 174(5): 649-659.
5. McHutchison J, Bacon B. Chronic hepatitis C: an age wave of disease burden. *Am J Manag Care* 2005; 11: S286-S295.
6. EASL Clinical Practice Guidelines: Management of hepatitis C virus infection. *Journal of Hepatology* 2011; 55: 245-264.

7. Hoofnagle J. Course and outcomes of hepatitis C. *Hepatology* 2002; 36: S21-S29.
8. Di Bisceglie A. Natural history of hepatitis C: its impact on clinical management. *Hepatology* 2000; 31: 1014-1018.
9. Seeff LB. Natural history of chronic hepatitis C. *Hepatology* 2002; 36: S35-S46.
10. Chevaliez S, Pawlotsky J. Diagnosis and management of chronic viral hepatitis: antigens, antibodies and viral genomes. *Best Pract Res Clin Gastroenterol* 2008; 22:1031-1048,
11. Ghany M, Strader D, Thomas D, Seeff L. Diagnosis, management, and treatment of hepatitis C: an update. *Hepatology* 2009; 49: 1335-1374.
12. McHutchison J, Manns M, Patel K, Poynard T, Lindsay K, Trepo C, et al. Adherence to combination therapy enhances sustained response in genotype-1-infected patients with chronic hepatitis C. *Gastroenterology* 2002; 123: 1061-1069.
13. Ramachandran P, Fraser A, Agarwal K, Austin A, Brown A, Foster G, et al. UK consensus guidelines for the use of the protease inhibitors boceprevir and telaprevir in genotype 1 chronic hepatitis C infected patients. *Aliment Pharmacol Ther* 2012; 35(6): 647-662.
14. Del Río A. Tratamiento con interferón en las hepatitis crónicas. *Med Clin (Barc)* 1994; 103: 498-504.
15. García L, García C, Rodríguez S, Borque M, García A, Iglesias R, et al. Latent autoimmune hepatitis triggered during interferon therapy in patients with chronic hepatitis C. *Gastroenterology* 1995; 108: 1770-1777.
16. Guru V, Ahmad I, Israel J. Concurrent Autoimmune Hepatitis and Grave's Disease in Hepatitis C during Pegylated Interferon  $\alpha$ -2a and Ribavirin Therapy. *The Saudi Journal of Gastroenterology* 2011; 17 (5): 348-352.
17. Muñoz L, Gaytán J. Hepatitis Autoinmunitaria: Presentación Clínica y Evolución. En: Muñoz L. *Hepatología*. 1 ed. Ciudad de México: McGraw-Hill; 2007. p. 223-233.
18. Muratori L, Muratori P, Granito A, Pappas G, Cassani F, Renzi M. Current topics in autoimmune hepatitis. *Dig Liver Dis* 2010; 42(11): 757-764.
19. Zeman MV, Hirschfield GM. Autoantibodies and liver disease: uses and abuses. *Can J Gastroenterol* 2010; 24(4): 225-231.
20. Ukomadu, C. Chronic Nonviral Hepatitis. En: *Current Diagnosis and Treatment: Gastroenterology, Hepatology and Endoscopy*. 1ed. EE.UU: McGraw-Hill; 2009. p. 444-448.
21. Orts J, Zúñiga A, Alarcón I. Hepatitis autoinmune. *An Med Interna (Madrid)* 2004; 21(7): 340-354.
22. Krawitt E. Autoimmune Hepatitis. *N Engl J Med* 2006; 354: 54-66.
23. Strassburg C. Autoimmune hepatitis. *Best Pract Res Clin Gastroenterol* 2010; 24(5): 667-682.
24. Krawitt EL. Autoimmune hepatitis. *N Engl J Med* 1996; 334: 897-903.
25. Nikias G, Batts K, Czaja A. The nature and prognostic implications of autoimmune hepatitis with acute presentation. *J Hepatol* 1994; 21: 866-871.
26. Lee W, Squires R, Nyberg S, Doo E, Hoofnagle J. Acute liver failure: Summary of a workshop. *Hepatology* 2008; 47: 1401-1415.
27. Escorsell A, Mas A, De la Mata M. Acute Liver Failure in Spain: Analysis of 267 Cases. *Liver transplantation* 2007; 13: 1389-1395.
28. Chaves N, Barrientos T, Guerrero C, Santiago J, Méndez N, Uribe M. Increased mortality from acute liver failure in Mexico. *Annals of Hepatology* 2012; 11(2): 257-262.
29. Álvarez F, Berg P, Bianchi F, Bianchi L, Burroughs A, Cancado E, et al. International Autoimmune Hepatitis Group Report: review of criteria for diagnosis of autoimmune hepatitis. *J Hepatol* 1999; 31: 929-938.
30. Lörke J, Erhardt A, Häussinger D. Induction of autoimmune hepatitis by pegylated interferon alfa-2b in chronic hepatitis C. *Clin Gastroenterol Hepatol* 2004; 2: A20.
31. Yasui S, Fujiwara K, Yokosuka O. Autoimmune fulminant hepatic failure in chronic hepatitis C during Peg-interferon-alpha 2b plus ribavirin treatment showing histological heterogeneity. *Dig Liver Dis* 2011; 43(8): 666-7.
32. Petropoulou K, Dourakis S, Delladetsima J, Archimandritis A. Autoimmune hepatitis, 2 years after successful peg-interferon-alpha 2b plus ribavirin treatment in a patient with chronic hepatitis C. *Annals of Gastroenterology* 2010; 23(2): 142-145.
33. Conrad B. Potential Mechanisms of Interferon- $\alpha$  Induced Autoimmunity. *Autoimmunity* 2003; 36 (8): 519-523.
34. Lauer G, Walker B. Hepatitis C virus infection. *N Engl J Med* 2001; 345(1): 41-52.