

---

# COMPLICACIONES ASOCIADAS CON OSTEOTOMÍA LE FORT I

## COMPLICATIONS ASSOCIATED WITH LE FORT I OSTEOTOMY

FRANCISCO L. DUQUE S.<sup>1</sup>, PEDRO M. JARAMILLO V.<sup>2</sup>

**RESUMEN.** La osteotomía Le Fort I es un procedimiento rutinario en cirugía ortognática. Los autores reportan la ocurrencia de complicaciones intra- y posquirúrgicas. La osteotomía Le Fort I está relacionada con gran variedad de complicaciones. Un conocimiento preciso de las complicaciones debería ayudar al cirujano, al ortodoncista y al paciente para estimar los beneficios de una cirugía electiva versus los riesgos. El conocer las complicaciones también debería ayudar a prevenir su ocurrencia y facilitar el tratamiento. El propósito de esta revisión fue reportar las complicaciones quirúrgicas y posquirúrgicas que están relacionadas con la osteotomía Le Fort I. Se presentan las complicaciones en el siguiente orden: oftalmológicas, vasculares, del seno cavernoso, necrosis avascular, edema, infecciosas, neurológicas, resultados estéticos desfavorables, cambios pulpares y otras complicaciones de rara ocurrencia.

**Palabras clave:** Osteotomía Le Fort I, complicaciones, isquemia vascular, sangrado posquirúrgico.

Duque FL, Jaramillo PM. Complicaciones asociadas con osteotomía Le Fort I. Rev Fac Odontol Univ Antioq 2009; 20(2): 205-221.

---

**ABSTRACT.** *Le Fort I osteotomy has become a routine procedure in elective orthognathic surgery. The authors report the occurrence of intra and post operative complications in Le Fort I osteotomy. The Le Fort I osteotomy is related to a variety of complications. A precise assessment of complications might be helpful for the patient, the orthodontist, and the surgeon in order to estimate the benefit of an elective operation versus its immanent risks. Knowledge of complications also might help to prevent their occurrence and facilitate their management. The aim of this review was to report the types and frequencies of intra- and post operative complications related to Le Fort I osteotomy. This review presents surgical complications in the following order: Ophthalmic complications, Vascular complications, Cavernous sinus fistula, Ischemic complications including aseptic necrosis, swelling, significant infections such as abscesses or maxillary sinusitis, Nerve injuries, unfavorable esthetic results, unfavorable pulp reactions and other unusual complications.*

**Key words:** Le Fort I osteotomy, complications, vascular ischemia, postoperative bleeding.

Duque FL, Jaramillo PM. Complications associated with Le Fort I osteotomy. Rev Fac Odontol Univ Antioq 2009; 20(2): 205-221.

## INTRODUCCIÓN

La osteotomía Le Fort I se considera como un procedimiento seguro en la medida en que se torna más rutinaria y los grupos de profesionales en cirugía ortognática han obtenido mayor experiencia, las complicaciones tanto intraoperatorias como en el postquirúrgico inmediato son escasas y cuando se presentan son solucionadas satisfactoriamente en la mayoría

de los casos. Van de Perre y colaboradores<sup>1</sup> hicieron un estudio retrospectivo sobre las complicaciones postquirúrgicas encontrando que la pérdida sanguínea excesiva era la mayor complicación después de la cirugía en el maxilar superior, en tanto, el compromiso de la vía aérea por el edema, fue el más frecuente cuando se hacía simultáneamente osteoto-

---

1 Odontólogo. Especialista en Estomatología. Cirugía oral y maxilofacial. Alta gerencia. Profesor Titular Facultad de Odontología, Universidad de Antioquia. Medellín, Colombia. Dirección electrónica: fids@une.net.co

2 Odontólogo. Especialista en Odontología integral del Adolescente y Ortodoncia. Profesor Asociado Facultad de Odontología, Universidad de Antioquia Medellín, Colombia. Dirección electrónica: orthoclinic@une.net.co

RECIBIDO: MAYO 5/2008 - ACEPTADO: ABRIL 21/2009

mía de la mandíbula. Las complicaciones en 2.049 pacientes solo llegaron al 1,9%; la transfusión sanguínea fue necesaria en veintidós casos, cuatro pacientes fueron reintervenidos por presentar sangrado profuso posquirúrgico; mientras cuatro presentaron bradicardia severa y uno falleció posiblemente por una cardiopatía desconocida. Kramer y colaboradores<sup>2</sup> presentaron su casuística de 1.000 pacientes en veinte años, y encontraron 6,4% de complicaciones; las complicaciones relacionadas con alteraciones anatómicas se presentaron en el 2,6%, el sangrado excesivo y la infección se presentaron en cada caso en el 1,1%, en tanto la isquemia se presentó en el 1%.

La utilización de placas y tornillos como material de osteosíntesis, reduce el tiempo de fijación intermaxilar y disminuye los riesgos de broncoaspiración, además de permitirle al paciente mayor confort y reincorporarse más temprano sus actividades.

Se pueden presentar gran variedad de complicaciones cuando se hace la osteotomía del maxilar superior las cuales llegan a alterar significativamente los resultados tanto funcionales como estéticos en los pacientes, por ello, es indispensable la estricta planeación, la cual permita un desarrollo claro y preciso por parte del grupo quirúrgico que participa en el procedimiento; además del equipo de apoyo que incluye los anestesiólogos, el personal de enfermería y del banco de sangre. Es de vital importancia la preparación ortodóncica previa a la cirugía, porque ella brinda la estabilidad oclusal, que es fundamental.

El mejor conocimiento de las deformidades craneofaciales, entender las bases bio-fisiológicas de los procedimientos quirúrgicos, reconocer las complicaciones que puedan presentarse en el tratamiento, así como su manejo, permitirán al equipo multidisciplinario mejores resultados en los pacientes.

En esta revisión se presentan las complicaciones en el siguiente orden: oftalmológicas, vasculares, del seno cavernoso, necrosis avascular, edema, infecciosas, neurológicas, resultados estéticos desfavorables, cambios pulpares y otras complicaciones de rara ocurrencia.

## COMPLICACIONES OFTALMOLÓGICAS

Las complicaciones oftalmológicas después de la osteotomía LeFort I son raras y pocos casos están reportados,<sup>1,2</sup> la mayoría de casos con compromiso ocular están relacionados con trauma maxilofacial; menos del 1% de los pacientes llega a presentar complicaciones oftalmológicas. Lanigan y colaboradores<sup>3</sup> hacen excelente revisión del tema. Es de resaltar como la mayoría de las complicaciones oftalmológicas reportadas después de osteotomía Le Fort I se presentaron al lado derecho.

Las complicaciones oftalmológicas poscirugía ortognática Lanigan y Colaboradores<sup>3,4</sup> las agrupan en: disminución de la agudeza visual o ceguera, disfunción de los músculos extraoculares, queratitis neuroparalítica (queratitis seca y epifora) y daño en el aparato lagrimal.

Las injurias en la córnea pueden llegar a producirse debido al contacto con sustancias que contengan alcohol como base, en los antisépticos empleados durante la asepsia, al incompleto cierre del ojo o a una injuria involuntaria durante la separación. Las complicaciones oftalmológicas están mediadas por daño a los nervios o a estructuras vasculares.

Durante la osteotomía Le Fort I las injurias directas son muy raras sobre los nervios óptico, motor ocular común, patético, motor ocular externo, el aparato nasolacrimal y la primera rama del trigémino; sin embargo, los daños indirectos como tracción, compresión y contragolpe a las estructuras neurovasculares pueden ser producidos por las fuerzas transmitidas durante la disyunción pterigomaxilar y el desprendimiento del maxilar, extendiéndose las fracturas a la base del cráneo y a la órbita.<sup>2-6</sup>

Cuando se presenta amaurosis y oftalmoplejía total, donde el daño involucra los nervios craneales se cree que es debido a la presión generada por el hematoma que es transmitida hacia la fisura orbitaria superior y al foramen óptico desde la fosa pterigomaxilar; es importante recordar que dicho foramen óptico se encuentra entre las dos raíces de las alas menores del hueso esfenoides, mientras que, la fisura orbitaria superior se localiza entre las alas menor y mayor del mismo hueso.

Cuando ocurre fractura del piso orbitario, los fragmentos óseos pueden ser observados en estrecha relación o en contacto con el nervio óptico y la fisura orbitaria superior. Pocos casos de amaurosis después de cirugía ortognática están reportados;<sup>3,5,7,8;</sup> Lanigan<sup>3</sup> reportó un caso de una mujer de 33 años quien presentó amaurosis del ojo derecho después de la osteotomía Le Fort I con injertos óseos y una osteotomía sagital mandibular; en la tomografía se encontró una fractura que involucraba el hueso esfenoides que se extendía hacia el piso de la fosa craneal media derecha y que llegaba justo el foramen óptico; una espícula ósea se observó próxima al nervio óptico en el área del foramen óptico, cerca de la fisura orbitaria superior. La paciente fue manejada con esteroides y aun cuando recuperó el nervio oculomotor, no sucedió lo mismo con el nervio óptico. Li y colaboradores<sup>5</sup> reportaron en una mujer de 34 años cieguera en el ojo izquierdo después de una osteotomía segmentaria posterosuperior y la colocación de un distractor para expansión palatina rápida; ella presentó síndrome del compartimento orbital secundario a hemorragia retrobulbar aguda.

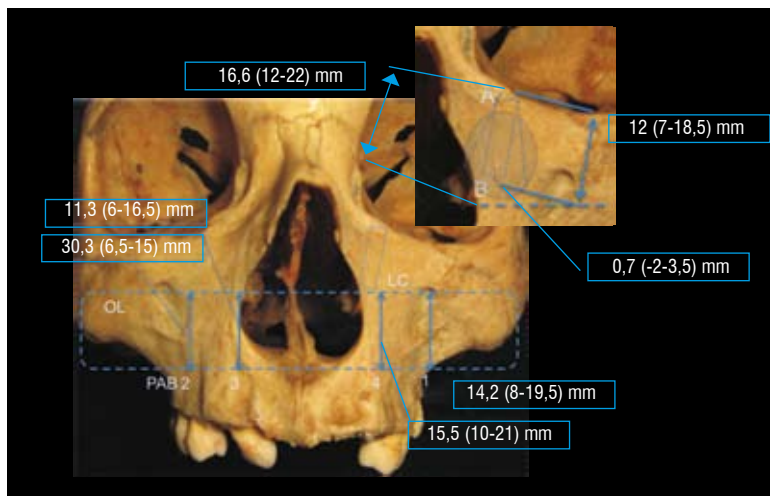
El nervio oculomotor puede comprometerse durante su paso por la fisura orbitaria superior, en este caso estarán involucradas sus dos ramas y el paciente presentará ptosis, midriasis, disfunción del músculo

recto medio; es importante recordar que la rama superior discurre por encima del nervio óptico, en tanto la inferior lo hace por debajo de él. Falworth<sup>6</sup> reportó un caso de parálisis del nervio oculomotor en un paciente de 35 años después de una osteotomía de Le Fort I. Lanigan<sup>4</sup> en la revisión de las complicaciones oftalmológicas encontró siete casos y la recuperación se logró en las primeras semanas, sin necesidad de recurrir a un procedimiento quirúrgico.

Demas y Sotoreanos<sup>9</sup> consideran la posibilidad del daño al conducto nasolacrimal después de osteotomía Le Fort I de ascenso, al igual que el riesgo de dañar tanto en el saco como en el canaliculo lacrimal durante la osteotomía naso orbital en osteotomías Le Fort II y III. Las osteotomías realizadas por debajo del agujero infraorbitario son seguras para el aparato nasolacrimal. Little y Colaboradores, citado por Lanigan y colaboradores<sup>3</sup> han presentado la posibilidad de que ocurra una epífora debido al edema posquirúrgico, el cual haría una obstrucción en la válvula de Hasner. Se ha reportado un incremento de epíforas después de cirugías de Le Fort I cuadrangular alta. You y colaboradores<sup>10</sup> realizaron un excelente estudio sobre la localización del canal nasolacrimal. Una osteotomía realizada 5 mm por encima del piso nasal evita dañar el conducto nasolacrimal<sup>4</sup> (figura 1).

**Figura 1**

*Diagrama de la variación en la posición del canal naso lacrimal que muestra la altura desde una línea trazada sobre la base de la fosa piriforme (PAB) al agujero infraorbitario (1), a la línea de la osteotomía (2), al cornete inferior (3), al orificio del canal naso lacrimal (4). También ilustra las variaciones que puede presentar el conducto naso lacrimal respecto a una línea X trazada entre la fosa naso lacrimal (A) y la unión anterior del cornete inferior (B). LC canal nasolacrimal, OL nivel simulado de la osteotomía Le Fort I*



La epífora pososteotomía Le Fort I usualmente son secundarias al edema que bloquea el drenaje natural de las lagrimas más que a un daño neurológico. Lanigan y colaboradores<sup>3</sup> reportan dos casos. Algunas evolucionan favorablemente y en algunos se debe realizar una dacriocistorrinotomía. Dos áreas del sistema nasolacrimal son vulnerables para una injuria inadvertida, estas son el orificio distal al ducto lacrimal y la pared anterior del saco lacrimal.

La falta de lágrimas pososteotomía Le Fort I fue reportada inicialmente por Tomasetti y colaboradores en 1976, citado por Lanigan y colaboradores,<sup>3</sup> la cual está acompañada por anestesia corneal (queratitis neuroparalítica), se considera como posible etiología de la queratitis sea un daño de los nervios involucrados en la lagrimación; incluyendo al mismo ganglio pterigopalatino o a las fibras parasimpáticas posganglionares que van con el nervio maxilar en la fosa pterigopalatina que fue traumatizada o rama cigomática del nervio maxilar que fue dañada bien por una espícula ósea o por un atrapamiento en el rasgo de la fractura.<sup>3</sup> Esta complicación es debida posiblemente a un daño secundario, ocasionado por la extensión de la fractura, realizada durante la disyunción pterigomaxilar, en el desprendimiento del maxilar, o en la fosa pterigomaxilar y a su contenido. Al examen clínico el paciente puede presentar reducción en lágrimas, keratopatía, anestesia sobre el área malar y mayor sequedad en los cornetes nasales. Es bueno recordar que las fibras simpáticas preganglionares de la glándula lacrimal corren con el nervio facial y lo dejan a nivel del ganglio geniculado para formar con el nervio petroso mayor, este posteriormente se une con el nervio petroso profundo formando el nervio del canal pterigiodeo y van hasta el ganglio pterigopalatino. Las fibras posganglionares involucradas con la lagrimación se unen al nervio maxilar y viajan con la rama cigomática, entran a la órbita a través de la fisura orbitaria inferior, y antes de dejar la órbita, se anastomosan posiblemente con la rama zigomácticotemporal, con el nervio lacrimal quien termina de llevar hasta la glándula lacrimal las fibras secretoras. Lanigan y colaboradores.<sup>3</sup> reportaron tres casos, los cuales, evolucionaron favorablemente.

La disminución de la agudeza visual o aun la amaurosis se ha reportado generalmente después de cirugía craneofacial y pocas veces después de cirugía ortognática<sup>3, 5, 7, 8</sup>. Una fractura del canal óptico no lleva generalmente a un daño del nervio óptico.

La neuropatía óptica traumática es la causa más frecuente de la pérdida de la agudeza visual post-trauma del medio facial. Anderson y colaboradores<sup>11</sup> consideran que la injuria indirecta del nervio óptico es secundaria a la torsión, contusión y estiramiento que puede tener el nervio durante un impacto y esto puede darse durante la disyunción pterigomaxilar y el desprendimiento del maxilar.

Cuando se presenta pérdida o disminución de la visión se debe establecer el pronóstico y la intervención terapéutica necesaria; si la ceguera es inmediata y completa, el pronóstico es malo, a pesar del tratamiento que se instaure; si la pérdida de la visión es progresiva o incompleta, esta puede ser aminorada con la aplicación de esteroides en altas dosis o la descompresión quirúrgica del nervio óptico, la cirugía debe ser considerada si el hematoma o fragmentos óseos están comprimiendo el nervio óptico y con los esteroides no ha mejorado la visión. La hemorragia retrobulbar, que es una complicación poco frecuente, dentro del cono muscular lleva a un incremento en la presión que puede comprimir y eventualmente ocluir las arterias ciliares posteriores, ocasionando presión sobre el nervio óptico y pérdida de la visión. La hemorragia de la arteria esfenopalatina puede llegar a la cavidad orbitaria a través de la fisura orbitaria inferior, ocasionando oftalmoplejía; las injurias a los nervios pueden ser debidas a la compresión directa o indirecta ocasionada por el hematoma o el edema ascendente.

La paresia de los músculos extraoculares es rara después de la osteotomía de Le Fort I, porque los músculos están fijados posteriormente al anillo tendinoso de Zinn. Lanigan y colaboradores<sup>3-6</sup> muestran cómo la etiología de la injuria ocular es el resultado de la “transmisión de fuerzas durante la disyunción pterigomaxilar” usando un osteótomo, o por extensión de la fractura a base de cráneo o a la órbita durante el desprendimiento del maxilar en una osteotomía Le Fort I. Cuando se hacen cortes

incompletos se requiere aplicar mayor fuerza durante la disyunción, lo que lleva a mayor extensión de la fractura a través de la pared sinusal del maxilar, a la órbita, y estas fracturas pueden ocasionar hemorragia retrobulbar que puede ser una complicación desastrosa para el paciente.

Cuando se presenta una hemorragia en el espacio retrobulbar, se da un desplazamiento anterior del globo ocular y del septum. Como el septum se comprime más allá de su límite elástico, la órbita se empieza a cerrar, el espacio se reduce y se produce el síndrome del compartimiento orbitario; si el sangrado continúa, el hematoma se confina a los espacios elevados de la órbita y la presión intraocular se traduce en una compresión de las estructuras orbitales y en isquemia del globo y del nervio óptico.<sup>5,6</sup> Hueston y colaboradores citado por Li y colaboradores<sup>5</sup> sugieren que durante la hemorragia retrobulbar, la retina y el nervio óptico solo pueden tolerar una isquemia entre los 60 y 90 min sin causar daños irreversibles.

Las características clínicas deben serle familiares al cirujano y son: proptosis, equimosis de los párpados, a la palpación de los tejidos blandos orbitales se encuentran menos tensos, con resistencia aumentada a la retropropulsión del globo ocular, la superficie del ojo puede revelar hemorragia subconjuntival o edema conjuntival (quemosis), se puede presentar oftalmoplejía externa. La evaluación pupilar es esencial ya que determina si hay neuropatía del óptico.

Los signos específicos en el examen oftalmológico son: presión intraocular elevada, congestión venosa de la retina, oclusión de la arteria central de la retina, edema de la retina e inflamación del nervio óptico. Cuando la presión intraocular no es dañina, es posible realizar un manejo médico con inhibidores sistémicos de la anhidrasa carbónica o agentes osmóticos intravenosos.<sup>5</sup> Si la presión ocular es alta, se requiere la rápida reducción de la presión orbital con cantotomía y cantolisis; la cantotomía lateral sola no es adecuada para reducir la presión intraorbital. Si después de hacer la cantotomía y la cantolisis, la visión no mejora y el globo ocular permanece tenso, la descompresión orbital es la opción final. Esta puede hacerse a través de la pared medial o lateral de la

órbita o del piso orbitario y este puede ser removido. Sin embargo, la descompresión medial a través de una etmoidectomía externa es la vía escogida por la mayoría de cirujanos, es de recordar que el nervio óptico y la duramadre están adheridos sutilmente al hueso en el canal óptico y el movimiento pasivo del globo ocular después de la cantotomía y cantolisis no causa tracción sobre el quiasma óptico.

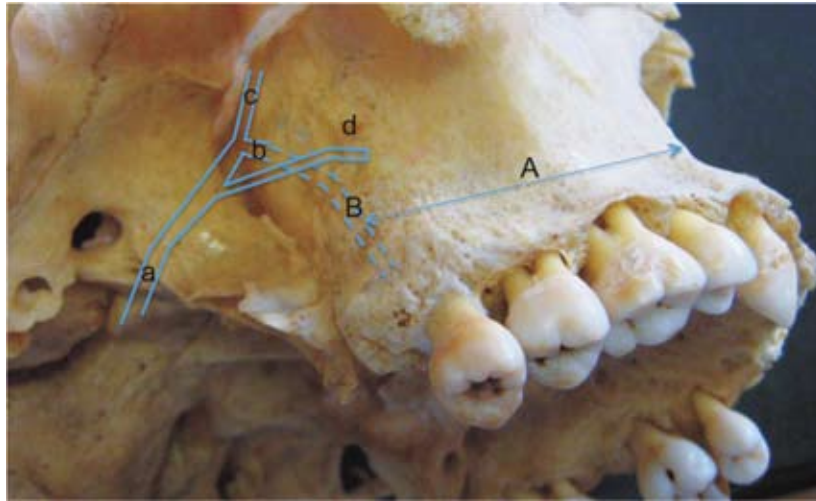
## COMPLICACIONES VASCULARES

La hemorragia en la osteotomía Le Fort I es una complicación infrecuente.<sup>12-19</sup> Los vasos involucrados son la arteria maxilar interna, arteria palatina descendente y el plexo pterigomaxilar.<sup>4, 13, 14, 16 -25</sup> En el estudio hecho por Turve y colaboradores<sup>12</sup> respecto a la localización de la arteria maxilar interna dentro de la fosa pterigomaxilar, encontraron que la distancia promedio entre la arteria y la unión pterigomaxilar era de 25 +/- 15 mm por lo que recomiendan utilizar un cincel entre los 10 y 15 mm de amplitud, así se deja un margen de seguridad de 10 a 15 mm durante la disyunción, además es muy importante la orientación del cincel y estar prestos a la palpación del escoplo en palatino; es bueno recordar que el diámetro de la arteria en esta área es de 2,63 mm, mientras en promedio la altura de la sutura pterigopalatina<sup>12, 19</sup> fue 14,6 +/- 3,1 mm; lo cual lleva al incremento en el margen de seguridad (figura. 2).

Li y colaboradores<sup>18</sup> encontraron que la arteria maxilar interna ingresa a la fosa pterigopalatina 16,6 mm por encima del piso nasal y de ella se desprende la arteria palatina descendente, la cual viaja a corta distancia dentro de la fosa antes de ingresar al canal palatino mayor. Esta pasa dentro del conducto unos 10 mm, Li y colaboradores<sup>18</sup> recomiendan para no causar daño evitar extenderse durante la osteotomía más de 30 mm en mujeres y de 35 mm en hombres, desde el anillo piriforme. La arteria palatina descendente baja por el canal palatino, localizado en la porción perpendicular del hueso palatino, esta arteria es fácilmente injuriada durante la osteotomía medial o en la pared lateral del seno maxilar, la disyunción pterigomaxilar o durante el desprendimiento del maxilar superior.

**Figura 2**

*Vista lateral del maxilar. A. distancia de la fosa piriforme a la arteria palatina descendente. B. longitud del canal palatino. a. arteria maxilar interna. b. arteria palatina descendente antes de entrar al conducto. c. arteria esfenopalatina. d. arteria alveolar posterosuperior*



La injuria a la arteria carótida interna es una complicación bien conocida, aunque poco frecuente en cirugía ortognática, los daños reportados son: trombosis, hemorragia, fistula arteriovenosa y falsos aneurismas.<sup>4,25</sup> El daño de la arteria carótida interna puede darse por un trauma directo,<sup>25</sup> como resultado de una injuria penetrante, como son las laceraciones ocasionadas por las espículas óseas o en una fractura de base de cráneo que involucre el piso de la fosa craneal media. Por un trauma indirecto como es el estrangulamiento de la arteria a nivel del cuello.

Momose citado por Lanigan y colaboradores<sup>25</sup> demostró cómo la arteria carótida interna puede ser traumatizada a nivel de la vértebra atlanto-axial. Brady y colaboradores<sup>26</sup> presentaron un caso donde la trombosis de la arteria fue secundaria a hemorragia leve que ocurre cuando se realiza la separación pterigomaxilar.

La causa más común de sangrado es la falta de hemostasia quirúrgica; cuando se hacen los cortes sobre los vasos ocurre retracción en ellos, que hace difícil su ligadura, por lo que es aconsejable ligarlos antes de cortarlos; estar seguros de la adecuada colocación de hemoclips, hacer la correcta elección entre ligar un vaso o utilizar el electrocauterio, es la mejor forma para evitar estas complicaciones. La hemorragia secundaria usualmente ocurre entre

los siete y catorce días, generalmente debido a un proceso infeccioso que produce una disolución del coágulo o a una ruptura de la pared arterial.

La anastomosis que se presenta entre las diferentes colaterales de las arterias carótida externa e interna, pueden perpetuar el sangrado aun después de la ligadura de estos vasos. El sangrado venoso después de una osteotomía de Le Fort I está asociado con el plexo venoso pterigoideo, también puede presentarse sangrado profuso de los músculos pterigoideos.

Los pacientes con malformaciones craneofaciales y anomalías vasculares, que son sometidos a cirugía ortognática, son más propensos a daño vascular y hemorragias.<sup>2, 27</sup> Dupont y colaboradores citados por Lanigan,<sup>22</sup> consideran que el incremento de la incidencia de sangrados profusos asociados con cirugía Le Fort I, en pacientes que presentaron trauma maxilar es debido a una alteración anatómica en la región pterigoidea.

Cuando se hacen cortes altos en la disyunción pterigomaxilar, pueden llevar a la ruptura de las estructuras de la fosa pterigopalatina resultando en daño a la arteria maxilar interna y sus colaterales.<sup>20,28</sup> De Mol Van Otterloo y colaboradores<sup>17</sup> reportaron dos casos con esta complicación tratada exitosamente con un taponamiento en el área. Newhouse y Cola-

boradores, citados por Lanigan y colaboradores<sup>3</sup> reportaron cortes del plato pterigoideo alto que originó hemorragia de la carótida; los fragmentos óseos agudos de las apófisis pterigoides, cuando se realiza el desprendimiento del maxilar, pueden causar laceraciones en la arteria carótida interna y en la vena yugular, el manejo de esta complicación incluye el taponamiento con o sin agentes hemostáticos tópicos, taponamiento nasal, del seno maxilar y en algunos casos ligadura de la arteria carótida externa.

Debería usarse la angiografía y la embolización en los casos de sangrado tardío y en aquellos casos donde se han hecho injertos óseos y fijación intermaxilar rígida, para no alterar el proceso de cicatrización; cuando se hace la exploración quirúrgica y no se localizan los sitios sangrantes, se procede a realizar un empaquetamiento en la zona pterigoidea con material reabsorbible.

Epker<sup>23, 24</sup> trae unas consideraciones vasculares en relación con la cirugía ortognática y las siguientes recomendaciones son importantes en los procedimientos quirúrgicos: 1) evitar la sección de los vasos palatinos. 2) Hacer el adecuado relajamiento de los tejidos blandos del paladar cuando se va a realizar disyunción palatina. 3) Evitar la tracción exagerada del maxilar. 4) Considerar de manera especial los colgajos palatinos en los pacientes con paladar hendido. Las secuelas del daño vascular pueden estar en el espectro de leves a severas, o sea, desde defectos periodontales, necrosis pulpar, infección, unión retardada, mala unión, no unión y llegar a pérdida de los dientes y en casos severos a pérdida ósea.

El mayor riesgo de comprometer la arteria maxilar interna o sus ramas se presenta durante la disyunción pterigomaxilar; el sangrado de la arteria palatina mayor es controlado directamente después del *down-fracture*; el taponamiento anterior o posterior es el tratamiento más utilizado cuando se presenta hemorragia nasal profusa.

La epistaxis después de hacer una osteotomía Le Fort I puede presentarse de la mucosa nasal anterior, posterior o de ambas; cuando se presenta unilateral,

generalmente es debido a una entubación traumática o al trauma ocasionado a la mucosa nasal durante el legrado en la separación del piso nasal y del área septal.

Si el sangrado es poco, el tratamiento puede ser reposo y medidas locales, si ello no es suficiente, se debe pensar en hacer un taponamiento anterior o posterior de tres a cinco días; cuando el taponamiento es insuficiente, se recurre a un taponamiento del seno maxilar, ligar la arteria comprometida, realizar una angiografía y embolizar la arteria maxilar interna.<sup>16, 18, 22</sup>

La ligadura de la arteria carótida externa puede ser empleada para controlar la epistaxis posterior; si con la ligadura ipsolateral el control de la hemorragia fracasa se puede proceder a ligar la arteria carótida externa contralateral, sin que se presenten secuelas significativas;<sup>16</sup> la ligadura de ambas arterias carótidas externas es un procedimiento realizado con relativa frecuencia en cirugía oncológica.

La angiografía y embolización de las ramas distales de la arteria maxilar interna es otra alternativa que se puede realizar, siempre y cuando se disponga de personal médico entrenando, la embolización generalmente se hace con gelfoam de 1 x 3 mm y puede hacerse en ambas arterias maxilares internas.

Cuando la hemorragia continúa después de tres a cinco días de buen taponamiento, se recomienda explorar el área y dependiendo de los hallazgos se decidirá la conducta. Después de la exploración se recomienda de 7 a 10 días de reposo estricto. De Mol Van Otterloo y colaboradores<sup>17</sup> reportan tres casos de hemorragia nasal severa varios días después de la cirugía que requirieron ser rehospitalizados y a los pacientes se les hizo taponamiento nasal con éxito. Es importante recordar que las propiedades vasoconstrictoras de la cocaína pueden disminuir el sangrado y permitir mejor taponamiento posterior.

Tiner y colaboradores<sup>21</sup> reportaron dos casos en los cuales la angiografía y embolización no fueron suficientes para contener la hemorragia después de una osteotomía de Le Fort I y fue necesario reintervenir para controlar la hemorragia.

Es de considerar la pérdida sanguínea que se presenta durante la cirugía para prever la necesidad

de transfusión; si ello se requiere, se prefiere hacer una autotransfusión con preparación previa del paciente, tomando dos unidades de sangre; cuando la cirugía se realiza con anestesia hipotensiva la pérdida sanguínea se reduce<sup>13</sup> en el 50% evitando así la necesidad de transfusiones y los riesgos que implica; además que contribuye a disminuir el tiempo operatorio debido a que permite un campo quirúrgico más limpio y claro logrando identificar mejor las estructuras. La anestesia hipotensiva no presenta riesgos neurológicos al paciente. Se considera que la disminución del 30% en el hematocrito sugiere autotransfusión o la aplicación al menos de glóbulos rojos;<sup>13</sup> otro parámetro utilizado es la hemoglobina cuyo límite es de 10 g/dL.

Marciani y Dickson<sup>29</sup> concluyeron en su estudio que las autotransfusiones ofrecen marcada ventaja sobre las transfusiones análogas, en caso de que el paciente llegara a necesitarla. Las donaciones deberían ser realizadas dos semanas antes de la cirugía y la última flebotomía debería ser 72 horas antes de la cirugía. En el estudio hecho por Moenning y colaboradores<sup>30</sup> sobre la pérdida sanguínea y el riesgo de requerir transfusión, emplearon anestesia hipotensiva, en promedio la pérdida sanguínea fue de 273 mL en los procedimientos de un maxilar. Solo el 0,8% de los paciente requirió transfusión, y el promedio de la pérdida sanguínea en estos fue de 975 mL.

## FÍSTULA DEL SENO CAVERNOSO

La fistula seno cavernoso-carotídeo es una rara complicación, esta ocurre solo en el 0,17% de los pacientes que sufren traumas craneofaciales. Según Lanigan y Tubman,<sup>31</sup> solamente dos casos se han reportado después de una osteotomía Le Fort I.

El seno cavernoso se extiende desde la hendidura orbitaria superior al vértice del peñasco del temporal, limitado por el cuerpo del esfenoides y las dos caras de la porción frontal de la tienda del cerebelo; además de los principales conductos venosos del seno cavernoso contiene la arteria carótida interna y su plexo simpático y el nervio motor ocular externo; en el compartimiento localizado en la pared lateral del seno se hallan los nervios motor ocular común,

patético, oftálmico y maxilar. El seno cavernoso recibe la vena oftálmica superior, la cerebral media superficial y el seno esfenoparietal. Comunica con el seno transversal y la vena yugular interna a través de los senos petrosos superior e inferior, comunica también con la vena facial por medio de la vena oftálmica superior, con el plexo pterigoideo por las venas emisarias y con el seno cavernoso contralateral por los intercavernosos.

Los hallazgos clínicos asociados con fistulas del seno cavernoso-carotídeo<sup>31</sup> son proptosis 94%; exoftalmos pulsátiles 40%; dolor de cabeza fronto-orbitario 40%; quemosis 71%; diplopía 60%; pérdida de la agudeza visual 46%; compromiso del nervio trigémino 24%.

El aumento de la presión dentro del seno cavernoso impide el drenaje venoso desde la órbita y puede llevar a paresia de los nervios craneales VI, III, IV y la hiperalgesia de la primera y segunda rama del nervio trigémino. La pérdida de la agudeza visual puede ocurrir con el tiempo, debido a la hipoxia de la retina ocasionada en el daño a la circulación de la retina. Una infección secundaria puede llevar a una oftalmítis. La ptosis puede ser el resultado del daño de la innervación del músculo elevador del párpado superior y de la innervación simpática del músculo de Müller. La denervación parasimpática ocasiona pupila fija y dilatada, aun cuando el daño del sistema simpático, dentro del seno cavernoso, pueda resultar en una contracción de la pupila.

En cuanto al manejo de estas fistulas, han reportado oclusión espontánea, pero en raros casos, la corrección de la fistula debería estar encaminada a prevenir las secuelas de esta complicación. En el pasado, se han empleado muchas técnicas, incluyendo la presión digital prolongada y repetida sobre la arteria carótida con el fin de ocasionar trombosis; agentes esclerosantes; ligadura de la arteria carótida; embolización de la fistula con el músculo, gelfoam o cianoacrilato, y electrotrombosis. La técnica más utilizada actualmente es el ocluir con balones desechables la fistula del seno cavernoso-carotídeo; la ventaja de este tratamiento es la preservación del flujo por la arteria carótida.<sup>31</sup>



## NECROSIS AVASCULAR

La necrosis avascular es una rara pero muy seria complicación. Bell y colaboradores<sup>32-34</sup> teorizaron que el daño ocasionado a la arteria palatina descendente sería un factor determinante para la necrosis del maxilar superior; sin embargo, no hay evidencia clínica que muestre la relación entre la isquemia y la ligadura de la arteria palatina descendente; la no ligadura puede aumentar el riesgo de sangrado y comprometer la perfusión del maxilar causada por la hipotensión. La ligadura de la arteria palatina descendente facilita la movilización del maxilar, disminuye el riesgo de sangrado posquirúrgico y el tiempo quirúrgico.<sup>12</sup>

En la investigación hecha por Dodson y colaboradores<sup>15</sup> se demostró que la ligadura de la arteria palatina descendente no estaba asociada con el cambio en el bajo flujo sanguíneo gingival y por ende no participa como factor etiológico de la necrosis avascular. Lanigan y colaboradores<sup>35</sup> indican que la preservación de la arteria palatina mayor, no era esencial para mantener la circulación después del desprendimiento del maxilar, el lecho vascular del periostio provee la adecuada reserva de aporte sanguíneo después de la injuria para el sistema medular. La alteración del sistema intramedular hemodinámico después de la osteotomía maxilar solo produce una transitoria e insignificante isquemia intraósea.

Lanigan y colaboradores<sup>35</sup> refieren el estudio hecho por Nelson y colaboradores, en el cual con la técnica de microesferas radiactivas cuantificaron los cambios inmediatos del flujo sanguíneo, después de osteotomía de Le Fort I, cuando la arteria palatina

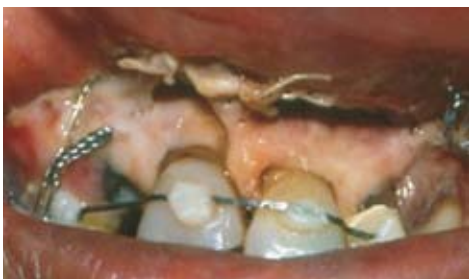descendente había sido cortada. El flujo sanguíneo del hueso maxilar por encima de la osteotomía disminuyó en el 80% y en los tejidos cortados disminuyó así: encía adherida 84%, hueso palatino 89%, hueso alveolar 89% y paladar blando 47%. Se sugiere que la rápida revascularización y cicatrización ocurre después de la cirugía de Le Fort I de tal forma que la isquemia notada inicialmente tiende solo a ser transitoria.

Se ha explicado la patofisiología de la necrosis avascular, mediante la isquemia transitoria que se produce en los tejidos después de una injuria. La isquemia no solo es la respuesta a la injuria, sino una habilidad de los vasos sanguíneos para mantener áreas de bajo flujo. La isquemia se presenta como un desencadenante inflamatorio que se mantiene activo sobre la perfusión aguda. Aunque la perfusión mantiene viables algunos tejidos, esta también puede causar daño en la arquitectura microvascular y en los tejidos debido a la generación de agentes citotóxicos, los llamados radicales libres de oxígeno o especies de oxígeno reactivo (radicales hidroxilo, superóxidos y peróxido de oxígeno). Si después del daño isquémico se presenta un taponamiento mayor por los granulocitos, además de la formación de radicales libres de oxígeno y la actividad enzimática lisosomal, serían ellos los responsables del daño de los tejidos con la injuria isquémica.<sup>22</sup>

Las secuelas de la insuficiente vascularidad puede ir desde la desvitalización dental, defectos periodontales, pérdida de dientes, pérdida del hueso alveolar y aun de todo el maxilar. El riesgo de necrosis séptica se incrementa con la segmentación del maxilar y de expansión transversa (figura 3 y 4).

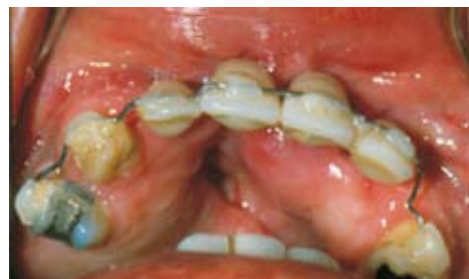**Figura 3**

*Paciente con necrosis avascular de la zona de la premaxila, posterior a osteotomía Le Fort I, nótese el cambio de color en los incisivos y encías*



**Figura 4**

*Control de paciente con pérdida del segmento dentoalveolar anterior por necrosis avascular, nótese persistencia de comunicación oro-nasal y dientes en acrílico como prótesis temporal*



Lanigan y colaboradores<sup>22</sup> sugieren, para prevenir la necrosis aséptica, 1) preservar en lo posible la arteria palatina descendente; 2) minimizar la segmentación del maxilar; 3) realizar la menor expansión quirúrgica del maxilar; 4) suspender o limitar el movimiento en la cirugía, si ocurre daño al pedículo vascular que pueda causar necrosis del fragmento movilizado.

El tratamiento de la necrosis aséptica inicialmente requiere buena higiene oral, abundante irrigación con solución salina. Idealmente el paciente debería ser tratado con oxígeno hiperbárico y los antibióticos deben ser considerados para prevenir la infección secundaria; un desbridamiento quirúrgico podría ser requerido para eliminar los segmentos necróticos. La reconstrucción puede requerir el cierre de defectos con colgajos de tejidos blandos, injertos óseos de cresta ilíaca e hidroxiapatita. Los defectos resultantes suelen ser manejados con prótesis removibles y aun con implantes.

Para evitar la necrosis avascular se ha empleado el allupurinol, para prevenir la reperfusión y el lazaroides, para evitar la formación de radicales libres de oxígeno.

De Mon Van Otterloo y colaboradores<sup>17</sup> en 410 pacientes a quienes se les realizó osteotomía de Le Fort I, solo encontraron un caso con necrosis. Kramer y colaboradores<sup>2</sup> refieren el 0,2% en su serie de 1.000 casos.

## EDEMA

El edema posquirúrgico es inevitable, pero puede disminuirse con la utilización de esteroides en el intra- y posoperatorio y aun desde el preoperatorio. Schaberg y colaboradores<sup>36</sup> concluyeron que: “el uso de esteroides reduce significativamente el edema postquirúrgico, disminuyendo los días de hospitalización de estos pacientes”. En tanto Boc y Peterson<sup>37</sup> recomiendan solo el uso de esteroides cuando el control del edema y la prevención de la congestión vascular en los colgajos son críticos. Se ha observado la disminución del 61% del edema en osteotomías de Le Fort I cuando se emplean esteroides en las primeras veinticuatro horas.

Quizá el mayor riesgo durante la administración de esteroides es la supresión del eje hipotálamo-pituitaria-adrenal, causando atrofia adrenal. Dosis por encima de los niveles fisiológicos de 20 mg de hidrocortisona por cinco días, pueden causar supresión adrenal por días y aun meses.<sup>36</sup> Debe recordarse que la prescripción de sistémica esteroides está contraindicada en pacientes con TBC, herpes simple ocular, glaucoma primario, psicosis aguda y relativa contraindicación en pacientes con diverticulitis, úlcera péptica activa o latente, síndrome de Cushing, insuficiencia renal, hipertensión, tromboflebitis, osteoporosis, diabetes mellitus, miastenia gravis, infecciones agudas o crónicas y embarazo principalmente durante el primer trimestre.

Otra complicación reportada con el uso de esteroides es la psicosis en algunos pacientes después de cirugía, Galen y colaboradores<sup>38</sup> reportan un caso de psicosis por esteroides en un paciente a quien se le hizo cirugía ortognática, los síntomas que presentan estos pacientes son euforia, insomnio, cambios en la personalidad, labilidad emocional, depresión, disminución en la capacidad de concentración, alucinaciones, humor variable, ilusiones. El tratamiento es suspender los esteroides y realizar interconsulta con el psiquiatra, quien generalmente inicia el manejo con benzodiazepinas.

La obstrucción respiratoria es una inusual complicación. El manejo de la hemorragia y de los hematomas requiere el cuidado riguroso, en algunos casos sería necesario mantener la vía aérea permeable, para evitar la reentubación que sería más traumática; en ocasiones se debe recurrir a la traqueotomía.<sup>39</sup>

## INFECCIONES

La infección posterior a cirugía ortognática aparece como una rara complicación,<sup>2</sup> la infección puede ser aguda o crónica y la mayoría de ellas son causadas por bacterias endógenas; la boca tiene cantidad variada de microorganismos, tanto aerobios como los anaerobios gram positivos y gram negativos.

Los microorganismos causantes de infección posquirúrgica son generalmente los estreptococos ae-

robios, pero cuando son abordajes por vía externa, entendiéndose piel, son más frecuentes los estafilococos.<sup>1,40-42</sup> El riesgo de infección es el balance entre el número de microorganismos, su virulencia y la resistencia del huésped; la infección puede ser prevenida reduciendo el número de bacterias durante el procedimiento quirúrgico y la fase de cicatrización o por el aumento de las defensas del huésped.

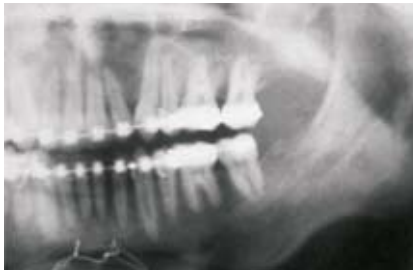Existe gran controversia entre los clínicos y los investigadores, no solo por el uso profiláctico de los antibióticos, sino en la selección del mismo, su dosis, vía de administración, el tiempo y duración de la terapia. Los procedimientos quirúrgicos de boca deben ser considerados contaminados, por lo que se recomienda el uso profiláctico, como lo proponen Peterson y colaboradores,<sup>41</sup> de un millón de unidades de penicilina, un gramo de cefalosporina o 300 mg de clindamicina intravenosa. Aun cuando hay varios estudios que muestran reducción significativa en el número de microorganismos después de utilizar enjuagues de clorhexidina, no hay investigaciones

para la prevención de la infección posquirúrgica después de cirugía ortognática.

La sinusitis posterior a osteotomía LeFortI es una complicación inusual; De Mol Van Otterloo y colaboradores<sup>17</sup> revisaron 410 pacientes que fueron intervenidos con cirugía de Le Fort y solo encontraron 1 caso de sinusitis, el cual fue unilateral; Perko y colaboradores reportan incidencia de sinusitis del 1,6%, en tanto Rufner, del 6% y Nustad, del 4%; Gallagher y Epker,<sup>40</sup> del 4%, Kramer y colaboradores,<sup>2</sup> el 0,6. Una de las explicaciones dadas cuando se ha presentado infección sinusal, es la presencia de sinusitis antes de la cirugía, además se ha observado que la desviación del tabique nasal que ocasiona obstrucción del ostium, sinusitis crónica, pólipos de la mucosa nasal; además con la cirugía no se pretende corregir la patología preexistente. Se ha explicado la sinusitis posquirúrgica debido a los fragmentos óseos que no son viables y ellos podrían originarla; sin embargo, con una meticulosa técnica quirúrgica estos segmentos pueden retirarse evitándose así la infección<sup>43</sup> (figuras 5-8).

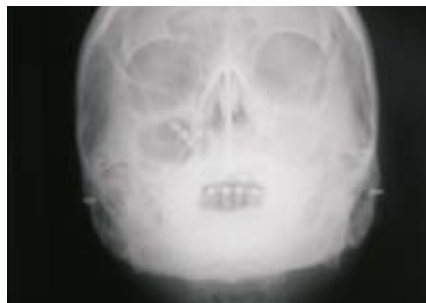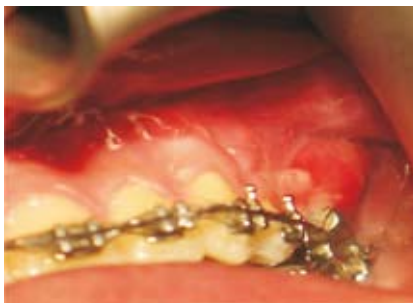**Figura 5 y 6**

*Paciente con proceso infeccioso en región posterior del maxilar posterior a osteotomía Le Fort I, quien no mejoró con terapia antibiótica, durante exploración quirúrgica de la zona se encontró una gasa*



**Figura 7 y 8**

*Paciente con sinusitis en lado izquierdo posterior a cirugía ortognática, presenta fistula en zona del 26 y en la radiografía velamiento en zona del seno*



La mayoría de los estudios muestran cómo las altas dosis de penicilina o cefalosporina son los antibióticos más apropiados cuando se van a utilizar profilácticamente en cirugía ortognática.<sup>42</sup> Es importante resaltar que al momento de iniciar la cirugía los antibióticos ya deberían estar circulando; se mantiene gran controversia sobre el número de días que debe ser administrado el antibiótico como profiláctico, algunos clínicos recomiendan la última dosis en el cuarto de recuperación, otros sugieren continuarla por cinco días posquirúrgico. Cada paciente tiene unas características que le son propias, por lo que debemos ajustar la dosis y el tiempo de ellos a la condición individual de cada paciente; es así como será diferente la terapia antibiótica en un paciente con alto riesgo infeccioso, con injertos óseos aloplásticos o un paciente inmunosuprimido.

Peterson y Booth citados por Abbott<sup>42</sup> en una revisión de 98 casos de cirugía ortognática, de los cuales treinta y cinco recibieron antibióticos profilácticamente y sesenta y tres no lo hicieron encontraron una incidencia de infección del 11,4% y 11,1%, respectivamente. Se ha demostrado claramente que el máximo efecto profiláctico se obtiene cuando el antibiótico es dado antes de la contaminación bacteriana y que las infecciones posteriores a cirugía son mayores cuando han pasado más de tres horas entre el acceso bacteriano y el suministro del antibiótico.<sup>40</sup>

Abbott<sup>42</sup> cita a Stern y colaboradores, quienes reportaron un caso de trombosis del seno cavernoso como complicación después de una osteotomía de Le Fort I, aun cuando el paciente estaba con un régimen antibiótico profiláctico, cinco semanas después de la cirugía, presentó edema periorbitario, proptosis, quemosis y limitación de los movimientos extraoculares en todas las direcciones; a los pocos días se presentó edema periorbitario y proptosis en la otra órbita; ellos realizaron cultivos e identificaron *Escherichia coli* y estreptococos.

## NEUROLÓGICAS

Los trastornos nerviosos durante la osteotomía Le Fort I pueden ser: 1) directos, los ocasionados durante la disección de los tejidos blandos, en la repo-

sición de los fragmentos óseos; durante la fijación de los segmentos óseos cuando se realizan los agujeros para la colocación de los alambres o de los tornillos de las miniplacas, y por una compresión del tronco nervioso. 2) Indirectos como la compresión, por el edema o el hematoma posquirúrgico.<sup>44, 45</sup>

Los trastornos motores y neurosensitivos fueron clasificados por Seddon en tres categorías neuropraxi, neurotmesis, axonotmesis; la neurotmesis es la sección completa del nervio, es la de peor pronóstico, pues causan un trastorno permanente.<sup>45-47</sup> El daño ocasionado al nervio infraorbitario es causado por una incorrecta separación de los tejidos blandos,<sup>17, 44</sup> el cual lleva a un aplastamiento del paquete vasculonervioso; también puede presentarse injuria del nervio infraorbitario cuando se hace suspensión esquelética al reborde infraorbitario. Aunque la mayoría de investigadores encuentran parestesia del nervio infraorbitario en el posquirúrgico inmediato, después de un año, esta no alcanza porcentaje significativo; De Mol Van Otterloo y colaboradores<sup>17</sup> reportaron parestesia unilateral del nervio infraorbitario después de un año de la cirugía en 6 pacientes de 410, que representa el 0,7% de los nervios que pudieran estar comprometidos.

Los trastornos neurosensitivos que involucran la mucosa de la premaxila son inevitables debidos a la sección del nervio nasopalatino durante el desprendimiento del maxilar; sin embargo una espontánea reinervación se ha observado, posiblemente debido a que los conductos o canales por donde va el nervio sirven como canal natural para facilitar la regeneración.<sup>45</sup> Se ha encontrado que tanto la mucosa palatina como la labial recuperan sensibilidad, en la mayoría de los casos entre los seis y doce meses del procedimiento quirúrgico.<sup>44</sup> Las alteraciones sensitivas en la cara son raras.

Se presenta mayor incidencia de trastornos del nervio infraorbitario cuando se hace la osteotomía Le Fort cuadrangular, en comparación con los procedimientos convencionales de Le Fort I, II, III; en el seguimiento a largo plazo encontraron que el 79% presentaba algún trastorno neurosensitivo. A-Ildin y colaboradores<sup>44</sup> hicieron un estudio para evaluar los daños en la sensibilidad seis meses después de

la osteotomía de Le Fort I encontraron recuperación del 88% al tacto fino en la mucosa palatina y 95% en la mucosa bucal, pero en ningún caso se recuperaron los niveles de sensibilidad prequirúrgicos. En lo referente a la evaluación de los dientes, ninguno presentó cambios de color o lesiones periapicales; a los dos días posquirúrgico ningún diente respondió al test pulpar, sin embargo, a los seis meses el 78% de ellos respondían en forma normal.

## RESULTADOS ESTÉTICOS DESFAVORABLES

Se pueden presentar resultados estéticos no favorables cuando no se manejan adecuadamente los tejidos blandos y esto se evita cuando se realiza el cierre de los colgajos con técnicas de VY; el control de los músculos faciales son la clave para controlar los labios y la base alar y las estructuras alrededor de los tejidos blandos; la base alar es cinchada para reducir la amplitud de la nariz hasta el punto deseado por el cirujano. El cierre del periostio, los músculos y la mucosa no acortan el labio, como se cree popularmente.<sup>48</sup> Cuando el labio queda grueso y evita exponer los dientes da una apariencia de paciente edéntulo, en tanto, un labio delgado corto que permite exponer los dientes y la sonrisa dará la apariencia de exceso maxilar.

Para Guymon y colaboradores<sup>49</sup> la base nasal aumenta su tamaño debido a: 1) la cirugía maxilar eleva el periostio y los músculos adyacentes a la nariz. 2) El edema en la base nasal la hace expandir. 3) El cambio espacial del soporte óseo en una dirección superior o anterior. Para realizar la cincha nasal se han utilizado suturas de nylon, pero debido a complicaciones como lo son fistulas cutáneas y abscesos subcutáneos, hoy se prefiere emplear materiales reabsorbibles.<sup>50</sup> Mommaerts y colaboradores<sup>50</sup> encontraron incremento en la base nasal después de realizar osteotomía Le Fort I de impactación o avance en aquellos pacientes a los cuales no se les realizó cincha, los pacientes a los que se les hizo presentaban hasta 50% menos la distancia interalar.

El hacer un cierre VY con cincha nasal minimiza el acortamiento del labio, mantiene el adelgazamiento

antero posterior del labio y reduce la pérdida de la exposición del borde bermellón.<sup>49</sup> Hockney y colaboradores<sup>51, 52</sup> mostraron disminución en la longitud del labio superior con cierre en VY de 0,5 mm, mientras con las otras técnicas disminuye entre 2,5 y 3 mm; también se produce mayor incremento en el filtrum que en la mitad, así el arco de Cupido podría ser menos prominente, esta diferencia es de 0,2 mm.

Hockney y colaboradores<sup>52</sup> refieren a Bell y colaboradores<sup>32</sup> como los primeros en notar que después de una cirugía de Le Fort I de intrusión, se presentaba enrollamiento del bermellón, por lo que sugirieron la disección más profunda y la cuidadosa sutura para evitar la tracción sobre la mucosa. Schendel y Williamson<sup>48</sup> consideran como cambios antiestéticos del labio los siguientes: 1) disminución del borde bermellón. 2) Adelgazamiento del labio. 3) Pérdida de la movilidad del labio. 4) Aumento de la base nasal.

Song y colaboradores<sup>53</sup> hicieron un estudio sobre las alteraciones funcionales y morfológicas después de la reposición anterior o inferior del maxilar, encontrando que dichos cambios requieren un tiempo mayor de tres años para ser observados y corroborados; es así como el aumento de la eficiencia muscular y la disminución en la fuerza de la mordida fue encontrada.

## CAMBIOS PULPARES

Después de un procedimiento quirúrgico del maxilar superior, se presenta reducción en el flujo sanguíneo en los dientes que se encuentren involucrados. Estudios clínicos han mostrado resultados satisfactorios en cuanto a la sensibilidad y el color. La reinervación después de una cirugía Le Fort I suele tomar entre los doce y dieciocho meses; sin embargo, después de este tiempo la respuesta a los test pulpares es negativa en un rango entre 21 y 29%. Otro criterio para evaluar la vitalidad es el cambio de color y la presencia de la zona radiolúcida periapical y la movilidad; es así como en el estudio de Vedtofle y Nattestad el 6% de los dientes daban respuesta negativa al test de sensibilidad pulpar, después de 28 meses y solo en el 0,5% se demostró necrosis pulpar.

## OTRAS COMPLICACIONES DE RARA OCURRENCIA

- A. Se pueden presentar líneas de fractura por sitios inadecuados como: 1) fractura horizontal de la apófisis pterigoides con o sin separación de la tuberosidad. 2) Fractura horizontal alta del proceso piramidal del hueso palatino. 3) Fractura en la unión de los procesos horizontales de los huesos palatino y maxilar. 4) Fractura del hueso vómer, el cual queda unido al maxilar. 5) Líneas de fractura que llegan a la órbita. 6. Fracturas que comprometen la base del cráneo.<sup>4, 20, 47, 54-57</sup>
- B. Storum y Bell<sup>58</sup> reportaron una reducción del 8% en la apertura bucal en pacientes a quienes se les había realizado osteotomía Le Fort I; cuando se hizo cirugía de mandíbula la reducción en la apertura alcanzó el 32%, y no encontraron diferencia con o sin fijación rígida del maxilar.
- C. Cuando se hace un ascenso marcado, puede presentarse dificultad en lograrlo, debido, a la interferencia que suele presentarse con los cornetes inferiores, por lo cual en algunas oportunidades es necesaria la turbinectomía. También debe prestarse especial atención al septum nasal el cual debe permanecer posicionado pasivamente, no hacerlo llevaría a la desviación del septum.<sup>17</sup>
- D. Otras complicaciones reportadas esporádicamente son cortar el tubo endotraqueal,<sup>59-61</sup> herniación de la bola adiposa, dificultad en el cierre de la incisión, comunicación oronasal en los casos donde se hace la segmentación del maxilar. Mainous y Crowell citados por Westwood y Tilson<sup>62</sup> reportaron un caso de perforación del septum nasal.
- E. Cuando se hace segmentación del maxilar en varios fragmentos, se han observado posteriormente defectos periodontales,<sup>62-64</sup> por lo que recomiendan el adecuado diseño del colgajo y disponer del instrumental adecuado. Kwon y colaboradores, citados por Schultes y colaboradores,<sup>64</sup> reportaron pérdida ósea al igual que de encía adherida, en tanto que Burke y colaboradores encontraron bolsas periodon-
- tales y destrucción de la papila interdental; sin embargo, Wolford<sup>65</sup> en sus estudios no halló cambios significativos como disminución en el grosor de la encía adherida y disminución en la altura de la cresta ósea menor del 5%. En tanto, Madritsch y Morgen, referidos por Schultes y colaboradores,<sup>64</sup> reportaron el 20% de probabilidad de pérdida de dientes en el lugar de la osteotomía. Bell y Levy<sup>33</sup> observaron que la cicatrización que predomina entre los segmentos alveolares es una unión fibrosa, la cual puede llevar a estos fragmentos a una maloclusión.
- F. La recidiva de los movimientos realizados, pueden ser considerados como una complicación del procedimiento quirúrgico; es así como Hoppenereijs y colaboradores<sup>66</sup> citan a Schendel y Epker, quienes dicen: “la destreza del cirujano en muy importante cuando se explica la estabilidad postquirúrgica”. La estabilidad podría estar influenciada por la edad, el sexo, el tratamiento ortodóntico, el crecimiento, la magnitud del desplazamiento, el nivel de la osteotomía Le Fort I, la segmentación del maxilar, el tiempo de fijación intermaxilar, la utilización de fijación rígida o de fijación con alambre, así como la realización de mentoplastia en el mismo procedimiento quirúrgico.<sup>66,67</sup> Kahnberg y colaboradores citado por Hoppenreing y colaboradores<sup>66</sup> no encontraron diferencias significativas cuando utilizaron fijación con placas o alambre; Satron y colaboradores citado por Hoppenreing y colaboradores<sup>66</sup> compararon la estabilidad en pacientes con hiperplasia del maxilar superior e hipoplasia de la mandíbula, utilizando fijación rígida vs. fijación con alambre y no hallaron diferencias en el maxilar superior entre ambos métodos.<sup>66</sup>
- G. La reposición inferior del maxilar superior, es quizás el procedimiento quirúrgico más inestable, en la literatura se encuentran recidivas entre el 0 y 100%, por lo que han recomendado hacer una sobrecorrección<sup>67</sup> de 1 a 2 mm. Cuando se hace avance del maxilar mayor de 6 mm se debe emplear injerto óseo, como lo reporta Araújo y colaboradores, citados por Welch,<sup>67</sup> quienes encontraron recidiva entre el 31 y el 68% cuando no se empleaban injertos entre la tuberosidad y

las apófisis pterigoides; la recidiva estuvo entre el 0 y el 5%.

## CORRESPONDENCIA

Francisco Levi Duque S.  
Facultad de Odontología  
Universidad de Antioquia  
Medellín, Colombia  
Dirección electrónica: flds@une.net.co

## REFERENCIAS BIBLIOGRÁFICAS

1. Van de Perre JPA, Stoelinga PJW, Blijdorp PA, Brouns JJA, Hoppenreijns TJM. Preoperative morbidity in maxillofacial orthopedic surgery: A retrospective study. *J Cranio-Maxillofac Surg* 1996; 24: 263-270.
2. Kramer FJ, Baethge C, Swennen G, Teltzrow T, Schulze A, Berten J, et al. Intra- and Perioperative Complications of the LeFort I Osteotomy: A Prospective evaluation of 1000 Patients. *J Craniofac Surg* 2004; 15(6): 971-977.
3. Lanigan DT, Romanchuk K, Olson CK. Ophthalmic complications associated with orthognathic surgery. *J Oral Maxillofac Surg* 1993; 51: 480-494.
4. Lanigan DT. Internal carotid artery and ophthalmic injures. *Oral Maxillofac Surg Clin North Am* 1997; 9: 271-278.
5. Li KK, Meara JG, Rubin PAD. Orbital compartement syndrome following orthognathic surgery. *J Oral Maxillofac Surg* 1995; 53: 964-968.
6. Falworth JH. Sub total unilateral oculomotor nerve palsy in a LeFortI osteotomy. *Br J Oral maxillofac Surg* 1996; 34: 104 -106.
7. Cruz AA, Santos AC. Blindness after LeFortI osteotomy: A possible complication associated with pterygomaxillary separation. *J Cranio Maxillofac Surg* 2006; 34: 210-216.
8. Giroto JA, Davidson J, Wheatly M et al. Blindness as a complication of Lefort osteotomies: role of atypical fracture patterns and distortion of the optic canal. *Plast Reconstr Surg* 1998; 102: 1409-1421.
9. Demas PN, Sotoreanos GC. Incidence of nasolacrimal injury and turbinectomy associated atrophic rhinitis with LeFort I osteotomies. *J Cranio-Maxillofac Surg* 1989; 17: 116-118.
10. You Z, Bell W, Finn R. Location of the nasolacrimal canal in relation to the high LeFortI osteotomy. *J Oral Maxillofac Surg* 1992; 50: 1075-1080.
11. Anderson RL, Pange WR, Gross CE. Optic nerve blindness following blunt forehead trauma. *Ophthalmology* 1982; 89: 445-448.
12. Turvey TA, Fonseca RJ. The anatomy of the internal maxillary artery in the pterigopalatine fossa: Its relationship to maxillary surgery. *J Oral Maxillofac Surg* 1980; 38: 92-95.
13. Schaberg SJ, Kelly JF, Terry BC, Posner MA, Anderson EF. Blood loss and hypotensive anesthesia in oral-facial corrective surgery. *J Oral Surg* 1976; 34: 147-156.
14. Bell WH, You HZ, Fin RA, Fields RT. Wound healing after multisegmental LeFortI osteotomy and transection of the descending palatine Vessels. *J Oral Maxillofac Surg* 1995; 53: 1425-1433.
15. Dodson TB, Bays RA, Neuschwander MC. Maxillary perfusion during LeFortI osteotomy after ligation of the descending palatine artery. *J Oral Maxillofac Surg* 1997; 55: 51-55.
16. Lanigan DT, West RA. Management hemorrhage following the LeFortI maxillary osteotomy. *J Oral Maxillofac Surg* 1984; 42: 367-375.
17. De Mol Van Otterloo JJ, Tuinzing DB, Greebe RB, Van Der Kwast WAM. Intra. And early complications of the LeFortI osteotomy: A retrospective study on 410 cases. *J Cranio-Maxillofac Surg* 1991; 19: 217-222.
18. Li KK, Meara JG, Alexander A. Location of the descending palatine artery in relation to the LeFortI osteotomy. *J Oral Maxillofac Surg* 1996; 54: 822-825.
19. Betts N, Fonseca R. Location of the descending palatine artery in relation to the LeFortI osteotomy. *J Oral Maxillofac Surg* 1996; 54: 826-827.
20. Precious DS, Goodday RH, Bourget L, Skulsky FG. Pterigoid plate fracture in LeFortI osteotomy with and without pterigoid chisel. *J oral maxillofac Surg* 1993; 51: 151-153.
21. Tiner BD, Van Sickels JE, Schmitz JP. Life threatening, delayed hemorrhage after LeFortI osteotomy requiring surgical intervention: report of two cases. *J Oral Maxillofac Surg* 1997; 55: 91-93.
22. Lanigan Dennis T. Vascular complications associated with orthognathic surgery. *Oral Maxillofac Surg Clin North Am* 1997; 9: 231-250.
23. Epker BN. Vascular considerations in orthognathic surgery. I mandibular osteotomies. *Oral Surg Oral Med Oral Pathol* 1984; 57(5): 467-472.
24. Epker BN. Vascular considerations in orthognathic surgery. II mandibular osteotomies. *Oral Surg* 1984; 57: 473-478.
25. Lanigan DT. Injures to the internal carotid artery following orthognathic surgery. *Int J Adult Orthodon Orthognathic Surgery* 1988; 4: 215-220.
26. Brady S, Courtemanche A, Steinbok P. Carotid artery thrombosis after elective mandibular and maxillary osteotomies. *Ann Plast Surg* 1981; 16: 212-126.
27. Reaume CE, MacNicol BM. Complications encountered during LeFortI osteotomies in patiens with mandibulofacial dysostosis. *J Oral Maxillofac Surg* 1988; 46: 1003-1004.

28. Robinson PP, Hendy CW. Pterigoid plate fractures caused by the LeFortI osteotomy. *Br J Oral and Maxillofac Surg* 1986; 24: 198-202.
29. Marciani RD, Dickson LG. Autologous transfusion in orthognathic surgery. *J Oral Maxillofac Surg* 1985; 43: 201-206.
30. Moening JE, Bussard DA, Lapp TH, Garrison BT. Average blood loss and the risk of requiring perioperative blood transfusion in 506 orthognathic surgical procedures. *J Oral Maxillofac Surg* 1995; 53: 880-883.
31. Lanigan DT, Tubman DE. Carotid-Cavernous sinus fistula following LeFort I osteotomy *J Oral Maxillofac Surg* 1987; 45: 969-975.
32. Bell WH, Proffit WR, White RP. Surgical correction of dentofacial deformities. Philadelphia: WB Saunders; 1980.
33. Bell WH, Levy BM. Revascularization and bone healing after posterior maxillary osteotomy. *J Oral Surg* 1971; 29:313-320.
34. Bell WH, Fonseca RJ, Kenneky JW. Bone healing and revascularization after total maxillary osteotomy. *J Oral Surg* 1975; 33:253-260.
35. Lanigan DT, Hey JH, West RA. Aseptic necrosis following maxillary osteotomies: Report of 36 cases. *J Oral Maxillofac Surg* 1990; 48: 142-156.
36. Schaberg SJ, Stuller CB, Edwards SM. Effect of methylprednisolone on swelling after orthognathic Surg *J Oral Maxillofac Surg* 1984; 42: 356-361.
37. Boc T, Peterson L. Revavascularization after posterior mandibular alveolar osteotomy. *J Oral Surg* 1981; 39:181-184.
38. Galen DM, Beck M, Buchbinder D. Steroid psychosis after orthognathic Surg: A case report. *J Oral Maxillofac Surg* 1997; 55: 294-297.
39. Popovich L, Samit A. Respiratory obstruction following vestibuloplasty and lowering of the floor of the mouth. *J Oral Maxillofac Surg* 1983; 41: 225-230.
40. Gallagher DM, Epker BN. Infection following intraoral correction of dentofacial deformities: A review of 140 consecutive cases. *J Oral Surg* 1980; 38: 117-120.
41. Peterson LJ. Antibiotic prophylaxis against wound infections in oral and maxillofacial surgery. *J Oral Maxillofac Surg* 1990; 48: 617-620.
42. Abbott WG. Infection. *Oral Maxillofac Surg Clin North Am* 1997; 9: 219-230.
43. Bell CS, Thrash WJ, Zysset M. Incidence of maxillary sinusitis LeFortI maxillary osteotomy. *J Oral Maxillofac Surg* 1986; 44: 100-103.
44. Al-Din OF, Coghlan KM, Magennis P. Sensory nerve disturbance following LeFortI osteotomy. *Int J Oral Maxillofac Surg* 1996; 25: 13-19.
45. Frydman WZ. Nerve injures. *Oral Maxillofac Surg Clin North Am* 1997; 9: 207-218.
46. Donoff RB, Colin W. Neurologic complications of Oral and Maxillofac Surgery. *Oral Maxillofac Surgery Clin North Am* 1990; 2: 453-462.
47. O'Ryan F. Complications of orthognathic surgery. *Oral Maxillofac Surg Clin North Am* 1990; 2:593-614.
48. Schendel SA, Williamson LW. Muscle reorientation following superior reposition of the maxilla. *J Oral Maxillofac Surg* 1983; 41: 235-240.
49. Guymon M, Crosby DR, Wolford LM. The alar base cinch suture to control nasal width in maxillary osteotomies. *Int J Adult Orthond and Orthognath Surg* 1988; 2: 89-95.
50. Mommaerts MY, Abeloos JVS, De Clerq CA, Neyt LF. The effect of the subspinal LeFortI-type osteotomy on interalar rim Width. *Int J Adult Orthodon Orthognath Surg* 1997; 12: 95-100.
51. Hockney FL, Timmis DP, Van Sickels JE. Esthetic evaluation of the frontal labial morphologic after double V-Y closure following LeFortI osteotomy. *J Oral Maxillofac Surg* 1989; 47: 1277-1280.
52. Hockney FL, Nishioka GJ, Van Sickels JE. Frontal soft tissue morphology with double V-Y closure following LeFortI osteotomy. *J Oral Maxillofac Surg* 1988; 46: 850-855.
53. Song HC, Throckmorton GS, Ellis III E, Sinn DP. Fuctional and morphologic alterations after anterior of inferior reposition of the maxilla. *J Oral Maxillofac Surg* 1997; 55: 41-49.
54. Trimble LD, Tideman H, Stoelinga JW. A modification of the pterigoid plate separation in low level maxillary osteotomies. *J Oral Maxillofac Surg* 1983; 41: 544-546.
55. Robinson PP, Hendy CW. Pterigoid plate fractures caused by the LeFortI osteotomy. *Br J Oral Maxillofac Surg* 1986; 24: 198-202.
56. Precious D, Goodday R, Bouget L, et al. Pterygoid plate fracture in LeFortI osteotomy with an pterygoid chisel: A computer tomography scan evaluation of 58 patients. *J Oral Maxillofac Surg* 1993; 51: 151-153.
57. Hoffman GR, Islam S. The difficult LeFortI osteotomy and downfracture: a review with consideration given to an atypical maxillary morphology. *J Plast Reconstr Aesthet Surg* 2008; 61: 1029-1033.
58. Storum KA, Bell WH. Hypomobility after maxillary and mandibular osteotomies. *Oral Surg Oral Med Oral Pathol* 1984; 57: 7-12.
59. Bidgoli ST, Dumont L, Matty M, Mardinosoff C, Damseax P. A serius anaesthetic complication of a Lefort I osteotomy. *Eur J Anaesthesiol* 1999; 16: 201-203.
60. Valentine DJ, Kaban LB, Unusual nasoendotracheal tube damage during Lefort I osteotomy. Case report. *Int J Oral Maxillofac Surg* 1992; 21: 333-334.



61. Pagar DM, Kupperman AW, Stern M. Cutting of nasotracheal tube: an unusual complication of maxillary osteotomies. *J Oral Surg* 1978; 36: 314-315.
62. Westwood RM, Tilson HB. Complications associates with maxillary osteotomies. *J Oral Maxillofac Surg* 1975; 33: 104-115.
63. Sher M. A survey of complications in segmental orthognatic surgical procedures. *Oral Surg Oral Med Oral Pathol* 1984; 58: 537-539.
64. Schultes G, Gaggl A, Karcher H. Periodontal disease associated with interdental osteotomies after orthognathic surgery. *J Oral Maxillofac Surg* 1998; 56: 414-417.
65. Wolford ZM. Periodontal disease associated with interdental osteotomies after orthognathic surgery. *J Oral Maxillofac Surg* 1998; 56: 417-419.
66. Hoppenreijts TJM, Freihofer HP, Stoelinga PJ, Tuinzing DB, Hof MA, Van Der Linder FP, Nottet SJ. Skeletal and dentoalveolar stability of the LeFortI intrusion osteotomies and bimaxillary osteotomies in anterior open bite deformities. *Int J Oral Maxillofac Surg* 1997; 26: 161-175.
67. Welch TB. Stability in the correction of dentofacial deformities: A comprehensive review. *J Oral Maxillofac Surg* 1989; 47: 1142-1149.