

Bi y Trifurcaciones

Algunas consideraciones para el tratamiento de dientes multirradiculares

Primera Parte - Anatomía

DR. ALEJANDRO BOTERO B. *

RESUMEN

En este artículo se realiza una recopilación de aspectos anatómicos de los dientes multirradiculares partiendo de la división estructural general: corona, tronco y raíces. La presentación de accidentes anatómicos propios de cada una de éstas que facilitan la instauración de la enfermedad periodontal marginal, dificultan su terapéutica o complican el cuadro patológico cuando a él se anexan otras patologías especialmente las de origen pulpar. Así mismo, el reconocimiento de estas estructuras anatómicas le servirán de base al clínico para tomar decisión en la selección entre las varias opciones terapéuticas hoy descritas en el tratamiento de dientes con compromisos de la bi o la trifurcación.

INTRODUCCION

Trabajo presentado a la profesión, el cual se basa principalmente en la recopilación de estudios de varios autores y las observaciones clínicas de quien esto escribe, para que sirva de guía e ilustración en el reconocimiento, examen, diagnóstico y discusión terapéutica de los profesionales, que se enfrenten con la necesidad de tratar dientes multirradiculares afectados por la enfermedad periodontal marginal o lateral. En el caso de una primera invasión de estas estructuras anatómicas normales de un molar, éstas se convierten en trampas que facilitan la colonización bacteriana, dificultan la terapia de limpieza tanto al paciente como al operador y por lo tanto sirven de elementos etiológicos que influyen en la permanencia y severidad de la enfermedad periodontal marginal.

El material será presentado en varias partes por razón de su extensión y complejidad, iniciando con los aspectos anatómicos (primera parte),

* Profesor titular Facultad de Odontología, Universidad de Antioquia.

cubiertos en este artículo y posteriormente complementado con los aspectos de patología (segunda parte) y terapéutica (tercera parte).

Con mucha frecuencia se escribe y se habla utilizando el término "furca" o "furcación", el cual es un anglicismo y no define si se trata de un diente bifurcado o trifurcado. En este artículo se utiliza el término castizo de bifurcación para señalar que el diente presenta una división en dos raíces y trifurcación cuando presenta una división en 3 raíces.

Estas dos formas anatómicas son las más comúnmente encontradas en los dientes de seres humanos.

PALABRAS CLAVES:

Bifurcación: Separación natural de la estructura radicular de un molar en 2 componentes.

Trifurcación: Separación natural de la estructura radicular de un molar en 3 componentes.

Tracto fistuloso: Camino tisular abierto por lesión inflamatoria que busca salida a través de los tejidos. Usualmente no es epitelializado.

Apertura de bifurcación: Puerta de entrada al área entre dos raíces en diente multirradicular bifurcado.

Septum interdentario: Proyección ósea del proceso alveolar que llena el espacio entre dos dientes, hasta más o menos 2 mm. de la unión cementoamélica de ambos.

Septum inter-radicular: Proyección ósea del proceso alveolar que llena el espacio creado por la separación de las raíces en dientes multirradiculares.

Hemisección: División de un cuerpo en dos mitades. En el caso de un diente bifurcado es la división en sus dos componentes radiculares, donde cada uno incluye parte de la corona (intacta o parcial).

Trisección: División de un cuerpo en sus tres componentes. En el caso de un diente trifurcado

es la división en sus componentes radiculares, donde cada uno incluye parte de la corona.

Amputación: Es la separación de una porción de un cuerpo de su todo. En el caso de los molares bi o trifurcados, es el corte de una o más de sus raíces, cerca al área donde ellas se separan anatómicamente.

CONOCIMIENTOS BASICOS - ANATOMIA

La estructura de los dientes multirradiculares se puede dividir en varios componentes: el tronco, la apertura de la bi o trifurcación, el techo y las raíces propiamente dichas (1).

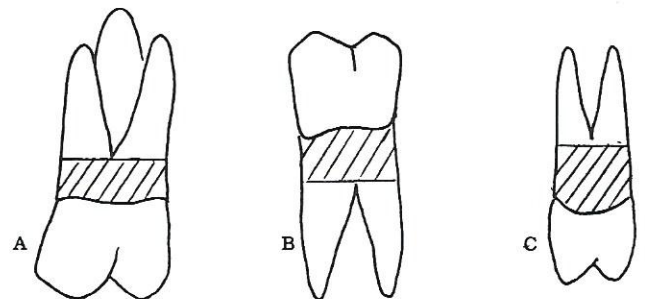
1. EL TRONCO (2)

Es la porción radicular comprendida entre la unión cementoamélica y el comienzo de la apertura de la bi o trifurcación. Este puede variar en su dimensión oclusoapical de paciente a paciente, de molar a molar en el mismo paciente, y se pueden clasificar en tres categorías:

Tronco corto hasta 4 mm., mediano 4 a 6 mm., y largo más de 6 mm.

FIGURA 1

**EJEMPLO DE TRONCOS
ZONA SOMBREADA, A: MOLAR
SUPERIOR, B: MOLAR INFERIOR,
C: PRIMER BICUSPIDE SUPERIOR.**

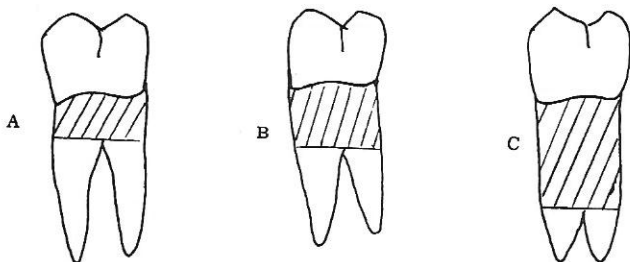


En general, en los molares de tronco corto, su bi o trifurcación es más tempranamente afectada por el progreso de la enfermedad periodontal, así

mismo, estos molares son más fáciles de seccionar (amputar o hemisectar). En cambio, los molares de tronco largo se ven afectados en su bi o trifurcación en estados más avanzados de la enfermedad y a su vez son más difíciles de tratar (amputar o hemisectar). (Figura No. 2).

FIGURA 2

**DIFERENTES TAMAÑOS DE TRONCOS.
A: CORTO, B: MEDIANO y C: GRANDE**

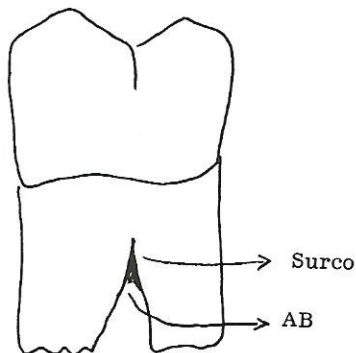


Esta estructura anatómica sufre variaciones o accidentes hereditarios y/o congénitos, no sólo en su tamaño, sino también en su estructura, así:

- a. El surco: (3-4). En ocasiones la división radicular se inicia con una depresión sobre el tronco de variada profundidad y extensión, este accidente facilita la permanencia de la enfermedad, una vez ha sido comprometido por el avance de la patología, facilitando la retención bacteriana y dificultando su remoción (Fig. 3). Merece especial mención, la depresión mesial del desarrollo en el primer bicúspide superior (Figura 8.2) (4).

FIGURA 3

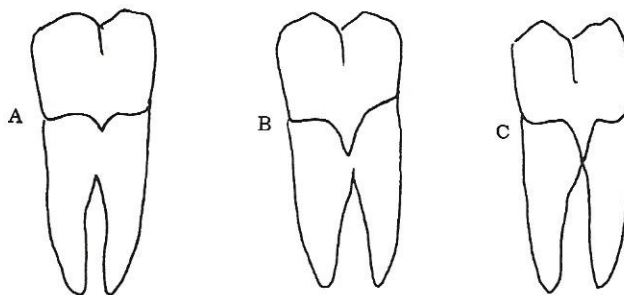
SURCO - DEPRESION QUE HIERE EL TRONCO DEL MOLAR ANTES DE LA APERTURA DE LA BI O TRIFURCACION (AB) APERTURA DE LA BIFURCACION



- b. La proyección de esmalte: (4-6) es una anomalía de la unión cementoamélica, en la cual el esmalte se proyecta hacia la apertura de la bifurcación conformando diferentes grados, así: grado I, proyección corta de esmalte hacia apical desde el nivel de la unión cementoamélica, grado II, proyección de esmalte desde el nivel de la línea cementoamélica, más o menos a la mitad del tamaño del tronco, y grado III, la proyección avanza hasta la apertura de la bifurcación y compromete el techo de la misma. La existencia de este accidente hace que se modifique la estructura del surco gingival, ya que con la erupción pasiva, la adherencia epitelial se localiza sólo en la unión cementoamélica y en el caso de la proyección grado III significa que está localizada dentro de la bifurcación, por lo tanto, se asume que el paciente en estas circunstancias, al terminar la erupción pasiva (edad promedio 15 a 16 años) en los molares (excepto el tercer molar), tendrá un compromiso de bifurcación que variará de incipiente a grado I o II y no es raro la presencia de enfermedad periodontal evidente cuando sea un adulto joven. Incidencia: 25% (Figura No. 4).

FIGURA 4

PROYECCION DE ESMALTE A: GRADO I, B: GRADO II y C: GRADO III



- c. Las perlas de esmalte: (4) son como la anterior, aberraciones, producto de los restos de la lámina dental (restos de Serre), éstas se localizan frecuentemente al final de una proyección de esmalte y producen igual trastorno a las dimensiones creviculares del espesor biológico, como las explicadas anteriormente.

Existen también variaciones adquiridas en el tronco como el caso de la caries cervical y las obturaciones realizadas para la corrección de esta última, las cuales muy frecuentemente se encuentran violando la forma anatómica radicular por: sobrecontorno o por exceso de material dentro de la apertura de la bifurcación; aportando así más al proceso de enfermedad que al proceso de salud del periodonto

2. LA APERTURA DE LA BIFURCACION: (7)

Esta área anatómica posee gran variabilidad en su tamaño, dependiendo del grado de separación radicular que muestra el molar según su herencia (Figura No. 3).

Esta puede no existir en el caso de raíces fusionadas, vía cemento o una fusión vía dentina, como también ocurre. En estos casos el surco de la bifurcación se continúa con una depresión profunda a lo largo de las raíces, similar a la estructura que se forma en los dientes anteriores, especialmente superiores, denominada surco palatogingival. Cuando la enfermedad periodontal logra acceso a un área como ésta, el pronóstico en general es malo, similar al descrito para los incisivos cuando ellos lo poseen y se afectan periodontalmente.

Estudios (8-9) en los cuales se ha correlacionado la apertura de la bifurcación y el tamaño de la parte activa de los instrumentos existentes utilizados para su limpieza, demuestran que en la mayoría de las situaciones, estos últimos son más grandes que la estructura anatómica, lo cual en la clínica da como resultado una imposibilidad para el detartraje y alisado radicular del área del techo de las bifurcaciones.

En la cavidad bucal existen, sin tener en cuenta, los terceros molares, un total de 10 dientes con posibles bi o trifurcaciones; de un total de 28, son el 35% de la dentición. (1 - 11).

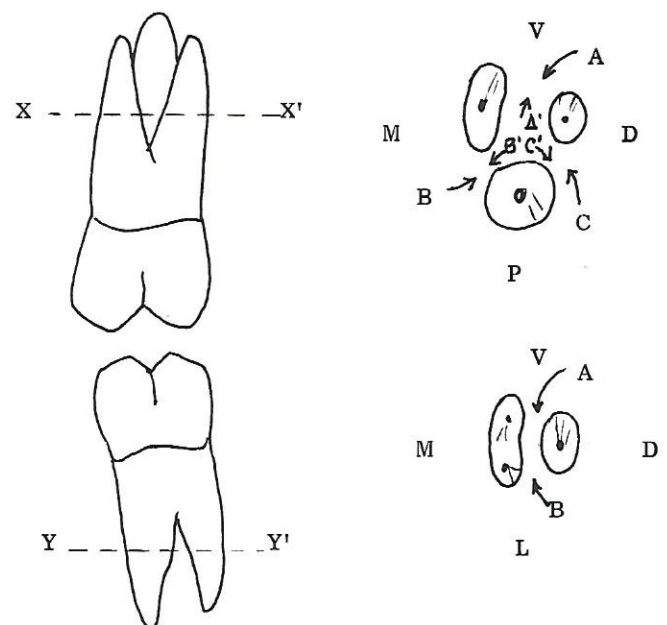
Así: 2 primeros bicúspides superiores, 4 molares inferiores y 4 molares superiores, con alguna frecuencia el canino inferior presenta dos raíces.

De los 10 dientes multirradiculares, 6 de ellos son bifurcados (2 bicúspides superiores y 4 molares inferiores) y 4 son trifurcados. En los 6 bifurcados, los bicúspides superiores presenta cada uno dos puertas de entrada de la enfermedad al área de la bifurcación una mesial y otra distal, 4 presentan también dos puertas de entrada (los molares inferiores) una bucal y otra lingual, en cambio, los 4 dientes trifurcados, presentan en realidad cada uno tres bifurcaciones, así: una vestibular, una distal y la otra mesial, por lo tanto, tiene seis puertas de entrada cada uno, así: la bifurcación vestibular de un molar superior puede ser afectada por vestibular o por lingual de ella misma.

Lo anterior nos da un gran total de 36 puertas de entrada a bifurcaciones en la cavidad bucal, son en verdad 36 sitios que necesitan de un cuidadoso examen (Figura 5):

FIGURA 5

MOLAR SUPERIOR E INFERIOR. A. B. C.: APERTURAS EXTERNAS PARA LA BI O TRIFURCACION. A'. B'. C'.: APERTURAS INTERNAS PARA LA TRIFURCACION. (X - X' y Y - Y', INDICACION DEL CORTE HORIZONTAL A LAS RAICES)



Nota: las puertas de entrada internas de los molares superiores sólo pueden ser examinadas cuando existen compromisos grado III o durante

procedimientos de amputación o trisección de un molar con problema.

3. EL TECHO: (7 - 9).

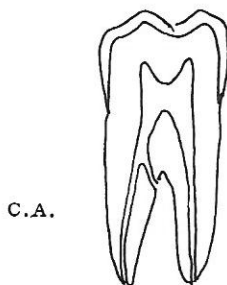
Es la porción radicular que forma la parte superior de la bifurcación, al mismo tiempo en su aspecto interno es el piso de la cámara pulpar. En él, frecuentemente encontramos variaciones en su forma y estructura hereditarios o congénitos, como son:

- a. Conductos accesorios: (10) esta estructura es bastante común en esta área anatómica del molar, y por supuesto facilita la afección periodontal de origen pulpar al área de la bi o trifurcación, simulando la presencia de enfermedad periodontal. En molares de tronco corto, se facilita en poco tiempo la conversión de un tracto fistuloso en una bolsa periodontal, debido al corto trecho que deben desplazarse las células epiteliales para tapizar el tracto fistuloso de una lesión de origen pulpar en el periodonto (11).

Incidencia conductos accesorios: 28.4% (Figura No. 6).

FIGURA 6

CONDUCTO ACCESORIO. ACCIDENTE DEL TECHO O RAIZ DE LOS MOLARES.

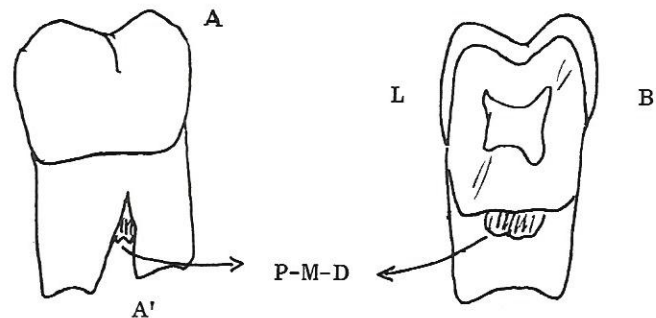


El piso cameral como filtro; (techo de la bi o trifurcación): Se ha demostrado la existencia de gran número de comunicaciones entre el piso de la cámara y el techo de la bifurcación. Es importante el adecuado manejo durante y después del tratamiento endodóntico para evitar lesiones periodontales de origen químico (por filtración) al área de la bi o trifurcación. (11).

- b. El puente mesiodistal de cemento: (5) es un crecimiento del tejido cementario en esta área no apreciable desde el punto de vista radiográfico, el cual crece hacia la separación radicular en forma irregular, cuando ocurre compromiso patológico de la bi o trifurcación, sirve de albergue a las bacterias y dificulta su remoción por la gran cantidad de alisado radicular que habría que ejecutar (Figura No. 7).

FIGURA 7

1. (P.M.D.) PUENTE MESIO-DISTAL DE CEMENTO (A-A'), CORTE BUCO-LINGUAL
2. ASPECTO PROXIMAL



En algunos casos (11) es de tal tamaño que fusiona ambas raíces vía cemento en casi toda su longitud.

El examen clínico nos indica la no existencia de compromiso de la bi o trifurcación, a pesar de la existencia de bolsa profunda, mucho mayor que el tronco radiográfico. Su imagen radiográfica es similar a la del hueso y nos puede confundir haciéndonos pensar que el septum inter-radicular está intacto.

4. NUMERO, FORMA Y POSICION DE LAS RAICES (FIGURA No. 8) (3-7).

Como regla general, los primeros bicúspides superiores y los molares inferiores tienen dos raíces, en los primeros son delgadas, ovoides y fáciles de instrumentar periodontalmente. La disposición de la bifurcación es mesiodistal, el aspecto palatino de la raíz vestibular y el aspecto vestibular de la raíz palatina ante la presencia de los dientes contiguos (canino y segundo bi-

cúspide), presentan una gran dificultad para lograr su adecuado detartraje y alisado. Este es uno de los dientes multirradiculares en los cuales el tronco tiene mayores variaciones en tamaño, agravando la dificultad para el acceso de los instrumentos a estas áreas. (3-7-8).

FIGURA 8.1

DIFERENTES FORMAS DE RAICES:
A: INDIVIDUALES
B: FUSIONADAS CON SURCO
C: UNA SOLA RAIZ

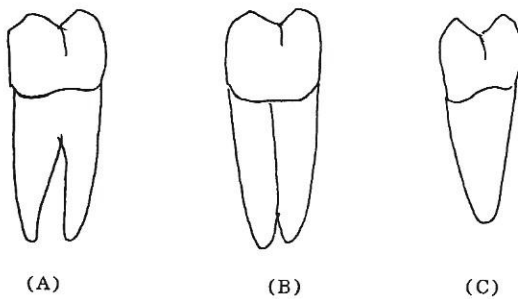


FIGURA 8.2

CORTES RAIZ DEL PRIMER BICUSPIDE SUPERIOR, DMD DEPRESION MESIAL DEL DESARROLLO.

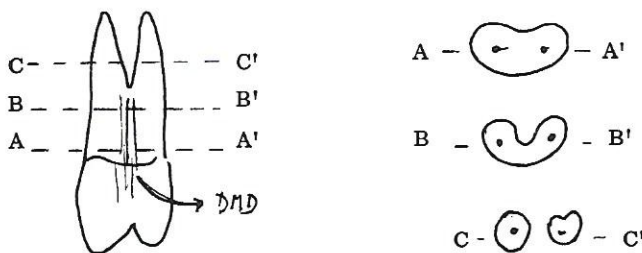


FIGURA 8.3

CORTES RAICES DE MOLAR INFERIOR.


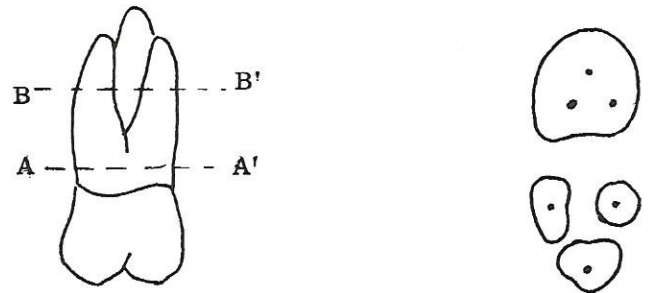


FIGURA 8.4

CORTES RAICES DE MOLAR SUPERIOR



Los molares inferiores comúnmente presentan dos raíces, una mesial y otra distal, por lo tanto la apertura de la bifurcación se encuentra en sentido bucolingual. (Figura No. 8.3)

La raíz mesial es usualmente de forma arriñonada con una concavidad en su cara distal, la cual puede tener forma variada aun similar al surco palatogingival. Esta variación anatómica, dependiendo de su anatomía, la hace de mal pronóstico para conservarla, una vez que la enfermedad periodontal ha invadido el área de la bifurcación, es además sitio de fácil recidiva de la enfermedad. Por su anatomía pulpar en la región radicular, presenta frecuentemente problemas para la realización de un correcto tratamiento endodóntico y la ejecución de retención intrarradicular (perno) (Figura No. 8.3). (3-11).

La raíz distal: esta raíz es generalmente de forma ovoide a circular, más recta que la raíz mesial, con frecuencia presenta una curvatura distal de su tercio apical y tiene un conducto único. Todo lo anterior facilita la limpieza periodontal, el tratamiento endodóntico y la realización de retenedores intrarradicales. Es por lo tanto la de mejor elección para conservar como una sola raíz. Las dos raíces de un molar inferior pueden conservarse separándolas ortodónticamente. (3-11).

En la anatomía y posiciones de los molares son relativamente frecuentes las variaciones: la presencia de una tercera raíz, la fusión radicular o la raíz única son entre otras, variables morfológicas. En los molares inferiores el que más frecuentemente presenta dichas variantes es el segundo molar.

En los molares superiores, el número de raíces generalmente es de tres, una mesio bucal, otra distobucal y la tercera palatina.

La raíz mesiobucal tiene una forma arriñonada similar a la raíz mesial de los molares inferiores pero a diferencia en su cara distal, no presenta una depresión tan profunda como esta última. En ocasiones presenta dos conductos y con alguna frecuencia se encuentra fusionada a la palatina. Esta raíz en el molar es responsable por la porción coronal del molar usualmente implicada en la estética, si la línea de la sonrisa compromete esta área, es la de escogencia a preservar, cuando la enfermedad ha comprometido la trifurcación y se decide trisectar el molar. (11).

La raíz distovestibular es de forma casi circular, fácil de instrumentar periodontal y endodónticamente, es la más pequeña de todas y por lo tanto, la más difícil de ejecutarle un retenedor intrarradicular (perno). (11).

La raíz palatina es la principal raíz del molar, posee la mayor superficie de ligamento periodontal y tiene una forma que varía de circular a oval y hasta arriñonada con una depresión en la cara vestibular o a veces en la palatina. Esta raíz es fácil de instrumentar periodontal y endodónticamente, así como de lograr retención intrarradicular (perno). (Figura 8.4). Muy importante, ella, es el soporte básico de la oclusión, ya que en su porción oclusal (cúspide palatina), se asientan los contactos B y C. En general, es la raíz de elección para retener cuando se ha realizado trisección del molar superior. Al igual que los molares inferiores, los superiores también presentan variaciones frecuentes en el número de raíces, fusiones o la presencia de una sola raíz, especialmente el segundo molar. (11).

Como reglas generales, cuando realizamos hemisecciones o trisecciones con el objetivo de retener una o dos raíces, debemos tener en cuenta: (11).

- a. El tratamiento endodóntico debe hacerse a todo el molar previo a la sección o al menos, instrumentar las raíces para conocer su permeabilidad.
- b. En la división con la fresa, debe tratar de conservarse la mayor cantidad de estructura coronaria, con el fin de evitar la necesidad de

ejecutar retenedores intrarradicales, debido a frecuencia de perforaciones y estallidos radiculares cuando éstos son utilizados.

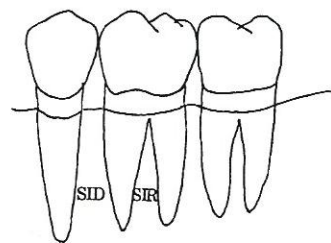
- c. Debe estudiarse cuidadosamente la posición de la raíz o raíces remanentes con relación a su eje central, para corregir cuando sea necesario su inclinación, con movimiento dentario, usualmente fácil de realizar, con lo cual se mejora mucho el pronóstico de raíz o raíces remanentes.

ANALISIS GENERAL DE LA PORCION RADICULAR EN MOLARES:

La anatomía del septum óseo inter-radicular (en la bifurcación), anatomía del septum interdentario (entre los molares), debe ser cuidadosamente observada, ya que la presencia de proximidades radiculares en ambos espacios anatómicos determinan decisiones, tales como: (Figura No. 9).

FIGURA 9

RELACION MORFOLOGIA DENTAL Y HUESO ALVEOLAR (SID) SEPTUM INTERDENTARIO (SIR) SEPTUM INTER-RADICULAR



1. Se puede conservar intacto o no el molar enfermo
2. Es necesario proceder a la amputación, hemisección o trisección del molar, aunque éste tenga intacto su septum inter-radicular.
3. Es necesario complementar el procedimiento de sección del molar con movimientos ortodónticos, para ambientar los espacios inter-radicales e interdenciales de los molares divididos.

Las situaciones extremas con relación a la anatomía inter-radicular son: proximidad

radicular con septum óseo delgado y/o gran separación radicular con septum óseo cancelar. La gran mayoría de los molares presentan relaciones radiculares intermedias a estos extremos. (4). En los casos de proximidad radicular y presencia de compromiso de la bi o trifurcación, el pronóstico para mantener íntegro el molar es generalmente malo, por lo tanto, es necesario considerar las posibilidades de amputación, hemisección o trisección para lograr longevidad de alguna parte del molar. (11).

En cambio, en el mismo caso en el cual se presentan molares con raíces bien separadas, puede pensarse en mantener intacto el molar con citas periódicas de mantenimiento, asegurándonos de que el paciente esté realizando un correcto aseo del área y no exista enfermedad periodontal activa. (8).

Los casos intermedios será necesario analizarlos a la luz de estas consideraciones generales y debe tenerse en cuenta la posibilidad de separación con movimiento dentario.

Con relación a la anatomía interdientaria, son necesarias algunas consideraciones. Las situaciones descritas en los párrafos anteriores pueden presentarse entre dos molares vecinos o entre los segundos bicúspides y el primer molar inferiores. Obviamente, en este caso no existe la vecindad de una bi o trifurcación, por lo tanto el pronóstico puede ser un poco más favorable, pero es necesario de una rigurosa supervisión de las citas periódicas de revisión, tanto clínica como radiográfica. La decisión para mejorar la anatomía de esta área interdental, es primero realizar un movimiento dentario, con el cual podemos mejorar la estructura ósea del septum. En ocasiones puede ser necesario llegar al procedimiento de amputación, hemisección o trisección, cuando esté indicado por razones restaurativas o periodontales. (11).

En el caso de molares superiores el área interproximal entre el primer molar y el segundo es más compleja.

Dos aperturas de bifurcaciones se abren en esta área interdental con diferente localización bucolingual. La apertura de la bifurcación distal del primer molar se abre a la mitad del camino bucolingual de este espacio y la mesial del segundo en el tercio palatino del mismo espacio. El progreso de la enfermedad periodontal, puede invadir la una o la otra o ambas, haciendo muy difícil el tratamiento. Así mismo en los procedimientos de reducción ósea puede llegar a comprometerlas si el operador desconoce la anatomía antes descrita.

La enfermedad periodontal con destrucción severa de hueso en un septum interdental, puede orientar a una amputación, hemisección o trisección aun en condiciones de salud en el área de bi o trifurcación, igualmente, problemas en tratamiento endodóntico nos pueden llevar a realizar dichas acciones.

Las opciones de seccionamiento como tratamiento periodontal en dientes bi o trifurcados, no están necesariamente determinadas por la situación de enfermedad periodontal en el área de la bi o trifurcación. Es un procedimiento que puede seleccionarse para ser aplicado por enfermedad periodontal, problemas internos en la raíz, etc., como ya se analizó. (11).

4. Relación con hueso alveolar y accidentes anatómicos de los huesos maxilares (Figura No. 10).

Parte de este tema se trató en el punto inmediatamente anterior, pero es necesario elaborar un poco más entre la relación de la localización de la apertura de la bifurcación, el tamaño del tronco y la tabla ósea bucal o lingual en caso de los molares inferiores y septum óseo interproximal en el caso de los molares superiores.

En la descripción del tronco radicular, presentamos varios tamaños posibles, lógicamente según sea éste, la apertura de la bifurcación cambiará de posición en sentido ocluso-apical, y por ende tendrá diferente relación con la cresta ósea del hueso alveolar presente así: Si el tronco es corto la apertura de la bifurcación puede estar externa a la cresta ósea (bifurcación no cubierta con hueso) y si

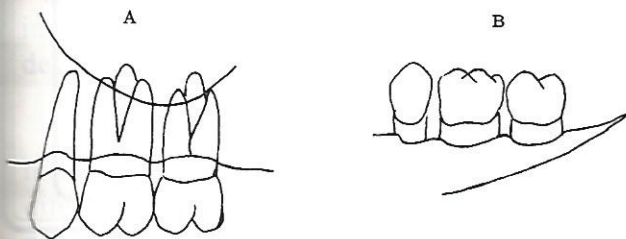
el tronco es largo la apertura puede estar apical a cresta ósea (bifurcación cubierta con hueso), estas relaciones como ya lo dijimos, facilitarán o no la invasión de la bifurcación por la enfermedad periodontal.

5. Accidentes anatómicos en el área de los dientes multirradiculares (Figura No. 10).

FIGURA 10

A: RELACION RAICES DE MOLARES SUPERIORES Y EL SENO MAXILAR.

B: RELACION BIFURCACIONES VESTIBULARES MOLARES INFERIORES Y LINEA OBLICUA EXTERNA



El seno maxilar, estructura anatómica que se encuentra generalmente apical a las raíces de los molares superiores, en ocasiones su piso se localiza más oclusalmente y puede comprometer una o varias raíces, rodeándolas o incluyéndolas en su estructura. En este último caso, la raíz se proyecta dentro del seno maxilar y queda únicamente recubierta de mucosa sinusal. En

estos casos, el solo sobrepaso endodóntico puede causar una comunicación sinusal. Periodontalmente cuando se conserva una raíz que penetra en el seno maxilar, puede presentar mayor movilidad debido a la falta de soporte óseo en su tercio apical. (10).

Con extracciones de molares u otras causas, se presenta la neumatización del seno maxilar y éste desciende su piso hasta comprometer el septum interdental. Si a lo anterior le agregamos un defecto óseo, se presenta una situación bastante difícil de tratar que puede hasta hacernos pensar en el seccionamiento del molar como posibilidad de tratamiento. (11).

Anatómicamente mientras más posterior se encuentra el molar es más difícil su tratamiento con sección radicular, por tal razón, muchos de los procedimientos aquí relacionados no son rutinariamente aplicables a los terceros molares y también porque frecuentemente estos molares son los de más alta incidencia de fusiones o raíces únicas.

La línea oblicua externa: accidente anatómico del maxilar inferior, la cual en algunos casos se encuentra muy cerca a la cresta ósea de la tabla vestibular del segundo y tercer molar y en otros es esta estructura la que forma dicha cresta. Por lo anterior, el manejo de las bifurcaciones de estos dos molares inferiores puede verse interferido por este accidente anatómico. (Figura No. 10). (11).

BIBLIOGRAFIA

1. Wheeler R. C. A textbook of Dental Anatomy and Physiology. 3er. edition., Philadelphia Saunders, 1958.
2. Larato D. C. Some anatomical factors related to furcation involments. J. Periodontal. 46: 608, 1975.
3. Gher, M. E. Vernio A. R. Root anatomy. A local factor in inflammatory periodontal disease. Int. J. Periodontol Rest. Dent. 5: 53, 1981.
4. Shiloah J. & Kopezyk R. A. Development variations of tooth morphology and periodontal disease. JADA 99: 627, 1979.
5. Everett, F. B. et al. The intermediate bifurcational ridge: A study of the morphology of the bifurcation of the lower first molar. J. Dent. Res. 37: 162, 1958.
6. Masters D. H., Hoskins W. Proyection of cervical enamel into molar furcations. J. Periodontol. 35: 49, 1963.
7. Svastrom G. & Wennstrom J. L. Furcation topography of th maxillary and mandibular first molars. J. Clinic Periodont. 15: 271, 1988.
8. Bower, R. C. Furcation morphology relative to periodontal Treatment furcation entrance architecture. J. Periodontol. 50: 23, 1979.
9. Bower R. C. Furcation morphology relative to periodontal treatment. Furcation root surface anatomy. J. Periodontol. 50: 366, 1979.
10. Gutman, J. L. Prevalence, location and patency of accesory canals in the furcation region of permanent molars. J. Periodontol. 49: 21, 1978.
11. Observación personal del autor.