

Prótesis adherida: Una alternativa protésica

DR. GERARDO BECERRA SANTOS*

RESUMEN

La prótesis adherida no puede ser considerada como una técnica "universal" o "única", sino por el contrario debe ser tenida en cuenta como una "alternativa" dentro del plan de tratamiento integral de un paciente adulto y, particularmente, del paciente adolescente.

El objetivo de este artículo es presentar alguna información relacionada con un tipo de prótesis diferente a la convencional, es decir, la prótesis adherida.

EVOLUCION HISTORICA

El desarrollo de la técnica se basó en el principio de reemplazar dientes con poca o ninguna preparación de los pilares, sobre todo cuando éstos conservan su integridad.

La evolución de los puentes adheridos se puede dividir en dos (2) métodos: (1) (2).

Método 1: Utiliza materiales en los cuales no participa el laboratorio (diente de acrílico-corona de resina compuesta o diente extraído para utilizarlo como pónico).

Método 2: Utiliza la confección de un esqueleto metálico colado con un pónico de resina acrílica (Isosit-dentacolor-visiogem) o porcelana.

METODO O TECNICA 1

Portnoy, (1973), describió el uso de un diente de acrílico como pónico, la unión a los dientes pilares se hacía por medio de resina compuesta, previo grabado ácido.

Buonocore (1975), describió tres sistemas de retención sobre la superficie lingual de los pónicos; un surco mesio-distal; cavidades clase III y un surco mesio-distal amplio, la unión de los pónicos a los dientes pilares se hacía por medio de resina activada con luz ultravioleta, previo grabado de esmalte con ácido fosfórico al 50%.

Jordan, (1978), utilizó resina autopolimerizable y cavidades de clase III, como sistema de retención.

Stolpa, (1975); Gorelick y Kamen, (1977), reportaron éxitos hasta de dos años y los fracasos se debieron a la interfase resina-acrílico. (6).

Para obviar este problema (interfase-resina-acrílico) se confeccionaron pónicos de resina compuesta (Concise-Silar) inyectándolas en "Resin-Forms" (Formas plásticas). Los éxitos reportados fueron hasta de cuatro años.

Simonsen; Dávila y Gwinnet, (1978), describieron la utilización de un diente natural, para utilizarlo como pónico.

INDICACIONES DEL METODO 1

1. Tratamiento de emergencia (trauma-exodoncia mandatoria).
2. Tratamiento temporal.

* Especialista Odontología Integral del Adulto. Profesor Departamento Ciencias Básicas Integradas. Facultad de Odontología, Universidad de Antioquia.

3. Evaluación del estado pulpar de los pilares después de un trauma.
4. Pacientes muy jóvenes, con ausencia congénita de dientes.

VENTAJAS DEL METODO 1

1. Técnica sencilla e inmediata
2. Menor costo, ya que utiliza materiales en los cuales no participa el laboratorio.

METODO 2

Técnica publicada por Rochette, (1973), se conoció con el nombre de "Puente de Rochette", el cual presentaba las partes metálicas perforadas con agujeros infundibuliformes para aumentar la retención de la estructura.

Características: El grosor de la estructura metálica era de aproximadamente 1 mm. Los márgenes supragingivales y afilados y los orificios de 0.5 mm. de diámetro, lo más numerosos posible; inicialmente estaban indicados como férulas periodontales y posteriormente para reemplazar dientes ausentes, en caso de mordidas abiertas. Ver fotografía 1.

Livaditis, (1980), introdujo su aplicación en el sector posterior, incluyendo tres segmentos en el diseño: Apoyo oclusal, segmento proximal y segmento lingual: este diseño exigía cierta modificación de la estructura dentaria, lo cual mejoraba la retención y la estabilidad de la prótesis. (7) (8). Ver fotografía 2.

Las investigaciones demostraron que este sistema retentivo presentaba ciertos problemas dentro de los cuales podemos mencionar los siguientes:

1. La retención de la resina en las perforaciones es mucho menor que la resina-esmalte, fracasando la resistencia del sistema.
2. La resina expuesta en los orificios sufre desgaste y microfiltración de fluidos orales entre la estructura metálica y la resina.
3. No existe una adhesión verdadera entre la resina y el metal (solamente retención mecánica).

4. Las perforaciones debilitan el esqueleto metálico, lo que exige hacer colados más gruesos.

METODO 3

Tiene su origen en el Método 2. Thompson, Livaditis y Del Castillo, (1981, 1982) introdujeron la técnica de aleación grabada electrolíticamente; se conoció como "puente de Maryland". El grabado electrolítico de la estructura metálica produce una superficie microscópicamente porosa que facilita la retención de la resina. Ver fotografía 3.

COMPARACION CLINICA Y EXPERIMENTAL (3)

Aunque actualmente se está controlando el rendimiento clínico de las prótesis adheridas, los períodos de evaluación son cortos y los resultados bastante variables.

- Williams y col., (1984), evaluaron 63 prótesis de Rochette en el sector anterior en un período de siete años; 10 prótesis que representan el 7.5% perdieron la fijación por múltiples causas (oclusión, fuerzas extremas, golpes, tamaño prótesis, técnica de adhesión, etc).
- Bergendal y col., (1983), Eshleman y col., (1984), Gratton y col., (1983) determinaron que el índice de despegamiento de las prótesis adheridas estaba entre el 15 y 30%. Experimentalmente se ha determinado que el potencial retentivo de la superficie de metal grabado es superior a la del metal perforado.
- Sloan y col., (1983), en un estudio *in vitro* en cuanto a la fuerza tensional, encontraron que el metal grabado electrolíticamente presentaba una fuerza tensional, entre 1198 + - 603 y 1593 + - 617 LIB/pulg² y el metal perforado entre 651 y 1315 LIB/pulg².
- Creugers y col., (1986), compararon clínicamente tres diseños de prótesis adheridas en un período entre los 9 y 18 meses.

Los diseños seleccionados fueron los siguientes:

- Diseño tipo A: Estructura metálica perforada con cinco agujeros de 1 mm. de diámetro que cubría la superficie lingual.
- Diseño tipo B: Similar al tipo A, pero éste cubría la superficie lingual y parte de la proximal.
- Diseño tipo C: Estructura metálica grabada electrolíticamente con un agujero central no retentivo.

Los resultados obtenidos establecieron que:

- a) La rata de retención para el diseño tipo C fue del 100%, para el tipo B del 87% y tipo A del 81%.
- b) En los diseños tipo A y B el área de retención está confinada a los agujeros y no está distribuida sobre la superficie metálica completa como en el diseño tipo C.
- c) Nueve de los diez despegados (tipos A y B) ocurrieron por fractura de la resina y esto sucedió cerca a los agujeros retentivos.

Las indicaciones, limitaciones, ventajas y desventajas de las "prótesis adheridas" se describirán a continuación. (1) (2).

INDICACIONES

1. En pacientes muy jóvenes con ausencia *congénita de dientes o pérdida por trauma*, en los cuales no ha terminado la erupción, lo que contraindica un procedimiento protésico convencional.
2. En pacientes con dientes pilares íntegros, los cuales no convienen con las preparaciones para Prótesis Parcial Fija convencional.
3. En pacientes con dientes pilares cuyo pronóstico periodontal sea reservado que no justifique la Prótesis Parcial Fija convencional.
4. Como férulas periodontales o retención postortodóncica.

5. En pacientes con prótesis total antagonista al sitio que va a ser reemplazado con una prótesis adherida.
6. En restauraciones combinadas:
PE: ausencia del primer bicúspide superior donde en el segundo bicúspide, debido a la destrucción coronaria, se indique una restauración de cubrimiento parcial o total y en el canino debido a su integridad se indique un apoyo tipo Maryland o viceversa.
7. Como apoyos adheridos para prótesis parcial removible.

LIMITACIONES

1. En dientes pilares cariados o ampliamente restaurados.
2. En dientes pilares con cambio de color (por trauma o tratamiento endodóntico).
3. En mordidas profundas (overbite marcado) y función anterior fuerte evidenciando facetas de desgaste en los antagonistas.
4. En pacientes con hábitos o con bruxismo.
5. En espacios edéntulos extensos.
6. En coronas clínicas cortas (área de adhesión disminuida).
7. En pacientes con alergia al níquel u otros metales no preciosos.

VENTAJAS

1. Método conservador: La preparación dentaria no involucra dentina y en algunos casos no es necesario realizar preparaciones.
2. Procedimiento clínico relativamente corto y sencillo (en cuanto a impresión, pruebas estéticas, ajuste oclusal, adhesión).
3. Se proporciona una estética aceptable.
4. Los márgenes de los retenedores son supra-gingivales (no hay compromiso del espacio biológico).
5. Menor costo que la Prótesis Parcial Fija convencional, debido a que es más fácil de

- fabricar e insertar; requiere menos tiempo clínico y de laboratorio.
6. Posibilidad de readhesión en caso de fracaso.
 7. Es un procedimiento completamente reversible.

DESVENTAJAS

1. Los datos clínicos son limitados, no hay estudios a largo plazo.

El puente de Maryland se viene evaluando desde 1981.

2. Posible descementación, pero puede solucionarse con nueva cementación.
3. La técnica no se puede considerar como universal, es necesario tener en cuenta las indicaciones para su utilización.

4. Visibilidad de la aleación a través del tercio incisal, particularmente cuando el diente es delgado vestibulo lingualmente. Esto puede solucionarse de dos formas:

- a) Utilizando medios de cementación opacos que eviten la transparentación del metal.
- b) No incluir el tercio incisal en la estructura metálica.

5. Aceptación por parte del profesional: tomó tiempo para que los clínicos aceptaran las cualidades retentivas del esmalte grabado, lo mismo puede ocurrir para confiar en que las aleaciones grabadas son verdaderamente retentivas. Aprendimos que la superficie de esmalte con aspecto de "tiza" es altamente retentiva, lamentablemente evaluar la superficie de aleación grabada es más difícil desde el punto de vista clínico.

CARACTERISTICAS CLINICAS DE LOS DOS TIPOS DE RETENEDORES

Puente de Rochette

1. Patrón de retención fácilmente identificable (agujeros)
2. Prueba, ajuste y limpieza sencilla.
3. Menor retención.
4. Estructura metálica debilitada por las perforaciones.
5. Exposición de resina por los orificios, lo que lleva al desgaste.
6. Superficie lingual o palatina rugosa.
7. Retención macromecánica (superficie no grabada)
8. Fácil retiro en caso de fracaso.

Puente de Maryland

- Patrón de retención difícil de identificar desde el punto de vista clínico (grabado).
- No se puede contaminar la superficie grabada electrolíticamente (dedos saliva).
- Mayor retención.
- Estructura metálica bastante rígida.
- No exposición de resina.
- Superficie altamente pulida.
- Retención micromecánica (superficie grabada electrolíticamente).
- Difícil retiro (es necesario regrabar).

Ver fotografías 4 y 5

GRABADO ELECTROLITICO (PROCEDIMIENTOS DE LABORATORIO) (9) (1).

El grabado electrolítico crea una superficie "microrretentiva" o "microscópicamente porosa" para una mejor adhesión física de la resina al metal.

Pasos

1. TERMINACION DE LA RESTAURACION

La restauración debe estar completamente terminada y pulida antes del proceso de grabado; este paso incluye el color, las caracterizaciones, pigmentaciones, ajuste de metal, formas, contornos, perfiles y pulido final.

2. MONTAJE DE LA RESTAURACION

La restauración se adhiere al electrodo (+) con cera pegajosa por la parte que no va a ser grabada. El electrodo (+) (Anodo): puede ser cualquier material conductor de la electricidad (acero inoxidable-cobre) con un calibre de 12 a 14 para que establezca contacto con varios puntos del metal.

Todas las áreas del colado que no van a ser grabadas y todas las partes del electrodo deben ser cubiertas con cera pegajosa. El enmascamiento debe ser minucioso (aun el de la porcelana), de lo contrario se perderá el pulido del metal o el glaseado de la porcelana.

Si parte del electrodo no cubierto con cera está en contacto con la solución grabadora daría una lectura falsa de la corriente. Ver fotografías 6 y 7.

3. LIMPIEZA DE LAS AREAS POR GRABAR

Se utiliza un chorro de óxido de aluminio con partículas de 50 micras y posteriormente se lava con agua corriente.

Se verifica el enmascarado especialmente en los bordes y se vuelve a aplicar cera pegajosa en áreas expuestas inadvertidamente.

4. DETERMINACION DE LA CORRIENTE DE GRABADO

Es necesario establecer el área por grabar con el fin de determinar la cantidad total de corriente que pasará por la solución grabadora.

$$\boxed{\text{Area por grabar}} \times \boxed{\text{Densidad de corriente (sugerida)}} = \boxed{\text{Corriente de grabado}}$$

5. DISPOSICION DE LOS ELECTRODOS

- El electrodo y la restauración se incorporan a la salida + (ánodo) de la unidad de corriente.
- El otro electrodo (acero inoxidable) se une a la salida - (cátodo) apuntando hacia el ánodo con una distancia de 1.5 - 2.0 cm.

Si se aumenta la distancia disminuye la corriente que pasa por la solución de grabado. VER FOTOGRAFIA 8

6. PROCESO DE GRABADO

- Se sumergen los electrodos en la solución grabadora.
- Se ajusta la corriente (miliamperios/cm²).
- A los 30 segundos la restauración cambia de gris oscuro a negro y la solución se torna amarillenta alrededor de la restauración.
- A los tres minutos aproximadamente se apaga la unidad y se retiran el electrodo y la restauración (unidos). (Evite el contacto con la piel).
- Lave con agua corriente.

7. LIMPIEZA DE LA RESTAURACION

- La restauración unida al electrodo se coloca en un recipiente cerrado que contiene ácido clorhídrico al 18%, el cual no debe tomar contacto con la porción superior expuesta del electrodo.
- Posteriormente el recipiente se coloca en un limpiador ultrasónico durante 10', momento

en el cual desaparece la capa de residuos de la superficie del metal, obteniéndose una superficie metálica de un color gris uniforme.

- Se retira del ácido y se lava con agua corriente. Ver fotografía 9.

8. VERIFICACION DEL GRABADO

Clínicamente es difícil determinar si el grabado electrolítico ha sido correcto, es necesario la utilización de un esteromicroscopio (X 60) para observar el "relieve tridimensional" obtenido.

Si el grado es del 90% o más de la superficie, se considera terminado, por el contrario, si es menor el porcentaje se requiere de un grabado adicional por 60-90" (segundos) y se limpia nuevamente con ácido clorhídrico.

9. SEPARACION DE LA RESTAURACION DEL ELECTRODO

Este paso se realiza bajo un chorro de agua fría permitiendo que la cera sea lavada.

Se seca la restauración sin contaminarla y se coloca en un sobre o bolsa plástica.

En este momento la restauración no se debe tocar en la superficie grabada, ni se debe probar en el paciente; se debe evitar el contacto de la superficie grabada con rollos de algodón, de otra manera se comprometería la superficie de adhesión. Ver fotografía 10.

METALES Y SOLUCIONES GRABADORAS (1)

Las aleaciones las podemos clasificar en dos grupos: (Ver tabla 1).

TABLA 1

	<u>Presentación comercial</u>	<u>Solución grabadora</u>	<u>Corriente</u>	<u>Tiempo</u>
(A) Aleaciones de Ni-Cr-Be*	Rexillum III	H ₂ SO ₄ al 10%	300Ma/cm ²	3'
	Lite Cast B	H ₂ SO ₄ al 10%	200Ma/cm ²	6' (acentúa relieve)
	Unit Bond	H ₂ SO ₄ al 10%	300Ma/cm ²	3'
	Ticonium 100	H ₂ SO ₄ al 10%	300Ma/cm ²	3'
		FUERZA DE ADHESION: 20-25 MPa	(Megapascal)	
	<u>Presentación comercial</u>	<u>Solución grabadora</u>	<u>Corriente</u>	<u>Tiempo</u>
(B) Aleaciones Ni-Cr y Co-Cr**	Biobond C & B	HNO ₃ 0.5N	250Ma/cm ²	5'
	Biocast (Co-Cr)	HNO ₃ 0.5N	250Ma/cm ²	5'
	Vitalium	HNO ₃ 0.5N	250Ma/cm ²	5'
		FUERZA DE ADHESION: 10 MPa	(Megapascal)	

- * En las aleaciones Ni-Cr-Be: las soluciones ácidas acentúan los rasgos microestructurales presentes eliminando específicamente las fases laminares de Be.
- ** En las aleaciones de Ni-Cr y Co-Cr: la disposición estructural de los componentes es menos separada, luego las superficies deben ser más acentuadas por el ácido.

Simonsen y col, (1983) establecieron que la resistencia de adhesión mecánica de la resina al metal es dos o tres veces mayor que la adhesión de la resina al esmalte. (1).

CONSIDERACIONES EN EL DISEÑO DE LA ESTRUCTURA METALICA: MODIFICACIONES DENTARIAS ANTERIORES

- * Es preferible un patrón de inserción Inciso Gingival que Lingual con el fin de resistir el desplazamiento en sentido lingual.
- * La localización del borde incisal del colado depende del espesor y translucidez del pilar (tercio incisal).
- * Se pueden incorporar ranuras verticales interproximales y topes supracingulares para mejorar la retención del colado.
- * Las modificaciones dentarias en anteriores son más sutiles que en posteriores.

PASOS

1. LIBERACION DE LA OCLUSION

Las relaciones oclusales determinan la cantidad y localización del desgaste (caras palatinas superiores)

Durante la fase de laboratorio pueden erupcionar los antagonistas para alcanzar de nuevo el contacto, esto se evita colocando una pequeña porción de resina en los bordes incisales inferiores.

2. CREACION DE UNA VIA DE INSERCIÓN (INCISO GINGIVAL)

Este paso se logra mediante la modificación proximal, es decir, desgastando las crestas marginales mesial y distal y la porción cervical.

El objetivo es determinar una guía para la ubicación del margen cervical del colado y establecer una suave transición entre el metal y el esmalte.

3. ESCOTADURA DEL CINGULUM

Tiene forma de "V" (corte sagital) y se logra por medio de una fresa-cono invertido o troncocónica de corte frontal, actúa como apoyo. Ver fotografía 11 y Figura 1

MODIFICACIONES DENTARIAS POSTERIORES

PASOS:

1. CREACION DE UNA VIA DE INSERCIÓN OCLUSO-GINGIVAL

Se logra mediante la paralelización de las superficies proximales (inicialmente) y después de las paredes linguales de los dientes pilares.

Se reduce la altura del contorno hasta aproximadamente 1 mm. de margen gingival, creando una máxima superficie de adhesión.

2. CREACION DE LA FORMA DE RESISTENCIA PROXIMAL

La estructura metálica se extenderá tan vestibularmente como sea posible siempre que la estética lo permita, más allá de los ángulos diedros disto-vestibular o mesio-vestibular. Cuando la estética puede estar comprometida se pueden incorporar surcos proximales.

3. ENVOLTURA PROXIMAL

La estructura metálica deberá abarcar 180° o más de la circunferencia dentaria. Esto permitirá crear una vía de inserción y retiro, evitando el desplazamiento lingual o palatino.

4. APOYO OCLUSAL

Similar al apoyo oclusal de la prótesis parcial removible, con unas dimensiones de 1.5 a 2.0 mm. en sentido mesio-distal y vestibulo-lingual y una profundidad de 1 mm.

Este apoyo debe seguir la morfología oclusal para evitar cualquier interferencia con los dientes antagonistas. Cualquier característica morfológica puede ser utilizada para que actúe como apoyo secundario, (ej: Tubérculo de Carabelli). El objetivo del apoyo oclusal es dar estabilidad de la prótesis en sentido ocluso-gingival.

5. BORDES DE COLADO

Los bordes del colado deben ser en "Filo de cuchillo" particularmente en la zona cervical, estableciendo una suave transición entre el colado y esmalte.

En superficies dentarias planas se realiza un ligero chaflán para compensar el espesor del metal. Ver Figuras 2 y 3

MEDIOS CEMENTANTES (ADHESION)

Dentro de los medios de unión existentes para este tipo de prótesis, los más investigados en cuanto al comportamiento clínico, podemos mencionar los siguientes:

- Super-Bond C & B (Dental Adhesive) - 4 Meta - MMA - TBB - O (Sun. Corpo).
- Panavia (Dental Adhesive) (J. Morita)
- Maryland Bridge Adhesive (Bisco Inc.)

Ya que este tipo de retenedores derivan su fijación del medio de adherencia, mencionaremos las características más importantes de cada uno de ellos.

SUPER-BOND C & B

CARACTERISTICAS

- Fuerte adhesión a esmalte-dentina-resina y metal.

- Muy baja solubilidad en fluidos orales.
- Alta resistencia tensil:
 - Esmalte: 150 Kg/cm²
 - Metal Noble: 200 - 280 Kg/cm²
 - Base: 300 - 315 Kg/cm²
- Muy poca reacción pulpar
- Amplia aplicación: Cementación de prótesis adheridas - coronas - incrustaciones - tramos protésicos - pernos, etc.

PRESENTACION

Monómero - polímero (transparente y color marfil) ácido para esmalte, ácido para dentina, esponjillas - dispensador para el monómero y polímero - pinceles - líquido activador.

PANAVIA (RESINA TIPO ESTER ACIDO FOSFORICO)

CARACTERISTICAS:

- Provee fuerte adhesión a esmalte - porcelana y metal.
- Altos valores de resistencia tensil: 200-500 Kg/cm².
- Muy baja solubilidad en fluidos orales.
- Buenas cualidades de manejo (mezcla y tiempo).
- Fraguado en medio anaeróbico (oxiguard).
- Amplia aplicación.

PRESENTACION

Líquido y gel de ácido fosfórico, pincel para su aplicación.

Monómero - polímero - espátula y medio de fraguado anaeróbico (Oxiguard).

MARYLAND BRIDGE ADHESIVE

CARACTERISTICAS

- Fuerte adhesión a esmalte y a metal
- Buenas cualidades de manejo (mezcla y tiempo).
- Adecuado espesor de la película (menos de 10u).
- Color opaco que bloquea la transparentación del metal en los dientes pilares.

PRESENTACION

Acido Fosfórico - agente de enlace - base y catalizador (resina semisólida).

CONCLUSION:

- Podemos decir que el éxito clínico de las prótesis adheridas depende de tres factores:

 1. Del diseño de la estructura metálica que incluye, además, las preparaciones dentarias adicionales para mejorar la retención.

2. Grabado del esmalte y del metal.

3. Medios de unión o adhesión.

CASO CLINICO:

Paciente de 18 años quien sufrió un accidente en bicicleta, perdiendo su incisivo central superior izquierdo (21); se le planteó la posibilidad de reemplazar este diente con una prótesis tipo "MARYLAND" debido a la integridad de los dientes pilares. Esta prótesis lleva funcionando aproximadamente 4 años con citas de revisión cada 6 meses, observándose un buen comportamiento clínico. Ver Fotografías 12, 13, 14, 15, 16, 17 - 18

NOTA:

Fotografías 2, 3, 4, 6, 7, 8, 9 - 11 y las Figuras 1, 2 y 3 son tomadas del Libro de Simonsen, R. y otros.

Técnica de grabado ácido en Prótesis de Puentes "Puentes de Maryland" Editorial Panamericana, 1984.

BIBLIOGRAFIA

1. Simonsen, R., et al. Técnica de grabado ácido en prótesis de puentes. "Puentes de Maryland". Ed. Panamericana, 1984.
2. Jordan, R. E. Composites estéticos y prótesis fijas. Composites en Odontología Estética. Técnicas y Materiales. Cap. 8. Salvat Editores, 1989.
3. Creugers, Nico H., et al. A clinical comparison of three types of resin retained cast metal prostheses. J. of P. D. vol. 56. No. 3, 1986.
4. Barrack, G. Recent advances in etched cast restoration. J. of P. D. vol. 52, No. 5, 1984.
5. Rossentiel, S., et al. Resin retained fixed partial dentures and facial veneering procedures. Contemporary fixed prosthodontics. cap. 24. The C. V. Mosby Company, 1988.
6. Buonocore, M. G. A simple Method of increasing the adhesion of acrylic filling material to enamel surfaces. J. Dent Res. 34: 849, 1955.
7. Rochette, A. L. Attachment of a splint to enamel of lower anterior Teeth. J. Dent. 30: 418, 1973.
8. Tay, W. M., Shaw, M. J. The Rochette adhesive bridge dent update. 6: 153, 1979.
9. Simonsen, R.; Thompson, V.; Barrack, G. Etched cast restorations clinical and laboratory techniques. Chicago, 1983.

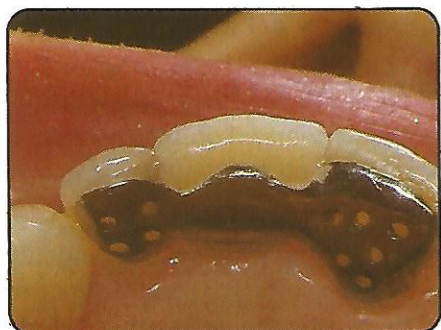


FOTO 1

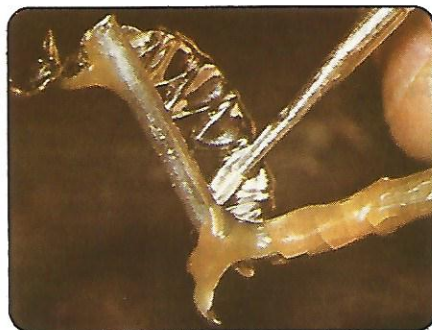

FOTO 6

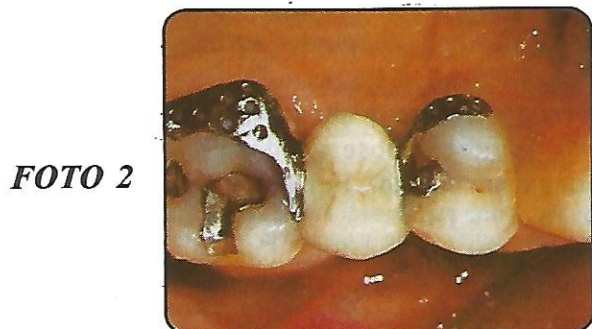

FOTO 2



FOTO 7

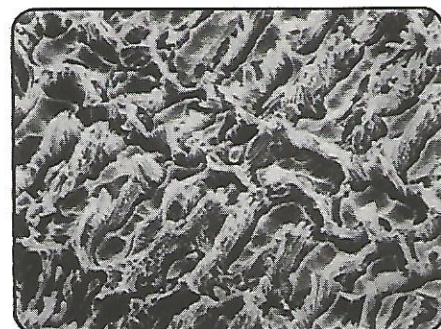

FOTO 3

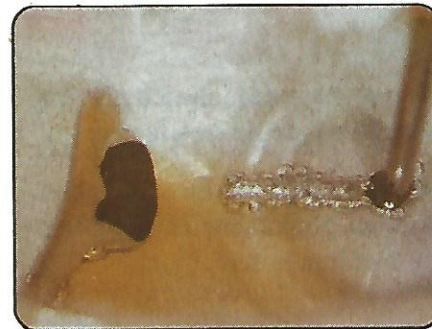

FOTO 8

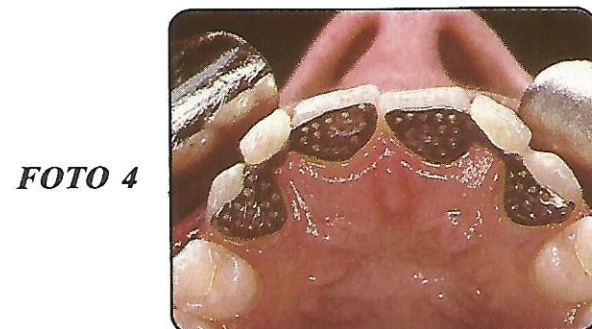


FOTO 4

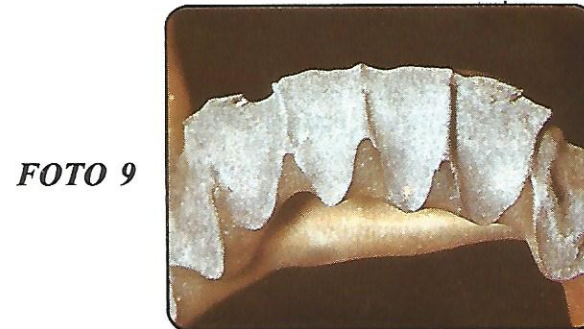

FOTO 9

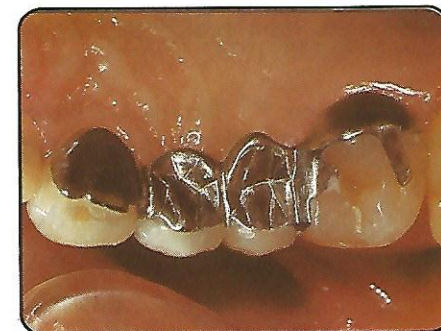

FOTO 5

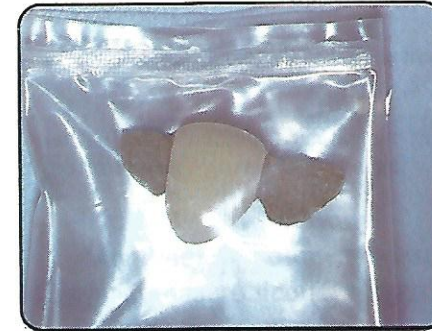

FOTO 10

FOTO 11

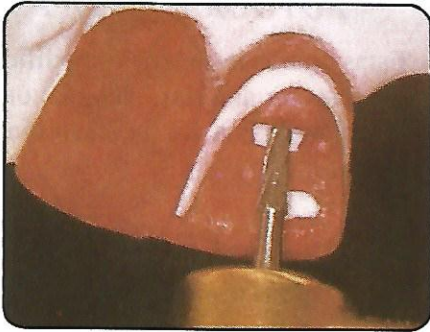


FOTO 13

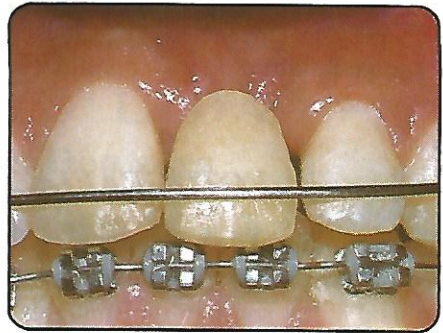


FIG. 1

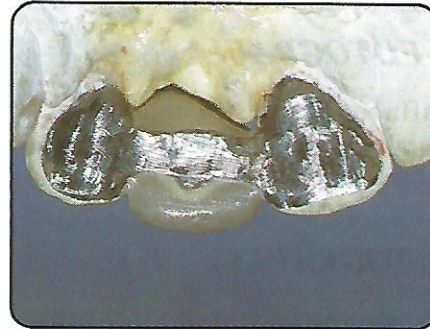

FOTO 14




FIG. 2

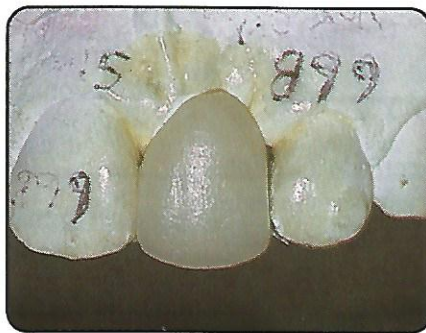


FOTO 15

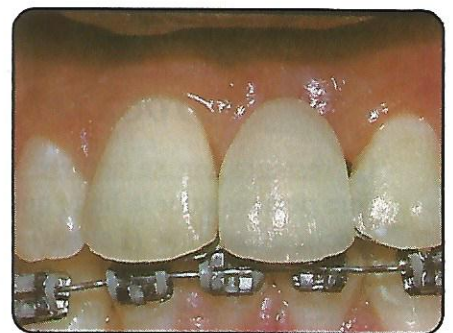


FOTO 16

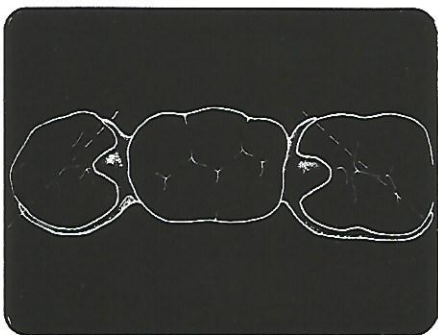


FIG. 3

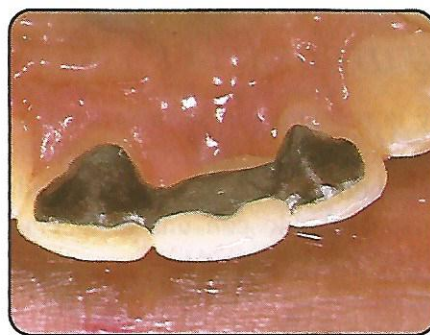

FOTO 17

FOTO 12

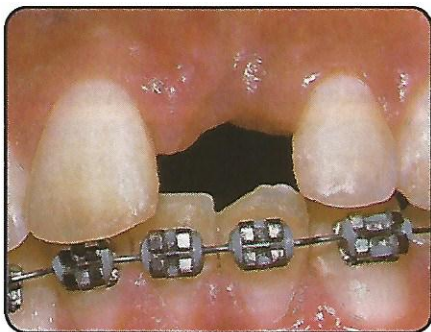
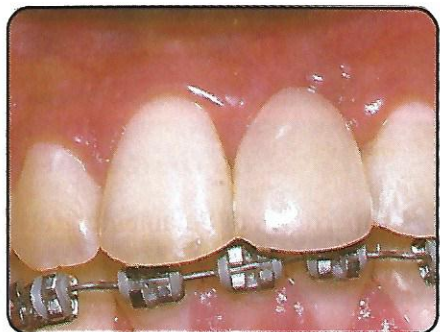
FOTO 18



DESCRIPCION DE LAS FOTOGRAFIAS

FOTOGRAFIA 1

Aspecto palatino de un "puente de Rochette" que reemplaza el 21.

FOTOGRAFIA 2

Aspecto oclusal de un "puente de Rochette" en el sector posterior. Se puede observar el apoyo oclusal y los segmentos linguales y proximales.

FOTOGRAFIA 3

Microfotografía que muestra una superficie después del grabado electrolítico. Aleación de Cr-Co (Biocast).

FOTOGRAFIAS 4 Y 5

Las fotografías resumen las características clínicas de los dos sistemas de retención "puente de Rochette" (Foto 4) y "Maryland" (Foto 5).

FOTOGRAFIAS 6 Y 7

La restauración se adhiere al electrodo (+) con cera pegajosa por la parte que no va a ser grabada electrónicamente (Foto 6) todas las áreas del colado que no van a ser grabadas y todas las partes del electrodo deben ser cubiertas con cera pegajosa. El enmascaramiento debe ser minucioso. (Foto 7).

FOTOGRAFIA 8

El electrodo y la restauración se incorporan a la salida + (ánodo) de la unidad de corriente, mientras que el otro electrodo se une a la salida - (cátodo), apuntando hacia el ánodo con una distancia de 1.5 a 2.0 cm.

FOTOGRAFIA 9

Aspecto de la superficie después de haber sido limpiada ultrasónicamente.

FOTOGRAFIA 10

Las superficies debidamente grabadas no pueden ser contaminadas. El laboratorio debe enviar las restauraciones en un sobre o una bolsa plástica.

FOTOGRAFIA 11 Y FIGURA 1

Estas figuras resumen las modificaciones dentarias en el sector anterior. Liberación de la oclusión - creación de una vía de inserción y escotadura del cingulum.

FIGURAS 2 y 3

Estas figuras resumen las modificaciones dentarias en el sector posterior: creación de una vía de inserción O-G; creación de la forma de resistencia proximal, envoltura proximal y apoyo oclusal.

FOTOGRAFIA 12

Aspecto vestibular de un paciente que perdió el 21 por accidente en bicicleta. Obsérvese la integridad de los dientes pilares (11 y 21).

FOTOGRAFIA 13

Diente de acrílico unido a la placa de Hawley reemplazando el espacio edéntulo a manera de provisional.

FOTOGRAFIA 14

Aspecto palatino de la estructura metálica después de ajustar la oclusión en todos los movimientos mandibulares.

FOTOGRAFIA 15

Aspecto vestibular evaluando la porcelana sobre el modelo (forma, contorno, perfil, color, etc.).

FOTOGRAFIA 16

Aspecto vestibular evaluando la estética (porcelana sin glasear).

FOTOGRAFIA 17

Aspecto palatino después de la cementación. Obsérvese que no se incluyeron los tercios incisales de la estructura metálica debido a que se presentaba transparentación del metal.

FOTOGRAFIA 18

Aspecto vestibular después de la cementación. Obsérvese la mimetización del material estético con las estructuras dentarias adyacentes.