

Atlas de Periodoncia

Examen Clínico y diagnóstico Periodontal:

Encía

Aspectos clínicos e histológicos

NORMAN OTALVARO RIOS*

Otálvaro R. Norman "Atlas de Periodoncia. Examen Clínico y diagnóstico periodontal. Encía. Aspectos clínicos e histológicos". *Rev. Fac. Odont. Univ. Ant.*, 7(2): 59-63, 1996.

Otálvaro R. Norman "Periodontics Atlas". *Clinical Examination and periodontal diagnosis. Gingiva. Clinical and histological aspects*". *Rev. Fac. Odont. Univ. Ant.*, 7(2): 59-63, 1996.

Fotos 1 y 2

El diente y su hueso de soporte se encuentran cubiertos y protegidos por la encía y la mucosa alveolar. La unión de la encía al diente se denomina unión dentogingival.

La encía es la parte de la mucosa masticatoria que cubre el proceso alveolar y rodea la porción cervical de los dientes. Se divide en: libre e insertada.

La encía libre. Es la porción más coronal, y a su vez, se subdivide en marginal e interproximal. La marginal se encuentra sobre las superficies bucal y lingual, con una altura de 0.5 a 2 mm. y termina en el margen o cresta gingival. Su vertiente interna forma el surco gingival; en tanto que la externa presenta unas caracterizaciones clínicas muy similares a las de la encía insertada.

La encía interproximal. Presenta en normalidad una forma piramidal, entre los dientes anteriores y de col, en los posteriores, llenando completamente el espacio entre los dientes vecinos.

La encía insertada. Es la zona de mucoperiostio delimitada coronalmente por el surco de la encía libre, que la separa de esta última y por la unión mucogingival, de la mucosa alveolar en los aspectos bucal y lingual de los dientes inferiores y bucal de los superiores. En el paladar la encía insertada se confunde con los tejidos de éste, pues son muy similares en sus características superficiales, y reciben ambos el nombre de mucosa masticatoria.

La encía insertada es fusiforme e inmóvil, al encontrarse unida al hueso y al cemento, subyacentes, por medio de las fibras colágenas del tejido conectivo supraalveolar y de la lámina propia, que al insertarse a éstos, reciben el nombre de fibras de Sharpey.

Entre los odontólogos se ha presentado confusión, desde el punto de vista clínico, sobre los diferentes tipos de encía, en general y la cantidad de encía insertada, en particular. Para conocer la amplitud de esta última, se debe realizar la medición de la encía, con una sonda periodontal, del margen gingival a la unión mucogingival y luego restarle a este dato, la profundidad del surco gingival o de la bolsa periodontal, obtenida con el mismo instrumento. Podemos concluir, entonces, que la encía insertada no es sinónimo de encía queratinizada.

Además de lo anterior, también es importante considerar el grosor de la encía, pues es un factor básico para resistir los efectos de la placa, la práctica de la higiene oral, la tracción de los músculos y frenillos, así como los diferentes procedimientos odontológicos, entre otros. Infortunadamente, aún no existe un método adecuado para lograr esta medición, en una forma práctica y confiable.

De acuerdo con varias investigaciones, la banda o zona de encía insertada, es más amplia en la región de incisivos, principal en los laterales, luego decrece sobre el canino y primer premolar (o primer molar deciduo) y aumenta de nuevo sobre el segundo premolar o segundo molar temporal) y primer molar. Este patrón de variación es aproximadamente el mismo tanto en el maxilar como en la mandíbula, con una ligera mayor amplitud en el primero.

En general, la amplitud de la encía insertada vestibular va de 0 a 9 mm. es mayor en la región anterior y decrece gradualmente hacia la región posterior, donde debe rodear la parte distal de los últimos molares, en las zonas de la tuberosidad y la retromolar, uniéndose a la mucosa palatina y a la encía lingual, de los maxilares superior e inferior, respectivamente.

* Profesor Titular

Pre y Posgrado Facultad de Odontología - Universidad de Antioquia

En contraste con lo anterior, la amplitud de la encía en el aspecto lingual de la mandíbula, varía de 3 a 4 mm. y nos muestra un patrón inverso, ya que es más amplia en los dientes posteriores y disminuye paulatinamente hacia los anteriores.

Esta banda de encía varía de acuerdo con los individuos y con los dientes maxilares. Además, se debe considerar que el epitelio oral, muestra un amplio rango de variaciones regionales, relacionadas con la función, incluyendo el grosor, volumen celular, los procesos degenerativos de los diferentes estratos, la queratinización, masa celular, actividad mitótica, concentración y organización de los gránulos de queratohialina y de los filamentos, entre otros.

La encía insertada, tiene como principales funciones, las estructuras subyacentes y servir como amortiguadora entre la mucosa alveolar móvil y el margen gingival.

Las fibras musculares, presentes en el surco yugal, así como los frenillos, ejercen tracción sobre la encía insertada, la cual en una situación normal, las debe disipar; en caso contrario, la tensión ejercida por los músculos de la expresión oral producirán movimiento, blanqueamiento y separación de la encía, abriendo el surco gingival, facilitando la entrada de diferentes elementos y sustancias y alterando, así, la unión dentogingival. Esto puede dar como resultado la migración apical de la encía marginal y, posteriormente, del aparato de inserción periodontal, con exposición radicular que puede estar acompañada de la formación de una bolsa periodontal, la cual se presenta más fácilmente, cuando el hueso es delgado o tiene fenestraciones y dehiscencias, así como cuando las raíces son muy prominentes.

La mucosa alveolar. Cubre la porción basal del proceso alveolar y se continúa con la del fornix vestibular. Hace parte de la mucosa oral de revestimiento, es delgada, frágil, móvil y de un color rojo, más intenso que el de la insertada. Lo anterior ocurre puesto que está unida al periostio en forma laxa, mediante una submucosa bien definida, que presenta abundantes fibras elásticas y frecuentemente, musculares.

Cuando no existe encía insertada, la mucosa alveolar debe funcionar como tejido marginal, pero como por naturaleza no es tan resistente a los estímulos externos, como la primera, se puede lastimar o inflamarse más fácilmente, tornándose brillante y en forma de rollo.

Los límites de la encía insertada son: el surco de la encía libre y la unión mucogingival.

El surco de la encía libre. Denominado también surco marginal es una ligera depresión entre la encía libre y la insertada, que se presenta en los humanos en un 30-40% de los casos y con más frecuencia en la región vestibular de incisivos y bicúspides. En algunos animales de experimentación, tales como los

perros de caza, se aprecia más fácilmente, y corresponde a la proyección externa, del fondo del surco gingival.

La unión mucogingival. Para el clínico es muy importante su localización, para poder conocer así la cantidad de encía presente en el paciente y principalmente, su funcionalidad.

En algunas oportunidades es difícil identificar dicha unión en forma visual, particularmente, en pacientes jóvenes, ya que las diferencias de color entre ambos tejidos son mínimas y el punteado gingival, que la caracteriza es escaso, o no existe; además, la queratinización puede estar reducida. Así mismo, en diferentes investigaciones, se ha encontrado que algunos parámetros, tales como el grado de queratinización y la forma de los puntos epiteliales, no son los más adecuados para definir histológicamente, el sitio donde se encuentra la unión mucogingival. Por el contrario, el aumento significativo de fibras elásticas, así como los cambios específicos en la distribución de ciertas enzimas, entre éstas, la fosfatasa ácida, estearasa no específica y deshidrogenasa glucosa-g-fosfato, nos enseñan el punto donde se encuentra esta unión.

El hecho de que los cambios clínicos e histológicos no se realicen en una forma abrupta, sino paulatina, en una área o zona de transición entre la encía y la mucosa, explica el por qué del cambio de nombre de línea mucogingival a unión mucogingival.

Foto 3

En algunos pacientes, se pueden apreciar clara y fácilmente la encía, la mucosa alveolar y, en especial, la unión mucogingival. Esta puede presentar diferentes manifestaciones, como la que se muestra en la ilustración, causada por la presencia de exostosis bucales múltiples, producidas, posiblemente, por trauma de la oclusión y las cuales distienden los componentes tisulares de esta área.

Foto 4

Las características clínicas de la encía y de la mucosa alveolar, representan la composición histológica de estos tejidos.

A continuación se presenta un resumen de las principales características de la encía y la mucosa alveolar.

ENCIA INSERTADA

Epitelio: plano estratificado que puede ser ortoqueratinizado (20-30%), paraqueratinizado (50-70%), y aún no queratinizado (7-10%) principalmente en pacientes jóvenes.

Los clavos epiteliales están bien definidos, altos, prominentes y delgados, en forma de dedos o de rebordes.

- Capas: basal, espinosa, granular y córnea

Tejido conectivo - lámina propia: tejido denso y grueso con enlaces cruzados, que lo hacen más insoluble.

Dos capas: la reticular y la papilar

Textura de punteado gingival a causa de las fibras colágenas, abundantes y bien definidas del plejo fibrilar supragingival y las que se insertan al hueso, provenientes de las papilas dérmicas.

Ausencia de fibras elásticas

Vasos sanguíneos disminuidos por unidad de área

Cantidad de células y de sustancia intersticial menor

Metabolismo más lento

Resistente y resiliente al trauma

Proceso inflamatorio más lento a través de este tejido

Relación periostio-hueso: la penetración de un gran número de haces de fibras (Sharpey) en la cortical ósea, la hacen inmóvil.

La inserción del periostio al hueso, hace un poco más difícil su separación.

El hueso presenta numerosas perforaciones, correspondientes a la inserción de las fibras colágenas, provenientes de las papilas dérmicas.

MUCOSA ALVEOLAR

Epitelio: cuyo grosor es similar al del epitelio oral: $270 \pm 50 \mu\text{m}$.

Plano estratificado no queratinizado

Clavos epiteliales ausentes o cortos y amplios

Stratum basale, filamentosum y distendum

Tejido conectivo: lámina propia delgada y laxa

Fibras colágenas tipo V y IV, escasas y disgregadas

Fibras elásticas abundantes

Vasos sanguíneos, en mayor porcentaje, por unidad de área

Cantidad de células y de sustancia intersticial mayor

Metabolismo alto

Resistencia y resiliencia disminuida ante el trauma y la presión

Proceso inflamatorio más rápido

Relación periostio - hueso: el periostio tiene forma de sábana, y se puede separar fácilmente del hueso, al no tener fibras unidas a éste. El hueso presenta una cortical compacta.

Foto 5

La encía durante la dentición decidua:

Durante esta dentición, la banda de encía es, en general, adecuada y fisiológica, con pocas variaciones en su amplitud, la cual va de 1 a 6 mm. (promedio 4-5 mm.). Esto se debe a que los dientes son

pequeños, presentan diastemas y generalmente no tienen apiñamientos, por lo que rara vez presentan recesiones gingivales.

En general, durante la dentición decidua, los dientes erupcionan en la mitad del reborde y la banda de encía. El periodonto del niño se encuentra en continua evolución a medida que madura.

La encía queratinizada presenta una mayor densidad de fibras colágenas en el tejido conectivo, el epitelio de unión es más grueso y tiene un mayor número de leucocitos en el tejido conectivo adyacente.

No se encuentran diferencias significativas en la microtomía de las denticiones primaria y secundaria, al igual que en la amplitud de la encía libre y en el grosor del epitelio oral y su capa queratinizada.

Foto 6

La encía durante la dentición mixta:

Se observa una variación considerable en la amplitud de la encía insertada, de la dentición decidua a la mixta y posteriormente a la permanente, donde llega a presentar entre 0 y 9 mm.

Estos cambios se deben principalmente, a factores tales como: la pérdida de espacio intercanino, que ocasiona apiñamientos; la inadecuada cantidad de encía, las recesiones y tracciones musculares y los frenillos, entre otros.

Dado que los dientes permanentes son más grandes que los deciduos cuando no se presenta un crecimiento adecuado de los maxilares para acomodarlos, habrá un hueso delgado y una inadecuada cantidad de encía, lo que puede ocasionar un problema mucogingival, que se presenta regularmente, entre los 7 y los 16 años. Posteriormente, la mayoría de los problemas mucogingivales que se observan en los adultos, corresponden al agravamiento de los iniciados durante la dentición mixta.

Fotos 7 y 8

Patrón de erupción de los dientes y los problemas gingivales:

Cuando un diente permanente erupciona por el centro del reborde alveolar y el cojinete gingival, que lo recubre, la encía será adecuada, tanto en bucal, como en lingual. Si el diente erupciona hacia vestibular, ya sea por la presión de la lengua, o por una maloclusión, entre otros, habrá una mínima cantidad de hueso y de encía en vestibular. Por el contrario, el lado lingual tendrá un hueso y una encía gruesa.

Esta franja de la encía definitiva en un lado de un diente, por ejemplo el bucal, no aumenta con el tiempo. Ni aun el movimiento ortodóncico de este diente hacia lingual, aumentará la zona de encía. Véase Foto 7.

Grosor del proceso alveolar: Sus patologías más frecuentes en los biotipos presentes en el periodonto, son:

1. El delgado y alto, es más afectado con recesiones a causa de la discrepancia dentoalveolar presente. Véase Foto 8, cortesía del Dr. Gerardo Becerra S.
2. El grueso y bajo, será más afectado con la formación de bolsas periodontales.

Los dos parámetros anteriores, se combinan considerando que cada uno de ellos puede ser normal o delgado, dando así origen a cuatro posibles tipos de periodonto.

Foto 9

Relación encía insertada - Odontología restauradora:

Los márgenes de las restauraciones se colocan con frecuencia dentro del surco gingival. Si el terminado gingival es adecuado, no se producirán reacciones gingivales; si no lo es, se ocasionará inflamación del tejido marginal.

Algunas veces la preparación de los márgenes se extiende más allá de los límites fisiológicos del surco y terminan dentro del epitelio de unión o lo sobrepasan, llegando hasta el tejido conectivo, lo cual produce inflamación y la formación de bolsas periodontales, comprometiendo, de esta forma, la habilidad del paciente y el operador para el control de la placa bacteriana.

Por lo anterior, se infiere que una banda adecuada de encía insertada es fundamental en odontología restauradora, si se pretende colocar las márgenes de las restauraciones, en una posición apical al margen gingival. De acuerdo con varios estudios clínicos, esta zona de encía debe tener un mínimo de 5 mm. distribuidos así: encía libre 2 y encía insertada 3.

Además de la anterior dimensión, la encía insertada debe presentar un grosor adecuado, que le permita tolerar la ejecución de los procedimientos odontológicos para reconocer este parámetro. Desde el punto de vista clínico, una sonda colocada en el surco gingival, no se debe transparentar a través del tejido.

Las prótesis parciales removibles y las sobredentaduras, también tienen el potencial de traumatizar los tejidos, cuando la cantidad de encía no es adecuada.

Foto 10

Relación encía insertada - Ortodoncia:

En ausencia de una banda fisiológica de encía insertada, las posibilidades de trauma, inflamación, recesión, formación de bolsas, durante los movimientos ortodóncicos, aumentan, por lo que se justifica en estos casos, el aumento de la banda de encía.

Utilizando la técnica del tatuaje, se ha demostrado que la encía insertada, y principalmente, la marginal, es traccionada y llevada, con los dientes, a medida que estos cambian de posición, por ejemplo, en el tratamiento de dientes rotados.

REFERENCIAS BIBLIOGRAFICAS

- 1 Edwards, J.G. A surgical procedure to eliminate rotational relapse. *Am. J. Orthod.*, 1970. 57: 35.
- 2 Villa, P., Botero, A. y G. Kramer, La estética del injerto libre. *Acta Clin. Odont.* 4(7) 1981, 4-13.
- 3 Baer, P.N. and Benjamín, Sh. D. Periodontal disease in children and adolescents. J.B. Lippincott Co., Philadelphia, 1974.
- 4 Osborn, J.W., Ten Cate, A. Rand. Advanced dental histology. 4a. de., Wright-PSG, Bristol, 1983.
- 5 Schroeder, H.E. Oral structural biology. Thieme, Stuttgart, 1991.
- 6 A.A.P. Proceedings of the World Workshop in Clinical Periodontics, Princeton, 1989.
- 7 Miller, P.D. A classification of marginal tissue recession. *Int. J. of Period. and Restor. Dent.* 1985. 5:9.
- 8 Kinoshita, Sh. (Ed.) A color atlas of periodontics. Ishiyaku Euroamerica, Inc. St. Louis, 1985.
- 9 Reiteitschak, K.H. Atlas de Periodoncia. Salvat Ed., Barcelona, 1987.
- 10 Melcher, A.H. and Zarb, G.A. (De): Oral Sciences Reviews. Gingival epithelium. Listgarten, M.A. Normal development, structure, physiology and repair of gingival epithelium. 1: 3, 1972.
- 11 McDonald, R.E. and Avery, D.R. Dentistry for child and adolescent. The Mosby Co., St. Louis, 1987.
- 12 Spouge, J.D. Oral Pathology. The C.V. Mosby, St. Louis, 1973.
- 13 Gorlin, R.J. y Goldman, H.M. Thoma. Patología oral. Salvat, Ed. Barcelona, 1973.
- 14 Ten Cate, A.R. Oral histology. Development, structure and function. 2a. ed. The C.V. Mosby Co., St. Louis, 1985.
- 15 A.A.P. Glossary of periodontal terms. 3a. de. Chicago, 1992.
- 16 Carranza, F.A. (Jr.) and Newman, M.G. 8a. ed., W.B. Saunders Co., Philadelphia, 1996.
- 17 Fennenbaum, H. and Tenenbaum, M. A clinical study of the width of the attached gingiva in the deciduous, transitional and permanent dentitions. *J. Cl. Period.* 1986, 13: 270.
- 18 Maynard, J. Mucogingival problems, prevalence and therapy in children. *J. Period.* 1975. 49 (9): 543.

FOTO
No. 1

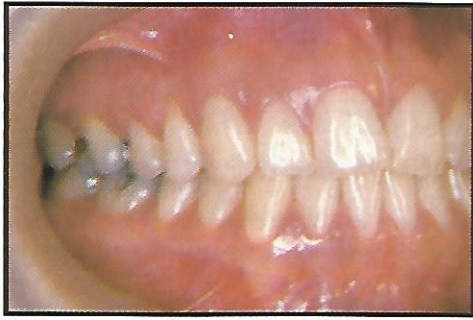

FOTO
No. 2

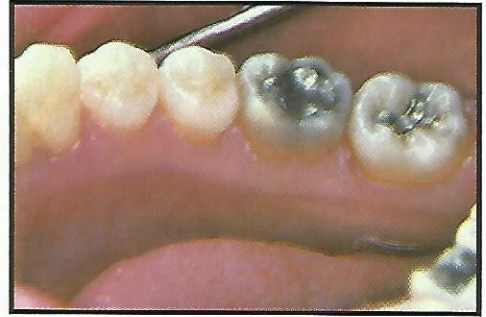


FOTO
No. 3

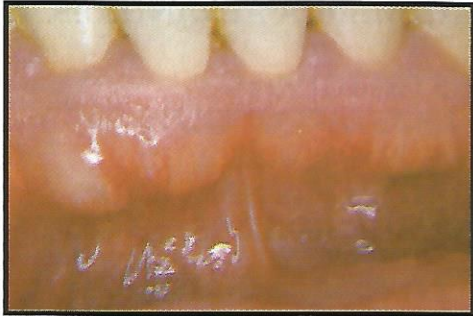

FOTO
No. 4




FOTO
No. 5

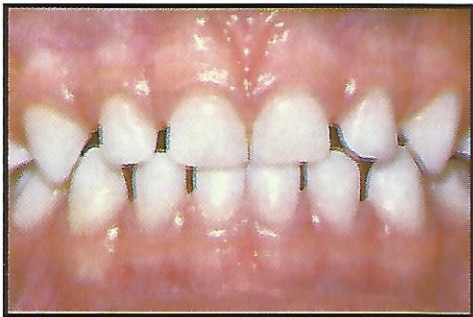


FOTO
No. 6

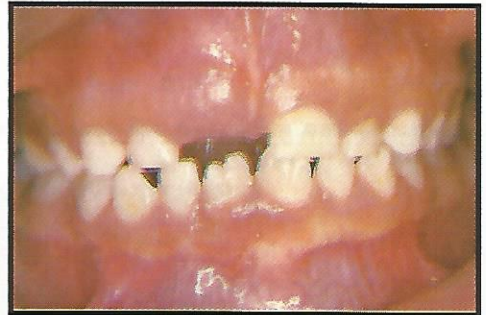

FOTO
No. 7

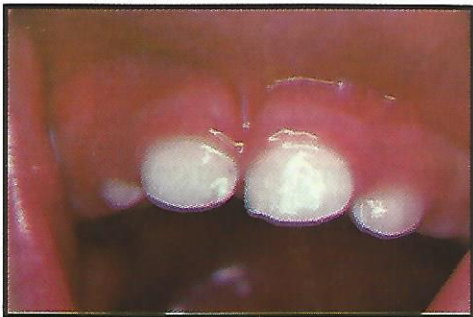

FOTO
No. 8

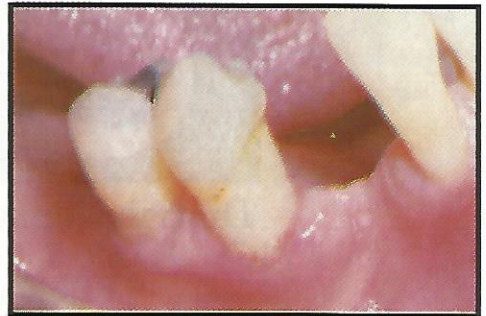


FOTO
No. 9

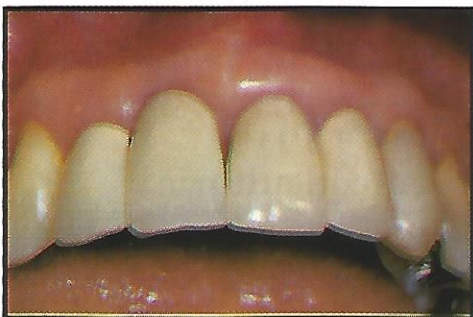

FOTO
No. 10

