
Terapia Oclusal con Placas

GERARDO BECERRA S.*, ALEJANDRO PEÑALOZA H.***, ISABEL C. CATANO**, OLGA GOMEZ**, IVAN D. ROMAN**, JUAN F. ESCOBAR**, SISNEY VALENCIA**, PABLO A. LONDOÑO**

Becerra S. Gerardo y otros "Terapia Oclusal con Placas", Rev. Fac. Odont. Univ. Ant. 7 (1): 43-49, 1995.

Becerra S. Gerardo et al "Occlusal therapy with plates", Rev. Fac. Odont. Univ. Ant. 7 (1): 43-49, 1995.

RESUMEN

Las placas oclusales constituyen alternativas de manejo de los problemas musculares y articulares. Cuando existen factores etiológicos de los desórdenes musculares y articulares es aconsejable que la terapia inicial sea reversible y no invasiva. Luego, es extremadamente importante identificar la relación causa-efecto antes de que se inicie la terapia irreversible.

ABSTRACT

Occlusal plates constitute alternative solutions to muscular and articular problems. When there are etiological factors in the muscular and articular disorders, occlusal plate is recommended to have a reversible and not invasive initial therapy. Then, it is extremely important to identify the cause-effect relationship before the irreversible therapy starts.

Palabras claves: Placa oclusal, Relación céntrica, Guía excéntrica.

Key words: Occlusal plate, Cetric relation, Eccentric guidance.

INTRODUCCION

La placa oclusal es un aparato removible, usualmente fabricado en acrílico o acetato duro, que se apoya sobre las caras oclusales e incisales de los dientes de un arco (2), creando un contacto oclusal preciso con los dientes del arco opuesto. Weinsberger (1926), en su revisión, mencionó que el uso de las placas oclusales data de 1771 cuando John Hunter utilizó un plano inclinado de plata para corregir una mordida cruzada anterior. Joseph Fox (1803) habló de un bloque de mordida posterior para disminuir las fuerzas oclusales y Karolyi recomendó en 1905 férulas de Vulcanita (3).

La placa oclusal ha recibido varios nombres entre los cuales podemos mencionar: placa neuromiorrelajante, placa reposicionadora mandibular, protector nocturno, plato oclusal, férula oclusal, guarda nocturna,

placa de mordida, placa de bruxismo, aparato interoclusal. Estos nombres se derivan según el objetivo específico pretendido.

Cuando existen factores etiológicos de los desórdenes musculares y articulares es aconsejable que la terapia inicial sea reversible y no invasiva.

Cuando la placa es específicamente diseñada para alterar un factor etiológico de desorden muscular o articular, los síntomas son también alterados; luego, es extremadamente importante identificar la relación causa-efecto antes de que se inicie la terapia irreversible.

Cuando se sospecha que la maloclusión es un factor que contribuye en los desórdenes articulares, la placa oclusal está indicada, pero si ésta no afecta los síntomas, otro tipo de manejo debe ser considerado.

* Odontólogo.

Especialista en odontología integral del adulto.

Profesor pre y posgrado. Facultad de Odontología. U. de A.

** Estudiantes VIII semestre. Facultad de Odontología. U. de A.

Clínica restauradora V - Integrada

Se ha determinado en la literatura que la efectividad de las placas oclusales en el mejoramiento de los síntomas está entre el 70% y el 90% (4, 5).

TIPOS DE PLACAS OCLUSALES

- Placa de relajación muscular (Placa de Estabilización) o de R. C. (Relación céntrica).
- Placa de reposicionamiento anterior (Reposicionamiento ortopédico).
- Placa de plano de mordida anterior.
- Placa de plano de mordida posterior.
- Placa de pivoteo (rebote).
- Placa suave o elástica.

En este artículo describiremos con mayor detalle la placa de estabilización muscular o de R. C., la cual es generalmente usada para tratar la hiperactividad muscular y la que el odontólogo general puede manejar, obviamente conociendo de antemano la historia y examen clínico del paciente, lo cual nos lleva a establecer un diagnóstico adecuado.

PLACA DE ESTABILIZACION MUSCULAR O DE R. C. (1)

Generalmente fabricada para el arco maxilar.

- * Esta placa provee una relación oclusal óptima.
- * Los cóndilos están en una relación musculoesquelética más estable.
- * Los dientes antagonistas hacen contacto simultáneo y uniforme con la placa.

Objetivos:

- Establecer una adecuada relación musculoesquelética.
- Alterar temporalmente la oclusión, eliminando interferencias dentarias y desprogramando el sistema neuromuscular reflejo para promover una relajación muscular.
- Reorientar y redistribuir fuerzas oclusales.
- Establecer una oclusión mutuamente protegida.
- Facilitar el tratamiento ortodóncico.
- Eliminar síntomas del síndrome disfuncional miofacial y de ATM.
- Obtener un registro de R. C. seguro y exacto.
- Estabilizar y mantener la posición dentaria durante la terapia oclusal, periodontal y ortodóncica.
- Es una ayuda valiosa en el diagnóstico y plan de tratamiento.

Indicaciones:

- Tratamiento de hiperactividad muscular.

- Desórdenes de ATM.
- Bruxismo (Hábitos parafuncionales).
- Inflamación muscular o miositis.
- Retrodisquitis secundaria a trauma (desorden inflamatorio).
- Actividad parafuncional relacionada con stress.

METODOS DE FABRICACION:

- a) Sobre modelos montados en articulador (técnica de encerado y enmuflado):
Procesada con acrílico de termocurado.
Ventajas: más resistente y más estético
- b) Placas con acrílico de autocurado sobre modelos montados en articulador.
- c) Placas fabricadas a partir de acetato de celulosa de 0.08 pulg. (2 mm) de espesor. Esta técnica es la más simple y presenta las siguientes ventajas:
 - Necesita únicamente el modelo superior.
 - Los ajustes se realizan intraoralmente.
 - Menor tiempo clínico.
 - Menor costo.Esta placa es de arco completo, usada en cualquiera de los dos arcos, pero preferiblemente el maxilar porque:
Es más aceptada y tolerada por el paciente.

LOCALIZACION DE UNA POSICION MUSCULOESQUELETICA ESTABLE (3)

Se hace para obtener una máxima eficacia de la placa.

Existen básicamente 3 métodos para obtenerla:

1. MANUAL:

- Unimanual o de punto guía en el mentón.
- Bimanual.

2. TOPE ANTERIOR

3. ESPACIADORES

1. METODO MANUAL:

Esta técnica consiste en la manipulación de la mandíbula, por parte del operador para llevarla a la posición deseada. Puede dar muy buenos resultados siempre y cuando exista un completo dominio de la misma por parte del clínico.

Se pueden utilizar dos técnicas para realizarla:

A. Técnica unimanual o de punto guía en el mentón:

No es totalmente precisa por la tensión que puede presentar el paciente y la inseguridad de si se alcanza o no la posición condilar deseada.

Pasos a seguir:

1. El paciente debe estar sentado cómodamente, debe estar relajado física, psicológica y emocionalmente, se le debe explicar el procedimiento que se le va a realizar y obtener su aprobación.
2. El operador debe estar colocado de pie, frente al paciente.
3. Se toma la mandíbula del paciente, sujetándola a nivel del mentón con el dedo pulgar y colocando el dedo índice contra el borde inferior.
4. Se comienzan a producir leves movimientos de apertura y cierre, no permitiendo el contacto de los dientes y ejerciendo cierta presión hacia atrás.
5. El operador es el que considera cuándo se ha llegado a la posición músculo-esquelética más estable deseada.

Si hay dolor con esta maniobra es posible que exista un problema intracapsular.

B. Técnica bimanual:

El operador utiliza ambas manos para lograr la manipulación de la mandíbula. El éxito de este procedimiento depende de varios factores:

- El paciente debe estar en posición supina con el mentón hacia atrás y el cuello estirado.
- La manipulación debe hacerse con ambas manos para tener mayor control.
- La mandíbula no debe ser forzada.

La manipulación debe hacerse en una posición entreabierta (sin contacto dentario) y sin ejercer exagerada presión.

Pasos a seguir:

1. Estando el paciente en la posición antes mencionada, el operador se ubica detrás de él, manteniendo la cabeza del paciente completamente estabilizada sujetándola entre su antebrazo y su caja torácica.
2. Se colocan los cuatro dedos de cada mano en el borde inferior de la mandíbula, cerciorándose de que se está apoyando en el hueso mandibular; el pulgar se sitúa por encima de la sínfisis mentoniana. Esta posición de los dedos permite manipular fácilmente la mandíbula sin molestar al paciente.
3. Se efectúan ligeros movimientos de apertura y cierre (2 ó 3 mm) sin producir contactos dentarios hasta sentir que la mandíbula rota libremente alrededor de un eje condíleo.
4. Se debe interrogar al paciente si hay dolor. Si la respuesta es afirmativa quiere decir que el cóndilo no ha encontrado una posición musculoesquelética estable y que el paciente requiere de una mayor relajación.

5. Eliminada la sintomatología, se ejerce una ligera presión retrusiva con los pulgares y hacia arriba con los otros dedos, para luego proceder a tomar los registros.

2. TOPE ANTERIOR:

Se coloca un tope en la región anterior de la placa, los músculos son utilizados para encontrar la posición musculoesquelética estable de los cóndilos.

El paciente debe estar reclinado y se le pide que cierre en la parte posterior. No debe haber contacto sino en la porción del tope y ese contacto debe estar dirigido con las fuerzas axiales de los dientes anteriores mandibulares para evitar desplazamientos anteriores o posteriores llevando los cóndilos a una posición más superoanterior en la fosa articular. No debe haber dolor en esta posición.

3. ESPACIADORES:

Son pequeñas láminas rectangulares de material plástico o acetato que se colocan entre los incisivos centrales superiores e inferiores. Se utilizan tantas como sean necesarias para hacer una desoclusión posterior (1 ó 2 mm), permitiendo una posición superior y anterior de los cóndilos con respecto a la eminencia articular.

FABRICACION DE LA PLACA (1):

1. Impresión en alginato libre de defectos. (Ver foto 1).
2. Vaciado y obtención de un modelo libre de burbujas o defectos. Se recortan los excesos de la base del modelo y se elimina, en lo posible, toda su porción vestibular. (Ver foto 2).
3. Delimitación de la extensión de la placa tanto en vestibular como en palatino. (Ver foto 3).
4. Se adapta una lámina de acetato de 0.08 pulgadas (2 mm) utilizando un aparato al vacío. (Omni-vac).

Se recorta la placa a nivel de las papilas interdentes, por vestibular y palatino aproximadamente 10 mm del margen gingival, reduciendo su dimensión a nivel de molares. (Ver foto 4).

5. Se recortan y pulen los bordes de la placa en posteriores mínimo hasta el tercio medio, y en anteriores hasta el tercio incisal. (Ver foto 5).

Se evalúa la placa intraoralmente en cuanto a la retención y a la estabilidad. (Movimientos cómodos de la lengua).

Si la retención no es satisfactoria se puede corregir intraoralmente con adición de acrílico colocándola y retirándola varias veces en los dientes del paciente.

6. Se coloca acrílico en la superficie palatina de la placa para hacer un tope anterior de un ancho tal que permita el contacto con los incisivos mandibulares (centrales). (Ver fotos 6 y 7).
 7. Se permite la polimerización del acrílico en el segmento anterior, que servirá como guía cuando se coloque el acrílico en el segmento posterior. (Ver foto 8).
 8. Partiendo del tope anterior de la placa se adiciona acrílico de autocurado en las partes anterior y posterior, permitiendo las indentaciones de los dientes antagonistas. Se debe colocar suficiente acrílico a nivel del contacto con los caninos mandibulares para facilitar los movimientos excéntricos. (Ver fotos 9 y 10).
- 9 AJUSTE DE CONTACTOS EN R.C.**
- Se marca el área más profunda de las indentaciones de las cúspides y bordes incisales inferiores en la placa. Los excesos de acrílico en el área son removidos. (Ver fotos 11 y 12).
 - Las únicas áreas que se preservan son las de los caninos para producir una oclusión guiada por éstos.
 - Los contactos existentes deben ocurrir en superficies planas para proveer fuerzas uniformes. (Ver foto 13)

10. AJUSTE DE LA GUIA EXCENTRICA

- Cuando se logran los contactos en R. C., la guía excéntrica debe ser adaptada.
- Las prominencias de los caninos se deben suavizar y pulir. Deben tener una angulación aproximada de 30 a 45 grados respecto al plano oclusal para pasar de una manera suave, continua y libre durante los movimientos protrusivos y laterotrusionarios. Si esa angulación se hace muy marcada, los caninos van a restringir los movimientos mandibulares, creando desórdenes musculares (No hay libertad excéntrica). (Ver fotos 14 y 15).
- Debe haber completa desoclusión posterior; no debe haber contactos excéntricos en posteriores (Protrusión y laterotrusión). (Ver foto 16).
- Revisar que los contactos anteriores sean suaves. Si ocurre lo contrario, desgastar un poco para que sean más fuertes a nivel posterior.
- "El cierre debe ser sólo a nivel posterior y caninos".

CRITERIOS FINALES

1. Debe existir adecuada estabilidad y retención de la placa.
Generalmente se utiliza en el arco superior debido a que:
 - Es mejor tolerada por el paciente.
 - No existen fuerzas desplazantes (lengua, labios).

2. La guía incisiva de la placa debe ser de aproximadamente 90 grados con respecto al eje longitudinal de los incisivos mandibulares. La guía canina debe tener una angulación entre 30 y 45 grados con respecto al plano oclusal de la placa.
3. En R. C., las cúspides bucales mandibulares deben contactar la placa en superficies planas con fuerza igual y simultánea (igual intensidad) (2).
4. En Protrusión, los caninos mandibulares deben contactar la placa con igual fuerza. Los incisivos mandibulares pueden también contactar, pero no con la misma fuerza que los caninos.
5. En movimientos de lateralidad, únicamente el canino mandibular debe mostrar contacto con la placa.
6. Los dientes posteriores mandibulares deben contactar la placa únicamente en R. C. y deben ser más fuertes que los contactos anteriores.
7. La superficie oclusal de la placa debe ser lo más plana posible.
8. La placa debe ser pulida y brillada para evitar irritaciones a los tejidos blandos.

INSTRUCCIONES Y AJUSTES

- Enseñar al paciente la inserción y retiro de la placa.
- Debe utilizarse la mayor parte del tiempo.
- Si se continúan o aumentan los síntomas, se debe dejar de usar y reportarlo rápidamente al odontólogo.
- Se debe revisar al paciente a los 2 y a los 7 días de colocada la placa para hacer:
 - * Evaluación de la calidad de los contactos oclusales.
 - * Evaluación muscular (síntomatología).
 - * Ajustes necesarios.

PLACA DE REPOSICIONAMIENTO ANTERIOR

- **INDICACIONES:**
 - * Tratamiento de interferencias y desórdenes del disco.
 - * Pacientes con ruidos articulares.
 - * Desórdenes inflamatorios (retrodisquitis).
- La placa de reposicionamiento anterior, lleva a la mandíbula a asumir una posición más anterior que la posición de máxima intercuspidación.
- Su objetivo es proveer una mejor relación cóndilo-disco en la fosa y restablecer su función normal.
- Esa relación o posición anterior mandibular sólo es temporal hasta que se normalicen los tejidos retrodiscales. Cuando esto se ha logrado, la placa

es retirada y el cóndilo vuelve a su posición y función normales (1, 6).

PLACA DE PLANO DE MORDIDA ANTERIOR

Es una placa acondicionada en los dientes maxilares, en la cual sólo existe contacto con los dientes anteriores mandibulares, para eliminar la influencia de los dientes posteriores en la función del sistema masticatorio. (1, 7).

INDICACIONES:

- Desórdenes musculares relacionados con inestabilidad ortopédica.
- Actividad parafuncional que puede ser tratada sólo en períodos cortos.

DESVENTAJAS:

Puede causar sobreerupción de dientes posteriores y crear mordida abierta anterior.

PLACA DE PLANO DE MORDIDA POSTERIOR

Es una placa usualmente fabricada para dientes mandibulares y consiste en áreas de acrílico duro localizado sobre los dientes posteriores conectados con una barra lingual.

Su objetivo es el manejo de discrepancias en la dimensión vertical y el reposicionamiento mandibular (1, 8).

INDICACIONES:

- Pérdida severa de dimensión vertical.
- Cambios severos de reposicionamiento mandibular anterior.
- Desórdenes de degeneración del disco.

DESVENTAJA:

Puede causar una sobreerupción no deseada de los dientes anteriores.

PLACA DE PIVOTE

Es una placa de acrílico duro que cubre un arco y provee de un sólo contacto, lo más posterior posible, en cada cuadrante.

Cuando la fuerza se hace sobre el mentón, se da una tendencia a presionar los dientes anteriores; estos cierran juntos y los cóndilos rotan hacia abajo alrededor de un punto de pivoteo posterior (1, 9).

INDICACIONES:

- * Inicialmente se pensaba que podía disminuir la presión intraarticular pero se ha demostrado que no es totalmente eficiente.
- * Osteoartritis de ATM.

PLACA SUAVE O ELASTICA

También llamada resilente.

Generalmente se adapta a los dientes maxilares.

Busca proveer y dar contactos simultáneos y parejos (1, 10).

INDICACIONES:

- * Protección contra trauma dental en los arcos (deportes).

CONCLUSIONES

1. Las placas oclusales constituyen una alternativa de manejo de los problemas musculares y articulares de una manera reversible y no invasiva.
2. Aunque en la literatura se han descrito varios tipos de placas, la placa de estabilización muscular o R. C. es la más ampliamente utilizada por el clínico general y el especialista en el manejo de los problemas musculares y articulares.
3. Cuando la maloclusión es el factor que contribuye en los desórdenes articulares el cambio del esquema oclusal, proporcionado por las placas, mejorará enormemente dichos desórdenes.

CORRESPONDENCIA

Doctor Gerardo Becerra Santos
Facultad de Odontología U. de A.

BIBLIOGRAFIA

1. Okesson, J. Fundamental of occlusion and temporomandibular disorders. The C. V. Mosby Company. Cap. 16, 1985.
2. Clark, G. A. Critical evaluation of orthopedic interocclusal appliance therapy: Effectiveness for specific symptoms. J.A.D.A. 108: 359 - 370, 1984.
3. Echeverri, E. y Sencherman, G. Neurofisiología de la Oclusión. Edic. Monserrate, Cap. 4 (Fisiología Mandibular), 1984.
4. Greene, C. S. and Laskin D. M. Splint therapy for the myofascial pain dysfunction (M. P. D.) syndrome: A comparative study. J.A.D.A 84 (3): 624 - 628. 1972.
5. Carraro, J. J. and Caffesse, R. G. Effect of occlusal splints on TMJ symptomatology. J. Prosthet. Dent. 40: 563 - 566. 1978.
6. Gausch, K., and Kulmer, S. The role of retrodiscusion in the treatment of the TMJ patient. J. Oral Rehab. 4 (1): 29 - 32. 1977.
7. Bruno, S. Neuromuscular disturbances causing temporomandibular dysfunction and pain. J. Prosthet. Dent. 26: 387 - 395. 1971.
8. Lerman, M. D. The hydrostatic appliance: A new approach to treatment of the T.M.J. pain dysfunction syndrome. J.A.D.A. 89 (6): 1343 - 1350. 1974.
9. Lous, I. Treatment of TMJ. Syndrome by pivots. J. Prosthet. Dent. 40: 179 - 182. 1978.
10. Posselt, U. Treatment of bruxism by bite guards and bite plates. J. Canad. Dent. Assoc. 29 (12): 773 - 778. 1963.

Fotografías: Dr. Gerardo Becerra S.

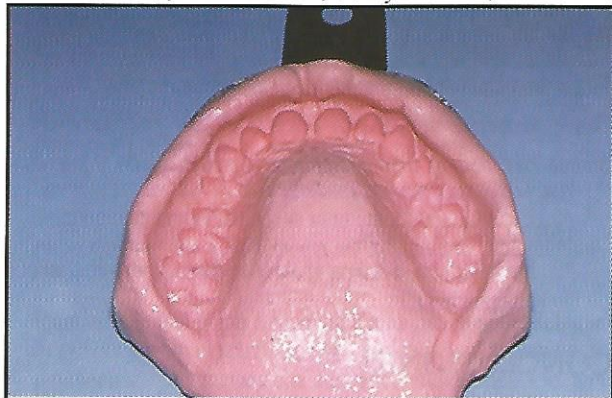


FOTO No. 1

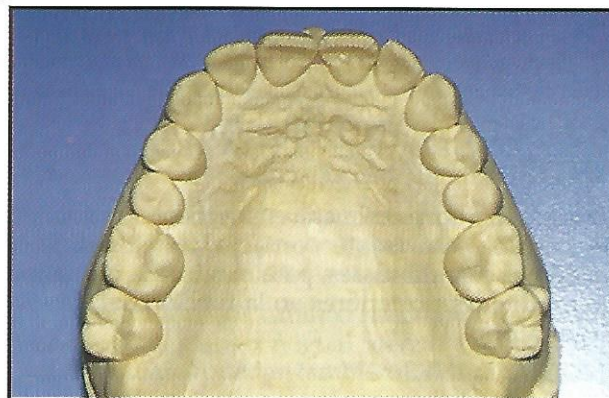


FOTO No. 2

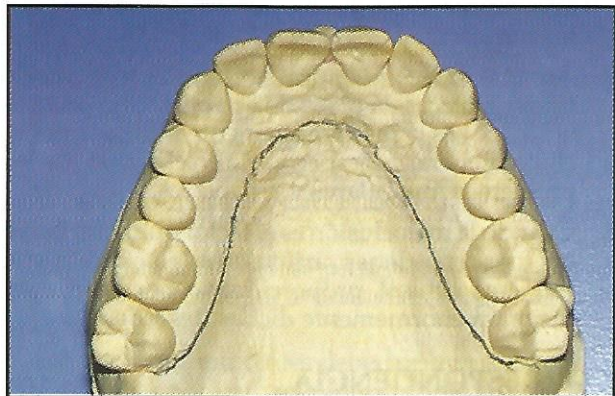


FOTO No. 3

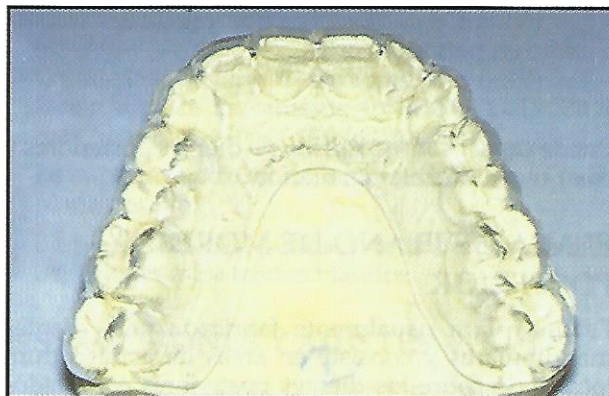


FOTO No. 4

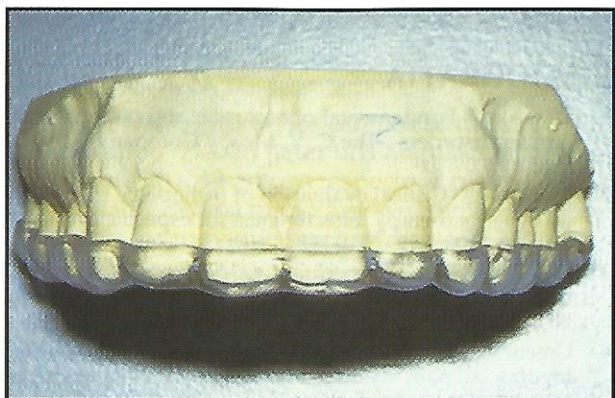

FOTO No. 5

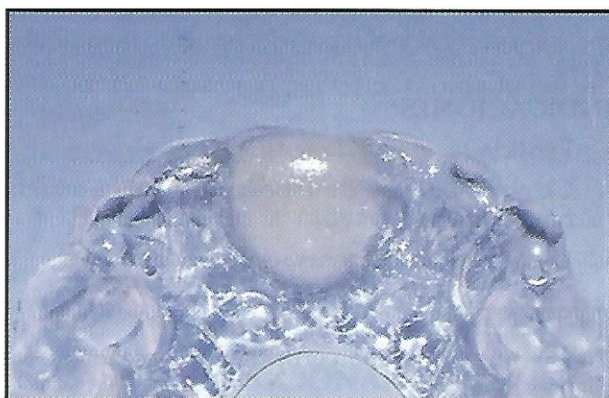

FOTO No. 6

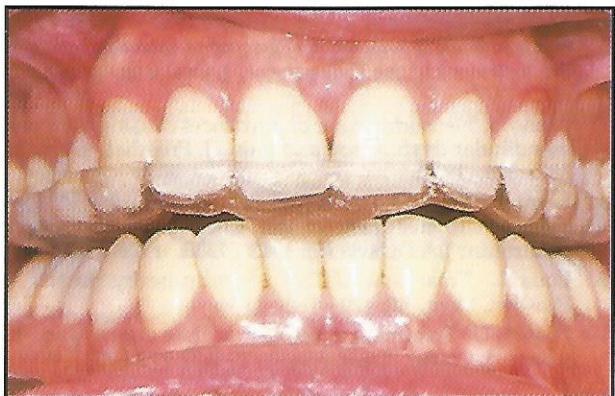

FOTO No. 7

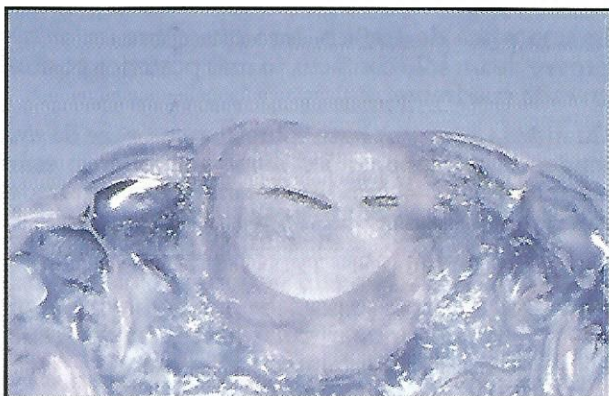

FOTO No. 8

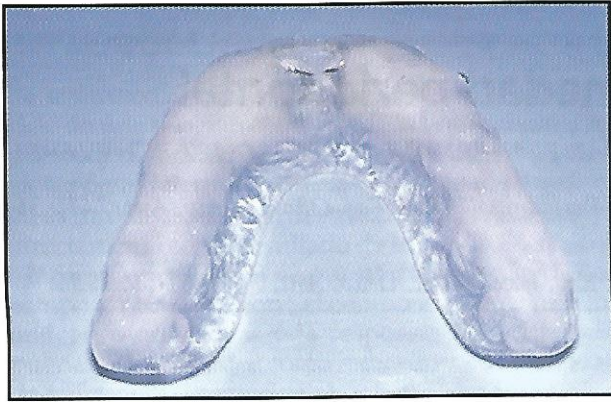


FOTO No. 9

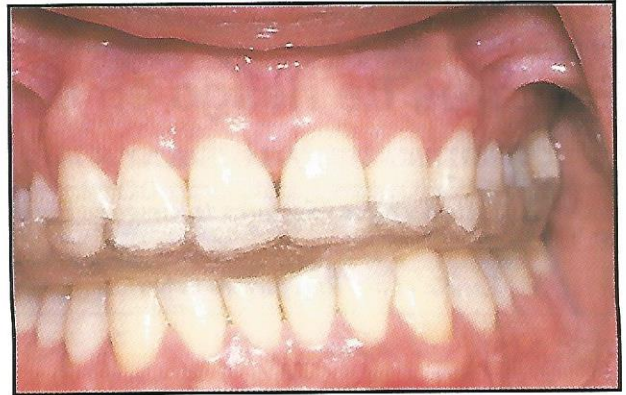


FOTO No. 10

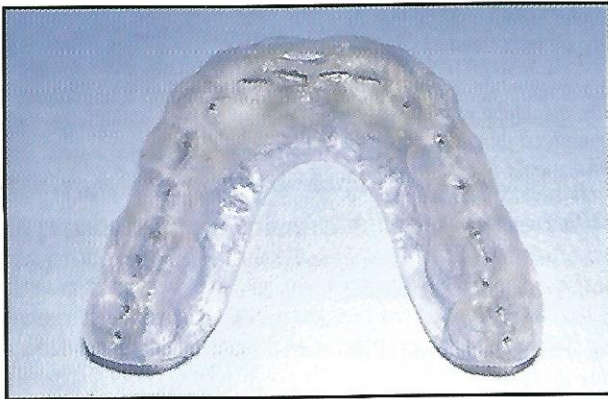


FOTO No. 11

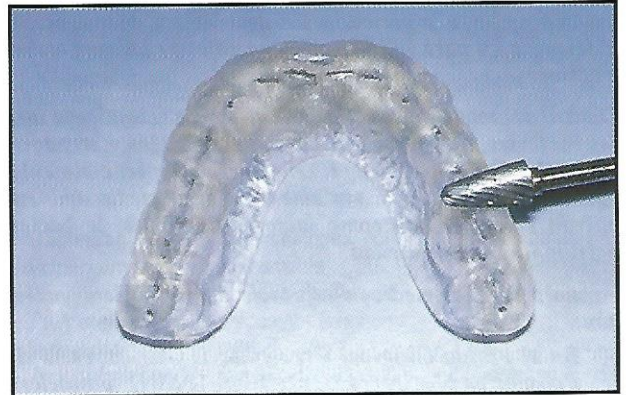

FOTO No. 12

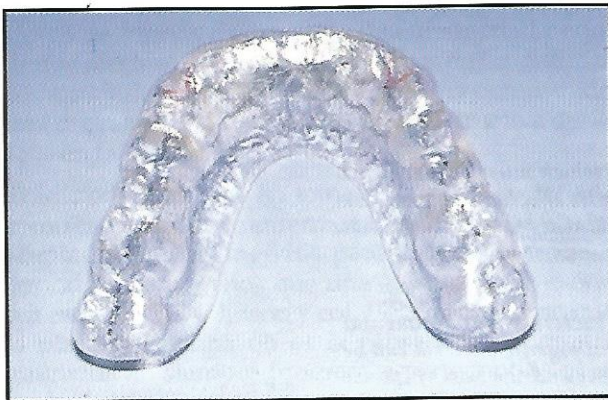

FOTO No. 13

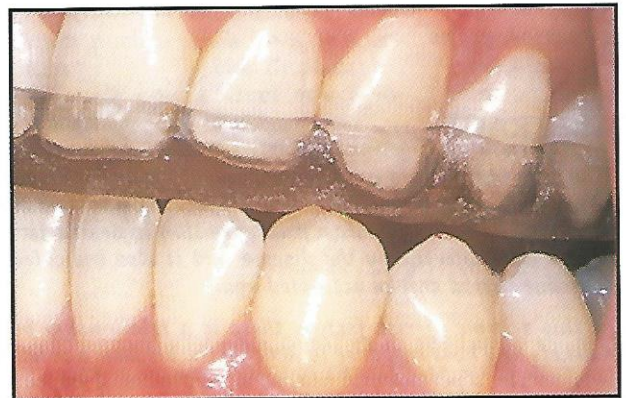


FOTO No. 14

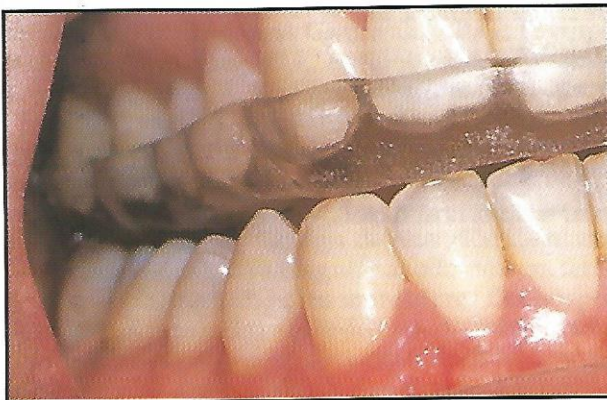

FOTO No. 15

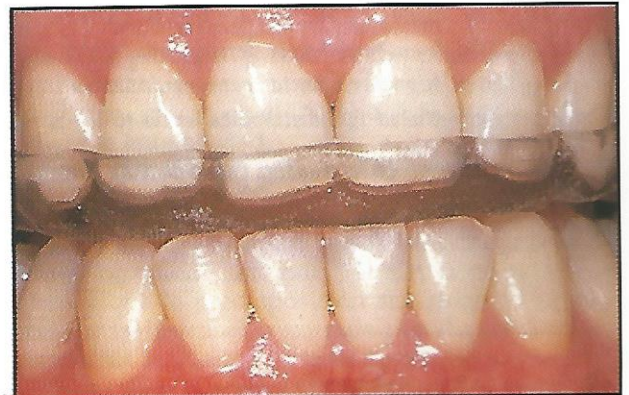

FOTO No. 16