
Implantes Oseointegrados. Cuatro años de experiencias

FABIO BECERRA SANTOS*, NORMAN OTALVARO RIOS**, Y JOSE RADÍ LONDOÑO***

Becerra Santos Fabio y otros "Implantes Oseointegrados. Cuatro años de experiencias", Rev. Fac. Odont. Univ. Ant. 7 (2): 6-19, 1996.

Becerra Santos Fabio et al "Osseointegrated Implants. Four years of experiences", Rev. Fac. Odont. Univ. Ant. 7 (2): 6-19, 1996.

RESUMEN:

En el presente artículo se reportan cuatro años de experiencia en implantes óseointegrados Minimatic^(R) de aleación de titanio y Lifecore^(R) de titanio puro, grado 3. Se colocaron 150 implantes Minimatic^(R) y 50 Lifecore, Restore^(R) en 104 pacientes, 61 mujeres y 43 hombres, edad promedio 43.1 años, (rango 16-82 años) 107 en el maxilar superior y 93 en la mandíbula. De los 200 implantes colocados, 6 no se oseointegraron, 4 en el maxilar superior y 2 en la mandíbula, y 2 no fueron cargados, 1 en el maxilar superior y otro en la mandíbula, para un total de fracaso de 8 implantes. El porcentaje de fracaso en el maxilar superior fue 4.67% y el éxito 95.33%, mientras en la mandíbula el fracaso fue solo el 3.22% y el éxito 96.78%. Se realizaron 59 restauraciones de dientes únicos con 59 implantes y un 29% del total de implantes, 12 sobredentaduras sobre 27 implantes en un 14% de los implantes, 33 prótesis fijas, sobre 72 implantes para un 36% de los implantes y 9 supraestructuras sobre 42 implantes para el restante 21% de los implantes. Se realizaron 68 procedimientos de regeneración ósea previos o simultáneos con la colocación de implantes.

Los datos estadísticos muestran que en general se presenta un éxito del 96% y un fracaso del 4%, lo cual permite deducir que el tratamiento con implantes óseointegrados es una terapia altamente predecible y comparable a los resultados obtenidos en otros países.

ABSTRACT:

The present paper reports four years of experiences in osseointegrated fixtures, Minimatic^(R) of titanium alloy and Lifecore^(R) grade 3, pure titanium. 150 Minimatic^(R) fixtures and 50 Lifecore/Restore^(R) were placed in 104 patients, 61 women and 43 men, mean age 43.1 years, (range 16-82 years) 107 in the upper and 93 in the lower jaw. From the 200 fixtures inserted, 6 were lost, 4 in the upper and 2 in the lower jaw and 2 were put to sleep, 1 in the maxilla and the other in the mandible for a total failure of 8 screws. The percentage of failure in the maxilla was 4.67% and the success was 95.33%, while in the mandible the failure was only 3.22% and the success 96.78%. 59 single tooth restorations on 59 fixtures were made for 29% of the total amount of implants. 12 overdentures over 27 implants in a 14% of the total fixtures, 33 fixed prostheses over 72 implants for a 36% of the whole number of implants and finally 9 superstructures over 42 fixtures for the last 21% of the implants. 68 bone regeneration procedures previous or during fixture installation were done. Statistical data shows that the total success rate for this study was 96% and failure rate 4%, which allow us to conclude that osseointegration in our hands is a highly, predictable therapy whose results are similar to those presented in different countries.

Palabras claves: Implantes, Oseointegración, Regeneración ósea, Tornillos, Restauración con prótesis fija, Sobredentadura, Supraestructura, Diente único, Titanio, Aleación de Titanio

Key words: Implants, Osseointegration, Bone regeneration, Screws, Fixed prosthesis restoration, Overdenture, Superstructure, Single tooth, Titanium, Titanium alloy

* Odontólogo Periodoncista, Profesor Titular, Facultad de Odontología, U. de A.

** Odontólogo Periodoncista, Profesor Titular, Facultad de Odontología, U. de A.

*** Odontólogo, Cirujano Maxilofacial, Profesor Titular, Facultad de Odontología, Universidad de Antioquia.

INTRODUCCION

El uso de implantes ha sido científica y clínicamente aceptado para reemplazar dientes ausentes y perdidos en pacientes total o parcialmente edéntulos(1). Los implantes adecuadamente colocados y funcionales establecen una íntima relación con el tejido óseo que los circunda, llamada oseointegración (2) o anquilosis funcional (3), en la cual no existe tejido conectivo interpuesto entre el hueso y la superficie externa del implante.

Para lograr una alta predecibilidad en la oseointegración del implante, éste debe ser colocado con una técnica poco traumática que evite el sobrecalentamiento del hueso receptor, ha de tener estabilidad primaria y no debe cargarse funcionalmente durante el período inicial de oseointegración que es de tres a seis meses (4) (5).

Actualmente existen dos sistemas principales de implantes oseointegrados que han sido sustentados clínica y científicamente por diferentes centros y grupos de investigación del mundo, lo cual les ha permitido obtener aprobación de la Asociación Dental Americana. El sistema de dos etapas quirúrgicas mejor documentado y de mayor tiempo de utilización, es el sistema Branemark de la Casa Nobelpharma en Suecia. En este sistema se reportó una supervivencia del 86% de los implantes colocados en la mandíbula y del 78% en el maxilar, en una evaluación de quince años de seguimiento de pacientes totalmente edéntulos (6).

El otro sistema es el de colocación de implantes en una sola etapa quirúrgica. En éste el más estudiado es el sistema ITI del Instituto Straumann de Suiza (7). Los resultados de estudios retrospectivos en pacientes totalmente edéntulos en los cuales se utilizó este sistema, muestran a largo plazo cifras similares a las presentadas con el sistema de dos etapas (8).

En la mitad de la década de los ochenta, varios clínicos e investigadores norteamericanos y europeos, iniciaron la evaluación y el seguimiento de los implantes que se colocaban en pacientes parcialmente edéntulos y a aquellos que sólo necesitaban la restauración de un diente perdido. Los reportes del sistema Branemark para pacientes edéntulos parciales muestran un porcentaje de éxito a los cinco años por encima del 90% para el maxilar y la mandíbula siendo ligeramente más exitoso el tratamiento en la mandíbula (9)(10).

El sistema ITI, reporta un porcentaje de éxito de 95% en un estudio prospectivo de cinco años de la Universidad de Berna en el cual se aplicaron criterios muy estrictos en cuanto a lo que se denomina éxito (11).

* Interpore International, Irvine, Ca. U.S.A.

La casa fabricante de implantes IMZ* recientemente reportó un éxito mayor del 95%, evaluando pacientes que tenían más de cinco años con estos implantes en funcionamiento. Los pacientes de este reporte eran edéntulos parciales y totales (12). En 1986 (13) Albrektsson y colaboradores propusieron los siguientes criterios de éxito para evaluar los implantes oseointegrados:

- 1 Que cada implante individualmente considerado, no fijado, sea inmóvil en la evaluación clínica
- 2 Que no se vean zonas radiolúcidas periimplantares en el examen radiográfico.
- 3 Pérdida ósea vertical menor a 0.2 mm. por año, luego del primer año de uso del implante.
- 4 Ausencia de signos y síntomas tales como dolor, infecciones, neuropatías, parestesia o violación del canal mandibular ocasionados por los implantes.
- 5 Exito de 85% mínimo al quinto año de funcionamiento y de 80% mínimo a los 10 años, siguiendo los parámetros anteriormente enunciados.

En 1989 (14), Smith y Zarb aclaran las evaluaciones de la oseointegración para que un implante sea considerado exitoso y describen las siguientes consideraciones:

- 1 Sólo se deben evaluar como exitosos los implantes que están adecuadamente oseointegrados.
- 2 Se deben aplicar los criterios de éxito a los implantes endóseos individualmente considerados.
- 3 Los implantes sumergidos pero no cargados (durmientes), aunque estén oseointegrados y el hueso circundante esté sano, no deben ser considerados como exitosos y se deben reportar separadamente como complicaciones.
- 4 Las complicaciones de origen iatrogénico, no atribuibles al material o al diseño del implante deben ser consideradas por separado cuando se tengan los porcentajes de éxito. Aquí se incluyen problemas tales como violación del canal mandibular, perforación del seno maxilar o las fosas nasales.

En 1990 (15) Albrektsson y Sennerby publican diez requerimientos mínimos para poder hacer una evaluación longitudinal de los implantes:

- 1 Cada implante colocado debe ser registrado y analizado
- 2 Los controles del paciente deben ser estrictos y hacerse mínimo una vez al año.
- 3 Se deben anotar las deserciones y el número de implantes colocados en los pacientes que abandonan el estudio.

- 4 Se deben observar y anotar todas las complicaciones
- 5 Todas las evaluaciones se deben hacer de acuerdo con los criterios definidos de éxito.
- 6 Las medidas de altura ósea deben efectuarse para implante y con una técnica radiográfica estandarizada.
- 7 Cuando se evalúa la estabilidad individual de cada implante se debe remover la prótesis
- 8 Se deben evaluar cuidadosamente los tejidos blandos y reportar su estado alrededor de los pilares protésicos.
- 9 Un implante que no alcance los criterios de éxito debe considerarse un fracaso aunque todavía permanezca en boca.
- 10 Se debe reportar cada fracaso individual sin importar su causa.

Tradicionalmente en los libros de texto de oseointegración se han descrito las características que deben presentar los lechos óseos de los rebordes maxilares y mandibulares para colocar adecuada y predeciblemente los implantes endóseos de titanio (1)(7). La altura ósea debe ser mayor de 8 mms., preferiblemente de 10 a 15 mms., y la amplitud debe ser de 5 ó más mms. La calidad del hueso también se debe considerar, y por lo tanto se recomiendan como más predecibles los rebordes con hueso tipo I y II y menos predecibles los de tipo III y IV. Se entiende como calidad tipo I y II a los rebordes con amplias corticales de hueso compacto y poco hueso esponjoso medular y calidad, III y IV aquellos que tienen corticales de hueso compacto muy delgadas y hueso esponjoso medular abundante, y particularmente el tipo IV con amplios espacios medulares. La estabilidad primaria de los implantes colocados en hueso muy esponjoso es deficiente y por lo tanto su éxito es muy dudoso (16). Para mejorar la predecibilidad en estos casos de hueso muy esponjoso, se han sugerido modificaciones a la técnica de preparación del lecho óseo tales como no utilizar la totalidad de las brocas para preparar el lecho en amplitud y colocar un implante de autoroscado. También se ha sugerido que los implantes con superficie revestida con plasma de titanio aumentan el anclaje óseo debido a que presentan un área incrementada de superficie irregular, lo cual mejoraría la oseointegración. Las irregularidades superficiales del plasma de titanio pueden aumentar el área de superficie de un implante hasta seis veces más, mejorando el anclaje que se obtiene con un implante de superficie pulida y lisa (17). Esto se ha demostrado con los implantes europeos III (18) y los norteamericanos Minimatic^(R) (19).

Los implantes de titanio recubiertos por hidroxiapatita también se han recomendado para ser utili-

zados en hueso con mucho componente medular esponjoso porque el recubrimiento de hidroxiapatita acelera la aposición ósea a la superficie del implante en el período inicial de oseointegración y mejora significativamente el anclaje óseo (20). Últimamente, en la evaluación de estos implantes a los cinco y más años de haber sido colocados, se ha reportado un incremento en las fallas, porque el recubrimiento de hidroxiapatita es inestable con el tiempo y muestra signos de reabsorción en estudios histológicos, lo cual lleva a pérdida de la oseointegración y presencia de grandes defectos óseos (21).

Para solucionar las dificultades por falta de altura adecuada en los rebordes que permitan la colocación de implantes oseointegrados y la restauración protésica, se han desarrollado nuevas técnicas quirúrgicas que involucran la participación de un cirujano maxilofacial en el equipo de implantes oseointegrados. La técnica más utilizada es el uso simultáneo de un injerto autógeno de hueso de la cresta ilíaca fijado con implantes en los maxilares o mandíbulas extremadamente atrofiados (22)(23).

La falta de dientes en el maxilar y la neumatización del seno maxilar, lo cual hace imposible la colocación de implantes por la escasa altura ósea, se está solucionando ahora con la implementación de técnicas que permiten elevar el piso del seno, preservar la mucosa sinusal intacta y atravesar la cortical inferior con un implante que penetrará a la cavidad sinusal en su porción inferior. Este implante es rodeado de injerto óseo autógeno o sintético que posteriormente se convertirá en hueso sano y por lo tanto se logrará una buena oseointegración (24).

La presencia del canal mandibular muy superficial en mandíbulas atroficas, en el sector posterior, impediría la colocación de implantes que no lesionen el nervio dentario inferior. Para solucionar este inconveniente, se ha diseñado la técnica de lateralización del nervio, colocación del implante atravesando el canal y recolocación del nervio sobre la superficie del implante. A pesar de ser un recurso valioso en la práctica clínica para restaurar los sectores edéntulos mandibulares posteriores, no es recomendable su uso rutinario por las complicaciones postoperatorias que presentan, las cuales pueden ser: anestesia, parestesia, hipoestesia o hiperestesia del nervio, en un alto porcentaje de los casos reportados (25)(26).

Otro problema muy frecuentemente visto en la práctica clínica es la insuficiente amplitud del reborde óseo para alojar completamente un implante, lo cual conduciría a una dehiscencia bucal o lingual del mismo con el consecuente mal pronóstico de la oseointegración a largo plazo (27).

Cuando se tiene un reborde de 3 a 4 mms de amplitud con una medular esponjosa y con una

altura adecuada, se puede emplear la técnica de abrir el reborde con una fractura en leño verde, para permitir la colocación del implante cuya estabilidad primaria se logra en la porción apical del hueso. El espacio vacío en el centro del reborde se llena con un material de injerto óseo autógeno o sintético, el cual es cubierto con una membrana que permitirá la regeneración ósea alrededor del implante (28). Es posible también que se tenga un reborde muy estrecho conformado sólo por hueso compacto y éste se puede ampliar con un injerto autógeno, cortical de la mandíbula, de la sínfisis mentoniana (29) (30) o de la parte posterior vestibular del cuerpo mandibular (31). Este fragmento óseo, se fija al flanco vestibular del reborde por medio de uno o dos tornillos de titanio y se coloca inmediatamente el implante o se esperan seis o nueve meses para la colocación, cuando ya el injerto haya tenido éxito (32). Previamente, a la colocación del injerto, se hace una estimulación cortical para exponer espacios medulares, y los espacios vacíos se llenan con material de injerto óseo natural o sintético. Toda esta área se cubre con una membrana de regeneración ósea (33).

Otra solución terapéutica para el reborde inadecuado en espesor es hacer un aumento del mismo con un injerto de hueso demineralizado y desecado o de material sintético tipo Osteogen^(R) cubierto con una membrana, para permitir la regeneración ósea previamente a la colocación del implante (32) (34) (35).

Por último, cuando hay deficiencias del reborde en sentido bucolingual y al colocar un implante, se presentan dehiscencias óseas vestibulares o palatinas, pero la estabilidad primaria es adecuada, se recomienda estimular los espacios medulares adyacentes a la dehiscencia, cubrir el implante con un injerto óseo natural o sintético y colocar una membrana, que permita la regeneración ósea y por lo tanto la oseointegración (36)(37).

Una vez revisadas las consideraciones generales de los implantes oseointegrados, pasaremos a describir las experiencias de cuatro años de práctica en oseointegración por parte del Grupo Quirúrgico de Oseointegración B.R.O., cuyos integrantes son los autores de este artículo, y estas experiencias son el objetivo del mismo.

MATERIALES Y METODOS

Este estudio fue realizado por el equipo de Implantes Oseointegrados (parte quirúrgica) conformado por Fabio Becerra Santos y Norman Otálvaro Ríos, periodoncistas, y José N. Radi Londoño, cirujano maxilofacial, como parte del ejercicio privado de la especialidad de oseointegración en su práctica clínica. Se han incluido en este estudio todos los pacientes de oseointegración tratados desde Mayo de 1992 hasta mayo de 1996, y que siendo edéntulos totales o parciales, habían recibido implantes oseointegrados y fueron restaurados con prótesis fijas o removibles ancladas a dichos implantes. Se entiende que la evaluación de los pacientes, incluidos en el estudio, requirió al menos una cita después de tener instalada su prótesis correspondiente. El régimen de mantenimiento de cada paciente es variable y va desde una visita de evaluación, control de higiene y motivación cada cuatro meses en los casos más complejos, hasta evaluación cada seis, ocho o doce meses en los casos más simples, según necesidad particular.

Los procedimientos quirúrgicos y protésicos, se realizaron siguiendo los principios universales preconizados por el Manual de Instrucciones del Sistema de Implantes Branemark (Nobelpharma, Goteborg, Sweden), pero aceptando la variación de la técnica dados por los fabricantes de los dos sistemas de implantes utilizados en este estudio que son: Minimatic^{(R)**} y Lifecore^{(R)***} con su sistema de implantes de tornillo, clones Branemark, marca Restore^(R).

En el estudio se reportan los resultados de 104 pacientes consecutivamente tratados de los cuales había 61 mujeres y 43 hombres, cuya edad promedio fue de 43.1 años, (rango de 16 a 82 años de edad). En ellos se colocaron 200 implantes (150 Minimatic^(R) y 50 Lifecore^(R)), 107 en el maxilar superior y 93 en la mandíbula.

De los 200 implantes, 199 fueron tornillos y el restante, un cilindro revestido de hidroxiapatita de 3.3 mms. de diámetro. En los 199 tornillos hubo 149 tornillos de Aleación de Titanio (90% Ti, 6%Al, 4% Va), de superficie revestida por plasma de titanio y los 50 restantes de titanio puro grado III, de superficie lisa. Todos los tornillos utilizados eran de autroscado y de diámetro 3.75 mm., con cuello de 4 mms.

La calidad de hueso, de acuerdo con la clasificación de Lekholm y Zarb (1985) (38) que se encontró en los pacientes fue: 32 pacientes con calidad 1 (hueso compacto), 63 pacientes con calidad 2 (corticales amplias, medular escasa), 13 pacientes con calidad 3 (corticales delgadas, medular muy amplia) y 3 pacientes con calidad 4 (corticales delgadas, medular muy esponjosa). Se encontraron cinco pacientes a

* Osteogen^(R) (H.A. Resorb)^(R) Impladent Ltd, Holliswood, N.Y. U.S.A.

** Minimatic Implant Technology, 1225, Broke Sound, PKY N.W. Broca Raton, Fl. 33787, U.S.A.

*** LIFECORE BIOMEDICAL, 3515 Lyman BLVD, CHASKA, MN 55318-3051, U.S.A.

los cuales se les colocaron varios implantes en mandíbula y maxilar que tenían 2 tipos de calidad ósea en diferentes sectores, y dos pacientes que tenían 3 tipos de calidad ósea en diferentes sectores de su boca.

Ninguno de los pacientes tratados era fumador empedernido, ni presentaba problemas sistémicos no controlados, que condicionaran el éxito del tratamiento a largo plazo. La parte quirúrgica, se realizó siguiendo el procedimiento descrito en un artículo publicado anteriormente por el mismo grupo que aparece en la referencia 19. La restauración se realizó basándose en los libros de texto clásicos que describen completamente las técnicas para realizar los distintos tipos de restauraciones.

RESULTADOS

1 Longitud de implantes utilizados:

En la tabla 1, aparece la distribución de los implantes utilizados en el maxilar superior y en el maxilar inferior. Conviene notar la escasa cantidad de implantes cortos utilizados en los dos maxilares particularmente en el maxilar superior.

TABLA 1:
Longitud de implantes

	Maxilar Superior	Maxilar Inferior
8 mms.	1	4
10 mms.	18	36
13 mms.	33	37
15 mms	52	16
18 mms	3	0
Total	107	93

2 Fracaso y éxito en oseointegración:

Según lo preconizado por Smith y Zarb en 1989 (14) se presenta un porcentaje de fracaso y éxito de los 200 implantes colocados y evaluados consecutivamente y teniendo presente que los implantes oseointegrados, pero no cargados, se suman al porcentaje de fracaso (Tablas 2, 3 y 4).

TABLA 2:

Total implantes colocados	200		
	Maxilar Superior	→ 4	15mms :1 10mms :3
No oseointegrados	6	Maxilar Inferior	→ 2 13mms
		Maxilar Superior	→ 1 15mms
No cargados	2	Maxilar Inferior	→ 1 13mms
Total fracasos	8		

TABLA 3:

Implantes colocados maxilar superior:	107
Fracaso:	5
Implantes colocados maxilar inferior:	93
Fracaso:	3
Total colocados:	200
Total fracasos:	8

TABLA 4:

Porcentajes de Fracaso y Exito

	Fracaso	Exito
General	4.0%	96.0%
Maxilar superior	4.67%	95.33%
Maxilar inferior	3.22%	96.78%

Es importante anotar las causas del fracaso de los implantes no oseointegrados y no cargados. Un implante de 15 mm en el maxilar superior sector del 23, se encapsuló con tejido conectivo y fue rechazado por perforación prematura de la mucosa, penetración de epitelio oral y tejido conectivo en el sitio de dehiscencia vestibular sin control postoperatorio adecuado, por vivir el paciente en otra ciudad. A este mismo paciente se le colocaron ocho implantes más que se oseointegraron sin ninguna novedad.

Otro implante de 10 mms, no se oseointegró por falta de estabilidad primaria debido a sobrepreparación del lecho en un hueso tipo 4. A este mismo paciente, no se le cargó un implante de 13 mms que se oseointegró muy bien, por proximidad a otro que se cargó con la supraestructura protésica. Un implante

de 10 mm. colocado en el lugar del 15 perdió su oseointegración luego de ser cargado protésicamente, pues empezó a tener movilidad mesiodistalmente. Este implante fue colocado en un reborde estrecho, al cual se le hizo fractura en leño verde, y se colocó el implante con material de injerto sintético y una membrana de regeneración ósea.

El último implante de 10 mms no oseointegrado, se presentó en un paciente a quien se le colocó el implante con mala dirección en el lugar del 22 y se infectó la porción apical del diente 21. Este implante se retiró a los 4 meses de su colocación, pues existía supuración e inflamación en el sector distal del 21. En el lugar del implante se rellenó el lecho con Osteogen^(R) y posteriormente se colocó un nuevo implante en el lugar del 22.

En el maxilar inferior, se han presentado fallas en la oseointegración de dos implantes de 13 mms en el mismo paciente, luego de tener instalada la prótesis fija y por periimplantitis debido a falta de control de placa, ya que el paciente vive en el extranjero y sólo viene a control cada año y medio.

Un implante de 15 mm. oseointegrado no pudo ser cargado en el maxilar inferior por defectos en su rosca interna que impedían el correcto asentamiento del pilar que soportaba una supraestructura. La prótesis se ancló a los cinco implantes remanentes, lo cual le dio estabilidad adecuada.

3 Procedimientos generales realizados

En la Tabla 5, se presentan los procedimientos realizados en general, el número de implantes utilizados en ellos y el porcentaje según el número total de implantes.

TABLA 5:

Procedimientos generales, número de Implantes y porcentaje de implantes utilizados en ellos.

Implantes colocados	No.	No.	%
		Implantes	Implantes
Restauración dientes únicos.	200	59	29%
Restauración con sobredentaduras.	12	27	14%
Restauración con prótesis parcial fija.	33	72	36%
Restauración con supraestructuras.	9	42	21%
Procedimientos regeneración ósea.	68		
Pacientes atendidos	104		

4 Restauración de dientes únicos con implantes:

La Tabla 6, nos permite ver la distribución de dientes únicos reemplazados con implantes en el maxilar superior e inferior (Figura 1A-B-C-D).

TABLA 6:

Restauración de dientes únicos con implantes

Implantes para dientes únicos:	59		
Dientes únicos anteriores:	47	Superiores:	45
		Incisivos centrales	24
		Incisivos laterales	20
		Caninos	1
		Inferiores:	2
		Incisivos laterales	2
Dientes únicos posteriores:	12	Molares inferiores	9
		Premolares superiores	1
		Premolares inferiores	2

También se presenta en la Tabla 7, la estadística de las causas de reemplazo de estos dientes únicos por implantes con el objeto de discutir la etiología de una de las consultas más presentes en la práctica de oseointegración del grupo de trabajo quirúrgico (Figura 2A-B).

TABLA 7:

Causas reemplazo dientes únicos con implantes

Fracturas radicales iatrogénicas	35
Fracturas traumáticas (Reabsorción por reemplazo)	6
Enfermedad periodontal	6
Caries agresiva	6
Ausencia congénita	5
Eliminación prematura por odontoma asociado al germen.	1
Total	59

5 Restauración con sobredentaduras:

Para colocar prótesis removibles soportadas por implantes, se han utilizado 27 implantes que han permitido realizar 12 sobredentaduras tal como se especifica en la tabla 8. Los implantes permiten colocar pilares esféricos (Figura 3A-B) o barras de soporte (Figura 4A-B) de las prótesis totales removibles que le mejoran su estabilidad y retención.

TABLA 8:
Restauración con sobredentaduras.

Pilares con esferas	1 superior:	2 implantes
	2 inferiores:	3 implantes
Pilares con barra	4 superiores:	10 implantes
	5 inferiores:	12 implantes
Total	12 sobredentaduras	27 implantes

6 Restauración con prótesis parcial fija:

La tabla 9, nos permitirá presentar el total de prótesis fijas realizadas en el maxilar inferior y en el maxilar superior ancladas sobre implantes y el número de dientes que restauran estas prótesis (Figura 5A-B).

Tabla 9:
Restauración con prótesis parcial fija

Maxilar superior	10 prótesis	25 implantes
	2 :4 implantes	7 dientes restaurados
	3 :3 implantes	1 :7 dientes restaurados
		1 :5 dientes restaurados (1 repetición)
		1 :4 dientes restaurados
	5 :2 implantes	3 :3 dientes restaurados
Maxilar inferior	22 prótesis	45 implantes
	21 :2 implantes	17 :3 dientes restaurados
		4 :4 dientes restaurados (1 repetición)
	1 :3 implantes	4 dientes restaurados
Total implantes:	70+ 2 implantes repetidos	

7 Restauración con supraestructuras:

El último tipo de restauración que se reporta es la supraestructura, que corresponde a la restauración protésica de completo anclaje óseo en los pacientes edéntulos totales superior e inferior cuya reabsorción de reborde no permite realizar la prótesis fija convencional. La tabla 10, y las figuras 6 y 7 presentan la descripción detallada de los procedimientos realizados por el grupo.

TABLA 10:
Restauración con supraestructuras

Maxilar superior	1: 6 implantes	
	1: 5 implantes	1 fracaso, 1 no cargado
	2: 4 implantes	1 repetición
	1: 3 implantes	
Total	5 22 implantes	
Maxilar inferior	1: 6 implantes	1 no cargado
	1: 5 implantes	
	1: 4 implantes	1 repetición
	1: 3 implantes	
Total	4 18 implantes	
Total implantes:	40 + 2 implantes repetidos	

8 Procedimientos de regeneración ósea:

En la práctica de la oseointegración actual es indispensable apelar a las prácticas de regeneración ósea en el momento de colocar el implante para restaurar el hueso en una dehiscencia o defecto óseo o para regenerar el reborde antes de colocar el implante, porque éste no es adecuado ni en espesor, ni en altura.

La tabla 11, presentará los procedimientos de este tipo, que se han realizado hasta el momento con el objeto de obtener una correcta oseointegración.

TABLA 11:
Procedimientos de regeneración ósea: 68

Con implantes

Maxilar Superior	Maxilar Inferior
19 Goretex + H.A. o Biogran	3 Goretex+H.A. o Biogran
6 Novahisto + F.T.	2 Osteogen solo
3 Novahisto + Biogran	
2 Tela caucho + H.A.	
3 Biogran	
2 Novahisto solamente	
9 Novahisto + Osteogen	
6 Osteogen solo	
1 Osteogen + Capset	

Sin implantes

Maxilar Superior	Maxilar Inferior
4 Novahisto + F.T.	
1 Goretex	1 Novahisto + F.T.
1 Goretex + H.A. (Fracasó)	1 Osteogen + hueso autógeno.
1 Novahisto + Osteogen	1 Novahisto + Osteogen
1 Osteogen solo (fracasó)	
1 Hueso demineralizado y desecado + Capset	

CONVENCIONES

Goretex: Membrana no reabsorbible de Politetrafluoroetileno, Goretex, USA

H.A.: Hidroxiapatita no reabsorbible, Productos Orales, Bogotá, Colombia

F.T.: Fosfato tricálcico reabsorbible. Productos Orales, Bogotá

Novahisto: Colágeno reabsorbible. Productos Orales, Bogotá, Colombia

Biogran: Partículas de vidrio reabsorbibles de Orthovita, USA.

Tela de caucho: Tela de caucho de dique esterilizada

Osteogen:: Hidroxiapatita reabsorbible, Implants, USA.

Capset: Fosfato de Calcio, Lifecore Biomedical, USA.

9 Procedimientos quirúrgicos especiales:

En la tabla 12, se presentan aquellos procedimientos quirúrgicos especiales que se han realizado como complemento, o para facilitar la colocación de implantes oseointegrados que permiten la rehabilitación protésica de varios pacientes en los cuales la restauración por los métodos convencionales no es posible.

TABLA 12:

Procedimientos quirúrgicos especiales

Elevación de mucosa del seno maxilar, más injerto de hidroxiapatita no absorbible.	1 implante
Expansión del reborde por fractura	3 implantes, 2 casos
Autoinjerto óseo libre de cortical de la sínfisis mentoniana e implante inmediato.	2 implantes, 2 casos
Lateralización nervio dentario inferior	4 implantes, 2 casos
Implante y preservación raíz anquilosada	1 implante, 1 caso
Remoción de implante con periimplantitis regeneración ósea: Osteogen + hueso autógeno.	1 caso

10. Reporte de complicaciones y otros procedimientos quirúrgicos en manejo de tejidos blandos periimplantares.

En la tabla 13, aparecen algunos procedimientos quirúrgicos adicionales que permiten el manejo de los tejidos blandos periimplantares, para asegurar tanto la presencia de tejidos queratinizados periimplantares, como de la solución quirúrgica y protésica de los problemas estéticos encontrados en implantología.

TABLA 13

Implantes inmediatamente después de la exodoncia	19
Exposición tornillos de cobertura sin infección	17
Injertos tejido queratinizado, segunda fase cirugía	12 pacientes
Compromiso estético marcado	4 casos
Compromiso estético moderado	8 casos
Compromiso estético incipiente	9 casos
Mucositis periimplantar tratada con higiene oral	3 casos
Mucositis periimplantar tratada con cirugía	3 casos
Hipoestesia temporal dentario inferior	4 casos
Anestesia nervio dentario inferior	2 casos
Hiperestesia nervio dentario inferior	1 caso
Perforación cortical inferior mandibular	2 implantes

En los casos de compromiso estéticos, los marcados y moderados, se trataron con injertos gingivales libres y de tejido conectivo de cubrimiento y diseño protésico especial y los incipientes con un diseño protésico que mejore la apariencia desfavorable. Hasta el momento no se tiene ningún implante cuya malposición no haya sido posible corregir, para mimetizar la apariencia estética desfavorable. Tampoco ha sido necesario retirar algún implante por mala colocación, que imposibilite su restauración.

DISCUSION

Antes de iniciar la discusión de los resultados presentados en el aparte anterior y que son pertinentes a los objetivos de este artículo, conviene aclarar que se ha demostrado que la oseointegración es posible desde el punto de vista clínico, histológico y funcional, no solamente con implantes de titanio puro (39) sino también con implantes de aleación de titanio tal como lo presenta Patrick y colaboradores (40) en 1989 y Deporter y colaboradores en 1986 (41). La anterior premisa, nos permite justificar este reporte en el cual, de los 200 implantes colocados, 150 eran

de aleación de titanio y 50 de titanio comercialmente puro. Los implantes de aleación de titanio estaban revestidos por plasma de titanio o sea que su superficie era rugosa, lo cual incrementa el área de superficie de oseointegración y mejora la superficie de contacto (41) (42).

También se ha demostrado que la resistencia y la dureza de los implantes de aleación de titanio son superiores a las de titanio puro grado I (42) (43). Estas resistencia y dureza de los implantes de titanio puro se han mejorado recientemente con la aparición de los implantes de titanio puro grado II, III y IV, que ofrecen similares características físicas a los de aleación de titanio (43) (44). Los implantes Lifecore, Restore[®] son de titanio puro, grado III y de autorroscado, de esta forma se favorece la colocación final con ratchets manuales, evitando el uso del "bone tap" mecánico que puede ocasionar defectos en la estabilidad primaria del implante. El implante de autorroscado, permite que al ser colocado vaya haciendo su propia rosca en el hueso, a muy baja velocidad, sin generar sobrecalentamiento y sin tener que devolver la broca, esto puede dañar algunas de las roscas fabricadas y comprometer la estabilidad primaria del implante (45) (46).

Con respecto a la densidad del hueso, podemos decir que la gran mayoría de nuestros pacientes tenían una calidad ósea tipo I y II, los cuales según la literatura aseguran un contacto óseo íntimo inicial entre un 70 y 80%, y por tanto se puede predecir un porcentaje de éxito final en la oseointegración mayor del 95% (47). Sólo 16 pacientes del total tenían calidad ósea III y IV en donde el contacto óseo inicial varía entre el 50 y 25 por ciento respectivamente y el éxito de la oseointegración, es sólo del 85 al 90% (16) (47) (48). Los seis implantes, que no se oseointegraron en nuestro trabajo, fueron colocados en huesos de calidad III y IV.

En la Tabla 1, se presentan las longitudes de implantes utilizados en el maxilar superior y en el inferior, en ella se puede notar cómo en el maxilar superior la longitud más usada fue de 15 mms, y sólo se usó 1 implante de 8 mms. En el maxilar inferior en cambio, las longitudes más utilizadas fueron 10 y 13 mms, y sólo se usaron 4 implantes de 8 mms. Lo anterior, está de acuerdo con la calidad de hueso que encontramos en los maxilares, el superior presenta más comúnmente calidad de hueso tipo III y IV, y requiere implantes más largos, mientras que la mandíbula tiene calidad tipo I y II y la longitud por tanto, no es condición importante en la fijación y el éxito del procedimiento a largo plazo (48) (49). Los implantes más cortos tienen menos probabilidades de éxito en el maxilar superior, mientras que estos mismos implantes no presentan

problemas en el hueso más compacto del maxilar inferior (48).

Al analizar el porcentaje de fracaso y éxito de los 200 implantes reportados en este artículo, podemos manifestar que nuestros resultados son similares a los presentados por distintos grupos de investigación del mundo, incluyendo los grupos escandinavos y suizos. El 96% de éxito general obtenido por nosotros es similar al 98% reportado con el Sistema de Implantes ITI con 100 implantes evaluados durante un año (50) y al 95% de supervivencia obtenido por Babbush y Shimura (12) con 1059 implantes IMZ evaluados durante 5 años. Nuestros resultados son mejores a los obtenidos por los escandinavos quienes en sus estudios (9) (10), reportan un porcentaje ligeramente mayor del 90% en las evaluaciones longitudinales, de cinco años en pacientes parcialmente edéntulos.

Si se analizan por separado, los porcentajes de éxito y fracaso acumulativo obtenido en el maxilar superior y en el maxilar inferior, en nuestro estudio, vemos cómo estos datos se asimilan con los reportados por toda la literatura especializada. Por lo tanto, podemos decir que el fracaso de 4.67% de nuestras estadísticas, es menor al reportado por Quyrinen et al (51) en el maxilar superior que fue de 5.7% de los 509 implantes evaluados durante 6 años. En el maxilar inferior, el fracaso de nuestro estudio fue del 3.22% mientras que en el estudio citado anteriormente, éste ascendió a 6.5%.

Aunque en general los estudios muestran que el porcentaje de éxito es mayor en la mandíbula, que en el maxilar superior, y estos resultados están de acuerdo con lo obtenido por nosotros, observamos que es mayor nuestro éxito en el maxilar superior que el reportado por los siguientes estudios. Albrektsson y colaboradores (52) en un estudio de varios centros de implantología suecos que colocaron 8.139 implantes, reporta un éxito entre los 5 y 7 años, sólo de 84.91%, contra el nuestro, a los cuatro años, que es de 95.33%.

En este mismo estudio, y para el maxilar inferior, se reporta un éxito entre los 3 y 8 años que es de 98.74%, mientras en nuestro estudio sólo se obtuvo a los cuatro años éxito del 96.78%, lo cual es ligeramente menor pero muy similar.

En otro estudio Adell y colaboradores (6), presentan los resultados del seguimiento de 4636 implantes y muestran un éxito en el maxilar superior, a los cinco años del 89%, inferior en 6% a nuestros resultados y en el maxilar inferior el éxito es de 97%, similar al reportado por nosotros en este estudio de cuatro años.

Analizando los trabajos anteriormente citados y el compendio presentado por Echeverry M. (39) en su libro de texto "Oseointegración", podemos concluir que nuestros resultados de éxito y fracaso en oseointegración utilizando implantes de autorroscado de aleación de titanio y de titanio puro, están dentro de los parámetros universalmente aceptados para estos tipos de tratamiento, pero son favorables a nuestro estudio en lo concerniente al éxito y fracaso en el maxilar superior. Todos los tornillos utilizados, a excepción de un cilindro revestido por hidroxapatita, fueron estandar, es decir de 3.75 mms de diámetro en el cuerpo y de 4 mms de diámetro en el cuello.

No notamos diferencia en los resultados obtenidos con los tornillos revestidos por plasma de titanio de aleación y los de titanio puro de superficie lisa, en cuanto a su comportamiento clínico y a su facilidad de manejo. La capacidad de autorroscado o de corte óseo, es mejor en los tornillos Minimatic^(R) que en los Lifecore^(R), en los cuales hay que realizar eventualmente "Bone tap" manual en hueso de calidad I.

La Tabla 5, muestra los procedimientos generales realizados, el número de implantes utilizados, y el porcentaje de implantes que se emplearon en estos procedimientos. El mayor número de implantes (72), se utilizó para realizar prótesis parcial fija, pero el mayor número de pacientes atendidos y el segundo porcentaje de implantes (29%), fue para la restauración de dientes únicos. La mayor cantidad de consultas y de implantes fue para restaurar dientes únicos anteriores que comprometían la estética de los individuos y que generalmente se deben reemplazar por "iatrogenia" (complicaciones endodónticas y protésicas).

Debido al alto costo de los implantes, y su restauración protésica, el tipo de procedimiento que más se realiza en nuestro medio es el implante para dientes únicos en el sector anterior donde la estética es de primordial importancia y el costo biológico y económico de la restauración con implantes es más bajo (19 (53)).

El número de implantes (42) para las restauraciones con supraestructuras que constituyen el 21% de los implantes utilizados es la tercera de las cuatro cantidades reportadas, ya que este tipo de restauración se realiza en pacientes totalmente edéntulos y requiere como mínimo 4 implantes por maxilar. El costo de esta restauración por el número de implantes y los requerimientos protésicos es alto y por lo tanto poco solicitado en una consulta de práctica privada.

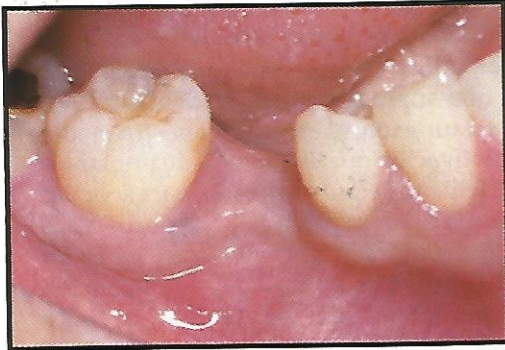Las restauraciones con sobredentaduras constituyen el 14% del número total de implantes utilizados y aunque este tipo de restauración requiere pocos implantes, 2 ó 3, para restaurar un maxilar edéntulo y la sobredentadura es una restauración menos costosa que una supraestructura, la demanda por este tipo de restauración, es escasa en nuestro medio por la poca motivación que en materia de implantes tienen los pacientes de edad avanzada, para solicitar este servicio en la práctica privada. Los pocos casos que hemos realizado son pacientes con rebordes edéntulos muy atróficos en los cuales la retención de sus prótesis totales era imposible y la única solución reposaba en los implantes. La educación de los odontólogos generales sobre las bondades e indicaciones de los implantes oseointegrados que actualmente se realizan, es muy escasa y se tiene la idea, que los implantes tienen muy bajo porcentaje de éxito, pues asocian la palabra implante, con las tristemente célebres cuchillas, que tantos problemas causaron en el pasado, en la atención odontológica local. Por esta razón, consideramos que el odontólogo general y los especialistas, deben conocer reportes como el que estamos presentando, para que la idea de oseointegración haga parte de las posibilidades terapéuticas odontológicas predecibles de la actualidad, y de esta forma se popularice y disminuya ostensiblemente sus costos, haciéndola asequible a cualquier sector de nuestra sociedad.

La Tabla 5, muestra que se han realizado 68 procedimientos de regeneración ósea, cuya descripción detallada aparece en la Tabla 11. Estos datos nos dicen que en la práctica de la oseointegración actual, la colocación de los implantes va de la mano con los procedimientos previos o simultáneos de regeneración ósea, para tener un lecho adecuado, que pueda predeciblemente garantizar el éxito a largo plazo de los implantes endóseos, tal como lo preconizan Buser D. y colaboradores en su libro de "Regeneración ósea en odontología de implantes" (33).

La descripción detallada y la discusión de las demás tablas del reporte serán tema de una serie de artículos que se publicarán posteriormente y complementarán las diversas experiencias que el grupo quirúrgico y protésico de oseointegración han tenido en la práctica de esta especialidad.

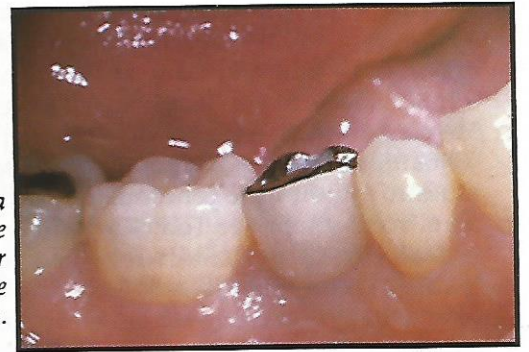Por último, debemos anotar que todas las prótesis fijas que se realizaron y que reporta este artículo, fueron soportadas exclusivamente por implantes oseointegrados tal como lo preconiza la técnica descrita por George Zarb y Tomas Jansson en el capítulo 15 del libro de Oseointegración (54).

FIGURA 1A



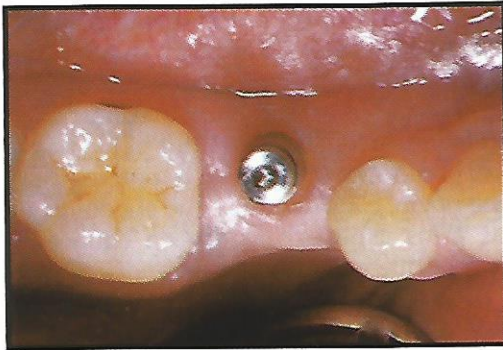
1A: Ausencia congénita del segundo bicúspide inferior derecho (45) que será reemplazado con un implante.

FIGURA 1B



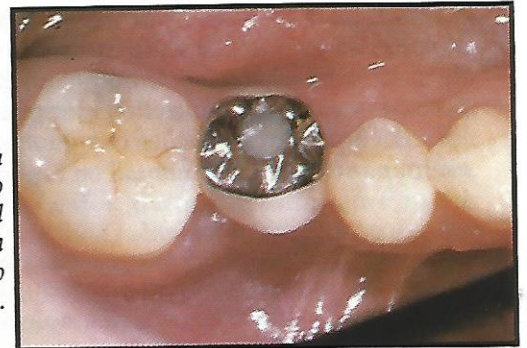
1B: Corona oro-porcelana atornillada a implante óseointegrado vista por vestibular. Observe la salud de los tejidos circundantes.

FIGURA 1C



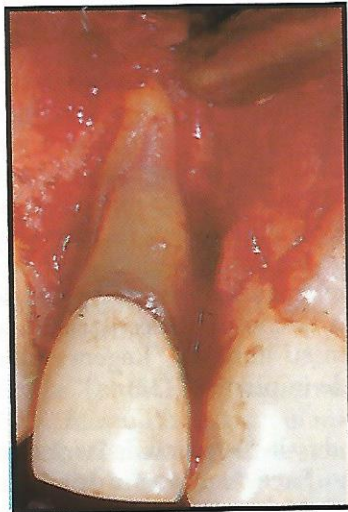
1C: Vista oclusal del reborde del 45 con un pilar de impresión atornillado al implante.

FIGURA 1D



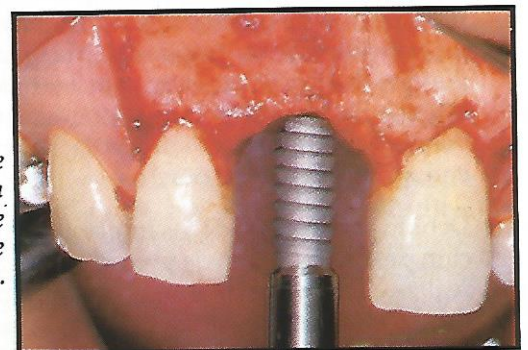
1D: Vista oclusal de la corona del 45, donde se ve el acceso del tornillo de fijación al implante obturado con resina (Protesistas Drs. Gerardo Becerra S. y Hernán Botero U.).

FIGURA 2A



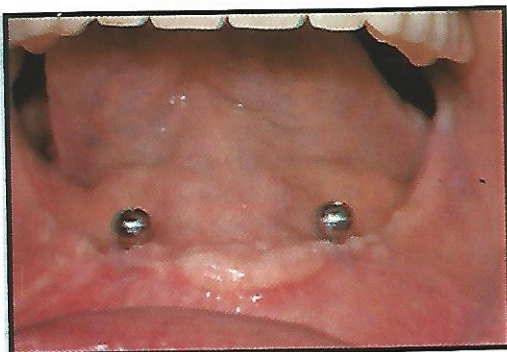
2A: Fractura longitudinal de un incisivo central superior derecho ocasionada por odontología iatrogénica (núcleo muy voluminoso).

FIGURA 2B



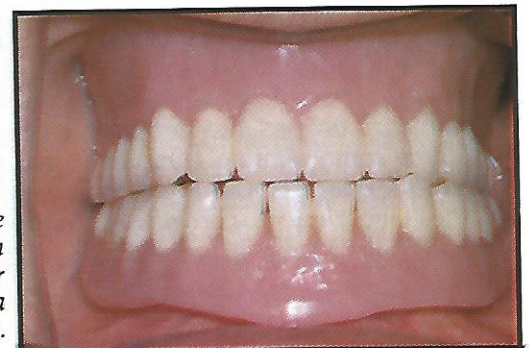
2B: Colocación correcta de un implante Minimatic[®] en reborde adecuado en espesor y en altura. El implante es de autorroscado y revestido por plasma de titanio.

FIGURA 3A



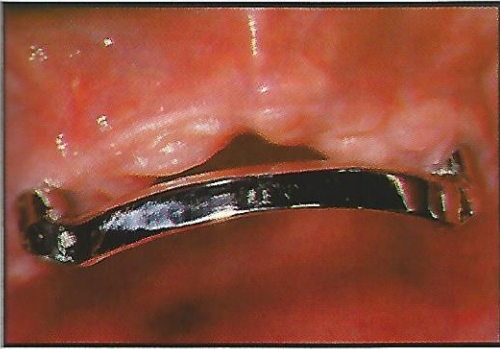
3A: Pilares de esfera atornillados a dos implantes de 10 mms de longitud en una mandíbula atrófica y que le darán retención a una sobredentadura (Protesista Dr. Gerardo Becerra S.).

FIGURA 3B



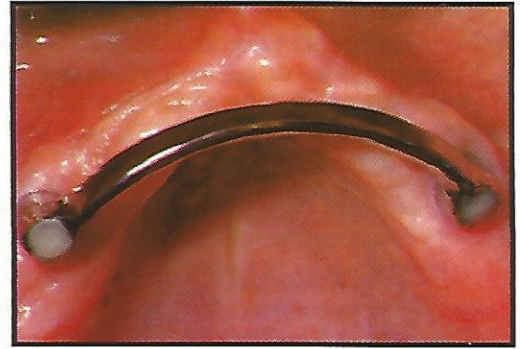
3B: Restauración del paciente visto en la figura anterior, con una sobredentadura inferior anclada en implantes y una prótesis total superior.

FIGURA 4A



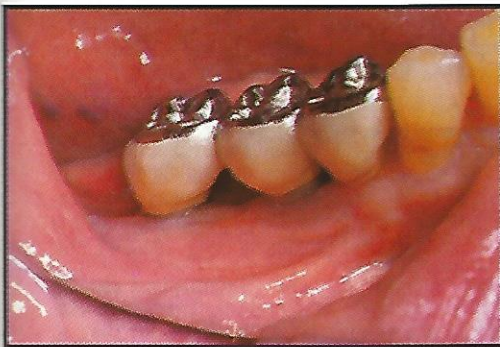
4A: Vista vestibular de una barra metálica unida a dos implantes superiores que soportará una sobredentadura inferior.

FIGURA 4B



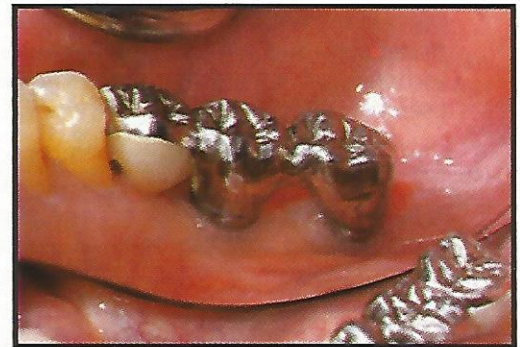
4B: Vista oclusal de la barra de la figura anterior. Observe la relación con los tejidos blandos (Protesista Dr. Andrés Restrepo E.).

FIGURA 5A



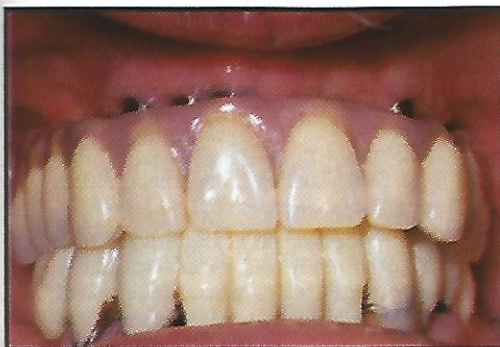
5A: Prótesis parcial fija inferior de tres unidades anclada en implantes colocados en el lugar del 46 y 47 por vestibular.

FIGURA 5B



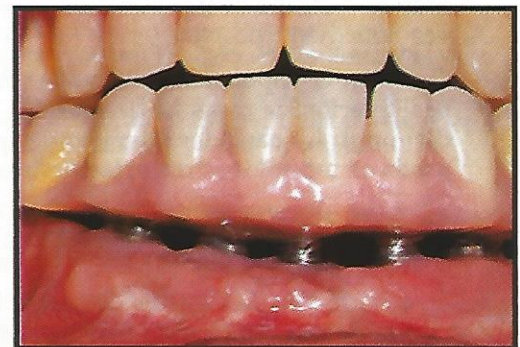5B: Aspecto lingual de la misma prótesis de la figura anterior, note el pónico cantiliver mesial y el aspecto saludable de los tejidos periimplantares (Protesista Dr. Andrés Restrepo E.).

FIGURA 6



6: Supraestructura en el maxilar superior anclada en seis implantes oseointegrados, luego de 2 años de instalada. (Protesista Dr. Andrés Restrepo E.).

FIGURA 7



7: Supraestructura en la mandíbula anclada en cinco implantes oseointegrados a los 6 meses de instalada. La prótesis del maxilar superior es temporal, pues se está esperando la oseointegración de dos implantes para colocar una sobredentadura (Protesista Dr. Andrés Restrepo E.).

CONCLUSIONES

Después de haber hecho un análisis retrospectivo de las experiencias de cuatro años de oseointegración y de evaluar estrictamente 200 implantes colocados y restaurados durante estos años, podemos concluir lo siguiente:

- 1 Que la terapia de la oseointegración es una práctica predecible con altos porcentajes de éxito en el maxilar y la mandíbula.
- 2 Que la selección del paciente y la realización del protocolo quirúrgico y protésico deben ser realizadas con reglas estrictamente fijadas para alcanzar este grado de predecibilidad.
- 3 Que el conocimiento de las nuevas técnicas de regeneración ósea, así como de los diferentes materiales usados para lograrla, es una condición indispensable en la práctica moderna de la oseointegración.
- 4 Que la odontología moderna incorporará cada día más, las prácticas de oseointegración en la rutina terapéutica del odontólogo general y del especialista, y que por lo tanto éstos se deben preparar académica y técnicamente para responder a este reto.
- 5 Que la práctica racional de la oseointegración y el desarrollo de nueva tecnología y materiales para llevarla a cabo, hará que en el Siglo XXI, la odontología que en el momento se practica, sobre todo en el campo de la prótesis fija y removible, se vea totalmente obsoleta.
- 6 Que con la popularización de esta práctica y la proliferación de casas fabricantes, los costos se disminuirán considerablemente y podrá ser usada en todos los estratos de nuestra sociedad.

AGRADECIMIENTOS

A la señorita María Eugenia Restrepo R., por la digitación de este trabajo, y a los doctores Gerardo Becerra S., Hernán Botero U., y Andrés Restrepo E., miembros del Equipo protésico de oseointegración, quienes realizaron la parte protésica y de pre-determinación inicial para la colocación de los implantes. Al doctor Fernán Diego López quien como representante exclusivo de la casa Lifecore Biomedical^(R) para Colombia, ha sido un colaborador académico y técnico en la práctica de la oseointegración.

CORRESPONDENCIA:

Dr. Fabio Becerra Santos
Jefe Del Centro de Investigaciones Odontológicas
Facultad de Odontología, Universidad de Antioquia
Medellín, Colombia.

BIBLIOGRAFIA

1. Branemark P-I, Zarb G.A., Albrektsson, T. (eds) *Tissue-Integrated Prostheses: Osseointegration in Clinical Dentistry*. Chicago: Quintessence, 1985.
2. Branemark P.I. et al, *Osseo-integrated Implants in the treatment of the Edentulous Jaw. Experience from a 10-year Period*, *Scand J. Plast. Reconstruc. Surg.*, 1977, 11 (Suppl 16).
3. Schroeder A. et al. The reaction of bone, connective tissue and epithelium to endosteal implants with sprayed titanium surfaces. *J. Maxillofac. Surg.* 1981, 9: 15.
4. Gottfredsen K., et al. Histological and histomorphometrical evaluation of tissue reactions adjacent to endosteal implants in monkeys. *Clin. Oral. Impl. Res.*, 1991, 2:30.
5. Weber H P et al. Histomorphometry of tissues around submerged and non-submerged implants (Abstract). *J. Dent. Res.* 1992, 71: 1198.
6. Adell R. et al. "A long-term follow up study of osseo-integrated implants in the treatment of totally edentulous jaws. *Int. J. Oral Maxillofac. Implants*, 1990; 5: 347.
7. Schroeder A., Sutter F. Krebeler, G. (Eds) *Oral Implantology. The ITI Hollow-cylinder system*. Stuttgart: Georg Thieme Verlag, 1991.
8. Babbush CA., Kent JN., Mister DJ. "Titanium plasma-sprayed (TPS) screw implant for the reconstruction of the edentulous mandible. *J. Oral Maxillofac Surg.* 1986; 44: 274.
9. Zarb G.A., and Schmitt A. The longitudinal clinical effectiveness of osseointegrated dental implants in anterior partially edentulous patients. *Int. J. Prosthodont.* 1993; 6: 180.
10. Zarb G.A., Schmitt A. "The longitudinal clinical effectiveness of osseointegrated dental implants in posterior partially edentulous patients. *Int. J. Prosthodont.* 1993; 6: 189.
11. Buser D. et al. "The ITI dental implants system. Basics, clinical indications and procedures, results in: Handin J. (Ed). *Clark's Clinical Dentistry*, Vol. 5, Philadelphia: Lippincott, 1992, 1:23.
12. Babbush C.A. and Shimura M. "Five-year statistical and clinical observations with the IMZ two-stage osseointegrated implants system. *Int. J. Oral Maxillofac. Implants.* 1993; 8: 245.
13. Albrektsson, T., Zarb G. Worthington P. and Erikson R.A. "The long-term efficacy of currently used dental implants: A review and proposed criteria of success. *Int. J. Oral Maxillofac Implants.* 1986: 1:11.
14. Smith D.E. and Zarb G.E. "Criteria for success for osseointegrated endosseous implants. *J. Prosthet. Dent.* 1989. 62: 567.
15. Albrektsson, T. and Sennerby L. "Direct bone anchorage of oral implants: Clinical and experimental considerations of the concept of osseointegration. *Int. J. Prosthodont.* 1990: 3: 30.
16. Jaffin R.A. and Berman C.C. "The excessive loss of Branemark fixtures in type IV bone: A 5-year analysis. *J. Periodontol.* 1991; 62: 2.
17. Wilke H.J. et al. "The influence of various titanium surfaces on the interface shear strength between implants and bone in: Heimke G. et al (Eds). *Advance-in Biomaterials*. Vol. 9: *Clinical Implant materials*. Amsterdam: Elsevier, 1990: 309:314.
18. Buser D. et al. "Influence of surface characteristics on bone integration of titanium implants. A histomorphometric study in miniature pigs. *J. Biomed. Mater. Res.* 1991: 25: 889.

19. Becerra S.F. y otros. "Implante oseointegrado inmediatamente después de exodoncia (Regeneración ósea - Reporte gráfico de un caso). Rev. Fac. Odont. U. de A., 1994, 5:21.
20. Block M.S., Knt J.N. and Kay J.F. Evaluation of hydroxylapatite-coated titanium dental implants in dogs. J. Oral Maxillofac. Surg. 1987, 45: 601.
21. Johnson, B.W., H.A.-Coated dental implants: Long-term consequences. CDAJ., 1992; 20: 33.
22. Keller, E.E. et al. "Prothetic-Surgical reconstruction of the severely resorbed maxillae with iliac bone grafting and tissue integrated prostheses. Int. J. Oral Maxillofac. Implants, 1987; 2: 155
23. Jensen J. and Sindet-Pedersen S. Autogenous mandibular bone grafts and osseointegrated implants for reconstruction of the severely atrophic maxilla: A preliminary report. J. Oral Maxillofac. Surg. 1991; 49: 1277.
24. Wood R.M. and D.L. Morre. "Grafting of the maxillary sinus floor with intraorally harvested autogenous bone prior to implant placement. Int. J. Oral. Maxillofac. Implants. 1988, 3:209.
25. Jensen O.T. and Nock D. Inferior alveolar nerve repositioning in conjunction with placement of osseointegrated implants: A case report. Oral Surg., Oral Med., Oral Pathol. 1987. 63: 238.
26. Friberg B., Ivanoff C.J. and Lekholm, V. Inferior alveolar nerve in combination with Branemark implant treatment. Int. J. Periodont. Rest. Dent., 1992. 12: 441.
27. Lekholm V. et al. "Marginal tissue reactions at osseointegrated titanium fixture. II: A cross-sectional retrospective study. Int. J. Oral. Maxillofac. Surg. 1986. 15: 53.
28. Simion M., Baldoni M. and D. Zaffe "Jaw bone enlargement using immediate implant placement associated with a split-crest technique and guided tissue regeneration". Int. J. Perio. Rest. Dent., 1992. 12: 463.
29. Boyne P.J., Mikels T.E. "Restoration of alveolar ridges by intramandibular transposition osseous grafting". J. Oral. Surg. 1968, 26: 569.
30. Buser D. et al. "Localized ridge augmentation using guided bone regeneration. II: Surgical procedure in the mandible". Int. J. Periodont. Rest. Dent. 1995. 15:11.
31. Bahat, O., R.V. Fontansi and Preston. "Reconstruction of the hard and soft tissues for optimal placement of osseointegrated-implants". Int. J. Periodont. Rest. Dent. 1993. 13: 225.
32. Nevins, M. and J.T. Mellonig. "The advantages of localized ridge augmentation prior to implant placement: A staged event. Int. J. Periodont. Rest. Dent. 1994. 14: 97.
33. Buser D. et al. Localized ridge augmentation using guided bone regeneration. In: Buser D., Dahlin G. Scheak R.K. (Eds). Guided bone regeneration implant dentistry. Chicago: Quintessence, 1994. 189-233.
34. Wilson T.G. and H.P. Weber. "Classification of and therapy for areas of deficient bony housing prior to dental implant placement. Int. J. Periodont. Rest. Dent. 1993. 13: 451.
35. Nevins M. and J.T. Mellonig. "Enhancement of the damaged edentulous ridge to receive dental implants. A combination of allograft and the Gore-tex membrane". Int. J. Periodont. Rest. Dent. 1992. 12: 97.
36. Mellonig J.T. and R.G. Triplett. "Guided tissue regeneration and endosseous dental implants". Int. J. Periodont. Rest. Dent. 1993. 13: 109.
37. Shanaman, R.H. "A retrospective study of 237 sites treated consecutively with guided tissue regeneration". 1994. 14: 293.
38. Lekholm, V. and G. Zarb. Patient selection and preparation. In: Tissue-integrated prothesis: Osseointegration in Clinical Dentistry, Quintessence Publ. Co. Inc. Chicago, 1985. 199-209.
39. Echeverri, Mauricio. Estado actual de los implantes orales, En: Echeverri A. Mauricio y colaboradores. Oseointegración. Santafé de Bogotá, Ecoe Ediciones, 1995. p: 9-28.
40. Patrick D. et al. "The longitudinal clinical efficacy of Core-vent dental implants: A 5 - year report. J. Oral. Implantology, 1989, XV: 95.
41. Deporter D.A., Friedland B. Watson P.A. et al. "A clinical and radiographic assessment of a porous-surfaced Titanium Alloy dental implant system in dogs. J. Dent. Res. 1986; 65: 1064.
42. Boyne, P.J. and P.M. Sheer comparison of osteointegration of various types of intraosseous implants. Second International Symposium on Preprosthetic Surgery (Abstract), May 16, 1987.
43. Lemons, Jack E. and Ralph W. Phillips. Biomaterials for Dental Implants. In: Misch, Carl E. Contemporary Implant Dentistry, Mosby Year Book Inc. St. Louis, 1993, Chap. 14: 259-278.
44. Standard specification for Unalloyed Titanium for Surgical Implant Applications, Annual Book of American Society for testing and materials standards, designation. F67, 1989, Vol. 02.04, Published January 1990.
45. Darr, Gregory R., L. Kirk Gardner and Richard W. Foth, Titanium. The mystery metal of implant dentistry. Dental materials aspects. J. Prosth. Dent. 1985, 54: 410-414.
46. Donley, Timothy G. and W.B. Guillette, Titanium endosseous implant-soft tissue interface. A literature review. J. Periodont, 1991. 63: 153-160.
47. Misch, Carl E. Density of bone: Effect on treatment planning- Surgical approach and healing. In: Misch, Carl E. Contemporary Implant Dentistry. Mosby Year Book Inc. St. Louis, 1993. Chap. 22: 469-485.
48. Saadoun A.P. and M.L. Legall "Clinical results and guidelines on Steri-oss endosseous implants". Int. J. Periodont. Rest. Dent. 1992, 12 (6): 287-499.
49. Misch, Carl E. Root form implants. In: Misch Carl, E. Contemporary implant Dentistry. Mosby - Year Book Inc. St. Louis, 1993. Chap. 21: 445-468.
50. Buser, D. H.P. Weber and N.P. Lang. Tissue integration of non submerged implants. One year results of a prospective study with 100 ITI hollow-cylinder and hollow screw implants. Clin. O. Impl. Res. 1990. 1: 33-40.
51. Quyrinen, M. et al. Periodontal aspects of osseointegrated fixtures supporting a partial bridge. An up to 6 years retrospective study. J. Clin. Periodontol. 1992: 19: 118.
52. Albrektsson, T.E. Dahl, L. Ennbom, et al. Osseointegrated oral implants. A swedish multicenter study of 8139 consecutively inserted Nobelpharma Implants. J. Periodontol, 1988. 59: 287.
53. Spitzen, D., F. Kastembaum and B. Wagenberg "Achieving ideal esthetics in osseointegrated protheses. Part II. The single unit. Int. J. Periodont. Rest. Dent. 1992: 12: 501.
54. Zarb, G.A. and Tomas Jansson. Prosthodontic procedures, in: Branemark, P.I., G.A. Zarb; T. Albrektsson, eds. Tissue-integrated protheses. Osseointegration in Clinical Dentistry, Chicago, Quintessence, Publ. Co., 1985: 245-282, Chap. 15.