

B  
DS  
B6  
V2

# ANATOMIE DESCRIPTIVE

OU  
PHYSIOLOGIQUE.

## APPAREIL DE RELATION, ORGANES DE LA LOCOMOTION.

MYOLOGIE.

APONÉVROLOGIE.

---

ΓΝΩΣΙ ΣΕΑΥΤΩΝ.

---

TOME DEUXIÈME.



PARIS

C. A. DELAUNAY, ÉDITEUR.

LIBRAIRIE ANATOMIQUE, RUE DE L'ÉCOLE-DE-MÉDECINE, N° 13.

IMPRIMERIE DE JULES DIDOT L'AÎNÉ, BOULEVART D'ENFER, N° 4.

---

1834.





## AVERTISSEMENT.

---

Nous voici arrivés au tome deuxième de notre ouvrage. On a pu voir, dans le volume précédent, le soin que nous avons pris d'inscrire autant qu'il nous a été possible le plus de détails dans le moins d'espace, en disposant chaque planche de manière à ce qu'elle offrît un sujet complet; ce qui nous a mis pour quelques-unes dans la nécessité de les couvrir d'un trop grand nombre de dessins. Ainsi quatre cent soixante-douze figures de toutes grandeurs, qui représentent tous les détails de l'ostéologie et de la syndesmologie, sont contenues seulement dans cinquante-neuf planches, outre le frontispice. Nous continuerons dans la suite de combiner l'économie de l'espace avec la variété des détails en évitant les répétitions inutiles; mais sans nous refuser à reproduire certains objets déjà connus par une de leurs faces, quand il nous paraîtra utile de les faire voir sous des aspects et des rapports nouveaux, et avec lesquels on n'est pas ordinairement familier.

Quoique nous ayons mis dans le style une extrême concision, la description des os nous a contraints cependant à faire un texte fort étendu, trop peut-être pour des étudiants; mais il nous a été impossible d'éviter cet inconvénient, qui tient à la nature du sujet. Les os servant d'attache ou de point d'appui à toutes les parties, il est indispensable de les nommer toutes à propos de leur étude, outre qu'étant les mieux connus dans leur organisation, leur description est nécessairement surchargée de détails de structure, de développement, de mécanisme, d'anomalies et de rapprochemens avec l'anatomie comparée.

Peut-être, dans un ouvrage d'anatomie, devrait-on composer deux ostéologies, l'une précédant toutes choses et où l'os serait seulement décrit dans sa forme, comme on le fait pour un corps brut; et l'autre placée à la fin, et qui serait la récapitulation de tous les rapports des parties, alors connues, avec le squelette. N'ayant pu procéder de cette manière, nous engageons les personnes qui commencent l'étude de l'anatomie à ne pas s'appesantir d'abord sur des détails qui surchargeraient inutilement leur mémoire, ou plutôt de n'étudier définitivement les os que concurremment avec les muscles qui s'y attachent, à mesure que les planches qui représentent ceux-ci auront paru.

Quelques personnes nous avaient reproché, dans l'ostéologie, d'avoir représenté en demi-nature des parties essen-

tielles, pensant que nous continuerions par la suite à nous servir de la même échelle. Nous avons prévu cet inconvénient, qui ne pouvait en être un que pour les parties molles, par la nécessité de reproduire avec netteté une foule de détails intéressans déjà très petits dans la nature; mais comme nos planches très garnies nous fournissent de l'espace, nous avons déjà, sans augmenter leur nombre, arrêté les modifications convenables.

Tels os, en effet, secs ou couverts de leurs ligamens, comme ceux du bassin, peuvent être représentés avec des détails suffisamment visibles sur des figures de demi-proportion, qu'il n'en serait pas de même des petits muscles et des vaisseaux avec lesquels ils sont en rapport, outre que, pour le chirurgien, les idées de relation tirées de la grandeur réelle sont d'une telle importance, qu'on ne saurait trop habituer les yeux à en bien juger. Et procédant d'après cet esprit, on conçoit qu'il est une foule de planches qui, sans cesser d'appartenir à l'anatomie graphique, en raison des nombreux détails d'application qui s'y trouveront contenus, formeront autant de figures d'anatomie chirurgicale toutes faites à l'avance, ce qui, dans la deuxième partie de notre ouvrage, nous évitera des répétitions inutiles, et augmentera d'autant l'espace dont nous pourrions disposer pour les opérations.

Ainsi, pour la myologie, nous représenterons de grandeur naturelle l'appareil hyoïdien, l'aîne, l'aisselle, le bassin, le diaphragme, et en général toutes les particularités des muscles qui ont un grand intérêt anatomique ou chirurgical; nous en ferons de même pour la névrologie et l'angiologie.

La représentation des muscles nous avait paru dès le commencement d'une grande importance, puisque ce sont eux qui donnent le volume, et que c'est dans leurs intervalles ou sur leurs plans que s'inscrivent les vaisseaux; mais il nous semblait assez difficile de bien montrer à-la-fois leurs rapports et leurs attaches. Albinus et Giuseppe del Medico, en offrant isolément les muscles sur les os, donnent bien les attaches, mais en sacrifiant les rapports; Duverney, Mascagni, et d'autres auteurs, en offrant plus généralement les muscles assemblés, font mieux juger de leurs rapports entre eux, mais le squelette se trouvant masqué, les attaches manquent de netteté. M. J. Cloquet nous



paraît avoir le mieux évité ces deux inconvéniens; nous espérons y parvenir également, quoique, dans certains cas, d'une manière un peu différente. En général, nous présenterons d'abord des planches d'ensemble pour les rapports, et, lorsqu'il sera indispensable de le faire, nous donnerons des figures de détails pour les attaches. Dans les figures des membres, nous offrirons parallèlement diverses couches d'un même plan, en conservant sur les plus profondes les attaches des muscles des plus superficielles, de manière à ce qu'elles s'expliquent les unes par les autres. Pour le tronc en particulier, composé de deux moitiés symétriques, nous tracerons les dessins doubles, d'un côté, les muscles, et de l'autre, leur esquisse sur celle du squelette; ces dessins demi-noirs et blancs paraîtront peut-être d'un aspect singulier, mais ils présentent un sens clair; et dans la nécessité d'opter, il nous a paru convenable de sacrifier l'effet pittoresque à l'intérêt scientifique.

Quant aux aponévroses, nous serons dans l'obligation de figurer et décrire avec les muscles celles qui leur servent d'attache, et en sont évidemment la continuation, ou, en d'autres termes, qui peuvent être considérées comme les tendons élargis des muscles membraneux. Nous réserverons à la fin, pour une description spéciale, toutes les aponévroses d'enveloppe ou de séparation.

Qu'il nous soit permis en terminant de présenter ici nos remerciemens publics aux savans illustres qui ont bien voulu nous aider de leurs lumières pour l'amélioration de notre ouvrage, et de leur influence pour nous procurer les livres, les pièces ou les divers objets scientifiques que nous avons si fréquemment besoin de consulter. Nous devons beaucoup, sous ce rapport, à l'obligeance de M. Duméril. M. le baron Cuvier a bien voulu nous offrir les pièces de ses riches collections pour éclaircir divers points d'anatomie, et en particulier pour ce qui concerne

l'embryotomie. Nous avons déjà, et nous continuerons d'avoir par la suite des obligations de même nature envers MM. Geoffroy-Saint-Hilaire, Magendie et de Blainville, qui n'ont également cessé de nous prodiguer des marques de bienveillance et d'intérêt.

Nous devons surtout des témoignages particuliers de reconnaissance à M. Orfila, doyen de la Faculté de Médecine, pour la protection énergique et si généreuse qu'il a bien voulu nous accorder. Quoique peu connus antérieurement de ce savant professeur, nous en avons pourtant reçu les services les plus signalés. Il s'est empressé de faire mettre à notre disposition tous les moyens d'instruction compatibles avec les devoirs de sa place et l'équité, sans avoir eu d'abord, pour s'intéresser à nous, d'autres motifs que son amour pour la science, l'utilité générale dont lui paraissait devoir être notre ouvrage, et, ajoutons aussi, le besoin qu'il sentait que nous avions de sa protection.

Enfin nous devons rendre la part qui lui appartient à M. Teissier, interne provisoire de l'Hôtel-Dieu, qui s'est adjoint à nos travaux. Sans cesse occupés des nombreux détails qu'entraîne la confection de notre ouvrage, nous avions besoin d'une personne instruite qui pût nous aider pour les continuelles préparations d'anatomie que nous sommes obligés de faire. Nous avons trouvé, dans M. Teissier, beaucoup au-delà de ce que nous avons espéré. Pourvu, quoique fort jeune encore, d'une instruction très étendue, doué d'un excellent esprit de recherches, indépendamment de ses soins et de son zèle assidus, nous lui devons déjà un certain nombre d'observations, qui toutes sont intéressantes, et dont quelques-unes sont neuves. Nous nous ferons un plaisir de les signaler dans notre texte, à mesure que nous traiterons des sujets auxquels elles se rapportent.



# ANATOMIE DESCRIPTIVE

## OU PHYSIOLOGIQUE.

### APPAREIL DE RELATION,

### ORGANES DE LA LOCOMOTION.

## LIVRE TROISIÈME.

### MYOLOGIE.

La myologie a pour objet la description des muscles volontaires, ou qui obéissent aux excitations des nerfs encéphaliques, et celle des aponévroses et des tendons qui leur servent d'attache.

#### DES MUSCLES EN GÉNÉRAL.

##### DISPOSITION, SITUATION.

Les muscles, organes mous, fasciculés, contractiles, rouges ou rougeâtres, très vasculaires, sont les agens actifs de la locomotion. Placés dans toutes les parties du corps qui sont le siège de mouvemens volontaires, ils déterminent, surtout pour les membres, la forme et le volume, en fixant les dimensions en largeur et en épaisseur. Disposés suivant des inclinaisons variées, juxta-posés par leurs faces, ils sont disposés par couches qui se revêtent de la superficie vers la profondeur, séparés en groupes, ou isolés les uns des autres par des enveloppes aponévrotiques ou fibro-cellulaires. Dans leurs intervalles rampent les troncs et les principales divisions des vaisseaux et des nerfs.

##### CONFIGURATION, CARACTÈRES PHYSIQUES.

La scolastique a divisé les muscles comme les os sur lesquels ils s'adaptent, en *longs*, *larges* et *courts*. Il est clair que les *muscles longs* doivent être situés parallèlement aux os de même dénomination, c'est-à-dire aux membres; leur étendue, en rapport avec celle des mouvemens qu'ils doivent exécuter, diminue graduellement de la superficie vers la profondeur. Les plus longs, qui sont aussi les plus superficiels, s'insèrent, par leurs extrémités, au-delà des limites de la section de membre dont

ils font partie: tels sont, à la cuisse, les *couturier*, *droit antérieur*, *biceps*; au bras, les *biceps*, *triceps*, et, en général, tous les *longs extenseurs* et *fléchisseurs*. Les autres muscles s'attachent, par le décroissement de couches superposées, sur l'os du membre lui-même, en remontant du point mobile vers le point fixe, et deviennent d'autant plus courts qu'ils sont plus profonds.

Les *muscles larges* ou *plats* forment les parois mobiles des cavités: tels sont les *obliques* et *transverses abdominaux*, *grand dentelé*, *releveur de l'anus*; l'un d'eux, le *diaphragme*, établit une cloison de séparation entre la poitrine et l'abdomen. Les *muscles courts*, qui s'insèrent sur des points rapprochés, occupent toujours le voisinage des articulations: de ce nombre sont les *rotateurs* de la tête, du fémur, les *petits faisceaux extenseurs* et *fléchisseurs* du rachis, etc. Au reste, cette division des muscles ne peut fournir que des aperçus très généraux, et, parmi ces organes, il en est un grand nombre dont la forme mixte n'appartient exclusivement à aucune des dénominations indiquées.

La *forme* des muscles est très variée; en général ils sont *aplatis* et présentent des *faces* juxta-posées et des *bords* adjacens. Les muscles longs sont ou *rubanés* (*couturier*, *droit interne*, *pectiné*) ou *cylindriques* et *fusiformes* (*biceps brachial* et *fémoral*, *demi-tendineux*). Quelques-uns sont *triangulaires* (*adducteurs* de la cuisse, *psosas*). Les muscles larges sont *quadrilatères*, *trapézoïdes* ou *triangulaires*. Ces dernières formes sont aussi les plus communes parmi les muscles courts; quelques-uns cependant, tels que les *grands obliques postérieurs* de la tête, les *faisceaux du transverse épineux*, etc., sont *fusiformes* et peuvent être considérés comme des muscles longs d'une petite proportion.

Le *volume* des muscles s'exerce dans les limites les plus étendues, depuis les fibrilles microscopiques du marteau et de l'é-



trier jusqu'aux vastes faisceaux du grand fessier et du troisième adducteur de la cuisse, et aux longues fibres du grand dorsal et du couturier. Les différences entre les muscles sont telles qu'il n'en existe pas deux qui forment la même masse. Le volume, qui dépend de la quantité de fibres, est généralement un indice de la force proportionnelle des muscles dans un même sujet: ainsi les muscles longs, dont une dimension l'emporte de beaucoup sur les deux autres, sont relativement les plus faibles; les muscles courts, dont les trois dimensions se rapprochent, sont au contraire les plus forts.

La couleur est un des caractères essentiels des muscles, et présente des nuances remarquables, pour tout l'ensemble du système, entre des individus différens, et pour les muscles entre eux, dans un même sujet. Sous le premier point de vue, en général, l'intensité de coloration du système musculaire est proportionnée à celle des systèmes tégumentaire et pileux. Les muscles sont d'un rouge-violacé chez les sujets bruns, qui passe au rouge-sanguin dans les individus châains, et au rouge-jaunâtre chez les blonds fades. Dans un même sujet, les muscles à fibres courtes, fines et serrées, sont plus colorés que ceux dont les fibres sont larges et moins adhérentes entre elles. Ainsi la coloration, très foncée dans les muscles courts, l'est moins dans les muscles longs et diminue encore dans les plus larges. Quant aux sections du corps, les muscles des membres sont plus colorés que ceux du tronc; les muscles de la face sont les plus pâles; enfin, pour le tronc en particulier, les muscles des parois antérieures et latérales sont d'une nuance rouge-sanguin, ceux de la couche superficielle du dos, rouge-jaunâtre; les faisceaux de gouttières vertébrales et les petits muscles de l'appareil hyoïdien au contraire sont d'un rouge-violacé.

La consistance, d'autant plus grande que les fibres sont plus étroitement unies, coïncide ordinairement avec la coloration. Les muscles peauciers, à la face, au cou et à la main, dont, en raison de leur adhérence cutanée, la texture est très serrée, sont les seuls qui allient une grande consistance à une faible coloration.

## NOMBRE.

Chaussier compte trois cent soixante-quatorze muscles, nombre beaucoup plus considérable que celui des os. Peu d'auteurs se sont attachés à fixer le chiffre total des muscles par l'impossibilité, dans un sujet aussi arbitraire, d'offrir un résultat non contestable, les mêmes faisceaux, plus ou moins confondus par l'une de leurs attaches, étant considérés par les uns comme un seul muscle, et par d'autres comme autant de muscles différens. Ainsi l'occipito-frontal est décrit tour-à-tour comme un seul ou comme deux muscles; Duverney en fait trois des attaches supérieures des constricteurs du pharynx; Winslow multiplie beaucoup les épineux du dos; M. Meckel distingue trois scalènes et en admet trois autres surnuméraires. Les petits muscles, plus ou moins accidentels, augmentent encore la confusion: tels sont l'hyo-thyroïdien de Duverney, les longs faisceaux sous-costaux et ceux des capsules ilio-fémorale et fémoro-tibiale. Au reste, comme une évaluation rigoureuse, si elle était possible, n'ajouterait rien à l'intérêt, celle de Chaussier, établie d'après les bases les plus généralement admises, suffit du moins pour donner une idée de la masse du système musculaire.

Les muscles ayant pour objet le mouvement sont prodigués dans les parties les plus actives et où des forces opposées sont nécessaires; aux membres, ils sont multipliés dans de petits espaces, tandis que quelques-uns, très étendus, suffisent pour

les vastes parois du tronc. Leur nombre aussi n'est pas en rapport avec celui des os; un seul muscle recouvre le crâne où se trouvent huit os, et par opposition l'avant-bras, pour deux os, compte vingt muscles; un seul os, le fémur, fournit des attaches à vingt-deux de ces organes.

Par rapport aux deux moitiés du corps, les muscles sont en nombre pair. Il n'y a d'impairs que les muscles situés sur le plan moyen; encore sont-ils formés de deux moitiés symétriques: tels sont les sphincters, l'occipito-frontal, les releveurs de l'anus, et même, jusqu'à un certain point, le diaphragme.

## STRUCTURE, INSERTIONS.

La plupart des muscles se composent de deux parties: l'une, moyenne, la chair proprement dite, leur est essentielle et les constitue; l'autre, tendineuse ou aponévrotique, placée à leurs extrémités, n'est qu'accessoire et sert à leurs attaches.

La portion charnue est formée de fibres parallèles ou convergentes vers le point mobile. Dans les muscles épais et larges, les grand fessier, grand pectoral, deltoïde, les fibres s'agglomèrent en fascicules et ceux-ci en faisceaux, dont le muscle lui-même est composé. Dans les muscles allongés, les faisceaux ne sont distincts qu'autant qu'ils forment autant d'attaches différentes, ex. les splénius, complexus, angulaire, etc.

La forme funiculaire ou membraneuse des muscles décide de celle des tissus fibreux qui servent à leurs implantations. Les muscles longs se terminent par des tendons, et les muscles larges par des aponévroses; les premiers se fixent sur les os par leurs extrémités et les seconds par leurs bords.

L'insertion des fibres musculaires sur le tissu fibreux se fait directement ou sous des angles variés, mais qui n'excèdent pas 45 degrés. Ainsi, dans les muscles larges de l'abdomen et dans quelques muscles longs, le couturier, le fascia-lata, etc.; la fibre aponévrotique ou tendineuse, placée sur la même ligne, semble être la continuation de la fibre charnue.

L'insertion oblique des fibres musculaires donne lieu à diverses combinaisons: tantôt un tendon mitoyen reçoit des fibres obliques des deux côtés où un tendon latéral en reçoit d'un seul côté; dans le premier cas le muscle est dit *penniforme* (ex. crural antérieur, long fléchisseur propre du gros orteil); et dans le second, *semi-penniforme* (ex. extenseurs des doigts et des orteils); tantôt les fibres entrecoupées d'aponévroses convergent d'une circonférence vers le tendon commun: ce sont les muscles *rayonnés* (ex. temporal, petit fessier). Les aponévroses d'enveloppe contribuent aux implantations des muscles superficiels, comme on l'observe à l'avant-bras et à la jambe. Quelques-unes ne sont que des épanouissemens fibreux prolongés sur les muscles, pour offrir des insertions à des fibres courtes et obliques qui, par leur autre extrémité, se portent sur les tendons: tel est le cas du demi-tendineux. Le soléaire, en particulier, offre des exemples de tous les cas cités de fibres directes ou obliques implantées entre une aponévrose et un tendon.

Pour qu'un muscle soit distinct, il suffit qu'une de ses attaches, celle surtout qui sert au point mobile, soit isolée. Beaucoup d'entre eux, libres dans toute leur étendue, ont leurs attaches isolées sur les os. D'autres, par l'une de leurs extrémités, ont une insertion commune avec d'autres muscles sur leurs tendons ou leurs aponévroses.

On ne considère généralement, comme attaches d'un muscle, que les extrémités opposées qui font suite à ses fibres; toutefois l'une des extrémités peut être élargie en une portion plus ou



moins considérable de circonférence, et l'autre rétrécie en un simple tendon: ex. les muscles radiés. L'union des bords et des angles d'un muscle avec les parties voisines, ne constitue que des *adhérences* celluluses ou aponévrotiques. Des deux attaches, on appelle *fixe* celle qui sert de point d'appui au muscle, et *mobile* celle qu'il entraîne dans ses contractions. La première est souvent commune avec d'autres muscles; l'autre est plus ordinairement isolée. Les attaches ne sont réellement fixes qu'autant qu'elles ont lieu sur des os incapables de déplacement: telles sont celles du crotaphite, dans la fosse temporale, des psoas sur les vertèbres lombaires, du jambier antérieur et de l'extenseur des orteils sur le tibia. Quand un muscle s'insère à deux parties mobiles, on réserve le nom d'attache fixe à celle qui se meut le moins et vers laquelle s'effectue le plus habituellement la traction: ex. insertion coracoïdienne du petit pectoral. Enfin, dans quelques muscles, les deux attaches deviennent alternativement, l'une par rapport à l'autre, point fixe et point mobile: c'est le cas des inter-costaux.

Les muscles réunissent la triple fonction de mouvoir le squelette ou l'enveloppe cutanée et de tendre les aponévroses; leurs insertions, avec ou sans intermédiaire d'aponévroses et de tendons, présentent six variétés.

- 1° D'un os à un autre os, c'est le cas le plus ordinaire.
- 2° D'un os à une aponévrose. Ex.: Fascia-lata, palmaire grêle.
- 3° D'un os à d'autres muscles, par la fusion de leurs fibres. Ex.: Muscles du périnée.
- 4° D'un os à d'autres muscles et à la peau. Ex.: Peucier, et la plupart des muscles de la face.
- 5° D'une aponévrose à la peau. Ex.: Palmaire cutané.
- 6° Entre les extrémités d'autres muscles, par le mélange de leurs fibres. Ex.: Orbiculaires ou sphincters des lèvres et de l'anus.

## SITUATION, DIRECTION.

Le lieu occupé par un muscle et les obliquités qu'il présente par rapport aux divers plans sont, avec les attaches, les circonstances les plus importantes à considérer sous le point de vue physiologique, puisqu'elles déterminent ses usages. En général, les faisceaux charnus situés dans un même plan, par rapport aux articulations qu'ils font mouvoir, ont des usages analogues. Les muscles de l'avant-bras sont presque tous fléchisseurs en avant, extenseurs en arrière, pronateurs en dedans, et en dehors supinateurs. La direction d'un muscle est représentée par une ligne passant au milieu de ses attaches et qui indique la résultante moyenne de ses forces. L'inclinaison de cette ligne par rapport aux divers plans ou à l'axe des os, en même temps qu'elle fixe la situation relative d'un muscle, fait préjuger des moindres particularités de ses usages et de l'intensité de son action proportionnellement à son volume et au mode plus ou moins avantageux d'implantation de ses fibres. Ainsi le sublime et le radial antérieur ont une attache humérale qui leur est commune; tous deux situés en avant sont fléchisseurs; mais le sublime, qui suit parallèlement l'axe du membre, est fléchisseur direct, tandis que le radial antérieur, dont l'attache carpienne est externe, est en même temps pronateur.

Considérée sous le point de vue des forces, la direction offre des applications variées. La plupart des muscles s'insèrent obliquement sur les os sous des angles variés. Les longs muscles superficiels des membres, presque parallèles aux leviers qu'ils font mouvoir, perdent beaucoup de leur puissance par le désa-

vantage de leur direction. Les muscles courts sont en général dans des conditions inverses; le carré pronateur et le carré crural s'insèrent perpendiculairement. Enfin dans beaucoup de muscles la direction première est plus ou moins modifiée par les saillies articulaires, et dans quelques-uns, par la réflexion de leurs tendons dans des coulisses ou des poulies spéciales.

## CONNEXIONS.

Les nombreux rapports des muscles sont surtout importants à connaître sous le point de vue chirurgical.

1° *Avec la peau.* Il n'y a que les muscles peuciers qui aient des adhérences directes avec la peau; les autres muscles en sont isolés par une couche adipeuse et par des enveloppes aponévrotiques. Les plus superficiels se dessinent au-dehors par la saillie de leurs *ventres* ou de leurs tendons, et la dépression des intervalles cellulux qui les séparent. Ces lignes extérieures, combinées avec les saillies osseuses, sont d'un grand intérêt pour le tracé des régions chirurgicales dans lesquelles s'inscrivent les opérations.

2° *Avec les aponévroses et les gaines fibro-celluleuses.* Ces rapports sont de quatre sortes (a). Presque tous les muscles sont environnés à la superficie par les aponévroses générales d'enveloppe (b). De la circonférence au centre, un grand nombre d'entre eux sont réunis en groupes dans des polyèdres irréguliers, par des cloisons fibreuses perpendiculaires, qui, de l'aponévrose extérieure, se portent sur les lignes rugueuses des os (c). Quelques muscles superficiels ont leurs gaines aponévrotiques spéciales qui les isolent dans leurs mouvements, et dont la densité est proportionnée à leur tendance au déplacement. Ces trois espèces d'enveloppes, formées d'un tissu fibreux compacte, donnent généralement insertion aux fibres musculaires (d). Enfin les muscles qui n'ont pas d'aponévrose spéciale sont environnés d'une gaine fibro-celluleuse dont la densité diminue des plus superficiels aux plus profonds; cette gaine, formée d'un tissu cellulaire condensé, plus ou moins chargé de graisse dans les intervalles des muscles, leur sert à-la-fois de moyen d'isolement et d'union.

3° *Avec les os.* Les muscles radiés s'implantent sur les os dans presque toute l'étendue de leur corps. La plupart des muscles larges recouvrent seulement les os sans autre adhésion que celle du tissu cellulaire avec le périoste, jusqu'au point de leur insertion. Pareille disposition s'observe aux membres pour les muscles profonds. Les plus superficiels correspondent, par leur corps, au cylindre aminci de l'os. Ils n'ont de rapports qu'avec les extrémités articulaires élargies autour desquelles se contournent leurs tendons. Généralement ces tendons franchissent les articulations qu'ils protègent, pour s'implanter à l'os situé au-dessous de la fraction du membre dont le muscle lui-même fait partie.

4° *Avec les vaisseaux et les nerfs.* Les muscles, formant des coussinets souples, sont à l'égard des vaisseaux des conducteurs et des organes de protection. Les principaux troncs vasculaires, enveloppés par des gaines fibro-celluleuses, rampent dans les sillons musculaires, à la partie interne du bras et de la cuisse, ou dans les plans profonds de l'avant-bras et de la jambe, abrités par les os et les muscles, et garantis de l'atteinte des corps extérieurs. Quand une attache musculaire se trouve sur leur trajet, elle s'ouvre pour leur livrer passage en formant une arcade aponévrotique qui s'oppose à ce que le cours des liquides



soit interrompu dans les contractions musculaires. Ces contractions elles-mêmes, inoffensives pour la circulation des artères, favorise celle des veines.

5° *Rapports des muscles entre eux.* Ce sont à-la-fois les plus nombreux et les plus importants, puisque c'est d'eux que dérivent tous les autres. En considérant que chaque muscle en lui-même se distingue par sa forme, sa situation, sa direction, ses dimensions, sa structure, appropriées à sa destination spéciale, on admire que, de tant de combinaisons partielles, il puisse résulter, entre eux et avec les autres parties, une forme générale et une harmonie de rapports coïncidant de la manière la plus heureuse avec la synergie d'action. Cependant les muscles superposés par couches, juxta-posés par leurs faces, longent les membres, circonscrivent les cavités, s'ajustent aux divers mécanismes, et s'adaptent parfaitement les uns aux autres, en conservant la liberté de leurs mouvemens, sans laisser d'autres vides que ceux nécessaires pour le passage des vaisseaux, et dans les lieux les plus convenables pour que ces derniers se trouvent efficacement protégés. La connaissance des rapports des muscles constitue presque toute l'anatomie, et offre le plus grand intérêt sous les deux points de vue physiologique et pathologique. C'est un des sujets sur lesquels nous nous efforcerons le plus de fixer l'attention.

#### NOMENCLATURES.

La myologie est, de toutes les parties de l'anatomie, celle où il règne le plus de confusion dans le langage. Les premiers anatomistes ne désignaient, par des noms particuliers, qu'un certain nombre de muscles; les autres n'étaient connus que par des noms numériques, tirés, soit de leur position relative, comme à la même époque on indiquait aussi la plupart des os de la face, soit de leurs usages vrais ou supposés. Sylvius, le premier, commença d'imposer des noms particuliers à tous les muscles, et ce travail fut presque complété par Riolan. Plus tard, on alla peut-être trop loin en multipliant sans nécessité les subdivisions, et appelant de noms différens les faisceaux d'un même muscle, comme on peut le voir dans Duverney et Winslow. Les anatomistes les plus modernes, Sabatier, Bichat, Boyer, MM. Hippolyte et Jules Cloquet, ont plutôt retranché qu'ajouté, quant au nombre; mais les dénominations ne sont pas tellement arrêtées, qu'il n'y ait encore aujourd'hui des muscles dont le nom présente des variantes entre les divers auteurs.

Dans cette bizarre nomenclature, les noms des muscles ont été empruntés de leurs divers accidens.

1° *De la situation relative.* Ex.: Muscles antérieurs, postérieurs, internes, externes.

2° *De la configuration.* Ex.: Les carrés, triangulaires, orbiculaires, pyramidaux, etc.

3° *De la direction.* Ex.: Muscles droits, obliques, transverses.

4° *Des dimensions.* Ex.: Muscles grands, petits, longs.

5° *Des usages.* Ex.: Fléchisseurs, extenseurs, adducteurs, abducteurs, constricteurs, masseter, sphincters, diaphragme.

6° *Des divisions ou complications.* Ex.: Digastiques, complexus, jumeaux, biceps, triceps, dentelés.

7° *Des os avec lesquels ils sont en rapport.* Ex.: Temporal, radiaux, péroniers.

8° *De la région dont ils font partie.* Ex.: Fessiers, ancoité, poplité.

9° *Des insertions.* Ex.: Occipito-frontal, sterno-hyoidien, génio-glosse.

Mais comme de toutes les qualités des muscles il n'en est aucune, à part les insertions, qui suffise toujours pour les caractériser, il a fallu composer les noms de plusieurs de ces qualités réunies. Ex.: Grand et petit obliques de l'abdomen, et grand et petit obliques postérieurs de la tête; carré pronateur et carré crural; transverse de l'abdomen et transverse du périnée; longs fléchisseurs ou extenseurs des doigts et des orteils; grand fessier et petit fessier; biceps brachial et biceps fémoral, etc.

L'avantage qu'offrent les insertions de pouvoir désigner les muscles isolément, en faisait la meilleure base d'une nomenclature univoque et régulière. C'est sur cette donnée qu'est fondée l'excellente nomenclature de Chaussier, dont celle de Dumas n'est qu'une variante moins heureuse, par la nécessité où s'est cru l'auteur de renfermer dans les dénominations toutes les attaches, ce qui change un simple nom en une phrase bizarre et compliquée. Nous aurons soin de donner, comme synonymie, la nomenclature de Chaussier; mais, comme l'habitude et la nécessité de s'entendre ont fait prévaloir les anciennes dénominations, nous continuerons de nous en servir.

#### ORDRE DE DESCRIPTION.

Il existe, pour décrire les muscles, deux méthodes de classification: l'une, où ces organes sont considérés par ordre de superposition ou par *régions*; et l'autre, où ils sont groupés d'après leurs *usages*. La première, léguée par Galien, puis longtemps oubliée, reproduite par Albinus, adoptée et plus ou moins modifiée par Sabatier, Vicq-d'Azyr et Bichat, a continué de régner dans nos écoles et dans tous nos traités d'anatomie, chaque jour de plus en plus étendue et subdivisée. La seconde, créée par Vésale, avait été suivie par Winslow, et négligée depuis. La classification par *régions*, image du cadavre, est plus *anatomique*, et en même temps, comme elle donne les rapports, elle est *chirurgicale*, ce qui explique surtout le succès qu'elle a obtenu dans ces derniers temps. La classification d'après les usages offre des inconvéniens, le même muscle remplissant parfois des usages très différens; mais, d'un autre côté, elle présente de grands avantages: elle est *physiologique*, et, sous ce point de vue, elle entre mieux dans l'esprit du sujet, l'étude des muscles en eux-mêmes. Aussi ne sommes-nous pas surpris qu'elle ait été reproduite tout récemment par M. Cruveilhier, dans son *Cours d'études anatomiques*, ouvrage excellent, plein de rapprochemens ingénieux, d'aperçus utiles et de faits bien observés, certainement celui de tous auquel nous avons le plus emprunté, et que nous ne citons seulement par intervalles, que parce qu'on ne saurait toujours citer.

Pour ce qui nous concerne en particulier, la classification par *régions*, qui sacrifie l'ensemble aux détails de localités, ne nous convenait que médiocrement; et, du reste, comme elle doit se représenter plus tard dans notre Anatomie chirurgicale, il valait mieux envisager le sujet sous un aspect différent. Il semble donc que nous n'avions plus qu'à suivre l'ordre physiologique. Toutefois il se présentait ici une nouvelle difficulté qui tient à la nature de notre ouvrage, par la nécessité de faire concorder le texte avec les planches. Pour les membres où les muscles, situés dans un même plan, ont généralement des usages analogues, rien de plus facile que de les figurer et de les décrire dans un ordre commun; mais il n'en est pas de même du tronc, où se trouvent juxta-posés des muscles, dont les uns meuvent ses pièces osseuses, et les autres ses appendices. Comment, sur des figures, séparer du tronc le trapèze, le grand dorsal, le grand



pectoral, les psoas? Comment dessiner ces muscles avec ceux de l'épaule, du bras et de la cuisse auxquels ils appartiennent dans l'ordre physiologique? Forcé de nous créer une méthode proprement *iconographique*, c'est-à-dire en harmonie avec l'aspect du cadavre dont nos planches d'ensemble sont l'image, nous nous sommes rapprochés de M. Boyer en décrivant des *parois* et des *plans*, sauf, dans la succession des muscles, à rapprocher,

autant qu'il nous sera possible, ceux qui ont des fonctions analogues. Ainsi ce n'est point une classification que nous présentons, mais seulement un ordre spécialement adapté à la forme même de notre travail. Toutefois, comme nous désirons être complets, après chaque section, en traitant du mécanisme d'une partie, nous replacerons dans l'ordre physiologique les muscles qui y concourent.

## SECTION PREMIÈRE.

# MUSCLES DU TRONC.

### PAROIS ANTÉRIEURE ET LATÉRALES.

#### MUSCLES DE LA CHARPENTE THORACO-ABDOMINALE.

#### MUSCLES DU THORAX.

#### DU GRAND PECTORAL. (1)

STERNO-HUMÉRAL (CHAUSS.); PECTORALIS MAJOR (SOEMM.).

*Situation, configuration.* Muscle superficiel, très large, aplati et mince en dedans, plus épais et bombé en dehors, non, comme on le dit, de forme triangulaire, mais plutôt irrégulièrement pentaèdre, situé à la partie antérieure de l'une des moitiés du thorax, au-dessus et au-devant du triangle de l'aisselle dont il forme la paroi et le bord antérieurs.

*Divisions, insertions, direction, fasciculation.* A partir de son attache mobile à l'humérus, le grand pectoral se divise en autant de portions qu'il a d'attaches fixes, à la clavicule, au sternum et aux cartilages des côtes de la seconde à la sixième, à l'aponévrose du grand oblique abdominal et à l'extrémité osseuse de la sixième côte.

1° La portion *claviculaire* forme un vaste faisceau isolé qui s'insère par de courtes fibres aponévrotiques, sur la face antérieure de la clavicule, de huit lignes environ de l'extrémité sternale de cet os jusqu'à sa partie moyenne.

2° La portion *chondro-sternale* est séparée de la précédente par un sillon cellulaire triangulaire. Elle se divise en gros faisceaux qui varient en nombre de six à neuf. Les attaches se font:

(a) pour les fibres *superficielles*, dans toute la hauteur de la partie moyenne du sternum par de courtes fibres aponévrotiques entre-croisées en nattes avec celles du côté opposé; (b) pour les fibres *profondes*, sur les cartilages des côtes de la seconde à la cinquième, et sur l'aponévrose antérieure des intercostaux par d'autres fibres confondues avec cette dernière aponévrose et avec les petits ligaments radiés antérieurs chondro-sternaux (Pl. 50, fig. 5, chiff. 9, 11, 21).

3° La portion *chondro-aponévrotique* s'insère par ses fibres profondes sur le cartilage de la sixième côte, et par ses fibres superficielles sur l'aponévrose du grand oblique abdominal au-devant du muscle droit.

4° Le dernier faisceau isolé s'insère sur l'extrémité osseuse de la sixième côte.

Les faisceaux du grand pectoral se composent, comme en général les muscles horizontaux, de fibres rubanées, larges et plates; les plus profondes sont les plus fines. Toutes ces fibres se dirigent, en convergeant de dedans en dehors, des attaches fixes vers l'attache mobile, les faisceaux supérieurs, de haut en bas, les moyens, horizontalement, les inférieurs, de bas en haut. Parvenu au tendon huméral, le faisceau claviculaire est celui qui descend le plus bas en passant au-devant de tous les autres. Les premiers fascicules sternaux s'insèrent un peu plus haut sur un épanouissement fibreux qui fait partie du tendon; ceux qui viennent ensuite se contournent successivement les uns au-dessous des autres en remontant en arrière des faisceaux supérieurs, et s'attachent sur le tendon, d'autant plus haut qu'ils sont partis de plus bas, en sorte que, pour les faisceaux extrêmes, la position relative des insertions est inverse. Le premier faisceau, supérieur par son attache claviculaire, est inférieur par son attache humérale, et le dernier, inférieur par son extrémité costale, est supérieur sur le tendon commun.

De tout ce qui précède, il résulte que le tendon huméral est formé de deux lames aponévrotiques parallèles, séparées en haut, formant gouttière par le bas, dont l'antérieure, superficielle,

(1) Planches 62 et 63.



reçoit les faisceaux supérieurs, et la profonde les faisceaux inférieurs. Le tendon membraneux, formé par ces deux feuillets intimement unis en dehors, s'insère sur toute la *lèvre antérieure* de la coulisse bicapitale de l'humérus, continue en haut, avec l'insertion du sus-épineux, et en bas avec le tendon du deltoïde; par son épanouissement il renforce la lame fibreuse qui tapisse la coulisse du biceps et fournit inférieurement une expansion membraneuse qui concourt à la formation de l'aponévrose brachiale.

*Connexions.* Le *plan antérieur*, convexe, est séparé de la peau et du tissu adipeux sous-cutané, en haut par le peucier, dans le reste de son étendue par une lame celluleuse qui tient lieu d'aponévrose.

Le *plan postérieur* recouvre le petit pectoral, le sous-clavier, la moitié du sternum, l'extrémité antérieure des six premières côtes avec leurs cartilages, une partie des intercostaux externes, du grand dentelé; de l'oblique externe et du grand droit de l'abdomen, les vaisseaux thoraciques et la partie supérieure du biceps et du coraco-brachial.

Le *bord externe* longe dans ses trois quarts inférieurs le bord adjacent du deltoïde; supérieurement il s'en écarte en formant un large triangle celluleux dans lequel s'enfonce la veine céphalique, et d'où sort une artériole.

Le *bord supérieur* constitue l'attache claviculaire, et le *bord interne*, l'attache sternale; inférieurement ce dernier se continue avec la ligne blanche sur laquelle s'implantent ses dernières fibres aponévrotiques.

Le *bord inférieur* se divise en deux parties: l'*interne* forme la double attache sur l'aponévrose du grand oblique et sur la sixième côte; l'*externe* libre, mince en bas et en dedans, épais en haut et en dehors, contourné dans toute son étendue par la torsion des faisceaux inférieurs, forme le rebord antérieur saillant du creux axillaire. Enfin les rapports médiats du grand pectoral avec les vaisseaux axillaires sont des plus importants. Il protège ces vaisseaux par la saillie qu'il forme en avant, et par ses bords, sert de guide pour la ligature de l'artère par plusieurs procédés.

*Anomalies.* Il existe parfois un faisceau supérieur qui, au lieu de rejoindre le tendon huméral, s'attache, soit à l'aponévrose brachiale, soit au tendon de la courte portion du biceps, ou à celui du grand dorsal. Il n'est pas rare de trouver le tendon huméral, divisé au-delà de son insertion habituelle, embrasser entre les deux feuillets le tendon de la longue portion du biceps brachial (Cruv.). M. Meckel signale un muscle accidentel, vu aussi par Sandifort, qui s'étend du sterno-cléidō-mastoïdien au sterno-pubien, ou grand droit abdominal, partagé, comme ce dernier, par des intersections aponévrotiques. Ce muscle, dont l'étendue est souvent moins considérable, varie pour les attaches, mais en conservant toujours la même direction. Il semble plutôt une continuation anormale du sterno-pubien, et ne saurait appartenir au grand pectoral, avec lequel il n'a de commun que le voisinage.

*Action.* Le grand pectoral agit sur l'humérus, ou sur le sternum et les côtes. Dans le cas le plus ordinaire, le point mobile est à l'humérus, le muscle, alors dans son ensemble, est *adducteur du bras*. Si la tête de l'humérus est écartée en arrière, il devient *rotateur du bras en dedans*. Quant aux contractions partielles, les faisceaux supérieurs sont *élevateurs* en avant et en

dedans du bras abaissé, les faisceaux inférieurs sont *abaisseurs*, dans les mêmes sens, du bras qui est élevé; les faisceaux intermédiaires représentent la résultante moyenne des fibres opposées. Quand la respiration est difficile ou accélérée, l'épaule étant préalablement maintenue par ses muscles postérieurs, le tendon huméral de point mobile, se change en point fixe, le sternum et les côtes sont élevés, et le grand pectoral devient alors un muscle *inspirateur*.

### DU PETIT PECTORAL (1).

PETIT DENTELÉ ANTÉRIEUR; COSTO-CORACOÏDIEN (CHAUSS.); SERRATUS ANTICUS (ALBIN); PECTORALIS MINOR (SOEMM.).

*Situation, configuration.* Muscle mince, triangulaire, aplati, dentelé, situé derrière le précédent à la partie supérieure, antérieure et un peu latérale du thorax.

*Insertions, direction.* Né de la face externe des cinquième, quatrième et troisième côtes par trois languettes aponévrotiques minces, il s'insère dans les intervalles sur le plan fibreux des muscles intercostaux externes. De ces trois ou quatre attaches internes, procèdent autant de faisceaux radiés, peu distincts, qui se réunissent à un tendon aplati et resplendissant, plus long en bas et en avant qu'en arrière et en haut. Le tendon s'attache sur le bord antérieur et près du sommet de l'apophyse coracoïde, où il adhère à celui du coraco-brachial et de la courte portion du biceps. Les fibres du petit pectoral, très fines et fortement colorées, sont toutes obliques de bas en haut et de dedans en dehors; elles augmentent en longueur et en inclinaison du bord supérieur vers l'inférieur.

*Connexions.* Le *plan antérieur* est recouvert par le muscle grand pectoral, entre les deux est une couche de tissu cellulaire lâche, dans laquelle rampent les vaisseaux et les nerfs thoraciques. Le *plan postérieur* recouvre immédiatement une portion du grand dentelé, des côtes et des intercostaux externes. A un pouce de son extrémité scapulaire, sa direction est croisée par les vaisseaux axillaires. Les deux bords sont libres. Le *supérieur* laisse, entre lui et la clavicule, un espace que l'on utilise pour la ligature de l'artère. L'*inférieur*, épais, concourt à former le bord antérieur du creux de l'aisselle; il débordé quelquefois celui du grand pectoral.

*Anomalies.* Il est assez ordinaire de rencontrer un petit pectoral à quatre faisceaux, dont le premier s'insère à la seconde côte (Pl. 64). Il est plus rare que le faisceau accidentel se fixe à la sixième côte. Rosenmüller a trouvé un petit muscle surnuméraire qui, de l'apophyse coracoïde, s'insérait aux deux premières côtes, sorte de transition entre le petit pectoral et le sous-clavier. Gantzer a signalé une languette musculaire, qui s'étendait de la première côte à la capsule fibreuse scapulo-humérale.

*Action.* Son point fixe est ordinairement sur les côtes, et alors il tire sur l'omoplate, par l'apophyse coracoïde, ou, en d'autres termes, il est *abaisseur de l'épaule en avant*. Mais si l'épaule est fixée en haut et en arrière, il soulève les côtes, et de même que le grand pectoral, il devient *inspirateur*.

(1) Planches 64, 68.



## DU SOUS-CLAVIER (1).

COSTO-CLAVICULAIRE (CHAUSS.); SUB-CLAVIUS (SOEEM.).

*Situation, configuration.* Petit muscle en forme de triangle très allongé, arrondi en fuseau, légèrement aplati d'avant en arrière, situé à la partie supérieure du thorax entre la clavicule et la première côte.

*Insertions, direction.* Implanté sur le cartilage de la première côte, par un fort tendon qui se prolonge sur le bord inférieur, et presque toujours traverse une duplication du ligament costo-claviculaire (Pl. 50, fig. 5, chiff. 6). Le sous-clavier se dirige de dedans en dehors, avec une légère inclinaison de bas en haut. Après un court trajet, il commence à s'attacher dans la gouttière de la face inférieure de la clavicule d'abord par les fibres supérieures, et successivement par toutes les autres; il se termine enfin par un tendon aplati qui s'insère à l'extrémité externe de la clavicule auprès du ligament costo-claviculaire inférieur.

*Connexions.* Enveloppé dans un cal osseux et fibreux, entre la clavicule et la forte aponévrose coraco-claviculaire qui se contourne autour de lui en forme de gouttière (Pl. 67), le sous-clavier n'a que des rapports médiés: en avant, avec le grand pectoral; en arrière, avec les vaisseaux axillaires et les nerfs du plexus brachial. Il fait, pour ces derniers, l'office d'un coussinet élastique et empêche qu'ils ne soient comprimés entre la clavicule et la première côte.

*Anomalies.* M. Meckel, d'après Boemer et Rosenmüller, considère, avec raison, comme un appendice accidentel du sous-clavier un petit faisceau surnuméraire qui parfois s'étend de la première côte à l'apophyse coracoïde ou à l'acromion.

*Action.* Son point fixe le plus ordinaire est à la première côte, et dans ce cas il entraîne en bas et en avant la clavicule, et applique son extrémité interne contre le sternum; si, au contraire, il s'appuie sur la clavicule, il concourt à l'inspiration en élevant le cartilage de la première côte.

## DU GRAND DENTELÉ (2).

COSTO-SCAPULAIRE (CHAUSS.); SERRATUS MAGNUS (SOEEM.).

*Situation, configuration.* Vaste muscle trapézoïdal, très large, mince, aplati, formé de languettes charnues parallèles, qui enveloppe les trois quarts supérieurs de la paroi latérale du thorax.

*Division, insertion, direction, fasciulation.* Composé de dix languettes charnues qui s'étendent de la face externe des côtes au bord spinal de l'omoplate, le grand dentelé se divise en trois portions distinctes.

1° La portion supérieure est formée seulement par la première languette, isolée des autres, moins élevée, mais plus épaisse, tendue comme une corde au-dessus de la seconde, plus large en avant, rétrécie en arrière, implantée d'une part au bas de la face externe de la première côte, au bord supérieur de la seconde

et à l'aponévrose intermédiaire, et d'autre part, à la face interne de l'angle postérieur et supérieur de l'omoplate.

2° La portion moyenne se compose des seconde, troisième et quatrième languettes. La seconde, très considérable, se glisse sous la première, vers le bord supérieur de la deuxième côte; dans son milieu, elle forme une concavité; en arrière, elle s'élargit pour s'insérer sur les deux tiers supérieurs de l'attache scapulaire à une aponévrose formant une petite arcade, et qui lui est commune avec la troisième languette. Cette dernière s'implante aussi en avant et en haut à la seconde côte, en arrière et en bas, partie à l'aponévrose et partie au-dessus du faisceau inférieur. La quatrième languette s'étend du même tendon à la troisième côte.

3° La portion inférieure est formée par les six dernières languettes insérées aux côtes de la quatrième à la neuvième. De forme triangulaire, des côtes vers l'omoplate, radiées en éventail, elles convergent toutes en arrière en un faisceau commun; les cinquième, sixième et septième, saillantes au milieu, les troisième et quatrième contournées en dessus, et les deux dernières en dessous et en arrière. Elles s'insèrent par une espèce de tendon épais et court qui embrasse en avant l'angle inférieur de l'omoplate.

Toutes ces languettes charnues, séparées par des sillons cellululeux, sont formées de larges fibres parallèles, minces et rubanées, effilées en arrière. Les attaches costales linéaires se font par de minces aponévroses; elles ont reçu le nom de *digitations*, qui peint le mode de pénétration réciproque des cinq dernières avec les faisceaux du grand oblique par une succession d'angles sortants et rentrants. Les moyennes, de la quatrième à la sixième, se glissent sous les attaches du petit pectoral.

*Connexions.* Le plan externe du grand dentelé est recouvert en avant, dans les premières digitations, par le petit et le grand pectoral. Les quatre ou cinq dernières sont sous-cutanées. Leur saillie extérieure, intéressante pour le peintre et le statuaire, sert d'indice au chirurgien, pour la détermination des côtes et de leurs intervalles. Latéralement, le grand dentelé forme la paroi profonde du creux axillaire en rapport médial avec les gros vaisseaux. En bas, il est recouvert par le bord du grand dorsal, en arrière par le sous-scapulaire, séparé de ces différentes parties par un tissu cellulaire lâche.

Le plan interne recouvre en arrière l'extrémité costale du petit dentelé postérieur et supérieur, et dans le reste de son étendue, les intercostaux externes, et les côtes de la seconde à la neuvième.

Les bords supérieur et inférieur sont libres; le premier est très court et l'autre très long.

Le bord postérieur ou scapulaire forme, sur la lèvre interne de l'omoplate, une insertion aponévrotique, placée entre celles du rhomboïde et du sous-scapulaire.

Le bord antérieur ou costal, arrondi en arc, le plus long de tous, est celui qui présente les digitations.

*Anomalies.* La neuvième languette manque très souvent. Dans des cas très rares, il n'y a pas de languettes moyennes, et alors le muscle est composé des deux portions opposées séparées par un intervalle.

*Action.* Il y a peu de muscles où elle soit aussi compliquée. 1° *Insertion fixe aux côtes.* L'effet produit par la contraction des trois ordres de faisceaux est très différent. Le premier, tendu en travers, avec une légère inclinaison de bas en haut et de dedans en dehors, abaisse et porte en avant le moignon de l'épaule. Le

(1) Planches 64, 67, 68.

(2) Planches 62, 63, 64, 66.



second tire directement l'omoplate en avant par les languettes supérieures, et tend à élever son angle par les inférieures. Le troisième faisceau, de beaucoup le plus fort, élève et entraîne en avant l'angle inférieur, et, par le mouvement de bascule, porte en bas et en arrière l'angle spinal supérieur. La résultante moyenne de la contraction commune est le transport de l'omoplate en avant et en bas. Le grand dentelé, dans ce premier mode d'action, concourt puissamment à maintenir l'omoplate dans l'effort nécessaire pour soulever un fardeau, les côtes étant préalablement fixées en bas par les muscles abdominaux. 2° *Insertion fixe à l'omoplate.* Dans ce cas le muscle est inspirateur par les deux faisceaux externes qui écartent les côtes. M. Cruveilhier le croit expirateur, par les deux premières languettes de sa portion moyenne qui abaissent la seconde côte.

### DU TRIANGULAIRE DU STERNUM (1).

PETIT DENTELÉ ANTÉRIEUR; STERNO-COSTAL (CHAUSS.); STERNO-COSTALIS (SOEEM.); STERNO-ABDOMINALIS (ROSENMULLER).

*Situation, configuration.* Muscle très mince, fasciculé, allongé en triangle, situé verticalement à la partie postérieure du plastron chondro-sternal du thorax, dans ses trois quarts inférieurs.

*Division, insertions, direction, fasciculation.* Ce muscle est composé de quatre, mais le plus souvent de cinq petits faisceaux aplatis qui s'insèrent des deuxième, troisième, quatrième, cinquième et sixième côtes, au sternum, à l'appendice xiphoïde et au muscle transverse abdominal. Chacune des insertions costales se fait par de longues fibres aponévrotiques, minces et nacrées, sur le cartilage, en dehors, sur l'extrémité de la côte osseuse et sur le plan fibreux des muscles intercostaux internes. L'insertion sternale a lieu par des fibres semblables, disposées suivant une ligne continue dans toute la hauteur du sternum. Les faisceaux, formés de fibres parallèles très fines, sont unis par leurs côtés. Le premier est presque vertical, les autres sont de plus en plus obliques; le cinquième est transversal, attaché en dedans, avec le quatrième, sur l'appendice sternal, et confondu, par son bord inférieur, avec le muscle transverse abdominal au-devant des attaches du diaphragme, sous lesquelles il envoie souvent un long faisceau qui s'insère aux cartilages des côtes, de la huitième à la onzième.

*Connexions.* Il est en rapport: en avant, avec les côtes, leurs cartilages et le bord du sternum; en arrière, avec les vaisseaux mammaires internes, le nerf diaphragmatique, le médiastin antérieur, les plèvres, et, médiatement, avec le bord antérieur des poumons, les gros vaisseaux, et, pour celui du côté gauche, le cœur et ses enveloppes. Ses attaches internes sont perforées par des arcades aponévrotiques qui donnent passage aux petits rameaux antérieurs des vaisseaux mammaires internes.

*Anomalies.* Elles sont assez variées quant au nombre et à la disposition des faisceaux. Souvent le triangulaire du sternum ne remonte pas au-delà de la troisième ou même de la quatrième côte. Parfois, au contraire, il forme six faisceaux et s'étend jusqu'à la première côte. Il est surtout ordinaire qu'il y ait d'un côté un faisceau de moins que de l'autre, ou que le faisceau supérieur d'un côté soit remplacé par une aponévrose dont les fibres simulent la portion musculaire qui manque.

(1) Planches 68 et 75.

*Action.* Ce muscle représente, sur la face interne de la paroi antérieure du thorax, les petits dentelés postérieurs. Il a pour usage d'abaisser les cartilages et l'extrémité osseuse des quatre ou cinq côtes auxquelles il s'insère.

## CIRCONFÉRENCE DU THORAX.

### DES INTERCOSTAUX

#### EXTERNES ET INTERNES (1).

*Situation, configuration, nombre.* Ces muscles, très bien nommés, forment, par leur réunion, une lame musculaire à deux feuillets juxta-posés, qui remplit chacun des espaces situés entre les côtes ou leurs cartilages, en décrivant, de chaque côté, la demi-enceinte du thorax, du rachis au sternum pour les six premiers, et s'étendant du même point jusqu'à la jonction des cartilages ou à l'extrémité des côtes flottantes pour les cinq autres. Ainsi, il y a en tout quarante-quatre muscles intercostaux, vingt-deux de chaque côté, moitié externes, moitié internes.

*Insertions, direction, structure, fasciculation.* Chacune de lames des intercostaux se compose de deux plans: au dehors, l'externe, en dedans, l'interne, qui s'insèrent sur les lèvres correspondantes du bord inférieur de la côte située au-dessus, ou du bord supérieur de celle placée au-dessous. Les deux sortes d'intercostaux s'étendent, en avant, jusqu'à l'extrémité sternale des cartilages de prolongement; mais en arrière, les intercostaux externes commencent aux articulations costo-vertébrales, et les internes, seulement à l'angle des côtes. Tous deux se composent de fibres musculaires entremêlées de filaments aponévrotiques, qui, le plus souvent, n'ont que le tiers ou la moitié de la hauteur de l'espace intercostal, mais parfois aussi en parcourent toute l'étendue. Ces diverses fibres sont obliques de haut en bas, mais l'inclinaison a lieu d'arrière en avant pour les intercostaux externes, et d'avant en arrière pour les intercostaux internes, de sorte qu'ils se croisent en sautoir. Les insertions aux côtes se font par de courts filaments qui s'épanouissent sur le périoste. A leurs extrémités, les deux rangs d'intercostaux sont plutôt aponévrotiques que musculaires, et dans quelques points leurs diverses fibres s'entre-croisent en x. Les externes, surtout, offrent en avant un plan aponévrotique très prononcé (Pl. 50, fig. 5, et Pl. 65), qui maintient l'union des cartilages avec le sternum et les côtes. Enfin, quant à leur volume proportionnel, les intercostaux externes sont plus épais et plus charnus que les internes.

*Connexions.* Les intercostaux externes sont recouverts, en avant, par les muscles grand et petit pectoral et en partie le grand oblique de l'abdomen; latéralement, par le grand dentelé et le grand dorsal; en arrière, par les petits dentelés, la masse du sacrospinal et les surcostaux. Sur le plan opposé, ils sont séparés des intercostaux internes par une aponévrose et les vaisseaux intercostaux. Les intercostaux internes, par leur face pectorale, sont recouverts par les faisceaux sous-costaux et par les plèvres, et en rapport médial avec les organes thoraciques.

*Action.* Les deux plans de muscles intercostaux, par la direc-

(1) Planches 66, 68, 73, 76.



tion de leurs fibres, peuvent alternativement élever ou abaisser les côtes, être *inspirateurs* ou *expirateurs*. Dans le même temps, l'un les tire en arrière, l'autre en avant, en changeant réciproquement leur action, suivant que l'effort est produit de haut en bas ou de bas en haut, en sorte que dans l'un ou l'autre cas, la résultante moyenne est toujours un mouvement vertical, ou d'élévation ou d'abaissement. Dans l'inspiration, le point fixe est pris sur les vertèbres cervicales par les muscles scalènes qui élèvent la première côte, et par celle-ci, successivement toutes les autres. Dans l'expiration, le point fixe est pris sur la dernière côte, maintenue par le carré des lombes, et le mouvement se communique de bas en haut, en sens inverse du premier.

DES SURCOSTAUX<sup>1</sup>.

LEVATOBES COSTARUM (STENON).

*Situation, configuration.* Petits muscles courts, triangulaires, aplatis, ligamenteux, situés à la partie postérieure des espaces intercostaux, étendus, au nombre de douze de chaque côté entre le rachis et les côtes, et servant, en arrière, d'accessoires puissants aux intercostaux externes.

*Divisions, insertions.* Chacun d'eux commence par un fort tendon, inséré à la partie postérieure du sommet des apophyses transverses des vertèbres dorsales. De ce tendon naissent des fibres musculaires dirigées de haut en bas et de dedans en dehors, comme dans les intercostaux externes, mais avec une obliquité plus grande et qui augmente du bord interne vers l'externe. Ces fibres s'insèrent, par le bord inférieur du muscle, formant la base du triangle, sur la ligne rugueuse qui parcourt en diagonale la face postérieure des côtes, de leur angle à leur tubérosité. Les surcostaux se distinguent en courts et en longs. Les *courts surcostaux* (*levatores breviores*), au nombre de sept ou huit, ne traversent qu'un seul espace intercostal d'une apophyse transverse à la côte située au-dessous. Ils occupent les deux tiers supérieurs de la poitrine; le premier par conséquent est intermédiaire entre l'apophyse transverse de la septième vertèbre cervicale et la première côte. Les *longs surcostaux* (*levatores longiores*), au nombre de trois ou quatre, font suite aux précédents, et se composent de deux petites digitations. L'*externe*, très oblique en dehors, s'attache, comme les muscles courts, à la côte immédiatement sous-jacente; l'*interne*, plus vertical, contracte quelques adhérences avec cette côte, puis, la franchit, pour s'insérer au bord supérieur de celle qui est placée au-dessous; mais comme l'espace est très limité, il en résulte que dans la succession de ces muscles le long faisceau interne de l'un est en partie recouvert par le court faisceau externe de celui qui lui succède. Enfin, le dernier des surcostaux, qui procède de la onzième apophyse dorsale, n'ayant plus au-dessous de lui que la douzième côte, n'offre, comme les supérieures, qu'un seul faisceau.

*Structure, connexions, action.* Ces muscles se composent, comme les intercostaux et les petits dentelés, d'un mélange de fibres musculaires et aponévrotiques. Ils sont en rapport en arrière avec le long dorsal et le sacro-lombaire; en avant et en dehors, avec les intercostaux externes; en dedans, avec le transversaire épineux. Ils ont pour usage d'élever les côtes, et sont par conséquent *inspirateurs*. Ils agissent tous en commun, disposition qui permet sans inconvénient la fusion de plusieurs en un seul, comme on l'ob-

serve quelquefois. Morgagni a même vu un cas où ils étaient tous unis, et constituaient un long dentelé postérieur très régulier.

DES SOUS-COSTAUX<sup>1</sup>.

Ces muscles, décrits d'abord isolément par Verheyen, sont situés en dedans de la cavité thoracique, et constituent de simples languettes assez peu évidentes, variables en nombre et en étendue, et placées derrière la plèvre, au-devant et en dedans de l'extrémité vertébrale des intercostaux internes. Au nombre de trois ou quatre, ces languettes s'étendent le plus ordinairement de la seconde côte à la sixième ou à la septième, chacune d'elles s'insérant d'une côte supérieure à la seconde ou troisième située au-dessous. La structure des sous-costaux est à-la-fois musculaire et aponévrotique comme celle de tous les petits muscles dentelés dont ils présentent le rudiment. La direction de leurs fibres est la même que dans les intercostaux internes. On ne leur attribue pas d'usages différens de ceux de ces derniers muscles avec lesquels ils se confondent, et dont ils ne semblent être que l'extension.

## MUSCLES DE L'ABDOMEN.

Ils forment en commun une enceinte contractile, composée de chaque côté de trois muscles membraneux superposés, les *grand oblique*, *petit oblique* et *transverse*, qui rejoignent en avant et en arrière le plan moyen par de fortes aponévroses. L'*antérieure*, formée de quatre feuillets, est renforcée par un muscle vertical, le *grand droit*, engagé dans son épaisseur. La suture médiane des aponévroses de chaque côté prend le nom de *ligne blanche*; un petit muscle tenseur, le *pyramidal*, s'y attache inférieurement.

DU GRAND OBLIQUE<sup>2</sup>.

OBLIQUE EXTERNE; COSTO-ABDOMINAL (CHAUSS.); M. ABDOMINIS OBLIQUUS EXTERNUS (SOEMM.). S. DESCENDENS.

*Situation, configuration.* Le grand oblique, large muscle sous-cutané, embrasse les parties latérales de l'abdomen, s'étend un peu sur l'une et l'autre faces, antérieure et postérieure, et, par ses aponévroses, achève de circonscrire, jusqu'au plan médian, chacune des moitiés du tronc. D'une forme trapézoïdale, il décrit, du haut en bas, une courbe sinueuse pour se prêter aux contours des cavités qu'il revêt; en sorte que, déprimé à son milieu, correspondant au pli de flexion de l'abdomen, il est bombé à ses extrémités pour rejoindre la crête iliaque et contourner le rebord des côtes. Par la direction de ses fibres et sa position superficielle, il semble former la continuation des pectoraux et des intercostaux externes.

*Divisions, insertions, direction, fasciculation.* Ce muscle naît, par de courtes fibres aponévrotiques: 1° comme point fixe, de la moitié antérieure de la lèvre externe de la crête de l'os coxal; 2° d'une ligne courbe qui continue en avant la direction de cette première attache, et s'étend sur l'aponévrose jusqu'à deux pouces et demi (0,067<sup>mm</sup>) de l'épine iliaque antérieure et supérieure; 3° faisant suite à ce dernier point, par un coude à angle droit, d'une ligne, sensiblement verticale, qui remonte le long des trois quarts supérieurs de l'aponévrose, et s'étend jusqu'au cartilage de la cinquième côte. De ces diverses insertions, les fibres se dirigent obliquement de bas en haut, de dedans en dehors, et

<sup>1</sup> Planches 86, 87.<sup>2</sup> Planche 76. — Planches 62, 63, 67, 69, 71, 72.



d'avant en arrière, et se rassemblent en huit languettes parallèles, d'autant mieux séparées qu'elles se rapprochent davantage des attaches supérieures. Ces languettes se fixent isolément sur la face externe des huit dernières côtes, de la cinquième à la douzième, en décrivant une ligne courbe, à concavité inférieure, oblique de haut en bas, d'arrière en avant, et de dedans en dehors. Chacune des attaches, inclinée dans le même sens, se fait par de courts filamens aponévrotiques, suivant une diagonale qui traverse le grand diamètre des côtes. La surface osseuse triangulaire qui les surmonte sert d'implantation, de la deuxième à la quatrième ou cinquième, aux languettes correspondantes au grand dentelé, et pour les trois ou quatre dernières à celles qui fixent le bord externe du grand dorsal. Nous savons déjà que c'est en raison de ce mode de réception, semblable à celui de la face palmaire des doigts, les mains jointes, que ces attaches ont reçu en commun le nom de *digitations*. La première languette, très large, mais courte et assez mince par son extrémité supérieure, se confond en avant avec les fibres du grand pectoral, et s'implante en arrière sur l'extrémité de la cinquième côte; de là elle se rend sur l'aponévrose. Les quatre languettes correspondantes au grand dentelé ont une largeur d'un pouce à quinze lignes; elles augmentent progressivement de longueur et diminuent d'obliquité de la seconde à la cinquième: toutes viennent se fixer, en formant un bourrelet saillant, sur le feuillet superficiel des aponévroses abdominales antérieures propre au grand oblique. Les trois dernières languettes sont beaucoup plus étroites, et presque verticales; ce sont elles qui s'implantent sur la crête iliaque: la huitième est fixée en haut sur le cartilage et sur l'extrémité osseuse de la douzième côte. Les fibres, minces et aplaties, sont parallèles comme les faisceaux qu'elles concourent à former. Leur masse est différente aux deux extrémités, de sorte que l'épaisseur du muscle, qui est de quatre à cinq lignes inférieurement, est beaucoup moindre à sa partie supérieure.

*Connexions.* La surface externe, convexe, est en rapport avec la peau et le tissu adipeux, dont l'épaisseur autour de l'abdomen varie, suivant le degré d'embonpoint des sujets, de trois lignes à quatre ou cinq pouces. En arrière, la même surface est un peu recouverte par le bord du grand dorsal, et en haut par le grand pectoral.

La surface interne, concave, recouvre l'extrémité sternale des huit dernières côtes et leurs cartilages, la partie antérieure des intercostaux externes correspondants et le petit oblique.

Des quatre bords, le supérieur ou costal, l'inférieur ou iliaque, et l'antérieur, nous sont déjà connus. Le postérieur, libre, très court, étendu entre la douzième côte et la crête iliaque, est le plus souvent recouvert par le grand dorsal; mais parfois il existe entre ces deux muscles un espace triangulaire occupé en partie par les dernières fibres du petit oblique, et complété par l'aponévrose postérieure commune à ce muscle et au transverse, et à laquelle le grand oblique n'est uni que par un tissu cellulaire serré. Ce triangle cutané correspond un peu en dedans du sommet de la crête iliaque; sa moitié interne, occupée seulement par l'aponévrose interposée entre le bord postérieur du petit oblique en arrière, et en avant, le bord externe du carré des lombes, est remarquable par son peu de résistance; aussi est-ce à travers cette fente verticale intermusculaire que s'effectue la hernie lombaire signalée par J. L. Petit.

*Anomalies.* Elles sont peu nombreuses. La plus ordinaire tient au nombre des faisceaux, et dépend de la disposition du squelette, suivant que les côtes sont en plus ou en moins.

*Action.* 1° Le point fixe à la crête iliaque, le grand oblique tire obliquement sur les côtes qu'il abaisse et porte en arrière; l'aponévrose antérieure s'enfoncée et tend à s'appliquer contre le rachis. Cette contraction a pour résultat: (a) par rapport au thorax, de l'allonger par l'écartement de l'extrémité antérieure des côtes, de le fléchir de son côté et de lui imprimer une légère rotation qui le tourne en sens opposé; de redresser le tronc s'il a été fléchi de l'autre côté, et les deux muscles agissant simultanément, de le maintenir dans sa rectitude ordinaire, ou de le fléchir directement en avant, et de le redresser s'il a été renversé en arrière. (b) Par rapport à l'abdomen, de lui servir d'une enveloppe contractile qui contient les viscères. 2° Le point fixe aux côtes, le thorax étant fixé, de resserrer les viscères en les soulevant en arrière, et de fléchir le tronc de bas en haut, de côté ou directement, en entraînant le bassin et les membres abdominaux vers le thorax. En ce qui concerne la respiration, les usages du grand oblique, comme ceux du petit oblique, ne nous paraissent pas avoir été assez exactement déterminés. Suivant que le grand oblique prend son point fixe sur la crête iliaque ou sur les côtes, il allonge la poitrine ou il refoule les viscères en haut. Il nous semble qu'il doit être alternativement *inspirateur* dans le premier cas et *expirateur* dans le second. Toutefois ce dernier effet ne peut avoir lieu qu'autant que le diaphragme est relâché; si, au contraire, ce muscle est tendu et contracté, le grand oblique, comme tous les autres muscles qui exercent une pression sur les viscères, tend à dilater les ouvertures abdominales, et concourt par conséquent aux actes de la défécation, de l'éjection des urines et de l'expulsion du fœtus dans l'accouchement. C'est également ce même effort simultané qui produit les hernies.

### DU PETIT OBLIQUE.

OBLIQUE INTERNE; ILIO-ABDOMINAL (CHAUSS.); OBLIQUUS INTERNUS ABDOMINIS (SOEMM.), S. ADSCENDENS.

*Situation, configuration.* Large, membraneux, également de forme trapézoïdale comme le précédent, mais beaucoup plus petit, intermédiaire entre lui et le transverse, le petit oblique dirigé en bas et en arrière, et placé entre la crête iliaque et le rebord cartilagineux des côtes, constitue pour l'abdomen l'analogue des intercostaux internes au thorax.

*Divisions, insertions, direction, fasciculation.* Ce muscle, composé de fascicules rubanés parallèles ou divergens, procède de trois insertions fixes: 1° en arrière, sur son bord postérieur, d'un feuillet aponévrotique qui lui est commun avec le petit dentelé inférieur, et qui adhère fortement à celui du grand dorsal; 2° en bas et en dehors des trois quarts antérieurs de l'interstice de la crête de l'os coxal; 3° inférieurement et en avant, du tiers externe et supérieur de la gouttière du ligament de Poupert. La première insertion forme un bord très mince; les fibres qui en naissent, d'abord presque verticales, s'inclinent progressivement de bas en haut et d'arrière en avant, et s'insèrent au bord inférieur de la moitié libre de la douzième côte et de son cartilage. L'implantation iliaque, fort épaisse, se compose de filamens tendineux très serrés: les fibres de sa moitié postérieure, graduellement plus obliques et plus longues, gagnent le bord inférieur des cartilages des onzième, dixième et neuvième côtes: dans les intervalles des côtes flottantes, elles sont unies avec celles des intercostaux internes dont la direction est la même. Les fibres de la moitié antérieure iliaque s'attachent, en décroissant de lon-

1 Planches 64, 65, 68, 69, 71, 74, 75.



gueur et d'obliquité, sur le feuillet moyen de l'aponévrose antérieure, suivant une ligne verticale, qui s'étend du cartilage de la neuvième côte au niveau de l'épine iliaque inférieure, à six lignes en dehors du muscle droit. En regard de l'épine, elles sont courtes et horizontales. Celles qui naissent du ligament de Poupart s'allongent et s'inclinent progressivement en bas et en avant. Inférieurement elles affectent une disposition particulière, et dont la connaissance est d'un grand intérêt pour la théorie des hernies inguinales. A partir de la limite de leur implantation, ces fibres pâles et minces dans la gouttière aponévrotique forment une arcade surbaissée qui, dans l'homme, passe au-devant et au-dessus du cordon des vaisseaux spermaticques, se dirige en bas et en dedans en s'incurvant vers l'épine du pubis sur laquelle ses fibres, développées en membrane, s'attachent avec leur aponévrose dans l'étendue d'un pouce, derrière le ligament inguinal interne et au-devant de l'insertion analogue du transverse. Comme l'ont fait observer Bichat et Scarpa, la position de ce double épanouissement, derrière l'orifice de l'anneau inguinal, oppose un puissant obstacle à la formation des hernies directes, ou *inguinales internes*. A cette remarque nous en ajouterons une autre : vers l'angle supérieur, en regard du passage du cordon spermaticque, l'arcade recouvre aussi, par son point le plus résistant, la moitié supérieure de l'orifice interne du canal inguinal (Pl. 69, 70, 71), et forme une bride contractile qui s'oppose également à la sortie des viscères dans la hernie inguinale externe. C'est encore de cet angle que procède le muscle crémaster, comme nous le verrons plus bas.

*Connexions.* La surface externe est recouverte dans presque toute son étendue par le muscle grand oblique; mais comme elle dépasse un peu ce muscle à ses extrémités, elle est en rapport avec son aponévrose en avant et avec le grand dorsal en arrière. La surface interne recouvre le transverse dans toute son étendue, excepté à sa partie supérieure, où elle ne le revêt que par son aponévrose.

*Action.* Les insertions opposées de ce muscle étant semblables à celles du grand oblique, le résultat des contractions est analogue, mais se trouve modifié par la direction différente dans laquelle s'opèrent les mouvements. Ainsi le petit oblique, outre sa fonction de fléchisseur latéral du tronc, resserre l'abdomen, mais en attirant les viscères en bas; comme le fait observer Sabatier, il entraîne surtout plus directement la circonférence inférieure de la poitrine en bas et en arrière et sa partie interne en dehors, d'où résulte l'écartement des côtes, et par conséquent l'ampliation des diamètres vertical et transverse de la poitrine. Ce muscle, suivant qu'il transporte ses points d'appui à la poitrine ou au thorax, nous paraît devoir, comme le grand oblique, concourir à-la-fois à l'inspiration et à l'expiration. Ses fibres inférieures contiennent plus particulièrement les viscères en bas. Nous avons déjà dit quels sont plus particulièrement leurs usages par rapport au canal inguinal.

### DU CRÉMASTER<sup>1</sup>.

*Situation, configuration.* Ce petit muscle, propre à l'homme, est situé dans la duplication de l'aponévrose du grand oblique et du fascia transversalis, au-dessous du petit oblique, dont il forme la continuation. Dans sa configuration générale, il représente un sac musculaire dont l'orifice est ouvert en infundibulum

<sup>1</sup> De κρεμάω, je suspends. — Planches 69, 82.

de dehors en dedans à sa partie supérieure, et qui se rétrécit et se prolonge beaucoup inférieurement pour former une enveloppe au cordon spermaticque et au testicule.

*Divisions, insertions.* Le crémaster offre de nombreuses variétés, qui justifient les manières différentes dont il a été décrit et figuré. Il procède, 1° des dernières fibres du petit oblique, en arrière de son bord inférieur, dans la gouttière aponévrotique du ligament de Poupart; 2° d'une attache spéciale, bien isolée dans les sujets vigoureux, qui continue l'insertion dans la gouttière fibreuse jusque derrière le pilier externe; 3° du pubis ou mieux du ligament inguinal interne qui le recouvre. Toutes ces fibres sont minces, pâles et fasciculées, et descendent obliquement en forme de membrane musculieuse au-devant du cordon spermaticque jusqu'au voisinage de l'anneau. Dans ce point, quelques fibres passent les unes devant, les autres derrière le cordon, et vont se fixer au pubis; le plus grand nombre franchissent l'anneau et accompagnent le cordon sous forme de deux colonnes charnues d'une texture très lâche. La colonne externe, la plus forte, naît de la gouttière crurale; l'interne descend du pubis. A partir de l'anneau elles s'envoient réciproquement sur les deux faces des fibres légères, plus fortes en avant qu'en arrière, qui se joignent en arcades ou à angles aigus. Cette disposition cesse d'être évidente inférieurement. Autour du testicule les deux colonnes charnues s'épanouissent en une membrane rougeâtre que l'on distingue parmi les enveloppes de cet organe, sous le nom de *tunique érythroïde*. On s'accorde généralement à considérer le crémaster comme n'étant formé que par les fibres les plus inférieures du petit oblique, dont le testicule s'enveloppe, dans le fœtus, à sa sortie de l'abdomen et qu'il pousse devant lui à mesure qu'il descend dans le scrotum. M. J. Cloquet en particulier, qui, pour mieux comprendre ce muscle, l'a disséqué à tous les âges, a rendu cette opinion très probable; toutefois elle ne s'accorde pas avec le fait d'un faisceau spécial et encore moins avec un cas vu également par M. Cloquet, et dans lequel un faisceau accidentel procédait du fascia transversalis. Le même auteur considère le crémaster dans son ensemble comme se rendant directement de l'arcade crurale au pubis, et il explique ainsi les anses qui ne seraient que le produit de l'allongement des fibres, et se continueraient sans interruption jusque sous le testicule en devenant de plus en plus rares et déliées.

*Action.* Le crémaster soulève le testicule qu'il applique contre l'anneau inguinal. Dans ce mouvement il entraîne mécaniquement, par les adhérences cellulaires, le dartos et le scrotum; mais il est étranger à la contraction vermiculaire propre à ce repli cutané, et qui en produit le froncement sous l'influence de certaines excitations et en particulier celles du froid et de l'orgasme vénérien.

### DU TRANSVERSE<sup>1</sup>.

LOMBO-ABDOMINAL (CHAUSS.); M. ABDOMINIS TRANSVERSUS (SOEAMM.). S. INTIMUS.

*Situation, configuration.* Le transverse, situé, comme les deux obliques, entre les bords opposés de la poitrine et du bassin, forme la troisième couche musculaire des parois latérales de l'abdomen; mais il diffère beaucoup des deux muscles précédents par sa forme sinueuse de haut en bas, et par la direction horizontale de ses fibres, d'où il a emprunté son nom.

*Divisions, insertions, direction, fasciculation.* Ses fibres nais-

<sup>1</sup> Planches 65, 66, 70, 71, 73, 75.



sent de quatre origines : 1° de l'appendice xiphoïde et de la face interne des cartilages de sept dernières côtes ; 2° de l'aponévrose postérieure ; 3° des trois quarts antérieurs de la lèvre interne de la crête iliaque ; 4° du tiers externe et supérieur de la gouttière du ligament de Poupart, conjointement avec le petit oblique. Toutes les fibres de ce muscle sont disposées en fascicules plats et rubanés peu adhérens entre eux. Les fibres supérieures, vers le cartilage de la sixième côte, se confondent avec celles du faisceau inférieur du triangulaire du sternum. D'abord très courtes entre l'appendice xiphoïde et le cartilage de la septième côte, elles augmentent graduellement de longueur de haut en bas, et se rendent sur le feuillet profond de l'aponévrose antérieure. Elles sont transversales du septième au dixième cartilage, et forment, avec les languettes du diaphragme, quatre digitations très distinctes. Au-dessous elles sont obliques en bas et en avant ; par leur extrémité postérieure, elles pénètrent en triangle dans les deux intervalles que sépare le onzième cartilage, et s'attachent sur le cartilage et l'extrémité osseuse des trois dernières côtes, en formant de nouveau, avec les faisceaux correspondans du diaphragme, de minces digitations avec entre-croisement des fibres aponévrotiques qui établissent la continuité entre les deux muscles.

Les fibres qui procèdent de l'aponévrose postérieure sont les plus longues de toutes. Correspondant au pli de flexion du tronc, elles sont transversales, intermédiaires entre les derniers fascicules costaux descendans, et les premiers fascicules iliaques ascendans : la ligne qu'elles tracent sur l'aponévrose antérieure décrit une courbe rentrante en arrière. Les dernières attaches à la crête iliaque et dans la gouttière du ligament de Poupart se font par des filamens aponévrotiques épais et courts ; les fibres qui en naissent, d'abord ascendantes, puis transversales, s'inclinent et s'allongent graduellement en bas et en dedans. A partir du point où cesse leur implantation, elles forment au-dessus du cordon spermatique une arcade semblable à celle du petit oblique, mais un peu plus haute que cette dernière, et conséquemment recouverte par elle. Parvenues au pubis, elles s'y épanouissent au-devant du tendon du muscle droit. Quelques unes, rares et minces, situées plus en arrière et dehors, forment un deuxième plan qui tapisse la partie interne de l'espace fibro-celluleux placé entre le même tendon et l'orifice supérieur du canal inguinal, et forment avec le feuillet du fascia transversalis qu'elles revêtent, le seul obstacle à la production de la hernie inguinale interne.

*Connexions.* Ce muscle, par sa surface externe, est entièrement recouvert par le petit oblique. Sa surface interne est en rapport avec le fascia transversalis qui la sépare du péritoine.

*Action.* Le transverse resserre directement l'abdomen d'avant en arrière, et tend à appliquer sa paroi antérieure contre le rachis. Ce mode de mouvement, dû à la direction de ses fibres, représente la résultante des forces des deux muscles obliques, et complète leur action. Par rapport à la respiration, il est surtout *expirateur*.

### DU GRAND DROIT ABDOMINAL.

DROIT DU BAS-VENTRE; STERNO-PUBIEN (CHAUSS.); M. RECTUS ABDOMINIS (SOEMM.).

*Situation, configuration.* Muscle très long, mince, aplati, rubané, situé verticalement de chaque côté de la ligne blanche et renfermé dans une gaine aponévrotique de la paroi antérieure de l'abdomen, entre le pubis et le rebord cartilagineux des côtes.

bané, situé verticalement de chaque côté de la ligne blanche et renfermé dans une gaine aponévrotique de la paroi antérieure de l'abdomen, entre le pubis et le rebord cartilagineux des côtes.

*Divisions, insertions, fasciculation.* Le grand droit, adossé à son congénère, procède du bord supérieur du pubis, depuis la symphyse jusqu'à l'épine par un tendon court, mais très fort, mince d'avant en arrière, souvent unique, mais parfois divisé en deux faisceaux dont l'externe est le plus considérable. Les tendons des deux muscles droits, recouverts par les muscles pyramidaux, s'entre-croisent inférieurement sur la symphyse pubienne : parallèles entre eux, mais avec une légère inclinaison en dehors qui augmente de bas en haut, ils sont séparés par le cordon médian de la ligne blanche. Leur bord externe donne attache, de chaque côté, au fascia transversalis. A quelques lignes de son origine, chaque tendon s'épanouit en une aponévrose ellipsoïde très forte. C'est de la cavité et des bords de cette aponévrose que procèdent les fibres musculaires, qui se dirigent ensuite verticalement avec une légère obliquité en dehors jusqu'au rebord cartilagineux des côtes, interrompues à de courts intervalles, dans leur trajet, par des intersections aponévrotiques sur lesquelles nous reviendrons bientôt.

L'attache supérieure du muscle grand droit se fait par trois languettes : l'interne, la plus faible, s'insère sur le ligament costo-xiphoïdien, la base de l'appendice xiphoïde et l'extrémité du cartilage de la septième côte. La moyenne s'implante en bas et en avant du cartilage de la sixième côte ; l'externe, la plus large des trois, remonte encore et s'attache à l'extrémité osseuse et au cartilage de la cinquième côte, en épanouissant ses fibres aponévrotiques avec celles de la deuxième languette du petit pectoral. Cette insertion supérieure, dans son ensemble, occupe une largeur de deux pouces et demi qui diminue graduellement en s'approchant du pubis ; son épaisseur, au contraire, est très mince, tandis que celle de la partie supérieure du muscle est portée jusqu'à cinq lignes.

Le grand droit est principalement remarquable par le nombre de ses intersections aponévrotiques ; généralement on en compte trois, quelquefois quatre ou même cinq qui décomposent le muscle en autant de ventres charnus plus ou moins nombreux. Lorsqu'il n'en existe que trois, l'inférieure est située au niveau ou un peu au-dessus de l'ombilic ; la supérieure est placée en regard du bord des cartilages des côtes, et la moyenne, à distance à-peu-près égale dans l'espace intermédiaire entre les deux autres. Une quatrième intersection, quand elle s'offre, est ordinairement placée au-dessous de l'ombilic, à la hauteur de la crête iliaque. Toutes ces intersections traversent le muscle suivant une ligne irrégulière en zigzag, et dont la direction générale est plus ou moins horizontale ou oblique en bas et en dedans ; elles se composent de filamens aponévrotiques plus ou moins entremêlés de fibres musculaires très prononcées en avant où elles sont fortement unies avec le feuillet profond antérieur de la gaine qui les recouvre, et souvent, au contraire, à peine sensibles en arrière, et libres d'adhérence fibreuse avec l'aponévrose postérieure d'enveloppe. Il est rare que ces intersections soient complètes ; dans leurs intervalles elles sont traversées par des fibres musculaires, surtout très nombreuses en arrière et qui lient de l'un à l'autre les ventres charnus. Leurs usages ne sauraient être douteux dans un muscle aussi long, et continuellement exposé à des pressions qui tendent à écarter ou allonger ses fibres ; leur objet en le partageant en plusieurs petits muscles est bien évidemment d'aug-



menter sa force et sa résistance tout en conservant l'étendue de ses mouvements.

*Connexions.* Le grand droit est engagé dans presque toute sa hauteur entre les deux feuillets doubles de l'aponévrose antérieure des trois muscles larges abdominaux. D'après cette disposition, la *face antérieure* du droit est recouverte en haut par le grand pectoral, jusqu'à la sixième côte, et de ce point au rebord libre des cartilages par l'aponévrose qui, de ce dernier muscle, rejoint le feuillet du grand oblique pour se confondre avec lui. Du rebord des cartilages jusqu'au quart inférieur c'est le feuillet antérieur du petit oblique qui est en rapport avec le grand droit; enfin plus bas s'interpose le feuillet du transverse et le muscle pyramidal. La *face postérieure* recouvre en haut le bord de l'appendice xiphoïde et l'extrémité antérieure des intercostaux externes et des cartilages des côtes de la cinquième à la neuvième. Au-dessous le muscle est tapissé par le feuillet postérieur du petit oblique que double celui du transverse, jusqu'à son quart inférieur où le passage de ce dernier feuillet en avant laisse le muscle droit en contact avec le péritoine (Pl. 71, 72, 75). Le *bord externe* est incliné de bas en haut et de dedans en dehors. Il est compris, pour ses trois quarts inférieurs, dans le dédoublement de l'aponévrose du petit oblique. Le *bord interne*, sensiblement vertical, est renfermé dans l'angle de jonction des mêmes feuillets à la ligne blanche. En regard de l'anneau ombilical il forme un angle rentrant d'où résulte entre les deux muscles un espace rhomboïdal entièrement aponévrotique qui explique la plus grande fréquence des hernies en ce point (Pl. 75).

*Anomalies.* Le muscle droit offre parfois une quatrième languette qui s'étend à la quatrième côte, disposition analogue à celle des mammifères (Meckel). Nous avons indiqué, à propos du grand pectoral (page 8), le faisceau accidentel qui continue le muscle principal et rejoint le sterno-cléido-mastoïdien. Des cas à-peu-près semblables et où ce faisceau se termine à une hauteur plus ou moins considérable du sternum, ont été vus à plusieurs fois par Vésale, Albinus et Sabatier. Kelch a signalé un second muscle droit anomal placé en dehors à l'abdomen, et qui s'étendait, entre les deux obliques, de la dixième côte à la partie moyenne du bord inguinal de l'os des îles. L'anomalie la plus commune consiste dans la multiplication des intersections aponévrotiques qui rapproche l'organisation de l'homme de celle du singe. Enfin dans l'ascite, la grossesse et les divers états où le volume de l'abdomen se trouve beaucoup augmenté, le grand droit est, par sa position, encore plus que les autres muscles abdominaux, sujet à une distension qui l'élargit en l'amincissant et donne lieu à des éraïllemens de la gaine aponévrotique ou des éventrations, inconvénient qui fait encore mieux sentir la nécessité des intersections tendineuses qui forment sa charpente transversale.

*Action.* Ce muscle contribue, avec les deux obliques et le transverse, à resserrer le bas-ventre d'avant en arrière, et agit particulièrement comme *expireur* en abaissant en arrière la portion chondro-sternale du thorax. Mais surtout, comme les muscles précités sont des *fléchisseurs latéraux* du tronc, celui-ci en est le *fléchisseur direct en avant*, soit qu'il amène la poitrine vers le bassin, ou ce qui est plus rare, le bassin vers la poitrine. Il joue également le principal rôle pour redresser le tronc lorsqu'il a été renversé en arrière.

## DU PYRAMIDAL.

PUBIO-SOUS-OMBILICAL (CHAUSS.); M. PYRAMIDALIS (SOEMM.).

*Situation, insertions.* Ce petit muscle allongé, aplati, en forme de triangle, est situé verticalement, de chaque côté du plan moyen, à la partie inférieure de l'abdomen. Né par de courtes fibres aponévrotiques, en avant du bord supérieur du pubis et de son ligament supérieur, dans l'étendue d'un pouce derrière le pilier interne de l'anneau inguinal, ses fibres parallèles montent obliquement de dehors en dedans; les internes, très courtes, les autres, d'autant plus longues qu'elles sont plus externes; toutes viennent s'implanter sur le cordon ligamenteux qui termine inférieurement la ligne blanche, de manière à former supérieurement un sommet très aigu.

*Connexions.* La *face antérieure* est recouverte par les aponévroses des deux obliques. La *face postérieure* recouvre l'extrémité inférieure du grand droit. La base au pubis est encastrée dans une sorte de loge aponévrotique entre deux épanouissemens triangulaires, en arrière le ligament de la ligne blanche et en avant le ligament inguinal interne (Pl. 71, 72).

Les *anomalies* de ce muscle sont très nombreuses. Sa hauteur la plus ordinaire est au tiers inférieur de l'espace qui sépare le pubis de l'ombilic, mais cette proportion est très variable, et dans des cas rares on l'a vu également remonter jusqu'au voisinage de l'ombilic ou s'élever à peine au-dessus du pubis. Quant au nombre, on l'a trouvé double d'un seul côté, ou des deux à-la-fois (Winslow, Sabatier). Enfin il manque assez fréquemment en totalité d'un seul ou des deux côtés; dans ce cas on remarque une épaisseur plus considérable, du grand droit, d'après Santorini, et du petit oblique suivant Glisson et Sabatier. Il est assez présumable que l'une et l'autre observation sont également vraies et que l'augmentation d'épaisseur doit porter sur les deux muscles à-la-fois: cependant ces différences ne nous ont jamais parues bien sensibles.

*Action.* Son usage, comme Fallope l'avait anciennement reconnu, est de tendre la ligne blanche qui devient ainsi une sorte de point fixe pour la contraction des grands muscles abdominaux, condition que l'on conçoit devoir être surtout favorable quand le tronc se meut d'un seul côté.

## DES APONÉVROSES D'INSERTION

### DES MUSCLES ABDOMINAUX.

Les muscles membraneux de l'abdomen, n'occupant que ses parties latérales, s'insèrent par leurs bords sur des aponévroses qui leur font suite et complètent, de chaque côté, la demi-enceinte du tronc jusqu'au plan moyen où les antérieures se confondent dans la ligne blanche et les postérieures s'implantent sur le rachis.

### DE LA LIGNE BLANCHE.

*Situation, configuration, structure.* On appelle de ce nom une bandelette fibreuse très résistante, tendue verticalement à la partie

<sup>1</sup> Planches 63, 71, 72.

<sup>2</sup> Planches 62, 63, 64, 69, 70, 71, 72, 75.



moyenne de l'abdomen, de l'appendice xiphoïde au pubis. Cette bandelette, qui n'est autre que la suture des deux aponévroses antérieures, est formée par la superposition de leurs quatre feuillets intimement unis et dont les fibres obliques ou transversales s'entre-croisent d'un côté à l'autre, non seulement d'un feuillet à celui qui lui est opposé, mais encore entre les différentes couches, de manière à former en commun un cordon inextricable d'une grande solidité. Il s'y mêle dans l'homme quelques fibres longitudinales, mais elles sont peu apparentes et beaucoup moins nombreuses que dans les quadrupèdes chez lesquels cette corde tendineuse avait besoin d'être renforcée pour supporter la pression directe des viscères abdominaux. La ligne blanche procède du sommet de l'appendice xiphoïde; sa largeur, déterminée par l'écartement des bords internes des muscles grands droits dont elle occupe l'intervalle, est de quatre à cinq lignes dans toute sa partie supérieure jusqu'à deux pouces au-dessus de l'anneau ombilical; ses bords s'écartent ensuite jusqu'au niveau de cette cicatrice et se rejoignent à un pouce au-dessous, de sorte que l'ombilic situé à sa partie moyenne forme le centre d'une losange aponévrotique allongée verticalement. Plus bas, les muscles droits s'adossant l'un à l'autre, la bandelette de la ligne blanche, très resserrée, change ses diamètres et gagne en épaisseur d'avant en arrière ce qu'elle perd transversalement en largeur; disposition nouvelle qui lui permet d'offrir par ses faces latérales un espace suffisant pour l'implantation des muscles pyramidaux. Enfin, à son extrémité inférieure, ce ruban fibreux s'épanouit de chaque côté en un ligament triangulaire, de huit à dix lignes de hauteur, qui passe derrière le tendon du grand droit et s'attache par sa base, dans l'étendue d'un pouce, sur la symphyse et l'extrémité osseuse du pubis.

*Connexions.* La face antérieure de la ligne blanche est unie à la peau d'une manière moins lâche que le reste des parois abdominales; dans les sujets maigres et même dans ceux qui n'ont qu'un embonpoint modéré, en raison du relief formé de chaque côté par les muscles droits, son trajet est marqué à l'extérieur par une dépression qui constitue le sillon médian. La face postérieure est en rapport avec le fascia transversalis, les bords latéraux se bifurquent pour envelopper les muscles grands droits.

L'objet de la ligne blanche est de former entre le pubis et l'appendice sternal un ligament qui sert d'appui aux muscles abdominaux et limite l'extension immodérée du tronc en arrière. Cette bandelette représente en réalité une sorte de sternum abdominal flexible lié à celui du thorax par l'intermédiaire du cartilage xiphoïde, pièce élastique et mobile de transition.

La ligne blanche manque quelquefois dans une étendue plus ou moins considérable par absence primitive de réunion congénitale. Elle est sujette à des déchirures et des distensions par contraction musculaire, mais surtout à des érailemens déterminés par l'accroissement de volume du bas-ventre, et qui sont suivis de hernies ombilicales et ventrales.

#### DE L'APONÉVROSE ABDOMINALE ANTÉRIEURE.

Elle se compose sur la ligne blanche de quatre feuillets; le superficiel appartient au grand oblique, le plus profond au transverse, et les deux moyens au petit oblique. Ces derniers qui forment la surface interne de la gaine du grand droit, en con-

tact immédiat avec ce muscle, se réunissent en une seule lame, sur son bord externe, en sorte que, à partir de ce bord, l'aponévrose commune qui est quadruple en dedans, est seulement triple en dehors.

#### 1° FEUILLET OU APONÉVROSE

#### DU GRAND OBLIQUE.

*Situation, insertions, fasciculation.* Elle naît des divers points sur lesquels nous avons vu s'implanter les fibres, en haut, de la ligne transversale qui termine le grand pectoral formant un angle droit avec celle descendante du bord antérieur du grand oblique; cette dernière se contournant en bas pour gagner l'épine iliaque antérieure et supérieure. De cette épine à celle du pubis l'aponévrose est tendue en un bord contourné, sur lequel nous reviendrons bientôt. Dans ses trois quarts supérieurs elle est rectangulaire et d'une largeur de trois pouces en haut et de quatre en bas. Les fibres principales continuent la direction oblique de celles du muscle de haut en bas et de dehors en dedans, en augmentant graduellement de longueur et d'inclinaison à mesure qu'elles sont plus inférieures. Leur direction est croisée à angle droit par d'autres fibres plus profondes qui semblent procéder de la ligne blanche et sont obliques en sens inverse des premières, c'est-à-dire de haut en bas et de dedans en dehors; toutes ces fibres pour s'accommoder à l'incurvation de la paroi abdominale, principalement au-dessous de l'ombilic, décrivent une légère courbe à convexité inférieure.

La partie inférieure du feuillet aponévrotique du grand oblique offre une disposition spéciale très importante à bien étudier pour son intérêt médico-chirurgical. Elle se compose de quatre bandelettes, nettement séparées à leur attache inférieure, réunies par leurs bords, mais distinctes suivant leur longueur, d'autant plus que le système musculaire, dans son ensemble, est lui-même plus vigoureusement développé.

La bandelette inférieure convexe en dehors, épaisse et très résistante, termine en bas l'aponévrose du grand oblique, et l'unit à celles du bassin et de la cuisse. Tendue entre les épines iliaque et pubienne, c'est à cette disposition que répond le nom impropre qui lui a été donné de *ligament de Poupert*, ou même de *Fallope*, quoique ce dernier anatomiste n'en ait pas fait mention. On l'appelle aussi *arcade crurale* ou *fémorale*, en raison de la voûte qu'elle forme au-dessus des muscles psoas et iliaque dans le point où ils franchissent la branche horizontale du pubis, d'où résulte une ouverture elliptique de communication de l'abdomen avec la cuisse, circonscrite en dehors et en bas par l'aponévrose iliaque (*fascia iliaca*); c'est l'*orifice supérieur du canal crural* qui donne passage aux vaisseaux cruraux artère, veine et nerf, et à des lymphatiques. Le ligament de Poupert forme un repli contourné de haut en bas et d'avant en arrière, passe sous le bord inférieur du petit oblique et du transverse, et se continue sur la face postérieure de ce dernier muscle avec le *fascia transversalis*. Par sa face externe et inférieure, convexe, il sert d'implantation à l'aponévrose fémorale; sa face interne et supérieure forme, à partir de l'épine iliaque, une *gouttière* qui, dans ses deux cinquièmes externes, donne attache aux fibres inférieures du petit oblique et du transverse, et, dans les trois autres, renferme le canal inguinal. Son extrémité inférieure se partage en trois divisions qui constituent autant d'attaches différentes: 1° en avant, parvenu auprès de l'épine du pubis, il s'y insère en dehors d'une autre attache que nous connaissons bientôt sous le

\* Planches de 62 à 75.



nom de *pilier externe de l'anneau inguinal*. 2° A deux pouces en dehors de la symphyse pubienne, point correspondant environ au milieu du canal inguinal, il se dégage de son bord postérieur un repli aponévrotique, qui se dirige obliquement en bas et en arrière, et s'implante sur la crête du pubis; c'est le *ligament de Gimbernat*. Large de quatre lignes à son origine, ce ligament s'amincit en un sommet aigu jusqu'au pubis, de sorte qu'il forme un triangle allongé horizontalement. Sa base ou son bord libre, arrondi, falciforme, épais et résistant, inscrit le bord interne de l'anneau crural, situation qui explique son importance dans la hernie crurale. 3° Le dernier prolongement du ligament de Poupart naît d'abord par un angle aigu des fibres supérieures de la bandelette principale contournées derrière la première attache pubienne, et de cette attache elle-même entre le sommet du ligament de Gimbernat et le pilier externe auxquels il est intimement uni, puis ses fibres procèdent successivement du pubis jusqu'à la symphyse; elles montent ensuite derrière les piliers de l'anneau inguinal et au-devant de l'attache pubienne du petit oblique et du crémaster, d'autant plus longues qu'elles sont plus supérieures, et se fixent par une base d'un pouce de hauteur à la partie inférieure de la ligne blanche, en formant un *ligament triangulaire* que nous nommons *inguinal interne*<sup>1</sup>. Ce ligament semble constituer également l'attache pubienne antérieure de la ligne blanche, par opposition à celui qui s'insère derrière le tendon du muscle droit.

Les trois autres bandelettes, placées successivement au-dessus du ligament de Poupart, sont de simples rubans fibreux de renforcement compris dans la continuité du feuillet aponévrotique, et séparés seulement par des intervalles où les fibres de ce dernier sont beaucoup plus minces et transparentes. Toutes trois font suite aux fibres musculaires inférieures du grand oblique. D'abord peu distinctes à leur naissance, elles tendent d'autant plus à s'isoler qu'elles deviennent plus inférieures; mais en bas elles sont maintenues et renforcées par un plan de fibres superficielles, arrondies en filaments, qui, nées de l'arcade crurale, remontent vers la ligne blanche au-devant des bandelettes qu'elles unissent en croisant perpendiculairement leur direction; en sorte que l'aponévrose offre en ce point l'apparence d'une toile grossière. La bandelette supérieure se termine en bas à l'extrémité de la ligne blanche, en s'entre-croisant avec celle du côté opposé au-devant du ligament inguinal interne. Les deux bandelettes moyennes sont plus intéressantes; l'intervalle aponévrotique, plus rare, qui les sépare, augmente légèrement de haut en bas. Au-dessus et au-dehors de l'épine du pubis, les fibres qui occupent cet intervalle venant à manquer, il en résulte un trou nommé *anneau inguinal*, orifice inférieur du canal du même nom. Les extrémités des bandelettes, entre lesquelles l'anneau se trouve compris, se nomment *les piliers*. Le *pilier externe*, rubané, est double de l'autre en largeur et en longueur; il descend obliquement en bas et en dedans, au-devant du ligament inguinal interne, et s'entre-croise avec celui du côté opposé sur la face antérieure de la symphyse pubienne, au-dessus du ligament suspenseur de la verge. Entre son bord interne et l'extré-

<sup>1</sup> Ce ligament a été décrit et fidèlement dessiné par M. Jules Cloquet dans sa thèse inaugurale, mais sans lui imposer un nom. Nous avons cru devoir lui donner celui de *ligament inguinal interne* par analogie avec le ligament de Gimbernat, qui n'est également qu'une attache de l'aponévrose du grand oblique. Seulement nous prévenons que cette dénomination a déjà été employée par Hesselbach, mais dans un autre sens, pour signifier le *fascia transversalis*, par opposition au ligament de Poupart et à la bandelette du pilier externe que le même auteur appelle en commun *ligament inguinal externe*.

mité de la bandelette supérieure est une arcade étroite et allongée qui donne passage au nerf ilio-scrotal. Le *pilier externe*, épais et arrondi, n'a que huit lignes de longueur; il s'implante sur l'épine du pubis, au-devant de la naissance du ligament inguinal interne, en dedans de la première attache du ligament de Poupart, et adhère à tous les deux. L'ouverture de l'anneau est oblique, suivant la direction du canal, de bas en haut, de dedans en dehors, et un peu d'avant en arrière, suivant une ligne extérieure qui s'étendrait de la racine de la verge à environ un pouce en dedans de l'épine iliaque antérieure et supérieure. Cet orifice offre une largeur d'environ quatre lignes sur une hauteur de huit; son milieu est éloigné de douze à quatorze lignes du plan moyen et élevé de six au-dessus de l'épine du pubis. Il offre trois bords: l'*interne* est droit; l'*externe*, en même temps *supérieur*, est formé par les dernières fibres de liaison qui, nées de la partie inférieure du pilier externe, décrivent une courbe parabolique en remontant vers l'interne, en sorte que l'anneau se termine supérieurement par un angle interne. De ce même bord externe et supérieur naît un prolongement vaginiforme qui accompagne le crémaster sur le cordon des vaisseaux spermatiques. Le *bord inférieur*, situé sur un plan plus profond, est le même que celui du ligament inguinal interne. Cette forme de l'anneau en triangle irrégulier, compris entre un côté rectiligne et deux curvilignes, est la plus ordinaire. Parfois cependant les piliers se trouvant réunis en bas par une lamelle à concavité inférieure, l'orifice devient ovalaire.

*Connexions.* L'aponévrose du grand oblique est recouverte à sa face antérieure par le fascia superficialis et le tissu adipeux sous-cutané. Sa face postérieure revêt dans ses trois quarts supérieurs une partie de l'extrémité des fibres du petit oblique, et de leur aponévrose d'insertion, et le feuillet antérieur de cette dernière auquel elle s'unit à un demi-pouce de la ligne blanche, de manière à ne pouvoir en être séparée. En bas cette aponévrose recouvre l'extrémité inférieure du petit oblique, et constitue la partie la plus résistante de la paroi antérieure du canal inguinal. Son *bord externe* donne attache au grand oblique; l'*interne* fait partie de la ligne blanche; le *supérieur* donne attache au grand pectoral; l'*inférieur* est constitué par le ligament de Poupart et les piliers de l'anneau.

## 2° FEUILLET OU APONÉVROSE

### DU PETIT OBLIQUE.

*Situation, division, insertions.* Sa forme est celle d'un triangle allongé de haut en bas, dont la base est au rebord des côtes et le sommet au pubis. Née du bord antérieur de l'oblique interne, à sa partie supérieure, vers la jonction des neuvième et dixième cartilages des côtes, elle est d'abord éloignée du muscle droit, et s'en rapproche peu à peu en descendant jusqu'au niveau de l'épine iliaque antérieure et supérieure. Dans toute cette hauteur le feuillet aponévrotique est simple, entre le petit oblique et le bord externe du grand droit; mais parvenu auprès de ce bord il se divise en deux lames, qui passent l'une en avant et l'autre en arrière de ce muscle, et se rejoignent de nouveau au-delà de son bord interne sur la ligne blanche. Au-dessous de l'épine iliaque, il n'y a plus de lame postérieure; l'antérieure, qui n'est que la suite du feuillet simple d'origine, continue à recouvrir le grand droit, dont la sépare toutefois le feuillet inférieur du transverse, et se rétrécit de plus en plus inférieurement à mesure que le petit oblique envahit sur sa largeur; elle



s'implante avec lui sur le pubis, derrière le ligament inguinal interne. Les fibres de cette aponévrose continuent la direction de celles du muscle, c'est-à-dire qu'à partir de la crête iliaque, où elles sont transversales, les supérieures divergent de bas en haut, et les inférieures de haut en bas.

*Connexions.* Sa face antérieure est recouverte en haut dans la portion la plus large de son feuillet simple par le grand oblique, et dans le reste de son étendue par l'aponévrose de ce muscle qui double la lame antérieure de la gaine. Sa face postérieure recouvre les fibres et l'aponévrose du transverse. Son bord interne fait partie de la ligne blanche; l'externe, qui commence à la terminaison du petit oblique, est oblique de haut en bas et de dehors en dedans, et sinueux dans sa longueur. Le supérieur est le plus remarquable, et diffère pour chacune des lames qui enveloppent le muscle droit. La postérieure s'implante sur l'interstice du bord de l'appendice xiphoïde et des cartilages des côtes du septième au neuvième; l'antérieure ne s'attache que sur les points extrêmes, de sorte que le bord étant libre dans l'interval, laisse une fente que traverse l'extrémité supérieure du muscle grand droit.

### 3° FEUILLET OU APONÉVROSE

#### DU TRANSVERSE.

*Situation, division, insertions.* Né du bord antérieur et interne du transverse, suivant une ligne courbe rentrante en dehors, ce feuillet profond décrit un demi-ovale de chaque côté de la ligne blanche. Vers son quart inférieur, il est divisé par une fente que traverse le muscle grand droit en deux portions inégales; la supérieure, d'une longueur triple de l'autre, passe derrière ce muscle et l'inférieure au-devant; la première en doublant la lame postérieure du petit oblique, et la seconde revêtue par son feuillet antérieur. Les fibres de l'aponévrose du transverse ont la même direction que celles du muscle lui-même; transversales pour la portion supérieure, et obliques en bas et en dedans pour les plus courts.

*Connexions.* La face postérieure de cette aponévrose recouvre supérieurement le fascia transversalis en haut, et en bas le muscle droit. Son bord interne fait partie de la suture de la ligne blanche. Son extrémité supérieure s'implante par un sommet aigu dans l'angle du cartilage xiphoïde et de la septième côte sur leur lèvre interne. L'extrémité inférieure, également effilée, s'attache au pubis, au-devant du pyramidal, avec les dernières fibres musculaires du transverse.

#### APONÉVROSE ABDOMINALE POSTÉRIEURE<sup>1</sup>.

Elle offre une étendue moins considérable que l'antérieure; mais sa distribution est aussi compliquée. Intermédiaire entre la douzième côte, l'os coxal et les vertèbres lombaires, cette forte aponévrose, de forme quadrilatère, constitue de chaque côté une charpente flexible qui élargit et maintient la colonne lombaire, et présente le triple usage d'unir, comme un vaste ligament, la poitrine au bassin et au rachis pour borner l'étendue des flexions latérales, de servir de point fixe en arrière aux muscles abdominaux et au diaphragme, et de former des gaines

<sup>1</sup> Planches 66, 67, 68, 76, 80.

pour les muscles postérieurs du tronc. Elle se compose des deux aponévroses du transverse et du petit oblique.

1° L'APONÉVROSE DU TRANSVERSE procède d'abord, par une lame unique, des fibres du bord postérieur de ce muscle. Parvenue en regard du bord externe du carré des lombes, il s'en détache un premier *feuillet antérieur*, très mince; celui-ci passe au-devant du carré des lombes, qu'il isole du grand psoas et s'insère à la base des apophyses transverses des quatre premières vertèbres lombaires; en haut, il se fixe sur l'arcade externe du diaphragme qui se termine au pilier par lequel ce muscle s'insère aux deux premières apophyses transverses lombaires. Après avoir fourni ce premier feuillet, l'aponévrose glisse derrière le carré des lombes; arrivée au bord externe du sacro-spinal, elle envoie derrière cette masse charnue un autre *feuillet postérieur*, assez mince, qui s'unit intimement à l'aponévrose du petit oblique, et s'attache en commun avec cette dernière aux apophyses épineuses lombo-sacrées. Enfin, l'aponévrose principale, non moins forte qu'à son origine, continuant sous le nom de *feuillet moyen* sa direction première, sépare le carré des lombes de la masse des sacro-lombaire, long dorsal et transversaire épineux, et s'insère au sommet des apophyses transverses des quatre premières vertèbres lombaires: les trois attaches inférieures se font par des faisceaux de fibres en éventail qui convergent vers l'apophyse en un sommet commun; la première attache s'opère par ce que l'on nomme le *ligament cintré*. Ce prétendu ligament, qui n'est autre chose que l'extrémité supérieure épaissie de l'aponévrose principale, est constitué par une forte lame fibreuse, étendue de la dernière vertèbre dorsale et de l'apophyse transverse de la première vertèbre lombaire au sommet du cartilage de la douzième côte et au muscle transverse. Cette lame, formée de plusieurs bandes transversales, très résistantes, donne attache à un faisceau du diaphragme, en dehors de son arcade externe, et sert également d'implantation à l'aponévrose qui unit les fibres de ce muscle entre les deux côtes flottantes.

2° L'APONÉVROSE DU PETIT OBLIQUE, semblable à la précédente, naît du bord postérieur de ce muscle, interposée entre le feuillet postérieur du transverse et l'aponévrose du grand dorsal, auxquels elle est assez intimement unie. Elle se compose de deux plans de fibres; les unes transversales, et les autres obliques, suivant la direction de celles du muscle, de bas en haut et de dedans en dehors. Par son bord postérieur, elle s'implante, conjointement avec le feuillet postérieur du transverse, aux apophyses épineuses des deux dernières vertèbres lombaires, à celles des deux premières vertèbres sacrées, et aux ligaments qui les unissent. Son bord supérieur se confond avec le petit dentelé postérieur et inférieur; son bord inférieur s'attache sur la partie postérieure de la crête de l'os coxal.

#### CLOISON MUSCULAIRE

##### THORACO-ABDOMINALE.

#### DU DIAPHRAGME<sup>1</sup>.

DIAPHRAGMA; SEPTUM TRANSVERSUM.

*Situation, configuration.* Le diaphragme, vaste muscle impair,

<sup>1</sup> De διαφράσσω, je sépare. — Planches 76 à 81.



mais asymétrique, membraneux, arrondi en coupole, est renfermé par le squelette dans l'intérieur de la grande cavité du tronc, qu'il traverse obliquement d'avant en arrière, et divise comme une cloison courbe, de son tiers supérieur à son tiers inférieur, en séparant la cavité thoracique dont il forme le plancher convexe, de la cavité abdominale dont il constitue la voûte. Sa circonférence inférieure, irrégulièrement elliptique, est la même que celle du thorax, et s'étend de l'appendice xiphoïde, en suivant de chaque côté le rebord des côtes, jusqu'aux vertèbres lombaires, sur lesquelles il se termine par un sommet aigu.

*Divisions, insertions, fasciculation.* Le diaphragme est divisé, par le plan moyen, en deux moitiés, l'une *gauche* ou *gastro-splénique*, et l'autre *droite* ou *hépatique*, dont les diamètres sont semblables inférieurement, mais qui offrent quelques différences quant à la hauteur et à la forme de leurs voussures, et au mode de leur fasciculation; d'où il résulte que ce muscle, quoique circonscrit par l'enceinte régulière de la poitrine, n'est pas exactement symétrique. Sa forme générale étant orbiculaire, il est charnu dans son contour, et sa partie moyenne est occupée par une vaste aponévrose, vers laquelle les fibres musculaires convergent de toutes les directions; en sorte qu'il peut être considéré comme un assemblage de faisceaux digastriques radiés, dont les extrémités s'insèrent à la circonférence, et dont les tendons mitoyens se sont confondus au centre en une membrane fibreuse commune. Les moitiés du diaphragme forment deux voûtes séparées par la dépression moyenne de l'aponévrose. La voûte hépatique a environ sept pouces de hauteur, du cartilage de la onzième côte à son sommet. La voûte gastro-splénique est moins élevée de huit à dix lignes. Les deux moitiés ont le même diamètre antéro-postérieur, mais la droite, qui envahit sur le rachis, est un peu plus large que la gauche en travers.

*Insertions fixes.* Elles sont situées en bas et en arrière, sur une base solide divisée en trois parties: au milieu les premières vertèbres lombaires, et, de chaque côté, deux arcades fibreuses inextensibles, et la forte bandelette de l'aponévrose du transverse, dite le *ligament cintré*. Les fibres nées de ces trois attaches se rendent en commun sur une vaste échancrure que présente en arrière l'aponévrose centrale.

La *portion moyenne* forme une masse pyramidale dont la base est à l'aponévrose et le sommet sur les vertèbres lombaires; cette masse, qui embrasse les vertèbres, l'aorte et l'œsophage, fait en avant une saillie considérable et affecte une direction presque verticale, en sorte qu'elle s'isole de l'ensemble du muscle; d'où la distinction vicieuse encore admise par Winslow, d'après les anciens anatomistes, qui la décrivaient séparément sous le nom de *diaphragme inférieur* ou *petit diaphragme*. Elle se compose de deux faisceaux considérables, *droit* et *gauche*, nommés les *appendices*, les *jambes* ou les *piliers* du *diaphragme*. Le pilier droit est plus considérable que le gauche. Chacun d'eux se compose d'une série de fascicules juxta-posés et convergens qui enveloppent l'une des moitiés des vertèbres en regard. Le pilier droit, plus long que l'autre, est aussi plus large, car il recouvre en partie la face antérieure. La ligne qui forme leur jonction longitudinale est située un peu à gauche et présente une disposition particulière. Les bords adjacents des piliers sont formés par deux fascicules qui, nés, l'un auprès de l'autre, de l'aponévrose centrale, s'écartent en descendant pour se rejoindre plus bas, de manière à in-

tercepter une ouverture ellipsoïde de deux pouces de hauteur, large de huit à dix lignes, dont le contour est entièrement musculaire: c'est l'*ouverture supérieure* ou *œsophagienne* qui donne passage à l'œsophage et aux nerfs pneumo-gastriques. Des deux commissures anguleuses de cet orifice, la supérieure, plus large, est en outre arrondie par l'entre-croisement en arcade de quelques fibres qui se dégagent des deux faisceaux. Du sommet de cette arcade naît un petit appendice musculaire, effilé en pinceau, qui se contourne en arrière, remonte de quelques lignes sur la face antérieure de l'œsophage, et vient se mêler avec ses fibres longitudinales. Cette disposition a été indiquée par Haller et quelques auteurs, mais comme un fait accidentel et peu ordinaire. D'après nos observations elle serait au contraire fort commune, tandis que nous regardons comme très rare le cas vu par M. Cruveilhier où l'ouverture œsophagienne était aponévrotique.

La commissure inférieure décrit un angle très aigu, formé par l'entre-croisement en X des deux fascicules adjacents: suivant la plupart des auteurs, c'est le fascicule gauche qui passe au-devant du droit; le rapport inverse nous a paru se rencontrer plus fréquemment<sup>(1)</sup>. Au reste, tous deux se confondent au point de leur entre-croisement, redeviennent distincts au-dessous, et s'implantent sur une arcade fibreuse transversale, assez épaisse, qui forme le sommet de l'*ouverture inférieure* ou *aortique*. Cet orifice ovalaire, d'un pouce et demi de diamètre vertical, sur dix lignes de largeur, coupé obliquement de haut en bas et d'avant en arrière, forme la terminaison d'un *canal ostéo-musculaire* compris entre les piliers du diaphragme et les vertèbres, de la partie supérieure de la dixième dorsale au milieu de la première lombaire, et qui donne passage à l'artère aorte, à la veine azygos, au canal thoracique, et parfois au nerf grand splanchnique gauche. Les bords de l'ouverture sont formés par la naissance de deux tendons parallèles qui reçoivent de chaque côté les fascicules musculaires des piliers, descendent verticalement en s'épanouissant, et se fixent, le droit, le plus épais, sur le corps de la troisième vertèbre, et le gauche, sur celui de la seconde, jusqu'à leur partie inférieure, confondus par leurs bords avec le ligament vertébral commun antérieur, et souvent réunis ou entre-croisés, à leur sommet, par un prolongement du tendon le plus court.

Les deux longs tendons ne forment que l'attache vertébrale inférieure des piliers; il en existe au-dessus deux ou trois autres sur la même ligne verticale, et une dernière isolée en dehors, qui procèdent successivement des fascicules les plus externes. La seconde attache adhérant au tendon principal, s'implante sur le milieu de la seconde vertèbre lombaire; celles des deux côtés se réunissent en V sur la ligne médiane, où elles entre-croisent leurs fibres, en inscrivant le bord inférieur de l'orifice aortique. La troisième attache s'insère sur l'extrémité inférieure de la première vertèbre lombaire et le disque situé au-dessous. La quatrième, lorsqu'elle existe, se fixe sur le corps de la dernière vertèbre dorsale ou la base de l'apophyse transverse de la première lombaire, et quelquefois sur tous les deux. Enfin l'attache externe forme un *petit pilier surnuméraire* distinct, qui s'implante par un tendon spécial sur la deuxième vertèbre et le disque qui lui est inférieur, et souvent se prolonge par un mince filament jusqu'à la quatrième ou cinquième vertèbre; ce petit tendon est séparé du grand par une arcade fibreuse qui donne passage, de

(1) Planches 78, 80. Haller, dans la belle planche de ses fascicules, a figuré cet entre-croisement de la même manière.



chaque côté, au nerf splanchnique, et constitue en même temps l'attache de l'arcade fibro-musculaire des psoas.

Les portions latérales fixes ont une disposition uniforme des deux côtés. Elles naissent en décroissant du bord postérieur de l'échancrure de l'aponévrose, et se rendent, par de nombreux fascicules divergens, sur les deux arcades fibreuses et le ligament cintré. L'arcade interne, d'un pouce d'ouverture, procède du second pilier cité plus haut, décrit un demi-cercle fibreux, et redescend sous la forme d'une bandelette aponévrotique sensiblement verticale, mais avec un peu d'obliquité en bas et en dedans. Cette bandelette épaisse et forte constitue véritablement, comme l'ont pensé Haller et Sæmmering, un troisième pilier, point d'appui intermédiaire des deux arcades. Elle se bifurque en deux lamelles dont l'interne et supérieure s'attache au sommet et en partie sur le bord supérieur de l'apophyse transverse de la seconde vertèbre lombaire, et dont l'externe et inférieure, plus large et plus longue, s'implante sur le bord supérieur de la troisième apophyse transverse lombaire. Cette seconde lamelle, qui fortifie singulièrement l'implantation inférieure du diaphragme, manque quelquefois. Sous l'arcade interne passe l'extrémité supérieure effilée des psoas, qui s'attachent en outre dans une cannelure de la bandelette d'insertion. L'arcade externe, plus large, est fermée en dedans par le bord externe de la même bandelette. Elle décrit une courbe parabolique également concave en bas, et vient se terminer en dehors sur la suture des deux premiers feuillets de l'aponévrose du transverse; sous cette arcade passe l'extrémité supérieure du carré des lombes : le sommet du cintre fibreux sert d'implantation au feuillet aponévrotique antérieur du transverse qui revêt ce muscle en avant. Le dernier fascicule, assez large inférieurement, s'attache en dehors de l'arcade externe, sur le ligament cintré, jusqu'àuprès du sommet de la douzième côte. Il manque quelquefois et se trouve alors remplacé par l'aponévrose intermédiaire entre les deux côtes flottantes (Pl. 81).

*Insertions mobiles.* Elles se composent des attaches latérales chondro-costales et de l'attache médiane xiphoidienne. 1° Les insertions mobiles commencent à la onzième côte. Pour s'y rendre, les premières fibres, à partir de l'échancrure du centre aponévrotique, décrivent une courbe et s'écartent du fascicule du ligament cintré en interceptant un espace triangulaire rempli par une aponévrose qui, parfois, comme nous venons de le dire, remplace ce fascicule lui-même et s'unit en bas à celle du transverse. Cette première insertion occupe une étendue de quinze lignes sur l'extrémité de la côte, et de six ou huit sur le cartilage, suivant une diagonale du bord inférieur de la première au bord supérieur du second; au-delà elle se confond avec une aponévrose du transverse qui pénètre entre la onzième et la dixième côte. L'implantation sur cette dernière est encore de quinze lignes, et d'un pouce sur le cartilage; sa direction est la même. La neuvième côte forme, pour une longueur de six lignes seulement, la dernière attache osseuse du diaphragme, qui continue ensuite de s'insérer sur les cartilages dans une étendue d'un pouce sur le neuvième, un pouce et demi sur le huitième, jusqu'à sa jonction avec le septième, et deux pouces et demi sur ce dernier. La structure de ces diverses insertions est la même; toutes se composent de courts filaments aponévrotiques entremêlés de fibres charnues. Les trois insertions costales forment vers leur extrémité postérieure un trousseau assez épais, sur lequel se rendent les fibres en saillie d'une attache sur l'autre, tandis que vers leur extrémité antérieure elles s'amincissent en

un petit tendon membraneux de forme triangulaire. Les fibres, à partir des insertions latérales, se rendent sur l'aponévrose centrale en décrivant une courbe ascendante, les postérieures d'arrière en avant, les antérieures d'avant en arrière, et les moyennes de dehors en dedans. Elles sont très fines, lisses, brillantes, et disposées par fascicules rubanés, parallèles, peu adhérens entre eux, et parfois même offrant de légers écartemens entre lesquels s'adossent les deux membranes séreuses thoracique et abdominale. La longueur de ces fibres, qui n'est que de deux pouces et demi aux deux limites extrêmes d'insertion du septième cartilage et du ligament cintré, augmente progressivement de devant et d'arrière vers la partie moyenne, où elle atteint environ sept pouces, de l'aponévrose centrale à l'implantation de la dixième côte, ligne la plus élevée de la voussure du diaphragme. Les fascicules se réunissent en faisceaux assez distincts. Trois d'entre eux, aplatis, se rendent de chaque côté du cartilage de la septième côte sur le foliole médian de l'aponévrose centrale; au-delà, leur disposition n'est plus la même sur les deux moitiés du diaphragme. Sur la moitié gauche, jusqu'à l'attache de la dixième côte, dans une étendue correspondante à la grosse tubérosité de l'estomac, ces faisceaux larges et bombés présentent un aspect semblable à celui des côtes d'un melon; plus loin un vaste sillon indique le bord libre de la rate; la surface est lisse au-delà. Les faisceaux sont beaucoup moins prononcés à droite, et ne présentent pas le même aspect.

2° Le faisceau xiphoidien naît de l'extrémité antérieure de l'aponévrose centrale, se dirige en bas et en avant en s'élargissant, jusqu'au milieu de l'appendice xiphoidien, puis se réfléchit et remonte derrière cet appendice pour s'insérer à sa base; ses fibres sont pâles et minces. Entre lui et le premier faisceau des septièmes côtes il existe un espace triangulaire, souvent libre, d'autres fois incomplètement fermé par une membrane fibro-celluleuse très mince, qui établit la communication celluleuse des deux grandes cavités thoracique et abdominale, et par lequel s'effectuent les hernies diaphragmatiques. Chez nombre de sujets le faisceau xiphoidien lui-même manque en totalité ou en partie, et l'espace intermédiaire est ordinairement rempli par une aponévrose.

APONÉVROSE CENTRALE. Environnée de tous côtés par les fibres musculaires qui, des diverses implantations fixes ou mobiles, se rendent à sa circonférence, découpée en trois folioles continus, un antérieur médian et deux latéraux, elle occupe la partie moyenne de la courbure du diaphragme; d'où les dénominations de *centre phrénique*, de *trèfle aponévrotique*, qui lui ont été imposées par beaucoup d'anatomistes. Elle forme, entre les deux moitiés du diaphragme, un plan déprimé, oblique d'arrière en avant, et de haut en bas, de l'orifice œsophagien vers l'appendice xiphoidien, et qui se relève à droite et à gauche vers chacune des voûtes latérales. Destinée à répondre au triple usage de servir d'insertion aux fibres du diaphragme, de réunir ses deux moitiés pour compléter la cloison thoraco-abdominale, et de faciliter ou de protéger le passage de l'œsophage et des gros vaisseaux artériels et veineux, elle a une forme et une construction toutes spéciales, qui ne nous semblent pas avoir été suffisamment analysées par les divers anatomistes, et par Haller lui-même. Voici ce que l'observation nous a fait reconnaître à cet égard.

La forme de trèfle est nécessitée par la saillie antérieure de la colonne rachidienne qui s'interpose en arrière entre les deux



moitiés du diaphragme. Au-devant des vertèbres sont les trous ou les canaux du passage des gros vaisseaux, en sorte qu'il ne reste plus, suivant le diamètre antéro-postérieur, que la longueur du foliole médian antérieur. Ce foliole qui unit les deux moitiés est le plus large; il s'étend beaucoup à gauche, point où il correspond au péricarde; il reçoit les faisceaux musculaires des cartilages des septièmes côtes, et celui de l'appendice xiphoidé : c'est de la bifurcation de sa base en arrière que procèdent les deux folioles latéraux, qui s'étendent au sommet de la voûte de chacune des moitiés; le droit est plus large et se prolonge aussi un peu plus en arrière que le gauche. Ces deux folioles reçoivent toutes les fibres des insertions latérales du huitième cartilage à la onzième côte.

La structure de l'aponévrose centrale est très compliquée. Elle compose une sorte de charpente flexible qui a pour élément principal deux longues et fortes bandelettes fibreuses contournées, qui se superposent, lient entre eux les trois folioles, et servent d'insertion directe aux fibres musculaires dans certains points, mais plus généralement de point d'appui aux fibres aponévrotiques d'insertion. La *bandelette* la plus longue, que nous nommons *demi-circulaire postérieure*, naît de l'extrémité du foliole droit, dont elle forme le plan inférieur; elle est par conséquent visible d'abord par la face abdominale; elle parcourt, d'arrière en avant, l'étendue de ce foliole, forme le bord externe d'un orifice sur lequel nous reviendrons, et par lequel passe la veine cave inférieure, s'infléchit en dedans à angle obtus, passe transversalement au-devant de l'orifice œsophagien, et se contourne de nouveau en arrière pour faire partie du foliole gauche qu'elle parcourt dans toute sa longueur jusqu'à son extrémité postérieure. Cette dernière bandelette, dont la forme est celle d'un fer à cheval, reçoit comme un cordon de renforcement les extrémités supérieures des piliers et des autres fascicules à insertions fixes, unit l'un à l'autre les deux folioles latéraux, et décrit une arcade protectrice au-devant des trois grands canaux qui traversent le diaphragme. Elle donne attache par chacune de ses extrémités aux fibres musculaires les plus postérieures des deux folioles qui lui font suite, et de chaque côté, à des fibres aponévrotiques d'insertion qui lui sont presque perpendiculaires, en continuant la direction des fibres musculaires qui montent de droite à gauche et de gauche à droite sur chaque bord des folioles. La seconde bandelette ou *bandelette oblique, antéro-postérieure*, traverse en diagonale l'aponévrose centrale, de l'extrémité postérieure droite à l'extrémité antérieure gauche. Superposée au-dessus de l'autre dans le foliole droit, elle en forme d'abord le plan supérieur ou thoracique, et naît des fibres musculaires par des trousseaux convergens qui se réunissent à la base du foliole en un ruban fibreux. Ce ruban forme le bord interne de l'orifice de la veine cave, et le sépare de celui de l'œsophage; il embrasse ensuite par deux lames supérieure et inférieure l'arcade transversale de la première bandelette, et s'épanouit au-delà en triangle dans le foliole antérieur, en recevant de chaque côté les filamens aponévrotiques qui servent d'implantation aux fibres musculaires des septièmes cartilages, dont ils continuent la direction oblique. Au-delà de cette expansion triangulaire les filamens latéraux s'entre-croisent les uns avec les autres, et forment le bord d'insertion du faisceau xiphoidien. Enfin, pour terminer ce qui a rapport à la structure de l'aponévrose médiane, au contour des folioles latéraux existe, sur la face thoracique, un plan de fibres courbes, perpendiculaires à la direction des fibres musculaires qui envahit sur ces dernières et les unit plus fortement à la membrane fibreuse du foliole. Celui du côté

gauche, beaucoup plus large, contribue, pour une part considérable, à former le foliole lui-même, et constitue la liaison de la bandelette semi-circulaire avec le foliole antérieur.

L'orifice de la veine cave inférieure se trouve donc formé par les bords courbes des deux bandelettes entre leurs points de superposition en arrière et d'entre-croisement en avant; aussi sa forme la plus ordinaire est-elle *ellipsoïde*. A chacune de ses commissures les épanouissements de la bandelette droite rejoignent les fibres du diaphragme par un trousseau de fibres à bord falciforme; un trousseau semblable se dégage sur la face abdominale, en sorte que l'espace intermédiaire forme, pour ainsi dire, un système à part, traversé par la bandelette demi-circulaire qui trace le bord externe de l'ouverture, et rempli par les fibres aponévrotiques d'insertion du troisième faisceau musculaire du cartilage de la septième côte droite, qui se rendent sur cette dernière. Chez les sujets où les bandelettes sont les plus écartées, les trousseaux falciformes des commissures forment deux bords qui expliquent la dénomination de *trou carré* (*foramen quadratum*), donnée par les anatomistes à l'orifice de la veine cave inférieure.

En résumé, l'aponévrose centrale du diaphragme a pour charpente deux fortes bandelettes qui interceptent l'orifice de la veine cave inférieure et servent d'attache directe aux faisceaux des insertions fixes du diaphragme, et de point d'appui commun aux fibres aponévrotiques de ses insertions mobiles. De ces bandelettes, l'une sert à réunir la partie postérieure des deux moitiés du diaphragme, et forme une enceinte inextensible au-devant des grands canaux; l'autre établit la liaison des deux extrémités antérieure et postérieure de la moitié droite, et unit cette dernière elle-même avec l'extrémité antérieure de la moitié gauche; les deux extrémités de celle-ci sont liées par une bandelette fibreuse particulière.

*Connexions.* La face supérieure ou thoracique, convexe, est déprimée à sa partie moyenne et presque plane en avant et à gauche, dans la portion la plus large du foliole médian qui supporte le cœur, et est uni intimement au péricarde dans la plus grande partie de son étendue. Au milieu correspondent les médiastins; les voûtes latérales, revêtues par les plèvres, sont en rapport avec la base des poumons. Les bords amincis de ces organes s'insinuent latéralement et en arrière entre les surfaces du diaphragme et du thorax. La face inférieure ou abdominale, concave en totalité en sens inverse de la convexité de l'autre, et par conséquent plus profonde à droite, et légèrement saillante à son milieu, répond en arrière, de chaque côté, aux reins et aux capsules surrénales, à sa partie moyenne, au pancréas et au plexus solaire; dans le reste de son étendue à droite au foie à gauche, à la rate et à la grosse tubérosité de l'estomac. Elle est partout revêtue par le péritoine, excepté au niveau du repli appelé le ligament suspenseur du foie, en sorte que le diaphragme est compris entre deux membranes séreuses. Par la plus grande partie de sa circonférence, comprenant ses insertions mobiles, il n'a de rapport direct qu'avec le transverse, ou, en arrière, son aponévrose, et, en avant, le triangulaire du sternum.

*Anomalies.* Le diaphragme manque parfois en totalité ou en partie à la naissance, par vice primitif de conformation. Il présente fréquemment des érailemens entre ses fibres, qui donnent lieu à des *hernies*; souvent cet accident est le résultat d'une contraction brusque. M. Boyer a vu un faisceau musculaire ano-



mal qui séparait les folioles droit et médian, et qui venait s'insérer au-devant de l'orifice de la veine cave. Winslow a signalé une bandelette accidentelle, détachée du faisceau xiphoidien, qui descendait derrière la ligne blanche sur laquelle elle s'insérait au-dessus de l'anneau ombilical.

*Action et usages.* Le diaphragme, cloison contractile de séparation entre la poitrine et l'abdomen, sert d'appui au cœur et aux poumons, supporte en partie le foie et la rate, comprime directement l'estomac, refoule plus ou moins les viscères de l'une ou l'autre cavité splanchnique, et de plus exerce une action sur l'œsophage et les grands courans vasculaires qui le traversent. Aussi ce muscle, qui est l'agent principal de la respiration, a-t-il en outre une influence considérable sur la circulation, la digestion et les phénomènes qui en dépendent; ses mouvemens, presque toujours volontaires, s'exécutent parfois hors de la volonté, et dépendent de l'état des viscères; son histoire conséquemment se lie à toute celle de la physiologie et de la pathologie interne; l'importance et les effets variés de son action mécanique sur les fonctions de l'organisme lui assignent un rang très supérieur à celui des autres muscles de la vie animale, et le placent jusqu'à un certain point dans un rang intermédiaire entre ces derniers et les muscles de la vie organique, distinction qui justifie l'expression poétique employée par Haller à son égard, *nobilissimus, post cor, musculus diaphragma*.

Dans les contractions du diaphragme, les fascicules des piliers et des arcades fibreuses tirent à la manière des muscles longs sur la bandelette semi-circulaire et l'extrémité postérieure de la bandelette antéro-postérieure, qu'ils abaissent en arrière. L'aponévrose moyenne étant devenue à son tour un point fixe, les faisceaux radiés qui s'y attachent, et par leur autre extrémité se rendent aux insertions mobiles latérales et antérieures, entrent en jeu, chaque moitié agissant comme une poche contractile, de la circonférence vers le centre. L'effet nécessaire du rapprochement des fibres courbes est de les rapprocher de la ligne droite, d'une quantité proportionnelle à leur longueur, d'où résulte, quant au diaphragme, l'aplatissement de sa voûte, et, quant aux attaches chondro-sternales, d'abord leur élévation, puis leur rapprochement du centre. L'ensemble de ces divers mouvemens est ce qui produit l'inspiration. L'abaissement du diaphragme, qui diminue légèrement l'aire de la circonférence inférieure de la poitrine, a surtout pour effet d'augmenter considérablement l'étendue de son diamètre vertical; l'ampliation progressive de la capacité thoracique détermine un vide que remplit à mesure l'introduction de l'air dans les poumons. Par rapport à l'abdomen, les effets sont inverses: le diamètre vertical de cette cavité diminue à proportion de l'abaissement du diaphragme. Ce muscle offrant un plan incliné de haut en bas et d'avant en arrière, dans sa contraction concentrique, il refoule les viscères suivant le prolongement de son axe en bas et en avant; et alors, si les muscles abdominaux sont relâchés, la pression du diaphragme détermine l'ampliation de la circonférence abdominale; mais si ces muscles sont contractés, la pression des viscères est prolongée vers la cavité du bassin. C'est d'après ce mécanisme que le diaphragme, auquel s'oppose inférieurement la réaction du plan musculaire périnéal, contribue, dans l'effort, à l'expulsion, par les ouvertures normales, des corps étrangers, les fèces, l'urine et le fœtus, dans l'accouchement; c'est encore le même phénomène qui détermine fréquemment la production des diverses sortes de hernies pelviennes et abdominales. Mais si le diaphragme est l'agent essentiel de l'inspiration, il n'en est

pas de même de l'expiration, dans laquelle ce muscle, dans l'état de relâchement et véritablement passif, est remonté dans sa position première par la pression de bas en haut des muscles de l'abdomen. Comme agent de l'inspiration le diaphragme concourt aux divers phénomènes qui en dépendent, le *soupir*, le *bâillement* et l'*effort*, dont, suivant l'observation de M. J. Bourdon, l'inspiration est le prélude. Ce muscle contribue encore aux mouvemens qui mettent alternativement en jeu l'inspiration et l'expiration, tels que l'*anhélation*, le *rire*, le *sanglot*, l'*éternement*, le *hoquet*; M. Magendie a prouvé qu'il agit également avec beaucoup d'énergie dans le *vomissement*; enfin, par sa pression intermittente sur les viscères abdominaux, il produit un ballonnement qui en active et facilite les fonctions. En raison de la disposition *côtelée* de ses faisceaux en avant de la moitié gauche, qui semble former un sac contractile tout spécial en regard de la grosse tubérosité de l'estomac, on serait induit à penser que ce muscle exerce une action mécanique sur l'acte de la chymification: nous ne possédons encore aucune donnée physiologique à cet égard; mais cette présomption nous paraît emprunter quelque probabilité de l'inspection de la structure anatomique.

Reste à considérer le diaphragme par rapport à l'action qu'il exerce sur les canaux auxquels il livre passage: il paraît évident que les piliers, en se contractant, compriment l'œsophage et même l'aorte, circonstance à laquelle M. Cruveilhier croit devoir attribuer la fréquence des anévrysmes de cette artère dans son canal ostéo-musculaire. Quant à la veine cave inférieure, on a beaucoup agité la question de savoir quel est à son égard le résultat de la contraction du diaphragme. Un auteur moderne d'un grand mérite pense qu'elle est rétrécie, et s'appuie de l'autorité de Haller, qui aurait vu le fait sur un animal vivant pendant l'inspiration. Toutefois la plupart des auteurs se rangent à l'opinion contraire, et c'est celle qui nous semble la plus probable en considérant la forme et la disposition des bandelettes qui circonscrivent l'orifice, et en se rendant compte des effets de la traction sur les divers points de sa circonférence.

### PAROI POSTÉRIEURE DU TRONC.

Les muscles de cette paroi sont superposés en quatre couches. Leur nombre est si considérable, et ils offrent tant de variété pour l'étendue, la position relative, la direction et les usages, qu'il est presque impossible de les classer méthodiquement par des caractères communs et différentiels. La division la plus générale et la plus rationnelle consiste à les grouper en deux séries: la première se compose de muscles larges, à direction transversale ou oblique, qui sont superficiels et servent aux mouvemens, soit de l'épaule et du bras en arrière, soit des côtes. La seconde série est formée de muscles longs, situés plus près du squelette, dont la direction est plus ou moins verticale, et qui ont pour objet, dans leur ensemble, l'extension générale du tronc en arrière, et pour chacun d'eux en particulier, l'extension partielle ou les inclinaisons latérales de la tête, de la nuque et du dos. En général l'étendue, dans les muscles de chaque série, est plus considérable pour ceux qui sont plus superficiels, et diminue pour les plus profonds, qui se subdivisent en se rapprochant des os. Quant aux parties où ils sont situés, ils sont très nombreux et d'un volume peu considérable à la région cervicale qui est très mobile; la région lombaire, la plus fixe, ne comprend qu'un petit nombre de muscles, mais ils y sont très volumineux; la région dorsale tient le milieu entre les deux extrêmes.



## MUSCLES DU DOS.

## COUCHE SUPERFICIELLE.

## DU TRAPÈZE. (1)

DORSO-SUS-ACROMIEN (CHAUSS.); MUSCULUS CUCULLARIS, S. TRAPEZIUS (RIOL.).

*Situation, configuration.* Muscle mince, membraneux, sous-cutané, en forme de triangle inéquilatéral à base interne, situé à la partie postérieure du cou, et postérieure et supérieure du dos et de l'épaule. Il tire son nom de la forme qu'il inscrit en commun avec son congénère.

*Insertions, direction, fasciculation.* Il procède comme insertions fixes : 1° Du tiers interne de la ligne courbe supérieure de l'occipital, par des fibres aponévrotiques très courtes, qui s'entremêlent avec celles du ventre postérieur de l'occipito-frontal. 2° A angle droit avec cette première insertion, du ligament sur-épineux cervical, des sommets des apophyses épineuses de la septième vertèbre cervicale, et successivement de toutes celles du dos jusqu'à l'une des trois dernières, mais le plus souvent la douzième, et de la portion dorsale du ligament sur-épineux qui les réunit. Toutes ces attaches se font par des filaments aponévrotiques unis en forme de membrane continue, élargie de chaque côté, en une demi-ellipse, de la cinquième apophyse épineuse cervicale à la troisième dorsale, et terminée inférieurement par une aponévrose triangulaire de deux pouces de longueur, à sommet très aigu, qui, par son épaisseur, constitue une sorte de tendon. A partir de ces diverses implantations les fibres, rassemblées en fascicules, se dirigent toutes vers le bord postérieur en fer à cheval que décrivent la clavicule et l'épine de l'omoplate. Elles se divisent en trois séries : les supérieures, de l'occipital à la cinquième apophyse cervicale, obliques de haut en bas et de dedans en dehors, très minces, d'autant plus courtes qu'elles sont plus inférieures, se rendent sur le bord postérieur du tiers externe de la clavicule, sur l'acromion et le ligament acromio-claviculaire. Celles de la portion occipitale, les plus longues, contournent le bord externe du cou pour gagner la clavicule. Les fibres de la série moyenne, nées de la demi-ellipse aponévrotique, sont les plus courtes, et se rendent presque horizontalement sur le bord postérieur et supérieur de l'épine de l'omoplate. Les fibres de la série inférieure forment les faisceaux les plus larges : obliques de bas en haut, elles augmentent progressivement de longueur ; les inférieures sont les plus longues de toutes ; elles s'implantent sur une aponévrose triangulaire qui glisse, par l'intermédiaire d'une synoviale, sur la racine bifurquée de l'épine de l'omoplate, et s'insère elle-même sur la crête terminale de cette apophyse.

*Connexions.* La face postérieure est recouverte par la peau à laquelle l'unit un tissu cellulaire assez dense. La face antérieure recouvre, de haut en bas, la moitié supérieure du splénius, et l'extrémité du grand complexus, une partie de l'angulaire, le rhomboïde, le bord supérieur du petit dentelé, une portion de l'aponévrose qui recouvre le sacro-spinal et l'extrémité supérieure interne du grand dorsal. Les bords supérieur et inférieur sont libres.

*Action.* Le point fixe le plus ordinaire de ce muscle étant à ses attaches occipito-vertébrales, il tire l'épaule en arrière ; ses fibres supérieures l'élèvent, les inférieures l'abaissent ; les moyennes, qui représentent la résultante moyenne des forces, portent directement l'omoplate en dedans et en arrière, de sorte que la contraction simultanée des deux trapèzes écarte les épaules en dehors et les rapproche du rachis. Si le membre thoracique est fixé, ce muscle entraîne le tronc. Les fibres de ses insertions supérieures en particulier, prenant leur point d'appui sur l'épaule, inclinent la tête en arrière, de côté ou directement, suivant qu'un seul trapèze se contracte, ou que les deux agissent à-la-fois.

## DU GRAND DORSAL. (1)

LOMBO-HUMÉRAL (CHAUSS.); DORSALIS MAXIMUS (LAUR.); LATISSIMUS DORSI (SOEMM.).

*Situation, configuration.* Muscle très large, plat, membraneux, sous-cutané, en forme de triangle, dont la base est en haut, de l'extrémité supérieure de l'humérus au rachis, et dont le sommet se termine au coccyx, en sorte qu'il revêt la moitié inférieure du dos, les lombes et la région sacro-coccygienne.

*Insertions, direction, fasciculation.* Le grand dorsal se compose de deux parties, l'une musculaire et l'autre aponévrotique. L'aponévrose, qui forme son insertion fixe, s'attache sur toute la longueur du ligament sur-épineux et sur les apophyses épineuses dorso-lombaires et sacrées, à partir de la quatrième ou cinquième dorsale, sur les tubercules qui représentent les fausses apophyses transverses sacrées, et sur la moitié postérieure de la lèvre externe de l'os coxal, en se confondant pour ces deux dernières insertions, avec celles du grand fessier. Cette aponévrose en forme de triangle à base inférieure, est d'abord très large inférieurement, jusqu'à un pouce au-dessus de l'os coxal, point où commence la portion musculaire. Elle se rétrécit ensuite peu à peu en montant, suivant une ligne onduleuse, oblique de bas en haut et de dehors en dedans, tracée par la naissance des fibres charnues ; ces dernières approchant d'autant plus près des vertèbres qu'elles sont plus supérieures. Les fibres de l'aponévrose elle-même forment deux séries : les externes, plus ou moins obliques, font suite à celles du muscle dont elles continuent la direction ; les internes, qui forment l'implantation vertébrale, sont horizontales ou légèrement inclinées en bas et en dehors ; les unes et les autres se confondent en une trame commune sur la partie moyenne de l'aponévrose. La portion charnue du grand dorsal est encore triangulaire. Elle commence par une base interne et inférieure sur la ligne de l'aponévrose. Les fibres qui en naissent, largement fasciculées, convergent toutes en haut et en dehors vers un tendon commun qui forme l'insertion mobile à l'humérus. Les supérieures, de la cinquième à la septième apophyse épineuse dorsale, redescendent d'abord en dehors en décrivant une courbe jusqu'à l'angle inférieur de l'omoplate. Ordinairement renforcées dans ce point par un faisceau particulier qui en naît, elles remontent en dehors, et vont s'insérer sur le côté externe et postérieur du tendon huméral. A partir de la septième apophyse épineuse dorsale, toutes les fibres se dirigent obliquement de bas en haut et de dedans en dehors vers le tendon commun ; les plus inférieures, qui naissent près de l'os coxal, sont les plus longues de toutes ; leur direction est presque

(1) Planches 83, 84.

(1) Planches 83, 84, 62, 109, 110.



verticale; elles s'insèrent par leur autre extrémité sur le côté du tendon qui forme sa face externe. Au-dessus et en dehors de son attache aponévrotique la plus inférieure, le grand dorsal offre, sur son bord externe, trois ou quatre insertions superposées qui se fixent sur les trois ou quatre dernières côtes en formant des digitations avec les languettes inférieures du grand oblique. Les fibres qui en naissent remontent verticalement, et s'implantent sur le côté antérieur et interne du tendon huméral.

Ce tendon lui-même est membraneux, long de trois pouces sur un de large; il contourne le bord inférieur épais du grand rond, dont il croise la direction, et remonte au-devant de ce muscle. Parvenu à son tendon, il en est d'abord isolé par une synoviale de glissement, puis il s'y unit, s'insère avec ce dernier sur la lèvre postérieure de la coulisse bicipitale, et se prolonge sur cette gouttière, qu'il tapisse en confondant ses épanouissements avec ceux du tendon du grand pectoral. Une bandelette unit son bord interne à la petite tubérosité de l'humérus; une expansion, née de son bord externe, concourt à renforcer l'aponévrose brachiale.

De tout ce qui précède il résulte que le sommet commun, dont fait partie le tendon, reçoit les fibres de toute la vaste surface du grand dorsal, et que ces dernières, échangeant leur position relative, de l'aponévrose postérieure sur le tendon huméral, ce tendon lui-même se contourne pour rentrer en dedans; d'où il résulte une gouttière à cannelure interne qui loge la moitié inférieure du grand rond, et se termine par une anse que traverse la partie supérieure de ce muscle, dont le tendon s'attache au-dessous et en arrière de celui du grand dorsal.

*Connexions.* La face postérieure du grand dorsal est recouverte en haut et en dedans par l'extrémité inférieure du trapèze, et dans le reste de son étendue par la peau. L'antérieure est en rapport avec le petit dentelé postérieur et inférieur, son aponévrose et celle du petit oblique abdominal, une partie des muscles grand rond, grand dentelé, rhomboïde, intercostaux inférieurs, et la moitié postérieure des dernières côtes. Le bord interne constitue l'attache spinale. Le supérieur, remarquable par sa forme demi-circulaire, recouvre en partie l'angle inférieur de l'omoplate. L'externe est le plus intéressant: mince en bas, où il constitue les insertions costales, il est épais et arrondi supérieurement, où il forme le bord postérieur du creux de l'aisselle. Le tendon est en rapport avec les vaisseaux et nerfs axillaires.

*Anomalies.* D'après Wardrop, la plus commune consiste dans un faisceau transversal charnu ou aponévrotique qui passe au-devant du coraco-brachial, et unit les tendons du grand dorsal et du grand pectoral, en formant une bride qui peut comprimer les vaisseaux dans les mouvements. Parfois, suivant Rosenmüller et M. Meckel, le tendon du grand dorsal envoie une bandelette qui longe le coraco-brachial et s'insère avec lui à l'apophyse coracoïde.

*Action.* Le grand dorsal, dont le tendon s'enroule autour de l'humérus, tire l'extrémité supérieure de cet os en bas et en arrière, en lui faisant subir une légère rotation, par l'effet de laquelle sa face postérieure devient externe. Il applique l'omoplate contre la poitrine, et, conjointement avec le grand pectoral, rapproche le bras du tronc et l'abaisse avec force lorsqu'il a été élevé. En prenant son point fixe à l'humérus, il concourt à l'inspiration en élevant les trois ou quatre dernières côtes, et entraîne ou enlève le tronc vers les membres supé-

rieurs, quand on veut attirer le corps ou l'élever vers un objet fixe que l'on a saisi avec les mains. Enfin la tension de l'aponévrose de ce muscle facilite la contraction de la masse charnue du sacro-spinal.

#### DEUXIÈME COUCHE.

#### DU RHOMBOÏDE. (1)

DORSO-SCAPULAIRE (CHAUSS.); MUSCULI RHOMBOIDEI.

*Configuration, divisions, insertions.* Ce muscle plat, large, assez épais, dont le nom représente exactement la forme, est situé obliquement à la partie supérieure du dos et inférieure du cou. Par son insertion fixe au rachis, il s'étend le plus ordinairement du ligament sur-épineux cervical, et du sommet de l'apophyse épineuse de la septième vertèbre cervicale, jusqu'à celui de la cinquième dorsale et aux ligaments inter-épineux correspondants. A partir de cette implantation, qui forme une lame aponévrotique continue, les fibres rassemblées en faisceaux parallèles descendent obliquement en dehors, et s'attachent sur l'interstice du bord spinal de l'omoplate, depuis l'insertion de l'angulaire jusqu'àuprès de l'angle inférieur, fixées à chaque extrémité sur l'os lui-même, et dans le milieu, sur une arcade aponévrotique verticale, qui protège le passage de plusieurs rameaux de l'artère cervicale transverse. Le faisceau supérieur, plus ou moins isolé du reste du muscle, a été décrit par les auteurs sous le nom de *petit rhomboïde* ou *partie supérieure* du muscle rhomboïde. Albinus l'a figuré s'insérant par son bord spinal de la cinquième à la septième apophyse épineuse, et par son bord scapulaire derrière l'angulaire, sur les deux tiers supérieurs de la portion correspondante de l'interstice.

*Connexions.* La face postérieure de ce muscle est recouverte en haut par le trapèze, en bas et en dehors par le grand dorsal. Elle est sous-cutanée dans un petit espace triangulaire situé entre ces deux muscles et l'extrémité inférieure de l'omoplate. L'antérieure recouvre le petit dentelé postérieur et supérieur, une partie des splénius, sacro-spinal, intercostaux externes, et de l'extrémité postérieure des premières côtes. Le bord supérieur, dans sa moitié externe, est en rapport avec l'angulaire.

*Action.* Le rhomboïde tire l'omoplate en dedans et en haut, et par conséquent la rapproche du rachis en même temps qu'il la soulève. La contraction isolée de ses fibres inférieures, en élevant l'angle inférieur de cet os, lui fait éprouver un mouvement de bascule qui abaisse l'articulation scapulo-humérale. Les deux rhomboïdes, suivant les muscles avec lesquels se combine leur action, concourent également à faire hausser les épaules ou à les écarter en arrière.

#### DES DENTELÉS POSTÉRIEURS.

C'est, il nous semble, avec raison que M. Meckel considère comme un seul muscle les deux dentelés postérieurs, si parfaitement semblables de structure, de forme et d'attaches, situés à chaque extrémité du thorax, et réunis par une aponévrose en une bande longitudinale fibro-musculaire, disposition qui rappelle l'occipito-frontal avec ses deux ventres charnus opposés, unis par l'aponévrose épicroticienne.

(1) Planche 85.



## DU DENTELÉ POSTÉRIEUR ET SUPÉRIEUR (1).

DORSO-COSTAL (CHAUSS.); MUSCULUS SERRATUS, S. DENTATUS SUPERIOR.

Ce muscle membraneux, demi-aponévrotique, de forme quadrilatère, est situé obliquement à la partie supérieure du dos. Son insertion spinale est assez variable : étendue dans tous les cas de la septième apophyse épineuse cervicale à la deuxième dorsale, en s'attachant à leurs sommets et aux ligaments inter-épineux, parfois elle procède de la sixième cervicale; dans sa plus grande extension, elle est comprise entre la cinquième cervicale en dessus et la troisième dorsale en dessous : c'est de cette manière qu'elle est figurée par Albinus. Cette insertion forme une vaste aponévrose rhomboïdale, à fibres parallèles, qui descend obliquement en dehors jusqu'à moitié de la longueur du muscle, en regard du bord externe du splénius. Les fibres musculaires qui en naissent continuent la direction première, et se partagent en quatre languettes qui vont s'implanter, en formant autant de digitations, sur le bord supérieur et la face externe des côtes, de la deuxième à la cinquième. Parfois ces languettes sont au nombre de trois ou de cinq : toutes sont fixées par de courts filaments aponévrotiques.

La face postérieure de ce muscle est recouverte par le rhomboïde, et en partie, en haut par le trapèze, en dehors, par l'angulaire et le grand dentelé. L'antérieure s'applique sur le splénius, et la partie supérieure du sacro-spinal, long dorsal et sacro-lombaire. Le bord inférieur adhère à l'aponévrose, qui l'unit au dentelé inférieur.

## DU DENTELÉ POSTÉRIEUR ET INFÉRIEUR (2).

LOMBO-COSTAL (CHAUSS.); MUSCULUS SERRATUS, S. DENTATUS INFERIOR.

Semblable au précédent, comme lui mince, membraneux et quadrilatère, mais le double en hauteur, plus aponévrotique que musculaire, il est situé à la partie inférieure du dos et supérieure des lombes. Par son bord spinal fixe, il s'insère aux apophyses épineuses, de la dixième dorsale à la troisième lombaire, et aux ligaments inter-épineux correspondants. L'aponévrose qui procède de cette implantation, composée de fibres parallèles, obliques en sens inverse de celle du dentelé supérieur, remonte obliquement en dehors. Aux deux tiers externes de sa largeur, il en naît quatre languettes musculaires, qui s'insèrent à angle aigu sur le bord inférieur des quatre dernières côtes. La languette supérieure, la plus large, s'attache, de l'angle de la seconde fausse côte, dans une étendue de trois pouces sur son arc antérieur. Les insertions des trois autres se rétrécissent graduellement; la dernière occupe l'extrémité osseuse et une partie du cartilage de la douzième côte. Les bandelettes, pour se prêter à la courbe rentrante de la poitrine, sont bien isolées et sont imbriquées de haut en bas, le bord inférieur de chacune d'elles recouvrant le bord supérieur de celle qui est placée au-dessous.

La face postérieure de ce muscle est recouverte par le grand dorsal; sa face antérieure est appliquée sur le feuillet postérieur de l'aponévrose du transverse, qui la sépare du sacro-lombaire et du long dorsal. Ses deux bords ne sont distincts que dans sa portion musculaire; sa portion fibreuse fait partie de l'aponévrose commune, qui est seulement plus épaisse en ce point.

(1) Planche 87.

(2) Planche 85.

L'APONÉVROSE DES DENTELÉS POSTÉRIEURS forme une bande fibreuse verticale qui occupe toute la partie postérieure du tronc. Elle procède de la partie inférieure des lombes, où elle est d'abord unie intimement à celle du grand dorsal. Très épaisse inférieurement, elle remonte sur les lombes et la partie inférieure du dos, où elle sert d'attache aux languettes qui constituent le dentelé inférieur : parvenue au-dessus de ce muscle, elle s'amincit beaucoup, et forme entre les deux dentelés une toile d'union qui sépare le grand dorsal des deux colonnes du sacro-lombaire et du long dorsal. Dans cet espace, elle s'implante en dedans sur les apophyses épineuses dorsales et leurs ligaments, et en dehors sur la portion des côtes voisines de leur angle et sur les fibres aponévrotiques des intercostaux externes; des fibres transversales ou obliques s'étendent de l'une à l'autre insertion. Arrivée en regard du dentelé supérieur, généralement elle adhère au bord inférieur de ce muscle, puis s'insinue entre lui et le splénius, dont elle maintient l'extrémité inférieure.

*Action des dentelés.* Placés aux deux extrémités de la poitrine, ils agissent en sens inverse pour alonger cette cavité par l'écartement des côtes qu'ils tirent en dedans vers leur insertion fixe. Le supérieur élève l'arc postérieur des seconde, troisième, quatrième et cinquième côtes, et sous ce rapport, de l'aveu même de tous les auteurs, il concourt à l'inspiration. L'inférieur abaisse bien véritablement les neuvième, dixième, onzième et douzième côtes : mais quel est l'effet de ce mouvement dans le jeu de la respiration? Bichat, MM. H. Cloquet et Cruveilhier pensent qu'il sert à l'expiration. M. Meckel au contraire croit qu'il produit l'inspiration. L'observation directe, sur une poitrine nue, du mécanisme visible des côtes, nous engage à nous ranger de cette dernière opinion. L'arc postérieur des quatre dernières côtes nous a paru constamment s'abaisser dans l'inspiration, tandis que l'extrémité antérieure s'élève, et par conséquent le dentelé inférieur, dans cette fonction, doit réagir sur la traction du diaphragme, et être synergique et non antagoniste avec le dentelé supérieur; disposition que rend encore plus plausible l'aponévrose qui, en unissant ces muscles, les sollicite à se contracter simultanément et limite leur action.

Les deux dentelés sont en outre tenseurs de leur aponévrose d'union, et forment avec elle et les côtes une longue gaine ostéo-fibreuse contractile, qui resserre et contient les muscles long dorsal, sacro-lombaire et transverse épineux. C'est à tort que Winslow, ne tenant pas compte de l'aponévrose, nie cet effet, admis avant et après lui par tous les anatomistes.

## DE L'ANGULAIRE. (1)

TRACHÉLO-SCAPULAIRE (CHAUSS.); M. PATIENTLE (SPIGEL.); LEVATOR SCAPULÆ.

*Situation, insertions.* Muscle long, funiculaire, plat, mais épais et contourné en sens inverse à ses extrémités, situé à la partie latérale et postérieure du cou. Il procède, comme insertion fixe la plus habituelle, par quatre forts tendons, des tubercules postérieurs des apophyses transverses des quatre premières vertèbres cervicales. De ces tendons naissent autant de faisceaux, d'abord distincts et inclinés en bas et en dehors, qui s'unissent après un court trajet. Le muscle rubané qui résulte de leur réunion contourne d'avant en arrière la saillie latérale formée par le splénius et les complexus, et descend pour se fixer à l'angle interne et supérieur de l'omoplate et à la portion du bord spinal

(1) Planches 87, 83.



placée au-dessus de l'épine. Par suite de la torsion que le muscle a subie, les fibres qui continuent le faisceau supérieur descendent le plus bas, auprès du rhomboïde; les fibres du faisceau inférieur au contraire, les plus courtes, s'insèrent au sommet de l'angle de l'omoplate.

*Connexions.* Recouvert par le trapèze et en partie le sterno-cléidomastoïdien et la peau, l'angulaire recouvre une portion des splénius, dentelé supérieur, transversaire du cou et sacro-lombaire.

*Action.* Ce muscle, qui forme comme un appendice supérieur du rhomboïde, agit avec ce dernier pour élever l'angle interne et supérieur de l'omoplate, en abaissant le moignon de l'épaule par un mouvement de bascule. Ce mouvement est favorisé par l'inclinaison en avant qui résulte de l'enroulement que nous avons signalé pour l'extrémité supérieure de l'angulaire. Agissant avec le trapèze, il concourt à soulever l'épaule directement. Lorsque cette dernière est fixée, l'angulaire incline légèrement le cou de son côté; mais si son congénère se contracte en même temps que lui, tous deux concourent à maintenir la tête dans sa rectitude.

### MUSCLES DES GOUTTIÈRES COSTO-VERTÉBRALES.

Ces muscles, si remarquables par leur nombre, leur superposition, les adhérences et l'intrication de leurs fibres, la multiplicité de leurs tendons et la variété de leurs usages, forment assurément le sujet le plus compliqué de la myologie: aussi est-ce un de ceux qui ont le plus exercé la sagacité des anatomistes, sans toutefois que l'on soit encore parvenu à s'entendre sur leur nombre et les dénominations qui leur sont imposées. Stenon le premier les a généralisés en les distinguant en *muscles droits, médians et latéraux*, et en *muscles obliques, convergens et divergens*. Winslow les a très bien analysés d'après leurs attaches; mais peut-être les a-t-il un peu trop multipliés, ce qui répand de la confusion sur leurs usages. Après lui, les anatomistes français nous semblent au contraire en avoir trop restreint le nombre. M. Meckel, en se rapprochant d'Albinus et de Winslow, a fait, selon nous, beaucoup mieux sous ce rapport. M. Cruveilhier, qui groupe ces muscles sous la dénomination de *spinaux postérieurs*, a répandu de la clarté sur leur étude, en prouvant que les nombreux faisceaux de la nuque sont les analogues et, pour ainsi dire, les extrémités modifiées des grandes masses dorso-lombaires. Nous allons nous-même essayer de traiter ce sujet en nous conformant aux dénominations reçues: nous le ferons avec la dernière exactitude, en ne prenant, comme à l'ordinaire, d'autre guide que la nature, et sans nous inquiéter des nombreuses contradictions qui règnent dans les auteurs, et nous ajouterons à ce qu'ils ont écrit pour certains faits que nous croyons ne pas avoir été convenablement observés.

Nous avons déjà fait la remarque que les muscles des gouttières costo-vertébrales, d'abord simples à la partie inférieure du tronc, se compliquent de plus en plus avec les mouvements à mesure que l'on remonte vers sa partie supérieure. Du bassin à la naissance du cou, il n'y a que deux couches superposées formées par le sacro-spinal d'une part, et de l'autre par le transversaire épineux, auquel s'adjoint supérieurement le demi-épineux du dos. On voit que déjà nous retranchons de la première couche les inter-épineux dorso-lombaires, qui font partie du

sacro-spinal. A la nuque on distingue quatre couches, le splénius, les deux complexus avec le transversaire du cou et le cervical descendant, le demi-épineux du cou et le transversaire épineux, au-dessus duquel sont les droits et obliques postérieurs de la tête. Pour faire cadrer ces muscles avec ceux du dos, nous concentrerons les quatre couches en deux. A ces muscles s'ajoutent les inter-épineux et inter-transversaires, et un muscle isolé, le carré des lombes, qui n'a de commun avec les précédents que sa position au-devant de la masse du sacro-spinal.

### TROISIÈME COUCHE DES MUSCLES DU DOS.

#### DU SACRO-SPINAL. (1)

M. Chaussier décrivait sous ce nom les deux couches de muscles des gouttières vertébrales. Suivant l'exemple de MM. H. Cloquet et Meckel, nous en restreignons l'acception à l'union du long dorsal et du sacro-lombaire, auxquels nous ajoutons, pour le premier, le transversaire, et, pour le second, le cervical descendant.

#### MASSE COMMUNE.

*Situation, insertions.* Elle constitue un ventre charnu extrêmement fort et d'un volume considérable, d'une forme rectangulaire, dirigé verticalement, qui remplit et déborde en dehors toute la gouttière lombo-sacrée. Elle naît, 1° de la face antérieure et du bord externe d'une aponévrose très épaisse, qui forme en arrière le plan superficiel du ventre charnu; 2° de l'extrémité de la crête iliaque en avant de l'aponévrose; 3° de l'épine iliaque postérieure et supérieure, des ligaments sacro-iliaques postérieurs, et des fausses apophyses transverses sacrées, autour de l'épanouissement inférieur du transversaire épineux; 4° vers la partie antérieure et externe, des apophyses transverses lombaires par deux tendons verticaux ascendants, l'externe très large, qui s'attache aux deux tiers du bord inférieur de l'apophyse, et l'interne, funiculaire, qui s'implante sur le tubercule isolé (*processus accessorius*), situé à sa base. A partir de l'apophyse, les faisceaux rayonnés qui font suite à ces tendons, rejoignent la masse commune des fibres verticales, suivant une direction opposée: l'externe est oblique de haut en bas et d'arrière en avant; l'interne est oblique de bas en haut et de dedans en dehors. L'aponévrose, la plus forte de toutes celles d'insertion, procède elle-même: (a) du bord postérieur de la crête iliaque; (b) de la ligne des tubercules latéraux du sacrum jusqu'au coccyx, en se confondant avec les attaches supérieures du grand fessier; (c) des apophyses épineuses sacrées et de leurs ligaments, puis successivement des apophyses lombaires, par des bandes parallèles. A partir de ces diverses implantations, la masse charnue, d'abord peu considérable et triangulaire dans la gouttière sacrée, monte verticalement, acquiert deux pouces d'épaisseur d'avant en arrière, envoie ou reçoit en dedans les faisceaux transversaires des lombes, et s'élargit graduellement en dehors jusqu'auprès de la douzième côte, où commence la division en deux longues colonnes musculaires dorso-cervicales, l'une interne, le long dorsal, et l'autre externe, le sacro-lombaire. Toutefois, si l'union des deux muscles est intime jusqu'à ce point, ils peuvent être distingués beaucoup plus bas, les trois cinquièmes internes étant occupés par l'aponévrose que continue le long dorsal, tandis que les deux cinquièmes externes sont formés par les fibres charnues parallèles et verticales nées un peu au-

(1) Planches 86, 88.



dessus de la crête iliaque, et auxquelles font suite les faisceaux du sacro-lombaire.

### LONG DORSAL.

LOMBO-DORSO-TRACHÉLIEN (*DUMAS*); SEMI-SPINATUS (*RIOL.*); LONGISSIMUS DORSI.

A partir de la bifurcation de la masse commune au-dessous de la douzième côte, l'aponévrose postérieure continue de monter en se rétrécissant jusqu'à la hauteur de la neuvième côte. Sa moitié externe, lisse, se compose de fibres verticales, d'où naissent successivement les fibres internes du sacro-lombaire et externe du long dorsal. Sa moitié interne est formée, comme nous l'avons dit, de bandelettes verticales, parallèles, nées des apophyses épineuses lombaires, de sorte qu'elles forment des courbes elliptiques qui s'enveloppent les unes les autres, d'autant plus externes et plus longues qu'elles procèdent d'une vertèbre plus inférieure. Ces bandelettes, très minces, sont unies latéralement, suivant leur longueur, dans le petit intervalle qui les sépare, par une mince aponévrose à fibres transversales. Depuis la deuxième apophyse épineuse lombaire, aux bandelettes succèdent des faisceaux charnus qui s'interposent entre la crête épinière dorsale et la grande aponévrose, en sorte que, dès son origine, le long dorsal se trouve partagé en deux colonnes ascendantes, l'une interne, spinale, et l'autre médiane, ou costo-transversaire, interposée entre la colonne spinale et celle que forme le sacro-lombaire, d'où la dénomination d'épineux transversaire, donnée au long dorsal par M. Cruveilhier.

La colonne médiane, ou le LONG DORSAL proprement dit, fait suite à l'aponévrose dont elle naît suivant une ligne courbe ascendante de dehors en dedans; elle forme un ventre charnu qui remonte en s'amincissant jusqu'à la première côte, limité par deux sillons cellulaires verticaux qui le séparent des faisceaux épineux et du sacro-lombaire. Ce ventre charnu, à sa partie supérieure, reçoit ordinairement une languette musculaire du transversaire du cou et de la portion digastrique du grand complexus. Il se compose lui-même de faisceaux ascendants peu distincts, obliques de dedans en dehors et de bas en haut, et qui semblent se perdre dans le sillon de séparation du long dorsal et du sacro-lombaire; mais si on renverse ce muscle de dehors en dedans, on s'aperçoit que les faisceaux ne font que se contourner en pas de vis sur son bord externe, et qu'ils s'isolent et se dirigent en dedans, sur la face costale du muscle, en formant deux séries de tendons ascendants. La série externe ou costale se compose de sept ou huit faisceaux, dont les tendons, épais et courts, se fixent au bord inférieur du col des côtes de la douzième à la sixième ou cinquième. La série interne ou transversaire (grand transversaire du dos, Winsl.; épineux transversaire Cruv.) comprend douze faisceaux, dont les tendons très grêles, d'un pouce et demi à deux pouces de longueur, s'insèrent au sommet des apophyses transverses de toutes les vertèbres dorsales.

La colonne interne (grand épineux du dos, Winsl.) se divise en deux parties qui se conduisent différemment. La portion inférieure (inter-épineux dorso-lombaire, H. Cloq.) se compose de faisceaux demi-elliptiques, grêles et longs, qui se renferment les uns les autres comme les bandelettes lombaires, et font suite à ces dernières par la bandelette de la première ou seconde vertèbre, qui, au lieu de rejoindre l'aponévrose, donne naissance à un premier trousseau musculaire. La disposition de ces petits

faisceaux est assez irrégulière; généralement l'apophyse épineuse de la dixième ou douzième dorsale en est le centre. Un premier faisceau, le plus interne et le plus court, s'étend de la neuvième ou dixième apophyse à la onzième ou douzième: c'est celui qui est le plus évident et le mieux isolé. Il est renfermé par les autres, qui naissent successivement par des tendons grêles des huitième, septième, sixième et même cinquième apophyses dorsales, s'appliquent les uns contre les autres, entremêlent leurs fibres, s'insèrent en partie sur l'aponévrose du grand dorsal, et se terminent sur les deux premières bandelettes lombaires; en sorte que ces fascicules, bien distincts à leurs extrémités tendineuses, se fixent par leurs ventres charnus sur l'aponévrose, confondus dans leurs fibres d'une manière plus ou moins inextricable. Cette disposition est très différente de la régularité indiquée par quelques auteurs; mais au moins s'entendent-ils sur la forme générale de ces fascicules et sur le lieu qu'ils occupent jusqu'à la cinquième ou sixième apophyse dorsale. Il n'en est pas de même de ceux qui composent la portion supérieure, et dont aucun auteur, à notre connaissance, ne fait mention, quoique nous les ayons toujours rencontrés.

Cette portion supérieure s'étend depuis la quatrième ou cinquième apophyse épineuse dorsale jusqu'à la troisième cervicale, et comprend par conséquent neuf ou dix faisceaux grêles presque parallèles, terminés par de petits tendons arrondis, longs et déliés. Ces faisceaux naissent inférieurement du sommet de l'aponévrose et d'un prolongement qu'elle forme dans le sillon qui les sépare du ventre charnu du long dorsal. Ils montent obliquement en dedans, d'autant plus courts et plus obliques qu'ils sont plus inférieurs; les plus élevés sont presque verticaux. A la hauteur de la cinquième côte, ils sont séparés de l'extrémité supérieure du long dorsal par un espace triangulaire, dans lequel s'interpose l'extrémité inférieure des complexus et du transversaire du cou. Ces faisceaux adhèrent tous entre eux par leurs corps, et forment une colonne non interrompue avec ceux de la portion inférieure. Les fascicules supérieurs de cette portion spinale du long dorsal, situés entre le faisceau digastrique du grand complexus et les demi-épineux du cou et du dos, peuvent n'être pas aperçus d'abord; mais les fascicules inférieurs, placés sur le même plan que le ventre charnu du muscle, qu'ils séparent des apophyses épineuses, frappent d'évidence au premier aspect; aussi est-il surprenant qu'ils aient échappé à l'attention des anatomistes.

### TRANSVERSAIRE. (1)

TRANSVERSALIS CERVICIS (*ALB.*); GRAND TRANSVERSAIRE DU COU (*WINSL.*).

Ce muscle rubané, mince, contourné suivant sa longueur, est situé à la partie latérale du cou et postérieure et supérieure du dos. C'est avec raison que la plupart des anatomistes, depuis Sabatier, le considèrent comme formant la partie supérieure, ou le prolongement cervical du long dorsal; seulement cette disposition est moins évidente que pour le cervical descendant: en effet, les tendons supérieurs et inférieurs de ce dernier continuent bien réellement la double série, à direction inverse, de ceux du sacro-lombaire, tandis que le transversaire, s'il fait véritablement suite à la colonne ascendante lombo-dorsale des faisceaux transversaires du long dorsal, s'en distingue néanmoins par ses tendons descendants.

(1) Planche 86.



Le transversaire procède par cinq ou six cordelettes tendineuses des apophyses transverses des troisième, quatrième, cinquième, sixième et septième vertèbres dorsales, et quelquefois de celles placées au-dessus ou au-dessous, la seconde ou la huitième. Ces tendons s'implantent à l'extrémité du bord supérieur de chaque apophyse, en dedans de ceux du long dorsal. Les faisceaux qui en naissent se rassemblent en un muscle rubané, qui s'enroule de bas en haut et de dedans en dehors, puis d'arrière en avant, autour de la saillie des complexus, appliqué sur eux par sa face interne et son bord supérieur, et, par l'inférieur, en rapport avec les derniers tendons transversaires du long dorsal et avec le cervical descendant qui suit la même direction. A sa naissance il se confond avec la partie supérieure du ventre charnu du long dorsal par un trousseau de fibres assez volumineux; à la partie supérieure de son bord interne, il entremêle également ses fibres, dans une assez grande étendue, avec celles du petit complexus. Enfin, pour ses attaches supérieures, le transversaire se divise de nouveau en cinq faisceaux, parfois un de moins que pour les attaches dorsales. Les tendons aponévrotiques, que des fibres musculaires très minces unissent par leurs bords jusqu'à leur terminaison, s'implantent sur les tubercules postérieurs des vertèbres cervicales, ordinairement depuis la seconde ou la troisième jusqu'à la sixième ou la septième, et très rarement sur la première.

#### SACRO-LOMBAIRE.

LOMBO-COSTO-TRACHÉLIEN (DUMAS); SACRO-LUMBUM, SACRO-LUMBALIS.

A partir de la bifurcation de la masse commune dont ce muscle forme les deux cinquièmes externes, il monte verticalement tout le long de la face postérieure du thorax, entre les angles des côtes et le bord externe du long dorsal, dont le sépare un sillon cellulaire. Il se rétrécit graduellement et s'incline en dedans à mesure qu'il se rapproche de son extrémité supérieure. Avant tout déplacement, ce muscle, par sa face postérieure, paraît seulement formé d'une série de fascicules ascendants, qui procèdent inférieurement de la masse commune, et se terminent par treize tendons longs et plats, régulièrement parallèles, qui forment la plus grande partie de sa largeur, et se fixent au fur et à mesure, en montant, sur l'angle des douze côtes; le plus élevé s'insère en arrière de l'apophyse transverse de la dernière vertèbre cervicale. Si, en écartant le long dorsal, on renverse le sacro-lombaire en dehors sur les attaches que nous venons de signaler, on trouve qu'il est formé, sur sa face costale, par dix ou onze faisceaux isolés dans leur moitié inférieure, confondus en commun supérieurement, qui s'insèrent par autant de tendons, également sur l'angle des côtes, mais un peu en dedans des premiers. Les quatre faisceaux supérieurs qui appartiennent aux deuxième, troisième, quatrième et cinquième côtes, sont formés par le cervical descendant, qui n'est réellement que la portion cervicale du sacro-lombaire, mais qui s'isole de ce muscle dans une plus grande étendue que les autres faisceaux. Ainsi le sacro-lombaire est bien réellement formé de deux séries de faisceaux et de tendons, qui augmentent de volume de haut en bas, les uns externes et superficiels, et les autres internes et profonds. Les faisceaux externes, nés de la masse commune, sont évidemment ascendants. Les tendons internes doivent-ils être considérés de même? Il nous semble que non; car, au lieu de faire mouvoir les côtes, ce seraient elles qui serviraient de point d'appui, et les faisceaux tireraient, pour ainsi dire, à vide sur le

muscle lui-même; disposition dont le moindre inconvénient serait de neutraliser l'action sur les côtes des faisceaux externes. Ainsi nous regardons les faisceaux internes comme *descendants*, c'est-à-dire comme tirant de bas en haut, tandis que les autres tirent de haut en bas. Une dernière observation viendra confirmer cette opinion. On n'a jamais spécifié le point fixe d'insertion de ces divers tendons. L'examen fait voir que les tendons externes s'insèrent d'abord sur le bord inférieur des onzième et douzième côtes, dont la face externe est tournée en bas; à mesure que les côtes, étant plus élevées, se redressent, le point d'insertion gagne leur partie moyenne, puis supérieure; enfin ils se fixent tout-à-fait sur le bord supérieur des deux premières côtes, dont la face externe est tournée en haut. Que si l'on examine le point d'attache des tendons internes, on verra qu'il est inverse des autres aux extrémités, c'est-à-dire que ces tendons s'implantent sur le bord inférieur des premières côtes, également sur le milieu des côtes moyennes, mais sur le bord supérieur des dernières côtes. De cet examen anatomique du sacro-lombaire il ressort cette déduction physiologique, que ce muscle serait composé de deux rangs de faisceaux qui devraient être antagonistes dans leur action, quoique confondus en une seule colonne charnue. Nous dirons plus bas quelles sortes d'actions nous paraissent devoir être le résultat de cette conformation.

#### CERVICAL DESCENDANT. (1)

M. CERVICALIS DESCENDENS (DIEMERBROEK); S. ACCESSORIUS SACRO-LUMBALIS (STEN.); TRANSVERSAIRE GRÈLE DU COU (WINSL.).

Ce petit muscle n'est véritablement, comme l'indique le nom qui lui a été donné par Stenon, que l'accessoire, et, pour ainsi dire, que le complément du sacro-lombaire; aussi beaucoup d'auteurs n'en ont-ils fait qu'une description commune. Il se compose de quatre petits faisceaux réunis par leurs ventres, entre eux, et inférieurement avec le sacro-lombaire; mais la séparation des faisceaux adjacents de ces deux muscles est sensible dans une plus grande étendue que celle des autres. Ces faisceaux, comme ceux du transversaire, se terminent, à chaque extrémité, par un tendon cervical et un dorsal, et se renferment les uns les autres, de sorte que l'interne est le plus court, et l'externe le plus long. Cette disposition de fascicules, visibles dans toute leur longueur et terminés par deux tendons, est le caractère essentiel qui nous paraît distinguer le cervical descendant du reste du sacro-lombaire. Les tendons inférieurs ou dorsaux, déliés et bien séparés, s'implantent sur l'angle des côtes de la deuxième ou troisième à la cinquième ou sixième. Ce sont eux qui commencent les tendons descendants du sacro-lombaire. Les tendons supérieurs ou cervicaux sont réunis par des fibres musculaires; ils contournent la saillie du transversaire et des complexus, et font suite aux tendons ascendants du sacro-lombaire; par conséquent, le treizième de ces tendons se fixant à la septième vertèbre cervicale, ceux du cervical descendant s'implantent successivement sur le tubercule postérieur des apophyses transverses des sixième, cinquième, quatrième et troisième vertèbres de la même région.

CONNEXIONS DU SACRO-SPINAL. 1° *Portion lombo-sacrée.* La masse commune est recouverte en arrière par l'aponévrose du grand dorsal, unie au feuillet postérieur du transverse et du dentelé inférieur. La face antérieure recouvre une partie du sacrum,

(1) Planche 86.



la portion sacrée du transversaire épineux, le feuillet moyen de l'aponévrose du transverse, et les muscles inter-transversaires des lombes. En *avant et en dedans*, elle est en rapport avec la portion lombaire du transversaire épineux et les apophyses épineuses correspondantes. En dehors elle est embrassée dans la gouttière de duplication des deux feuillets postérieurs de l'aponévrose du transverse. 2° *Portion dorso-cervicale*. Les muscles sacro-lombaire et long dorsal, logés dans les gouttières costo-vertébrales, sont revêtus en arrière par les dentelés postérieurs et leur aponévrose d'union, qui changent en une gaine ostéo-fibreuse et musculaire l'espace dans lequel ils sont contenus. A leur extrémité supérieure, ils sont recouverts par l'extrémité inférieure du splénius, et en ce qui concerne le transversaire et le cervical descendant, par l'angulaire. Leur face antérieure s'applique sur les côtes, l'extrémité postérieure des intercostaux externes, les surcostaux, le demi-épineux du dos, la portion dorsale du transversaire épineux, et pour les prolongemens cervicaux, les deux complexes. Le sacro-lombaire lui-même est en partie recouvert en dedans par le ventre charnu du grand dorsal. Le sillon qui les sépare donne passage aux nerfs et aux vaisseaux qui gagnent les couches superficielles du dos. Dans l'écartement triangulaire que forment en haut les colonnes épineuse et transversaire de ce dernier muscle, est reçue l'extrémité inférieure des deux complexes et du demi-épineux du cou.

**ACTION DU SACRO-SPINAL.** En se portant au point de vue de la structure générale de ce muscle, on le trouve formé d'un ventre charnu inférieur d'une force considérable, qui s'appuie sur le sacrum et l'os coxal, et se divise en quatre colonnes ascendantes verticales, partagées en autant de faisceaux qu'il y a d'os à mouvoir, ces faisceaux s'implantant successivement de bas en haut sur chacune des zones vertébro-costales qui échelonnent le squelette dans toute la hauteur du tronc. Le fait le plus général de la contraction de chacune de ces colonnes multifides est de tirer les vertèbres et l'arc postérieur des côtes, leurs insertions mobiles, vers le bassin, leur insertion fixe. Mais comme, en raison de la convexité postérieure du thorax, qui forme pour la série des faisceaux une longue courbe de réflexion analogue à celle des extrémités articulaires des os des membres, elles s'enroulent autour de cette cavité, en même temps qu'elles abaissent les vertèbres et les côtes, elles les tirent en arrière, d'où résulte le redressement ou l'extension du tronc. L'importance de ce mouvement explique le volume considérable de la masse lombosacrée dans l'homme, en vue de la station bipède. Mais à cet effet, le seul qui ait frappé les physiologistes, nous pensons qu'il s'en joint nécessairement un autre sur la *respiration*. Pour comprendre ce double mécanisme, l'action si compliquée du sacro-spinal demande à être étudiée séparément : 1° dans la colonne spinale du long dorsal ; 2° dans ses deux colonnes transversaire et costale ; 3° dans le sacro-lombaire.

1° *Colonne spinale du long dorsal*. Dans la portion inférieure (*inter-épineux dorso-lombaires*), les faisceaux appuyés sur l'aponévrose du long dorsal produisent, en se contractant, des courbes, renfermées les unes dans les autres, qui déterminent l'inflexion latérale en arc de cercle de la portion dorsale du rachis, en faisant saillir et inclinant le corps des vertèbres du côté opposé. Les tendons cervicaux produisent le renversement de la nuque en arrière du même côté. Si les deux colonnes spinales se contractent simultanément, l'extension de la colonne épinière est directe.

2° *Colonne transversaire du long dorsal*. Son action générale, répartie sur toutes les apophyses transverses lombaires et dorsales, produit également l'érection du tronc avec ou sans inclinaison latérale, suivant qu'un seul ou les deux côtés agissent à-la-fois. Le renversement du tronc en arrière a pour conséquence nécessaire une ampliation des parois antérieures et latérales du thorax, qui déjà facilite les mouvemens de la respiration. Nous allons voir les autres colonnes musculaires y concourir d'une manière plus efficace.

3° *Colonne costale du long dorsal*. Les sept ou huit faisceaux qui s'insèrent au col des côtes tirent en bas et en arrière sur leur arc postérieur ; ils ont pour double effet l'extension du tronc et l'augmentation du diamètre vertical de la poitrine.

4° *Sacro-lombaire*. Le mécanisme de ses deux rangs opposés de faisceaux est certainement le plus obscur et le plus compliqué. Que la série de faisceaux externes, ou la colonne ascendante, tire de haut en bas, le fait est clair, puisque tous les faisceaux et leurs tendons font suite à la masse lombosacrée. Mais en est-il de même des faisceaux internes formant la colonne que nous nommons ascendante ? Il est évident qu'elle n'a rien de commun avec la masse lombosacrée, n'étant constituée que par les faisceaux qui s'insèrent aux côtes. Mais les côtes sont-elles ici l'origine ou la terminaison des faisceaux, ou mieux, sont-elles le point d'appui, l'insertion fixe des faisceaux, ou leur insertion mobile, distinction d'après laquelle leur contraction se ferait de haut en bas, dans le premier cas, et de bas en haut, dans le second. Supposons que la force agissante tire vers le bas : les deux colonnes du sacro-lombaire, dans ce cas, étant synergiques, rien de plus simple que l'action de la colonne externe ; mais l'interne ne pourra entrer en contraction qu'après que les côtes auront été fixées par la première ; et encore sur quoi tirera-t-elle, puisqu'il n'y a plus d'autres tendons au-dessus ? Évidemment ce ne pourrait être que sur la masse charnue médiane résultant de la fusion commune des deux colonnes de faisceaux ; pour que ce mouvement pût avoir une utilité, il faudrait qu'il ne s'exécût que progressivement de bas en haut, par étages, et alors chacune des côtes se trouvant d'abord fixée par son faisceau externe propre, servirait de point d'appui à son faisceau interne, qui lui-même augmenterait d'autant l'action des faisceaux externes situés au-dessus, et ainsi de suite, des côtes inférieures aux supérieures. Telle est au moins l'idée que l'on peut se faire de ce mouvement ; mais il est lent et saccadé. Toutefois, il est possible qu'il s'opère ainsi pour l'extension du tronc, dans la station verticale ; mais il ne doit pas être le seul, car alors on ne concevrait pas pourquoi tous les faisceaux internes ne tireraient pas, comme tous les autres, leur origine de la masse lombosacrée, ce qui, pour une action commune, semblerait devoir produire un résultat à-la-fois plus énergique et plus prompt.

Que si maintenant nous supposons que la force agissante tire vers le haut, l'induction physiologique se trouvera bien mieux d'accord avec la structure anatomique. Le point d'appui de la colonne de faisceaux internes sera pris sur les vertèbres cervicales par le prolongement supérieur, qui alors va justifier le nom de cervical descendant qui lui aurait été donné si heureusement par Diemerbroek. Tous les faisceaux qui font suite seront également descendans, comme l'indique leur direction. Ils tireront alors sur les côtes, devenues insertions mobiles, leur point d'appui, d'abord assez faible en haut, se trouvant successivement renforcé par un plus grand nombre de faisceaux à me-



sure qu'étant plus inférieurs ils deviennent plus volumineux.

Le sacro-lombaire étant ainsi analysé, son action paraîtra beaucoup moins équivoque. 1° *Sous le rapport de la station.* La colonne des faisceaux externes abaisse les côtes en les tirant, d'après la courbe du thorax, d'autant plus en arrière que leur position relative dans l'échelle commune est plus élevée, et par conséquent elle redresse le tronc, ou concourt à son *extension*. Elle est, sous ce rapport, l'auxiliaire des colonnes du long dorsal, et comme elles, élargit sur les côtes les mouvements que celles-ci exécutent sur les vertèbres. Elle contribue pour une plus grande part aux inclinaisons latérales dans les contractions partielles d'un seul côté. 2° *Sous le rapport de la respiration.* Le sacro-lombaire, comme le long dorsal, contribue déjà à la respiration par cela seul qu'il facilite l'ampliation de la poitrine; mais chacune de ses rangées nous paraît produire ici une action spéciale. Si l'on se rappelle que les tendons ascendants s'insèrent de bas en haut, du bord inférieur au bord supérieur des côtes, et que les tendons descendants s'implantent de haut en bas sur le bord opposé, de sorte qu'ils s'enroulent sur les côtes extrêmes en sens inverse, il résulte de cette double disposition que les uns abaissant les côtes, les autres les élèvent; et que, dans les deux cas, les côtes, par le déroulement des tendons, subissent un léger mouvement de torsion sur leur axe de haut en bas et d'avant en arrière, ou de bas en haut et d'arrière en avant. Or, le point d'insertion de la puissance étant très rapproché du point d'appui articulaire, tandis que le levier de la résistance est très long, le plus faible mouvement de torsion de l'arc postérieur détermine un déplacement considérable à l'extrémité de l'arc antérieur. Comme conséquence de cette torsion, la colonne ascendante, abaissant les côtes en arrière, les élève en avant, et concourt à l'*inspiration*, renforcée dans ce mouvement par les autres colonnes d'extension du long dorsal; et la colonne descendante, élevant les côtes en arrière, les abaisse en avant, et concourt à l'*expiration*. Les colonnes antagonistes ne peuvent plus se contracter qu'alternativement. Telle est au moins l'idée qu'il nous semble que l'on peut se faire des usages du sacro-lombaire. Elle n'a à la vérité qu'une valeur d'opinion fondée sur l'examen de la structure: mais il en est de même de la plupart des muscles, car il en est bien peu dont les contractions aient été vues directement.

### DU SPLÉNIUS. (1)

MASTOÏDIEN POSTÉRIEUR (*HINSL.*); MUSCULI SPLENI.

*Situation, configuration.* Ce muscle plat, membraneux, mais assez épais, est situé obliquement à la partie postérieure du cou, et s'étend un peu sur l'extrémité interne et supérieure du dos. En forme de triangle allongé, contourné suivant sa largeur, on ne sait pourquoi son nom se trouve emprunté de celui de la rate (*σπλήν*), à laquelle il ne ressemble nullement.

*Division, insertions.* Le splénius se compose de deux portions, dont les attaches supérieures sont différentes, et qui ne s'unissent qu'inférieurement; d'où la distinction rationnelle établie par les anciens anatomistes, et encore admise par M. Meckel, du splénius en deux muscles, le *splénius de la tête*, *splénius capitis* (*cervico-mastoïdien*, *Chauss.*); et le *splénius du cou*, *splénius cervicis* ( *dorso-trachélien*, *Chauss.*).

(1) Planches 86, 87.

Ce muscle procède, 1° des apophyses épineuses des vertèbres dorsales, à commencer de la sixième ou huitième en remontant jusqu'à la septième cervicale, et des ligaments inter-épineux qui les unissent; 2° du ligament cervical postérieur jusqu'au niveau de la troisième vertèbre cervicale. Cette insertion se fait par une succession de fibres aponévrotiques, qui augmentent progressivement de longueur de haut en bas, et composent inférieurement une membrane triangulaire, à sommet aigu, comme pour le trapèze. Les fibres musculaires qui en naissent montent parallèlement de bas en haut et de dedans en dehors, d'autant plus longues et plus verticales qu'elles sont plus inférieures. Le muscle en se développant contourne la saillie latérale des complexus, et devient graduellement plus épais en se rapprochant de ses attaches supérieures. A deux pouces de l'insertion spinale commence la séparation des deux splénies. Celui du cou, qui fait suite aux trois vertèbres inférieures, se partage en autant de faisceaux, d'où naissent de forts tendons qui s'implantent sur le tubercule postérieur des apophyses transverses des trois premières vertèbres cervicales; le faisceau qui se rend à l'atlas est le plus volumineux. Le splénius de la tête, d'abord très large inférieurement, se rétrécit à la partie supérieure, et s'insère, par de courtes fibres aponévrotiques, sur la moitié externe de l'empreinte rugueuse située au-dessous de la ligne courbe supérieure de l'occipital, sur la portion mastoïdienne du temporal et sur le bord postérieur de l'apophyse mastoïde, sous et derrière l'attache du sterno-cléido-mastoïdien.

*Connexions.* Le splénius est le plus superficiel des muscles propres de la nuque. Sa face postérieure est recouverte par le trapèze, le petit dentelé postérieur supérieur, et le rhomboïde; près de son attache supérieure, elle est sous-cutanée. Sa face antérieure est appliquée sur les deux complexus, et en partie sur le transversaire et l'extrémité supérieure du long dorsal. Son bord interne, écarté en dehors à partir de la troisième vertèbre cervicale, laisse entre lui et son congénère un espace triangulaire, dans lequel l'extrémité supérieure des grands complexus est en contact avec les trapèzes. Son bord externe est en rapport en haut avec l'attache supérieure du sterno-cléido-mastoïdien, au milieu, avec l'angulaire, qui le contourne pour revêtir une partie de la face postérieure.

*Action.* Le splénius agit à-la-fois par ses deux portions, et d'une manière uniforme, sur la tête et les premières vertèbres du cou. L'effet de la contraction du splénius droit, par exemple, est de faire tourner la face du même côté, tandis que l'occiput est renversé en arrière et à gauche. Si les deux splénies agissent simultanément, la tête est renversée directement en arrière, mouvement qui constitue l'*extension* du cou.

### DU GRAND COMPLEXUS. (1)

TRACHÉLO-OCCIPITAL (*CHAUSS.*).

*Situation, configuration, division.* Muscle plat, mais assez épais, de forme irrégulièrement rectangulaire, situé à la partie postérieure du cou et à l'extrémité supérieure et médiane du dos. Le grand complexus se compose de deux portions réunies dans leur attache supérieure et suivant leurs bords adjacents, mais dont beaucoup d'anatomistes jusqu'à nos jours faisaient deux

(1) Planches 86, 87.



muscles différens; l'une *interne*, presque verticale, le *digastrique du cou* (*biventer cervicis*, Albin.), formée, comme son nom l'indique, de deux ventres charnus réunis par un tendon mitoyen; l'autre *externe*, oblique et membraneuse, qu'ils appelaient spécialement *complexus*, quoique ce nom ne convienne réellement qu'à la réunion des deux portions.

*Insertions, direction.* Ce muscle naît par autant de tendons, 1° de la face postérieure des apophyses transverses des cinq premières vertèbres dorsales, et parfois même des suivantes, sixième, septième, et jusqu'à la huitième, en-dedans de l'attache des tendons du long dorsal et du transversaire; 2° des tubercules postérieurs des apophyses articulaires et de l'angle rentrant, qu'ils forment avec la racine postérieure des apophyses transverses des vertèbres cervicales de la septième à la troisième. Tous ces tendons sont aplatis en bandelettes, cernent, à leur implantation, la face libre des apophyses, et se dirigent obliquement de bas en haut et de dehors en dedans, réunis par les fibres musculaires des faisceaux auxquels ils donnent naissance. Ceux de ces faisceaux qui naissent des apophyses dorsales convergent en commun vers la partie inférieure et moyenne du cou, en se recouvrant un peu de haut en bas par leurs bords adjacens. Les trois inférieurs s'unissent en commun pour former le ventre inférieur de la *portion digastrique*, et se rendent sur son tendon mitoyen. Ce ventre est uni le plus souvent par un assez fort trousseau de fibres musculaires avec la partie supérieure du long dorsal; parfois aussi il adhère au transversaire. Le tendon, mince et funiculaire, dirigé verticalement, de deux pouces environ de hauteur, correspond à la partie inférieure du cou. A son côté interne, il est renforcé par un faisceau né, par un ou deux tendons, des apophyses épineuses, soit de la septième vertèbre cervicale, ou de celle-ci et de la première dorsale, souvent même des seconde ou troisième dorsales, mais très rarement des sixième ou cinquième cervicales. A la partie externe du même tendon mitoyen se rencontre ordinairement un autre tendon, aplati, qui reçoit les faisceaux des deux ou trois premières vertèbres dorsales. Tous deux contribuent à donner naissance aux fibres du ventre supérieur: celui-ci monte verticalement, en s'élargissant, pour s'insérer à l'occipital; à deux pouces de son attache, il est partagé transversalement par une intersection aponévrotique. La *portion externe* procède des cinq attaches cervicales; les tendons sont plus ou moins unis à ceux du petit complexus, les faisceaux qui leur font suite, d'autant plus obliques et plus courts qu'ils sont plus supérieurs, sont divisés dans leur trajet par la ligne d'intersection commune. Ils convergent tous vers l'implantation occipitale, et le ventre charnu qui en naît s'insinue au-devant de l'extrémité supérieure de la *portion interne*, en partie confondu avec elle. Toutes deux s'attachent, par de nombreux filamens aponévrotiques, sur les deux tiers internes de la vaste empreinte située entre les deux lignes demi-circulaires de l'occipital, en dedans du splénius, qui les recouvre en partie.

*Connexions.* Ce muscle est en rapport, par sa *face postérieure*, avec le trapèze, le splénius, le petit complexus, le transversaire et le long dorsal; par sa *face antérieure*, avec les muscles droits et obliques de la tête, et le demi-épineux du cou; par son *bord interne*, avec le ligament cervical postérieur et du tissu cellulaire adipeux, qui le sépare de son congénère. Il est uni par un mélange de fibres musculaires avec le long dorsal, le petit complexus, et parfois le transversaire.

TOME II.

*Action.* Ce muscle agit en sens inverse du splénius, c'est-à-dire que, si celui du côté droit se contracte isolément, il tourne la face à gauche, et renverse l'occiput en arrière de son côté. Quand, au contraire, les deux complexus agissent simultanément, ils étendent le cou, ou, ce qui revient au même, redressent la tête directement.

## DU PETIT COMPLEXUS. (1)

MASTOÏDIEN LATÉRAL (WINSL.); TRACHÉLO-MASTOÏDIEN (CHAUSS.); PARVUS COMPLEXUS; TRACHELO-MASTOÏDEUS.

Membraneux, grêle, de forme triangulaire, le petit complexus est situé en dehors du précédent, à la partie latérale et postérieure du cou.

*Insertions.* Il naît: 1° Des apophyses transverses, rarement de la troisième, et le plus souvent de la seconde et de la première des vertèbres dorsales; toutefois ces premières insertions manquent chez quelques sujets. 2° De la partie supérieure des tubercules articulaires et de l'angle rentrant qu'ils forment avec les racines postérieures des apophyses transverses des vertèbres cervicales, de la septième à la quatrième ou la troisième. Ces insertions se font par de minces bandelettes aponévrotiques, unies par des fibres musculaires très déliées; souvent elles sont remplacées par deux petites cordelettes tendineuses parallèles; mais, dans tous les cas, elles adhèrent, à leur origine, avec celles du grand complexus. Des fascicules plats qui en naissent, les inférieurs, les plus longs et les plus épais, sont presque verticaux; les autres diminuent de longueur et augmentent d'obliquité à mesure qu'ils sont plus supérieurs. Ils s'unissent par leurs bords, montent verticalement en s'épaississant, et convergent vers un sommet commun, qui s'insère par un tendon élargi sur le bord postérieur et inférieur de l'apophyse mastoïde. Le plus ordinairement une légère intersection aponévrotique parcourt les fibres du petit complexus à peu de distance de son implantation.

*Connexions.* Ce muscle, contournant le grand complexus, sa *face interne et antérieure* est appliquée sur ce dernier; en haut, elle est en rapport avec l'extrémité des obliques de la tête et du ventre postérieur du digastrique. Sa *face externe et postérieure* est en contact, dans la moitié supérieure, avec le splénius, et dans l'inférieure, avec le transversaire.

*Action.* Si l'un des petits complexus agit seul, il incline légèrement la tête de son côté, sans lui communiquer de rotation. Si les deux entrent en action, ils contribuent à l'extension directe de la tête.

## QUATRIÈME COUCHE DES MUSCLES DU DOS.

## DU TRANSVERSAIRE ÉPINEUX.

TRANSVERSO-SPINAL (DUMAS); ARTICULAIRE ÉPINEUX (CRUP.); M. MULTIFIDUS SPINÆ.

Sous ce nom, la plupart des anatomistes modernes comprennent deux longues colonnes musculaires demi-charnues et tendineuses, accolées longitudinalement, et composées chacune d'une succession de faisceaux obliques, unis par leurs ventres, et distincts à leurs attaches (*multifide du dos*), qui remplissent les

(1) Planches 86 et 87.



gouttières vertébrales entre les apophyses articulaires et les apophyses épineuses. La colonne postérieure ou superficielle est formée par les demi-épineux du cou et du dos, et la colonne antérieure ou profonde par le transversaire épineux proprement dit.

### 1° DEMI-ÉPINEUX DU COU. (1)

M. SPINATUS (RIOL.); SPINALIS CERVICIS (ALBIN.).

*Situation, insertions.* Muscle plat, assez épais, en forme de triangle allongé, situé dans la portion cervico-dorsale de la gouttière vertébrale. Il naît du bord supérieur, et près la base des apophyses transverses des cinq ou six premières vertèbres dorsales par un pareil nombre de tendons aplatis, auxquels succèdent des faisceaux unis par leurs bords, qui montent obliquement de dehors en dedans, et s'insèrent de chaque côté par quatre tendons incomplètement isolés à l'un des sommets des tubercules bifides des apophyses épineuses des vertèbres cervicales de la cinquième à la seconde. Le tendon supérieur qui s'attache à l'axis est de beaucoup le plus considérable; il forme le point convergent du triangle, et reçoit à lui seul les faisceaux des deux ou trois premières insertions dorsales. Ce muscle adhère souvent, par un mélange de fibres, avec la portion cervicale du transversaire épineux, sur laquelle il s'applique, et avec le demi-épineux du dos, qui lui fait suite.

### 2° DEMI-ÉPINEUX DU DOS. (2)

M. SEMI-SPINOSUS; SEMI-SPINALIS DORSI (ALBIN.).

*Situation, insertions.* Mince, plat, en forme de rhombe très allongé, ce muscle, qui, suivant la remarque d'Albinus, forme la continuation du précédent, moins épais, long, grêle, plus aponévrotique que charnu, procède inférieurement, par cinq ou six tendons du bord supérieur et près de la base des apophyses transverses dorsales, de la cinquième ou sixième à la onzième. Ses faisceaux, également ascendants, réunis par leurs bords, et presque verticaux, remontent la hauteur d'environ cinq vertèbres, et s'implantent par cinq ou six tendons aux apophyses épineuses des deux dernières vertèbres cervicales et des trois ou quatre premières dorsales.

Les deux muscles demi-épineux du cou et du dos ne sont autres que les longs faisceaux décrits, par les anatomistes français les plus modernes, comme formant la couche superficielle du transversaire épineux.

### 3° MULTIFIDE DU DOS (ALBIN., MECK.) (3),

#### OU TRANSVERSAIRE ÉPINEUX PROPREMENT DIT.

*Situation, structure, insertions.* Ce muscle, très complexe, remplit immédiatement la gouttière vertébrale depuis la partie inférieure du sacrum jusqu'à la seconde vertèbre du cou. La superposition de ses faisceaux, étagés les uns au-dessus des autres, et réunis par leurs bords adjacents, constitue un long muscle continu, qui participe à la forme de la gouttière dans laquelle il est contenu, en sorte que, largement épanoui sur le sacrum, graduellement aminci aux lombes, étranglé au milieu du dos,

il s'élargit de nouveau à la naissance du cou. Aussi Winslow et quelques anatomistes avant lui, en ont-ils fait trois muscles différents, un pour chaque région. La structure du transversaire épineux est très compliquée. La portion lombo-sacrée (*muscle sacré* des anciens anatomistes) remplit toute la gouttière du sacrum jusqu'à l'arcade osseuse qui sépare les deux derniers trous sacrés, environnée à ses attaches par l'expansion de la masse commune du sacro-spinal. Les faisceaux internes et inférieurs sont d'abord très courts; les autres s'allongent graduellement en devenant externes et supérieurs. Implantés entre les tubercules articulaires et les apophyses épineuses, ils adhèrent aux ligaments sacro-iliaques postérieurs et aux ligaments propres du sacrum. Cette portion musculaire, d'abord très mince inférieurement, devient fort épaisse aux lombes. A partir de ce point, la disposition générale du muscle est uniforme. Considéré dans sa totalité, on le voit évidemment composé de faisceaux obliques, dont les tendons extrêmes s'insèrent d'une vertèbre à la seconde, située au-dessus, de sorte que la vertèbre intermédiaire se trouve franchie sans insertion apparente; mais ces premiers faisceaux ne sont que superficiels, et ils en recouvrent d'autres plus profonds et plus courts. L'insertion inférieure des faisceaux superficiels se fait par de forts tendons funiculaires, au sacrum, aux lombes et au cou, sur les tubercules articulaires, et au dos, au bord supérieur de la base de l'apophyse transverse, point correspondant aux tubercules articulaires pour cette région. C'est à cette disposition que répond le nom d'*articulaire épineux*, donné à ce muscle par M. Cruveilhier. L'insertion supérieure a lieu, dans toute la hauteur, par l'intermédiaire d'un tendon rubané, qui s'attache sur les côtés du tubercule des apophyses épineuses. Ces faisceaux se confondent par leurs bords, et, par leur face postérieure plane, entremêlent dans un grand nombre de points leurs fibres avec ceux de la portion spinale du long dorsal et des demi-épineux du cou et du dos. Si on les sépare mécaniquement, on trouve au-devant d'eux un second, puis un troisième plan de fascicules, d'autant plus courts qu'ils sont plus immédiatement en contact avec les vertèbres. Les moyens s'implantent de la base des apophyses articulaires sur les côtés des apophyses épineuses, en envahissant plus ou moins sur les lames vertébrales; les plus courts s'étendent seulement d'une lame vertébrale à celle qui est placée au-dessus. Tous ces faisceaux, à divers plans, adhérant par leurs faces adjacentes, forment, par leur intrication, une masse commune; la direction est la même pour tous, oblique de bas en haut, et de dehors en dedans.

*Action.* Le transversaire épineux concordant, par ses divisions multipliées, avec les fractions nombreuses du rachis ou les vertèbres elles-mêmes, sur lesquelles il s'implante, et qu'il fait mouvoir, ses faisceaux devaient être liés pour se commander les uns les autres; mais aucun d'eux ne peut agir, que la vertèbre qui lui sert d'appui, et successivement toutes celles placées au-dessous, ne soient préalablement maintenues. C'est par conséquent l'implantation fixe au sacrum qui sert de point d'appui commun. Si donc le muscle se contracte brusquement de bas en haut, dans toute sa hauteur, et des deux côtés à-la-fois, il concourt avec le sacro-spinal à l'extension générale du tronc; mais ce n'est pas là son usage spécial. En considérant la direction de ses faisceaux, on conçoit que chacun d'eux, appuyé sur une apophyse articulaire inférieure, tire sur une apophyse épineuse supérieure, qu'il entraîne en bas et en dehors de son côté, tandis que le corps de la vertèbre, par une légère

(1) Planches 88, 89.

(2) Planches 88, 89.

(3) Planches 88, 89.



rotation sur son disque, remonte et se tourne aussi en dehors, mais vers le côté opposé. Ce mouvement, exécuté successivement par étages, du sacrum à l'axis, fait du transversaire épineux le muscle rotateur propre du rachis. Cet effet, bien compris, rend raison de sa structure dans les différentes régions : ses faisceaux sont les plus faibles à la région dorsale, où les côtes rendent la rotation très difficile : ils sont déjà plus longs et plus forts à la région lombaire; mais surtout ils augmentent beaucoup en longueur et en nombre au cou et à la partie supérieure du dos, dont les mouvements de rotation sont très énergiques, jusqu'au point de former trois couches de muscles rotateurs, synergiques les uns avec les autres, le transversaire épineux, le demi-épineux et le grand complexe, dont l'analogie de fonctions avec les deux premiers avait déjà été saisie par Albinus.

### MUSCLES DROITS ET OBLIQUES POSTÉRIEURS DE LA TÊTE. (1)

Au nombre de quatre, destinés aux mouvements particuliers des articulations céphalo-rachidiennes, ils complètent l'ensemble des muscles postérieurs de la colonne vertébrale.

#### DU GRAND ET DU PETIT DROITS POSTÉRIEURS DE LA TÊTE.

M. Cruveilhier considère, avec raison, ces petits muscles comme les deux premiers interépineux du cou.

Le GRAND DROIT, *M. rectus capitis posticus major; axoïdo-occipital* (Chauss.); *interépineux axoïdo-occipital* (Cruv.), plat, en forme de triangle allongé, naît, par un sommet tendineux, de la partie supérieure de l'un des tubercules de l'apophyse épineuse de l'axis; de là il monte obliquement en arrière et en dehors, s'élargit graduellement, et s'implante en rayonnant sous la ligne courbe inférieure de l'occipital, entre le petit droit et le petit oblique.

Il recouvre *en avant* une petite étendue de l'occipital, l'arc postérieur de l'atlas, le ligament atloïdo-axoïdien postérieur, et le muscle petit droit. *En arrière*, il est en rapport avec le petit oblique et l'extrémité supérieure du grand complexe. Le grand droit postérieur de la tête est au nombre des extenseurs et des rotateurs de cette partie qu'il incline en arrière, de côté ou directement, suivant qu'il agit seul ou avec son congénère.

Le PETIT DROIT, *M. rectus capitis posticus minor; atloïdo-occipital* (Chauss.); *interépineux atloïdo-occipital* (Cruv.), en forme de triangle équilatéral, situé au-devant du précédent, procède également, par un court tendon, du tubercule postérieur de l'atlas; il monte verticalement en arrière en s'élargissant, et s'insère à la partie inférieure de l'occipital, de chaque côté de sa crête externe, dans la fossette qui sépare le bord du grand foramen de la ligne demi-circulaire inférieure.

Sa *face postérieure* est couverte par le grand droit et le grand complexe. L'*antérieure* s'applique sur l'occipital et le ligament occipito-atloïdien postérieur. Ce petit muscle est extenseur direct de la tête sur l'atlas.

(1) Planche 89.

### DU GRAND ET DU PETIT OBLIQUES POSTÉRIEURS DE LA TÊTE.

Ils forment, d'après M. Cruveilhier, les deux premiers épineux transversaires.

Le GRAND OBLIQUE, *M. obliquus major* (Riol.); *capitis obliquus inferior; axoïdo-atloïdien* (Chauss.); *épineux transversaire axoïdo-atloïdien* (Cruv.), allongé, arrondi, fusiforme, naît, par de courtes fibres aponévrotiques, de l'un des tubercules de l'apophyse épineuse de l'axis, en dehors du tendon du grand droit, et au-dessus de celui du demi-épineux du cou. Il se dirige ensuite en dehors avec une légère obliquité en haut et en avant, et s'implante également par de courts filaments aponévrotiques dans une fossette que l'on remarque à la partie postérieure et inférieure du sommet de l'apophyse transverse de l'atlas.

Sa *face postérieure* est en rapport avec l'extrémité supérieure des deux complexes; l'*antérieure* s'applique sur la lame de l'axis, le ligament atloïdo-axoïdien et le coude formé par l'artère vertébrale à la sortie de son canal.

Ce muscle, dont le point fixe est à l'axis, attire en arrière l'apophyse transverse de l'atlas; il est par conséquent rotateur de la tête qu'il fait incliner de son côté.

Le PETIT OBLIQUE, *M. obliquus minor* (Riol.); *capitis obliquus superior; atloïdo-sous-mastôïdien* (Chauss.); *transversaire épineux atloïdo-occipital* (Cruv.), né, par de longues fibres aponévrotiques du bord supérieur du sommet de l'apophyse transverse de l'atlas, il monte obliquement en dedans et en arrière jusqu'au-dessous de la ligne courbe supérieure de l'occipital, où son insertion est intermédiaire entre celles du splénius et du grand droit. Recouvert, *en arrière*, par le splénius et le grand complexe, il s'applique, *en avant*, sur le bord du ligament occipito-atloïdien postérieur, l'occipital et l'attache du grand droit. Par son bord interne, il inscrit avec ce dernier et le grand oblique un espace cellulaire triangulaire, au fond duquel est le coude formé par l'artère vertébrale à son entrée dans le crâne. Le muscle petit oblique concourt à l'extension de la tête.

### DES INTERÉPINEUX CERVICAUX. (1)

INTERCERVICAUX (CHAUSS.); M. INTERSPINALES CERVICIS.

Au nombre de douze, ils sont disposés en six paires, qui occupent les intervalles des apophyses épineuses cervicales. La première paire s'étend de l'apophyse de l'axis à celle de la troisième vertèbre cervicale. La dernière est placée entre les apophyses de la septième vertèbre cervicale et de la première dorsale. Chaque paire se compose de deux petits faisceaux parallèles, séparés par une membrane fibro-celluleuse, aplatis, membraneux, composés de fibres verticales, qui remplissent l'intervalle situé entre les apophyses épineuses, en s'étendant du bord inférieur de la vertèbre située au-dessus, au bord supérieur de celle placée au-dessous. Ces petits muscles, par leur *face externe*, sont en rapport avec les faisceaux du transversaire épineux, du demi-épineux du cou, et avec les tendons épineux du long dorsal. Prenant leur point d'appui sur la crête épinière dorsale, ils rapprochent de haut en bas les unes des autres les apophyses

(1) Planche 89.



épineuses cervicales, et, par conséquent, ils concourent à l'extension du cou.

### MUSCLES ANTÉRIEURS ET LATÉRAUX DU RACHIS (FLÉCHISSEURS).

Le rachis est pourvu d'un certain nombre de muscles qui concourent à ses flexions antérieure et latérales. La flexion antérieure, qui devait s'isoler de l'ensemble pour la région cervicale, s'exécute au moyen de plusieurs muscles, les sterno-cléido-mastoldiens, droits antérieurs de la tête, et longs du cou. Pour le reste du tronc, elle est produite par un long muscle déjà décrit, le grand droit abdominal, rejeté au-devant de la charpente thoraco-abdominale, et continué par le sterno-cléido-mastoldien, de manière à former en commun la corde contractile de l'arc antérieur du rachis. Les flexions latérales, outre les puissances nombreuses que nous avons déjà vues y concourir, sont néanmoins produites plus spécialement par certains muscles, au cou, le droit latéral de la tête, les scalènes, et les intertransversaires; aux lombes, les intertransversaires et le carré.

#### PORTION CERVICALE.

#### DU STERNO-CLÉIDO-MASTOLDIEN. (1)

STERNO-MASTOLDIEN (CHAUSS.).

*Situation, configuration.* Muscle long, épais et rubané, plus étroit à son milieu qu'à ses extrémités, contourné sur lui-même, situé obliquement sur les parties latérale et antérieure du cou, en s'étendant du sternum et de la clavicule à l'apophyse mastoïde.

*Insertions, direction, fasciculation.* Ce muscle se compose de deux faisceaux, l'un sternal et l'autre claviculaire, accolés et confondus en haut, isolés seulement en bas, et dont Albinus, à l'exemple de quelques anatomistes, avait fait deux muscles particuliers, distinction justifiée par l'exemple de quelques mammifères, chez lesquels ces faisceaux sont entièrement séparés. Par son extrémité inférieure, point fixe le plus habituel, il forme une large base; l'attache interne, épaisse et funiculaire, naît au-devant de l'extrémité supérieure du sternum, par un tendon, qui s'entrecroise en bas avec celui du côté opposé, et qui se prolonge en haut sur les fibres charnues.

L'attache externe, membraneuse, procède, par de courts filaments aponévrotiques, de la face supérieure et du bord postérieur du tiers interne de la clavicule dans une étendue assez variable, mais qui n'est pas moins d'un pouce. Dans quelques cas, ces deux attaches sont unies; mais le plus souvent elles sont séparées par un intervalle celluleux de forme triangulaire, que la tension du muscle rend très apparent sous la peau. Les deux faisceaux font suite aux attaches inférieures; le sternal, le plus long et le plus épais, remonte obliquement en dehors et en arrière, en contournant la masse des muscles profonds. Le faisceau claviculaire, dirigé presque verticalement, s'insinue sous la face interne du premier, de manière à croiser en X sa direction: d'abord accolé à celui-ci, il s'y unit au-dessus de la partie moyenne du muscle; tous deux forment en commun l'insertion supérieure qui embrasse, par un fort tendon, le bord antérieur, le sommet et la face externe de l'apophyse mastoïde, et

s'implante, par un épanouissement aponévrotique, sur le tiers externe de la ligne courbe supérieure de l'occipital.

*Connexions.* Peu de muscles en ont d'aussi importantes. Par leur direction en diagonale, et le relief qu'ils forment sous la peau, les sterno-cléido-mastoldiens servent d'indice pour les rapports dans la plupart des opérations qui se pratiquent au cou. En avant, ils forment les côtés du triangle antérieur du cou, dans lequel s'inscrivent le pharynx et le larynx avec ses annexes. En arrière, chacun d'eux limite un second triangle à base inférieure, dont l'autre côté est formé par le trapèze. Considéré dans les détails, sa face externe ou superficielle est recouverte par le peucier et par la peau; entre les deux muscles rampent la veine jugulaire externe et les rameaux du plexus cervical superficiel. Sa face interne ou profonde recouvre: 1° l'articulation sterno-claviculaire; 2° une partie des muscles de l'appareil hyoïdien et les extrémités de tous ceux dont les attaches se fixent aux apophyses transverses cervicales; 3° les nerfs pneumo-gastrique, grand hypoglosse, accessoire de Willis, grand sympathique, et la plupart des nerfs cervicaux; 4° la partie inférieure de l'artère carotide et de la veine jugulaire interne. Ses deux bords circonscrivent les triangles du cou; l'antérieur surtout guide l'incision dans nombre d'opérations chirurgicales.

*Anomalies.* Elles consistent dans des faisceaux accidentels; les uns ne forment que de simples languettes, isolées seulement par l'une de leurs attaches supérieure ou inférieure; les autres forment des faisceaux séparés, soit en arrière de la clavicule à l'occipital (Meckel), ou en avant du sternum, à l'angle de la mâchoire inférieure (Brugnone). Ces différentes dispositions ne font que rappeler l'organisation normale de certains animaux.

*Action.* Le sterno-cléido-mastoldien, s'appuyant sur le thorax fixé par le grand droit abdominal, est principalement fléchisseur de la tête sur le cou, et du cou sur le thorax. Mais en raison de l'enroulement en diagonale qu'il décrit autour de la saillie des muscles profonds, en même temps qu'il fléchit la tête en avant, il l'incline de son côté, et, de plus, tourne la face et l'élève un peu du côté opposé. Sous ces divers rapports, on voit qu'il est l'antagoniste du splénius. Si les deux sterno-mastoldiens agissent simultanément, la flexion de la tête et du cou est directe.

#### DU GRAND DROIT ANTERIEUR DE LA TÊTE. (1)

GRAND TRACHÉLO-SOUS-OCCIPITAL (CHAUSS.); M. RECTUS CAPITIS ANTIQUS MAJOR (MORGAGNI).

*Situation, insertions.* Ce muscle, long et plat, plus épais supérieurement qu'inférieurement, est appliqué sur les parties latérales de la face antérieure des vertèbres cervicales. Son extrémité inférieure, effilée, naît des tubercules antérieurs des apophyses transverses des sixième, cinquième, quatrième et troisième vertèbres, par quatre tendons minces, qui augmentent de volume de bas en haut, et de la face antérieure desquels procède un pareil nombre de petits faisceaux charnus. Ces faisceaux montent obliquement en dedans. Les trois supérieurs, qui se recouvrent par imbrication, se confondent à la hauteur de la seconde vertèbre, et se terminent à la face postérieure d'une aponévrose assez forte et resplendissante, divisée en deux lames, dont l'antérieure descend très bas sur le muscle. Cette aponévrose, par ses bords et sa cavité, forme l'origine d'un faisceau supérieur unique qui

(1) Planches 93, 94, 96.

(1) Planche 92.



s'implante à l'apophyse basilaire, au-devant du grand trou occipital. Le faisceau interne et inférieur, né de la sixième vertèbre cervicale, est distinct des autres dans toute son étendue. En bas, il est souvent renforcé par une languette du muscle long du cou; en haut, il s'insère également par un sommet aigu à l'apophyse basilaire, en dedans du faisceau commun, et près de son congénère du côté opposé.

*Connexions.* Sa face antérieure, recouverte par le pharynx, est en rapport avec l'artère carotide, la veine jugulaire interne, le nerf pneumo-gastrique, le ganglion cervical supérieur et les rameaux qui en naissent. Sa face postérieure recouvre une partie des vertèbres correspondantes, les articulations occipito et axoïdo-atloïdiennes, le petit droit antérieur et une portion du long cou.

*Action.* Le muscle grand droit fléchit la tête sur le cou, et, vu son obliquité, incline légèrement la face de son côté. Comme dans tous les cas analogues, la contraction simultanée des muscles des deux côtés produit la flexion directe.

#### DU PETIT DROIT ANTERIEUR DE LA TÊTE. (1)

PETIT TRACHÉLO-SOUS-OCCIPITAL (CHAUSS.); M. RECTUS CAPITIS ANTI-  
MINOR (MORGAGNI).

Très petit muscle quadrilatère, aplati, situé en haut de la face antérieure du cou. Il naît de la racine de l'apophyse transverse et de l'arc antérieur de l'atlas, par de courts filaments aponévrotiques. Ses fibres parallèles montent obliquement en dedans, et s'implantent sur l'apophyse basilaire et sur le cartilage de la suture pétro-basilaire. Recouvert en avant dans ses deux tiers internes, par l'insertion supérieure du grand droit, sur son tiers externe repose le ganglion cervical supérieur. En arrière, il recouvre le ligament occipito-atloïdien antérieur, et en partie l'articulation occipito-atloïdienne. Le petit droit contribue légèrement à fléchir la tête de son côté.

#### DU LONG DU COU. (2)

PRÉ-DORSO-ATLOÏDIEN (CHAUSS.); M. LONGUSCOLLI.

*Situation.* Ce muscle, allongé, plat, fasciculé, est situé sur les parties latérales du cou, dans les gouttières latérales des vertèbres, étendu verticalement depuis l'atlas jusqu'au tiers supérieur de la colonne dorsale.

*Division, insertions, fasciculation.* Il se compose, suivant la plupart des auteurs, de deux, et, d'après M. Cruveilhier, de trois systèmes de faisceaux, formant en quelque sorte trois muscles distincts, quoique unis entre eux. 1° Trois fascicules nés, par des tendons plats, des tubercules antérieurs des apophyses transverses des cinquième, quatrième et troisième vertèbres cervicales. Ils se réunissent en un faisceau unique qui monte obliquement en dedans, et vient se fixer au tubercule antérieur de l'atlas. 2° Trois fascicules, qui proviennent du corps des trois premières vertèbres dorsales, se dirigent en haut et en dehors, et s'implantent au tubercule antérieur des apophyses transverses des quatrième et troisième vertèbres cervicales. 3° Six ou sept fascicules qui procèdent, par des tendons aponév-

vrotiques, du corps des trois premières vertèbres dorsales en dedans de ceux déjà indiqués, et du corps et des disques des trois ou quatre dernières vertèbres cervicales; puis, assemblés en un seul faisceau, montent en décrivant une courbure à concavité interne, et se fixent sur le corps de l'axis et de la troisième vertèbre cervicale, et sur les disques intermédiaires, en partie confondus avec la naissance du ligament vertébral commun qui les sépare.

*Connexions.* Sa face antérieure est recouverte en partie par le grand droit antérieur, et, dans le reste de son étendue, est en rapport avec le pharynx ou l'œsophage, l'artère carotide, la veine jugulaire interne, et les filets de communication des ganglions cervicaux. Sa face postérieure est appliquée sur les vertèbres et leurs disques intermédiaires. Son bord externe, en regard des deux premières vertèbres dorsales, est séparé du scalène antérieur par un espace de forme triangulaire que traversent l'artère et la veine vertébrales.

*Action.* Elle varie pour chaque assemblage de faisceaux. Le premier fléchit l'atlas sur l'axis, et lui imprime un léger mouvement de rotation, qui tourne la face de son côté. Le second, tirant en sens inverse sur les apophyses transverses, tend à leur faire exécuter un mouvement de rotation qui incline la face du côté opposé. Enfin le troisième assemblage de faisceaux, en refoulant les disques intervertébraux, a pour objet de fléchir latéralement la colonne cervicale sur elle-même. Cette action représente encore, à peu de chose près, la résultante moyenne des trois forces. Il est inutile d'ajouter que la contraction des muscles des deux côtés produit la flexion directe.

#### DES MUSCLES SCALÈNES. (1)

COSTO-TRACHÉLIENS (CHAUSS.); MUSCULI SCALENI; LEVATORES COSTARUM  
LONGI.

*Situation, configuration.* Les scalènes, muscles longs, conoïdes, fusiformes, sont situés sur les parties latérales de la colonne cervicale du rachis. Étendus des apophyses transverses de cette région aux deux premières côtes, M. Cruveilhier les considère comme étant les longs transversaires du cou. En raison du parallélisme de leurs faisceaux et de leur isolement accidentel plus ou moins complet, il est facile d'en varier le nombre sur divers sujets. Ainsi Albinus en comptait cinq, Sabatier trois, Chaussier n'en admettait qu'un seul; Sæmmerring et M. Meckel, au contraire, reviennent au nombre trois, et le dernier en signale encore autant de surnuméraires, dont l'existence est plus ou moins accidentelle. La plupart des anatomistes français n'en reconnaissent que deux, l'un antérieur et l'autre postérieur. Cette division étant à-la-fois la plus évidente en anatomie, et la seule féconde en applications chirurgicales, c'est celle à laquelle nous nous arrêtons.

#### DU SCALÈNE ANTERIEUR.

*Insertions, fasciculation.* Il procède du tubercule situé au milieu de la face supérieure et sur le bord interne de la première côte, par un fort tendon qui s'épanouit en un cône aponévrotique, des bords et de la cavité duquel naissent les fibres charnues. A partir de cette insertion, le muscle monte obliquement en arrière et en dedans. D'abord fusiforme, il s'aplatit et se divise en quatre faisceaux superposés, qui augmentent de longueur de

(1) Planche 92.

(2) Planche 92.

(1) Planches 90, 91, 92, 94.



bas en haut. De ces faisceaux procède un pareil nombre de tendons qui viennent s'implanter au tubercule antérieur et sur la lèvre correspondante de la gouttière des apophyses transverses des vertèbres cervicales, de la sixième à la troisième. Parfois quelques faisceaux accidentels vont s'insérer aux tubercules postérieurs.

*Connexions.* En avant, le scalène antérieur répond inférieurement à la veine sous-clavière et au muscle sous-clavier, qui le séparent de la clavicule et croisent sa direction; au-dessus il est en rapport avec le sterno-cléido-mastoïdien, l'omoplate-hyoïdien, les artères cervicales, transverse et ascendante, et le nerf diaphragmatique. La face postérieure de ce muscle limite en avant un espace en forme de triangle allongé, à base inférieure, compris entre les deux scalènes, et sensible au toucher sous la peau. Cet espace est traversé en bas par l'artère sous-clavière, et dans le reste de sa hauteur, par les branches des nerfs cervicaux qui forment le plexus brachial. Son côté interne, inscrit, comme nous l'avons déjà vu, avec le long du cou, un autre espace triangulaire qui loge l'artère et la veine vertébrales. Enfin la saillie formée en commun par son tendon inférieur et le tubercule de la première côte, sur laquelle il s'implante, sert d'indice en chirurgie pour la ligature de l'artère sous-clavière.

#### DU SCALÈNE POSTÉRIEUR.

*Insertions, fasciculation.* Plus long et plus volumineux que le précédent, ce muscle naît inférieurement de deux tendons bien distincts. L'antérieur, épais et très fort, s'implante sur la face supérieure de la première côte, au-dessous et en dehors de la gouttière de réception de l'artère qui le sépare du tubercule d'insertion du scalène antérieur. Le tendon postérieur, plus mince et plus long, s'attache sur le bord supérieur de la seconde côte. Ces tendons s'amincissent en aponévroses, d'où procèdent les fibres des deux faisceaux qui montent obliquement en dedans et en avant, et se confondent en un seul corps de muscle qui se divise de trois en six fascicules, dont les tendons s'implantent sur les tubercules postérieurs des six dernières vertèbres cervicales. Parfois il existe un septième fascicule qui va gagner l'atlas. Dans quelques sujets, le faisceau né de la seconde côte, reste isolé de l'autre dans toute sa longueur; il s'attache en particulier par deux ou trois tendons aux apophyses transverses inférieures. Les deux muscles qui résultent de cette division constituent les scalènes moyen et postérieur des auteurs qui en admettent trois.

*Connexions.* Isolé en avant du scalène antérieur par le sillon que traversent le plexus brachial et l'artère sous-clavière, ce muscle est en rapport: en arrière, avec le cervical descendant, le transversaire, le splénus et l'angulaire; en dedans, avec le premier intercostal externe et les muscles intertransversaires postérieurs; en dehors, avec le sterno-cléido-mastoïdien, le faisceau supérieur du grand dentelé, l'artère cervicale transverse et de nombreux rameaux du plexus cervical.

*Anomalies.* Sous la dénomination de SCALÈNES SURNUMÉRAIRES on comprend, outre celui déjà indiqué, deux autres faisceaux accidentels, différens par leur situation et leur attache inférieure, mais qui ont de commun de se terminer supérieurement par deux ou trois petits tendons fixés aux apophyses des vertèbres inférieures. L'un (*scalenus minimus Albini*), accolé en arrière au scalène antérieur, naît, comme lui, de la première côte. Son

existence est de quelque intérêt, en ce qu'il traverse ordinairement en diagonale l'intervalle des deux grands scalènes, en séparant les unes des autres les branches supérieures et inférieures des nerfs cervicaux qui forment le plexus brachial. L'autre faisceau (*scalenus lateralis*), également né de la première côte, et accolé au scalène postérieur, n'offre d'ailleurs rien de remarquable.

*Action des scalènes.* Ces muscles, en prenant leur point d'appui sur les côtes, concourent puissamment à fléchir la colonne cervicale de leur côté. Le scalène postérieur surtout, qui remonte très haut, produit plus efficacement cet effet. La flexion directe est le résultat de la contraction simultanée des muscles des deux côtés. Enfin, en tirant en sens inverse, les scalènes, prenant leur point fixe sur les vertèbres, soulèvent les deux premières côtes, et, dans ce cas, font partie des muscles inspireurs.

#### DU DROIT LATÉRAL DE LA TÊTE. (1)

PREMIER TRANSVERSAIRE ANTÉRIEUR (*WINSL.*); ATLOIDO-SOUS-OCCIPITAL (*CHAUSS.*); M. RECTUS CAPITIS LATERALIS.

Situé en dehors du petit droit antérieur, semblable à lui pour la forme et la grandeur, ce petit muscle, qui n'est que le premier des intertransversaires cervicaux, naît, par une aponévrose, du bord antérieur et supérieur de l'apophyse transverse de l'atlas, monte verticalement, et se fixe sur une empreinte située derrière la fosse jugulaire. Sur sa face antérieure glissent, dans leurs arcades fibreuses, la veine jugulaire et les nerfs pneumo-gastrique, accessoire de Willis et grand hypoglosse, à leur sortie du crâne. Sa face postérieure correspond à l'artère vertébrale.

#### DES INTERTRANSVERSAIRES CERVICAUX. (2)

INTERTRANSVERSARIUM CERVICIS.

Au nombre de cinq paires de chaque côté, disposés par couples pour chaque espace, l'un antérieur et l'autre postérieur, ces petits muscles, de forme quadrilatère, composés de fibres parallèles, s'étendent en avant et en arrière de l'un à l'autre des bords supérieur et inférieur des deux lamelles des apophyses transverses en regard, séparés par un intervalle qui complète à-la-fois, dans chaque espace, le canal vertébral et les gouttières des branches antérieures des nerfs cervicaux. La première paire est située entre les seconde et troisième vertèbres; un seul muscle existe entre l'atlas et l'axis. La cinquième paire occupe l'intervalle des deux dernières apophyses transverses cervicales.

Les intertransversaires du cou répondent, par leurs faces opposées, en avant, au grand droit antérieur; en arrière, aux tendons des splénus angulaire, transversaire et cervical, descendant. Ces petits muscles, en rapprochant les apophyses transverses, déterminent l'incurvation ou flexion latérale de la colonne cervicale.

#### PORTION LOMBAIRE.

#### DU CARRÉ DES LOMBES. (3)

ILIO-LUMBO-COSTAL (*DUMAS*); ILIO-COSTAL (*CHAUSS.*); M. QUADRATUS LUMBORUM.

*Situation, configuration.* Muscle plat, épais, irrégulièrement

(1) Planche 92.

(2) Planche 92.

(3) Planches 76, 89, 103.



rectangulaire, plus large en bas qu'en haut, vertical, situé profondément, de chaque côté, à la région lombaire du rachis, entre la crête iliaque et la douzième côte, où il contribue à former la paroi postérieure de l'abdomen.

*Insertions, fasciculation.* Né par de longues fibres aponévrotiques, dans l'étendue d'environ deux pouces et demi, de la partie postérieure de la crête iliaque et du ligament ilio-lombaire, ce muscle se compose de deux et parfois de trois ordres de faisceaux ascendants. 1° Les faisceaux *externes*, les plus forts, dirigés verticalement, forment une masse commune qui monte directement avec une légère obliquité en dedans, devient plus mince et plus étroite, s'insinue sous l'arcade externe du diaphragme, et s'insère aux deux tiers internes du bord inférieur de la douzième côte, et souvent, par quelques fibres, au ligament cintré. 2° Les faisceaux *internes*, au nombre de quatre, naissent principalement de l'attache inférieure ligamenteuse. D'abord confondus avec le corps du muscle, ils s'en isolent bientôt, montent obliquement en dedans, et s'implantent par des languettes aponévrotiques au bord inférieur du sommet des apophyses transverses des quatre premières vertèbres lombaires. 3° Les faisceaux du troisième ordre, plus ou moins accidentels, procèdent, en sens inverse des précédents, du sommet des apophyses transverses des trois dernières vertèbres lombaires. A partir de cette origine, ils montent obliquement en dehors, et se confondent avec le corps du muscle, près de son attache costale.

*Connexions.* Le carré des lombes, comme nous l'avons vu en décrivant l'aponévrose abdominale postérieure (page 16), est engagé entre ses deux feuillets antérieur et moyen. Ses rapports médiats sont, *en avant*, à sa partie supérieure l'arcade fibreuse externe et la languette d'insertion du diaphragme; inférieurement, une expansion aponévrotique transversale; dans le reste de son étendue, en dedans, le muscle grand psoas, et en dehors

le rein et l'intestin colon. *En arrière*, le carré des lombes correspond à la masse commune du sacro-spinal, dont le sépare le feuillet moyen de l'aponévrose du transverse.

*Action.* Ce muscle que M. Cruveilhier appelle le long intertransversaire des lombes, prenant son point d'appui le plus ordinaire sur la crête iliaque, tire en bas et sert à fixer la douzième côte. Sous ce rapport, il augmente, dans la respiration, le diamètre vertical de la poitrine, et forme le point du départ des contractions, de bas en haut, des intercostaux. Par ses faisceaux obliques, il tend à fléchir latéralement la colonne lombaire du rachis, en rapprochant les unes des autres les apophyses transverses.

#### DES INTERTRANSVERSAIRES DES LOMBES. (1)

INTERTRANSVERSARIUM LUMBORUM.

Au nombre de dix, cinq de chaque côté, par conséquent uniques, et non juxta-posés par paires, comme ceux du cou, ces petits muscles aplatis, quadrilatères, composés de fibres parallèles, occupent sous la forme d'une membrane verticale les intervalles qui séparent les apophyses transverses lombaires, étendus du bord inférieur de celle qui est située au-dessus, au bord supérieur de celle qui est placée au-dessous. Leurs insertions se font par l'intermédiaire de courtes fibres aponévrotiques. Le premier d'entre eux est situé entre la dernière vertèbre dorsale et la première lombaire; le dernier entre les quatrième et cinquième vertèbres lombaires.

Ces muscles sont en rapport: *en avant*, avec le grand psoas; *en arrière*, avec le transversaire épineux. Comme le carré des lombes dont ils ne sont que les accessoires, ils fléchissent latéralement la colonne lombaire par le rapprochement des apophyses transverses, ou la redressent si elle a été inclinée en sens opposé.

## SECTION DEUXIÈME.

### DES MUSCLES DE LA TÊTE.

L'appareil locomoteur de la tête, dont les usages sont à-la-fois si importants et si variés, est assurément, de toutes les fractions de la myologie générale, celle qui offre le plus d'intérêt. Dans un sujet qui renferme de si nombreux détails, il serait utile de coordonner les muscles dans un ordre méthodique, d'après leur situation et leurs usages, de manière à en faciliter l'étude, et à rappeler à la mémoire le plus grand nombre de faits. La disposition adoptée par quelques auteurs, qui se contentent de présenter les muscles les uns après les autres, n'ayant qu'une valeur d'énumération, est complètement insignifiante.

La classification d'Albinus, par régions circonscrites, adoptée par Bichat et son école, offre le grave inconvénient d'isoler, sous un simple point de vue de localité, les diverses parties d'un même appareil qui, dans la nature, tendent à se lier pour l'exécution de mouvements communs. L'analyse des divers mécanismes nous présentera un cadre plus fécond en applications physiologiques.

D'après ce que nous savons déjà de l'architecture de la tête

(1) Planche 88.



ostéologique, la face est percée, pour les organes des sens, de sept orifices, autour desquels doivent se grouper des muscles qui les ouvrent ou les ferment plus ou moins complètement à volonté. Si cet appareil musculaire n'avait pas d'autre usage, il faudrait, à l'exemple de M. Meckel, en renvoyer la description à celle des organes des sens; mais il n'en est pas ainsi. Les muscles faciaux, adhérens à la peau dans toute l'étendue de leur face extérieure, et prolongés, par des appendices, sous le cuir chevelu et sur le cou, forment en commun un masque mobile, appareil d'expression des idées et des passions. Ces muscles que, d'après l'expression de M. Cruveilhier, nous appelons *peauciers*, forment la première série des muscles de la tête. Une deuxième série comprend ceux qui meuvent la mâchoire inférieure, et une troisième série ceux de l'appareil hyoïdien. Nous ne traiterons ici que des muscles qui concourent aux mouvemens communs, renvoyant à l'étude de organes des sens et du larynx ceux qui exécutent leurs mouvemens partiels.

### MUSCLES PEUCIERS DE LA TÊTE.

La peau présente en regard des cavités orbitaires et buccale du squelette, des ouvertures, ellipsoïdes en travers, qui, à volonté, doivent être closes ou largement ouvertes. Un muscle orbiculaire spécial environne chacune de ces cavités; de là deux variétés correspondantes d'orbiculaires, l'un palpébral ou *crânien*, et l'autre buccal ou *facial*. Chacun de ces muscles ferme, par sa contraction, l'orifice musculo-cutané, autour duquel il est situé; mais comme il est inhabile à ouvrir cet orifice, cet usage est rempli par d'autres muscles qui viennent se confondre avec lui par l'une de leurs extrémités. Ainsi chacun des orbiculaires palpébral et buccal est le centre d'un système particulier de muscles peauciers: organe, par lui-même, d'occlusion des ouvertures et de rétraction des traits, de sa circonférence irradiant des appendices musculaires fixes par leur autre extrémité sur les os, et qui exécutent le double mouvement excentrique de dilatation des orifices et d'expansion des traits.

A l'ORBICULAIRE DES PAUPIÈRES se rapportent: 1° le petit muscle de l'arcade sourcilière, son accessoire ou le *sourcilier*; 2° les muscles antagonistes de l'orbiculaire; (a) le vaste appendice du cuir chevelu, ou l'*occipito-frontal*; 3° un prolongement ou attache moyenne de ce dernier muscle, le *pyramidal du nez*; 4° l'*élévateur de la paupière supérieure*. Le système des deux orbiculaires est lié par le *petit zygomatique*.

L'ORBICULAIRE DES LÈVRES est l'aboutissant de presque tous les muscles de la face, ses antagonistes, qui en irradiant dans toutes les directions. Ce système offre de chaque côté: 1° Des élévateurs sous plusieurs angles; (a) deux directs de son milieu, le *naso-labial* et le *myrtiforme*; (b) un oblique en dedans, l'*élévateur commun de l'aile du nez et de la lèvre supérieure*; (c) un direct de sa commissure, le *canin*; (d) trois de plus en plus obliques en dehors, l'*élévateur propre de la lèvre supérieure*, le *petit* et le *grand zygomatiques*. 2° Un diducteur latéral, le *buccinateur*. 3° Des abaisseurs sous plusieurs angles; (a) un direct de son milieu, l'*incisif*; (b) un direct de sa commissure, le *triangulaire du menton*; (c) deux obliques, le *carré du menton* et le vaste appendice cervico-thoracique, ou le *peaucier du cou*.

Les ouvertures nasales ou les narines, qui doivent toujours rester ouvertes, ne sont que peu rétrécies par un muscle, le

*triangulaire du nez*, qui du reste se confond avec les releveurs; l'un de ces derniers les dilate en haut, et de plus elles ont latéralement en bas un petit muscle *dilatateur*.

Enfin, de l'oreille externe procèdent trois petits muscles *peauciers*, *antérieur*, *supérieur* et *postérieur*, qui participent au jeu de la physionomie.

### PEAUCIERS DU CRANE.

#### DE L'ORBICULAIRE DES PAUPIÈRES. (1)

PALPÉBRAL (BICH.); MAXILLO-PALPÉBRAL (DUM.); NASO-PALPÉBRAL (CHAUSS.);  
DUO PALPEBRARUM MUSCULI (VES.); M. SPHINCTER PALPEBRARUM  
(MOLINETTI); ORBICULARIS OCULI (SANTORINI).

*Situation, configuration.* Mince, membraneux, occupant les régions supérieure et latérales de la face, au-devant de l'orbite qu'il dépasse beaucoup dans toutes les directions, excepté en dedans, ce muscle à la forme d'un ovale, dont le grand diamètre est incliné obliquement de haut en bas et de dedans en dehors dans le même sens que la cavité orbitaire. Appliqué sur le contour de cette cavité, il en indique la saillie extérieure, et se déprime au centre pour se mouler sur le globe de l'œil. Il est divisé à son milieu par la fente horizontale des paupières, et formé de fibres concentriques autour de cet orifice.

*Insertions, fasciculation.* Il procède de l'angle interne de l'œil par plusieurs origines: 1° Des deux côtés supérieur et inférieur, et de la face antérieure d'un petit tendon haut d'une demi-ligne et long de deux et demie. Ce tendon implanté sur la lèvre antérieure de la gouttière lacrymale, est renforcé par un petit cordon fibreux né de l'aponévrose du sac lacrymal, sous le nom de *tendon réfléchi du muscle orbiculaire*. Formé par la jonction de ces deux attaches, le tendon commun se dirige horizontalement en dehors, vers la commissure interne des paupières, et se bifurque pour se continuer avec l'un et l'autre des fibro-cartilages, compris dans leur épaisseur. 2° De la suture fronto-maxillaire et des extrémités correspondantes des deux apophyses, orbitaire interne du frontal et montante de l'os maxillaire. 3° De l'aponévrose d'enveloppe du sac lacrymal. 4° Du bord antérieur de la gouttière lacrymale et du tubercule du même nom.

A partir de ces diverses insertions, les fibres ascendantes et descendantes supérieures et inférieures se dirigent suivant des lignes courbes opposées, au-dessus et au-dessous de l'ouverture des paupières, inscrivent le contour de l'orbite, et se rejoignent en se confondant en dehors. Suivant quelques auteurs, leur jonction est fréquemment indiquée sur le prolongement de la commissure externe par une intersection aponévrotique très légère; toutefois nous n'avons jamais rencontré cette disposition. L'aspect et la courbure des fibres varient à diverses hauteurs; les fibres médianes qui recouvrent les paupières, pâles, minces et rares, ont été distinguées, par Riolan, sous le nom particulier de *muscles ciliaires* (*musculi ciliares*). D'abord à peine sensibles, et dirigées transversalement au voisinage du bord palpébral, elles deviennent graduellement plus colorées, plus fortes, et augmentent de courbure à mesure qu'elles s'en éloignent. Les muscles ciliaires, bien qu'ils se confondent, dans leur contour, avec l'orbiculaire, doivent cependant en être séparés, non-seulement par leur aspect, mais aussi, comme nous le verrons plus loin, en raison de leurs fonctions. Les fibres de la cir-

(1) Planches 93 94, 95.



conférence sont épaisses et disposées par couches de rubans demi-ovales concentriques, plus prononcées en dehors et en bas; en sorte qu'elles semblent parcourir le contour de l'orbite en entier. Ainsi, le muscle n'ayant qu'une attache interne vers laquelle se rassemblent les fibres, ce n'est qu'en théorie que quelques auteurs ont pu, à l'exemple de Vésale, le considérer comme formé de deux muscles palpébraux semi-elliptiques, réunis et confondus vers les commissures.

*Connexions.* L'orbiculaire forme la couche musculaire principale des paupières, et fait partie de l'appareil protecteur de l'œil (*tutamina oculi*). Sa face antérieure est recouverte par la peau. Adhérentes entre elles dans le contour orbitaire, où elles sont plus épaisses, les deux membranes en regard des paupières, et, pour en faciliter le mouvement partiel, s'amincissent et sont isolées par une couche de tissu cellulaire séreux, disposition qui justifie la distinction de l'orbiculaire en deux muscles. La face postérieure recouvre de haut en bas: au milieu, l'extrémité inférieure du frontal et le sourcilier, auxquels elle adhère; en dedans, les fibro-cartilages tarses, l'angle interne de l'orbite et le sac lacrymal; en dehors, l'angle externe et une portion de l'aponévrose temporale; en bas, la partie supérieure de l'os de la pommette et l'attache du releveur propre de la lèvre supérieure. La circonférence affecte des rapports très variés; la courbe supérieure forme un bord saillant au-devant du frontal; elle se confond avec lui profondément, et en dedans avec le pyramidal du nez. Les fibres venant se rendre dans la peau du sourcil ont une texture serrée. La courbe externe envahit beaucoup vers la tempe; elle est formée de fibres lâches, dont les plus extérieures, séparées de la masse par des intervalles cellulaires éraillés, vont se confondre par leur extrémité dans le pannicule adipeux et dans le corps de la peau. La courbe inférieure inscrit un bord libre qui n'adhère, sur chacune de ses faces, que par un tissu cellulaire lâche à la peau et aux parties sous-jacentes. En dehors, il s'en dégage quelques fibres profondes qui concourent à former le petit zygomatique; en dedans, cette courbe est séparée de l'élevateur commun par un sillon dans lequel rampe la veine faciale. La courbe interne se compose des deux moitiés qui rejoignent les insertions communes.

*Action.* L'orbiculaire, sous le point de vue physiologique, s'isole de tous les muscles volontaires. Ses fonctions se résument dans les qualités nécessaires à son rôle d'organe protecteur de l'œil. Considéré en lui-même, son mécanisme est assez simple: d'après sa forme, on conçoit que les fibres circulaires se froncent de la circonférence vers l'ouverture médiane, en se rapprochant de leurs attaches sur le bord interne. Le premier résultat de cette contraction est l'occlusion des paupières; mais si le mouvement est porté aussi loin qu'il peut aller, l'orbiculaire entraînant avec lui les muscles qui lui adhèrent, le front s'abaisse, les joues s'élèvent, et il en résulte que tous les traits se grippent vers les orbites comme centres. Cet effet général étant reconnu, si maintenant on analyse les mouvements partiels de l'orbiculaire, on reconnaît que sa distinction en deux muscles n'est pas moins fondée en physiologie qu'en anatomie. Ainsi, dans la simple occlusion des paupières, nommée le clignement, la portion palpébrale seule se contracte, la supérieure surtout, et ce mouvement se produit lors même que, la face étant épanouie, la circonférence de l'orbiculaire, au lieu d'être contractée, est élargie. Par opposition, sous l'influence d'une lumière vive, la circonférence du muscle se contracte fortement pour rétrécir l'ouverture par

où arrivent les rayons lumineux, et cependant l'œil reste ouvert, la portion palpébrale cédant à l'action du releveur de la paupière supérieure. Mais c'est principalement par rapport aux excitations nerveuses auxquelles il obéit que ce muscle offre une singularité bien digne de l'attention des anatomo-physiologistes. Nous voulons parler de ses usages, eu égard aux deux états opposés de veille et de sommeil. En effet, pendant la veille, l'orbiculaire, ou au moins le muscle ciliaire, est ordinairement relâché: cependant, comme tous les muscles de l'appareil nerveux encéphalique, il obéit à la volonté, sauf cette différence qu'il reste plus que tout autre sous l'influence de l'instinct organique de conservation; il cligne les paupières à certains intervalles pour faciliter le cours des larmes, et il se contracte, même malgré la volonté, pour peu que l'œil soit menacé de la rencontre d'un corps étranger. Quand, au contraire, le besoin de sommeil se fait sentir, ce muscle clôt l'œil; il reste alors lui seul contracté, hors de l'influence cérébrale, pendant le repos des autres muscles, tant que dure le sommeil, et se relâche de nouveau au réveil. Bichat pense que l'orbiculaire est entièrement passif dans le sommeil, et que l'occlusion de l'œil est un simple effet de pesanteur causé par la chute de la paupière supérieure, dont l'élevateur est relâché. Pour achever de rendre son idée, il compare même le sommeil à la paralysie de l'élevateur, dont l'abaissement de la paupière supérieure est également le résultat. En observant ce qui se passe dans le sommeil, il nous semble que l'on est contraint d'adopter un avis contraire. La paupière supérieure d'un individu endormi n'est pas seulement abaissée; elle est froncée activement, et oppose au doigt qui la soulève une résistance qui augmente avec celle de l'effort employé; mais, en outre, si le dormeur est dans un lieu très éclairé, on voit que la circonférence de l'orbiculaire est également contractée pour s'interposer comme un écran au-devant de l'œil, jusqu'au point de faire grimacer tous les traits. Il suffit même, étant dans un lieu obscur, d'approcher ou d'éloigner une lumière des paupières d'une personne endormie, pour produire instantanément et voir d'une manière évidente la contraction ou la dilatation de cette circonférence. L'espèce et les propriétés des nerfs que reçoit l'orbiculaire peuvent seules rendre raison de ces curieux phénomènes.

#### DU SOURCILIER. (1)

M. SUPERCILII (*FABRIC.*); SUPERCILIARIS (*SANTOR.*); CORRUGATOR SUPERCILII (*ALBIN.*).

*Situation, insertions.* Petite languette musculaire très courte, mais assez épaisse, appliquée sur la moitié interne de l'arcade sourcilière du frontal, dont elle suit la courbure. Elle naît, par deux ou trois racines, de la partie interne de la bosse nasale, derrière le muscle pyramidal, se dirige en haut et en dehors, et se confond avec les fibres profondes de l'orbiculaire en regard de la partie moyenne de l'arcade orbitaire. C'est d'après cette disposition qu'Albinus considère ce muscle comme un appendice ou comme l'une des attaches de l'orbiculaire. Recouvert par le pyramidal, l'occipito-frontal et l'orbiculaire, le sourcilier recouvre l'os frontal, et les vaisseaux et nerfs sus-orbitaires à la sortie de l'échancrure qui leur livre passage.

*Action.* Ce muscle froncé le sourcil en dedans et en bas, et plisse le front verticalement. Sous ce rapport, il concourt puissamment à exprimer la colère, le mécontentement, et, en général, toutes les passions tristes.

(1) Planches 94, 96.



## DE L'OCCIPITO-FRONTAL. (1)

*Situation, configuration.* Ce muscle membraneux, d'une étendue considérable, est situé à la partie supérieure du crâne, qu'il enveloppe comme une coiffe depuis les arcades sourcilières jusqu'aux deux lignes courbes supérieures de l'occipital. Il se compose de deux portions distinctes, l'une frontale, l'autre occipitale, que Bichat et M. Cloquet considèrent comme des muscles différens. Ces deux portions sont formées chacune de deux faisceaux symétriques, placés de l'un et l'autre côté du plan moyen. La vaste aponévrose épicroânienne, comme une trame commune, unit à-la-fois les deux muscles opposés, ainsi que les faisceaux de chacun d'eux. De la portion frontale procède une languette d'insertion, le muscle pyramidal du nez.

1° MUSCLE FRONTAL. *M. frontis* (Fallop.). Occupant la région du front, irrégulièrement quadrilatère, de deux pouces et demi de hauteur, ses fibres procèdent de l'aponévrose épicroânienne par un bord supérieur convexe en haut, et descendent parallèlement vers le sourcil, où elles s'entremêlent avec celles de l'orbiculaire, et se continuent en dedans avec le pyramidal. Les faisceaux, entre leurs bords internes, sont séparés par un espace triangulaire, dans lequel pénètre l'aponévrose, et qui, d'abord très large en haut, se termine par un sommet aigu à la jonction des pyramidaux. Recouvert en avant par la peau, ce muscle recouvre en arrière l'os frontal et le bord du temporal. Dans son épaisseur rampent les vaisseaux frontaux.

2° MUSCLE OCCIPITAL. *M. occipitalis* (Douglas); *supercilium trahens* (Colomb.). Situés à l'occiput, les deux faisceaux analogues aux précédens, moins élevés et plus régulièrement quadrilatères, sont également formés de fibres verticales parallèles, qui naissent en haut de l'aponévrose épicroânienne, et s'insèrent en bas par de courtes fibres aponévrotiques sur les deux tiers externes de la ligne courbe supérieure de l'occipital, au-dessus des attaches du splénius et du sterno-cléido-mastoïdien. Appliqué sur la portion supérieure de l'occipital, et un peu sur le pariétal et le temporal, des nerfs et des vaisseaux le recouvrent. Comme à l'extrémité frontale, l'aponévrose sépare les faisceaux sur le plan moyen.

3° *Aponévrose épicroânienne.* Cette vaste enveloppe fibreuse recouvre toute la partie supérieure de la tête, et forme le lien commun de ses petits faisceaux musculaires peauciers qu'elle isole dans leurs mouvemens partiels, et dont elle communique et rassemble l'action pour un mouvement commun. Étendue de l'un à l'autre des muscles frontal et occipital, elle s'insinue au milieu entre leurs faisceaux, et latéralement revêt les muscles temporaux, et sert d'attache aux auriculaires. Ses fibres, d'un aspect resplendissant, sont parallèles entre elles, et dirigées d'avant en arrière sur le sinciput. Sur les tempes, la direction la plus évidente est celle de fibres verticales traversées par des courbes horizontales. A la surface externe de cette aponévrose rampent les nombreux rameaux des artères et des veines frontales, temporales et occipitales, et les filamens des nerfs qui les accompagnent.

Les trois portions de l'occipito-frontal, unies seulement au périocrâne par un tissu cellulaire lâche, adhérent, au contraire, fortement au cuir chevelu, au point qu'il est souvent

très difficile d'isoler les faisceaux musculaires d'avec la peau.

*Action.* L'occipito-frontal se contracte d'avant en arrière, ou d'arrière en avant, de l'une vers l'autre de ses portions musculaires ou de leurs attaches. L'alternative de ces deux contractions, d'un effet assez énergique chez certains sujets, imprime au cuir chevelu des mouvemens antéro-postérieurs très prononcés. Dans la plupart des cas, le muscle occipital, fixé sur sa ligne d'implantation, n'agit que comme tenseur de l'aponévrose épicroânienne, et celle-ci devient le point d'appui du muscle frontal, dont le jeu est l'un des plus importans pour l'expression de la physionomie. 1° Dans la *contraction d'avant en arrière*, le muscle occipital est seul en action: il tend l'aponévrose, le muscle frontal, et, par ce dernier, le demi-orbiculaire supérieur; par conséquent, le front est épanoui, et l'œil largement ouvert. En général, ce mouvement coïncide avec le rire et toutes les affections gaies. 2° Dans la *contraction d'arrière en avant*, c'est le frontal qui agit; le froncement de ce muscle, en rapprochant ses attaches, imprime à la peau des rides transversales. Si cet état coïncide avec le relâchement de l'orbiculaire, qui se trouve entraîné en haut, il concourt à exprimer l'hilarité, l'étonnement ou la méditation; mais si l'orbiculaire est lui-même contracté, l'expression est celle des affections tristes. Considéré dans son ensemble, l'occipito-frontal est, par rapport à l'ouverture et à l'occlusion de l'œil, congénère de l'élevateur de la paupière supérieure, et antagoniste de l'orbiculaire et du sourcilier. Comme muscle cutané, non-seulement il meut la peau, mais il la soutient, tant par ses fibres que par son aponévrose, et il l'isole du périoste. Les effets de cet isolement sont même très sensibles en pathologie; car il est rare que certaines maladies du cuir chevelu, la teigne, les dartres, pénètrent plus profondément, et par opposition, l'on sait que, dans les maladies du périoste ou des os, et dans l'érysipèle flegmoneux, il arrive souvent que le désordre est déjà très grave, avant que la peau ait manifesté d'altération bien évidente.

## DU PYRAMIDAL DU NEZ. (1)

*Situation, insertions.* Situé au-devant des os propres du nez, ce petit muscle, comme l'ont pensé beaucoup d'anatomistes d'après Eustachi, n'est réellement qu'une continuation du frontal, ou, en d'autres termes, son attache médiane. C'est donc à tort que l'usage s'est introduit de le décrire isolément. Sa forme est triangulaire. Sa base supérieure, tout-à-fait arbitraire, est prise aux dépens de la partie inférieure du frontal. Il descend, en s'aminçant, sur l'os propre du nez, parallèlement à son congénère. Séparés l'un de l'autre supérieurement par un sillon celluleux qui fait suite à la languette médiane de l'aponévrose, tous deux s'unissent inférieurement, et s'épanouissent en commun sur l'aponévrose du triangulaire du nez. Recouvert par la peau, le muscle pyramidal recouvre le sourcilier, la bosse nasale, la suture fronto-nasale et l'os propre du nez.

*Action.* On a considéré ce muscle comme un élévateur de l'aile du nez; mais rien ne prouve qu'il puisse avoir cet usage. Sa fonction réelle est de servir de point fixe au muscle frontal. M. Cruveilhier pense qu'il abaisse l'angle interne du sourcil et la peau intermédiaire aux deux sourcils, et que, sous ce rapport, il concourt à l'expression de la physionomie.

(1) Planches 93, 95.

(1) Planches 93, 95.



### DE L'ELEVATEUR DE LA PAUPIÈRE SUPÉRIEURE. (1)

RELEVATEUR PROPRE (WINSL.); ORBITO-PALPÉBRAL (CHAUSS.); M. ELEVATOR PALPEBRÆ SUPERIORIS.

*Situation, insertions.* Muscle long, mince, aplati, en forme de triangle, situé à la partie supérieure de la cavité de l'orbite, qu'il traverse horizontalement d'arrière en avant, en forme de triangle, dont la base se contourne au-devant du globe de l'œil. Il naît par un tendon grêle, membraneux, de la face inférieure de la petite aile du sphénoïde, un peu au-devant et au-dessus du trou optique, traverse horizontalement l'orbite d'arrière en avant, en devenant graduellement plus large et plus mince, se réfléchit de haut en bas sur le globe de l'œil, et s'épanouit en une mince aponévrose qui s'attache en partie sur le bord supérieur du fibro-cartilage de la paupière supérieure, s'amincit au-devant de ce fibro-cartilage qu'elle tapisse, et se termine en se fixant à son bord inférieur.

*Connexions.* La face supérieure est en rapport en arrière avec la branche frontale du nerf ophthalmique de Willis, et, dans le reste de son étendue, avec la voûte osseuse et le coussinet adipeux de l'orbite. Au-devant de l'œil, où elle devient antérieure, elle est séparée de l'orbiculaire par le ligament palpébral. La face inférieure, dans sa position horizontale, est appliquée sur le muscle droit supérieur de l'œil. En avant, elle est en rapport avec la conjonctive et le fibro-cartilage tarse.

*Action.* Ce muscle, réfléchi autour du globe de l'œil, élève la paupière supérieure et en même temps l'entraîne un peu en arrière.

### PEAUCIERS DE LA FACE.

#### DE L'ORBICULAIRE DES LÈVRES. (2)

LABIAL (DUM., CHAUSS.); CONSTRINGENS (SPIGEL.); CONSTRICTOR LABIORUM (COHP.); SPHINCTER LABIORUM (DOUGLAS).

*Situation, configuration.* Ce muscle, sphincter de l'ouverture buccale, épais, de forme ovale transversalement, se compose, comme l'a exprimé Winslow, de deux moitiés demi-elliptiques, séparées par la fente horizontale de la bouche, et correspondant à la division des lèvres qu'elles forment presque uniquement. A partir de l'ouverture labiale, la moitié supérieure s'étend jusqu'à la base du nez, et l'inférieure jusqu'à la dépression transversale placée au-dessus du menton. Toutes deux se confondent en dehors des commissures et envahissent en commun sur les joues.

*Insertions, fasciculation.* L'orbiculaire des lèvres suspendu au milieu des muscles de la face, qui viennent en rayonnant se confondre à sa périphérie, est le seul d'entre eux qui n'ait aucune insertion sur les os. Chacune des demi-ellipses labiales se compose de fibres concentriques, opposées par leur concavité d'une lèvre à l'autre, d'abord sensiblement horizontales vers le bord libre, et qui augmentent graduellement de courbure vers la circonférence jusqu'à former des demi-ovales. Lorsque la bouche est fermée, ces fibres, revenues sur elles-mêmes, sont plissées

en zigzag suivant leur longueur; en sorte que leur déplissement permet d'une manière passive l'ampliation des lèvres. Elles sont disposées, d'avant en arrière, par couches superposées, entre lesquelles s'insinuent à la circonférence les extrémités convergentes des muscles de la face. Les fibres qui avoisinent l'ouverture buccale forment un faisceau particulier de revêtement qui se renverse ou se dédouble en dehors, et contribue à produire ce déjettement des lèvres très prononcé chez quelques individus et qui est exagéré dans la race nègre. C'est vers les commissures que s'unissent les fibres des deux moitiés de l'orbiculaire. Elles s'entre-croisent pour se confondre sous des angles variés entre elles et avec celles des autres muscles.

*Connexions.* L'orbiculaire, à part les modifications qui dépendent du squelette, détermine par son étendue la grandeur de la bouche. Il existe seul au pourtour de son orifice. En avant, il est uni intimement à la peau très dense qui le recouvre. Dans le contour des lèvres et en arrière, il est revêtu par la membrane muqueuse buccale, dont l'isolent les glandes labiales, les vaisseaux coronaires, et un nombre considérable de filaments nerveux. Sa circonférence reçoit les épanouissements des muscles faciaux ses tributaires. Voici dans quel ordre les fibres nous ont paru se superposer de la surface vers la profondeur. 1° *Demi-ellipse supérieure*: au milieu, le naso-labial d'Albinus, l'orbiculaire, le myrtiliforme; de chaque côté, l'orbiculaire renfermant les releveurs. 2° *Demi-ellipse inférieure*: le carré du menton, l'orbiculaire. 3° *Commissures*: le grand zygomatique, l'orbiculaire, le canin et le triangulaire du menton; puis l'orbiculaire, confondant en dehors ses fibres profondes avec celles du buccinateur.

*Action.* Considérée dans sa plus grande simplicité, la contraction de l'orbiculaire, en rapprochant les lèvres, a pour objet l'occlusion de la bouche. Mais ce mouvement, qui se produit également d'une manière passive par l'élévation de la mâchoire inférieure, emprunte du jeu de l'orbiculaire, et de l'opposition de ses antagonistes, les applications les plus variées. Ce muscle, dans son mouvement de totalité, se resserre, de la circonférence vers le centre, comme en général tous les sphincters; mais il s'en distingue par une propriété bien remarquable, et qui n'appartient qu'à lui: c'est de pouvoir se contracter isolément par fractions; ainsi non-seulement une lèvre ou une commissure peut agir seule, mais même un côté de lèvre se meut, le reste conservant son immobilité. On conçoit qu'en raison de cette faculté locomotrice partielle, l'orbiculaire est, dans les divers points de son contour, l'antagoniste de chacun des muscles qui s'y insère, comme il l'est de tous dans l'ensemble de sa circonférence. Quant à la direction dans laquelle s'exercent ses mouvements, ce muscle peut également déjeter les lèvres en avant ou les renverser en arrière. Dans le premier cas, la bouche étant fermée par la contraction des fibres labiales, s'il s'y joint celle des commissures, les lèvres forment un bourrelet circulaire saillant; c'est ce qui a lieu dans le sifflement. En écartant un peu les lèvres de manière à former une ouverture infundibuliforme, la bouche est disposée pour la succion ou pour le soufflement. Le mouvement par lequel on rentre les lèvres vers l'intérieur de la bouche peut être porté jusqu'au point d'en envelopper la partie antérieure des arcades dentaires. Ces actions variées appartiennent en propre à l'orbiculaire; mais elles sont modifiées par divers muscles éleveurs, abaisseurs ou diducteurs, tant pour les fonctions nombreuses auxquelles prend part le mécanisme de la bouche que pour le jeu de la physionomie.

(1) Planches 94, 96.

(2) Planches 93, 94, 95, 99.



## DU NASO-LABIAL (ALBIN). (1)

Ce petit faisceau sous-cutané, qui n'est distinct que chez les sujets vigoureux, naît latéralement de l'extrémité antérieure du fibro-cartilage de la sous-cloison, de chaque côté du sillon nasal. Il descend obliquement en dehors, et se confond après quelques lignes de trajet dans l'épaisseur de l'orbiculaire. Ses fibres externes se contournent en dehors et en arrière, et forment des anses qui vont rejoindre le faisceau inférieur du petit muscle dilatateur de l'aile du nez. Le naso-labial, qui adhère fortement à la peau, est un élévateur médian de la lèvre supérieure ou de l'orbiculaire. Quelques auteurs le considèrent comme formant l'une des attaches de ce dernier.

## DU MYRTIFORME. (2)

ABAISSEUR DE L'AILE DU NEZ; INCISIF MOYEN (WINSL.).

Muscle très court, rayonné, aplati, placé au-dessous de l'aile du nez. Il s'implante, par une extrémité aponévrotique étroite, dans la fossette incisive de l'os maxillaire supérieur, et se divise en deux faisceaux; l'un inférieur, descendant, se perd dans les fibres postérieures de l'orbiculaire; l'autre faisceau, supérieur et ascendant, atteint la partie postérieure de l'aile du nez, où elle se fixe à son bord inférieur et à sa face externe, au-dessous, en arrière et en dedans de son muscle dilatateur.

Recouvert par la membrane muqueuse buccale, l'orbiculaire, les élévateurs de la lèvre supérieure et le dilatateur de l'aile du nez, le myrtiforme s'applique en arrière sur l'os maxillaire. Son bord interne est en rapport avec le frein de la lèvre supérieure.

Ce petit muscle, par ses faisceaux opposés, est à-la-fois élévateur de la lèvre supérieure et abaisseur de l'aile du nez. Chaussier le considérait comme l'une des origines ou attaches supérieures de l'orbiculaire.

DE L'ÉLEVATEUR COMMUN DE L'AILE DU NEZ  
ET DE LA LÈVRE SUPÉRIEURE. (3)

GRAND SUS-MAXILLO-LABIAL (CHAUSS.); M. LEVATOR LABII SUPERIORIS ALÆQUE NASI.

*Configuration, insertions.* Mince, en forme de triangle allongé, situé obliquement de chaque côté du nez, ce muscle naît, par un sommet effilé, de l'apophyse orbitaire interne, au-dessous du tendon de l'orbiculaire des paupières. A partir de cette origine, il descend obliquement en dehors en s'élargissant. De son bord interne, il envoie en dedans un petit faisceau qui s'implante, en partie, au bord supérieur du cartilage de l'aile du nez, en partie dans la peau; le reste du muscle, après avoir fourni ce faisceau, s'épanouit en fibres superficielles qui se fixent à la peau de la lèvre supérieure, et en fibres profondes qui se confondent avec celles du triangulaire du nez, de l'élévateur propre de la lèvre supérieure et de l'orbiculaire des lèvres.

Recouvert dans la plus grande partie de son étendue par la peau, et en haut par l'orbiculaire, ce muscle recouvre en arrière l'apophyse montante de l'os maxillaire supérieur et une partie de l'élévateur propre, du triangulaire, et du dilatateur et

de l'abaisseur de l'aile du nez. Son bord interne est en rapport avec le pyramidal.

*Action.* Ce muscle élève à-la-fois l'aile du nez et la lèvre supérieure en tirant sur la peau et sur le muscle orbiculaire. En élevant l'aile du nez, il dilate l'ouverture des narines, et, sous ce rapport, il concourt à l'inspiration. L'effet de sa contraction, dans le jeu de la physionomie, l'a fait surnommer le *muscle du dédain*.

DE L'ÉLEVATEUR PROPRE DE LA LÈVRE  
SUPÉRIEURE. (1)

ORBITO-MAXILLI-LABIAL (DUM.); MOYEN SUS-MAXILLO-LABIAL (CHAUSS.); LEVATOR LABII SUPERIORIS.

*Configuration, insertions.* Mince, irrégulièrement rectangulaire, situé à la partie moyenne de la face, il s'attache supérieurement, par deux ou trois petits faisceaux aponévrotiques, dans l'étendue d'un pouce, sur la portion de l'os maxillaire supérieur et de l'os de la pommette, qui forme le bord inférieur de la base de l'orbite. A partir de cette insertion, il descend en se rétrécissant avec une obliquité en dedans, d'autant plus prononcée que les fibres sont plus externes. Inférieurement, il s'insinue par sa partie interne sous l'élévateur commun de l'aile du nez et de la lèvre supérieure, recouvert par quelques fibres superficielles de ce muscle et du triangulaire. Sa partie externe adhère fortement à la peau; tout-à-fait en bas elle en est isolée par le petit zygomatique, et se confond avec lui et l'élévateur commun dans l'orbiculaire des lèvres.

*Connexions.* Recouvert en avant par l'orbiculaire des paupières, la peau et les muscles avec lesquels il entremêle ses fibres, l'élévateur propre recouvre en arrière les vaisseaux sous-orbitaires, une partie du canin et du myrtiforme. Il est séparé du premier de ces deux muscles par un intervalle triangulaire rempli d'un tissu cellulaire adipeux, au travers duquel rampent les vaisseaux.

*Action.* Ce muscle qui forme un angle obtus, avec la fente horizontale de la bouche, élève un peu en dehors la lèvre supérieure.

## DU PETIT ZYGOMATIQUE. (2)

PETIT ZYGOMATO LABIAL (CHAUSS.); ZYGOMATICUS MINOR.

Ce petit faisceau funiculaire procède de la face externe de l'os malaire et des fibres profondes de la circonférence de l'orbiculaire des paupières. Composé de fibres parallèles, épais de deux lignes, il traverse obliquement la joue en diagonale de haut en bas et de dehors en dedans, et vient se confondre dans la peau et dans l'orbiculaire des lèvres, au-dessus de sa commissure, conjointement avec les deux élévateurs et le triangulaire du nez, au-devant desquels il s'interpose.

Recouvert en avant par la peau, ce muscle en arrière est en rapport médial avec le canin, dont le sépare une couche abondante de tissu cellulaire adipeux. Il contribue à élever la lèvre supérieure en la tirant en dehors.

(1) Planches 93, 95.

(2) Planches 94, 96. Voyez pl. 94 les observations nouvelles, faites après l'impression, que nous y avons consignées.

(3) Planches 93, 95.

(1) Planches 93, 94, 95, 96.

(2) Planches 93, 95.



Le petit zygomatique réunit l'un à l'autre les deux orbiculaires palpébral et buccal, et les sollicite à se contracter simultanément. Il manque parfois chez certains sujets.

### DU GRAND ZYGOMATIQUE. (1)

GRAND ZYGOMATO-LABIAL (CHAUSS.); M. ZYGOMATICUS MAJOR.

*Configuration, insertions.* Situé en dehors et un peu au-dessous du précédent, affectant la même direction, mais d'un volume plus considérable, ce muscle, dont l'existence est constante, naît, par une insertion aponévrotique, d'un sillon situé au bas de la face externe, et près de l'angle postérieur de l'os malaire, se dirige en bas et en dedans sous forme d'une bandelette de quatre à cinq lignes de largeur, à fibres parallèles, s'épanouit et, parfois même, se bifurque inférieurement, et vient se perdre en dehors de la commissure de l'orbiculaire, en confondant ses fibres profondes dans ce muscle, avec celles des élévateurs, du canin et du triangulaire du menton. Ses fibres superficielles qui recouvrent toutes les autres sont en rapport avec la peau.

*Connexions.* Le grand zygomatique est immédiatement renfermé dans une gaine de tissu adipeux. Séparé de la peau par une couche graisseuse, ce muscle, tendu comme une corde, de l'os malaire à la lèvre supérieure, recouvre la partie antérieure de l'attache zygomatique du masseter, et, dans le reste de son étendue, est séparé du canin et du buccinateur par un épais flocon de tissu graisseux.

*Action.* Intermédiaire entre les élévateurs et le buccinateur, ce muscle, comme le précédent, élève et entraîne en dehors la lèvre supérieure.

### DU CANIN. (2)

SUPER-MAXILLO-LABIAL (DUM.); PETIT SUS-MAXILLO-LABIAL (CHAUSS.); M. LEVATOR ANGULI ORIS (ALBIN.); CANINUS.

*Configuration, insertions.* Mince, irrégulièrement rectangulaire, ce muscle, à sa partie supérieure, est fixé profondément par de courtes aponévroses au milieu de la fosse canine, dont il a emprunté son nom. De là il descend en se rétrécissant, avec une légère obliquité en avant et en dehors, adhère au grand zygomatique, et, vers la partie externe de la commissure, entremêle ses fibres avec celles de l'orbiculaire et du buccinateur, et semble se continuer avec le triangulaire des lèvres.

*Connexions.* En avant, sa partie supérieure, profonde, est recouverte par l'élévateur de la lèvre supérieure, les vaisseaux sous-orbitaires et les flocons graisseux, qui le séparent du petit zygomatique. Sa partie inférieure, superficielle, est en rapport avec le grand zygomatique et le pannicule adipeux sous-cutané. En arrière, ce muscle recouvre la fosse canine, une partie du buccinateur et de la membrane muqueuse buccale.

*Action.* Le canin, en même temps qu'il élève la commissure, la tire un peu en dedans; mais s'il combine son action avec celle des zygomatiques, les obliquités en sens inverse se trouvent neutralisées, l'élévation de la commissure est directe.

(1) Planches 93, 95.

(2) Planches 93, 94, 95, 96.

### DU RELEVEUR DU MENTON. (1)

HOUPE DU MENTON; INCISIF INFÉRIEUR (WINSL.); ELEVATOR LABII INFERIORIS (COWPER).

*Configuration, insertions.* Ce petit muscle, situé à la partie inférieure de la face, contribue à former les saillies latérales du menton. Implanté au-dessous des dents incisives, dans la fossette qui existe de chaque côté de la symphyse du menton, il se partage en deux faisceaux. L'un interne, en forme de pinneau, rétréci en haut, large en bas, se compose de fibres très courtes, pâles, mélangées de graisse, qui descendent pour se fixer immédiatement à la peau. Le faisceau externe, aplati, est constitué par des fibres colorées, courbes et ascendantes, qui s'entremêlent en dehors avec celles du carré de la lèvre inférieure, et vont se confondre, en haut, dans le demi-orbiculaire inférieur. Par la réunion des deux releveurs, les faisceaux externes décrivent un croissant à concavité supérieure. Les faisceaux internes composent en commun une masse triangulaire à base inférieure, disposition d'après laquelle plusieurs anatomistes, et en particulier M. Meckel, considèrent les deux houppes du menton comme n'étant qu'un seul muscle médian, c'est-à-dire impair et symétrique. Toutefois ces muscles paraissent s'isoler, vu la double saillie latérale qu'ils déterminent, et cette dépression, correspondant à leur union moyenne, qui est indiquée à l'extérieur par le sillon vertical du menton, très prononcé chez quelques individus.

*Action.* Ce muscle fronce et ramène d'avant en arrière et de bas en haut la peau du menton. Ce mouvement, qui chasse et repousse la lèvre inférieure, a pour effet assez singulier de la soulever suivant une ligne courbe, en la renversant en dehors. au-devant de la supérieure.

### DU CARRÉ DE LA LÈVRE INFÉRIÈRE. (2)

ABAISSEUR DE LA LÈVRE INFÉRIÈRE (BICH.); MENTO-LABIAL (CHAUSS.); DEPRESSOR LABII INFERIORIS (ALBIN.).

*Configuration, insertions.* Situé en dehors du précédent, membraneux, peu coloré, de forme rhomboïdale, ce muscle procède inférieurement : 1° de la moitié interne de la ligne oblique externe de la mâchoire inférieure; 2° du peucier du cou, auquel il fait suite. Presque toujours, une intersection aponévrotique, adhérente à la base de la mâchoire, indique la séparation des deux muscles; mais dans ce cas même l'intersection est traversée par quelques fibres du peucier, qui se continuent dans le carré. Né de cette double origine, ce dernier muscle, composé de fibres parallèles, se porte obliquement en haut et en dedans. Parvenu à la naissance de la lèvre inférieure, ses fibres profondes s'insinuent et se perdent dans le demi-orbiculaire correspondant. Les fibres superficielles passent au-devant de ce muscle, et vont se fixer à la peau de la lèvre, jusqu'au voisinage de la membrane muqueuse. Les fibres internes, à leur partie inférieure, s'unissent avec la houpe du menton, et à leur partie supérieure s'entre-croisent en X avec celles du côté opposé.

*Connexions.* Ce muscle est recouvert en dehors par le trian-

(1) Planches 93, 94, 95, 96.

(2) Planches 93, 94, 95, 96.



gulaire, et, dans le reste de son étendue, par la peau, à laquelle il adhère intimement, surtout à sa partie supérieure. *En arrière*, le carré recouvre une partie de la mâchoire et de la houppe du menton, le nerf et les vaisseaux mentonniers, et le demi-orbitaire inférieur. Les deux carrés convergeant l'un vers l'autre comprennent en bas, dans leur écartement, les deux houppes du menton.

*Action.* Le carré abaisse obliquement en dehors la moitié de la lèvre inférieure de son côté; mais, vu l'entre-croisement de ses fibres internes au-delà du plan moyen, il tire un peu sur l'autre moitié, de sorte qu'il incline la lèvre en entier vers lui. Si les deux muscles congénères se contractent simultanément, la lèvre inférieure est moins abaissée, mais elle est fortement tendue transversalement. Au reste, les deux carrés n'étant que la continuation, et, pour ainsi dire, la terminaison labiale des peuciers du cou, leurs mouvemens empruntent de ces derniers presque toute leur énergie.

#### DU TRIANGULAIRE DES LÈVRES. (1)

MAXILLO-LABIAL (CHAUSS.); DEPRESSOR LABIORUM (COPPER); DEPRESSOR ANGULI ORIS (ALBIN.).

*Configuration, insertions.* Situé superficiellement à la partie inférieure de la face, en dehors du précédent, mince, triangulaire, dirigé verticalement, ce muscle naît, par une large base, du bord de la mâchoire inférieure au-dessous de la houppe du menton, et successivement, en montant en dehors, du bord inférieur de la ligne oblique externe jusqu'à un demi-pouce du masseter. De là ses fibres montent en convergeant vers la commissure des lèvres, les externes d'abord légèrement obliques d'arrière en avant et de dehors en dedans; les moyennes verticales et les internes en décrivant des courbes, dont l'inclinaison en arrière et en dehors est d'autant plus prononcée qu'elles se rapprochent davantage du plan moyen. Concentré en dehors de la commissure, le triangulaire forme un ruban épais, de quatre lignes seulement de largeur, intimement uni à la peau conjointement avec quelques-unes des fibres superficielles de l'orbiculaire, confondu en dedans avec les fibres profondes de ce muscle et celles du buccinateur, et qui supérieurement reçoit les fibres du grand zygomatique, et se mêle avec le canin qui semble former sa continuation.

*Connexions.* Le triangulaire, dans sa moitié inférieure, est compris dans la duplication des deux feuillets du peucier, ou, en d'autres termes, entre la couche sous-cutanée de ce muscle et le carré de la lèvre inférieure dont les fibres croisent sa direction. Supérieurement il s'unit avec tous les muscles de la commissure et avec la peau.

*Action.* Ce muscle est l'abaisseur de l'angle des lèvres, et, comme tel, il est l'antagoniste du canin et du grand zygomatique, fonction qui s'explique par leur fusion commune dans la commissure, coïncidant avec la direction inverse de leurs attaches osseuses. La même opposition se manifeste dans la part qu'ils prennent au jeu de la physionomie; car le triangulaire est l'agent des passions tristes, comme les deux autres le sont des passions gaies.

(1) Planches 93, 94, 95, 96.

#### DU BUCCINATEUR. (1)

ALVÉOLO-MAXILLAIRE (DUM.); BUCCO-LABIAL (CHAUSS.); M. BUCCÆ (COLUMB.) BUCCINATOR.

*Situation, configuration.* Membraneux, mais assez épais, de forme quadrilatère, le buccinateur, situé à la partie moyenne et latérale de la face, s'étend de l'un à l'autre des os maxillaires, et forme spécialement la couche musculaire de la joue.

*Insertions, direction.* Il naît: 1° en arrière, d'une aponévrose intermédiaire entre lui et le constricteur supérieur du pharynx. Cette aponévrose est tendue entre le sommet de l'aile interne de l'apophyse ptérygoïde et l'extrémité postérieure du bord alvéolaire inférieur. Elle donne naissance à deux feuillets: en arrière et en dedans, l'aponévrose pharyngienne; en avant, celle du buccinateur. 2° De la surface externe du bord alvéolaire supérieur, suivant une ligne courbe, depuis la tubérosité maxillaire jusqu'en regard de la première dent grosse molaire. 3° De la lèvre externe de la gouttière du bord alvéolaire inférieur, vis-à-vis les trois dents grosses molaires. A partir de ces diverses insertions, les fibres de longueur inégale se dirigent toutes d'arrière en avant en convergeant vers la commissure; les moyennes nées de l'attache postérieure et les plus longues, sont horizontales. Celles des deux bords alvéolaires deviennent de plus en plus courtes, à mesure qu'elles procèdent d'une attache plus antérieure. La direction des fibres supérieures est oblique de haut en bas et de dehors en dedans; celle des inférieures l'est en sens inverse. Toutes ces fibres sont larges, ridées en zigzag, et se revêtent par imbrication, de manière à pouvoir s'écarter dans les cas de distension du muscle. Elles adhèrent à l'aponévrose propre, qui a pour objet de limiter l'écartement. Vers la commissure, où le buccinateur se trouve rétréci en un sommet, il s'insinue dans l'épaisseur de l'orbiculaire sous les divers épanouissements des muscles éleveurs et abaisseurs de l'angle des lèvres, et se confond avec eux. Quelques unes des fibres de ses bords s'entre-croisent pour se mêler au-delà de la commissure avec le demi-orbitaire opposé.

*Connexions.* Le buccinateur, situé profondément dans sa partie postérieure, est en rapport médiate, par sa surface externe, avec un grand nombre de parties, mais il en est isolé jusqu'à son tiers antérieur par son aponévrose. Cette membrane, dont l'épaisseur diminue d'arrière en avant, resserre et contient les fibres musculaires. Au-delà le buccinateur est en rapport en arrière avec la branche de la mâchoire inférieure et le bord du masseter, dont le sépare une couche adipeuse; au milieu avec une boule graisseuse d'un volume variable suivant le degré d'embonpoint, mais qui se rencontre toujours, même chez les sujets les plus maigres. Cette masse graisseuse remplit le creux triangulaire de la joue causé par la saillie du masseter, et sépare le buccinateur du grand zygomatique et du risorius de Santorini. Parallèlement à la direction du muscle règnent les nerfs buccaux, les rameaux de l'artère faciale transverse, et le canal de Sténon, qui le traverse en regard de la seconde dent molaire, pour s'ouvrir sur la muqueuse buccale. A la commissure, le buccinateur s'insinue dans l'orbiculaire, sous le grand zygomatique, le canin et le triangulaire. Dans ce point, l'artère et la veine maxillaires externes traversent sa direction. Enfin, par sa surface

(1) De buccinare, sonner de la trompette. — Planches 93, 94, 95, 96, 99.



interne, ce muscle recouvre la membrane muqueuse de la bouche, dont il est séparé par les glandules buccales.

*Action.* Le buccinateur a trois attaches fixes et une seule mobile à la commissure; c'est donc sur l'angle des lèvres que doit principalement porter son action. Toutefois, comme il occupe l'intervalle des bords alvéolaires, il peut, en se concentrant, s'appliquer contre les dents. 1° En tirant sur la commissure, ce muscle détermine l'allongement transversal de la bouche, la tension et l'amincissement des lèvres, et le plissement de la peau de la joue en rides verticales. Le buccinateur, sous ce rapport, est l'antagoniste le plus direct de l'orbiculaire, dont il distend les fibres en ellipse. Le mouvement combiné des deux muscles a pour effet d'appliquer les lèvres et les joues contre les arcades dentaires. Appliqué à la mastication; on conçoit que, s'exécutant à-la-fois de haut en bas et de bas en haut, il a pour résultat d'exprimer ou de déloger l'aliment des deux gouttières situées entre les joues et les bords alvéolaires, et de le reporter sous le plan de broiement des arcades dentaires. A cet effet actif il s'en ajoute, dans certains cas, un autre absolument passif: si, la bouche étant fermée, on fait avec la langue le vide dans la cavité buccale, le buccinateur s'applique contre les dents, ou même se renverse dans leur intervalle lorsqu'elles sont écartées; c'est ce qui arrive dans le phénomène de la succion, soit de la salive ou des corps solubles. 2° Le mode de contraction du buccinateur de l'une à l'autre de ses insertions alvéolaires, ou en travers de sa direction, n'a lieu que dans le cas où, la bouche étant remplie par une substance quelconque gazeuse, liquide ou solide, la joue s'arrondit en une saillie demi-sphérique au-dehors; le muscle alors, dont les fibres parallèles sont dépliées et élargies, a perdu un peu de son diamètre antéro-postérieur, et beaucoup augmenté en diamètre vertical, et forme une voussure analogue à celles du diaphragme. Par sa contraction, les fibres, de curvilignes, tendant à redevenir rectilignes, la joue rentre en dedans, et les corps étrangers sont chassés de la cavité buccale, soit à l'extérieur, brusquement ou par gradation, suivant que l'orbiculaire, étant entr'ouvert, offre plus ou moins de résistance, comme dans l'action de souffler et l'expulsion d'un corps solide ou fluide, soit en arrière, vers le pharynx, dans la déglutition.

## PEAUCIERS DU NEZ.

Il faut comprendre sous ce nom les muscles qui concourent spécialement à dilater ou rétrécir les narines. Quelques-uns, qui ont encore d'autres usages, nous sont déjà connus: ce sont, l'abaisseur de l'aile du nez, le naso-labial et le petit faisceau alaire de l'élevateur commun. Il ne nous reste plus que le triangulaire et surtout le dilatateur de l'aile du nez. Nous avons décrit en son lieu le pyramidal, qui n'a qu'un rapport de situation avec le nez par sa voûte osseuse, et n'exerce aucune action sur la partie mobile de cet organe.

## DU TRIANGULAIRE DU NEZ. (1)

MAXILLO-NASAL (DUM.); SUS-MAXILLO-NASAL (CHAUSS.); TRANSVERSAL (CRUF.); ELEVATOR ALÆ NASI (COWPER); TRANSVERSUS (SANTORINI); COMPRESSOR NARIUM (ALBIN.).

*Situation, configuration.* Ce petit muscle membraneux est situé en travers sur la partie latérale et moyenne du nez. Il com-

mence inférieurement en dehors de l'aile du nez par un sommet de deux lignes de largeur. Les auteurs le font naître seulement d'une petite aponévrose implantée sur l'os maxillaire en dedans de la fosse canine, derrière l'élevateur commun de l'aile du nez et de la lèvre supérieure; mais, par une dissection attentive, on reconnaît que ce muscle, beaucoup plus épais à son extrémité inférieure, est disposé sur trois plans: 1° des fibres superficielles, immédiatement sous-cutanées, qui s'implantent à la peau au-dessous et en dehors de l'aile du nez, conjointement avec celles des deux éleveurs de la lèvre supérieure, entre les épanouissements du petit zygomatique et du dilatateur de l'aile du nez. 2° Des fibres moyennes qui traversent la direction de celles des éleveurs avec lesquelles elles s'entre-croisent. 3° L'insertion osseuse déjà décrite et la seule signalée par les auteurs. A partir de cette triple origine, ce muscle monte obliquement en dedans, passe sur le bord supérieur du cartilage de l'aile du nez, s'amincit à mesure qu'il s'épanouit sur le cartilage latéral, et se termine en une large base par une aponévrose très mince, qui se confond, sur le plan moyen, avec celle du côté opposé.

*Connexions.* Le triangulaire du nez est recouvert par la peau à laquelle il adhère. Il recouvre le cartilage latéral, un peu celui de l'aile du nez, une petite portion de l'os maxillaire, et, par sa languette superficielle, les éleveurs avec lesquels il s'entremêle. En haut, son bord supérieur est en rapport avec l'épanouissement du pyramidal du nez.

*Action.* Son interprétation a été le sujet de nombreuses dissidences parmi les anatomistes, et, aujourd'hui même, elle n'est pas encore bien nettement déterminée. Riolan considère ce muscle comme un dilatateur de l'aile du nez (*qui alam naris dilatat sine elevatione nasi*). Cowper en fait un éleveur de la même partie. Il est constricteur, d'après Spigel (*constringens*), ou compresseur, suivant la dénomination d'Albinus. M. Cruveilhier pense que son action varie suivant que la forme de l'aile du nez est convexe ou concave en dehors, et qu'il est dilatateur dans le premier cas, et constricteur dans le second. Dans notre opinion, les usages de ce muscle diffèrent suivant son point fixe. 1° S'il s'appuie sur son extrémité inférieure, il déprime l'aile du nez et le cartilage latéral, et par conséquent il est constricteur des narines; 2° s'il est fixé à sa base, il devient, pour la peau de la commissure des lèvres, un auxiliaire des éleveurs obliques en dedans, et pour l'aile du nez, il est dilatateur. Nous allons voir, du reste, que cette dernière fonction est beaucoup mieux remplie par un petit muscle spécial.

## DU DILATATEUR DE L'AILE DU NEZ. (1)

C'est le nom qui nous a paru convenir à un petit muscle toujours distinct, et même très apparent, chez les sujets vigoureux, placé en dehors et en arrière de l'aile du nez. Parfois il est remplacé par un faisceau triangulaire assez épais, composé de fibres convergentes, qui se détache du bord interne des éleveurs, et se rend horizontalement à l'aile du nez. Ce faisceau lui-même, quoique moins complètement isolé, diffère très peu du muscle normal.

Ce dernier naît, par une courte attache fibreuse, verticale, dans une hauteur de deux à trois lignes, de la partie postérieure de la face externe du cartilage de l'aile du nez. Dès son origine, il se divise en trois petits faisceaux divergens entre eux, et dans les

(1) Planches 93, 94, 95.

(1) Planches 93, 94, 95.



fibres qui les composent; un supérieur, ascendant; un médian, sensiblement horizontal; et un inférieur, descendant. Les deux premiers, après trois lignes de trajet, s'insinuent dans la masse du triangulaire et des éleveurs, pour se confondre avec leurs fibres. Le troisième s'entremêle avec le naso-labial en dedans, et en bas le demi-orbitaire supérieur. Tous trois, dans leur portion libre, sont unis intimement à la peau. Pour bien voir ce muscle, il suffit, après avoir enlevé de très près l'enveloppe cutanée, de tirer l'aile du nez en dedans, et un peu en avant; les trois petits pinceaux de fibres, convenablement distendus, se dessinent alors nettement, celui du milieu étant séparé des autres par deux dépressions triangulaires.

*Action.* Elle nous paraît avoir pour effet irrécusable de tirer en dehors l'aile du nez et de la rendre convexe pour élargir l'ouverture des narines. Il est facile de s'assurer de ce mouvement, en saisissant avec légèreté les ailes du nez entre le pouce et l'indicateur, et en s'efforçant de dilater largement les narines: on perçoit alors nettement au toucher la tension des attaches de ces muscles, et on sent même leur contraction sous la peau dans la petite étendue de leur trajet. Il est, au reste, assez singulier que l'on n'ait pas découvert plus tôt ces dilateurs des ailes du nez, dont cependant l'action était bien connue; car on voyait ici une fonction évidente, appréciable même à l'extérieur, sans que l'on eût songé à se demander par quel organe elle pouvait être exercée. Ces muscles ont une importance très grande, en ce qu'ils font partie des agens de l'inspiration. La même remarque s'applique aux abaisseurs des ailes du nez, ainsi qu'aux releveurs communs et aux triangulaires, dont l'action, combinée avec celle des dilateurs, contribue à produire l'élargissement le plus considérable des ouvertures des narines.

#### PEAUCIERS DE L'OREILLE. (1)

Sous ce nom, l'on ne décrit ordinairement que les trois muscles extrinsèques de l'auricule ou ses dilateurs. Rayonnés, pâles, membraneux et presque sans épaisseur, ils n'existent qu'à l'état de vestige chez l'homme, où ils ne suffisent pas à produire le plus léger mouvement du pavillon acoustique.

#### 1° DE L'AURICULAIRE SUPERIEUR.

TEMPORO-AURICULAIRE (CHAUSS.); M. ATTOLLENS AURICULÆ (ALBIN).

Inséré par une mince attache fibreuse, dans une largeur de six lignes, sur la partie supérieure du fibro-cartilage de la conque auditive, il monte dans l'étendue de deux pouces, en rayonnant, sur une large surface, et se perd dans l'aponévrose épicroticienne. Recouvert par la peau, il recouvre l'aponévrose temporale. Il est destiné à élever la conque auriculaire.

#### 2° DE L'AURICULAIRE ANTERIEUR.

ZYGOMATO-AURICULAIRE (CHAUSS.); M. ATTRAHENS AURICULÆ (ALBIN).

Moins large et encore plus mince que le précédent, auquel il fait suite; comme lui, de forme triangulaire, il naît de la partie antérieure de l'hélix, qu'il contourne par son attache fibreuse, et s'épanouit sur l'aponévrose jusqu'auprès du muscle frontal.

Inférieurement, il se perd dans le tissu cellulaire sous-cutané, au-dessus de l'apophyse zygomatique. Recouvert par la peau, ce muscle recouvre l'aponévrose temporale, l'artère et la veine du même nom. Il a pour objet de porter l'auricule en avant et en haut.

#### 3° DE L'AURICULAIRE POSTERIEUR.

MASTOÏDO-AURICULAIRE (CHAUSS.); TRES MUSCULI RETRAHENTES AURICULÆ (ALBIN).

Plus fort et plus épais que les deux autres, mais d'une moindre étendue, il se compose de deux ou trois petits faisceaux plats, plus ou moins complètement isolés, qui se fixent, par de courtes aponévroses ou de petits tendons, à la partie postérieure de la conque auriculaire, descendent en arrière en s'épanouissant, et se terminent, suivant une ligne courbe, sur la portion mastoïdienne du temporal et sur le bord voisin de l'occipital. Recouvert par la peau, ce muscle est séparé, par du tissu cellulaire, du périoste des os, et n'a point de rapports avec l'aponévrose épicroticienne. Il porte l'oreille en arrière et en bas.

#### DU PEAUCIER DU COU. (1)

OU

#### PEAUCIER (VINSL.).

THORACO-MAXILLI-FACIAL (DUM.); THORACO-FACIAL (CHAUSS.); M. LATUS (RIOL.); DETRAHENS QUADRATUS (SPIGEL.); QUADRATUS GENÆ S. TETRAGONUS (COWPER); LATISSIMUS COLLI (ALBIN).

*Situation, configuration.* Vaste muscle membraneux, pâle, très mince, de forme quadrilatère, mais rétréci à son milieu, étendu de l'extrémité inférieure de la face à l'extrémité supérieure de la poitrine et de l'épaule, en tapissant toute la région antérieure du cou, dont il double l'enveloppe cutanée.

*Insertions, direction, fasciculation.* Le peaucier naît par des fibres aiguës et dentelées, de la peau et du pannicule adipeux, au-devant du grand pectoral, et sur les faces externe et antérieure du deltoïde. Ces fibres, de longueur inégale, décrivent, par la succession de leur origine, une ligne sinueuse en zigzag, dont la hauteur varie suivant les divers sujets: chez les uns, elle s'arrête un peu au-dessous de la clavicule, tandis que, chez d'autres, mais plus rarement, elle descend jusqu'au voisinage du mamelon. A partir de leur insertion cutanée, les fibres plates et rubanées montent obliquement en avant et en dedans jusqu'au bord de la mâchoire. En arrière, sur le bord libre, il s'en adjoint successivement de nouvelles. En avant, les deux peauciers laissent d'abord un écartement assez considérable à la partie inférieure, et qui, par suite de leur convergence, se réduit à quelques lignes auprès du menton. Les bords, dans cet espace, sont unis par une mince aponévrose, point de départ de celle du cou. Mascagni a figuré en ce point un entre-croisement en X des fibres des deux côtés; mais nous n'avons jamais rencontré cette disposition. Dans tout le trajet du cou, les fibres sont parallèles et séparées par de légers intervalles que remplit un tissu fibro-cellulaire, de manière à former en commun une membrane qui s'applique sur les contours onduleux du cou. Parvenu sur le bord de la mâchoire, le peaucier distribue ses fibres suivant un ordre assez compliqué: 1° sous la symphyse du menton, les fibres les plus internes se dirigent horizontalement et

(1) Planches 93, 95.

(1) Planches 62, 93, 95.



se mêlent avec celles du côté opposé; quelques-unes contournent le menton et se perdent au-dessous de la houppe. 2° En regard de la base du triangulaire des lèvres, le peucier se divise en deux feuillets: l'un, superficiel, glisse jusque vers la commissure, entre le muscle et la peau, en s'unissant à tous les deux; l'autre, profond, s'insinue sous le triangulaire, adhère à l'os maxillaire, et se confond avec le carré de la lèvre inférieure, qui en forme la continuation. 3° En dehors, les fibres s'attachent sur la ligne oblique externe de la mâchoire, et plus en arrière, elles remontent, et se perdent sur le masseter ordinairement jusqu'à son aponévrose, mais parfois beaucoup plus haut.

Les fibres postérieures du peucier sont croisées dans leur direction par une languette musculaire accessoire, connue sous le nom de *RISORIIUS DE SANTORINI*. Cette languette, dont l'existence n'est pas constante, procède de la région parotidienne; presque transversale, elle se dirige un peu obliquement de haut en bas vers la commissure; ses fibres parallèles décrivent de légères courbes à concavité supérieure.

*Connexions.* Ce muscle est uni à la peau dans toute son étendue. Toutefois son adhérence n'est pas partout la même: elle est intime inférieurement, un peu moindre au cou, et assez lâche sous le menton, pour permettre avec l'âge l'infiltration, ou mieux, l'imprégnation d'une certaine quantité de graisse. Par sa face interne, le peucier s'applique sur l'aponévrose cervicale, qui forme le troisième feuillet d'enveloppe tégumentaire. Ce n'est donc qu'avec l'interposition de cette aponévrose, dont l'isole un tissu cellulaire lâche et extensible, qu'il recouvre médiatement un grand nombre de parties importantes: 1° A la région maxillaire inférieure, la glande parotide, le masseter, l'os maxillaire, le buccinateur, le triangulaire des lèvres et les vaisseaux maxillaires externes. 2° A la région sus-hyoïdienne, la glande sous-maxillaire, le digastrique, le mylo-hyoïdien et les ganglions lymphatiques de la base de la mâchoire. 3° A la région sous-hyoïdienne, les muscles sterno-hyoïdien, sterno-thyroïdien, thyro-hyoïdien, omoplat-hyoïdien et les vaisseaux thyroïdiens. 4° Dans toute la hauteur du cou, le sterno-mastoïdien, le plexus cervical superficiel, les ganglions lymphatiques et la veine jugulaire externe; et plus profondément dans le sillon vasculaire, l'artère carotide, la veine jugulaire interne et le nerf pneumogastrique. 5° A la région sous-claviculaire, la clavicule, le deltoïde et le grand pectoral. En raison de ses nombreux rapports, le peucier est un des muscles les plus importants sous le point de vue chirurgical, puisqu'il influe sur les délimitations et le mode de propagation d'une foule de maladies, et qu'il est intéressé dans la plupart des opérations qui se pratiquent au cou.

*Action.* Le peucier peut être considéré comme un muscle de la face qui, pour plus d'énergie, et en raison de l'étendue considérable de la surface sur laquelle se porte son action, prend son point d'appui sur la poitrine et l'épaule. Dans sa contraction, il tire en bas et un peu en dehors la partie inférieure des tégumens et des muscles de toute la face, et il entraîne la peau du cou, qui lui adhère, en dessinant, par ses bords, deux cordes fortement tendues, dont la saillie devient permanente chez les vieillards. Par sa portion interne, la plus forte et la plus épaisse, il abaisse et tend la lèvre inférieure par la houppe du menton et le carré, ainsi que la commissure, par le triangulaire. Dans le jeu de la physionomie, il exprime la douleur et les passions tristes. La bandelette accessoire de Santorini, au contraire,

qui tend et soulève la commissure, contribue, comme l'indique son nom de *risorius*, à exprimer le rire et la joie.

## MUSCLES DE LA MACHOIRE INFÉRIEURE.

D'après ce que nous savons déjà du mécanisme de la mâchoire inférieure, elle doit posséder des muscles qui exécutent l'élévation, l'abaissement et la diduction, soit transversale, soit antéro-postérieure. Les élévateurs sont le *masseter*, le *temporal* et le *ptérygoïdien interne*. On trouve pour diducteurs le *ptérygoïdien externe*, et encore, pour une faible part, le *ptérygoïdien interne*. Ces divers muscles, qui opèrent les mouvemens énergiques de la mastication, sont épais et très forts, entremêlés qu'ils sont, dans leur texture, de fibres courtes et d'aponévroses qui leur donnent une grande résistance: leur développement devient énorme dans les animaux carnassiers. Les muscles abaisseurs, au contraire, sont relativement très faibles, la force légère dont ils ont besoin, déjà favorisée par la pesanteur même de la mâchoire, n'ayant pour objet que de disposer à une nouvelle contraction de leurs antagonistes. Les abaisseurs sont de deux ordres: les uns, qui ne vont qu'à l'hyoïde, sont en même temps les élévateurs de cet os: ce sont les *mylo-hyoïdien*, *génio-hyoïdien*, mais plus spécialement le *digastrique*; les autres, situés au-dessous de l'hyoïde, l'abaissent directement, et, par son intermédiaire, tendent à communiquer le même mouvement à la mâchoire: tels sont les *sterno-hyoïdien*, *scapulo-hyoïdien*, et, comme représentant un seul muscle par leur continuation, les *sterno-thyroïdien* et *thyro-hyoïdien*. Tous ces muscles, excepté le digastrique, appartenant plus particulièrement à l'hyoïde, seront décrits avec le groupe dont il est le centre.

### ÉLÉVATEURS

#### DU MASSETER. (1)

ZYGOMATO-MAXILLAIRE (*DUM.*, *CHAUSS.*); M. MANSORIIUS (*COLUMB.*);  
MASSETER (*FALLOP.*).

*Situation, configuration.* Muscle rectangulaire, épais, très fort, situé presque verticalement en bas et en arrière des parties latérales de la face, où il est appliqué sur le plan externe des branches de l'os maxillaire inférieur.

*Insertions, fasciculation.* Le masseter se compose de deux plans, et, pour ainsi dire, de deux muscles superposés, dont le plus profond n'a que la moitié de la longueur de l'autre. 1° Le muscle superficiel naît d'une aponévrose large et très épaisse, qui s'attache aux deux tiers antérieurs du bord inférieur de l'arcade zygomatique, et contourne le bord libre du muscle en avant. Cette aponévrose quadrilatère, composée de fibres parallèles, descend un peu obliquement en arrière jusqu'à la partie moyenne du muscle, où elle semble se terminer à la superficie par huit ou dix lambeaux dentelés, qui dessinent des digitations avec l'extrémité, de même forme, des languettes charnues de continuation. Toutefois les dentelures aponévrotiques se prolongent par des cloisons entre les petits faisceaux nombreux et très forts dont le muscle se compose, en fournissant des insertions à leurs fibres. Les unes et les autres viennent s'implanter sur les rugosités de l'angle et du bord postérieur de la mâchoire. Dans son épaisseur, l'aponévrose comprend plusieurs

(1) De *μασάζωμαι*, je mange. — Planches 93, 94, 95, 97.



feuilletés superposés, d'où se dégagent, par sa face interne, des lamelles de renforcement; les fibres assez épaisses, qui en naissent en grand nombre, vont se fixer sur la moitié inférieure de la face externe de la branche de l'os maxillaire, au-dessus de l'insertion précédente, qui leur fait suite. 2° Le muscle profond se compose de deux faisceaux. Le postérieur, épais, conoïde, décroissant de haut en bas, naît profondément de la racine antérieure de l'apophyse zygomatique et de la face interne de l'arcade du même nom. Il descend verticalement en arrière de l'aponévrose, où il est d'abord apparent, puis s'enfonce sous sa face interne. Les fibres convergentes se réunissent sur un fort tendon plat, qui s'implante sur la partie moyenne de la branche de la mâchoire, au-dessus des attaches du muscle superficiel, aux fibres duquel il fournit quelques insertions. Le faisceau antérieur procède également de la face interne de l'arcade zygomatique, en partie confondu avec le précédent. Plus faible que ce dernier, d'abord recouvert par lui, il se dirige d'arrière en avant, et vient s'implanter le long du tendon du temporal et sur la face externe de l'apophyse coronoïde.

*Connexions.* La face externe du masseter est recouverte en arrière par la glande parotide, qui embrasse son bord postérieur; en bas, par le peaucier; en haut et en avant, dans une faible étendue, par le grand zygomatique; au milieu, par le risorius de Santorini, le canal de Sténon, le nerf facial et l'artère transverse de la face, qui croisent perpendiculairement sa direction. Sa face interne recouvre la branche de la mâchoire, l'attache du temporal et une partie du buccinateur, dont l'isole une masse de flocons graisseux. Son bord antérieur, saillant sous la peau, limite la joue en arrière.

*Action.* Ce muscle élève la mâchoire inférieure, qui a été abaissée, et fait frapper avec beaucoup de force son bord alvéolaire contre celui de la mâchoire supérieure. Vu l'obliquité de ses fibres, de haut en bas et d'avant en arrière, en même temps qu'il soulève la mâchoire, il lui imprime une légère projection d'arrière en avant. En outre, quand son mouvement semblerait achevé, lors même que les bords alvéolaires sont au contact, dans l'action de serrer les dents, il les applique encore avec une nouvelle force l'un contre l'autre. Cette puissante contraction du masseter, résultat combiné de sa texture, de son mode d'implantation et de sa direction avantageuse, par rapport au levier qu'il fait mouvoir, en fait l'agent le plus énergique de la mastication.

#### DU TEMPORAL. (1)

CROTAPHITE (de κρόταφος, temple, WINSL.); ARCADI-TEMPORO-MAXILLAIRE (DUM.); TEMPORO-MAXILLAIRE (CHAUSS.); M. TEMPORALIS (ALBIN.).

*Situation, configuration.* Vaste muscle, rayonné en éventail, mi-partie fibreux et musculaire, très élégant de forme et de coloration, qui remplit la fosse temporale, où il est renfermé verticalement dans une gaine ostéo-fibreuse, formée en dedans par la surface des os du crâne, et en dehors par une aponévrose.

L'aponévrose temporale superficielle, enveloppe fibreuse extérieure, limite, par ses attaches, la circonférence du muscle. De forme ovale transversalement, elle naît du bord supérieur de l'arcade zygomatique, et s'implante successivement sur le bord postérieur de l'os malaire, la crête externe du frontal, la ligne courbe du pariétal, et la racine postérieure de l'apophyse zygo-

matique, en inscrivant tout le contour de la fosse temporale. Mince et violacée à sa partie supérieure, cette aponévrose inférieurement est resplendissante, d'un blanc nacré, plus épaisse et partagée en deux feuilletés, entre lesquels s'interpose un peu de graisse, et dont l'externe, d'une texture plus rare que l'interne, détermine, sur l'arcade zygomatique, en un tissu cellulaire fibreux.

*Insertions, fasciculation.* Le muscle temporal naît: 1° de la face interne de l'aponévrose d'enveloppe; 2° de toute l'étendue de la fosse temporale; 3° de la crête qui sépare l'une de l'autre les deux fosses temporale et zygomatique. Les fibres, à partir de ces diverses origines, descendent toutes en convergeant vers une aponévrose centrale, leur sommet commun; les antérieures sont obliques d'avant en arrière, les moyennes verticales, et les postérieures obliques d'arrière en avant, de sorte que le muscle, d'abord très mince dans son contour, à mesure que ses fibres se rejoignent, devient très épais inférieurement. L'aponévrose d'insertion, de forme radiée, procède des cloisons fibreuses qui séparent les faisceaux. Elle contourne en avant et en arrière les deux bords du muscle, devient plus épaisse inférieurement et se rétrécit en un tendon. A sa naissance, elle reçoit, par de longues dentelures, les fibres extérieures assez longues de l'aponévrose superficielle, puis successivement par sa face interne et sur le contour de la cavité qu'elle renferme, elle donne attache de haut en bas, jusqu'au voisinage du tendon, aux fibres nombreuses et de longueur inégale, qui procèdent de la vaste étendue de la surface osseuse et de la crête temporale. Le tendon très épais qui la continue descend verticalement dans l'étendue de quelques lignes derrière l'arcade zygomatique, et se fixe à l'apophyse coronoïde, dont il embrasse la face interne, le bord postérieur, le sommet, le bord antérieur, où il se prolonge sur la lèvre externe de la branche de la mâchoire et la partie supérieure de la face externe, au-dessus de l'attache de la languette interne du masseter. Parfois, de l'insertion à la crête temporale, provient un faisceau très fort, qui s'implante, par un tendon distinct, à la lèvre interne du bord antérieur de la branche maxillaire.

*Connexions.* Sa face externe est recouverte en bas par l'arcade zygomatique et le masseter; dans le reste de son étendue, par l'aponévrose épierânienne et les muscles auriculaires antérieur et supérieur qui la séparent de la peau. Entre ces parties rampent les vaisseaux et les nerfs temporaux superficiels. Sa face interne tapisse la fosse temporale; inférieurement, elle est en rapport avec le ptérygoidien externe, le bord postérieur du buccinateur, l'artère maxillaire interne et les vaisseaux temporaux profonds, dont l'isole une couche épaisse de tissu adipeux.

*Action.* Le muscle temporal concourt avec beaucoup de force à élever la mâchoire inférieure et à serrer les dents. Sa contraction, sous ce rapport, est synergique de celle du masseter; mais son insertion, trop rapprochée du point d'appui, est bien moins heureuse. Aussi la nature paraît-elle avoir contre-balancé cet inconvénient par une masse de fibres plus considérable, et qui augmente encore dans les animaux carnassiers. Quant au jeu spécial qu'exercent les fibres opposées, il est le résultat nécessaire de leur situation relative. Les antérieures élèvent la mâchoire en avant, les moyennes directement en haut, les postérieures en arrière. Ces dernières, quand l'os maxillaire est abaissé, utilisent, comme une poulie de renvoi, la gouttière zygomatique, autour de laquelle se réfléchit le tendon. Elles con-

(1) Planches 94, 96.



tribuent aussi à rappeler la mâchoire en arrière, lorsqu'elle a été projetée en avant par l'action des ptérygoïdiens.

### DU PTÉRYGOÏDIEN INTERNE. (1)

GRAND PTÉRYGOÏDIEN (*WINSL.*); PTÉRYGO-ANGULI-MAXILLAIRE (*DUM.*); GRAND PTÉRYGO-MAXILLAIRE (*CHAUSS.*); M. PTÉRYGOIDEUS INTERNUS (*ALBIN.*).

*Situation, configuration.* Epais, rectangulaire, mi-partie fibreux et musculaire, appliqué sur la face interne de la branche de l'os maxillaire inférieur, étendu obliquement de l'angle de cet os à la fosse ptérygoïdienne, ce muscle, exactement semblable au masseter, dont il répète la forme, la structure et la direction sur la face opposée de l'os, justifie la remarque de Winslow, qui le considère comme un *masseter interne*.

*Insertions, fasciculation.* Il procède, par une forte aponévrose, 1° du fond de la fosse ptérygoïdienne et de la face interne de l'aile externe de l'apophyse ptérygoïde dans toute sa hauteur; 2° du crochet de l'aile interne de la même apophyse et de la face inférieure de la pyramide de l'os palatin; 3° souvent, enfin, de la tubérosité maxillaire, par un petit faisceau séparé seulement à sa partie supérieure, et qui embrasse en dehors l'attache du ptérygoïdien externe. Le muscle, né de ces diverses insertions, descend obliquement en arrière et en dehors, et vient s'implanter par de fortes lames aponévrotiques sur les rugosités de la face interne de l'angle de la mâchoire inférieure. L'aponévrose très épaisse, semblable à celle du masseter, occupe toute la moitié supérieure du muscle; elle donne attache aux fibres profondes par sa face interne, et se termine par des dentelures auxquelles font suite les cloisons fibreuses qui séparent les faisceaux.

*Connexions.* Sa *face interne* est en rapport en haut avec le muscle péristaphylin externe; en bas, elle est séparée du constricteur supérieur du pharynx par un espace cellulaire triangulaire, qui renferme la glande sous-maxillaire, des vaisseaux et des nerfs. Sa *face externe* est en rapport avec la branche maxillaire, dont l'isolent en haut le ligament latéral interne de l'articulation temporo-maxillaire, le nerf lingual, les vaisseaux et le nerf dentaires inférieurs.

*Action.* Le ptérygoïdien interne, qui est surtout dirigé de haut en bas, concourt à élever la mâchoire; mais, en raison de sa double obliquité, à cette action principale s'en joignent deux autres. Son attache supérieure fixe étant située en avant et en dedans par rapport à l'insertion inférieure mobile, en même temps qu'il élève la mâchoire inférieure, il contribue à sa *préimpulsion* ou transport en avant, et à sa *diduction latérale*; d'où il suit que ce muscle doit être considéré comme un intermédiaire entre les éleveurs et les diducteurs: auxiliaire puissant du temporal et du masseter, il l'est aussi, quoique pour une plus faible part, du ptérygoïdien externe.

### DU PTÉRYGOÏDIEN EXTERNE. (2)

PETIT PTÉRYGOÏDIEN (*WINSL.*); PTÉRYGO-COLLI-MAXILLAIRE (*DUMAS.*); PETIT PTÉRYGO-MAXILLAIRE (*CHAUSS.*); PTÉRYGOIDEUS ABDUCENS (*SPIGEL.*); S. INTERNUS (*ALBIN.*).

*Situation, configuration, insertions.* Muscle court, épais, conoïde, situé dans la fosse zygomatique, étendu horizontalement

de l'aile externe de l'apophyse ptérygoïde au col de la mâchoire inférieure. Il naît, par ses insertions fixes: 1° de toute la hauteur de la face externe de l'aile externe de l'apophyse ptérygoïde et de la petite surface de la pyramide de l'os palatin qui la termine inférieurement; 2° de la partie postérieure de la crête temporo-zygomatique du sphénoïde et d'une épine qui en fait partie. Ces deux attaches se font par des fibres aponévrotiques assez courtes pour la première, et très longues pour la seconde. De là le muscle se porte transversalement de dedans en dehors et d'avant en arrière, divisé en deux faisceaux, dont l'inférieur est le plus considérable. Parfois dans le sillon cellulaire qui les sépare, rampe l'artère maxillaire interne. Les deux faisceaux, formés de fibres convergentes, s'unissent en un sommet aponévrotique épais et tronqué, qui s'implante dans la fossette antérieure et interne du col de la mâchoire, et, par un appendice, adhère à la masse principale, sur la partie antérieure de la circonférence du fibrocartilage interarticulaire.

*Connexions.* Ce muscle, logé profondément dans l'enceinte osseuse de la fosse zygomatique, est en rapport, par sa *face externe*, avec le tendon du temporal, ordinairement avec l'artère maxillaire interne, et médiatement avec la branche de la mâchoire. Sa *face interne* est croisée inférieurement par le grand ptérygoïdien. Elle répond, dans quelques sujets, à l'artère maxillaire interne, et, chez tous, aux vaisseaux et nerf dentaires inférieurs et au ligament latéral interne de l'articulation. Ces parties remplissent, avec du tissu cellulaire graisseux, le sillon triangulaire qui sépare l'un de l'autre les deux ptérygoïdiens.

*Action.* Ce muscle tire le col de la mâchoire, son insertion mobile, en dedans et en avant, vers l'apophyse ptérygoïde. Le fibrocartilage, qui fait partie de l'attache maxillaire, se trouve entraîné avec le condyle, qu'il n'abandonne jamais. Le résultat de cette contraction est un double mouvement horizontal de l'arcade alvéolaire inférieure sur la supérieure, d'arrière en avant et de dehors en dedans. Les ptérygoïdiens externes sont donc bien véritablement les diducteurs de la mâchoire, et conséquemment les agens essentiels du broiement dans la mastication. Dans la *diduction latérale*, les deux muscles opposés agissent alternativement. Le condyle étant obligé de descendre le rebord de la cavité glénoïde, le mouvement de la mâchoire s'exécute par une sorte de bascule, de manière que le frottement des arcades alvéolaires commence du côté de la contraction et se termine du côté opposé: l'action de l'autre ptérygoïdien détermine le retour en sens inverse. La *préimpulsion* de la mâchoire résulte de la contraction simultanée des deux ptérygoïdiens; elle s'accompagne d'une déviation latérale, si l'un des deux muscles agit plus que l'autre. Le mouvement inverse de recul et de *réimpulsion* est produit, comme nous l'avons vu, en partie par le temporal, et en partie également par les abaisseurs de la mâchoire ou les muscles sous-hyoïdiens.

ABAISSEUR

### DU DIGASTRIQUE. (1)

MASTOÏDO-HYGIENIEN (*DUM.*); MASTOÏDO-GÉNIEN (*CHAUSS.*); M. DIGASTRICUS (*RIOL.*); BI-VENTER MAXILLE (*ALBIN.*).

*Situation, configuration.* Muscle long, grêle, situé à la partie supérieure du cou, au-dessous de la mâchoire inférieure, com-

(1) Planche 97.

(2) Planche 97.

(1) Planches 90, 91, 98.



posé, comme son nom l'indique, de deux ventres charnus. Ces deux faisceaux fusiformes, de longueur inégale, séparés par un tendon mitoyen, forment entre eux un angle droit.

*Insertions, fasciculation.* Le faisceau postérieur ou temporal, le plus long, naît, en arrière, par une large insertion, de la rainure dite digastrique de l'os temporal, et un peu en dehors, par une aponévrose, du bord antérieur de l'apophyse mastoïde, en dedans du sterno-mastoïdien. Ce faisceau, légèrement aplati, se porte obliquement en bas et en avant : d'abord un peu renflé près de son origine, il s'amincit et s'effile vers sa partie inférieure; ses fibres s'implantent sur les bords et dans la cavité d'un cône aponévrotique, auquel fait suite le tendon mitoyen. Celui-ci, long d'environ deux pouces, traverse ordinairement l'extrémité inférieure du muscle stylo-hyoïdien, ou quelquefois passe au-devant, s'engage dans une anse ou poulie fibreuse horizontale, fixée en bas sur l'os hyoïde, longue de quatre à six lignes, et pourvue d'une synoviale de glissement. Au sortir de cette poulie, le tendon change sa direction première pour remonter obliquement en dedans, et bientôt s'épanouit de nouveau en un cône aponévrotique qui reçoit les fibres du faisceau maxillaire. Par son bord interne, ce tendon est uni avec une lame fibreuse, l'aponévrose sus-hyoïdienne. Cette aponévrose, de forme triangulaire, qui remplit l'intervalle des deux muscles digastriques, donne attache en haut à quelques fibres du faisceau antérieur, et se fixe en bas sur l'os hyoïde, continue avec celle du côté opposé, par une suture plus ou moins intime, sur le plan moyen; toutes deux forment, par leur réunion, comme une plaque résistante d'insertion à la région sus-hyoïdienne. Le faisceau antérieur ou maxillaire, né, par une extrémité très mince, de l'aponévrose et du tendon mitoyen, monte suivant la direction de ce dernier, successivement plus épais et aplati d'arrière en avant. Il s'implante, par de nombreux filaments aponévrotiques, dans toute l'étendue de la fossette de la mâchoire inférieure, située au-dessous de l'apophyse géni, en entre-croisant au milieu ses épanouissements fibreux avec ceux du côté opposé. Quand le muscle digastrique est très fort, les ventres antérieurs s'adossent en avant sur le plan moyen. Le plus souvent ils sont écartés et réunis seulement par un tissu fibreux ou une sorte de raphé à fibres transversales. Dans certains cas, ils s'unissent par quelques fibres au mylo-hyoïdien.

La plupart des anomalies appartiennent aux faisceaux antérieurs. Parfois ils sont unis sur le plan moyen (Meckel), ou ils sont séparés et comme doublés par un petit faisceau né de l'os hyoïde (Cruveilhier). Bien rarement les faisceaux, au lieu de s'étendre jusqu'au menton, s'attachent à la partie moyenne de la branche de la mâchoire (Platner). Ces dispositions variées rappellent l'état normal de plusieurs mammifères.

*Connexions.* Sa face externe est recouverte, en arrière, par la glande parotide, et les attaches supérieures du petit complexe et du sterno-mastoïdien; au milieu, par la glande sous-maxillaire que le muscle embrasse dans sa concavité; dans ses trois quarts antérieurs, par le peaucier. La face interne recouvre une partie des muscles styliens, mylo-hyoïdien et hyo-glosse, les artères carotide interne, carotide externe, et ses branches labiale et linguale, la veine jugulaire interne, et le nerf grand hypoglosse, qui longe la face inférieure du tendon.

*Action.* Le digastrique est indifféremment abaisseur de la mâchoire ou élévateur de l'os hyoïde, suivant que l'un de ces os est fixé, l'autre étant mobile, ou bien même les deux actions se pro-

duisent à-la-fois. Par sa contraction isolée, chacun des faisceaux élève l'os hyoïde, en l'inclinant de son côté, le postérieur en arrière, et l'antérieur en avant; leur action simultanée produit l'élévation directe. Mais ces effets demandent à être considérés dans chaque faisceau par rapport au plus ou moins de mobilité des deux os. 1° *Faisceau postérieur* : si tous les muscles sont relâchés, il soulève d'abord l'os hyoïde; mais, en outre, en tirant sur le tendon réfléchi, il abaisse en même temps la mâchoire par le faisceau opposé, qui, de plus, y ajoute son action. Si l'os hyoïde est fixé, l'abaissement de la mâchoire est le seul effet produit. 2° Le faisceau antérieur ne peut être le point de départ de la contraction qu'autant que la mâchoire à laquelle il s'attache est préalablement fixée. Dans ce cas, l'aponévrose sus-hyoïdienne est tendue, et l'os hyoïde est soulevé s'il est libre; mais s'il est contenu par ses muscles abaisseurs, l'action se communique par le tendon réfléchi au faisceau postérieur et à son attache temporale, et il en résulte, suivant l'observation de Ferrein, un léger mouvement de bascule du crâne sur l'atlas, qui élève un peu la mâchoire supérieure. Toutefois ce mouvement n'est qu'un très faible auxiliaire de celui déterminé par les muscles extenseurs de la tête. En résumé, il ressort de l'ensemble des considérations précédentes, que, des deux faisceaux du digastrique, le postérieur est plus particulièrement abaisseur de la mâchoire, et l'antérieur, élévateur de l'os hyoïde.

## MUSCLES DE L'APPAREIL HYOIDIEN.

L'os hyoïde, comme l'avons vu dans l'ostéologie, est le centre ou le noyau solide d'un appareil très mobile qui commande le mouvement de deux groupes très importants, le larynx et l'appareil glosso-pharyngien. Nous décrirons après les muscles propres de l'hyoïde, ceux qui meuvent la langue, le voile du palais et le pharynx; mais nous renverrons au système digestif l'étude de la langue en elle-même, et à la description du larynx, celle de ses muscles intrinsèques.

L'hyoïde est entraîné alternativement dans deux sens opposés, l'élévation et l'abaissement. Les muscles élévateurs forment deux séries. Les uns, élévateurs directs, sont aussi, par opposition d'attaches mobiles, des abaisseurs directs de la mâchoire inférieure; ce sont, outre le digastrique décrit ci-dessus, les mylo-hyoïdien et génio-hyoïdien; un autre, le stylo-hyoïdien, est élévateur latéral. Ces muscles appartiennent en propre à l'hyoïde. Toutefois l'élévation, soit directe, soit latérale, est encore puissamment secondée par d'autres muscles assez nombreux, l'hyo-glosse, le constricteur moyen, les styliens, le génio-glosse, qui font partie de l'appareil glosso-pharyngien, et concourent à l'élévation commune, soit qu'ils aient ou non des insertions à l'hyoïde.

Parmi les abaisseurs, il en est également de directs, les sterno-hyoïdien, sterno-thyroïdien ou thyro-hyoïdien; et un latéral, l'omoplat-hyoïdien.

## MUSCLES PROPRES DE L'HYOÏDE.

ÉLÉVATEURS (SUS-HYOÏDIENS).

### DU MYLO - HYOIDIEN. (1)

*Situation, configuration, insertions.* Situé au-dessus du ventre

(1) Planches 90, 91, 98.



antérieur du digastrique, membraneux, allongé, compris entre quatre côtés de longueur inégale, le mylo-hyoïdien forme avec celui du côté opposé, avec lequel il s'unit sur la ligne médiane, un plancher musculaire à double plan incliné en bas et en dedans, qui est tendu dans l'espace compris entre la concavité de la mâchoire inférieure et l'os hyoïde. Il naît supérieurement, par de courtes fibres aponévrotiques, de toute l'étendue de la ligne oblique interne ou myloïdienne, depuis la dernière dent molaire jusqu'à la symphyse du menton. A partir de ce point jusqu'au tiers externe, les fibres parallèles, d'abord très courtes en avant et en dedans, puis graduellement de plus en plus longues, descendent obliquement en dedans et en arrière, pour se fixer en commun avec celles du muscle opposé sur un raphé fibreux médian, qui s'étend de la symphyse du menton à l'os hyoïde. Les fibres externes, moins obliques, s'implantent au bas de la face antérieure du corps de l'hyoïde.

*Connexions.* On peut considérer les deux mylo-hyoïdiens comme ne formant qu'un seul muscle, divisé par une intersection fibreuse médiane. Ce point de vue même est vrai pour certains sujets chez lesquels l'intersection n'existe pas. La face externe et inférieure de chacun de ces muscles est en rapport avec le digastrique, l'aponévrose sus-hyoïdienne, la glande sous-maxillaire et le peucier. Sa face interne et supérieure est en contact avec les muscles génio-hyoïdien, hyo-glosse, stylo-glosse, les nerfs lingual et grand hypoglosse, le prolongement de la glande sous-maxillaire, le canal de Warthon et la glande sublinguale.

#### DU GENIO-HYOÏDIEN. (1)

*Configuration, insertions.* Petit muscle funiculaire, en forme de triangle très allongé, situé au-dessus du précédent: il naît en avant, par un sommet aponévrotique très aigu, de chacun des tubercules inférieurs de l'apophyse géni, se dirige obliquement en arrière et en bas, et s'implante par sa base en avant du bord supérieur de l'os hyoïde, dans ses deux tiers internes, au-dessus de l'attache du mylo-hyoïdien. Les fibres divergent du sommet du muscle vers sa base; souvent, à son milieu, elles sont traversées par une intersection aponévrotique irrégulière.

*Anomalies.* Dans quelques sujets, les deux génio-hyoïdiens se confondent sur le plan moyen (Cruv.); plus rarement ils sont remplacés par un faisceau sous-jacent au mylo-hyoïdien, et qui adhère par ses bords au raphé fibreux de ce dernier muscle et au ventre antérieur du digastrique (Duille).

*Connexions.* Sa face inférieure est appliquée sur le mylo-hyoïdien; la supérieure sur le génio-glosse; l'interne sur son congénère, dont il est ordinairement séparé par un sillon cellulaire.

#### DU STYLO-HYOÏDIEN. (2)

M. STYLO-HYOÏDEUS.

*Configuration, insertions.* Placé à la partie latérale et supérieure du cou, grêle et funiculaire, comme tous les muscles styliens, le stylo-hyoïdien naît de la partie moyenne de l'apophyse styloïde, entre le stylo-glosse et le stylo-pharyngien, par un petit tendon, qui près de son origine, longe l'apophyse en

glissant sur une petite synoviale, et bientôt s'épanouit en cône fibreux, d'où naissent les fibres charnues. De là le muscle se dirige obliquement en bas, en avant et en dedans, sous la forme d'une cordelette légèrement aplatie, croise de dedans en dehors, à angle aigu, la direction du ventre postérieur du digastrique, s'écarte en une ouverture ellipsoïde, qui donne passage au tendon mitoyen de ce muscle, ou, plus rarement, ne fait que glisser au-devant de lui, et se termine inférieurement par une expansion tendineuse qui s'implante au bas de la face antérieure de l'os hyoïde, à distance moyenne, entre sa petite corne et la ligne médiane.

*Connexions.* Le stylo-hyoïdien est intermédiaire dans la série des muscles styliens, entre le stylo-glosse et le stylo-pharyngien. Son bord supérieur est comme renforcé par le ligament qui porte son nom. Il est recouvert en dehors par le faisceau postérieur du digastrique, et, du reste, affecte avec les autres parties les mêmes rapports que ce dernier. Le stylo-hyoïdien est quelquefois double, et formé de deux cordons parallèles plus ou moins complètement isolés.

*ACTION DES MUSCLES SUS-HYOÏDIENS.* Les mylo-hyoïdien et génio-hyoïdien, de même que le digastrique, meuvent alternativement la mâchoire ou l'os hyoïde. 1° *Action sur la mâchoire.* L'hyoïde étant fixé par les muscles inférieurs, les supérieurs, le stylo-hyoïdien excepté, tirant sur la mâchoire, l'abaissent en décrivant un arc de cercle d'avant en arrière, qui augmente l'ouverture de la bouche. Il est à remarquer que les muscles mylo-hyoïdien, génio-hyoïdien et digastrique qui prennent part à ce mouvement, quoique très faibles encore dans leur masse commune, produisent cependant un effet assez énergique, vu le mode avantageux de leur insertion perpendiculaire sur l'extrémité du levier opposée au point d'appui. 2° *Action sur l'hyoïde.* Elle a pour effet l'élévation de cet os, mouvement d'une grande importance, puisque de son exécution dépendent à-la-fois, pour la langue, sa projection en avant; pour le pharynx, la déglutition; et pour le larynx, la production des sons aigus. Le mylo-hyoïdien, le génio-hyoïdien et le faisceau antérieur du digastrique produisent l'élévation en avant; le faisceau postérieur du digastrique, et surtout le stylo-hyoïdien, dont l'insertion temporale est toujours fixe, sont les agents de l'élévation en arrière: l'élévation directe résulte de la contraction simultanée de tous les muscles sus-hyoïdiens. Ces trois mouvements correspondent à des phases différentes de la déglutition. Nous verrons plus loin pour quelle part y concourent les muscles de la langue et du pharynx.

#### MUSCLES ABAISSEURS (SOUS-HYOÏDIENS).

Ils sont disposés sur deux couches: l'une, superficielle, comprend le sterno-hyoïdien et l'omoplat-hyoïdien; la couche profonde se compose du sterno-thyroïdien et du thyro-hyoïdien.

#### DU STERNO-HYOÏDIEN. (1)

CLÉIDO-HYOÏDIEN (CRUV.); M. DEPRESSOR OSSIS HYOIDEI; STERNO-HYOÏDEUS.

*Configuration, insertions.* Ce muscle, mince, aplati, rubané, parcourt, comme un long ruban, la partie antérieure du cou.

(1) Planches 75, 90.

(2) Planches 90, 91, 96, 99.

(1) Planches 90, 91.



Son insertion inférieure, largement épanouie, naît, par de courtes fibres aponévrotiques, du ligament sterno-claviculaire, postérieur, et seulement, par ses épanouissements, du cartilage de la première côte et de la partie voisine de la première pièce du sternum; d'où il résulte que c'est avec raison que M. Cruveilhier substitue au nom impropre de sterno-hyoïdien celui, beaucoup plus exact, de *cléido-hyoïdien*. A partir de son attache inférieure, ce muscle contourne en arrière l'articulation sterno-claviculaire, puis, légèrement rétréci, monte verticalement en suivant les contours onduleux du corps thyroïde et du larynx, séparé de son congénère par un intervalle médian que remplit une membrane fibro-celluleuse. Il s'insère, par son extrémité supérieure, au bord inférieur du corps de l'os hyoïde, en dedans de l'omoplat-hyoïdien. Les fibres de ce muscle sont parallèles, minces et colorées. Souvent, à la hauteur du cartilage thyroïde, elles sont interrompues par une légère intersection fibreuse transversale. Dans d'autres cas, cette intersection est située à peu de distance de la clavicule.

*Anomalies.* Ce muscle est quelquefois double. Parfois il se confond inférieurement avec le sterno-thyroïdien (Albinus). On l'a vu aussi naître en bas du milieu de la clavicule (Kelch).

*Connexions.* Recouvert en avant par l'aponévrose cervicale, le peaucier, le sterno-mastoïdien et la clavicule, le cléido-hyoïdien recouvre en arrière les sterno-thyroïdien, thyro-hyoïdien et crico-thyroïdien, le corps thyroïde, les membranes thyro-hyoïdienne et crico-thyroïdienne, dont le séparent souvent des bourses synoviales; enfin, les vaisseaux thyroïdiens supérieurs, et médiatement la trachée-artère.

#### DE L'OMOPLAT-HYOÏDIEN. (1)

SCAPULO-HYOÏDIEN (CHAUSS.); M. RETRACTOR OSSIS HYOÏDEI; OMO-HYOÏDEUS; CORACO-HYOÏDEUS.

*Configuration, insertions.* Muscle rubané, plus grêle et plus long que le précédent, digastrique ou composé de deux faisceaux extrêmes, réunis à angle obtus par un tendon mitoyen, et situé sur les parties antérieure et latérale du cou qu'il traverse en diagonale. Son *faisceau inférieur* ou *scapulaire* naît du bord cervical de l'omoplate sur la limite de l'échancrure coracoïdienne, et souvent aussi du ligament qui ferme cette échancrure. Les fibres aponévrotiques d'insertion se prolongent assez loin sur le bord supérieur. Le faisceau mince et plat qui leur succède, d'abord presque horizontal, monte ensuite obliquement d'arrière en avant et de dehors en dedans, glisse entre le trapèze, la clavicule, le peaucier et le sterno-mastoïdien, en avant, et en arrière les scalènes. En regard du scalène antérieur le muscle, plus étroit, est continué par le tendon mitoyen. Celui-ci, long d'un à deux pouces, aplati, incurvé suivant sa longueur, décrit le sommet de l'angle obtus des deux faisceaux. Il est renfermé dans une anse de glissement, formée par une mince duplicature du feuillet profond de l'aponévrose cervicale qui se fixe à la clavicule. Le *faisceau supérieur* ou *hyoïdien* procède en haut du tendon; il monte presque parallèlement au cléido-hyoïdien, et vient s'insérer en dehors de ce dernier muscle, au bord inférieur du corps de l'os hyoïde.

*Anomalies.* Elles sont assez communes et présentent de nom-

(1) Planches 90, 91, 94, 96.

breuses variétés: 1° l'absence totale de ce muscle (Meckel); 2° l'élargissement de son faisceau scapulaire qui s'étend le long du bord de l'omoplate (Albinus); 3° son origine de la clavicule seule (Albinus), ou par deux faisceaux, de cet os et de l'omoplate (Kelch); 4° la fusion de son faisceau supérieur avec le sterno-thyroïdien (Sels); 5° l'insertion de ce faisceau à l'apophyse transverse de la seconde vertèbre cervicale, sans aucun rapport avec l'hyoïde (Sels), disposition qui annule complètement son principal usage.

*Connexions.* Indépendamment des muscles nombreux avec lesquels nous l'avons déjà vu en rapport, le scapulo-hyoïdien emprunte en chirurgie un nouvel intérêt de sa direction par rapport aux vaisseaux et aux nerfs. Traversant à-la-fois les deux sillons vasculaires des régions sous-hyoïdienne et sus-claviculaire, il passe au-devant de l'artère carotide et de la veine jugulaire interne pour la première région, de l'artère sous-clavière et du plexus brachial pour la seconde, et il gêne pour pratiquer l'incision qui doit mettre à découvert ces vaisseaux, principalement lorsqu'il s'agit de lier l'artère sous-clavière à sa sortie d'entre les scalènes.

#### DU STERNO-THYROÏDIEN. (1)

M. BRONCHIUS (RIOL.); S. STERNO-THYROÏDEUS.

*Configuration, insertions.* Situé verticalement le long de la partie antérieure du cou, derrière le cléido-hyoïdien; comme lui, mince, rubané, mais plus large, il naît inférieurement au-dessous de l'attache de ce muscle, par de courtes fibres aponévrotiques, de la partie moyenne et latérale de la face postérieure de la première pièce du sternum et du cartilage de la seconde côte. D'abord très large à son extrémité inférieure, il se rétrécit un peu, puis monte verticalement jusqu'au cartilage thyroïde, où il s'insère obliquement de bas en haut et de dedans en dehors sur la ligne de séparation de ses deux facettes, entre les attaches du thyro-hyoïdien et du constricteur inférieur du pharynx. Il reçoit toujours en ce point une languette musculaire de terminaison du dernier de ces muscles, et souvent se continue par quelques unes de ses fibres avec le premier. Les fibres du sterno-thyroïdien sont parallèles, fines et très colorées; ordinairement elles sont traversées, un peu au-dessus de la clavicule, par une intersection fibreuse transversale. Ce muscle, comme le cléido-hyoïdien, se présente quelquefois double (Guz).

*Connexions.* Recouvert par les muscles cléido et scapulo-hyoïdiens, il recouvre en haut le corps thyroïde et ses vaisseaux, le muscle crico-thyroïdien, une partie du constricteur inférieur du pharynx; en bas, la trachée-artère, les veines sous-clavière et jugulaire interne, l'artère carotide, et, du côté droit, le tronc brachio-céphalique. Dans l'espace moyen des deux muscles rampant la veine thyroïdienne moyenne et ses rameaux affluents, qu'il est si important de ne pas léser dans l'opération de la trachéotomie.

#### DU THYRO-HYOÏDIEN. (2)

M. HYO-THYROÏDEUS.

Petit muscle membraneux, irrégulièrement quadrilatère, qui

(1) Planches 76, 90, 100.

(2) Planches 90, 99.



semble n'être que la partie supérieure du sterno-thyroïdien isolée pour permettre les mouvemens partiels des parties sur lesquelles il s'insère. Il naît de la ligne oblique du cartilage thyroïde, monte verticalement, en diminuant un peu de largeur et augmentant d'épaisseur, et se fixe au bas de la face postérieure du corps de l'hyoïde, dans sa moitié externe et en dedans de la moitié antérieure de sa grande corne; en sorte que la longueur de ses fibres diminue du bord interne vers l'externe.

Recouvert par les muscles cléido et scapulo-hyoïdiens, il recouvre le cartilage thyroïde et la membrane hyo-thyroïdienne.

### DE L'HYO-THYROÏDIEN

DE DUVERNEY. (1)

C'est le nom donné par cet anatomiste à une petite languette musculaire, dont il a donné le dessin (2), et qui, suivant ses expressions, « se trouve quelquefois, prend son origine de la base de l'os hyoïde, et vient se perdre sur le corps de la glande thyroïde, avant sa division en deux parties. » Ce muscle vertical naît, par un petit tendon grêle, du milieu du bord inférieur de l'os hyoïde, s'élargit en un petit faisceau plat sur l'angle antérieur du cartilage thyroïde, et s'épanouit en bas ou sur la commissure du corps du même nom, ou d'un seul côté sur l'un de ses lobes. Dans ce dernier cas, le muscle se dévie latéralement et semble une bandelette isolée du thyro-hyoïdien. Toutefois la situation médiane paraît la plus normale, car c'est toujours celle de l'attache hyoïdienne; et lors même que le faisceau musculaire n'existe pas, il est rare que l'on ne trouve au moins son tendon converti en un ligament filiforme, qui s'étend de l'os hyoïde au cartilage thyroïde, dont il limite la descension.

**ACTION DES MUSCLES SOUS-HYOÏDIENS.** Elle consiste à abaisser l'hyoïde, et, par son intermédiaire, le larynx et l'appareil glosso-pharyngien. Les trois grands cordons sous-hyoïdiens surtout, qui ont des attaches inférieures fixes, sont incapables de tout autre usage que d'entraîner en bas l'hyoïde ou de prélever aux mouvemens qui en sont les suites, tels que l'abaissement de la mâchoire ou la flexion médiane de la tête. Le cléido-hyoïdien et le sterno-thyroïdien sont des abaisseurs directs, le premier par lui-même, le second par le thyro-hyoïdien, sa continuation, ou en tirant sur le cartilage thyroïde. Le scapulo-hyoïdien est un abaisseur latéral; mais il n'incline l'hyoïde de son côté qu'autant qu'il agit seul. L'abaissement de tout l'appareil hyoïdien a pour effet, quant au pharynx, la chute du bol alimentaire dans l'œsophage, et quant au larynx et à l'isthme du gosier, la production des sons graves. Le thyro-hyoïdien est le seul, parmi les muscles sous-hyoïdiens, qui ait une fonction spéciale inverse de l'autre; car, s'il se contracte isolément, il change son point fixe, et, au lieu d'être abaisseur de l'hyoïde, il devient, au contraire, l'éleveur propre du cartilage thyroïde, dont le bord supérieur glisse derrière le corps hyoïdien. Ce muscle, sous ce dernier rapport, a une grande importance en physiologie, puisqu'il est l'agent essentiel de l'élévation de la charpente cartilagineuse du larynx, mouvement préparatoire indispensable pour la reproduction des sons aigus. Enfin, quant au petit muscle de Duverney, qui, du reste, se rencontre rarement, il est probable que ce n'est qu'un accessoire du thyro-hyoïdien, dont l'unique usage est d'aider à l'élévation du larynx sur le plan moyen.

(1) Planche 90.

(2) Myologie complète, pl. 4.

### MUSCLES DE LA LANGUE.

La langue, organe musculaire très complexe, et douée d'un mécanisme admirable, se compose de deux sortes de muscles: les uns, compris dans son étendue, constituent la majeure partie de sa propre substance; ce sont les *muscles intrinsèques* nouvellement découverts et décrits par plusieurs anatomistes, mais surtout par M. Gerdy. Leur histoire appartient à celle de la langue en elle-même, dont ils forment le tissu par leur entrecroisement, et dont ils exécutent les mouvemens partiels. Les autres, bien qu'ils se rendent à la langue, ou s'y épanouissent par l'une de leurs extrémités, en sont néanmoins isolés dans une grande partie de leur étendue, servent à ses attaches osseuses, produisent ses mouvemens généraux, et la maintiennent en position; ce sont les *muscles extrinsèques*, anciennement connus, et les seuls dont nous ayons à nous occuper ici, comme appartenant au système musculaire commun. Ces muscles pairs, au nombre de quatre, sont: un élévateur latéral et rétracteur d'avant en arrière, le *stylo-glosse*, auquel s'adjoint le glosso-staphylin, un abaisseur latéral, l'*hyo-glosse*; un rétracteur latéral, le *mylo-glosse*; enfin, un muscle médian, à-la-fois abaisseur et projecteur de la langue, le *génio-glosse*. Les trois principaux de ces muscles n'étaient que très imparfaitement connus dans leur portion linguale avant le travail de M. Gerdy, qui, le premier, a formulé la disposition des divers muscles de la langue, et les a suivis dans toute leur étendue.

### DU STYLO-GLOSSE. (1)

M. RETRACTOR LINGUÆ; S. STYLO-GLOSSUS (ALBIN.).

**Configuration, insertions.** Petit muscle mince, rubané, très long, étendu presque horizontalement de l'apophyse styloïde au sommet de la langue. Il naît au-dessus du stylo-pharyngien, par une mince aponévrose, de la partie supérieure de l'apophyse styloïde, l'accompagne jusqu'àuprès de son sommet, et continue de s'insérer sur le ligament stylo-maxillaire. D'abord arrondi en cordelette jusqu'au point où il abandonne ce ligament, au-delà il s'épanouit en membrane, se porte obliquement en bas, en avant et en dedans, distribue, par sa face interne, quelques unes de ses fibres aux constricteurs supérieur et moyen, remplit l'intervalle triangulaire qui sépare ces muscles en avant, conjointement avec l'hyo-glosse, auquel il envoie également des fibres; puis traverse avec ce dernier muscle l'aponévrose pharyngienne d'insertion myloïdienne, s'insinue sous la muqueuse buccale, embrasse la partie inférieure du petit muscle mylo-glosse, et vient s'appliquer, par un bord élargi, sur la partie latérale de la base de la langue. Dès qu'il s'est confondu avec cet organe, il prend la forme d'un long ruban mince, composé de fibres parallèles, contourne le bord de la langue, glisse sous sa face inférieure, reçoit en dessous l'extrémité antérieure du lingual *longitudinal inférieur* ou profond, qui se fond avec lui, se joint lui-même en dessus au lingual superficiel ou *longitudinal supérieur*, envoie, sous le tissu jaune, un faisceau qui s'unit à celui du côté opposé, et vient, à quelques lignes de la pointe de la langue, entremêler ses fibres avec celles de son congénère, sur le plan moyen, les deux muscles décrivant des courbes latérales qui se réunissent en ogive.

(1) Planches 98, 99, 101. — Voyez, pour un nouveau faisceau trouvé après l'impression, l'explication de la planche 99.



*Connexions.* La portion pharyngienne du stylo-glosse est en rapport, par sa face externe, avec le faisceau temporal du digastrique, la glande sous-maxillaire et le nerf lingual; par sa face interne, avec le muscle constricteur supérieur du pharynx, l'aponévrose pharyngienne inférieure et la membrane buccale. Sa portion linguale est recouverte par la membrane de la langue, et recouvre l'hyo-glosse, et en avant les linguaux verticaux. Elle est elle-même traversée par les fibres des linguaux transverses.

#### DE L'HYO-GLOSSE (WINSLOW). (1)

HYO-CHONDRO-GLOSSE (DUM.); M. DEPRESSOR LINGUÆ; S. CERATO, BASIO ET CHONDRO-GLOSSI (ALBIN).

*Configuration, insertions.* Muscle membraneux, quadrilatère, presque vertical, situé latéralement à la région sus-hyoïdienne. Il naît des trois divisions de l'os hyoïde, par autant de faisceaux que Winslow a réunis, avec raison, sous la dénomination commune d'hyo-glosse, mais qu'Albinus, à l'exemple des anciens anatomistes, avait décrits comme trois muscles différens. 1° Le faisceau basio-glosse, le plus épais, fixé en haut de la face antérieure du corps de l'hyoïde, monte un peu obliquement d'avant en arrière; c'est le plus externe. 2° Le chondro-glosse procède de la petite corne de l'hyoïde et du cartilage d'union du corps avec la grande corne. Il forme un petit faisceau interne, isolé, très court, qui pénètre dans la langue au-dessous des deux autres. 3° Le cérato-glosse (*corniculo-lingualis* de Verheyen), le plus large, naît du bord supérieur de la grande corne, et monte, en se rétrécissant d'arrière en avant. L'obliquité de ses fibres est d'autant plus grande qu'elles sont plus postérieures. Les internes, presque verticales, glissent sous le bord externe du basio-glosse, entre les deux faisceaux pénètre inférieurement l'artère linguale. Les trois portions de l'hyo-glosse, unies à leur partie supérieure, s'insinuent dans la langue par la moitié postérieure de la lèvre inférieure de son bord. Parvenu dans l'épaisseur de cet organe, le muscle monte obliquement en avant entre le stylo-glosse, en dehors et en dedans, le lingual longitudinal inférieur et le génio-glosse; ses fibres, d'autant plus obliques qu'elles sont plus antérieures, viennent se confondre sur la lèvre supérieure du bord de la langue avec celles du lingual longitudinal supérieur. Elles sont traversées dans leur trajet par celles des linguaux transverses.

*Connexions.* Les rapports nous sont déjà connus dans l'épaisseur de la langue. Dans sa portion libre ou sous-linguale, l'hyo-glosse est en contact, par sa face externe, avec la glande sous-maxillaire, le nerf grand hypoglosse, l'artère linguale, les muscles digastrique, stylo-hyoïdien, génio-hyoïdien, et il s'applique en grande partie sur le mylo-hyoïdien. Sa face interne recouvre une partie du constricteur moyen du pharynx, de l'artère linguale et du nerf glosso-pharyngien.

#### DU MYLO-GLOSSE. (2)

Sous ce nom, Winslow indique une petite bandelette mince, presque transversale, aplatie de haut en bas, qui s'insère en dehors sur le bord alvéolaire interne au-dessous de la dernière dent molaire. Cette bandelette, à son origine, s'applique sur

l'insertion myloïdienne du constricteur supérieur; mais sa direction est différente. Elle se porte en dedans sur le côté de la base de la langue, où elle s'unit, en bas, au stylo-glosse, avec lequel elle se continue; en haut, au glosso-staphylin, avec lequel elle se perd dans le lingual longitudinal supérieur.

#### DU GENIO-GLOSSE. (1)

M. EXPULSOR, ATTRAHENS LINGUÆ; S. GENIO-GLOSSUS (ALBIN).

*Configuration, insertions.* Le plus fort et le plus volumineux des muscles de la langue, situé verticalement avec son congénère de chaque côté du plan moyen, étendu de l'apophyse géni à la langue, membraneux et aplati transversalement, rayonné en éventail d'avant en arrière; il naît, par un petit tendon entremêlé de fibres charnues, du tubercule supérieur de l'apophyse géni, au-dessus de l'insertion du génio-hyoïdien. De ce tendon, leur sommet commun, procèdent les fibres qui montent en divergeant pour se distribuer à la langue, dans l'étendue de ses quatre cinquièmes postérieurs. Les fibres les plus antérieures se dirigent d'abord en haut, puis s'incurvent obliquement d'arrière en avant et de bas en haut, pour gagner la surface de la langue près de sa pointe. Au-delà les fibres les plus courtes se portent directement en haut et en arrière. Après celles-ci, les fibres de la série postérieure s'allongent et s'incurvent graduellement en arrière et en bas. En les suivant dans les limites de leur contour extérieur, voici ce que l'on observe: 1° les fibres les plus inférieures composent un vaste faisceau fusiforme isolé dans presque toute sa longueur, depuis l'apophyse géni (*génio-hyoïdien* de Winslow). En arrière, sous la base de la langue, il se termine par une lame fibreuse très dense, unie sur le plan moyen avec celle du côté opposé, et qui s'insèrent en commun à la partie moyenne de la face postérieure de l'hyoïde. Cette lame nous paraît former une aponévrose médiane sous-linguale et sus-hyoïdienne. Par sa face supérieure, elle donne attache au tissu jaune et au petit faisceau médian qui accompagne le ligament moyen de l'épiglotte, et s'insère à la face dorsale de ce fibro-cartilage. 2° En dehors, un autre faisceau s'attache au pourtour de la petite corne de l'hyoïde, au-devant du chondro-glosse. 3° Au-delà, les fibres les plus externes se continuent avec l'insertion hyoïdienne du constricteur moyen (*génio-pharyngien* de Winslow), ou se fixent sur une petite aponévrose intermédiaire entre les deux. 4° Enfin, en remontant, les fibres de la circonférence s'entre-croisent avec celles de la portion cérato-glosse de l'hyo-glosse jusque vers la ligne où ce dernier muscle et la masse du génio-glosse lui-même s'insinuent dans le tissu de la langue. Quant à la portion linguale, les deux génio-glosses, juxta-posés, pénètrent dans l'épaisseur de la langue par la partie moyenne de sa face inférieure. Accolés en arrière au lingual inférieur longitudinal et à l'hyo-glosse, et en avant aux linguaux inférieur et vertical, ils continuent de monter jusqu'à la surface de la langue, où ils s'épanouissent et se renversent un peu en dehors. Dans ce trajet, ils sont séparés par la cloison médiane de la langue, s'entre-croisent perpendiculairement avec les muscles linguaux transverses, et s'insinuent à travers les linguaux supérieurs longitudinaux, pour s'insérer d'avant en arrière à la membrane de la langue et au tissu jaune de sa base.

*Connexions.* Dans sa portion maxillaire, le génio-glosse est en

(1) Planches 98, 99

(2) Planche 98.

(1) Planches 98, 102.



rapport, par sa *face interne*, avec son congénère; par sa *face externe*, avec la glande sub-linguale, le mylo-hyoidien et l'hyo-glosse. Son *bord inférieur* répond au génio-hyoidien, et le *supérieur* à la membrane muqueuse buccale.

**ACTION DES MUSCLES EXTRINSÈQUES DE LA LANGUE.** La langue, vu sa texture essentiellement musculaire, est, de tous les organes, celui qui offre l'exemple de la mobilité la plus complète, et à laquelle participent plus ou moins les différents muscles qui la composent. Les *muscles extrinsèques* exécutent plus spécialement les mouvements généraux, et préparent ou achèvent les mouvements partiels. Les mouvements généraux de la langue sont la *projection* ou le transport en avant, la *rétraction* ou le rappel en arrière, l'*élévation* et l'*abaissement*. Chacun de ces mouvements se produit en masse ou d'un côté seulement; en outre, la langue par sa face dorsale s'arrondit, soit en travers, soit d'avant en arrière, ou, au contraire, se déprime en une gouttière longitudinale. La mobilité partielle de la langue, due à ses muscles intrinsèques, ne fait plus que compléter sa mobilité générale, et il en résulte une circonvolution de sa pointe à divers plans, qui lui permet de parcourir la surface de la cavité buccale. Analysons provisoirement la part de chacun des muscles extrinsèques de la langue dans sa locomotion, sans tenir compte de celle des muscles intrinsèques.

1° Le *stylo-glosse*, aidé du glosso-staphylin, soulève la base de la langue en arrière et latéralement, et concourt en outre, avec l'hyo-glosse, à incliner la pointe de l'organe en bas et en arrière de son côté. Si les deux stylo-glosses agissent simultanément, l'élévation de la base ou l'abaissement de la pointe sont directs.

2° L'*hyo-glosse* abaisse latéralement la base de la langue en même temps qu'il élève l'hyoïde, à moins que cet os ne soit fixé. Par la contraction des deux muscles congénères, la langue s'abaisse directement par ses bords, et s'élargit à sa surface en une courbe transversale.

3° Le *mylo-glosse*, comme le pense Winslow, paraît avoir pour usage de maintenir la base de la langue de son côté, tandis que la pointe de cet organe s'élève du côté opposé. Si les deux muscles tirent à-la-fois, la base de la langue est élargie dans son diamètre transversal, en même temps qu'elle est un peu rétractée en arrière.

4° Le *génio-glosse*, le plus considérable des trois, est aussi celui qui a les usages les plus puissants et les plus variés, d'où le surnom de *polychreste*. (πολύς, plusieurs, χρηστός, utile), que lui donne Winslow. Ce muscle, en effet, par ses fibres extrêmes, répond à des mouvements opposés. Par ses fibres postérieures, les plus nombreuses, il soulève l'hyoïde et projette l'extrémité antérieure de la langue hors de la cavité buccale. La contraction de ses fibres antérieures, aidée de celle des stylo et hyo-glosses, fait rentrer cet organe dans la bouche. Ses fibres moyennes, abaissant la langue par son milieu, concourent, avec les linguaux transverses, à la creuser en une gouttière longitudinale, et ses épanouissements latéraux la rétrécissent. Enfin l'action du muscle en entier aide, avec l'hyo-glosse, à l'abaissement total. Quant à la comparaison des deux génio-glosses, comme ils sont accolés sur le plan moyen, il serait difficile de saisir une différence bien sensible entre leur contraction isolée ou simultanée.

## MUSCLES DU VOILE DU PALAIS.

La cloison musculo-membraneuse, dite le voile du palais, renferme, de chaque côté, les épanouissements de cinq muscles pairs, dont les extrémités forment ses attaches osseuses ou l'unissent aux parties molles voisines. Trois de ces muscles, qui descendent de la base du crâne au voile du palais, l'élèvent et le dilatent: ce sont les *péristaphylin interne*, *péristaphylin externe* et *palato-staphylin*. Les deux autres, situés au-dessous du voile du palais, l'abaissent et le rétrécissent en même temps qu'ils élèvent la langue ou le pharynx, leur autre extrémité mobile: ce sont le *glosso-staphylin* et le *palato-pharyngien*. Winslow, qui a beaucoup subdivisé tous les muscles de l'appareil hyoïdien, en compte neuf au voile du palais, ce qui tient à ce qu'il en fait quatre du péristaphylin externe et deux du pharyngo-staphylin.

## DU PERISTAPHYLIN INTERNE. (1)

PÉTRO-SALPINGO-STAPHYLIN (WINSLOW); PÉTRO-STAPHYLIN (CHAUSS.); SPHÉNO-PHARYNGEUS (RIOL.); PTERYGO-STAPHILINUS INTERNUS (MARCHETTI); SPHÉNO-PALATINUS (COWPER); M. LEVATOR PALATI MOLLIS.

**Configuration, insertions.** Muscle funiculaire, épais pour son peu d'étendue, arrondi en haut, membraneux en bas, situé dans la paroi externe des ouvertures postérieures des fosses nasales. Il naît, par un faisceau de courtes aponévroses: 1° d'une surface rugueuse placée au-devant et en dedans de l'orifice inférieur du canal carotidien; 2° de l'extrémité externe et postérieure du cartilage de la trompe d'Eustache et du bord du canal osseux qui lui fait suite. De là le muscle descend obliquement d'arrière en avant et de dehors en dedans. Parvenu au voile du palais, il se coude en dedans et s'épanouit horizontalement pour en faire partie, glisse entre les deux couches du palato-pharyngien, en s'y unissant, adhère à l'aponévrose du péristaphylin externe, et se confond sur le plan moyen par une base élargie avec son congénère et le palato-staphylin.

**Connexions.** Sa *face externe* est en rapport, dans la *portion verticale*, avec le péristaphylin externe, et dans sa *portion horizontale*, où elle devient *face inférieure*, avec le constricteur supérieur du pharynx, les faisceaux péristaphylo-pharyngien et thyro-staphylin du palato-pharyngien, le péristaphylin externe et son aponévrose. Sa *face interne* est recouverte par les membranes muqueuses du pharynx et du voile du palais, et par le faisceau thyro-staphylin du palato-pharyngien.

## DU PERISTAPHYLIN EXTERNE. (2)

PTERYGO-STAPHYLIN (CHAUSS.); M. PTERYGO-STAPHILINUS EXTERNUS (MARCHETTI); PTERYGO-PALATINUS (COWPER, MORGAGNI); M. TUBÆ EUSTACHIANÆ NOVUS (VALSALVA); PALATO-SALPINGÆUS (DOUGLAS); CIRCUMFLEXUS PALATI (SOEMM.).

**Configuration, insertions.** Situé comme le précédent, qui le recouvre en dedans et en arrière de l'aile interne de l'apophyse ptérygoïde, allongé, mince, étendu de l'épine du sphénoïde et de la trompe d'Eustache au voile du palais et à la luette, mais coudé à angle droit au milieu de son trajet, et offrant, par le fait de son changement de direction, deux portions, l'une ptérygoïdienne, *verticale*, funiculaire et aplatie transversalement; l'autre pala-

(1) Planches 98, 100, 101.

(2) Planches 98, 102.



tine, *horizontale* et membraneuse. Ce petit muscle, d'une structure complexe, est divisé par Winslow en quatre faisceaux que cet auteur considère comme trois muscles distincts, auxquels il assigne des noms particuliers. 1° Le *ptérygo-salpingoïdien*; c'est une petite languette musculaire implantée supérieurement sur la face externe ou sphénoïdale de l'extrémité pierreuse de la trompe d'Eustache: très mince, elle descend verticalement et s'insère sur le bord de l'aile interne de l'apophyse ptérygoïde. Cette languette, dit Winslow, ne paraît servir qu'à dilater la trompe. Son existence nous a paru accidentelle, et, dans tous les cas, elle appartiendrait à la trompe, et non au péristaphylin externe, avec lequel elle n'aurait de commun que la direction. 2° Le *sphéno-salpingo-staphylin*: c'est le péristaphylin externe proprement dit. Fixé en haut dans la fossette scaphoïdienne de l'apophyse ptérygoïde, un peu sur le cartilage de la trompe, et au-delà, sur la partie du sphénoïde voisine de son épine, il constitue un faisceau vertical, aplati en travers, qui descend parallèlement à l'aile interne de l'apophyse ptérygoïde, le long de son bord postérieur; en bas, aux fibres charnues succède un tendon aplati, qui se réfléchit sous le crochet ptérygoïdien, sur lequel il glisse par l'intermédiaire d'une petite synoviale; un petit ligament le maintient. Au-delà, le tendon se porte horizontalement en dedans et s'épanouit dans le voile du palais, en une aponévrose qui en forme la charpente, s'insère en arrière sur la crête transversale du plancher de l'os palatin, et se confond sur le plan moyen avec celle du côté opposé. C'est, selon nous, sans nécessité que Winslow distingue, à part de ce muscle, un faisceau qu'il appelle *ptérygo-staphylin supérieur*. Ce faisceau externe, assez fort et constant, s'isole du muscle dans les trois quarts supérieurs, mais s'y unit inférieurement. 3° Le *ptérygo-staphylin inférieur* décrit par Heister; c'est un très petit pinceau de fibres horizontal, fixé en dehors au sommet du crochet ptérygoïdien, et qui s'épanouit en dedans sur l'aponévrose, en se dirigeant vers la luette. On pourrait le nommer plus exactement *hamulo-staphylin*. Il paraît être un muscle tenseur plus spécial de la luette. Du reste, il ne doit se rencontrer que bien rarement; car nous n'avons pu réussir à en constater l'existence d'une manière bien évidente.

*Connexions.* La face externe du péristaphylin externe est en rapport dans la *portion verticale* avec le ptérygoïdien interne, et dans sa *portion horizontale*, où elle devient inférieure, avec la membrane muqueuse palatine, dont la sépare une couche épaisse de follicules mucipares. Sa *face interne* correspond en haut à la trompe d'Eustache et à l'aile interne de l'apophyse ptérygoïde; en bas, elle est séparée du péristaphylin interne par la bandelette ptérygoïdienne du constricteur supérieur du pharynx; au *voile du palais*, où elle est *face supérieure*, elle est unie aux muscles palato-pharyngien, péristaphylin interne et palato-staphylin.

#### DU PALATO-STAPHYLIN (1)

ÉPISTAPHYLIN (WINSLOW); COLUMELLE MUSCULUS TERES, AZYGUS UVULÆ (MORGAGNI); PALATO-STAPHYLINUS (DOUGLAS).

Petit muscle funiculaire, situé à la partie moyenne du voile du palais, parfois unique, mais le plus souvent double, et séparé de son congénère par un sillon celluleux médian. Il s'implante en arrière à l'épine nasale postérieure et à l'aponévrose du péristaphylin externe, descend obliquement d'avant en arrière avec

le voile du palais, et se termine au sommet de la luette. Il est en rapport, par sa *face nasale*, avec la membrane pituitaire, par l'intermédiaire de ses follicules mucipares. Par sa *face buccale*, il correspond à l'aponévrose du péristaphylin externe, au péristaphylin interne et au faisceau supérieur du palato-pharyngien.

#### DU PALATO-PHARYNGIEN. (1)

THYRO-PHARYNGO-STAPHYLIN (WINSLOW); PHARYNGO-STAPHYLIN des auteurs français modernes; MUSCULUS COLUMELLE (MORGAGNI); THYRO-STAPHYLINUS (DOUGLAS); THYRO-PALATINUS CUM HYPERO-PHARYNGÆO (SANTORINI); PALATO-PHARYNGEUS (SOEMM., MECKEL).

*Configuration, divisions, insertions.* Muscle large, rubané, couronné sur lui-même, et décrivant une courbe parabolique du voile du palais à la partie latérale du pharynx, dont il forme la couche interne. Winslow le partage en deux bandelettes, le *thyro* et le *pharyngo-staphylin*, auxquelles M. H. Cloquet en adjoint une troisième, le *péristaphylo-pharyngien*, également empruntée de Winslow, mais que cet anatomiste avait rangée parmi les muscles du pharynx. Ces deux opinions sont également bien fondées; car, d'une part, il est naturel de considérer le péristaphylo-pharyngien comme une dépendance du palato-pharyngien; et, d'autre part, ces deux muscles n'appartiennent pas moins au pharynx, dont ils sont les éleveurs, qu'au voile du palais, dont ils sont les abaisseurs. 1° Le *thyro-staphylin*, le plus long et le plus fort, constitue en outre, inférieurement, le point d'appui solide du voile du palais. Il procède des trois quarts supérieurs de la lèvre interne du bord postérieur du cartilage thyroïde au-devant et en dedans de l'insertion du stylo-pharyngien. Près de son origine, il s'accole avec ce dernier muscle; la limite de leur attache inférieure est marquée par un petit tendon filiforme. 2° Le *pharyngo-staphylin* commence à être visible en dehors et en arrière du précédent, sur le constricteur inférieur, avec lequel ses fibres s'entremêlent perpendiculairement. Il se dirige un peu obliquement en haut et en dedans, pour joindre le thyro-staphylin. Tous deux montent, aplatis de dedans en dehors, en décrivant la courbe latérale du pharynx. Au milieu ils s'entrecroisent; le pharyngo-staphylin passe en dedans de l'autre, et d'externe et postérieur qu'il était en bas, il devient, en haut, interne et antérieur. 3° Le *péristaphylo-pharyngien* (*hypéro-pharyngien* de Santorini) est décrit par Winslow comme ne faisant que naître du pharynx; mais tel que nous l'avons vu plusieurs fois sur la nature, il descend assez bas, car il procède à angle droit des fibres des constricteurs inférieur et moyen, et s'adjoint en haut au thyro-staphylin. Les trois bandelettes ascendantes s'incurvent en dedans. Parvenues derrière l'amygdale, elles concourent à former le pilier postérieur du voile du palais, et décrivent vers la luette la demi-arcade latérale et postérieure. Le pharyngo-staphylin passe derrière et en dedans du thyro-staphylin et au-dessus du péristaphylin externe, où il forme un plan fibreux, qui bride ce muscle et maintient l'angle qu'il décrit. Ce plan s'attache, par un prolongement filiforme, à l'épine palatine, et s'unit, sur la ligne moyenne, avec celui du côté opposé, sous le palato-staphylin. Le thyro-staphylin s'étend davantage en avant et en arrière, et s'infléchit dans le voile du palais, pour s'insérer à la face supérieure de l'aponévrose du péristaphylin interne, conjointement avec le péristaphylin-pharyngien. Ce dernier s'insère en partie au crochet ptérygoïdien, puis s'insinue, comme nous venons de le voir, sous le précédent, pour se confondre avec lui par son attache dans le voile du palais.

(1) Planches 98, 101, 102.

(1) Planches 98, 101, 102.



*Connexions.* Ce muscle forme l'insertion palatine du pharynx, et constitue, avec la bandelette ptérygoïdienne du constricteur supérieur, une couche de fibres internes descendantes, qui court spécialement, avec le stylo-pharyngien, à l'élévation. Le palato-pharyngien, par sa surface extérieure, est en rapport avec le stylo-pharyngien et les trois constricteurs avec lesquels se mêlent ses fibres. Au voile du palais, comme l'observe M. Meckel, il embrasse et contient le péristaphylin interne dans l'écartement des thyro et pharyngo-staphylins. Par sa surface intérieure, ce muscle n'est pas seulement en rapport avec la membrane muqueuse du pharynx; mais il lui adhère fortement par ses fibres, et nous nous sommes assuré que quelques-unes même, surtout à la partie inférieure, semblent s'y perdre. Cette union nous a paru s'opérer par l'intermédiaire d'une membrane fibro-celluleuse très fine, qui donne réellement attache aux fibres musculaires, et s'unit elle-même intimement à la membrane muqueuse. La même observation s'applique à la bandelette ptérygo-pharyngienne du constricteur supérieur, en sorte que la couche des fibres internes descendantes nous paraît devoir être considérée comme un véritable muscle peaucier de la membrane muqueuse pharyngienne. Des recherches faites sur le cheval nous ont donné le même résultat plus prononcé.

#### DU GLOSSO-STAPHYLIN. (1)

M. CONSTRICTOR ISTHMI FAUCIUM; GLOSSO-STAPHYLINUS.

Petit faisceau mince et très court, aplati en travers, situé d'avant en arrière dans l'épaisseur du pilier antérieur du voile du palais. Les auteurs le font naître de la partie latérale de la base de la langue. Cette indication est très vague; mais, en réalité, ces fibres, unies en ce point à celles du mylo-glosse, se continuent avec le lingual longitudinal supérieur.

A partir de cette origine, il monte au-devant de l'amygdale, et s'incurve en haut, pour pénétrer dans le voile du palais, en formant la demi-arcade latérale antérieure. Il s'unit au voisinage de la luette avec le pharyngo-staphylin, et se fixe sur l'aponévrose du péristaphylin externe. Il est en rapport avec la membrane muqueuse, le constricteur supérieur du pharynx, le pharyngo-staphylin et le mylo-glosse.

#### ACTION DES MUSCLES DU VOILE DU PALAIS.

La cloison membraneuse du voile du palais forme une sorte de valvule ou de soupape, placée comme intermédiaire entre les ouvertures de communication des fosses nasales et de la cavité buccale dans le pharynx. Mobile sur le bord postérieur des os palatins, comme sur une charnière, elle exécute de haut en bas des mouvemens de quart de cercle, dont il est curieux d'analyser les effets. 1° Dans l'état ordinaire, au repos, elle est inclinée obliquement en bas et en arrière, de sorte que les ouvertures buccale et nasales sont médiocrement ouvertes. Celles du nez donnent alors passage à l'air pour la respiration. 2° En s'élevant, le voile du palais ferme les ouvertures postérieures des fosses nasales et les orifices des trompes d'Eustache, et ouvre d'autant l'ouverture buccale. C'est ce qui a lieu pour la déglutition dans le premier instant où le bol alimentaire arrive à toucher le voile du palais. Cet effet est également produit, mais pour un résultat inverse, dans le vomissement ou dans la toux qui survient lorsque, en avalant, une petite quantité de matière alimentaire s'est introduite dans la glotte. Dans les deux cas

l'élévation de la soupape a pour objet d'empêcher les corps étrangers de pénétrer dans les fosses nasales: néanmoins ce résultat survient encore fréquemment dans le trouble qui accompagne l'un ou l'autre phénomène. Les éleveurs, qui, par la continuité des parties molles, concourent à supporter et soulever le pharynx en avant, sont pour cela même les plus forts, et ont un point d'appui fixe à la base du crâne. 3° En s'abaissant, le voile du palais ouvre les ouvertures nasales, et tend à fermer celle de la bouche. Mais, comme la hauteur de la cloison mobile n'est pas celle de l'air buccale, l'occlusion est complétée par l'élévation simultanée de la base de la langue et du pharynx. Aussi, indépendamment des autres forces, beaucoup plus énergiques, qui concourent à la même action, en ce qui concerne spécialement le voile du palais, les mêmes muscles, dont les insertions extrêmes sont également mobiles, produisent-ils les deux mouvemens à-la-fois. En outre, comme par l'effet de la tension, de curvilignes ils tendent à devenir rectilignes, au rétrécissement vertical de l'isthme du gosier, ils en ajoutent un autre suivant le diamètre transversal. 4° La constriction de l'ouverture bucco-pharyngienne est le résultat de la diminution de ses diamètres. Dans un faible degré, en pressant sur le bol alimentaire, elle en détermine la chute dans le pharynx: portée plus loin, elle préside à la déglutition des liquides. Dans le trajet des corps étrangers en sens inverse, elle est, pour les vibrations de l'air et des parties molles, une des conditions nécessaires de la production des sons aigus; enfin, dans l'expiration, la rapidité imprimée au passage de l'air dans l'étroit canal inflexe compris entre la courbe dorsale de la base de la langue, d'une part, et de l'autre le pharynx et le voile du palais, aide à détacher et chasser les crachats. 5° La dilatation de l'isthme du gosier est le résultat combiné de l'élévation du voile du palais et de l'abaissement de la base de la langue. Elle permet la déglutition d'un bol alimentaire d'un grand volume ou l'inspiration rapide d'une masse d'air considérable dans le bâillement, et, en sens inverse, elle facilite, pour la voix, la production des sons graves, et dans le vomissement, l'éjection des corps étrangers.

Quant à l'action spéciale de chacun des muscles du voile du palais: 1° Le péristaphylin externe est tenseur en travers, et par conséquent dilatateur. Il concourt aussi à l'élévation, mais seulement jusqu'à la hauteur de la ligne horizontale des crochets ptérygoïdiens, autour desquels lui et son congénère se réfléchissent. Il agit en tirant sur son aponévrose, qui forme la cloison de support du voile du palais. Nous avons vu que son petit faisceau hamulo-staphylin est le tenseur direct de la luette.

2° Le péristaphylin externe est l'éleveur essentiel: il continue son action lorsque celle du muscle précédent a atteint ses limites. Il est aidé sur le plan moyen par le palato-staphylin.

3° Le palato-pharyngien abaisse en arrière le voile du palais et rétrécit en travers l'isthme du gosier, en même temps qu'il soulève le pharynx par les constricteurs et le cartilage thyroïde.

4° Le glosso-staphylin abaisse en avant le voile du palais, tandis qu'il soulève et rétracte la langue en arrière. Il sollicite à l'aider, dans cette dernière action, le mylo et le stylo-glosse avec lesquels se mêlent ses fibres. Les deux muscles abaisseurs concourent également à rétrécir l'orifice bucco-pharyngien, en changeant en ogive l'arcade demi-circulaire qu'il forme dans l'état de repos.

#### MUSCLES DU PHARYNX.

La couche musculaire de la paroi membraneuse du pharynx forme l'enveloppe extérieure de la grande cavité du même nom,

(1) Planches 98, 102.



dont elle inscrit trois des côtés, le postérieur et les deux latéraux. Suspendue à la base du crâne, elle s'insère de chaque côté sur la mâchoire inférieure, l'os hyoïde et la cage du larynx. L'espace compris entre les attaches constitue la paroi antérieure du pharynx formée par le voile du palais, la base de la langue et le larynx, et entrecoupée par les orifices de communication du nez, de la bouche et de la glotte, avec la cavité pharyngienne, leur aboutissant commun, en sorte que les muscles de cette cavité, qui en sont la partie essentielle, déterminent sa forme générale, appropriée à ses usages, et modifiée par l'écartement des points d'insertion latéraux et par les accidens de surface de la paroi antérieure. Cette forme est celle d'un cylindre membraneux, tendu par ses attaches supérieures, entre la base du crâne et les ouvertures nasales, évasé en entonnoir vers la bouche, un peu étranglé au-dessous, en regard de l'épiglotte, élargi de nouveau derrière le larynx, et enfin rétréci inférieurement, pour se continuer avec l'œsophage.

Les muscles pharyngiens se composent de bandelettes minces, nées directement ou par des aponévroses d'insertion, des attaches supérieures et latérales, et qui sont unies de haut en bas, sur la face postérieure, par un raphé médian fibreux. Les unes, plus ou moins verticales ou obliques, ont pour objet l'élevation; mais le plus grand nombre, horizontales ou radiées, opèrent la constriction ou exécutent à-la-fois les deux espèces de mouvemens. Quant à leur classification, quelques-uns des anatomistes les plus distingués, Duverney, Douglas, mais surtout Winslow, les avaient peut-être beaucoup trop subdivisés, en comptant autant de muscles différens qu'il y a d'attaches spéciales. Cette méthode, que n'éclaircissent pas suffisamment des descriptions trop succinctes, manque peut-être de liaison et d'ensemble; mais au moins elle forçait à étudier les moindres détails. Dans ces derniers temps, Chaussier, en n'admettant au pharynx qu'un seul muscle stylo-pharyngien, a donné dans un excès contraire et bien plus fâcheux, puisqu'il tend à réunir et confondre tant de faisceaux si différens de direction, d'insertions et d'usages. En considérant les bandelettes musculaires transversales du pharynx, il est facile de voir qu'elles se groupent en trois couches, qui se revêtent par imbrication de bas en haut. Santorini, l'auteur de cette division si naturelle, a nommé ces trois muscles *constricteurs*, d'après leur principal usage; sa classification a continué de régner dans les écoles. Mais aux constricteurs les anatomistes nos contemporains n'adjoignent qu'un élévateur, le *stylo-pharyngien* et cependant Duverney et Winslow en comptent deux autres, les *péto* et *sphéno-salpingo-pharyngiens*, qui renforcent l'aponévrose supérieure, et dont le premier surtout est assez fort. Enfin, la plupart des auteurs terminent en bas le pharynx par un muscle impair, également très distinct, le *constricteur de l'œsophage*, dont la description appartient à celle de l'organe dont il emprunte le nom.

Nous aurons donc à décrire dans le pharynx: 1° ses aponévroses, dont nous allons connaître le détail; 2° six muscles, dont trois constricteurs, *supérieur*, *moyen* et *inférieur*, et les trois élévateurs nommés précédemment.

#### DES APONÉVROSES PHARYNGIENNES D'INSERTION.

Elles forment de chaque côté les attaches supérieures du pharynx, suivant une ligne courbe, oblique de haut en bas, de dedans en dehors et d'arrière en avant, depuis le corps sphéno-basilaire jusqu'à la grande corne de l'os hyoïde, en sorte que, de la réunion des deux courbes latérales, résulte une ar-

cade qui inscrit la limite extrême de l'entonnoir supérieur du pharynx. Toutefois, l'arcade aponévrotique, interrompue dans sa continuité par les attaches osseuses ptérygoïdienne et maxillaire du constricteur supérieur, et traversée par la bandelette linguale de ce muscle, le stylo et l'hyo-glosses, ne peut être suivie qu'avec l'intermédiaire de leurs gaines celluleuses, ce qui permet de la diviser en trois parties: une supérieure, médiane, l'aponévrose céphalo-pharyngienne; et deux latérales et paires, les aponévroses ptérygo-myloïdienne et cérato-linguale.

#### APONÉVROSE CÉPHALO-PHARYNGIENNE.

*Configuration, insertions.* On peut la considérer ou comme une seule aponévrose médiane et impaire, ou, ce qui est plus conforme à la division paire des autres parties molles, comme résultant de la suture de deux aponévroses latérales sur le plan moyen. Elle naît *supérieurement* suivant une ligne continue, coude en dehors: 1° En travers du corps sphéno-basilaire, au-devant de l'insertion des muscles droits antérieurs de la tête. Elle est assez résistante en ce point, où elle est renforcée par l'attache basilaire des constricteurs supérieur et moyen (*muscle céphalo-pharyngien* des auteurs). 2° De la surface inférieure du rocher, derrière et en dedans de l'attache du péristaphylin interne. Cette insertion est épaisse, forte et doublée par le muscle péto-pharyngien, qui est appliqué contre la face postérieure de l'aponévrose. 3° Au-delà, cette membrane se coude presque à angle droit, pour se porter en avant et s'implanter à l'aile interne de l'apophyse ptérygoïde, au-devant de l'attache du constricteur supérieur. En haut, elle s'insère au sphénoïde. Au dessous, elle se laisse traverser par le péristaphylin interne et se continue en dedans, sur ce muscle, par une gaine celluleuse d'enveloppe, qui rejoint la bandelette ptérygoïdienne du constricteur supérieur. Cette partie de l'aponévrose est fortifiée par les fibres du sphéno-salpingo-pharyngien, quand il se rencontre. A partir de ces diverses origines, l'aponévrose céphalo-pharyngienne descend verticalement et inscrit trois des côtés d'un rectangle. Ses fibres ont une disposition rayonnée semblable à celle des petits muscles péto-pharyngiens, et remplacent ces derniers quand ils manquent. En bas, la membrane s'insinue au-devant du constricteur supérieur, s'amincit et se perd dans les fibres de ce muscle.

*Usages et connexions.* Cette aponévrose forme la partie supérieure et l'attache crânienne du pharynx. Sa suture médiane, mais surtout les cordons épais de ses angles latéraux, nous semblent pouvoir être assimilés à des *ligamens suspenseurs*. Sa *surface interne* est en contact avec de nombreux follicules mucipares et avec la membrane muqueuse. Sa *surface externe* donne attache aux petits muscles qui lui sont propres; elle est en rapport en dehors avec le péristaphylin interne, et en bas, avec le constricteur supérieur.

APONÉVROSE PTÉRYGO-MYLOÏDIENNE. Elle fait suite à la précédente, et représente comme une sorte de ligament qui naît du crochet ptérygoïdien, se dirige en bas et un peu en dehors, et s'insère inférieurement à la partie supérieure de la ligne myloïdienne, intermédiaire entre l'attache du mylo-glosse et celle du constricteur supérieur. Dans le court espace interosseux qu'elle traverse, elle donne attache en arrière au muscle précédent, et en devant, au buccinateur, et se continue sur la face externe de ce dernier muscle, pour constituer son aponévrose spéciale.



APONÉVROSE CÉRATO-LINGUALE, ou *sus-hyoïdienne latérale* (1). De forme quadrangulaire, très mince, elle est située sur les côtés et au-dessus de l'hyoïde, entre la grande corne de cet os et la base de la langue, d'une part, et de l'autre, les attaches hyoïdiennes du génio-glosse et du constricteur moyen. Elle s'insère en bas sur le bord interne de la grande corne de l'os hyoïde, et se perd en haut sur la ligne latérale, où pénètrent dans la langue les mylo, stylo et hyo-glosses, et le constricteur supérieur. Elle parcourt l'espace triangulaire qui sépare les deux constricteurs supérieur et moyen, donne attache à quelques fibres des bords adjacents de ces muscles et des stylo-glosse et stylo-pharyngien. D'avant en arrière elle unit le constricteur moyen au génio et à l'hyo-glosse. Son usage paraît être d'établir la liaison entre ces divers muscles, et de former le réseau commun dans lequel s'entremêlent leurs fibres. Elle apparaît dans les différents points de son étendue plus ou moins évidente chez les divers sujets, suivant qu'il existe ou non des intervalles entre les épanouissements de leurs fibres, ou, en d'autres termes, que l'intrication des fibres musculaires est plus rare ou plus serrée.

## CONSTRICTEURS.

## DU CONSTRICTEUR SUPÉRIEUR. (2)

PTÉRYGO ET GLOSSO-PHARYNGIENS (WINSLOW); PTÉRYGO-PHARYNGEUS (DRAKE, MORGAGNI); MYLO ET GLOSSO-PHARYNGEI (SANTORINI).

*Configuration, insertions.* Muscle membraneux, irrégulièrement quadrilatère, coudé sur lui-même, situé à la partie supérieure du pharynx. Nous le décrivons le premier, contre l'usage adopté généralement, vu ses nombreuses connexions avec les parties que nous venons d'étudier. Il procède, par son bord externe et supérieur, d'insertions fixes ou mobiles très variées: 1° du faisceau péristaphylo-pharyngien, du muscle pharyngo-staphylin et du péristaphylin interne; 2° de la moitié inférieure du bord de l'aile interne de l'apophyse ptérygoïde jusqu'au sommet de son crochet (*ptérygo-pharyngien* de Winslow); 3° de l'aponévrose ptérygo-myloïdienne qui lui est commune avec le buccinateur; 4° de l'extrémité supérieure de la ligne myloïdienne de l'os maxillaire inférieur au-dessous de l'attache du mylo-glosse (*mylo-pharyngien* de Douglas); 5° du côté de la base de la langue, entre le stylo-glosse et l'hyo-glosse (*glosso-pharyngien* de Winslow); 6° parfois d'un faisceau spécial qui descend de l'apophyse styloïde, ou se détache du muscle stylo-pharyngien. La première bandelette, ptérygoïdienne et palatine, se divise en deux parties: l'une, *ptérygo-pharyngienne*, qui est distincte du constricteur proprement dit, s'en détache en dedans, descend perpendiculairement aux fibres transversales de ce muscle, et parallèlement au palato-pharyngien, qu'elle renforce. Elle est unie intimement à tous les deux, et se perd inférieurement dans le constricteur; mais, par ses usages, elle semble appartenir au système des faisceaux éleveurs. L'autre bandelette, ou *ptérygo-basilaire*, forme le bord supérieur libre du constricteur. Dans sa forme générale, elle s'incurve d'abord de haut en bas et d'avant en arrière, puis elle remonte en sens opposé pour s'insérer, par un sommet aigu, au milieu du corps sphéno-basilaire et sur le raphé médian; en sorte qu'elle trace une courbe à concavité supérieure, dont le point déclive en dehors inscrit une anse assez épaisse autour de la saillie du péristaphylin interne et de l'angle latéral de l'aponévrose céphalo-pharyngienne. Cette disposition se rencontre telle que nous ve-

nons de la décrire, dans un grand nombre de sujets; mais chez d'autres, la grande arcade ptérygo-basilaire se trouve divisée en deux, les fibres de chaque côté remontant sur l'angle latéral de l'aponévrose, où elles rejoignent le petit muscle sphéno-salpingo-pharyngien, qui devient leur attache supérieure. Les bandelettes suivantes décrivent le contour du pharynx, et se rendent également sur le raphé médian. La bandelette linguale, la dernière, forme le bord inférieur du muscle, qui s'amincit de plus en plus en arrière vers la ligne moyenne. Quelques-unes de ses fibres se perdent sur l'aponévrose cérato-linguale, ou s'entremêlent avec celles des muscles voisins.

*Connexions.* Le constricteur supérieur, dont l'étendue en travers est considérable, forme la partie la plus large du pharynx. Sa surface extérieure est en rapport: en arrière, avec l'attache montante du constricteur moyen et avec l'aponévrose postérieure qui la sépare des muscles longs du cou et du corps des vertèbres cervicales supérieures: latéralement le constricteur supérieur est en contact avec le stylo-glosse et le stylo-pharyngien, dont quelques fibres se mêlent aux siennes. Il est séparé du ptérygoïdien interne par un vaste sillon cellulaire, dans lequel rampent l'artère carotide interne, la veine jugulaire interne, les nerfs pneumo-gastrique, hypo-glosse et spinal, et plusieurs filaments du ganglion cervical supérieur. Par sa surface intérieure, ce muscle reçoit l'aponévrose céphalo-pharyngienne, se mêle avec le pharyngo-staphylin, et il est tapissé par la membrane muqueuse du pharynx. Son bord supérieur embrasse le péristaphylin interne; le bord inférieur limite en haut l'espace triangulaire compris entre les deux constricteurs supérieur et moyen, et qui est rempli par le stylo-glosse et l'hyo-glosse.

## DU CONSTRICTEUR MOYEN. (1)

HYO-PHARYNGIEN (WINSLOW); HYO-GLOSSO-BASI-PHARYNGIEN (DUMAS); HYOPHARYNGEUS (VALSALVA, SANTORINI); GLOSSO-HYO-PHARYNGEUS.

*Configuration, insertions.* Membraneux, triangulaire et rayonné, ce muscle, situé à la partie moyenne du pharynx, est celui des trois qui offre la plus grande hauteur verticale et la moindre étendue en travers. Il naît: 1° de toute l'étendue de la grande corne de l'os hyoïde jusqu'à son sommet; 2° chez beaucoup de sujets, par un prolongement de la première insertion, de la base de la petite corne et du bord postérieur et supérieur du corps de l'os; 3° parfois au-dessus des attaches précédentes, d'un faisceau inférieur du génio-glosse (*génio-pharyngien* de Winslow), ou, lorsqu'il manque, de l'aponévrose cérato-linguale; 4° enfin, dans des cas rares, du bord postérieur du ligament qui unit la grande corne de l'hyoïde avec celle du cartilage thyroïde (muscle *syndesmo-pharyngien* de Douglas). A partir de ces diverses insertions, qui forment le sommet commun du triangle, les fibres se portent en divergeant sur la face postérieure pour se joindre avec celle du côté opposé sur le raphé fibreux. Toutes les fibres qui naissent en avant du sommet de la grande corne se dirigent obliquement en haut. Les fibres hyoïdiennes les plus antérieures et celles qui continuent le génio-glosse forment le bord supérieur libre. Ce bord courbe, d'une grande longueur, se dirige obliquement en haut, et vient, par un sommet aigu, s'insérer avec son congénère au milieu du corps sphéno-basilaire, conjointement avec l'attache moyenne du constricteur supérieur à laquelle il s'unit (muscle *céphalo-pharyngien* des au-

(1) Planches 99, 101.

(2) Planches 98, 99, 100, 101.

(1) Planches 99, 100, 101.



teurs); quelquefois cependant le constricteur moyen ne remonte pas aussi haut; il s'implante alors sur le raphé du muscle précédent. Les fibres qui naissent en avant du sommet de la grande corne font suite aux précédentes, et décroissent progressivement de longueur; celles du sommet sont d'abord horizontales et les plus courtes, puis elles s'incurvent en bas en augmentant de longueur. Ce sont elles qui naissent parfois du ligament thyro-cératoïdien. Les plus inférieures, qui forment le bord libre, descendent environ jusqu'au milieu du cartilage thyroïde, en sorte que le muscle s'étend beaucoup moins en bas qu'en haut. Toutes les fibres se rendent également sur le raphé fibreux qui les sépare de celles du côté opposé. Ce raphé, dont l'épaisseur est assez considérable vers la partie supérieure ou le point fixe, diminue peu-à-peu au-dessous, et se réduit inférieurement à une ligne fibro-celluleuse.

*Connexions.* La surface extérieure de ce muscle est en rapport en bas avec le constricteur inférieur; vers le sommet, avec l'hyo-glosse; et, dans le reste de son étendue, avec l'aponévrose postérieure. Elle reçoit quelques fibres des stylo-glosse et stylo-pharyngien. La surface intérieure est recouverte en arrière par la membrane muqueuse pharyngienne, et dans le reste de son étendue, par le stylo-pharyngien, la bandelette descendante du constricteur supérieur et le palato-pharyngien. Elle adhère fortement à ces muscles, dont les fibres s'entremêlent avec les siennes. Par son attache antérieure, ce muscle est lié fréquemment avec le génio-glosse. Les deux bords supérieur et inférieur forment des anses libres, sous lesquelles pénètre et d'où se dégage le stylo-pharyngien.

#### DU CONSTRICTEUR INFÉRIEUR. (1).

CRICO-THYRO-PHARYNGIEN (DUMAS); THYRO ET CRICO-PHARYNGIENS (WINSLOW); THYRO ET CRICO-PHARYNGEI (VALSALVA).

*Configuration, insertions.* Plus fort et plus épais que les deux autres, membraneux, large, de forme rhomboïdale, il procède de haut en bas, par une ligne sinueuse non interrompue: 1° Du tiers postérieur du bord supérieur du cartilage thyroïde et de la face externe de la grande corne. Cette première attache ne se rencontre pas toujours, principalement chez les sujets faibles. 2° De toute la hauteur de la ligne oblique du même cartilage, en dedans de l'insertion du sterno-thyroïdien: ces deux muscles, en outre, sont unis par deux ou trois bandelettes musculaires assez fortes, qui passent sans interruption de l'un à l'autre. 3° Du bord inférieur et de la face externe de la petite corne thyroïdienne. Il est assez ordinaire que les attaches sur le cartilage envoient un ou deux petits pincesaux de fibres sur l'enveloppe du corps thyroïde en arrière. Ce sont elles que Winslow appelle fort improprement muscle thyro-adénoïdien. 4° De la membrane crico-thyroïdienne, derrière le muscle crico-thyroïdien, avec lequel cette insertion est souvent liée par une bandelette. 5° De la face externe du cartilage cricoïde et du premier anneau de la trachée-artère par un faisceau intimement uni au constricteur de l'œsophage. Nées de ces diverses origines, les fibres, qui toutes sont parallèles, épaisses, larges et rubanées, se dirigent obliquement en haut et en arrière vers le raphé médian. Celles du bord supérieur remontent en un sommet aigu, ordinairement jusqu'au milieu du constricteur moyen, mais quelquefois beaucoup plus haut, et même, dans des cas rares, par un prolonge-

ment filiforme, jusqu'à l'attache basilaire. A mesure que l'on descend, les fibres diminuent de longueur et d'obliquité; celles du bord inférieur sont les plus courtes.

*Connexions.* La surface extérieure de ce muscle est en contact, en dehors, avec le corps thyroïde, l'artère carotide, et, en partie, le muscle sterno-thyroïdien; en arrière, avec l'aponévrose postérieure, très mince en ce point, qui la sépare des muscles grand droit antérieur de la tête, long du cou, et de la portion cervicale du ligament commun prévertébral. Sa surface intérieure est en rapport, de haut en bas, avec le constricteur moyen, les épanouissements des muscles palato et stylo-pharyngiens, la membrane muqueuse, dans une grande étendue, puis, tout-à-fait inférieurement, le constricteur de l'œsophage. Elle est fortement unie à toutes ces parties. Le bord supérieur est libre en dehors à sa naissance. L'inférieur l'est également; c'est au-dessous de l'anse qu'il forme que s'insinue le nerf laryngé inférieur du pneumo-gastrique.

ÉLEVATEURS.

#### DU STYLO-PHARYNGIEN, (1)

OU STYLO-THYROÏDIEN (WINSLOW); STYLO-THYRO-PHARYNGIEN (DUMAS); STYLO-PHARYNGEUS.

*Configuration, insertions.* Muscle long et mince, en forme de triangle allongé, funiculaire en haut, membraneux en bas, situé presque verticalement sur les parties latérales du pharynx, qu'il parcourt en diagonale, avec une légère obliquité de haut en bas et d'arrière en avant; étendu de l'apophyse styloïde au pourtour de la cage cartilagineuse du larynx. Il procède de la partie interne et supérieure de l'apophyse styloïde, près de sa base, par un petit tendon plat, qui accompagne cette aiguille osseuse jusqu'auprès de son sommet, où il s'en détache. Le cordon musculaire qui lui fait suite descend, avec une forte inclinaison en avant, dans l'espace triangulaire qui sépare les deux premiers constricteurs, jusqu'au niveau du bord supérieur libre du constricteur moyen. Dans ce trajet le muscle, qui s'élargit graduellement, envoie au constricteur supérieur des fibres en arcade qui accompagnent celles de ce muscle dans leur direction ascendante, et se mêlent plus ou moins avec celles du stylo-glosse et de l'hyo-glosse. Parvenu en regard de l'anse musculaire que lui offre le bord supérieur du constricteur moyen, il s'y enfonce et s'infléchit un peu en bas, de sorte que sa direction ultérieure est bien moins oblique. Il s'insinue entre le constricteur et le palato-pharyngien, uni intimement à tous les deux, mais principalement au dernier; puis il s'élargit considérablement, et, sans cesser d'être continu, présente trois attaches inférieures distinctes, un faisceau médian postérieur, et deux prolongements antérieurs, l'un interne et l'autre externe. 1° Les fibres moyennes et postérieures, qui constituent la masse principale, suivent la direction première, accolées au thyro-staphylin, et descendent avec lui pour s'insérer à la lèvre externe du bord postérieur du cartilage thyroïde. 2° Les fibres internes contournent en dedans, en pas de vis, le bord libre du thyro-staphylin, tout en étant liées avec lui: leur implantation se fait d'arrière en avant et de dehors en dedans, suivant la ligne onduleuse du contour supérieur du larynx. Continuant l'attache moyenne thyroïdienne, elle monte sur la face externe de la grande corne du carti-

(1) Planches 99, 100, 101, 102.

(1) Planches 99, 101, 102.



lage thyroïde, contourne son sommet en arrière, redescend sur la face interne de sa base, puis envoie une languette inférieure qui s'attache par un petit tendon sur l'angle externe et supérieur du chaton du cartilage cricoïde, et par un épanouissement aponévrotique sur ce cartilage et sur l'arythénoïde; elle se termine en haut et en dedans par un pinceau détaché qui se fixe au milieu du bord latéral du fibro-cartilage de l'épiglotte. Ce pinceau musculaire, saillant sous la membrane muqueuse, forme la moitié inférieure de la ligne concave complétée en haut par le pharyngo-staphylin, et qui inscrit de chaque côté le contour de l'isthme du gosier. 3° Les fibres externes forment une languette qui s'insinue entre les grandes cornes de l'hyoïde et du cartilage thyroïde, en dedans de la membrane hyo-thyroïdienne, descend en divergeant, et s'insère, par une mince aponévrose, sur la lèvre interne de la grande corne et du bord supérieur du cartilage thyroïde, adhérant en arrière aux fibres internes, et isolée en avant, où elle se prolonge jusque derrière le muscle thyro-hyoidien.

*Connexions.* La face externe de ce muscle est couverte, en haut, par le stylo-hyoidien et l'artère carotide externe; en bas, par les constricteurs moyen et inférieur, la membrane thyroïdienne. Sa face interne est en rapport, en haut, avec le constricteur supérieur, et lui envoie des fibres; en bas, avec le palato-pharyngien, auquel elle s'unit, et avec la membrane muqueuse du pharynx.

#### DU PETRO-PHARYNGIEN. (1)

Petit faisceau musculaire, plat et triangulaire, situé obliquement en arrière, sur le côté de la partie supérieure du pharynx. Il s'attache, en haut, avec l'angle latéral de l'aponévrose céphalo-pharyngienne, et s'épanouit en rayonnant, en bas et en dedans, sur la face postérieure de cette aponévrose, qu'il fortifie. Suivant l'indication qu'en donne Winslow, il semble que ce soit une des attaches du constricteur supérieur; mais, d'après la manière dont il s'est offert à nous, ses fibres, au moins le plus ordinairement, n'atteignent pas jusqu'au bord libre de ce muscle. Le pétro-pharyngien ne se rencontre que chez les sujets vigoureux; dans la plupart des autres, il est remplacé par des fibres rayonnées de l'aponévrose. En arrière, il est en rapport avec l'aponévrose postérieure du pharynx.

#### DU SPHENO-SALPINGO-PHARYNGIEN. (2)

Moins large, mais plus long que le précédent, rubané ou filiforme, ce petit muscle se rencontre presque constamment. Il est situé auprès, mais en dehors du pétro-pharyngien, sur l'angle même ou sur le côté externe de l'aponévrose céphalo-pharyngienne. Il naît supérieurement en partie de la base de l'aile interne de l'apophyse cartilagineuse ptérygoïde, et en partie de la portion voisine de la trompe d'Eustache; mais parfois son insertion est beaucoup plus externe et n'a aucun rapport avec la trompe. Il descend, appliqué sur l'aponévrose, vers le constricteur supérieur, dans lequel il se prolongeassez bas. Quand le bord supérieur de ce muscle forme deux arcades, le sphéno-pharyngien réunit leurs fibres courbes, et forme leur attache supérieure; mais toutefois il s'en distingue encore par l'isolement de ses fibres verticales superficielles. En-

fin, ce qui achève de le faire considérer comme un muscle séparé du constricteur, c'est qu'il n'en existe pas moins lors même que le bord supérieur de ce dernier ne forme qu'une seule arcade musculaire.

#### ACTION DES MUSCLES DU PHARYNX.

Le pharynx s'élève, s'abaisse, s'élargit et se resserre. Les deux mouvements essentiels sont l'élevation et la constriction; les muscles du pharynx y prennent la part la plus active.

L'élevation est déterminée d'abord, pour la masse de l'appareil hyoidien, par les éleveurs propres de l'hyoïde; mais, en outre, la paroi antérieure du pharynx est soulevée par les muscles de la langue, et les parois postérieure et latérales par ceux du voile du palais et ceux du pharynx lui-même, et parmi ces derniers, il faut comprendre les constricteurs. Ainsi le pharynx est soulevé: 1° latéralement (a) par le stylo-pharyngien, l'éleveur essentiel, qui l'entraîne en haut et en arrière, et en partie par le stylo-glosse; (b) par le pétro-pharyngien, le sphéno-salpingo-pharyngien, et la bandelette ptérygo-pharyngienne: le premier agit sur l'aponévrose, qu'il tend obliquement de dedans en dehors vers son attache supérieure; le second tire verticalement sur le bord libre du constricteur supérieur, et ce dernier se soulève de lui-même par son attache ptérygoïdienne. 2° En arrière, (b) par l'insertion basilaire des deux premiers constricteurs, ou le prétendu muscle céphalo-pharyngien des auteurs. Cette attache forme le point d'appui des constricteurs, pour soulever obliquement en arrière le larynx, et conséquemment, par son intermédiaire, le pharynx. Cette action est synergique de celle du stylo-pharyngien, qui ne soulève pas le pharynx seulement par ses muscles, mais aussi par les cartilages laryngiens; (b) de dehors en dedans par la languette ptérygo-pharyngienne du constricteur supérieur et par les trois portions du palato-pharyngien. Nous avons déjà fait remarquer que ces quatre bandelettes doivent être considérées comme une couche spéciale de muscles éleveurs, distincts des constricteurs qu'ils soulèvent avec la membrane muqueuse d'arrière en avant et de dehors en dedans, vers la cloison palatine, leur insertion supérieure. C'est pour ne pas fermer la communication nasale que ces bandelettes s'incurvent et se tordent en demi-voûte latérale, de manière à ne pénétrer que de côté dans le voile du palais. L'usage de cette couche musculaire est très important. Elle rapproche l'un de l'autre le voile du palais et le pharynx, de manière que ces parties ne forment qu'un seul plan curviligne qui presse en haut, en arrière et de côté, sur le bol alimentaire, dans la déglutition. Si on se rappelle qu'elle adhère à la muqueuse comme une sorte de peaucier, on concevra que cette membrane n'est que froncée dans le soulèvement, disposition importante, puisque, si l'union eût été lâche, la muqueuse, en s'élevant, eût formé des plis ou comme des valvules transversales, qui auraient fait obstacle au passage des corps étrangers dans le pharynx. 3° En avant, l'élevation s'opère par l'intermédiaire de la base de la langue. 4° En avant et de côté, elle a lieu par les insertions linguale et myloïdienne du constricteur, et, jusqu'à un certain point, par la continuation des fibres du constricteur moyen avec celles du génio-glosse. De la tension commune des éleveurs résulte, en coïncidence avec le soulèvement, la dilatation infundibuliforme de la partie supérieure du pharynx. Cet état constitue le premier temps de la déglutition, pour la réception du bol alimentaire à l'isthme du gosier.

La constriction est principalement déterminée par ceux des

(1) Planches 100, 101.

(2) Planches 99, 101.



muscles du pharynx qui en ont emprunté leur nom : toutefois elle l'est aussi en partie par les éleveurs eux-mêmes. La plupart des physiologistes modernes pensent, avec Bichat, qu'aussitôt la réception du bol alimentaire dans l'entonnoir du pharynx, les muscles éleveurs venant à se relâcher, ce bol descend immédiatement plus bas, évidemment par le simple effet de la pesanteur, quoiqu'ils évitent de s'exprimer à cet égard. Mais l'examen de la structure anatomique et l'observation sur soi-même, de ce qui se passe dans la déglutition, semblent induire à une opinion contraire. Nous avons vu plus haut les muscles, principalement constricteurs, agir néanmoins en partie comme éleveurs, pour concourir d'abord au soulèvement et à la dilatation de l'infundibulum pharyngien. Du moment que le bol alimentaire arrive dans ce point, ce sont les éleveurs propres et les bandelettes élévatrices de la couche interne, qui vont à leur tour commencer la constriction. Si on se rappelle bien les effets de l'élévation, la base de la langue est soulevée, et tend à s'appliquer contre la paroi postérieure; le voile du palais est tendu et se continue par une surface commune avec cette même paroi. En suivant de bas en haut les entre-croisements en diagonale des bandelettes ascendantes : d'avant en arrière s'étendent les stylo-pharyngien et stylo-glosse, et les attaches basilaires des constricteurs; d'arrière en avant agissent les diverses bandelettes du constricteur supérieur, de l'apophyse ptérygoïde à la langue; en arrière et sur les côtés sont tendus les ptérygo et palato-pharyngiens : ainsi le bol alimentaire, partout étroitement environné et comprimé de haut en bas, est forcé de suivre la seule issue qui lui soit offerte, c'est-à-dire de descendre. Les éleveurs, s'appuyant de haut sur la base de la langue, le cèdent graduellement aux fibres de plus en plus horizontales des deux premiers constricteurs, puis se relâchent peu-à-peu à mesure que le constricteur inférieur, le plus fort, s'emparant du corps étranger, se contracte sur lui de haut en bas, le fait cheminer de ses fibres supérieures aux inférieures, en s'appuyant sur la gouttière résistante des cartilages thyroïde et cricoïde, et le cède enfin à l'œsophage. Telle est la série des phénomènes que nous croyons constituer la déglutition. Nous ne nions pas absolument que la pesanteur ne puisse avoir quelque effet sur la progression du bol alimentaire; ce que nous nions, c'est qu'une fonction aussi importante puisse être confiée à un simple effet physique, surtout dans un point du trajet où un arrêt que tout, dans la théorie, semblerait devoir faciliter, aurait pour effet de suspendre la respiration. Ce n'est pas ainsi que procède la nature; en outre, nous ne voyons pas la nécessité d'avoir recours à une explication qui ferait supposer l'absence de puissances musculaires spéciales dans un lieu, au contraire, où les muscles sont si nombreux, sans aucun vide et si bien entremêlés, de manière à solliciter réciproquement leurs contractions pour une action commune. Au reste, en supposant que la pesanteur aidât à la déglutition dans l'homme, encore cet auxiliaire ne serait-il pas d'un grand secours, puisqu'il faut avoir recours à d'autres forces pour expliquer cette fonction quand on avale, la tête en bas; à plus forte raison en est-il de même chez la plupart des animaux, dans lesquels, d'après la manière dont ils prennent leur nourriture, l'aliment, au lieu de descendre, remonte vers l'œsophage et l'estomac.

L'abaissement du pharynx contribue également à la déglutition : il est passif, quant aux muscles propres, et dépend du relâchement des éleveurs. Dans les cas où il va jusqu'à produire l'allongement, il est déterminé par les muscles abaisseurs de

l'hyoïde et du cartilage thyroïde, et par le tiraillement de l'œsophage. Quant à la dilatation, elle est, comme nous l'avons vu, par le seul fait de l'écartement des attaches, l'une des conséquences de l'élévation. Elle augmente d'une manière passive dans la déglutition des corps étrangers d'un gros volume.

#### CONNEXIONS RÉCIPROQUES DES PARTIES DE L'APPAREIL HYOÏDIEN.

Nous avons signalé d'une manière générale l'hyoïde comme le point d'appui commun des mouvements de la langue, du voile du palais, du pharynx et du larynx. Maintenant que nous connaissons en détail les muscles de ces parties, un court résumé nous suffira pour montrer leurs nombreux rapports, chacune d'elles étant pourvue à-la-fois de muscles propres pour ses fonctions spéciales, et de muscles communs ou de bandelettes de liaison avec les autres qui sollicitent des mouvements d'ensemble.

1° L'hyoïde est uni par des muscles, des ligaments ou des aponeuroses, en haut avec la mâchoire inférieure, par le digastrique, les mylo et génio-hyoïdiens; avec l'apophyse styloïde du temporal par tous les muscles styliens; en bas avec la clavicule et le sternum, par les sterno et scapulo-hyoïdiens et sterno-thyroïdien. Les insertions supérieures sont renforcées par celles des autres parties, en sorte qu'il peut être considéré comme s'attachant à la base du crâne par les éleveurs du voile du palais et du pharynx. Les puissances élévatrices réunies donnent par conséquent une force très supérieure à celle des trois muscles abaisseurs de l'hyoïde, qui sont les seuls aussi pour tout l'ensemble de l'appareil hyoïdien. Les connexions partielles de l'hyoïde sont très nombreuses : avec la langue, par la base de cet organe, qui s'y attache, et par les muscles génio, hyo et stylo-glosses, qui leur sont communs; avec le pharynx, par les insertions du constricteur moyen et du stylo-pharyngien; avec le larynx, par l'épiglotte, la membrane hyo-thyroïdienne et les ligaments qui l'unissent au cartilage thyroïde.

2° La langue s'unit au voile du palais par le glosso-staphylin; au pharynx, par l'insertion latérale du constricteur supérieur et la bandelette de liaison du génio-glosse avec le constricteur moyen; au larynx, par l'épiglotte.

3° Le voile du palais est lié au pharynx par la bandelette ptérygo-pharyngienne et les trois faisceaux du palato-pharyngien; au larynx, par le faisceau thyro-staphylin.

4° Enfin la contre-partie nous montre le pharynx lui-même, lié à l'hyoïde, à la langue et au voile du palais, par les muscles déjà nommés, et de plus au larynx, par le constricteur inférieur et le stylo-pharyngien; à l'œsophage, par son constricteur; au sternum et à la clavicule, par la continuation des fibres du constricteur inférieur avec celles du sterno-thyroïdien.

Ainsi les muscles nombreux de l'appareil hyoïdien, plus ou moins confondus ou liés par des prolongements de leurs fibres, peuvent donc être envisagés comme les bandelettes isolées d'un vaste ensemble, dont toutes les parties sont synergiques et tendent à se contracter en commun. Cette disposition unitaire, si bien adaptée à la jonction commune des diverses cavités dans celle du pharynx, semble indiquer que tous les muscles concourent plus ou moins à chacune des fonctions propres des quatre sections de l'appareil hyoïdien. Ces fonctions ayant pour objet le passage de divers corps étrangers au travers d'un même canal, on conçoit alors clairement la nécessité qu'elles se succèdent les unes aux autres, ou, en d'autres termes, l'impossibilité qu'il puisse s'en exécuter complètement plus d'une à-la-fois.



## SECTION TROISIÈME.

## MUSCLES DU BASSIN.

Le bassin comprend un grand nombre de muscles qui se divisent en deux séries. Ceux de la première tapissent l'une et l'autre surface des parois pelviennes postérieure et latérales, et s'insèrent par leur extrémité tendineuse au fémur : ce sont les muscles *pelvi-fémoraux*, uniquement destinés aux mouvements de la cuisse, et dont, par conséquent, la description doit précéder celle du membre abdominal. La deuxième série forme un plan musculéux exclusivement propre au bassin, dont il clôt inférieurement l'excavation. Ce sont les muscles dits communément du périnée, mais dans une acception impropre, puisqu'ils s'étendent bien au-delà des limites de cette partie. Bichat les a décrits en deux régions, *anale* et *génitale*, que nous réunirons en une seule, en raison du prolongement des muscles de l'une à l'autre, ou de leur fusion intermédiaire dans les deux sexes.

## MUSCLES DE LA RÉGION ANO-GÉNITALE.

Dans leur disposition générale, ils représentent une cloison contractile, tendue en travers de l'orifice inférieur de l'excavation pelvienne, et percée d'ouvertures pour les communications de cette cavité au-dehors. Ces muscles sont superposés en deux couches. La couche supérieure ou profonde est constituée par un grand muscle membraneux, le *releveur de l'anus*, qui s'unit en arrière à son congénère sur le plan moyen. La couche inférieure est formée au milieu par le *constricteur* ou *sphincter* de l'anus; en arrière, par un muscle de support, l'*ischio-coccygien*. En avant, la disposition change dans les deux sexes. Chez l'homme, au-devant du sphincter de l'anus, s'étend un muscle spécial, compresseur du bulbe de l'urèthre, le *bulbo-caverneux*, puis, deux autres compresseurs de la portion membraneuse de l'urèthre, le *pubo-urétral* de Wilson et le *pubio-prostatique*, tous trois flanqués par un fort accessoire, l'*ischio-caverneux*. De chaque côté du même sphincter est le petit muscle *transverse du périnée*. Chez la femme, en avant du sphincter de l'anus, est un autre muscle spécial, le *constricteur du vagin*, auquel se rend le transverse du périnée : l'*ischio-caverneux* et l'*ischio-clitoridien*, d'un très petit volume, remplacent le muscle analogue de l'homme. En résumé, le releveur de l'anus forme la partie essentielle de la cloison musculaire périnéale. Par son union avec son congénère, il décrit une grande voussure à concavité supérieure, ou, comme l'a fort bien exprimé Winslow, une sorte de petit *diaphragme inférieur* courbé en sens inverse du grand diaphragme supérieur, auquel il fait opposition à l'extrémité pelvienne de la grande cavité abdominale; comme ce dernier, il est percé d'orifices de communication, mais qui sont pourvus de muscles spéciaux d'une force et d'un volume proportionnés

aux efforts qu'ils ont à supporter pour expulser ou retenir les corps étrangers auxquels ils doivent livrer passage.

MUSCLES DE LA RÉGION ANALE COMMUNS AUX DEUX SEXES.

## DU RELEVEUR DE L'ANUS. (1)

PUBIO-COCYGI-ANNULAIRE (DUM.); SOUS-PUBIO-COCYGIEN (CHAUSS.); M. SEDEM ATTOLLENS (VESAL.); MAJOR LEVATOR ANI (RIOL.).

*Configuration, insertions.* Membraneux, quadrilatère, plus large supérieurement qu'inférieurement, incurvé en quart de cercle de haut en bas et d'avant en arrière, ce muscle est situé sur les parois antérieure, latérale et inférieure de la cavité du petit bassin. Il s'insère le long de son bord supérieur : 1° Dans sa moitié antérieure, par de courtes fibres aponévrotiques, en bas de la face postérieure de la symphyse du pubis, et sur le corps de cet os en suivant le bord supérieur du trou ovale. 2° Au-delà, le long d'une bandelette fibreuse qui concourt à former l'arcade des vaisseaux obturateurs, et s'étend de ce point à l'épine de l'ischion. Le bord concave de cette bandelette sert d'implantation à une mince aponévrose qui, sur la marge du bassin, semble l'épanouissement du tendon du petit psoas, et tapisse l'obturateur interne. 3° En arrière, sur l'épine ischiatique. Les fibres, à partir de ces diverses insertions, descendent en convergeant un peu vers le plan moyen, les antérieures presque verticales, les moyennes de plus en plus obliques, et les postérieures presque horizontales. Ces dernières s'implantent sur les deux côtés du coccyx, et un peu en avant de son sommet jusqu'au rectum, et s'unissent, avec celles du côté opposé, sur un raphé fibreux médian. Ce sont les seules qui aient des attaches inférieures communes aux deux sexes. Les fibres moyennes se confondent avec celles du sphincter de l'anus. Les fibres antérieures se conduisent différemment dans les deux sexes : chez l'homme, elles se mêlent dans l'entre-croisement du sphincter avec le transverse et le bulbo-caverneux, et s'insèrent, au-devant, par l'intermédiaire d'une lame fibro-celluleuse, au pourtour de l'extrémité inférieure du rectum et du col de la vessie, sur la prostate et sur le bulbe de l'urèthre; chez la femme, elles se terminent dans le constricteur du vagin.

*Connexions.* Ce muscle forme, avec son congénère, un plancher concave, qui supporte les viscères de la cavité pelvienne. Sa surface intérieure, concave, embrasse en avant, dans l'homme, le bas-fond de la vessie, la prostate et les vésicules séminales;

(1) Planches 104, 105, 106.



et dans la femme, le bord périnéal de l'orifice du vagin : en arrière, elle contourne l'extrémité inférieure du rectum. Sa *surface extérieure*, convexe, est en rapport avec les muscles obturateur interne, ischio-coccygien, grand fessier, transverse du périnée et sphincter de l'anus, constricteur du vagin dans la femme, et, dans les deux sexes, les vaisseaux et le nerf honteux internes.

#### DE L'ISCHIO-COCYGIEN. (1)

ISKIO-COCYGIEN (CHAUSS.); M. COCCYGEUS (SOEWM.).

*Configuration, insertions.* Mince, aplati, triangulaire, incliné en bas et en avant, ce muscle naît, par un sommet fibreux, du bord inférieur et de la face interne de l'épine sciatique, puis de la face pelvienne du bord inférieur aminci du petit ligament sacro-sciatique. De là il se porte en divergeant en dedans et un peu en bas, et vient s'insérer tout le long du bord du coccyx et à la partie inférieure de la face latérale du sacrum. Formé d'un mélange de fibres musculaires et aponévrotiques, ce muscle continue, en bas, le petit ligament sacro-sciatique, ou en d'autres termes, on peut le considérer comme n'étant que la moitié inférieure et le bord libre de ce ligament, modifié dans son tissu, de manière à devenir légèrement extensible et rétractile.

*Connexions.* Sa face postérieure et inférieure est recouverte par les deux ligaments sacro-sciatiques et par le grand fessier. Sa face antérieure et supérieure fait partie du plancher inférieur du petit bassin. Son bord inférieur inscrit une ligne concave; parfois il se continue avec celui du releveur de l'anus, mais le plus souvent il est libre, tranchant, et s'insinue un peu au-dessous de ce muscle.

*Anomalie.* Il n'est pas rare que l'on rencontre entre les ischio-coccygiens un petit faisceau accidentel qui n'a de commun avec eux que le voisinage. Ce faisceau, mince et plat, nommé par Sæmmerring *curvator coccygis* (Pl. 106), a été décrit par cet anatomiste comme s'étendant au milieu de la face pelvienne du coccyx, de son sommet à l'extrémité inférieure du sacrum. Nous l'avons trouvé pair, sous la forme de deux bandelettes convergentes, couvrant, de chaque côté du coccyx, l'attache du muscle ischio-coccygien.

#### DU SPHINCTER EXTERNE DE L'ANUS. (2)

CONSTRICTEUR DE L'ANUS (BICH.); COCCYGIO-ANAL (CHAUSS.); M. SPHINCTER ANI EXTERNUS.

*Situation, configuration, insertions.* Ce muscle, épais et fort, environne l'orifice cutané de l'anus. Son étendue est plus considérable qu'on ne l'indique généralement. Sa forme et ses rapports diffèrent un peu dans les deux sexes. Il se compose de deux portions : l'une, le *sphincter anal* proprement dit, est inférieure et superficielle; c'est à elle que se rapporte surtout la description donnée par les auteurs. Sa forme est elliptique dans l'homme, et ovalaire ou presque circulaire dans la femme. Il procède, en arrière, par un tendon fibro-celluleux bifurqué, de la face postérieure de la dernière pièce du coccyx et de la surface adjacente de la peau qui le revêt. Une expansion fibreuse, née du tendon,

se prolonge un peu sur les fibres qu'elle soutient, et dont elle continue l'insertion. C'est elle que Winslow et quelques auteurs appelaient *ligament cutané*. Le faisceau musculaire, qui succède au tendon, se prolonge et s'élargit au-devant de l'attache postérieure, dans l'étendue d'un pouce, et aplati de haut en bas. Divisé sur le plan moyen près de son origine, il se prolonge en avant d'environ un pouce, puis se bifurque au devant de la commissure postérieure de l'anus en deux faisceaux latéraux semi-elliptiques qui entourent cet orifice, et s'appliquent de nouveau l'un contre l'autre au-delà de la commissure antérieure. A quelques lignes plus loin ils se rejoignent en un seul faisceau aplati, qui se termine également par une double attache : l'une au pannicule sous-cutané, et l'autre par l'entrecroisement de ses fibres avec celles du bulbo-caverneux et du transverse du périnée. Dans la femme, les deux demi-ovales s'entrelacent avec ceux du constricteur du vagin. Il résulte de ce qui précède que la portion elliptique du sphincter forme autour de l'anus un bourrelet saillant à fibres concentriques, adhérent par sa face inférieure à la peau et au bord terminal de la membrane muqueuse du rectum. La *portion supérieure* ou *profonde* du sphincter, décrite sous le nom de *sphincter interne* par les auteurs, mériterait le nom de *sphincter rectal*. Elle est située en dedans, et s'étend au-dessus de la précédente. Dans l'état de vacuité du rectum, elle inscrit autour de son extrémité anale un anneau de douze à quinze lignes de hauteur, terminé par deux bords libres, et rétréci en avant et en arrière. En rapport, par sa surface intérieure, avec la membrane muqueuse, elle est environnée à l'extérieur par le releveur de l'anus en haut, et en bas par la portion ellipsoïde du sphincter, et adhère à tous les deux. Dans l'état de distension du rectum, elle s'élargit et se moule autour du cul-de-sac de l'intestin, et représente une sorte de capsule étendue en travers par le déplissement de ses fibres, mais étranglée sur le raphé médian aux deux extrémités de son diamètre antéro-postérieur. En avant de sa face inférieure s'applique le transverse du périnée, qui lui envoie un petit faisceau, et tous deux viennent se terminer, par quelques fibres, dans l'entrecroisement commun avec le bulbo-caverneux.

Les *connexions* nous sont déjà connues. Par la *surface inférieure*, la portion elliptique est sous-cutanée; l'autre décrit une courbe ascendante qui se prolonge sur la face pelvienne du releveur de l'anus, en laissant entre ces muscles, la tubérosité sciatique et la peau, un vaste espace, épais en dehors, rempli de tissu graisseux, et dans lequel rampent les vaisseaux honteux. Par la *surface supérieure*, le sphincter externe est en rapport avec le sphincter interne, l'extrémité inférieure du rectum et le releveur de l'anus.

#### DU TRANSVERSE DU PÉRINÉE. (1)

ISKIO-PÉRINÉAL (CHAUSS.); M. LEVATOR ANI MINOR (RIOL.); TRANSVERSUS PERINÆI.

*Configuration, insertions.* Situé en avant de l'anus, sur les parties latérales du périnée, qu'il traverse en diagonale, ce petit muscle, mince, triangulaire, se conduit différemment dans les deux sexes. 1° Dans l'homme vigoureux, il est souvent formé de deux faisceaux parallèles plus ou moins complètement isolés. Le *faisceau postérieur* constitue le muscle normal quand il est seul. Il naît, par une aponévrose tendineuse, de la lèvre interne de

(1) Planches 104, 105.

(2) Planches 104, 105.

(1) Planches 104, 105.



la tubérosité, et de la branche ascendante de l'ischion, s'applique immédiatement sur la portion supérieure du sphincter externe, et, après quelques lignes de trajet, envoie dans l'épaisseur de ce muscle une bandelette récurrente qui se mêle à ses fibres. Au-delà, le transverse se partage en deux autres bandelettes continues: l'une, interne et inférieure, funiculaire, se porte en avant et en dedans, glisse au-dessus de la demi-ellipse du sphincter externe, et vient se mêler à ses fibres et à celles du bulbo-caverneux. L'autre bandelette, externe et supérieure, large et rayonnée, monte en s'élargissant, et, par sa base, s'implante sur une aponévrose qui elle-même se fixe sur l'enveloppe fibreuse de la racine du corps caverneux. Le faisceau antérieur, quand il existe, est plus grêle que le précédent: il s'attache à l'ischion, entre ce dernier et le corps caverneux, accompagne la bandelette interne et vient se mêler avec elle dans l'entre-croisement commun avec le bulbo-caverneux. 2° Dans la femme, comme le sphincter de l'anus, beaucoup moins long, cesse plutôt en arrière; le transverse, moins complexe que dans l'homme, se porte directement en travers sur le constricteur du vagin, dans lequel il s'épanouit. La plupart des auteurs d'anatomie affirment qu'il envoie souvent dans le sphincter externe de l'anus un faisceau, dont l'attache sciatique est un peu écartée de celle de l'autre. Nous n'avons pas rencontré cette disposition.

*Connexions.* La face antérieure et inférieure de ce muscle correspond à l'ischio-caverneux, dont elle est séparée par un sillon cellulaire triangulaire que traverse l'artère du corps caverneux. Sa face postérieure et supérieure est appliquée sur le releveur et le sphincter de l'anus.

## MUSCLES SPÉCIAUX DES PARTIES GÉNITALES.

## 1° DANS L'HOMME.

## DU BULBO-CAVERNEUX. (1)

BULBO-URÉTHRAL (CHAUSS.); M. ACCELERATOR URINÆ.

*Configuration, insertions.* Mince, en forme de rhombe très allongé, plus large en arrière qu'en avant, ce muscle, accolé à son congénère sur le plan moyen, est situé sur le diamètre antéro-postérieur du périnée, au-dessous du bulbe de l'urèthre et de la racine de la verge. Ses fibres les plus postérieures deviennent apparentes au sortir de l'entrelacement qu'elles forment avec celles des transverses et de la couche profonde du sphincter de l'anus. Très courtes dans leur portion libre, elles se dirigent presque transversalement autour de l'extrémité du bulbe de l'urèthre et s'y insèrent; celles qui leur succèdent naissent d'un raphé fibreux médian, qui, chez beaucoup de sujets, est à peine sensible. Ces fibres augmentent graduellement de longueur et d'obliquité d'arrière en avant, de dedans en dehors et de bas en haut. Elles s'implantent d'abord, par une expansion aponévrotique, sur les côtés du bulbe de l'urèthre, puis, par de petits tendons membraneux, sous l'enveloppe fibreuse des corps caverneux, près du sillon uréthral, en sorte que les deux muscles, à partir de la dépression inférieure médiane, contournent de chaque côté en pas de vis le bulbe de l'urèthre et l'extrémité postérieure de sa portion spongieuse. En avant, il résulte de l'écartement de leurs fibres terminales un angle aigu, rentrant en arrière, où l'urèthre commence à être sous-cutané.

(1) Planches 103, 104.

*Connexions.* En arrière, sa face inférieure est en rapport avec l'extrémité du sphincter de l'anus, et son côté est isolé par un sillon cellulaire de l'ischio-caverneux. En avant, il est sous-cutané. Son bord interne forme son attache fibreuse adhérente à l'urèthre et son point d'appui commun avec son congénère.

## DE L'ISCHIO-CAVERNEUX. (1)

ISCHIO-URÉTHRAL (CHAUSS.); ISCHIO-CAVERNOSUS, S. ERECTOR PENIS.

*Configuration, insertions.* Long et plat, situé sur les côtés du périnée, plus large en avant qu'en arrière, il naît au-devant de l'attache du transverse, par un sommet effilé, de la face interne de la branche ascendante de l'ischion, et continue de s'y insérer par de courtes fibres aponévrotiques dans l'étendue d'un pouce; puis il embrasse la racine du corps caverneux en bas et en dedans. Il s'implante, par ses fibres profondes les plus courtes, sur la membrane fibreuse de ce corps, et s'y termine par ses fibres superficielles, les plus longues, suivant une ligne oblique d'arrière en avant et de dedans en dehors. La direction de ce muscle est presque antéro-postérieure, comme le bord de l'ischion sur lequel il s'applique, et dont il contourne l'angle obtus, c'est-à-dire que l'écartement des deux ischio-caverneux est plus considérable en arrière, où ils limitent la largeur du périnée, qu'en avant, où ils ne sont séparés que par les bulbo-caverneux. Les fibres de ces muscles, parallèles et curvilignes, décroissent de longueur du bord interne vers l'externe.

*Connexions.* Sa face interne est séparée par un sillon cellulaire et vasculaire des muscles transverse et bulbo-caverneux. Synergique avec ce dernier muscle, il s'étend beaucoup plus loin en arrière, et n'atteint qu'à la moitié de sa longueur en avant.

## DES CONSTRICTEURS DE L'URÉTHRE. (2)

La portion membraneuse de l'urèthre est environnée par des fibres musculaires qui la fortifient: Wilson a décrit sous le nom de *pubo-urèthral* un muscle demi-circulaire de cette partie. Nous y en joignons un autre, qui nous paraît distinct du premier par ses attaches et sa direction inverse en diagonale, et que nous nommons *pubio-prostatique*.

## 1° PUBO-URÉTHRAL.

PUBO-URETHRALIS (WILSON).

*Configuration, insertions.* Membraneux et trapézoïdal, offrant ses faces de dedans en dehors, et ses bords d'arrière en avant, dirigé presque verticalement et contourné en demi-gouttière à sa partie inférieure, ce muscle est situé profondément à la partie antérieure et moyenne du périnée, au-dessus de l'entre-croisement du sphincter avec les transverses et les bulbo-caverneux. Accolé à son congénère, il naît, de chaque côté, dans l'étendue d'un demi-pouce, par une petite aponévrose, du bord postérieur de la symphyse pubienne et du ligament sous-pubien, au-dessous de l'attache fibreuse de la vessie. Cette insertion est éraillée pour donner passage à un réseau veineux. A partir de cette origine commune, les deux muscles envoient d'abord une bandelette transversale, antéro-postérieure, qui revêt la paroi

(1) Planche 104.

(2) Planche 103.



supérieure de l'urètre, et s'attache en arrière sur la prostate; puis ils s'écartent en dehors, en descendant, pour encadrer la portion membraneuse de l'urètre, et se confondent, par une base élargie, à sa face inférieure, sur un raphé fibreux médian. Les fibres divergent et se dirigent un peu obliquement de haut en bas et d'avant en arrière. Par leur face inférieure, elles se mêlent, en dessous et en avant, aux fibres les plus antérieures du releveur de l'anus, tandis qu'elles en sont séparées en arrière par un réseau veineux, provenant de la prostate et du col de la vessie. Par l'extrémité du bord antérieur, elles se confondent avec les fibres postérieures du bulbo-caverneux. Considérés dans leur ensemble, les deux constricteurs de l'urètre enveloppent de toutes parts la portion membraneuse de ce canal, et la fixent au pubis, de manière à lui servir à-la-fois de ligament suspenseur et d'anneau contractile.

*Connexions.* La surface externe de ce muscle correspond à la branche descendante du pubis, au releveur de l'anus et à des veines; sa surface interne, à la portion membraneuse de l'urètre; son bord antérieur, à la portion bulbeuse du même canal et au muscle bulbo-caverneux; son bord postérieur, à la prostate.

#### 2° PUBIO-PROSTATIQUE.

*Configuration, insertions.* Mince, membraneux, il se compose d'une bandelette épaisse et très forte, appliquée sur le muscle précédent, dont elle croise perpendiculairement la direction. Elle naît en arrière, de chaque côté de la face antérieure de la prostate, se dirige obliquement en avant et en bas, et s'attache sur le repli aponévrotique falciforme qui tapisse la branche descendante du pubis, et sur la petite aponévrose que nous avons vue donner insertion au faisceau profond du transverse du périnée. Les fibres les plus inférieures se jettent dans le lacis musculaire du sphincter et du bulbo-caverneux.

Dans toute son étendue, le pubio-prostatique mêle intimement ses fibres à celles du pubio-urétral, en sorte que c'est véritablement de leur action simultanée, coïncidant avec une direction inverse, que résulte la constriction de toute la portion membraneuse de l'urètre.

#### 2° DANS LA FEMME.

### DU CONSTRICTEUR DU VAGIN. (1)

#### CONSTRUCTOR CUNNI.

*Configuration, insertions.* Mince, ellipsoïde, ce muscle superficiel est placé sous la membrane muqueuse des grandes et des petites lèvres, où il inscrit presque entièrement le contour de la vulve. Il se compose de deux demi-ellipses, comme le sphincter anal, et fait suite à la commissure antérieure de ce dernier, dont les fibres des deux moitiés, par une disposition particulière à la femme, s'entrelacent en 8 de chiffre, pour donner naissance aux deux autres moitiés du constricteur du vagin. Cet entre-croisement des deux muscles, intermédiaire entre les commissures de l'anus et de la vulve, constitue le périnée, réduit chez la femme à une simple cloison, qui se déchire facilement sous la pression de la tête du fœtus dans l'accouchement. A partir de ce point, les demi-ellipses, convexes en travers et formées de fibres concentriques, inscrivent de chaque côté le con-

tour de l'orifice du vagin. En haut, elles s'attachent au pourtour du méat urinaire, puis se continuent dans l'épaisseur des petites lèvres, par deux faisceaux cylindriques, ascendants, qui convergent vers la base du clitoris, au-dessous de laquelle ils s'insèrent par un petit tendon. En arrière, ce muscle est renforcé par un anneau vaginal très mince. Entre lui et ce dernier vient se perdre latéralement le transverse du périnée.

### DE L'ISCHIO-CAVERNEUX. (1)

#### ISCHIO-CAVERNOSUS.

Ce muscle, long de quinze à dix-huit lignes, et beaucoup plus faible que dans l'homme, est également compris entre la branche ascendante de l'ischion et l'enveloppe du corps caverneux. Son insertion sciatique est située au-dessus de celle du transverse.

### DE L'ISCHIO-CLITORIDIEN. (2)

C'est, selon nous, à tort que les anatomistes confondent généralement ce muscle avec le précédent, dont il nous a paru distinct dans la nature. Parallèle à l'ischio-caverneux, il naît de l'ischion au devant de ce dernier, sur la face externe duquel il reste accolé. Ses fibres musculaires, très longues, suivent la direction du corps caverneux et se terminent sur un petit tendon plat qui s'insère au-dessus de l'extrémité libre du clitoris.

#### ACTION DES MUSCLES DE LA RÉGION ANO-GÉNITALE.

Les muscles de la cloison inférieure du bassin étant plus ou moins confondus par leurs corps ou rattachés les uns aux autres par des bandelettes de liaison, forment, de même que les dépendances de l'hyoïde, un appareil synergique également susceptible de se contracter d'ensemble pour une action commune, ou par fraction distincte pour chaque fonction spéciale. Toutefois, en raison même des connexions réciproques des diverses parties de l'appareil, qui font qu'elles se prêtent un appui commun, les fonctions propres ne sont jamais complètement isolées, et l'ensemble y concourt, dans tous les cas, pour une part plus ou moins considérable. Il y a donc à considérer, d'abord le mécanisme général de la région ano-génitale, puis les mécanismes partiels des deux sous-régions anale et génitale.

1° *Action commune.* La cloison musculaire périnéale exécute, dans sa totalité, des mouvements d'élévation et d'abaissement. L'élévation est le seul mouvement véritablement actif. Son organe essentiel est, comme déjà nous l'avons énoncé, le plancher formé par le releveur de l'anus et l'ischio-coccygien; mais ce dernier, dont la structure est trop fibreuse, n'y aide que faiblement, et représente un plan de support élastique et mobile, plutôt qu'un agent contractile. Le releveur de l'anus, dans sa contraction, prend son point d'appui sur ses attaches supérieures au pubis et à la bandelette ischio-pubienne; il tire par conséquent, de chaque côté, sur le raphé médian qu'il soulève, en tendant à devenir rectiligne. L'effet de ce mouvement est de comprimer de bas en haut les viscères pelviens, le rectum, la vessie et l'utérus chez la femme. Situé au fond de l'excavation pelvienne, il réagit avec avantage contre les efforts du diaphragme et des muscles abdominaux, dont l'excès de force s'est perdu sur

(1) Planche 105.

(1) Planche 105.  
(2) Planche 105.



les parois osseuses déclives de l'infundibulum du bassin. Le résultat de cette contraction simultanée des muscles antagonistes, est de comprimer de toutes parts les corps étrangers contenus dans l'abdomen, et par conséquent de participer de concert à l'expulsion des matières fécales, des urines et du fœtus dans l'accouchement. Les connexions du releveur de l'anus nous semblent particulièrement adaptées à cet usage. On se rappelle que, par son bord interne et inférieur, qui est son insertion mobile, il s'attache au pourtour du sphincter de l'anus, dans les deux sexes, du col de la vessie, de la prostate et de la naissance de l'urètre dans l'homme, et du constricteur du vagin dans la femme. Or, par sa contraction, en tirant perpendiculairement sur les sphincters, il tend à les dilater, et conséquemment à ouvrir leurs orifices. Cette disposition est le complément du mécanisme ingénieux par lequel ce muscle, en comprimant de bas en haut et d'avant en arrière, contribue cependant à expulser les corps étrangers de haut en bas et d'arrière en avant. Enfin, par ses rapports avec le bulbo-caverneux et les constricteurs de l'urètre, le releveur de l'anus stimule l'action de ces muscles, et y ajoute une force nouvelle pour l'éjaculation du sperme.

L'abaissement de la cloison périnéale est purement passif et résulte du relâchement des puissances musculaires. Il augmente beaucoup par la pression du diaphragme et des muscles abdominaux dans une forte inspiration, une toux violente, l'éternement, etc.; enfin, dans l'accouchement, il se change en une forte distension, qui, elle-même, portée au-delà de l'énergie des muscles et de la résistance des tissus, amène parfois la rupture du périnée.

2° *Action des muscles de la sous-région anale.* L'usage du sphincter est de maintenir fermé l'orifice de l'anus, pour permettre l'accumulation, dans le rectum, des matières fécales, qui, sans cette disposition, s'écouleraient continuellement au-dehors. La portion capsuliforme est parfaitement organisée, pour former le fond du sac de l'intestin: elle s'arrondit sur les matières qu'elle supporte et refoule de bas en haut. La portion elliptique, par le rapprochement de ses deux moitiés, est plus essentiellement le muscle d'occlusion. Le sphincter a pour antagonistes le transverse du périnée dans l'homme, et dans les deux sexes, les fibres d'insertion du releveur de l'anus, mais surtout, comme l'observe judicieusement Bichat, les fibres circulaires et longitudinales du rectum; qui pressent sur les matières contenues dans l'intestin, et le diaphragme avec les grands muscles abdominaux. L'excès d'énergie de l'une des puissances antagonistes sur l'autre est au nombre des causes qui influent sur le plus ou moins de fréquence habituelle de l'acte de la défécation. Le sphincter se dilate de lui-même quand le besoin de rendre les matières fécales se fait sentir. Sous ce rapport, comme le remarque encore Bichat, il se rapproche des muscles de la vie organique, et il est lié avec ceux du rectum par une sympathie qui a pour effet de neutraliser son action. La paralysie de ce muscle entraîne l'incontinence des matières fécales. Chez quelques su-

jets où la constriction n'est pas assez vive, et surtout lorsqu'il existe à l'anus un peu de gonflement de la membrane muqueuse, hémorrhoidal ou autre, l'orifice n'étant pas exactement fermé, il se fait entre les plis un léger suintement de mucus stercoral.

3° *Action des muscles de la sous-région génitale.* Elle est très prononcée chez l'homme, et a pour objet l'évacuation de l'urine et du sperme. L'ischio-caverneux tire en bas et en arrière le corps caverneux, le comprime et y refoule le sang d'arrière en avant, en imprimant au pénis une secousse qui fait relever son extrémité libre. Sous ces divers rapports, il est plus spécialement le muscle érecteur. Le bulbo-caverneux, qui environne en bas et sur les côtés le bulbe de l'urètre, le comprime contre la cannelure fibreuse supérieure de l'enveloppe des corps caverneux, et conséquemment il applique l'une contre l'autre les deux moitiés du canal de l'urètre, et tend à en exprimer l'urine et le sperme. Les deux constricteurs de la portion membraneuse de l'urètre paraissent bien avoir, dans ce lieu, le même usage que le bulbo-caverneux dans le sien. Leur action même s'exerçant circulairement, sur des tissus mous, par des bandelettes obliques en divers sens, est plus directe. Leur vaste entre-croisement latéral paraît surtout devoir agir très efficacement pour vider l'intérieur du canal des fluides qu'il contient. Enfin la contraction de ces muscles, surtout dans l'éjaculation, s'opère brusquement par une sorte de spasme nerveux, qui non-seulement fait parcourir aux fluides toute l'étendue du canal, mais les projette à une distance plus ou moins considérable au-dehors. La puissance de ces divers muscles est augmentée par celle du transverse, du releveur et du sphincter de l'anus, avec lesquels ils sont liés, et qui entrent dans le même temps en action. L'exquise susceptibilité des muscles de l'urètre, qui les fait se contracter au moindre contact, est l'une des causes qui nous semblent apporter le plus d'obstacle au cathétérisme de ce canal. Les constricteurs de la portion membraneuse, en particulier, doivent s'opposer avec énergie à l'introduction des sondes. C'est peut-être à la tension de ces muscles, qui se feraient traverser eux-mêmes, qu'il faut attribuer les fausses routes si communes dans ce point. Cette considération donnerait lieu à des observations thérapeutiques sur le choix des procédés de cathétérisme, sur lesquelles nous aurons occasion de revenir dans la partie chirurgicale.

Dans la femme, l'action des muscles génitaux est bien moins sensible. Les ischio-caverneux et ischio-clitoridien facilitent l'érection du clitoris. Le constricteur du vagin n'a d'action bien efficace que chez les filles vierges, ou chez la jeune femme dans les premiers temps du coït; encore est-il souvent peu développé chez beaucoup d'entre elles. Par la fréquence de la cohabitation, les effets de l'accouchement et les progrès de l'âge, le constricteur vaginal se relâche au point que son action devient tout-à-fait nulle. Il en est de même du transverse, qui, dans la femme, semble n'être que l'antagoniste ou le dilatateur du muscle précédent.



## SECTION QUATRIÈME.

# MUSCLES DES MEMBRES.

Les muscles des membres sont très nombreux. Ils se divisent, comme le squelette, en quatre sections. En général, les muscles qui font partie d'une section, c'est-à-dire qui lui donnent sa forme et son volume, sont étrangers à ses mouvements. Ainsi, chacune d'elles est mue par les muscles de la section supérieure, dont elle reçoit les tendons, et ses muscles propres servent à mouvoir la section qui lui est inférieure.

Nous avons déjà remarqué que la forme et la disposition générale des muscles sont analogues à celles des os qu'ils revêtent. Les os larges des cavités du tronc et de la tête sont recouverts de muscles membraneux; les os longs des membres le sont de muscles funiculaires. Cette forme, toutefois, éprouve des modifications dans chaque région, qui constituent ses caractères généraux. Au-dessous se rencontrent les modifications locales qui caractérisent chaque muscle en particulier. Ainsi, les muscles de l'épaule et ceux de la hanche, qui, de l'omoplate et de l'os coxal, s'étendent à l'extrémité tronculaire de l'humérus et du fémur sont épais, courts, rayonnés, de manière à contre-balancer par leur puissance le désavantage de leur insertion auprès de l'extrémité mobile du levier déterminé par toute la longueur du membre. Déjà leur configuration est intermédiaire entre les deux formes membraneuse et funiculaire. Les muscles du bras et de la cuisse sont longs comme l'humérus et le fémur, et se terminent inférieurement par des tendons funiculaires qui s'infléchissent autour des articulations du coude et du genou. Les muscles du bras et de la jambe, de même forme que les précédents, sont destinés à mouvoir l'extrémité terminale, la main ou le pied, et se continuent par de longs tendons, qui sont uniques quand ils s'attachent sur le métacarpe ou le métatars, et deviennent multiples s'ils doivent mouvoir les doigts ou les orteils.

Les muscles des membres sont groupés, suivant chaque plan, par séries qui correspondent à des mouvements communs de flexion ou d'extension, d'adduction ou d'abduction, de pronation ou de supination.

### MUSCLES DU MEMBRE THORACIQUE.

Ils se divisent en muscles de l'épaule, du bras, de l'avant-bras et de la main.

#### MUSCLES DE L'ÉPAULE.

##### MOTEURS DE L'ARTICULATION SCAPULO-HUMÉRALE.

Nous avons décrit, avec le tronc, les muscles extrinsèques de l'épaule qui, du rachis et des côtes, se rendent à l'omoplate, dont

ils gouvernent les mouvements: les uns, élévateurs et abducteurs, le trapèze, l'angulaire et le rhomboïde; d'autres, abaisseurs et adducteurs, les pectoraux, le grand dentelé et le grand dorsal, qui agit sur l'omoplate par l'intermédiaire de l'os du bras. Les muscles intrinsèques de l'épaule, qui font mouvoir l'humérus, se divisent en trois séries: 1° Les élévateurs: le *deltoïde*, le *sus-épineux* et le *coraco-brachial*. 2° Les abaisseurs: le *grand dorsal*, déjà connu, et son accessoire le *grand rond*. 3° Les rotateurs de la tête de l'humérus: le *sous-scapulaire*, le *sous-épineux* et le *petit rond*.

##### ÉLÉVATEURS.

##### DU DELTOÏDE. (1)

SOUS-ACROMIO-HUMÉRAL (CHAUSS.); SUB-ACROMIO-CLAVI-HUMÉRAL (DUMAS); M. ATTOLLENS HUMERUM (SPIGEL); ELEVATOR, S. EXTENSOR HUMERI; DELTOIDES.

*Situation, configuration.* Muscle épais, rayonné, triangulaire, incurvé sur lui-même, suivant ses deux diamètres, de haut en bas et d'avant en arrière, de manière à enceindre l'articulation scapulo-humérale; situé à l'extrémité supérieure du membre thoracique, où il forme le moignon de l'épaule. Il a reçu son nom de sa forme, que l'on a comparée assez grossièrement à la lettre  $\Delta$  des Grecs, renversée.

*Insertions, fasciculation.* Ses fibres naissent, comme point fixe, suivant une ligne contournée en fer à cheval: 1° de toute la longueur du bord postérieur de l'épine de l'omoplate; 2° du contour externe de l'acromion, et en partie des attaches de la capsule fibreuse scapulo-humérale; 3° du tiers externe du bord antérieur de la clavicule. Ses épanouissements aponévrotiques se confondent, sur les os, avec ceux du trapèze, dont l'insertion scapulaire est la même sur le bord opposé. Les longs filaments entre-croisés de ces deux muscles forment une zone blanchâtre, d'où procèdent plusieurs aponévroses, dont la principale tapisse la fosse sous-épineuse. A partir de cette triple origine, les fibres charnues se dirigent toutes de haut en bas, en convergeant vers le tendon huméral comme sur un sommet commun. Les postérieures, les plus longues, inclinées d'avant en arrière en avant; les antérieures, obliques d'avant en arrière, et les moyennes directes sur la face externe. Dans sa masse, le muscle deltoïde est partagé en un nombre considérable de faisceaux. Albinus en compte dix principaux; M. Cruveilhier, dix-huit ou

(1) Planches 108, 83, 62, 76.



vingt; mais, par une dissection minutieuse, il serait facile d'en trouver un beaucoup plus grand nombre. Ces faisceaux sont séparés par des lamelles aponévrotiques, qui s'étendent le plus généralement de l'insertion scapulo-claviculaire au tendon huméral, et, par leurs faces, servent d'implantation aux fibres musculaires. Ils se divisent en trois groupes: les faisceaux postérieurs font suite à une aponévrose assez large: d'abord, simplement convergens, ils se contournent inférieurement, et se revêtent, en s'inclinant les uns au-dessous des autres, pour se fixer sur le tendon huméral, de la même manière que ceux du grand pectoral; du reste, ils sont parallèles entre eux. Les faisceaux antérieurs sont également parallèles, diminuent de longueur de dehors en dedans, et se rendent directement sur le bord antérieur du tendon. Les faisceaux médians sont les plus nombreux et les plus compliqués. Ils forment trois étages superposés irrégulièrement: ceux nés de l'acromion se terminent par un sommet effilé sur les cloisons aponévrotiques; un second rang leur succède, qui se fixe sur la naissance du tendon; le troisième rang accompagne ce tendon jusque auprès de son implantation; néanmoins quelques fascicules enjambent sur les autres, et parcourent presque toute la hauteur du muscle. Le tendon huméral qui réunit tous ces faisceaux présente une forme anguleuse en V, correspondant à la division des trois sortes de fascicules. La branche antérieure reçoit les fibres claviculaires, et se continue par une lamelle aponévrotique avec le tendon du grand pectoral. Sur la branche postérieure se rendent les fibres nées de l'épine. L'intervalle reçoit les fascicules médians. Le tendon lui-même s'implante sur l'éminence rugueuse, située à la partie externe de l'humérus, connue sous le nom d'*empreinte deltoïdienne*. Il est reçu dans la bifurcation de l'attache supérieure du brachial antérieur.

*Connexions.* Sa surface extérieure convexe, recouverte médiatement par la peau, le pannicule adipeux, l'épanouissement du muscle peucier, et quelques filaments des nerfs sus-acromiens, est en rapport immédiat avec une mince toile fibro-celluleuse d'enveloppe, qui procède de la ceinture scapulaire et de l'aponévrose sus-épineuse, et se continue en avant et en bas avec l'aponévrose brachiale. Sa surface intérieure, concave, est également tapissée par une toile fibro-celluleuse, en sorte que le muscle, dans son entier, est renfermé dans une gaine. Cette surface recouvre l'articulation scapulo-humérale, dont elle est séparée par une synoviale et un tissu cellulaire filamenteux très abondant, de manière à glisser sans frottement. Elle revêt en outre le tiers supérieur de l'humérus, l'apophyse coracoïde, l'extrémité supérieure des deux pectoraux, du biceps, du coraco-brachial, des deux muscles ronds, des sus et sous-épineux, les vaisseaux acromiens et circonflexes. Son bord antérieur, très épais, est séparé du bord externe du grand pectoral, qui lui est adjacent, par un sillon celluleux, dans lequel rampe la veine céphalique; en haut l'espace intermédiaire s'élargit, et forme, entre les muscles et la clavicule, un creux triangulaire qui sert de passage à une artère deltoïdienne, dans lequel s'enfonce la veine céphalique, et qui trace la voie par la ligature de l'artère axillaire par le procédé de Desault. Le bord postérieur, mince en haut, où il s'applique sur le sous-épineux, épais et contourné en bas par la torsion des faisceaux qui se rendent sur le tendon, est en rapport avec le triceps brachial. L'angle ou tendon inférieur, compris dans la bifurcation du brachial antérieur, est le point où s'effectue le moins de mouvement: c'est d'après cette raison qu'on l'a choisi pour y placer des cautères.

*Anomalies.* Présentées dans l'ordre de leur plus grande fréquence, les principales sont: 1° la division du muscle en deux portions par une scissure longitudinale (Meckel); 2° l'existence d'un faisceau qui, du bord axillaire de l'omoplate, rejoint le tendon deltoïdien (Albinus); 3° la présence d'un faisceau inverse, né du sous-épineux, et qui rejoint le bord postérieur du muscle.

*Action.* Le deltoïde ayant pour insertion fixe la ceinture scapulaire, maintenue par le trapèze, l'angulaire et le rhomboïde, tire sur son propre tendon huméral, et constitue par conséquent l'*élévateur* essentiel du bras. L'implantation de son tendon un peu en avant fait que l'élévation s'accompagne d'une légère adduction. En raison de sa forme convexe, il glisse et se réfléchit sur la saillie que lui forme la tête de l'humérus. Le bras étant élevé perpendiculairement, Bichat pense que le deltoïde peut contribuer à l'abaisser. M. Cruveilhier n'est pas de cette opinion. Quant à nous, il nous semble que, dans ce cas, la contraction de ce muscle, déjà rendue presque impossible par le refoulement de ses fibres, n'aurait, en raison des rapports des os, d'autre effet que de faire repousser l'omoplate en bas et en arrière; mais, dès que l'abaissement est commencé par l'action du grand pectoral et du grand dorsal, la tête de l'humérus ne s'offrant plus aussi perpendiculairement par rapport à la surface de la cavité glénoïde, et le deltoïde lui-même commençant à se déplisser, le muscle peut alors concourir à l'abaissement. Quand on s'élève sur les bras, le tendon huméral devenant l'insertion fixe, le deltoïde entraîne le tronc en haut. Au reste, l'action de ce muscle, qui représente le grand fessier de l'épaule, n'est pas aussi énergique qu'il le semblerait en raison de sa masse, du nombre et de l'intrication de ses faisceaux, vu la direction désavantageuse de ses fibres, toujours parallèles au levier qu'elles font mouvoir. La réflexion du deltoïde, sur la tête humérale, semble bien avoir pour effet de contrebalancer cet inconvénient, mais pas d'une manière assez efficace.

#### DU SUS-ÉPINEUX. (1)

PETIT SUS-SCAPULO-TROCHITÉRIEN (CHAUSS.); SUS-SPINI-SCAPULO-TROCHITÉRIEN (DUMAS); SUS-ÉPINEUX (CRUV.); M. SUPRA-SPINATUS (Nonnulli).

*Situation, configuration.* Muscle conoïde, épais, allongé, situé à la partie supérieure et postérieure de l'épaule, dans la fosse sus-épineuse; moulé dans sa cavité de manière à se trouver compris dans un canal ostéo-fibreux, entre la surface osseuse concave et l'aponévrose d'enveloppe, il naît: 1° par de courtes fibres aponévrotiques, de la surface de l'omoplate, à partir de son bord spinal et de la face correspondante de l'épine; 2° par quelques fibres superficielles, de la surface intérieure de l'aponévrose sus-épineuse; 3° des deux faces des minces lamelles aponévrotiques longitudinales, qui le divisent en longs faisceaux parallèles et convergens. Toutes ces fibres se rassemblent de dehors en dedans sur un tendon plat, leur sommet commun, qui passe sous la voûte de l'acromion et sous le ligament coraco-acromien, et vient s'implanter sur la première des facettes du grand trochanter huméral, confondu dans sa périphérie avec la capsule articulaire qu'il traverse, adhérent, par son bord inférieur, au tendon du sous-épineux, et séparé de celui du sous-scapulaire par la coulisse de glissement du tendon de la longue portion du biceps.

(1) Planches 107, 108.



*Connexions.* Recouvert par l'extrémité scapulaire de la clavicule, le ligament coraco-acromien, une portion du deltoïde et du trapèze, ce muscle tapisse la fosse sus-épineuse, la partie supérieure de l'articulation scapulo-humérale et les nerfs sus-scapulaires.

*Action.* Le sus-épineux, tendu comme une sorte de ligament contractile au-dessus de la tête de l'humérus, semble avoir pour premier usage de résister aux puissances qui tendent à élever l'os, et, sous ce rapport, de servir d'auxiliaire actif à la voûte passive acromio-coracoïdienne. Considéré comme puissance musculaire, il élève en avant l'extrémité inférieure de l'humérus, suivant un mouvement de bascule qui fait glisser la tête de cet os en bas et en arrière sur la cavité glénoïde. Sous ce point de vue, il est accessoire du deltoïde, mais son action ne peut être que très faible, l'avantage de son insertion perpendiculaire au levier devant se trouver presque neutralisé par la trop grande proximité du point d'appui. Ce muscle, par sa fusion avec la capsule, est un de ceux que Winslow appelle *articulaires*. Il lui attribue plus spécialement l'usage de tendre cette capsule et de l'empêcher d'être pincée entre les os dans le jeu de l'articulation. Si cette observation est fondée, elle doit s'appliquer également aux autres muscles capsulaires, et ne se rapporte plus particulièrement au sus-épineux, qu'autant que les mouvements s'exécutent dans sa direction.

#### DU CORACO-BRACHIAL. (1)

CORACO-HUMÉRAL (CHAUSS., DUM.); M. CORACOIDEUS (RIOLAN); PERFORATUS CASSERII; CORACO-BRACHIALIS.

*Situation, configuration.* Muscle funiculaire, mince, aplati de dehors en dedans, placé à la partie interne et supérieure du bras, étendu de l'apophyse coracoïde et du tendon de la courte portion du biceps à l'humérus.

*Insertions.* Il procède, par un faisceau de fibres aponévrotiques et musculaires, figurant un court tendon, de l'extrémité libre et du bord inférieur du sommet de l'apophyse coracoïde, entre le tendon du petit pectoral en dedans, et en dehors, celui de la courte portion du biceps brachial, auquel il est uni. A partir de cette insertion, les fibres parallèles descendent verticalement, mais avec une légère obliquité en dedans. Elles contiennent de naître, dans l'étendue d'environ deux pouces, du bord interne du tendon de la courte portion du biceps; le muscle se renfle en cet endroit, puis descend en bas et en arrière, et vient s'insérer par un court tendon membraneux et vertical, de deux pouces de hauteur, suivant une ligne située sur le plan interne de l'humérus. La limite de cette implantation atteint environ, comme l'exprime Boyer, la partie moyenne de l'os. Winslow la fixe au tiers supérieur de l'humérus, et M. Cruveilhier, à son tiers inférieur. Le filet effilé qui ferme le muscle est reçu entre l'angle interne de la bifurcation du brachial antérieur et l'extrémité de la portion interne du triceps brachial. Il est assez ordinaire que l'aponévrose d'insertion, qui se prolonge beaucoup plus haut en arrière qu'en avant, soit unie, par quelques fibres, à la courte portion du triceps.

*Connexions.* La face antérieure du coraco-brachial est recouverte par le deltoïde, le tendon du grand pectoral et la courte portion du biceps. Sa face postérieure revêt les tendons du

sous-scapulaire, du grand dorsal, du grand et du petit ronds. Par son *bord interne*, il recouvre d'abord, à sa partie supérieure, puis il longe dans le reste de son étendue, l'artère axillaire, et sa continuation, l'artère brachiale, les branches qu'elles fournissent et le nerf médian. Enfin, ce muscle est traversé par le nerf musculo-cutané, d'où le nom de *perforé de Cassérius* qui lui avait été donné. Parfois même il est également pénétré par une des branches du nerf médian.

*Anomalies.* Dans des cas rares, au lieu d'une simple perforation, le coraco-brachial offre une division qui occupe, ou sa moitié inférieure, ou même toute son étendue. Cette scission a été trouvée indépendante du nerf musculo-cutané qui passait comme à l'ordinaire par une ouverture spéciale. (Meckel.)

*Action.* Le coraco-brachial élève le bras vers le plan moyen, c'est-à-dire *en avant et en dedans*. Il est par conséquent congénère des faisceaux claviculaires du deltoïde et du grand pectoral; si le bras est porté en arrière, et tourné en dedans, il le ramène en avant, en lui imprimant un mouvement de rotation en dehors. Enfin, lorsque le bras est fixé, comme dans l'action de grimper, il refoule l'épaule vers l'humérus.

#### ABAISSEURS ET ADDUCTEURS DE L'HUMÉRUS.

Nous avons déjà décrit, avec les muscles du tronc, le grand dorsal et le grand pectoral, qui sont adducteurs et abaisseurs du bras; le petit pectoral, qui est abaisseur et adducteur de l'omoplate, et le grand dentelé, qui, par rapport à l'épaule, fait plus spécialement office d'adducteur. Il ne nous reste plus qu'à donner la description du grand rond.

#### DU GRAND ROND. (1)

SCAPULO-HUMÉRAL (CHAUSS.); ANGULI-SCAPULO-HUMÉRAL (DUM.); M. TERES, S. ROTUNDUS MAJOR.

*Configuration, insertions.* Muscle long, rubané, très épais, situé parallèlement au petit rond, en arrière du creux axillaire. Il naît, par de courtes fibres aponévrotiques, au-dessous du sous-épineux, d'une surface quadrilatère qui termine la face postérieure de l'omoplate, au-dessus de son angle inférieur: latéralement, quelques-unes de ses fibres s'implantent sur les cloisons aponévrotiques qui le séparent du petit rond et du sous-scapulaire. Composé de fibres parallèles, le grand rond monte obliquement de bas en haut et de dedans en dehors: d'abord accolé au petit rond, il s'en écarte en montant, et passe au-devant de la longue portion du triceps brachial. Autour de la saillie qu'il forme en dehors, s'infléchit l'extrémité supérieure rubanée du grand dorsal. Chacun d'eux s'amincit en un tendon membraneux, large d'un pouce et demi, aplati d'avant en arrière. Ces deux tendons s'appliquent l'un sur l'autre, et adhèrent par leurs faces adjacentes. Celui du grand dorsal reste plus antérieur et supérieur. Le tendon du grand rond, situé en arrière de l'autre, le dépasse beaucoup en bas, et se prolonge très loin sur les fibres charnues par la face intérieure. Tous deux s'implantent le long de la lèvre interne et postérieure de la coulisse bicipitale de l'humérus; mais au lieu que le tendon du grand dorsal tapisse cette gouttière, et vient y confondre ses épanouissements fibreux avec ceux du tendon du

(1) Planches 111, 113, 109, 110.

(1) Planches 107, 108, 109, 110.



grand pectoral, celui du grand rond reste fixé sur la lèvre de la coulisse.

*Connexions.* La face postérieure de ce muscle est recouverte par la peau, par le grand dorsal et la longue portion du triceps brachial. Sa face antérieure est en rapport avec le sous-scapulaire, la courte portion du biceps, le coraco-brachial, le tendon du grand dorsal, les vaisseaux axillaires et le tissu cellulaire lâche du creux de l'aisselle. Son bord interne et supérieur est en rapport avec le petit rond et la longue portion du triceps. Son bord externe et inférieur forme, avec le long dorsal, la limite saillante du creux de l'aisselle en arrière.

*Action.* Le grand rond, par sa position, peut être considéré comme un faisceau du grand dorsal, qui en aurait été isolé pour s'insérer à l'omoplate. Ses usages sont par conséquent synergiques de ceux de ce dernier muscle, c'est-à-dire qu'il est abaisseur du bras en arrière et en dedans; mais en même temps, vu l'enroulement commun des tendons autour des faces postérieure et interne de l'humérus, ces deux muscles sont aussi rotateurs de l'os en dedans, et, sous ce rapport, congénères du sous-scapulaire.

#### MUSCLES ROTATEURS DE LA TÊTE DE L'HUMÉRUS.

##### *Rotateurs en dedans.*

#### DU SOUS-SCAPULAIRE. (1)

SOUS-SCAPULO-TROCHINIEN (CHAUSS., DUMAS); M. IMMERSUS, S. SUB-SCAPULARIS (RIOL.).

*Situation, configuration.* Épais, rayonné, triangulaire, ce muscle est situé sur la face antérieure de l'omoplate, où il remplit la presque totalité de la fosse sous-scapulaire, dont il a emprunté son nom. Il correspond à lui seul aux trois muscles sus-épineux, sous-épineux et petit rond, situés sur la face opposée de l'os.

*Insertions, fasciculation.* Le sous-scapulaire, quoique régulièrement rayonné, est assez complexe dans sa structure. Il se compose de neuf à dix faisceaux nés de la surface de l'os, et des cloisons aponévrotiques qui s'implantent sur les lignes convergentes que l'on y remarque. Les trois premiers faisceaux supérieurs, les plus courts, tapissent la partie supérieure de l'os, à partir du bord spinal et de la ligne d'insertion de l'angulaire. Ils se dirigent en dehors, et s'infléchissent autour de la base de l'apophyse coracoïde, comme sur une poulie de renvoi: une synoviale intermédiaire facilite leur glissement en ce point. Les trois ou quatre faisceaux qui suivent se rendent directement en haut et en dehors vers le tendon commun. Les trois faisceaux inférieurs s'enchevêtrent à angle aigu les uns dans les autres; ils naissent par de courtes aponévroses au-dessus de l'attache du grand dentelé, sur l'angle inférieur de l'os. Un dernier faisceau isolé, de forme funiculaire, procède de la partie inférieure du bord axillaire, au-dessus et au-devant de l'attache du grand rond. Il monte presque verticalement, renforcé, chez certains sujets, par quelques fibres nées d'une aponévrose fixée sur le bord de l'omoplate, et qui unit le sous-scapulaire au grand rond et à la longue portion du triceps brachial. Les divers faisceaux convergens se réunissent, vers l'angle scapulaire de l'omoplate, en un large tendon membraneux, qui contourne la face interne de l'articulation scapulo-humérale, traverse la capsule à laquelle

il est uni en haut et qu'il concourt à former, et s'insère à la petite tubérosité ou petit trochanter de l'humérus. En arrière, le tendon n'adhère pas à la capsule, et l'on y trouve presque toujours une fente longitudinale qui est fermée seulement par une synoviale de glissement. En bas, il est assez ordinaire que le tendon se prolonge par une lame fibreuse sur la lèvre interne de la coulisse bicapitale, où il s'unit parfois au tendon du grand dorsal.

*Connexions.* La face postérieure du sous-scapulaire tapisse la fosse du même nom. En dehors elle en est séparée par les vaisseaux et les nerfs sous-scapulaires, et, plus à l'extérieur, elle revêt la capsule scapulo-humérale, une partie du grand rond et de la longue portion du triceps brachial. Sa face antérieure est en rapport avec le grand dentelé, dont elle est séparée par l'aponévrose sous-scapulaire et par une couche épaisse d'un tissu cellulaire très lâche. Son bord externe est en rapport avec les muscles coraco-brachial et deltoïde, en avant; en arrière, le grand et le petit ronds; mais surtout il forme la limite postérieure du creux de l'aisselle, et, sous ce point de vue, ses connexions les plus importantes sont celles qu'il offre avec les vaisseaux axillaires et le plexus brachial. En haut, le bord inférieur libre du tendon décrit une anse fibreuse, sous laquelle s'insinuent les vaisseaux circonflexes.

*Action.* Elle se rapporte à deux effets principaux: 1° Le sous-scapulaire étant oblique de bas en haut et de dedans en dehors, de son insertion fixe vers son attache mobile, il semble devoir être d'abord abaisseur en dedans, du bras qui a été élevé; mais surtout, en raison du bec saillant que forme la cavité glénoïde au-dessous de la tête de l'humérus, il tend à maintenir les surfaces articulaires en contact. 2° Mais, comme son tendon s'enroule autour de l'hémisphère interne de la tête de l'humérus, dans sa contraction il lui imprime un mouvement de torsion qui est d'autant plus prononcé, qu'il aurait été entraîné en dehors par les muscles de la face opposée. Le sous-scapulaire est donc, sous ce rapport, rotateur en dedans. S'il agit simultanément avec ses antagonistes, ils maintiennent en commun la tête de l'humérus contre la cavité glénoïde, et s'opposent aux luxations. C'est dans ce sens que d'anciens auteurs ont pu assigner à ces divers muscles l'usage d'appuyer le bras contre le tronc, ou, en d'autres termes, de faire l'office d'adducteurs. Enfin, dans la suspension par les bras, le sous-scapulaire tend à entraîner le tronc vers l'humérus; mais si le bras étant élevé, il survient une chute ou un effort quelconque sur la main ou le coude, on conçoit que la traction des rotateurs devienne une des causes de la luxation.

##### *Rotateurs en dehors.*

Ils se composent d'un groupe musculaire situé dans la fosse sous-épineuse, et qu'une scission longitudinale divise en deux muscles, le sous-épineux et le petit rond.

#### DU SOUS-ÉPINEUX. (1)

GRAND SUS-SCAPULO-TROCHITÉRIEN (CHAUSS.); SUS-SPINI-SCAPULO-TROCHITÉRIEN (DUM.); M. INFRA-SPINATUS (Nonnulli).

*Situation, configuration.* Muscle épais, rayonné, triangulaire, occupant presque toute l'étendue de la fosse sous-épineuse, de

(1) Planche 107.

(1) Planches 108, 83, 85.



l'épine de l'omoplate jusqu'àuprès de son bord axillaire. Il se compose de deux faisceaux séparés par une cloison aponévrotique; le *faisceau supérieur*, ou épineux, naît de la lèvre inférieure de la bifurcation de l'épine de l'omoplate à sa naissance, et de toute l'étendue de la face inférieure de la même apophyse. Ses fibres, presque horizontales, mais avec une légère incurvation à concavité supérieure, se fixent sur l'aponévrose de séparation. Les plus externes, qui sont aussi les plus longues, contourment, comme une poulie de renvoi, la racine libre de l'épine pour se fixer sur le tendon huméral. Le *faisceau inférieur*, beaucoup plus considérable, s'étend depuis le précédent jusque vers l'attache du grand rond. Il procède, par sa base, de toute la hauteur de la lèvre postérieure du bord spinal. Il se compose de fascicules convergens, obliques de bas en haut et de dedans en dehors, mais avec une légère incurvation à concavité inférieure. Le plus grand nombre se rendent sur l'aponévrose de séparation; le fascicule inférieur et externe, le plus long, est le seul qui se rende directement sur le tendon huméral. Dans toute l'étendue du muscle, les fibres des divers fascicules naissent: 1° de la surface osseuse de la fosse sous-épineuse; 2° de minces lames fibreuses intermusculaires de séparation; 3° sur le bord supérieur et interne de la cloison aponévrotique de séparation avec le petit rond; 4° sur la face antérieure, pour quelques fibres superficielles de l'aponévrose sous-épineuse d'enveloppe. Dans l'insertion commune humérale, le faisceau supérieur reste superficiel; l'inférieur glisse au-devant. Tous deux, unis intimement, forment un tendon aplati, qui s'implante sur la deuxième facette de la grosse tubérosité ou grand trochanter de l'humérus, entre les tendons du sus-épineux et du petit rond, confondu par le mélange de ses fibres avec eux et la capsule scapulo-humérale.

#### DU PETIT ROND. (1)

PLUS PETIT SUS-SCAPULO-TROCHITÉRIEN (CHAUSS.); MARGINI-SUS-SCAPULO-TROCHITÉRIEN (DUM.); M. TERES MINOR (Nonnulli).

*Configuration, insertions.* Alongé, funiculaire, aplati de dedans en dehors, situé à la partie inférieure et externe de la fosse sous-épineuse, ce muscle semble n'être qu'un faisceau du sous-épineux, qui s'en trouverait séparé par une cloison aponévrotique épaisse; aussi n'est-ce pas sans raison que M. Cruveilhier décrit ces deux muscles en un seul. Le petit rond naît, par un sommet effilé, intermédiaire entre le sous-épineux et le grand rond, d'une surface triangulaire et rugueuse, située à la partie inférieure de la fosse sous-épineuse, près du bord axillaire de l'omoplate. A partir de cette origine, il monte obliquement de bas en haut, parallèle au sous-épineux. Quelques-unes de ses fibres s'implantent en haut sur l'aponévrose qui le sépare de ce muscle, et en bas, d'une autre aponévrose très forte qui l'isole du grand rond. Toutes viennent se rendre sur un tendon large, qui descend assez bas sur le milieu de la face postérieure, et se fixe sur la troisième facette du grand trochanter huméral, intimement uni au tendon du sous-épineux et à la capsule de l'articulation.

*Connexions des muscles sous-épineux et petit rond.* Séparés l'un de l'autre par une cloison aponévrotique, ces muscles sont en rapport, par leur *face postérieure*, médiatement, avec la peau, le deltoïde, le trapèze et le grand dorsal; immédiatement, avec l'aponévrose sous-épineuse. Par leur *face antérieure*, ils recouvrent

(1) Planches 108, 83, 85.

la fosse sous-épineuse, dont les isolent en dehors les vaisseaux et nerfs sus-scapulaires. En haut, ils revêtent la face postérieure de l'articulation, et se mêlent avec sa capsule. Le *bord inférieur* ou externe du petit rond, en particulier, est en rapport avec le grand rond et le faisceau scapulaire du triceps brachial.

*Action des muscles sous-épineux et petit rond.* La direction de ces muscles étant la même que celle du sous-scapulaire, mais sur la face opposée de l'omoplate, et leurs tendons s'enroulant en sens inverse autour de l'articulation, il est clair qu'ils doivent avoir pour usage opposé la *rotation* de la tête de l'humérus en *dehors*, et, pour usage commun avec le sous-scapulaire, de maintenir fortement en contact les surfaces articulaires. Le bras étant levé, ces trois muscles concourent à le maintenir dans cette position, en appliquant fortement la tête de l'humérus contre la cavité glénoïde; mais alors, comme nous l'avons remarqué à propos du sous-scapulaire, il y a danger de luxation.

### MUSCLES DU BRAS.

#### MOTEURS DE L'ARTICULATION HUMÉRO-CUBITALE.

Ils se rapportent seulement à deux plans opposés: l'un antérieur, l'autre postérieur, correspondant, le premier à la flexion, le second à l'extension.

#### FLÉCHISSEURS.

Au nombre de deux: le biceps brachial et le brachial antérieur.

#### DU BICEPS BRACHIAL. (1)

(FLÉCHISSEUR DU RADIUS.)

SCAPULO-RADIAL (CHAUSS.); SCAPULO-CORACO-RADIAL (DUM.); CORACO-RADIAL (WINSL.); BICEPS INTERNUS, S. BICEPS BRACHII (Nonnulli).

*Situation, configuration.* Muscle long, épais, ovalaire sur sa coupe transversale, situé verticalement sur la face antérieure et un peu interne du bras.

*Division, insertion, fasciculation.* Le biceps se compose, dans sa moitié supérieure, de deux portions qui s'unissent et se confondent inférieurement. La portion externe ou *longue portion*, *caput longum*, seu *musculus gleno-radialis*, naît, par un long tendon funiculaire aplati, du milieu du bord supérieur de la cavité glénoïde de l'omoplate. Ce tendon, qui fait suite, de chaque côté, au bourrelet fibreux articulaire, est d'abord renfermé dans une duplicature de la membrane synoviale de l'articulation scapulo-humérale, qui lui forme une sorte de gaine. Recouvert d'abord par la capsule fibreuse, il s'enfonce entre les deux trochanters de l'humérus dans la coulisse de glissement, dite *bicipitale*, qui lui est propre, revêtu, à sa sortie de l'articulation, par une bandelette fibreuse tendue entre les deux tubérosités, et maintenu, dans sa coulisse, entre les tendons du grand dorsal et du grand rond en arrière, et du grand pectoral en avant. En regard de ce dernier, le tendon s'épanouit pour donner naissance aux fibres charnues. La courte portion, *caput breve*, seu *m. coraco-radialis*, procède, par un tendon plat, du sommet de l'apo-

(1) Planches 111, 114, 92, 76.



physe coracoïde, en dehors de l'attache du coraco-brachial. Ce tendon descend en s'élargissant: d'abord il sert d'implantation au coraco-brachial, dans l'étendue de deux pouces, sur son bord interne; puis il commence à donner attache aux fibres charnues dans cette direction, et se prolonge sur le bord externe jusqu'au-dessous de l'union commune. Les deux portions s'unissent environ à la hauteur des deux cinquièmes supérieurs du bras; au-dessus du point de jonction, elles sont séparées par un intervalle celluleux à angle aigu. Après leur réunion, les deux faisceaux qui leur font suite, quoique confondus dans une masse commune, forment néanmoins encore deux courbes distinctes, et sont séparés par un léger sillon qui se prolonge jusqu'au bas. Tous deux se composent de fascicules verticaux dont les fibres sont parallèles. Un peu au-dessus du pli du bras naît le tendon inférieur, d'abord par un épanouissement aponévrotique qui commence plus haut sur le bord externe. Ce tendon, aplati d'avant en arrière, descend verticalement au milieu du pli du bras, entre les masses des supinateurs et des pronateurs; puis il s'incline légèrement en dehors, devient moins large et plus épais, contourne la tubérosité du radius, dont il est séparé par une bourse synoviale de glissement, et se fixe sur le bord postérieur de cette apophyse. De la face antérieure et du bord interne du tendon radial se dégage une lame aponévrotique très épaisse, la *bandelette bicipitale*, qui se dirige obliquement en bas et en dedans, où elle bride les muscles pronateurs et renforce l'aponévrose antibrachiale antérieure, avec laquelle elle se confond. Cette bandelette offre un grand intérêt en chirurgie, surtout pour la phlébotomie. Placée comme une cloison résistante, entre la veine superficielle médiane basilique et le nerf cutané interne, d'une part, et de l'autre, l'artère et la veine humérales et le nerf médian, elle protège ces vaisseaux, et, chez les sujets maigres, c'est le plus ordinairement dans son tissu que s'arrête la pointe de la lancette.

*Connexions.* Sa face antérieure est recouverte en haut par le deltoïde et le tendon du grand pectoral; en bas, par l'aponévrose brachiale antérieure, et médiatement par la peau. La face postérieure est en rapport supérieurement avec l'humérus; inférieurement avec le brachial antérieur. Son bord interne est uni en haut au coraco-brachial; dans le reste de son étendue, il recouvre et protège les vaisseaux huméraux, qui même décrivent un coude autour de la saillie inférieure du fascicule interne, pour se rendre au pli du bras: c'est la saillie de ce bord qui guide l'incision pour la ligature de l'artère humérale.

*Anomalies.* Les principales, dans l'ordre de leur fréquence, sont: 1° la division des deux fascicules jusque sur le tendon radial (Weitbrecht, Albinus, Rudolphi, Meckel); 2° l'existence d'un troisième faisceau plus petit que les deux autres, qui naît du milieu de la face interne de l'humérus (Albinus, Mayer), ou qui se détache du brachial antérieur; 3° enfin l'on rencontre quelquefois un quatrième et même un cinquième fascicule, qui, dans ce cas, sont unis et forment une troisième portion plus interne, qui se fixe à part au radius, et constitue réellement un fléchisseur surnuméraire, comme chez les oiseaux (Pietsch).

*Action.* Le biceps étendu, suivant une légère inclinaison en diagonale, du côté interne de l'articulation de l'épaule, à l'extrémité externe et supérieure de l'avant-bras, est fléchisseur de l'avant-bras sur le bras dans le sens de l'adduction; mais, en outre, son tendon inférieur s'enroulant autour de la tubérosité bicipi-

tales, il fait subir au radius une demi-rotation sur son axe, en sorte que, au mouvement de flexion s'ajoute la *supination de l'avant-bras*. Par l'expansion de la bandelette bicipitale, il tend l'aponévrose antibrachiale, et contient les muscles pronateurs. Enfin, comme nous l'avons fait observer en traitant de l'articulation scapulo-humérale, le tendon de sa longue portion, en raison de la contractilité du muscle et de la mobilité de l'omoplate, entre lesquels se trouvent comprises ses extrémités, fait, au-dessus de la tête de l'humérus, l'office d'un ligament élastique, qui amortit les chocs de bas en haut.

## DU BRACHIAL ANTERIEUR. (1)

(FLÉCHISSEUR DU CUBITUS.)

HUMÉRO-CUBITAL (CHAUSS., DUM.); BRACHIALIS INTERNUS, S. FLEXOR CUBITALIS ULNARIS (Nonnulli).

*Situation, configuration.* Muscle épais et large, situé en avant de la moitié inférieure de l'humérus, qu'il enveloppe de l'un à l'autre de ses bords latéraux.

*Division, insertions.* Il se compose de trois faisceaux, un médian et deux latéraux. Le faisceau médian ou supérieur constitue la masse principale du muscle. Il naît, en haut, par une extrémité bifurquée en deux sommets anguleux, du milieu de la face interne de l'humérus. Dans la bifurcation médiane est reçu le tendon huméral du deltoïde. Chacun des angles procède de la surface de l'os par de courtes fibres aponévrotiques; l'angle externe est limité en dehors par la portion externe du triceps, et l'interne est borné en dedans par le sommet du coraco-brachial, en sorte que la zone antérieure et interne de la partie moyenne de l'humérus est entrecoupée par une série de pointes musculaires verticales ascendantes et descendantes qui se reçoivent mutuellement: en haut, le coraco-brachial et le deltoïde; en bas, le sommet de la portion interne du triceps et les deux extrémités du brachial antérieur. A partir de l'attache supérieure, les fibres moyennes descendent verticalement; de chaque côté, elles sont renforcées par des fibres nouvelles: en dehors, elles naissent de l'aponévrose qui sépare le brachial antérieur de la portion externe du triceps et de la naissance de la crête externe qui donne attache au long supinateur; en dedans, elles procèdent de la ligne interne de l'os, en suivant les attaches du coraco-brachial et de la portion interne du triceps. Toutes ces fibres se rendent à la périphérie et dans la cavité intérieure d'un cône aponévrotique, qui se réfléchit autour de la trochlée humérale, et vient se mêler aux deux faisceaux inférieurs. Le *faisceau inférieur interne*, très épais, se fixe en avant de la moitié inférieure de la crête interne. Il descend de dedans en dehors, en contournant la saillie de l'articulation, et vient se joindre en un tendon inférieur qui lui est commun avec le *faisceau externe*. Ce dernier fait suite au faisceau médian sur la lèvre externe, contourne également l'articulation en dehors et vient joindre le tendon qui lui est commun, avec le précédent. Il résulte de cette disposition que les deux faisceaux inférieurs se rejoignent en V au-dessous du faisceau médian, qui est reçu dans leur intervalle et forment la limite inférieure de l'implantation cubitale. Cette implantation occupe la surface rugueuse et triangulaire située au-dessous du bec coronoïdien du cubi-

(1) Planches 111, 114.



tus; elle se fait par deux tendons adhérens entre eux. Le supérieur, qui fait suite au faisceau médian, est fixé dans la fossette placée au-dessous de l'apophyse coronoïde. Le tendon inférieur commun aux deux faisceaux s'attache sur la petite éminence oblongue située plus bas. Par ses bords, l'insertion cubitale dégage des lamelles fibreuses qui renforcent l'aponévrose anti-brachiale.

*Connexions.* La face antérieure de ce muscle est couverte, au milieu, par le muscle biceps; de chaque côté, par l'aponévrose brachiale et par la peau. En dedans, le brachial antérieur est en rapport avec l'artère et la veine humérales, et le nerf médian, et, inférieurement, avec le rond pronateur. En dehors, il est en contact avec les vaisseaux collatéraux externes, et recouvert, à sa partie inférieure, par le long supinateur. La face postérieure environne le corps de l'humérus et revêt l'articulation huméro-cubitale. Souvent il existe en ce point une bourse synoviale qui facilite le glissement. L'anomalie la plus commune est la scission verticale du grand faisceau (Meckel).

*Action.* Le brachial antérieur, dont la direction générale de haut en bas est inverse de celle du biceps, ou de dehors en dedans, est *fléchisseur* du cubitus, qu'il amène un peu vers l'*abduction*. Si la main est fixée, ce muscle concourt avec le biceps à fléchir le bras sur l'avant-bras.

#### DU TRICEPS BRACHIAL. (1)

(EXTENSEUR DU CUBITUS.)

SCAPULO-OLÉCRANIEN (CHAUSS.); TRI-SCAPULO-HUMÉRO-OLÉCRANIEN (DUMAS); EXTENSOR CUBITI MAGNUS (DOUGLAS); M. TRICEPS BRACHII, S. CUBITI; BRACHIUS EXTERNUS, S. POSTERIOR (Nonnulli).

*Situation, configuration.* Muscle long, épais, d'un volume considérable, situé verticalement à la face postérieure du bras, dont il occupe toute l'étendue.

*Division, insertions.* Il se compose, dans ses quatre cinquièmes supérieurs, de trois portions, qui ne s'unissent en un seul muscle, qu'à la partie inférieure.

1° *La portion moyenne et supérieure ou longue portion* (*m. longus*, Riolan, Albinus (*caput longum*; *grand anconé*, Winslow), naît, par un tendon épais et court, du rebord inférieur de la cavité glénoïde de l'omoplate et de l'espace triangulaire qui forme la naissance de son bord axillaire. Ce tendon, aplati d'avant en arrière, ne descend que d'environ un pouce sur la face postérieure et inférieure, où il donne naissance à un faisceau vertical, fusiforme, distinct du reste de la longue portion qu'il rejoint, par un sommet effilé, à son angle de jonction avec la portion externe. De la face antérieure et supérieure du tendon, à sa naissance, procède une forte aponévrose large et très épaisse, qui contourne le faisceau scapulaire en dessus et en dedans, et vient s'épanouir sur la face postérieure. De cette aponévrose naissent des fibres descendantes sensiblement verticales, mais avec une légère inclinaison en dehors, qui se rendent sur la face antérieure et sur la moitié du bord interne de l'aponévrose commune d'insertion inférieure. Cette portion scapulaire du triceps, tendue comme un ligament actif au-dessous de l'articulation

scapulo-humérale, contient la tête de l'humérus en bas et en arrière, comme elle l'est en haut et en avant par la longue portion du biceps, et latéralement par les muscles rotateurs.

2° *La portion externe* (*caput externum*, s. *magnum*; *m. anconeus magnus*, s. *externus*; *anconé externe*, Winslow; *vaste externe du triceps*, Cruveilhier) procède en haut, par un court tendon externe, de la face postérieure du col chirurgical de l'humérus, puis, d'une ligne rugueuse, qui descend en arrière de la tête de l'humérus à l'angle externe de l'os, et enfin de l'aponévrose intermusculaire externe. Les fibres, nées de ces trois origines, descendent en arrière et en dedans, les supérieures, presque verticales; les autres, d'autant plus obliques et incurvées qu'elles sont plus inférieures, et se rendent, par de petits fascicules parallèles, sur l'aponévrose inférieure commune. Les fibres charnues les plus inférieures, très courtes et presque horizontales, se continuent en bas avec l'extrémité supérieure de l'anconé.

3° *La portion interne* (*caput internum*; *anconé interne*, Winslow; *vaste interne*, Cruveilhier) naît, par un sommet aigu, du bord interne de l'humérus, derrière les tendons des grand dorsal et grand rond, et continue de s'y insérer plus bas, entre la longue portion et le coraco-brachial. Elle procède également de l'aponévrose intermusculaire interne. Les fibres, à partir de ces implantations, composent un faisceau descendant conoïde, allongé, qui contourne en dedans la saillie de la longue portion du triceps et vient s'insérer, de haut en bas, sur la face antérieure et la moitié inférieure du bord interne de l'aponévrose commune, au-dessous de l'implantation de la longue portion, et sur l'extrémité interne de l'olécrâne. Quelques fibres des plus inférieures, très courtes, se rendent directement de l'aponévrose musculaire interne sur la capsule articulaire.

4° *L'aponévrose commune d'insertion cubitale*, très épaisse, à fibres verticales, se compose d'un double repli, décrivant un cône aponévrotique; le feuillet postérieur forme, sur les deux cinquièmes inférieurs de la face postérieure du bras, un vaste rectangle fibreux, dont la dépression est sensible sous la peau dans les contractions du bras. Il reçoit, par ses bords, les fibres superficielles des trois portions du triceps, et s'insinue, en haut, par un prolongement anguleux, entre la longue portion et le vaste externe; les fibres profondes s'implantent, dans l'intervalle des deux lames, sur leurs faces adjacentes. En bas, le cône aponévrotique se fixe lui-même, par une masse fibreuse très épaisse, sur l'extrémité postérieure et supérieure de l'olécrâne: une synoviale sert à faciliter son glissement. En dehors, le tendon du triceps envoie un prolongement qui renforce l'aponévrose anti-brachiale.

*Connexions.* Sa face postérieure est couverte supérieurement par les muscles deltoïde et petit rond, et, dans le reste de son étendue, seulement par l'aponévrose brachiale et la peau. La face antérieure est en rapport: supérieurement, avec les tendons des muscles sous-scapulaire, grand rond et grand dorsal; au-dessous, avec la face postérieure de l'humérus, dont elle est séparée par le canal ostéo-fibreux contourné, dans lequel passent le nerf radial et les vaisseaux collatéraux externes. De chaque côté, le triceps est bridé par les cloisons intermusculaires; l'extrémité supérieure de sa courte portion est en contact avec l'artère humérale.

*Action.* Le triceps est *extenseur* de l'avant-bras sur le bras. Sa

(1) Planches 112, 113, 109, 110.



puissance de contraction n'est point proportionnée à la masse considérable de ses fibres, vu le désavantage de sa direction parallèle au levier et la trop grande proximité du point d'appui à son insertion cubitale. Les muscles fléchisseurs, dont l'implantation est beaucoup plus avantageuse, prédominent à l'avant-bras, où le mouvement qu'ils produisent, correspondant à la préhension, était le plus nécessaire. Il en résulte que la position la plus favorable pour la contraction de l'extenseur est celle où l'avant-bras forme avec le bras un angle très ouvert. Nous aurons occasion de remarquer, en traitant du membre inférieur, que la disposition y est inverse, le grand extenseur à quatre têtes (quadriceps fémoral) offrant, et par son volume et par son mode d'implantation, une force très supérieure à celle des fléchisseurs, comme cela devait être, l'extension à ce membre étant le point de départ des deux mouvements les plus essentiels, la station et la progression. La longue portion du triceps brachial en particulier, qui représente le droit antérieur de la cuisse, ne peut agir efficacement, pour tirer sur l'olécrâne, qu'autant que l'omoplate est fixée par ses muscles propres; mais si le point d'appui est transporté à l'autre extrémité, le triceps devenant extenseur du bras sur l'avant-bras, la longue portion produit avec énergie le même mouvement, de l'épaule sur le bras. C'est cette aptitude à mouvoir l'omoplate, qui a engagé quelques anatomistes à en faire un muscle particulier.

### MUSCLES DE L'AVANT-BRAS.

L'avant-bras qui donne attache à la plupart des muscles moteurs de la main, et dont les deux os eux-mêmes sont mobiles l'un sur l'autre, est de toutes les fractions des membres celle qui comprend le plus grand nombre de muscles. On en compte vingt, superposés par plans sur trois faces, *antérieure, postérieure et externe*. Ces muscles répondent à six mouvements opposés : pour la main, flexion ou extension, adduction ou abduction; pour l'avant-bras, pronation et supination. Les muscles situés sur un même plan ont des usages analogues; les muscles antérieurs sont fléchisseurs et pronateurs ou adducteurs; les muscles postérieurs sont extenseurs et abducteurs; les muscles externes sont supinateurs.

En considérant de haut en bas les puissances qui agissent sur les leviers, les os de l'avant-bras sont étendus sur le bras par un petit muscle, l'*anconé*. La pronation est produite plus spécialement par deux muscles, en haut le *rond*, en bas le *carré pronateur*, qui ont pour antagonistes un *long* et un *court supinateurs*. Le carpe est mis en mouvement par cinq muscles : deux fléchisseurs et adducteurs, le *radial* et le *cubital antérieurs*; deux extenseurs et abducteurs, les *radiaux externes*; un extenseur et adducteur, le *cubital postérieur*. Les doigts sont mus par deux *fléchisseurs communs*, l'un superficiel et l'autre profond. Le pouce est pourvu d'un *long fléchisseur propre*. Les *extenseurs des doigts* sont encore plus nombreux : outre un *extenseur commun des quatre derniers doigts*, il existe un *extenseur propre de l'index* et un *du petit doigt*; enfin le pouce à lui seul possède deux *extenseurs* et un *long abducteur*. Il ne nous reste plus qu'à indiquer un dernier muscle superficiel de l'avant-bras, le *palmaire grêle*, qui est *tenseur* de l'aponévrose palmaire.

### MUSCLES DU PLAN ANTÉRIEUR.

(FLÉCHISSEURS ET PRONATEURS.)

Ils sont superposés en trois couches : la première comprend

TOME II.

de dehors en dedans les muscles qui s'insèrent en commun en avant de l'épitrachée, les *rond pronateur*, *radial antérieur*, *palmaire grêle*, et *cubital antérieur*; la seconde couche est occupée par un seul muscle, le *fléchisseur superficiel des doigts*; à la troisième couche appartiennent deux muscles : en dedans le *fléchisseur profond des doigts*; en dehors le *long fléchisseur propre du pouce*. Derrière leurs tendons est situé, au bas de l'avant-bras, le *carré pronateur*.

#### DU ROND PRONATEUR. (1)

GRAND PRONATEUR (*BICH.*); ÉPITROKLO-RADIAL (*CHAUSS., DUM.*);  
M. PRONATOR TERES (*Nonnulli*).

*Situations configuration.* Muscle rubané, décroissant de largeur de haut en bas, situé obliquement en diagonale, de la partie supérieure et interne de l'avant-bras, au milieu de son bord externe.

*Insertions, fasciculation.* Il naît supérieurement : 1° de l'extrémité de la lèvre antérieure de la crête interne de l'humérus; 2° de la partie antérieure du sommet de l'épitrachée; 3° de la cloison intermusculaire qui lui est commune, en dedans avec le radial antérieur, en arrière avec le fléchisseur superficiel; 4° du bord interne de l'apophyse coronoïde et de l'aponévrose qui le sépare du tendon du brachial antérieur, par un faisceau distinct qui rejoint le corps du muscle après avoir donné passage, par une arcade fibreuse, au nerf médian. D'abord, large et mince, ce muscle, rétréci et plus épais, descend obliquement en dehors. Ses fibres parallèles, mais un peu convergentes, viennent se fixer autour et dans la cavité d'un tendon membraneux, qui contourne la face antérieure du radius, sous un angle de quarante-cinq degrés, et s'implante verticalement, dans une étendue de deux pouces, sur sa face externe.

*Connexions.* Ce muscle est recouvert en haut par l'aponévrose antibrachiale et la bandelette bicipitale, en bas par les radiaux externes, le long supinateur, le nerf et les vaisseaux radiaux. Par sa face postérieure, il recouvre le tendon du brachial antérieur, le long fléchisseur superficiel, le court supinateur, les vaisseaux cubitiaux et le nerf médian. Son bord externe forme en dedans la limite de l'espace triangulaire du pli du bras, borné en dehors par le long supinateur, en haut par la masse charnue du biceps, et traversé verticalement par le tendon de ce dernier muscle. Cette espace est très important sous le rapport chirurgical, en ce qu'il contient le nerf médian, la terminaison de la veine et de l'artère humérales, et le point de leurs bifurcations en radiales et cubitales.

*Anomalies.* Le rond pronateur est quelquefois double; le muscle anormal étendu en arrière, du cubitus au tendon inférieur (*Brugnone*), ne nous paraît être que le faisceau postérieur, dont la scission est prolongée très loin.

*Action.* Ce muscle est essentiellement *pronateur*. Il agit avec d'autant plus de force que l'avant-bras, au point de départ de sa contraction, se trouve dans un état de supination plus prononcé, son tendon s'enroulant, comme sur une poulie, autour de la face antérieure du radius, lorsque cet os est fortement écarté en dehors. L'avantage de sa direction, par rapport à celle du radius,

(1) Planches 114, 115, 116.



et le lieu de son implantation à la partie moyenne de cet os, rendent son action plus forte que celle des supinateurs, quoique sa masse soit moins considérable. Ce muscle n'est pas seulement pronateur; il est en outre fléchisseur du bord externe de l'avant-bras sur le bord interne du bras, et, si la main est fixée, il produit le mouvement inverse.

#### DU RADIAL ANTERIEUR. (1)

GRAND PALMAIRE; ÉPITROKLO-MÉTACARPIEN (CHAUSS., DUM.); M. RADIALIS INTERNUS, S. FLEXOR MANUS RADIALIS (Nonnulli).

*Situation, insertions.* Alongé, fusiforme, épais et charnu dans ses deux cinquièmes supérieurs, ce muscle, situé à la partie antérieure de l'avant-bras, qu'il traverse obliquement en diagonale, naît supérieurement: 1° du bord antérieur et supérieur de l'épitrôchlée; 2° des cloisons aponévrotiques qui lui sont communes, en dehors avec le rond pronateur, en dedans avec le palmaire grêle auquel il est intimement uni; 3° en arrière, de l'aponévrose d'insertion du fléchisseur superficiel; 4° en avant, par quelques fibres, de l'aponévrose antibrachiale. A partir de ces diverses origines, ce muscle descend obliquement en dehors en s'élargissant. Ses fibres légèrement divergentes, se rendent au pourtour et dans la cavité d'un cône aponévrotique, aplati d'avant en arrière, qui commence à la partie moyenne de l'avant-bras, et se continue lui-même par un long tendon: celui-ci passe au-devant de l'articulation radio-carpienne, s'engage derrière les muscles court abducteur et opposant du pouce, dans une coulisse du trapèze, où il est retenu par une gaine fibreuse; une synoviale facilite ses glissements en ce point. Au-delà, il s'enfonce en arrière et un peu en dehors, et s'implante, par un épanouissement, sur une surface triangulaire située à la face palmaire de l'extrémité supérieure du second os du métacarpe, entre les attaches des deux premiers interosseux; quelquefois il s'insère aussi, par des prolongements, au trapèze, au ligament transverse métacarpien, ou même au troisième os du métacarpe.

*Connexions.* Recouvert par l'aponévrose antibrachiale et les muscles de l'éminence thénar, le radial antérieur recouvre le fléchisseur superficiel, et en partie le long fléchisseur du pouce dont il croise la direction.

*Action.* Ce muscle fléchit de proche en proche le deuxième os du métacarpe sur la deuxième rangée du carpe, la deuxième rangée sur la première, et celle-ci sur le radius. En d'autres termes, il est fléchisseur de la main sur l'avant-bras; mais, en raison de sa direction oblique, de son extrémité inférieure externe à son extrémité supérieure interne, il incline le bord radial de la main sur le bord cubital de l'avant-bras, et, par conséquent, à la flexion s'ajoute une légère pronation.

#### DU PALMAIRE GRÊLE. (2)

PETIT PALMAIRE; ÉPITROKLO-PALMAIRE (CHAUSS.); ÉPITROCHLO-CARPI-PALMAIRE (DUMAS); LATESCENTIS CORDÆ MUSCULUS (FALLOPE); PALMARIS LONGUS (RIOL.).

*Situation, insertions.* Petit faisceau funiculaire, grêle, composé, par moitiés, d'un faisceau fusiforme allongé, que ter-

mine un long tendon. Situé longitudinalement à la partie antérieure et interne de l'avant-bras, il naît, par un petit cône aponévrotique, de la face antérieure de l'épitrôchlée, entre le radial antérieur et le cubital antérieur, et adhère à tous les deux. Il descend obliquement en dehors; ses fibres se rendent autour d'un petit tendon plat, situé d'abord sous l'aponévrose antibrachiale, et qui continue la direction première. Parvenu au milieu de l'extrémité inférieure de l'avant-bras, sa direction devient verticale; il s'insinue dans l'épaisseur de l'aponévrose, et se trouve placé superficiellement derrière la peau, au-devant du ligament annulaire du carpe, auquel il envoie quelques prolongements fibreux, et recouvert seulement par une mince lamelle. Au-dessous, il s'épanouit en éventail dans l'angle supérieur de l'aponévrose palmaire.

*Connexions.* Recouvert dans presque toute son étendue par l'aponévrose antibrachiale et seulement en bas par la peau, ce muscle est appliqué en arrière sur le fléchisseur superficiel.

*Anomalies.* Le long palmaire manque très souvent, soit d'un seul ou des deux côtés; la longueur relative de son faisceau charnu et de son tendon est très variable. Parfois il est remplacé par un tendon des fléchisseurs des doigts (Rosenmüller). Dans d'autres cas, au contraire, son tendon s'élargit en une bandelette aponévrotique (Albinus).

*Action.* Ce muscle est spécialement tenseur de l'aponévrose palmaire; en continuant son effet, il devient, comme l'indique Winslow, accessoire du radial antérieur, dont il longe la direction, c'est-à-dire qu'il est à-la-fois fléchisseur et légèrement pronateur de la main sur l'avant-bras.

#### DU CUBITAL ANTERIEUR. (1)

CUBITO-CARPIEN (CHAUSS.); ÉPITROCHLI-CUBITO-CARPIEN (DUM.); CUBITALIS INTERNUS (RIOL.); M. ULNARIS INTERNUS, S. FLEXOR ULNARIS (Nonnulli).

*Situation, configuration, insertions.* Long et plat, semi-penniforme, situé presque verticalement à la face antérieure et interne de l'avant-bras, au-devant du cubitus qu'il enveloppe, ce muscle, le plus interne de la couche superficielle, naît supérieurement: 1° Du bord inférieur du sommet de l'épitrôchlée, au-devant de l'attache tendineuse du fléchisseur superficiel. 2° Du bord interne de l'olécrâne: entre ces deux attaches est une arcade fibreuse, traversée par le nerf cubital, et qui fait suite à la gouttière postérieure de l'épitrôchlée, dans laquelle ce nerf est contenu. 3° Parfois, en avant, du bord interne de l'apophyse coronoïde du cubitus et d'une aponévrose qui le sépare du fléchisseur sublime. 4° En arrière, par de courts filaments aponévrotiques, des deux tiers supérieurs de la crête postérieure du cubitus. 5° Enfin par ses fibres superficielles, dans son tiers supérieur, de la face postérieure de l'aponévrose antibrachiale. Nées de ces diverses insertions, les fibres descendent en commun, les supérieures presque verticales, les autres obliques de haut en bas et d'arrière en avant. Toutes se rendent vers un tendon commun, situé en avant et sur le bord externe du muscle dont il occupe le tiers inférieur. Ce tendon descend verticalement jusqu'à l'os pisiforme, qu'il enveloppe, et se prolonge même, au-devant du ligament inférieur de cet os, jusqu'au pyramidal.

(1) Planches 114, 115.

(2) Planches 114, 115.

(1) Planches 118, 114, 115.



*Connexions.* Recouvert par l'aponévrose antibrachiale, le cubital antérieur recouvre le nerf cubital, le fléchisseur superficiel, un peu le fléchisseur profond; mais ses rapports les plus intéressants sont ceux qu'il affecte avec l'artère cubitale. Il la recouvre et la protège dans la plus grande partie de son étendue, en haut, par sa masse charnue; en bas, par le bord externe de son tendon, qui sert de guide au chirurgien, soit pour comprimer, soit pour inciser, dans l'opération de la ligature.

*Action.* L'insertion carpienne de ce muscle se prolongeant au-delà du pisiforme, non-seulement il tire sur cet os, mais il s'en sert également comme d'une saillie de réflexion pour agir sur l'extrémité supérieure du cinquième os métacarpien. Le résultat de sa contraction est d'incliner en avant ce dernier os sur le carpe, et celui-ci sur le cubitus, ou, en d'autres termes, il est fléchisseur direct du bord cubital de la main sur celui de l'avant-bras.

#### DU FLECHISSEUR SUPERFICIEL DES DOIGTS. (1)

FLÉCHISSEUR SUBLIME; ÉPITROKLO-PHALANGINIEN COMMUN (CHAUSS.); ÉPITROKLO-CORONI-PHALANGINIEN (DUM.); DIGITORUM SECUNDI INTERNODII FLEXOR (SPIGEL.); M. FLEXOR DIGITORUM COMMUNIS SUBLIMIS (Nagelli); S. PERFORATUS (COWPER).

*Situation, configuration.* Muscle large, épais, trifide supérieurement, quadrifide inférieurement, étendu verticalement de l'extrémité inférieure de l'humérus aux secondes phalanges des quatre derniers doigts.

*Insertions, fasciculation.* L'insertion supérieure se divise en trois portions: 1° L'une, humérale, est constituée par un fort tendon aponévrotique, qui embrasse le bord inférieur de l'épitrochlée. Ce tendon ou cône aponévrotique, uni, en avant, à la grande attache commune des muscles superficiels, descend en s'élargissant, et se continue par des fibres charnues verticales, qui naissent de ses bords et de sa cavité intérieure. Il forme l'origine de deux faisceaux internes verticaux, d'où naissent plus bas les tendons fléchisseurs des deux derniers doigts. En dehors, le tendon huméral s'amincit en un bord tranchant, qui descend d'environ quatre pouces, s'incurve en dehors en une arcade aponévrotique à concavité supérieure et remonte le long du tendon du biceps brachial en une forte lamelle aponévrotique qui vient s'insérer au cubitus, entre les faisceaux médian et latéral externe du brachial antérieur. Cette arcade elliptique, haute d'un pouce et demi, donne passage aux vaisseaux cubitiaux et au nerf médian. 2° La seconde attache est formée par cette même lamelle externe de l'arcade fibreuse; elle s'implante non-seulement au cubitus, mais au col du radius et au pourtour du tendon du biceps; en bas, elle rejoint le tendon huméral par le repli falciforme de l'arcade, et il en naît en commun une mince aponévrose superficielle qui tapisse le milieu de la face antérieure du muscle, et d'où procèdent les fibres charnues des faisceaux fléchisseurs du médus et de l'indicateur. 3° La dernière insertion se fait sur la crête du radius, qui descend de la tubérosité bicipitale à la partie moyenne du bord externe de l'os, au-dessous des attaches du court supinateur et du rond pronateur, et au-dessus de celle du long fléchisseur propre du pouce. Les fibres qui en naissent, par de courts filaments et de

minces lamelles aponévrotiques, viennent se confondre, de haut en bas et de dehors en dedans, dans la masse moyenne; en sorte que cette masse est formée à-la-fois des fibres externes du tendon huméral et de toutes celles qui procèdent des attaches cubitales et radiales. Elles se divisent inférieurement en deux faisceaux superposés, dont les tendons inférieurs naissent sur leur bord interne. Le faisceau antérieur, le plus fort, et qui recouvre l'autre, se termine par le tendon du médian; le faisceau profond, le plus faible, se continue avec le tendon de l'indicateur.

Les quatre tendons du fléchisseur superficiel, qui ne commencent à paraître que vers les deux cinquièmes inférieurs de l'avant-bras, se rassemblent à la hauteur du carpe, séparés seulement les uns des autres par leurs gaines synoviales, et cotoyés en dehors par le nerf médian, qui leur est parallèle, et, par son aspect, semble leur appartenir. Ils s'engagent dans l'arcade aponévrotique palmaire, de forme elliptique en travers, conjointement avec les tendons du fléchisseur profond, au-devant desquels ils forment un premier plan, et se superposent eux-mêmes en deux couches: en avant, les tendons de l'annulaire et du médus, en arrière ceux du petit doigt et de l'indicateur. Par rapport à leur direction, les deux tendons de l'annulaire et du petit doigt s'infléchissent à angle obtus autour de l'apophyse de l'os crochu, pour se rendre obliquement aux doigts auxquels ils appartiennent: ceux du médian et de l'indicateur suivent leur direction première au sortir de l'arcade palmaire. Ces quatre tendons plats s'écartent en divergeant, placés au-devant de ceux du fléchisseur profond, des muscles lombricaux et de l'adducteur du pouce. En regard des articulations métacarpo-phalangiennes, ils pénètrent dans les gaines synoviales des doigts. Chacun d'eux s'élargit un peu, et se creuse en une gouttière qui s'applique sur la face du tendon profond correspondant. A la partie supérieure de la première phalange, le tendon se divise en deux lamelles latérales qui s'écartent; leurs lèvres postérieures contournent en pas de vis le tendon profond, et se rejoignent derrière lui sur la gouttière antérieure de la première phalange, de manière à livrer passage à ce tendon par une ouverture, et à tapisser sa coulisse phalangienne de glissement. Latéralement, les deux lèvres antérieures longent obliquement le tendon profond de haut en bas et de dedans en dehors. A la hauteur de la première articulation phalangienne, la lamelle, qui tapisse la coulisse, se bifurque de nouveau en deux embranchemens qui viennent se confondre avec les bandelettes latérales. Ces dernières viennent enfin s'implanter sur chacune des petites crêtes situées sur les côtes et à la partie moyenne de la face antérieure de la deuxième phalange. (Voyez Pl. 123, fig. 3, 4.)

*Connexions.* Sa face antérieure est recouverte par les aponévroses antibrachiale et palmaire, le rond pronateur, le radial antérieur, le palmaire grêle, le cubital antérieur, et une partie des vaisseaux radiaux. Sa face postérieure recouvre, à l'avant-bras, le fléchisseur profond et le fléchisseur propre du pouce, les vaisseaux cubitiaux et le nerf médian; dans la paume de la main, les muscles lombricaux et les tendons du fléchisseur profond.

*Anomalies.* Parfois il manque un tendon, le plus ordinairement celui du cinquième doigt, et, dans ce cas, il est remplacé par un appendice venant du fléchisseur profond. Souvent aussi le faisceau de l'indicateur est séparé du reste du muscle dans

(1) Planches 116, 115, 119, 120.



sa hauteur, disposition qui rappelle l'isolement de l'extenseur propre sur la face opposée (Meckel).

*Action.* Ce muscle fléchit les deuxième phalanges sur les premières, celles-ci sur les os du métacarpe, et, en dernier lieu, la main sur l'avant-bras. Comme tous les tendons sont renfermés dans l'arcade aponévrotique palmaire, les doigts, convergeant tous dans leur action, se fléchissent directement sur le milieu du poignet. Il en résulte que c'est au mouvement propre des petits muscles de la main, à l'obliquité et au jeu des articulations métacarpo-phalangiennes, que sont dues les inclinaisons partielles auxquelles se prêtent les divers doigts dans la flexion.

#### DU FLECHISSEUR PROFOND DES DOIGTS. (1)

CUBITO-PHALANGIEN COMMUN (*CHAUSS.*); CUBITO-PHALANGETTIEN COMMUN (*DUM.*); FLEXOR TERTII DIGITORUM INTERNODII (*SPICEL*); PERFORANS (*COWPER*); FLEXOR DIGITORUM COMMUNIS PROFUNDUS (*Nonnulli*).

*Situation, configuration.* Muscle long, situé derrière le précédent, moins large, mais plus épais à sa partie moyenne, comme lui, bifide supérieurement et quadrifide inférieurement.

*Insertions, fasciculation.* Il procède, à l'avant-bras : 1° Des trois quarts supérieurs des faces interne et antérieure du cubitus, en commençant à l'extrémité supérieure par une bifurcation en deux sommets, qui contourne le tendon du brachial antérieur, et dont l'interne remonte beaucoup plus haut que l'externe et se fixe dans un petit enfoncement au-dessous et en arrière de l'attache du ligament interne de l'articulation. 2° Des deux tiers internes du ligament interosseux, et, par quelques fibres obliques, du milieu de la face antérieure du radius, sur son bord interne. 3° Tout-à-fait en dedans, de la portion de l'aponévrose antibrachiale qui est en rapport avec la face interne du cubitus. A partir de ces diverses origines, les fibres se groupent en quatre faisceaux qui semblent former quatre muscles plus distincts que pour le fléchisseur superficiel. De ces faisceaux naît, vers la partie moyenne de l'avant-bras, un pareil nombre de tendons qui vont se rendre à chacun des quatre derniers doigts. Le faisceau le plus superficiel, très large, appartient à l'annulaire : son tendon remonte très haut; les fibres s'y rendent, des implantations supérieures et latérales, dans une disposition penniforme. Des trois autres faisceaux sous-jacents, l'interne appartient au petit doigt; le plus externe remonte très haut vers l'implantation supérieure : il est libre dans presque toute la hauteur de son ventre charnu; c'est celui de l'indicateur. Le faisceau du médius, caché par celui de l'annulaire, est presque confondu avec lui. Ces trois faisceaux sous-jacents sont semi-penniformes; les tendons se rapprochant de la ligne moyenne verticale du muscle, les fibres se rendent obliquement sur le bord correspondant à la périphérie du muscle lui-même, c'est-à-dire sur le bord interne du tendon interne, et *vice versa* sur le bord externe des tendons externes. Ces tendons descendent sur le carré pronateur à la face antérieure du carpe; celui de l'indicateur isolé des trois autres. Tous quatre forment une deuxième rangée de tendons derrière ceux du fléchisseur sublime, et s'engagent avec eux dans l'ellipse aponévrotique palmaire. A la paume de la main, ils s'écartent de la même manière que ceux du fléchisseur superficiel qu'ils accompagnent, mais divergent un peu plus; de

sorte que, des deux tendons fléchisseurs de chaque doigt, le profond est plus externe que le superficiel pour l'indicateur, et plus interne pour le petit doigt. Ces tendons présentent en outre une particularité : c'est de donner attache à de petits muscles, les *lombricaux*, qui modifient la direction de leurs mouvements. Le tendon de l'indicateur, très écarté des autres en dehors, s'applique sur le muscle adducteur du pouce : il donne attache, par son bord externe, au premier lombrical. Le tendon du médian traverse longitudinalement la paume de la main : il s'applique en arrière sur l'attache métacarpienne de l'adducteur du pouce, et donne attache, par son bord externe, au deuxième lombrical, et, par son bord interne, au bord externe du troisième lombrical. Les tendons de l'annulaire et du petit doigt se contournent, comme ceux du fléchisseur superficiel, autour de l'apophyse de l'os crochu, et traversent la paume de la main avec une obliquité qui augmente à mesure que les doigts sont plus écartés. Le tendon de l'annulaire sert d'implantation, par les bords correspondants, aux troisième et quatrième lombricaux. Celui du petit doigt donne attache, seulement par son bord externe, au quatrième de ces muscles. Tous deux sont appliqués sur les interosseux. A la hauteur des articulations métacarpo-phalangiennes, les tendons du fléchisseur profond s'enfoncent, avec ceux du fléchisseur superficiel, dans les gaines synoviales des doigts. Chacun d'eux présente d'abord, en regard de la première phalange, deux dépressions latérales obliques, pour le glissement des lamelles de bifurcation du tendon superficiel, et adhère à l'extrémité inférieure de la face antérieure de la première phalange, par un dédoublement synovial. Il s'élargit sur la première articulation phalangienne, puis se rétrécit de nouveau vers le milieu de la seconde phalange, et lui adhère, en arrière, dans toute son étendue, par un second ligament synovial. Vers le milieu, une scission longitudinale le divise en deux tendons, qui franchissent la deuxième articulation phalangienne et viennent s'implanter sur le tubercule bifide de la phalange unguéale.

*Connexions.* La face antérieure de ce muscle est couverte par le fléchisseur superficiel, les vaisseaux cubitiaux et le nerf médian. La postérieure recouvre le cubitus, le ligament interosseux, le muscle carré pronateur, le ligament radio-carpien antérieur, les muscles adducteur du pouce et interosseux. Les tendons sont logés dans la gouttière de la face antérieure des phalanges. Son bord externe recouvre l'artère interosseuse et est recouvert par le bord correspondant du long fléchisseur du pouce.

*Anomalies.* Parfois il existe un faisceau accidentel, situé entre les deux fléchisseurs communs, qui procède en haut de l'épitrachée, et vient rejoindre en bas le faisceau de l'annulaire du fléchisseur profond (Gantzer). Dans d'autres cas, une languette détachée du long fléchisseur du pouce vient se confondre avec le faisceau du fléchisseur profond, qui appartient au doigt indicateur.

*Action.* Ce muscle a pour usage plus spécial de fléchir la troisième phalange sur la deuxième. La succession des autres mouvements de flexion appartient en commun aux deux fléchisseurs. Nous verrons, dans l'aponévrotologie, comment glissent et sont maintenus les doubles tendons de chaque doigt. Renfermés en commun à la partie supérieure de la main, dans l'ouverture ellipsoïde palmaire, contenus, dans la paume, par des bandelettes digitales de l'aponévrose, et renfermés, suivant la longueur des

(1) Planches 116, 119, 120.



doigts, dans une gaine fibreuse, mince au-devant des articulations, dont le jeu devait rester libre, ils présentent, sur le milieu des phalanges, des entre-croisements de bandelettes résistantes, qui retiennent les tendons dans leurs coulisses. La conséquence de ce mécanisme est que, dans la flexion, les cordes tendineuses sont maintenues appliquées sur les os, par des liens résistants, depuis l'extrémité inférieure de l'avant-bras jusqu'aux phalanges unguéales; disposition nécessaire, puisque, sans elle, les tendons, au lieu de s'arrondir avec la courbe des os, se seraient tendus de l'une à l'autre extrémité, comme les cordes de l'arc osseux, et auraient empêché la main de se mouler sur les objets et de les saisir. Ainsi contenus, les doubles tendons fléchissent successivement les phalanges unguéales sur les internodiennes, celles-ci sur les phalanges métacarpiennes, et ces dernières sur les os du métacarpe; puis, le métacarpe lui-même sur le carpe, et enfin le carpe sur l'avant-bras. Comme tous les tendons se trouvent rassemblés en un faisceau, dans l'ellipse fibreuse palmaire, quelle que soit l'inclinaison de la main par rapport à l'avant-bras, c'est vers cette ellipse que convergent les efforts de flexion des doigts, mais avec une légère inclinaison vers l'organe d'opposition, ou le pouce, que nous avons déjà vu dépendre de l'obliquité des articulations métacarpo-phalangiennes. Ainsi la flexion des doigts est parfaitement harmonisée avec celle du pouce pour la *préhension*, et ce double mouvement reste isolé du levier de l'avant-bras, quel que soit l'angle que la main forme avec ce dernier dans les diverses inclinaisons en avant, en arrière ou sur les côtés, qui constituent sa *circumduction*.

#### DU LONG FLECHISSEUR DU POUCE. (1)

GRAND FLECHISSEUR DU POUCE; RADIO-PHALANGETTIEN DU POUCE (CHAUSS.);  
M. FLEXOR POLLICIS PROPRIUS, S. LONGUS.

*Situation, insertions.* Muscle long, vertical, penniforme, situé sur le bord radial de l'avant-bras et de la main. Il naît supérieurement, par un sommet effilé, de la crête du radius qui descend de la tubérosité bicipitale, derrière et au-dessous des attaches du rond pronateur et du fléchisseur superficiel. Ses fibres naissent de la partie moyenne de la face antérieure du radius, en dehors de la cloison aponévrotique externe, en dedans du bord du ligament interosseux, et descendent obliquement de chaque côté, jusqu'au milieu du carré pronateur, sur les bords et sur la face postérieure d'un tendon plat, mitoyen, qui apparaît vers la partie moyenne de l'avant-bras. Ce tendon descend verticalement sur le carré pronateur et la gouttière du carpe, parallèle aux autres tendons fléchisseurs et au nerf médian. Sous l'arcade palmaire, il s'infléchit, comme sur une poulie de renvoi, autour de la saillie du trapèze et du premier os métacarpien, contenu dans une gaine fibreuse propre, qui est isolée, par une cloison, de l'ellipse des fléchisseurs communs. Au-delà il longe la gouttière du premier os métacarpien, glisse entre les deux faisceaux du court fléchisseur et les os sésamoïdes de l'articulation métacarpo-phalangienne, s'enveloppe sur le pouce, d'une gaine fibreuse propre, passe, en s'élargissant, au-devant de l'articulation interphalangienne, et vient s'implanter sur le tubercule antérieur de la phalange unguéale, au-dessous duquel il s'épanouit.

*Anomalies.* Il n'est pas rare que ce muscle soit renforcé par un

faisceau né, soit de l'épitrachée, soit de l'attache humérale du fléchisseur superficiel (Gantzer).

*Connexions.* La face antérieure de ce muscle est couverte par le fléchisseur superficiel, le radial antérieur, le long supinateur, l'artère radiale, le ligament annulaire du carpe, les vaisseaux radiaux et le court fléchisseur du pouce. La face postérieure est appliquée sur le radius, le carré pronateur, le bord interne du ligament interosseux, les ligaments du carpe et le faisceau postérieur du court fléchisseur du pouce. Le tendon est pourvu d'une membrane synoviale et d'une gaine fibreuse spéciales. La double attache du court fléchisseur lui fournit une ouverture de passage analogue aux fentes des tendons du fléchisseur superficiel que traversent ceux du fléchisseur profond.

*Action.* Ce muscle fléchit à lui seul la seconde phalange sur la première; mais il est aidé par le court fléchisseur pour la flexion de la première phalange sur l'os métacarpien. La coopération de ce dernier muscle, auquel se joint l'adducteur, ajoute à la flexion du premier os métacarpien sur le carpe, l'*adduction* qui constitue l'*opposition* avec les autres doigts.

#### DU CARRE PRONATEUR. (1)

CUBITO-RADIAL (CHAUSS., DUMAS); PRONATEUR TRANSVERSE (WINSL.);  
M. PRONATOR QUADRATUS, S. INFERIOR (RIOL., COPPER).

*Configuration, insertions.* Muscle mince, plat, de forme quadrilatère, situé au cinquième inférieur de l'avant-bras, au-devant de l'extrémité antibrachiale du radius et du cubitus. Il naît, par de courtes fibres aponévrotiques, du bord interne et de la face antérieure du cubitus. Ses fibres, parallèles, dont la longueur décroît de la superficie vers la profondeur, se dirigent transversalement et se fixent sur un tendon aponévrotique, très court, qui contourne la face antérieure du radius et se fixe en avant de son bord externe. Sur le bord supérieur du muscle, se distinguent deux petits faisceaux obliques et descendants, dont l'un naît du radius, et l'autre du cubitus, et qui se rejoignent, à angle obtus, pour se confondre avec la masse commune.

*Connexions.* Recouvert par les vaisseaux radiaux et cubitiaux, les fascicules et les tendons du fléchisseur profond et du long fléchisseur propre du pouce, le carré pronateur recouvre les deux os de l'avant-bras et le ligament interosseux.

*Anomalies.* Meckel a trouvé un sujet chez lequel ce muscle manquait complètement. Dans deux autres cas, il l'a trouvé formé de deux faisceaux obliques, parfaitement distincts et qui s'entre-croisaient, disposition qui ne nous paraît être que l'exagération des deux petits fascicules supérieurs.

*Action.* Le carré pronateur, s'insérant en plein sur le cubitus par un bord épais, cette attache est toujours le point fixe. Celle du radius, plus mince, et contournant la face antérieure de cet os comme une poulie, est l'insertion mobile. Il en résulte que, la main étant en supination, le carré pronateur tire sur le bord externe du radius, auquel il fait subir un quart de cercle de dehors en dedans et d'arrière en avant. Ce muscle est donc purement pronateur. Par une disposition heureuse, bien rare dans la mécanique animale, la direction de ses fibres, perpendicu-

(1) Planches 116, 120.

(1) Planches 116, 121.



lares au levier, et leur situation à son extrémité inférieure mobile, ajoutent beaucoup à l'énergie de son action.

### MUSCLES DU PLAN POSTÉRIEUR.

(EXTENSEURS ET ABDUCTEURS.)

Ils sont superposés en deux couches: à part un seul, tous s'étendent de l'avant-bras à ceux des doigts qu'ils font mouvoir. La première couche comprend: à sa partie supérieure, l'anconé, et dans le reste de son étendue, de dehors en dedans, trois muscles verticaux, l'extenseur commun des doigts, l'extenseur propre du petit doigt et le cubital postérieur. La seconde couche se compose de quatre muscles obliques, et décroissant de haut en bas: le long abducteur du pouce, son court et son long extenseurs, et l'extenseur propre de l'indicateur.

#### DE L'ANCONÉ. (1)

ÉPICONDYLO-CUBITAL (CHAUSS., DUM.); M. ANGONEUS (RIOL.); ANCONÆUS.

*Situation, insertions.* Muscle court, épais, triangulaire, situé derrière l'articulation huméro-cubitale, à la partie moyenne et au tiers supérieur de la face postérieure de l'avant-bras. Il naît, en haut, par un sommet tronqué divisé en deux parties: 1° En dehors, est un tendon court qui s'implante en bas et en arrière de l'épicondyle; ce tendon se prolonge très loin, par un épanouissement, sur le bord externe, et sert d'attache à l'aponévrose d'enveloppe. 2° En dedans, le sommet du muscle forme la continuation directe des fibres externes et inférieures du triceps brachial. A partir de cette double origine, les fibres de l'anconé, groupées en petits fascicules divergens, descendent obliquement de dehors en dedans; les supérieures, très courtes et presque horizontales, se fixent sur le contour externe de l'olécrâne, où elles font suite à celle du triceps, sans qu'il existe aucune ligne de démarcation. Celles qui suivent augmentent graduellement d'inclinaison et de longueur; les plus longues, qui forment le bord externe, se terminent en bas par un sommet effilé. Toutes se rendent sur la grande empreinte triangulaire située à la partie externe et postérieure du cubitus; la limite de leur implantation, qui inscrit le bord interne du muscle, est indiquée par la crête postérieure, sur laquelle l'anconé confond ses épanouissements fibreux avec ceux du cubital antérieur.

*Connexions.* Ce muscle est renfermé dans une loge ostéo-fibreuse spéciale. Sa face postérieure est recouverte par une aponévrose qui fait partie de celle de l'avant-bras. L'antérieure est appliquée sur l'articulation huméro-cubitale, le ligament annulaire du radius, le muscle court supinateur et sur le cubitus, où son implantation a une étendue considérable.

*Action.* L'anconé tire en arrière l'extrémité supérieure du cubitus vers l'épicondyle. Il est par conséquent extenseur du bord interne de l'avant-bras sur le bord externe du bras. Par son usage, il est accessoire du triceps brachial; mais, en raison de sa continuité avec ce dernier muscle, on peut le considérer comme n'étant, pour ainsi dire, que son appendice, destiné à prolonger plus loin son insertion, et dont l'incurvation, en dehors de l'olécrâne, aurait le double effet de permettre le jeu de

cette apophyse, et de modifier, par un faisceau isolé, rapproché du lieu de la résistance, la direction principale de la puissance extensive.

#### DE L'EXTENSEUR COMMUN DES DOIGTS. (1)

ÉPICONDYLO-SUS-PHALANGETTIEN COMMUN (CHAUSS., DUM.); MAGNUS EXTENSOR DIGITORUM (RIOL.); M. EXTENSOR DIGITORUM COMMUNIS (Nonnulli).

*Situation, configuration.* Muscle long, fusiforme, mi-partie charnu et tendineux, simple en haut, quadrifide inférieurement, où il se porte aux quatre derniers doigts, situé verticalement à la partie externe de la face postérieure de l'avant-bras.

*Insertions.* Il naît supérieurement de la face postérieure de l'épicondyle, par un tendon court et plat, qui lui est commun avec l'extenseur propre du petit doigt et le cubital postérieur.

Ce tendon est intimement uni avec les tissus fibreux voisins, en dehors, l'attache du second radial externe, en dedans, celle de l'extenseur du petit doigt, en arrière, l'aponévrose antibrachiale, et en avant, celle du court supinateur; de manière à former en commun une pyramide fibreuse quadrangulaire, de la cavité de laquelle les fibres naissent, de chaque côté, dans une disposition penniforme, pour se rendre vers une suture moyenne. Au tiers inférieur de l'avant-bras, le muscle se divise en deux, et, parfois, trois faisceaux, auxquels font suite des tendons. Le faisceau le plus considérable est postérieur ou superficiel. Son tendon plat, formé d'abord d'un cône aponévrotique, qui reçoit les fibres musculaires, se divise bientôt en deux bandelettes qui se rendent au médus et à l'annulaire. Parfois, de son bord interne, se dégage le tendon qui appartient au petit doigt; mais, dans d'autres cas, ce dernier procède d'un faisceau isolé plus profond. En dehors et au-devant du grand faisceau médian existe toujours celui de l'indicateur, grêle, mince, et distinct de la masse principale depuis la partie moyenne de l'avant-bras. Les tendons de l'extenseur commun passent sous le ligament annulaire du carpe, dans deux coulisses de glissement que l'on remarque sur le bord interne de l'extrémité carpienne du radius, à sa face postérieure. Ces coulisses, séparées par une cloison fibreuse qui s'implante sur une crête intermédiaire, sont pourvues chacune d'une synoviale: l'interne, plus considérable, renferme les trois tendons du petit doigt, de l'annulaire et du médus; dans l'externe, se trouvent compris les deux tendons extenseurs de l'indicateur. Au-delà de l'articulation du poignet, les tendons de l'extenseur commun s'écartent en divergeant: celui du médus, le plus direct, suit la face dorsale du troisième os métacarpien. D'abord étroit à sa partie supérieure, il s'élargit un peu au milieu, où il est divisé par une fente longitudinale, et se rétrécit de nouveau près de l'extrémité digitale. Le tendon de l'annulaire suit également la face dorsale du quatrième métacarpien. Au-dessus de la tête de cet os, il est lié avec celui du médus par une bandelette oblique en bas et en dehors. Le tendon du petit doigt longe celui de l'annulaire jusqu'à l'extrémité digitale du métacarpe; puis, il lui est uni par une forte lamelle, de manière à ne pouvoir s'en écarter, et il se termine par une autre lamelle, oblique en bas et en dedans, qui traverse le dernier espace métacarpien, et vient se confondre, avec le tendon de l'extenseur propre du petit doigt, sur son bord externe. En dehors, le tendon de l'indicateur est celui qui s'écarte le plus. A la sortie de sa coulisse, il est joint par celui

(1) Planche 117.

(1) Planche 117.



de l'extenseur propre, situé d'abord au-devant de lui, et qui s'accrole bientôt à son bord interne, de manière à former en commun un ruban plat, divisé par une fente médiane longitudinale; ainsi formé, le double tendon traverse obliquement la face dorsale de la main pour se rendre sur le doigt indicateur.

Parvenu sur la face dorsale des articulations métacarpo-phalangiennes, chacun des tendons extenseurs des doigts ne forme plus qu'un seul ruban fibreux, dont la disposition est partout la même. Il envoie d'abord de l'un et de l'autre côté une lamelle fibreuse sur la capsule métacarpo-phalangienne; puis, il reçoit sur ses bords latéraux l'épanouissement triangulaire de l'attache du lombrical correspondant, qui l'accompagne tout le long de la première phalange, de manière à comprendre la face dorsale de cette dernière dans une sorte de gaine. Sur la première articulation phalangienne, le tendon, pour faciliter le mouvement de flexion, présente une disposition remarquable. A sa partie moyenne, il s'écarte en deux bandelettes latérales qui contournent de chaque côté l'articulation, et se rejoignent au-dessous, de manière à circonscrire une vaste fente ellipsoïde, qui s'entr'ouvre et loge les saillies des os dans la flexion. Cette fente est remplie par une autre bandelette fibreuse médiane, qui revêt en arrière l'articulation, et à laquelle la synoviale est intimement unie. Le tendon reformé sur la deuxième phalange lui adhère assez fortement. Parvenu sur la seconde articulation phalangienne, il offre de nouveau une scissure longitudinale, puis franchit cette articulation, et s'implante, par ses deux languettes, sur le tubercule postérieur de la phalange unguéale, intimement uni en avant à la synoviale, et adhérent de chaque côté aux ligaments latéraux.

*Connexions.* L'extenseur commun des doigts est recouvert sur sa face postérieure par l'aponévrose antibrachiale, le ligament annulaire du carpe, l'aponévrose dorsale du métacarpe, et au doigt, par la peau. Sa face antérieure est en rapport avec le court supinateur, les long adducteur, court et long extenseurs du pouce et l'extenseur propre de l'indicateur, les nombreuses articulations du poignet, les muscles interosseux, les os métacarpiens, les phalanges et leurs articulations.

*Anomalies.* La plus commune est la division en deux ou trois faisceaux jusqu'à la partie supérieure. Parfois le tendon du petit doigt est double: dans ce cas, l'un de ses cordons s'unit au tendon de l'annulaire, et l'autre rejoint celui qui est propre au petit doigt (Albinus, Brugnone).

*Action.* Ce muscle est extenseur à-la-fois de la main dans son entier et de chacune de ses articulations en particulier; c'est-à-dire qu'il étend successivement, de bas en haut, la troisième phalange sur la seconde, celle-ci sur la première, puis les doigts sur le métacarpe, le métacarpe sur le carpe, et enfin ce dernier sur l'avant-bras. Par la liaison des divers cordons fibreux, dont celui de l'annulaire est le centre, on conçoit que le médus et l'annulaire sont sollicités à s'étendre simultanément; aussi, pour le jeu des instrumens, est-il besoin d'une grande habitude pour acquérir la faculté de les étendre isolément. L'indépendance du mouvement est plus prononcée au petit doigt, qui est pourvu d'un extenseur propre; mais surtout elle est complète pour l'indicateur, qui, outre qu'il possède un extenseur propre, demeure isolé des tendons de l'extenseur commun par le faisceau particulier que ce muscle lui envoie.

## DE L'EXTENSEUR PROPRE DU PETIT DOIGT. (1)

ÉPICONDYLO-SUS-PHALANGETTIEN DU PETIT DOIGT (CHAUSS.); M. EXTENSOR DIGITI MINIMI PROPRIUS.

*Situation, insertions.* Petit muscle funiculaire, extrêmement grêle, situé en dedans du précédent, dont il semble n'être qu'un appendice. Il procède, en haut, par un sommet effilé, du cône aponévrotique, qu'il partage avec l'extenseur commun, et, dans l'étendue d'environ deux pouces, de la cloison aponévrotique intermédiaire. Dirigées verticalement le long de la partie moyenne de l'avant-bras, ses fibres charnues se rendent sur un tendon grêle, pourvu d'une synoviale propre. Ce tendon s'engage sur la face dorsale du carpe et derrière le ligament annulaire, dans une coulisse de glissement qui contourne, en dehors, celle du cubital postérieur; puis il s'élargit, et se dirige obliquement sur la face dorsale du cinquième os métacarpien jusqu'à la naissance du petit doigt, où il est renforcé par la bandelette que lui envoie le tendon de l'extenseur commun. Au-delà, il parcourt la face dorsale du cinquième doigt pour s'implanter à sa dernière phalange; du reste, sa distribution, exactement la même que pour le muscle précédent, n'offre rien qui ne nous soit déjà connu.

*Anomalies.* Ce muscle manque quelquefois complètement, et alors il est remplacé par un second tendon de l'extenseur commun (Brugnone, Meckel). Dans d'autres cas, au contraire, le tendon se bifurque en deux languettes, dont l'externe se distribue au quatrième doigt (Meckel).

*Action.* Ce muscle, ainsi que son nom l'indique, étend isolément le petit doigt. Toutefois, comme son tendon est lié, par une bandelette, avec celui de l'annulaire, sa contraction communique à ce dernier un mouvement assez prononcé chez la plupart des sujets, mais que l'habitude parvient à réprimer chez les personnes qui jouent des instrumens de musique.

## DU CUBITAL POSTÉRIEUR. (2)

CUBITO-SUS-MÉTACARPIEN (CHAUSS.); ÉPICONDI-CUBITO-SUS-MÉTACARPIEN (DUM.); CUBITAL EXTERNE (WINSL.); M. ULNARIS EXTERNUS; EXTENSOR ULNARIS.

*Situation, insertions.* Muscle long, fusiforme, situé verticalement le long du cubitus, à la partie interne de la face postérieure de l'avant-bras. Il naît supérieurement: 1° de la partie interne du cône aponévrotique des extenseurs et de l'anconé, qui s'implante en arrière et au-dessous de l'épicondyle; 2° de la face antérieure de l'aponévrose antibrachiale; 3° de la face postérieure, excavée, du cubitus. Cette dernière implantation a pour limites, en haut, l'attache de l'anconé, qu'elle sépare du cubital antérieur, et en bas, la crête postérieure qui occupe le tiers moyen du cubitus, où les deux muscles cubitiaux confondent leurs épanouissemens aponévrotiques. Toutes les fibres se rassemblent autour et sur la face antérieure d'un tendon qui commence au tiers inférieur de l'avant-bras, descend verticalement, en se rétrécissant, entre l'extenseur propre du petit doigt et le cubitus, contourne, comme une poulie, l'extrémité inférieure de cet os derrière le ligament annulaire du carpe, enveloppé dans une gaine fibreuse pourvue d'une synoviale, qui l'accompagne jus-

(1) Planche 117.

(2) Planches 117, 118.



qu'au près de son attache; s'infléchit, en dedans, sur les articulations du poignet, et s'implante, en s'épanouissant, sur le tubercule interne de l'extrémité carpienne du cinquième os métacarpien. Parfois il s'en détache une languette qui accompagne ce dernier os jusqu'au voisinage de la première phalange du petit doigt, où il s'unit au tendon de son extenseur propre.

*Connexions.* Placé entre l'anconé et le cubitus, d'une part, et de l'autre, l'extenseur du petit doigt, le cubital postérieur est recouvert, en arrière, par les aponévroses de l'avant-bras et de la main, et recouvre, en avant, le cubitus, le court supinateur, le long abducteur du pouce, ses extenseurs et celui de l'indicateur.

*Action.* Ce muscle est extenseur du cinquième os métacarpien sur le carpe, et de ce dernier sur l'avant-bras, mais, en même temps, il est adducteur de la main, dont il incline le bord interne sur le cubitus.

#### DU LONG ABDUCTEUR DU POUCE. (1)

GRAND ABDUCTEUR (BICHAT); CUBITO-SUS-MÉTACARPIEN DU POUCE (CHAUSS.); CUBITO-RADI-SUS-MÉTACARPIEN (DUM.); M. ABDUCTOR POLLICIS LONGUS.

*Situation, insertions.* Ce muscle, le plus considérable de la couche profonde, est situé au-dessus et en dehors des autres, au milieu de la face postérieure de l'avant-bras, qu'il traverse en diagonale. Il naît supérieurement: 1° de la face externe du cubitus, dans l'étendue d'un pouce et demi, entre le court supinateur et le long extenseur du pouce; 2° du ligament interosseux; 3° de la partie interne de la face postérieure du radius; 4° d'une lamelle aponévrotique qui le sépare des extenseurs du pouce. Ces diverses attaches se succèdent suivant une ligne oblique, qui trace la direction du muscle de haut en bas et de dedans en dehors. Commencant, en haut, par un sommet effilé, les fibres se rassemblent au milieu suivant une disposition penniforme, et composent un faisceau intermédiaire entre le court supinateur et les extenseurs du pouce, qui contourne en pas de vis le bord postérieur du radius. En ce point, aux fibres charnues, succède un tendon plat, auquel s'accôle celui du court extenseur du pouce. Tous deux passent au-devant des tendons des radiaux externes et de celui du long supinateur, dont ils croisent la direction, glissent sous le ligament annulaire du carpe dans la coulisse externe de l'extrémité inférieure du radius, pourvus chacun d'une synoviale, et séparés par une petite cloison fibreuse; au-dessous, ils continuent leurs trajets parallèles; puis le tendon du long abducteur s'écarte un peu plus en dehors et en avant, envoie une forte lame fibreuse qui sert d'implantation au court abducteur du pouce, et se fixe lui-même au bord externe de l'extrémité supérieure du premier os métacarpien, enveloppé par sa membrane synoviale jusqu'au près de son insertion.

*Connexions.* Ce muscle est recouvert, en arrière, par le long extenseur commun et le long extenseur propre du petit doigt. Dans le point où il contourne le radius, et jusqu'à sa terminaison, il est sous-cutané, et revêtu par une lamelle propre de l'aponévrose antibrachiale. En avant, il est en rapport avec le cubitus, le ligament interosseux, le radius, les tendons radiaux, qui lui font faire une forte saillie, sous la peau, sur le tiers in-

férieur du bord externe de l'avant-bras et sur le même côté de l'articulation du poignet.

*Anomalies.* Parfois, les deux tendons qui le terminent inférieurement forment une scission qui divise le muscle jusqu'au près de sa partie supérieure. Dans des cas rares, on a vu le cordon qui sert d'attache au court abducteur du pouce s'implanter sur le trapèze (Fleischmann).

*Action.* Ce muscle étend le premier os du métacarpe, en arrière, sur le carpe, et en partie le carpe sur l'avant-bras. On l'appelait *extenseur* avant Albinus, qui l'a nommé *abducteur*. En réalité, il est à-la-fois l'un et l'autre, mais surtout abducteur. Il concourt en outre à l'extension de la main, et, comme le remarque Winslow, à son mouvement de *supination*.

#### DU COURT EXTENSEUR DU POUCE. (1)

PETIT EXTENSEUR DU POUCE (BICHAT); CUBITO-SUS-PHALANGIEN DU POUCE (CHAUSS.); M. EXTENSOR POLLICIS BREVIS.

*Situation, insertions.* Situé au-dessous et en dedans du muscle précédent, auquel il est accolé, plus court, mais aussi large inférieurement, il naît de la face postérieure du radius et du ligament interosseux, et s'insinue, par un sommet effilé, entre le long abducteur du pouce et son long extenseur, parfois, jusqu'au cubitus. Divisé en faisceaux parallèles entre eux et avec le long abducteur, il croise, appliqué sous ce dernier muscle, la direction des tendons du long supinateur et des radiaux externes, et se continue, en ce point, par un tendon plat, qui passe avec celui du long abducteur sur le bord externe du carpe, puis sur la face dorsale du premier os métacarpien, et vient s'insérer en arrière et en dehors de l'extrémité supérieure de la première phalange du pouce.

*Connexions.* Le court extenseur du pouce offre exactement les mêmes rapports que le long abducteur, avec lequel il est souvent confondu dans sa portion charnue, et dont il ne semble être, dans tous les cas, qu'un faisceau isolé, surtout dans sa partie inférieure, où leurs tendons, compris dans une synoviale à deux compartiments, s'écartent néanmoins à la partie inférieure pour faciliter leurs mouvements.

*Action.* Ce muscle est d'abord *extenseur* de la première phalange sur le premier os métacarpien; lorsque ce premier effet est produit, il devient auxiliaire du muscle précédent comme *abducteur* et *extenseur* du premier os métacarpien.

#### DU LONG EXTENSEUR DU POUCE. (2)

GRAND EXTENSEUR DU POUCE (BICHAT); CUBITO-SUS-PHALANGIEN DU POUCE (CHAUSS.); M. EXTENSOR POLLICIS MAJOR, S. LONGUS; S. SECUNDI INTERNODII (COWPER, DOUGLAS).

*Situation, insertions.* Situé au-dessous et en dedans du court extenseur, entre ce muscle et l'extenseur propre de l'indicateur, allongé, fusiforme, il procède, en haut, par un sommet effilé, de la face externe et postérieure du cubitus, au-dessous du long abducteur du pouce, puis du ligament interosseux et de la cloison aponévrotique, qui le sépare, en dedans, du cubital posté-

(1) Planches 117, 118, 122, 123.

(1) Planches 117, 118, 122, 123.

(2) Planches 117, 118, 122, 123.



rieur. Né de ces diverses origines, il descend, sur la face postérieure du ligament interosseux, dans une direction presque verticale, mais avec une légère inclinaison en dehors. Ses fibres se rendent, de l'un et l'autre bord, vers une ligne fibreuse moyenne, et se terminent sur un tendon qui passe sur la face postérieure du radius, dans la coulisse des extenseurs, séparé, de ces derniers, par une cloison fibreuse et compris dans une synoviale propre. Une petite saillie osseuse de l'extrémité inférieure du radius lui forme une poulie de renvoi autour de laquelle il s'infléchit, à angle obtus, pour se diriger en dehors. Il passe alors sur la face dorsale du carpe et les tendons des radiaux externes, dont il croise la direction sur le trapèze. Il intercepte, entre lui et le tendon du court extenseur, un espace triangulaire qui, par la contraction des muscles, forme un creux sous la peau; puis il s'accrole en dedans de ce tendon sur l'extrémité supérieure du premier os métacarpien, parcourt longitudinalement la face dorsale de cet os, s'élargit sur son articulation phalangienne, revêt la face dorsale de la première phalange et l'enveloppe dans une gaine à sa partie supérieure, conjointement avec les épanouissements fibreux de l'abducteur du pouce, qu'il reçoit sur son bord interne; élargi de nouveau sur l'articulation phalangienne, il la franchit, et s'implante, en se rétrécissant un peu, sur le tubercule postérieur de la phalange unguéale du pouce.

*Connexions.* Il diffère un peu, dans ses rapports, des deux muscles précédents, par sa direction verticale. Il est situé au-devant du long extenseur commun jusqu'auprès du ligament annulaire du carpe, où son tendon devient superficiel; mais surtout, son principal caractère consiste dans l'angle obtus de réflexion que forme ce tendon avec le ventre charnu.

*Action.* Ce muscle est extenseur de la seconde phalange sur la première, puis devient auxiliaire du court extenseur, pour coopérer au même mouvement de la première phalange sur le métacarpien. Son angle de réflexion, qui a pour effet d'entraîner le pouce très fortement en arrière, contribue avec force au plus grand écartement de la main. Sous ce rapport, il est évident qu'il concourt, non-seulement à l'extension, mais en outre, avec beaucoup d'énergie, à l'abduction, qu'il porte seul jusqu'à ses dernières limites, contrairement à l'opinion exprimée par quelques auteurs.

#### DE L'EXTENSEUR PROPRE DE L'INDICATEUR. (1)

CUBITO-SUS-PHALANGIEN DE L'INDEX (CHAUSS., DUM.); M. ABDUCENS INDICEM (SPIGEL); INDICATORIUS S. INDICIS; EXTENSOR S. ABDUCTOR.

*Situation, insertions.* De même forme, mais plus petit que le précédent, qu'il longe sur son bord interne, de manière à former avec lui un petit groupe vertical isolé, il s'insère, en haut, sur le cubitus, au-dessous du long extenseur propre du pouce; puis successivement à l'aponévrose qui le sépare de ce muscle, et surtout au ligament interosseux. Il descend presque verticalement, charnu dans l'étendue de deux pouces, puis donne naissance à un tendon qui passe sous le ligament annulaire du carpe, dans une gaine qui lui est commune avec celui de l'extenseur commun qui appartient à l'indicateur. De chaque côté, une cloison fibreuse sépare cette coulisse de glissement, en dehors, du long extenseur du pouce et, en dedans, des tendons

extenseurs des trois derniers doigts. Sur la face dorsale du carpe, le tendon de l'extenseur propre, qui d'abord était placé au-devant de celui de l'extenseur commun, s'applique sur son côté interne, qu'il longe ensuite pour traverser obliquement en commun le métacarpe, séparé, comme nous l'avons dit, de ce dernier par une scissure longitudinale. Confondu sur la face dorsale de l'articulation métacarpo-phalangienne, leur trajet sur l'indicateur nous est déjà connu.

*Anomalies.* Elles sont très nombreuses et se rattachent aux variétés suivantes: 1° La division du muscle en un faisceau digastrique par un tendon mitoyen (Rosenmüller). 2° La bifurcation du tendon en deux languettes qui se rendent à l'index (Meckel). 3° La scission du faisceau charnu en deux ventres, qui se réunissent en un seul tendon (Albinus). Il existe, en outre, des muscles surnuméraires qui rapprochent plus ou moins l'organisation de l'homme de celle du singe. Les principaux sont: 4° Un deuxième tendon se rendant au médium (Gantzer). 5° Un muscle séparé, né du radius et du ligament radio-carpien postérieur, et qui s'attache à la première phalange de l'indicateur (Albinus, Peitsch). 6° Un extenseur propre du médium, provenant, soit du cubitus (Meckel), soit du ligament radio-carpien (Brugnone), soit du radius (Meckel). 7° Un extenseur accidentel à double tendon, qui s'implante sur les deuxième et troisième métacarpiens (Brugnone).

*Action.* Ce muscle communique à l'index la faculté de s'étendre isolément, disposition qui est facilitée par l'isolement du tendon provenant de l'extenseur commun, qui se sépare des autres auprès de la masse charnue: c'est à cette circonstance que l'indicateur doit l'indépendance de son mouvement d'extension, qui est supérieure à celle de tous les autres doigts, excepté le pouce.

#### MUSCLES DU PLAN EXTERNE.

(SUPINATEURS).

Ils sont au nombre de quatre, superposés en trois couches: le long supinateur, les deux radiaux externes et le court supinateur.

#### DU LONG SUPINATEUR. (1)

HUMÉRO-SUS-RADIAL (CHAUSS., DUM.); M. SUPINATORUM PRIMUS (SPIGEL); SUPINATOR LONGUS; BRACHIO-RADIALIS.

*Situation, configuration.* Muscle superficiel, long et plat, charnu dans ses deux cinquièmes supérieurs, tendineux inférieurement, situé le long du bord radial de l'avant-bras, étendu depuis le tiers inférieur de l'humérus jusqu'à l'extrémité carpienne du radius.

*Insertions.* Il procède, en haut, dans l'étendue d'un pouce et demi, par de courtes fibres aponévrotiques, de la naissance de la crête externe de l'humérus et de la cloison aponévrotique externe, au-dessus du premier radial, intermédiaire du triceps brachial au brachial antérieur. Le ventre charnu, aplati d'avant en arrière et très épais, se dirige d'abord de dedans en dehors; puis il se contourne en bas et en dedans, autour de la saillie formée par le faisceau externe du brachial antérieur et par l'épicondyle. Il descend alors presque directement sous la

(1) Planches 117, 122, 123.

(1) Planches 118, 123.



forme d'un faisceau rubané, dont l'épaisseur diminue graduellement de haut en bas. Ses fibres, rassemblées en fascicules parallèles, se rendent, vers le milieu de l'avant-bras, dans la cavité et sur les bords d'un cône aponévrotique, auquel fait suite un tendon aplati, qui longe verticalement le bord externe du radius, et vient s'insérer, en s'épanouissant, au sommet de son apophyse styloïde.

*Connexions.* Ce muscle est recouvert, en dehors et en avant, dans presque toute son étendue, par les aponévroses brachiale et antibrachiale, et, près de l'extrémité inférieure de son tendon, par le long abducteur et le court extenseur du pouce, qui croisent très obliquement sa direction. En dedans et en arrière, ce muscle est en rapport avec le brachial antérieur, le court supinateur, le premier radial externe, l'attache radiale du rond pronateur et celle du fléchisseur superficiel des doigts. Son bord interne est séparé, en haut, du brachial antérieur, par le nerf radial; plus bas, il forme, en dehors, la limite du pli de flexion de l'articulation du coude, dans lequel s'enfonce le tendon du biceps: dans les deux tiers inférieurs de l'avant-bras, il recouvre l'artère radiale, et sert de guide pour la compression ou la ligature de ce vaisseau. Son extrémité supérieure forme un angle fibreux, qui commence au-dessous du canal inflexe ostéo-musculaire, par lequel les vaisseaux collatéraux externes débouchent de la face postérieure du bras sur sa face externe. Enfin, dans ses rapports généraux, ce muscle est compris au bras dans une gaine aponévrotique qui lui est commune avec le brachial antérieur, tandis qu'à l'avant-bras, il est renfermé dans une gaine qui lui est propre.

*Action.* Des trois conditions que présente ce muscle, de naître du tiers inférieur du bras, de contourner obliquement en pas de vis la saillie externe de l'articulation, et de se fixer, par son insertion mobile, à l'extrémité même du levier qu'il fait mouvoir, il résulte que, pour agir, il a besoin que l'avant-bras soit placé préalablement en pronation, circonstance dans laquelle, s'enroulant autour du radius en diagonale, il ramène fortement cet os en dehors, et conséquemment est un agent très actif de la supination. Dès que ce premier mouvement est opéré, le long supinateur, dont toute la longueur se rapporte à un même plan, ne peut plus agir que comme un très faible auxiliaire de la flexion de l'avant-bras sur le bras. Enfin, lorsque la main est fixée, l'insertion mobile se transportant à l'humérus, ce muscle agit alors en sens inverse, c'est-à-dire comme fléchisseur du bord externe du bras sur l'avant-bras.

#### DU COURT SUPINATEUR. (1)

PEIT SUPINATEUR (BICHAT); ÉPICYNDILO-RADIAL (CHAUSS., DUM.);  
M. SUPINATOR BREVIS; SUPINATORUM SECUNDUS (SPIGEL).

*Situation, insertions.* Muscle large, quadrangulaire, incurvé sur lui-même, en forme de cylindre creux, de manière à enrouler le tiers supérieur du radius, et formant à lui seul la couche profonde, externe sous le long supinateur et les radiaux. Il naît supérieurement: 1° du ligament latéral externe de l'articulation du coude avec lequel il est intimement uni, et, par le ligament, de la surface de l'épicondyle; 2° du contour du ligament annulaire du radius; 3° de la petite crête qui limite en dehors la cavité sigmoïde du cubitus, et de l'ex-

cavation triangulaire située au-dessous; 4° de la surface intérieure de l'aponévrosé d'enveloppe, qui n'est elle-même que l'expansion de l'attache supérieure à l'épicondyle. A partir de ces diverses origines, les fibres contournent, de dehors en dedans et d'arrière en avant, l'extrémité supérieure du radius. D'abord sensiblement horizontales et très courtes vers l'attache cubitale, elles augmentent graduellement de longueur et d'obliquité, à mesure qu'elles s'éloignent en arrière vers l'insertion épicondylienne, et se rassemblent en deux faisceaux, qui s'écartent inférieurement pour embrasser la tubérosité bicipitale et le tendon du biceps. Le faisceau antérieur rhomboïdal, très court et légèrement oblique, passe au-dessus de ce tendon, et contourne en pas de vis le col du radius, en arrière duquel il s'insère. Par sa forme et sa position, il concourt très puissamment au mouvement de rotation de cet os sur son axe. Le faisceau inférieur, beaucoup plus long et de forme triangulaire, passe au-dessous de la tubérosité bicipitale, et s'implante sur la crête qui descend de cette tubérosité vers le bord externe de l'os.

*Anomalies.* Parfois il existe un petit faisceau supérieur surnuméraire, qui se porte transversalement sur le ligament annulaire du radius, dont il semble être un muscle tenseur (Cruveilhier). Il est plus rare qu'un faisceau accidentel, détaché de l'épicondyle, vienne s'insérer au milieu de la face externe du radius (Sandifort).

*Connexions.* Le court supinateur est recouvert, en avant, par le long muscle du même nom, les radiaux externes, un peu le rond pronateur, l'artère et les veines radiales; en arrière, par l'anconé et par l'attache humérale commune des muscles extenseurs communs des doigts, l'extenseur propre du petit doigt et le cubital postérieur. Par sa surface intérieure, le court supinateur enveloppe le tiers supérieur du radius, une partie de l'articulation du coude et du ligament interosseux. Il est, en outre, traversé par la branche profonde du nerf radial, qui se distribue aux muscles postérieurs de l'avant-bras.

*Action.* Ce muscle, qui contourne les quatre cinquièmes de l'extrémité supérieure du radius, vu le mouvement de rotation qu'il imprime à cet os, de dedans en dehors et d'avant en arrière, est l'agent le plus essentiel de la supination. Toutefois, en raison de sa proximité du point d'appui, qui neutralise, en partie, l'avantage de sa direction, sa puissance ne nous semble pas supérieure à celle du long supinateur, dont l'insertion, à l'extrémité du levier de la résistance, est beaucoup plus avantageuse. En fait, ces deux muscles, qui agissent chacun sur l'une des extrémités du levier de la supination, sont des auxiliaires indispensables l'un de l'autre. A partir de la pronation, c'est le long supinateur qui commence le mouvement avec le plus d'énergie, mais c'est le court supinateur qui l'achève.

#### MUSCLES RADIAUX EXTERNES.

Intermédiaires par leur situation et leurs usages, des supinateurs aux extenseurs, les deux radiaux, parallèles au long supinateur, avec lequel ils forment une masse commune, ne sont, pour ainsi dire, que deux faisceaux d'un même muscle accolés ensemble, mais distincts dans toute leur étendue.

(1) Planches 118, 116.



## DU PREMIER RADIAL EXTERNE. (1)

LONG RADIAL EXTERNE; HUMÉRO-SUS-MÉTACARPIEN (CHAUSS., DUM.);  
M. RADIALIS EXTERNUS LONGUS, S. EXTENSOR RADIALIS LONGUS.

*Situations, configuration.* Muscle long et plat, situé à la partie externe et postérieure de l'avant-bras, en arrière et en dedans du long supinateur, charnu dans son tiers supérieur, tendineux dans ses deux tiers inférieurs.

*Insertions.* Il naît supérieurement : 1° dans l'étendue de deux pouces, de la crête ou angle-plan externe de l'humérus, où il fait suite à l'attache du long supinateur; 2° de l'aponévrose intermusculaire externe. Le ventre charnu, aplati de dedans en dehors, contourne la saillie de l'épicondyle, conjointement avec le long supinateur, qui le recouvre par son bord antérieur, et, comme lui, plat et rubané. Le tendon, d'abord très large, descend, en s'amincissant, le long de la face externe du radius; il passe accolé à celui du second radial, sous l'entre-croisement du long abducteur et du court extenseur du pouce; puis il s'engage sous le ligament annulaire du carpe dans une coulisse située sur la face postérieure du radius, renfermé dans une synoviale commune avec le tendon du second radial. Tous deux descendent, en s'écartant, sur la face dorsale du carpe, croisés, dans leur direction, par le tendon du long extenseur du pouce. Enfin le tendon du premier radial s'implante un peu en dehors de l'empreinte triangulaire située sur la face dorsale de l'extrémité supérieure du deuxième os métacarpien.

*Connexions.* Ce muscle est recouvert par le long supinateur et l'aponévrose antibrachiale. Il recouvre le second radial, une partie de l'articulation du coude, de la face externe du radius et des articulations du carpe.

*Anomalies.* Parfois il se détache inférieurement de son tendon une languette fibreuse qui s'accôle à celui du second radial, et s'insère au-dessus de lui sur la tête du troisième os métacarpien (Albinus).

## DU SECOND RADIAL EXTERNE. (2)

COURT RADIAL EXTERNE; ÉPICYNDYLO-SUS-MÉTACARPIEN (CHAUSS., DUM.);  
M. EXTENSOR RADIALIS BREVIS.

*Situation, insertions.* Plus épais et moins long que le précédent, charnu dans ses deux tiers supérieurs, tendineux dans son tiers inférieur, il naît supérieurement : 1° de la partie externe ou du sommet de l'épicondyle, par un tendon assez fort, qui est uni, en dehors, avec celui des extenseurs des doigts; 2° de l'aponévrose intermusculaire qui le sépare des extenseurs des doigts; 3° d'une autre aponévrose postérieure de revêtement, qui, inférieurement fait partie de celle qui enveloppe le membre. A partir du tendon d'origine, qui descend très bas le long du bord interne du muscle, les fibres descendent parallèlement pour s'implanter sur le tendon inférieur, celui-ci, d'abord très large, descend, en se rétrécissant, sur la face postérieure du radius, accolé au tendon du premier radial dont il partage les rapports. A l'extrémité carpienne du radius, une petite crête osseuse, interposée entre les tendons, forme le point de départ de

leur divergence; celui du second radial vient s'insérer, en s'épanouissant, en dehors de l'empreinte triangulaire située sur la face dorsale de l'extrémité supérieure du troisième os métacarpien.

*Anomalies.* Ce muscle manque quelquefois entièrement, et alors le premier radial est beaucoup plus fort, comme s'il était formé de la réunion des deux muscles; parfois le radial unique se divise, inférieurement, en deux tendons qui vont s'implanter comme à l'ordinaire, disposition analogue à celle de plusieurs mammifères (Salmann). Dans des cas opposés, les deux radiaux existant simultanément, c'est le second radial qui est bifide inférieurement, et dont les deux tendons s'insèrent au troisième et au quatrième os métacarpiens (Albinus, Meckel).

*Action des deux radiaux.* Nous avons déjà fait observer que ces muscles, par leur position, sont intermédiaires entre les supinateurs et les abducteurs du pouce, d'une part, et de l'autre, les extenseurs des doigts. Leurs usages participent également de l'un et de l'autre mode d'action. Ainsi, ils sont *extenseurs* du métacarpe sur le carpe, et de celui-ci sur l'avant-bras, et en même temps *abducteurs* de la main. Ce mouvement est surtout favorisé par la longue courbe oblique que les deux muscles décrivent le long du radius, leur masse charnue étant externe et même un peu antérieure, tandis que leur tendon métacarpien est tout-à-fait postérieur. Le premier radial, en particulier, en raison de son insertion humérale, peut concourir à la flexion de l'avant-bras sur le bras, et *vice versa*, suivant l'extrémité qui sert de point fixe.

## MUSCLES DE LA MAIN.

Nous avons fait remarquer, dans l'Ostéologie, le nombre considérable d'os et d'articulations qui fractionnent la charpente de la main, et lui impriment une si grande mobilité. Les muscles, en nombre proportionnel, qui mettent en jeu les pièces osseuses, composent deux séries : les uns, ou muscles extrinsèques, sont précisément la plupart de ceux de l'avant-bras, et ont, pour objet principal, les grands mouvements de *flexion* et d'*extension*. Les muscles intrinsèques de la main sont aussi très variés, mais se rapportent plus spécialement aux mouvements partiels d'*abduction* et d'*adduction*; d'où résultent l'écartement ou l'*extension en travers*, et le rapprochement ou l'*opposition*. Épais et fusiformes, leur longueur n'est en général que la moitié de celle de la main, du carpe, à l'extrémité supérieure des premières phalanges. Tous ces muscles sont situés sur la face palmaire, et par cela seul concourent à la *préhension*. Ils se divisent en trois groupes divergens, un moyen, déprimé dans la paume de la main, et deux latéraux, enveloppant la base du pouce et du petit doigt, où leur masse charnue triangulaire est désignée sous les noms d'*éminences thénar* et *hypothénar*, formées chacune de quatre muscles. A l'éminence thénar, appartiennent le *court abducteur*, le *court fléchisseur*, l'*opposant* et l'*adducteur du pouce*. L'éminence hypothénar renferme un muscle tenseur de la peau, le *palmaire cutané*; plus, l'*adducteur*, le *court fléchisseur* et l'*opposant du petit doigt*. Les muscles du groupe moyen sont disposés sur deux couches : l'une superficielle, bridée par l'aponévrose palmaire, comprend les *quatre lombricaux*, accessoires des tendons du fléchisseur profond, auquel ils s'insèrent; la couche profonde, située dans l'écartement des os, se compose de *sept muscles interosseux* adducteurs et abducteurs des doigts, qui,

(1) Planches 115, 118, 123.

(2) Planches 118, 116, 123.



par leur superposition, se divisent en *trois palmaires* et *quatre dorsaux*.

En résumé, la main comprend dix-neuf muscles, qui, dans leur intention la plus générale, sont des auxiliaires des fléchisseurs, avec lesquels ils concourent en commun à la préhension. En effet, les muscles des deux éminences, quelle que soit leur dénomination, ont également pour objet de rapprocher l'un de l'autre le pouce et le petit doigt vers la ligne moyenne de la main, ou de faire *opposition*, et de ce mouvement, combiné avec la flexion des doigts, résulte l'occlusion de la main ou la *préhension*. Quant aux lombricaux et aux interosseux, ils contribuent, quoique pour une faible part, à l'action commune; les premiers, en modifiant la direction des tendons fléchisseurs; et les seconds, en variant les inclinaisons des doigts.

MUSCLES DE L'ÉMINENCE THÉNAR OU INTRINSÈQUES DU POUCE.

#### DU COURT ABDUCTEUR DU POUCE. (1)

CARPO-SUS-PHALANGIEN DU POUCE (CHAUSS.); SCAPHO-SUS-PHALANGIEN (DUM.); M. ABDUCTOR BREVIS POLLICIS MANUS.

*Situation, insertions.* Le plus superficiel des muscles de l'éminence thénar, il naît, par une attache aponévrotique rubanée : 1° d'une expansion du tendon du palmaire grêle; 2° du ligament palmaire situé au-devant des tendons fléchisseurs, et qui unit, au milieu, les attaches des muscles des deux éminences; 3° du rebord palmaire du scaphoïde; 4° dans quelques cas, d'une expansion fibreuse de la gaine du radial antérieur. D'abord très large à son origine, et divisé, par un sillon longitudinal, en deux faisceaux parallèles, épais et plats, ce muscle descend obliquement en dehors, en se rétrécissant, et se termine par un tendon épais et court, qui se fixe sur le tubercule externe de la première phalange du pouce, et s'épanouit en dehors de l'attache du court extenseur avec lequel il est souvent uni.

*Connexions.* Recouvert par l'enveloppe fibro-celluleuse sous-cutanée, il recouvre l'opposant et le court fléchisseur du pouce.

*Action.* Ce muscle tire la première phalange du pouce *en avant et en dedans*. Dans ce mouvement, il écarte, à la vérité, le pouce de l'indicateur, mais c'est en qualité d'*opposant superficiel*, plutôt que d'*abducteur*, comme l'indiquerait le nom qui lui a été imposé.

#### DE L'OPPOSANT DU POUCE. (2)

CARPO-MÉTACARPIEN DU POUCE (CHAUSS.); M. OPPONENS POLLICIS MANUS.

*Situation, insertions.* Muscle trapézoïdal, aplati, rubané, situé à la partie externe de l'éminence thénar. Il naît : 1° du ligament palmaire, au-devant de la gaine du tendon du radial antérieur qu'il contourne; 2° de la surface du trapèze et du ligament qui unit cet os au capitatum. De l'insertion supérieure aponévrotique, dont la forme est membraneuse, procèdent des fascicules parallèles qui se dirigent obliquement en dehors, et vont s'insérer, par de courtes fibres aponévrotiques, à toute la longueur du bord externe du premier os métacarpien. Le fascicule supérieur très court est presque horizontal; les autres s'inclinent de

plus en plus de haut en bas. Le fascicule interne, le plus inférieur, se termine par un petit tendon qui se fixe en arrière et au-dessus de celui du court abducteur.

*Connexions.* Recouvert par une aponévrose qui l'isole en dedans du court abducteur, il est sous-cutané en dehors. Par sa face postérieure, il est en rapport avec le premier os métacarpien et la capsule qui l'unit au trapèze.

*Action.* Ce muscle porte le premier métacarpien *en dedans et un peu en avant*. Il est donc réellement l'*opposant externe et profond* du pouce.

#### DU COURT FLECHISSEUR DU POUCE. (1)

TRAPÉZO-PHALANGIEN (CRUV.); CARPO-PHALANGIEN DU POUCE (CHAUSS.); M. FLEXOR SECUNDI INTERNODII POLLICIS MANUS (DOUGL.); S. BREVIS.

*Situation, insertions.* Ce muscle, l'un de ceux dont les limites sont les moins précises, est situé à la partie interne de l'éminence thénar. Il naît, par une insertion supérieure bifide : 1° en avant et en dehors, de l'apophyse du trapèze, au-dessous de l'attache du court abducteur et de l'arcade du ligament palmaire, dont il forme le bord libre conjointement avec le court fléchisseur du petit doigt, avec lequel il s'entre-croise; 2° en dedans, de la face palmaire du grand os et des ligaments qui l'unissent aux os voisins; 3° dans l'espace intermédiaire, où il sert à lier les deux attaches du bord inférieur de la coulisse fibreuse de glissement du tendon du long fléchisseur propre du pouce, et celle du radial antérieur jusqu'au point d'implantation de son tendon. De ces diverses insertions, naît un muscle dont la division inférieure, véritablement arbitraire, a été considérée d'une manière différente par les anatomistes. En dehors, et formant la saillie interne de l'éminence thénar, est un faisceau fusiforme, très épais, parallèle au court abducteur et à l'opposant, qui passe inférieurement en dehors du long fléchisseur, et s'implante, par un tendon aplati, à l'os sésamoïde externe, et, par son intermédiaire, au tubercule correspondant de la première phalange, au-dessus et en arrière de l'attache du court abducteur.

En arrière, dans le creux intermédiaire, entre l'éminence thénar et la paume de la main, le court fléchisseur est déprimé par une gouttière profonde, dans laquelle glisse le tendon du long fléchisseur propre du pouce. Enfin les fibres internes, nées du grand os, se confondent en dehors avec celle du faisceau externe dans la gouttière, et en dedans, avec le fascicule supérieur de l'adducteur du pouce, de manière à former en commun un faisceau interne, qui se sépare de l'autre inférieurement, longe, en dedans, le tendon du long fléchisseur, et s'implante à l'os sésamoïde interne, en s'épanouissant, sur la première phalange du pouce.

De l'ensemble de ces dispositions, il résulte un muscle complexe, saillant en avant par l'un de ses faisceaux, déprimé profondément par l'autre, et canaliculé dans l'espace moyen, le tendon du long fléchisseur séparant une double attache aux os sésamoïdes. Dans l'impossibilité de fixer sa limite en dedans, Bichat et Boyer considèrent le faisceau interne comme appartenant au court fléchisseur. M. Cruveilhier, au contraire, restreint ce muscle à son faisceau externe. Quant à nous, le court fléchisseur, dans sa conformation comme dans ses usages, ne

(1) Planches 119, 120.

(2) Planches 120, 121.

(1) Planche 120.



nous semble être que le complément de l'adducteur, ou, en d'autres termes, nous envisageons ce dernier comme un muscle inflexe qui enveloppe, dans une anse à concavité interne, les tendons fléchisseurs; de telle sorte que, de la masse principale, située dans la paume de la main, procède un prolongement latéral qui, d'abord excavé pour le passage du tendon long fléchisseur du pouce, le contourne, et le revêt ensuite en avant par le faisceau externe né du ligament palmaire; d'où il résulte que l'adducteur, ainsi analysé, tire avec énergie sur les deux bords de la première phalange du pouce, tout en inscrivant, sur la moitié interne de la paume de la main, une vaste coulisse musculaire autour des tendons fléchisseurs.

*Connexions.* Le court fléchisseur, dans les limites ordinaires qu'on lui assigne, est recouvert par le court abducteur et l'enveloppe sous-cutanée fibro-celluleuse externe; il renferme le tendon du long fléchisseur du pouce, et recouvre le premier interosseux dorsal.

*Anomalies.* Parfois les deux attaches au trapèze et au ligament palmaire sont isolées, et divisent le faisceau externe en deux. Plus souvent encore le faisceau interne est confondu, dans toute sa hauteur, avec l'adducteur (Meckel).

*Action.* Ce muscle, accessoire de l'adducteur, amène la première phalange en dedans, et même l'incline un peu vers la paume de la main. Il est donc très légèrement fléchisseur de cette phalange sur son métacarpien, mais plus spécialement adducteur du pouce, ou opposant avec les autres doigts.

#### DE L'ADDUCTEUR DU POUCE. (1)

MÉTACARPO-PHALANGIEN DU POUCE (CHAUSS.); MÉSOTHÉNAR (WINSL.); PARS HYPOTHENARIS POLLICIS (RIOL.).

*Situation, insertions.* Muscle épais, triangulaire, rayonné, situé transversalement dans la paume de la main. Il naît, par une large base: 1° à la partie supérieure, suivant une ligne horizontale, de la face antérieure du trapèze, du trapézoïde, du grand os et des ligaments qui les unissent conjointement avec les courts fléchisseurs; 2° de haut en bas, suivant une ligne verticale, de la crête moyenne du troisième os métacarpien et de l'aponévrose interosseuse; 3° par quelques fibres superficielles d'une aponévrose qui tapisse sa face antérieure. Nées de ces diverses origines, les fibres se groupent en fascicules convergens; ceux qui procèdent de l'attache carpienne se rassemblent en un faisceau oblique de haut en bas et de dedans en dehors. Les fascicules inférieurs, dont la direction est de plus en plus horizontale, composent un second faisceau métacarpien, séparé du précédent par un sillon celluleux. Tous deux s'unissent, en un sommet commun, par un tendon bifide, dont le faisceau supérieur s'implante sur l'os sésamoïde interne, et l'inférieur sur le tubercule correspondant de la première phalange du pouce.

*Connexions.* Sa face antérieure est recouverte médiatement: en dedans, par les tendons fléchisseurs et les lombricaux de l'indicateur et du médus; en dehors, par l'aponévrose palmaire et la peau. Elle est enveloppée immédiatement par la gaine que lui envoie l'aponévrose interosseuse. Sa face postérieure recouvre les muscles des deux premiers espaces interosseux, dont elle est sé-

parée par les vaisseaux du même nom et par une aponévrose.

*Anomalies.* Il est assez ordinaire que ce muscle, divisé par des sillons profonds, se trouve formé par un plus ou moins grand nombre de faisceaux séparés. Parfois, quelques-uns de ces faisceaux inférieurs franchissent les derniers espaces interosseux pour s'insérer au quatrième ou au cinquième os métacarpiens.

*Action.* Ce muscle rapproche fortement le pouce de la ligne moyenne de la main; il est donc véritablement adducteur, ou, suivant une expression plus précise, d'après son mode d'insertion perpendiculaire à la partie moyenne du levier qu'il fait mouvoir, il est, pour l'opposition du pouce, avec les quatre derniers doigts, l'agent essentiel dont les trois autres muscles ne sont que les accessoires.

#### MUSCLES DE L'ÉMINENCE HYPOTHÉNAR OU INTRINSÈQUES DU PETIT DOIGT.

Ils se composent, comme nous l'avons vu, d'un peaucier et de trois muscles qui s'insèrent au côté interne du cinquième os métacarpien, ou de la première phalange du petit doigt.

#### DU PALMAIRE CUTANÉ. (1)

CARPIEUS (RIOL.); CARO QUÆDAM QUADRATA (SPIGEL, DOUGL.); PALMARIS BREVIS.

*Situation, insertions.* Petit muscle, peaucier, quadrilatère, situé transversalement à la partie supérieure de l'éminence hypothénar. Il naît, en dehors, du bord interne du ligament palmaire jusqu'à son bord libre inférieur. Les fibres parallèles, horizontales, recouvrent la saillie des muscles profonds, et se terminent sur le bord interne de la main dans le corps de la peau, après un trajet d'environ un pouce et demi.

*Connexions.* Recouvert immédiatement par la peau, dans laquelle il se perd par son extrémité interne, ce muscle recouvre l'extrémité supérieure de l'adducteur et du court fléchisseur du petit doigt, dont il est séparé par l'enveloppe fibro-celluleuse interne.

*Action.* On lui attribue pour usage de froncer la peau de l'éminence hypothénar, et, sous ce rapport, il peut aider au mouvement d'opposition du petit doigt. Du reste, cette fonction ne semble pas être d'une grande importance; car ce muscle manque dans beaucoup de sujets, et n'est généralement bien développé que chez les plus vigoureux.

#### DE L'ADDUCTEUR DU PETIT DOIGT. (2)

PISI-PHALANGIEN (CRUV.); CARPO-PHALANGIEN DU PETIT DOIGT (CHAUSS., DUM.); M. ADDUCTOR DIGITI QUINTI.

*Situation, insertions.* Situé sur le bord cubital de la main, ce petit muscle naît, par de courtes fibres aponévrotiques, de l'os pisiforme et de l'expansion du tendon du cubital antérieur. Il constitue un faisceau charnu, épais et fusiforme, qui descend le long du plan interne du cinquième os métacarpien, et vient s'insérer, par un tendon court et plat, sur le rebord interne de la première phalange du petit doigt.

(1) Planches 121, 122.

(1) Planches 119, 151.

(2) Planches 119, 120.



*Connexions.* Recouvert par l'enveloppe fibreuse interne et par le palmaire cutané, ce muscle recouvre l'opposant et le bord interne du court fléchisseur.

*Action.* Il tire, en dedans, le petit doigt, dont il est conséquemment l'adducteur. Par rapport aux mouvemens de la main, en particulier, c'est un muscle d'écartement qui contribue à donner à cet organe tout son développement en travers.

#### DU COURT FLECHISSEUR DU PETIT DOIGT. (1)

UNCI-PHALANGIEN (*CRUF.*); PORTION DU CARPO-PHALANGIEN DU PETIT DOIGT (*CHAUSS.*); M. FLEXOR PROPRIUS DIGITI QUINTI.

*Situation, insertions.* Situé en dehors du précédent, avec lequel il est parfois confondu, il procède, en haut, par une base assez large: 1° du bord libre du ligament palmaire, où il confond ses épanouissemens avec ceux du court fléchisseur du pouce; 2° de la face antérieure de l'os unciforme. Séparé, à son origine, de l'adducteur, par un sillon triangulaire, dans lequel s'enfonce un rameau de l'artère cubitale, il descend obliquement en dedans, renflé à son milieu, accolé à l'adducteur sous le bord externe duquel il s'insinue, et se termine par un petit tendon plat placé derrière et en dedans de celui de l'adducteur, avec lequel il se confond, et qui se fixe à l'extrémité interne du rebord antérieur de la première phalange du petit doigt.

*Connexions.* Recouvert par le palmaire cutané, l'enveloppe fibro-celluleuse interne et un peu l'adducteur, il recouvre l'opposant, les tendons fléchisseurs du petit doigt et une partie des trois derniers interosseux.

*Action.* Ce muscle, d'après ses insertions, du milieu de l'arcade palmaire à la première phalange du petit doigt, tire cette dernière en dehors, ou vers la paume de la main. Il est bien évidemment court fléchisseur ou opposant. C'est donc à tort que Chaussier, en a fait un seul muscle avec l'adducteur dont le mode d'action est inverse.

#### DE L'OPPOSANT DU PETIT DOIGT. (2)

UNCI-MÉTACARPIEN (*CRUF.*); CARPO-MÉTACARPIEN DU PETIT DOIGT (*CHAUSS., DUM.*); M. ABDUCTOR OSSIS MÉTACARPI QUINTI.

*Situation, insertions.* Semblable à l'opposant du pouce, mais plus faible, comme ce dernier, aplati, trapézoïdal, demi-aponévrotique et charnu, l'opposant du petit doigt naît supérieurement, par un large sommet fibreux tronqué, de l'apophyse et du bord inférieur de l'os crochu. Il se dirige obliquement en bas et en dedans, en s'élargissant, et s'implante en avant sur les trois quarts inférieurs du bord interne du cinquième os métacarpien. Ses fibres demi-charnues et aponévrotiques augmentent de longueur et d'obliquité de haut en bas; celles du bord externe, les plus inférieures et les plus longues, se rendent sur un court tendon plat, qui lui-même se fixe sur la tête de l'os métacarpien, et s'épanouit au-delà sur le ligament latéral interne de l'articulation et sur l'extrémité de la phalange, derrière les tendons des deux muscles précédens.

*Connexions.* Recouvert par l'adducteur et le court fléchisseur,

(1) Planches 119, 120.

(2) Planche 121.

ce muscle recouvre les tendons fléchisseurs du petit doigt et la partie supérieure des trois derniers interosseux.

*Action.* Comme son nom l'indique, ce muscle, en amenant le cinquième métacarpien en dehors et un peu en avant, contribue au mouvement d'opposition du petit doigt avec le pouce.

*Connexions des muscles des éminences thénar et hypothénar.* En résumé, de l'étude que nous venons de faire, il résulte que les éminences thénar et hypothénar inscrivent deux triangles musculaires adossés, à angle droit, par leurs bases, au milieu de la partie supérieure de la main. C'est cette base commune, siège des insertions fixes, qui est le centre du mouvement de charnière des leviers du pouce et du petit doigt, auquel contribuent tous les muscles, et qui constitue l'opposition réciproque, caractère essentiel de la main. Toutefois, les trois doigts intermédiaires agissant en commun avec le cinquième dans l'opposition générale de la main, il n'était pas nécessaire que ce dernier fût susceptible d'un déplacement considérable; tandis que le levier formé par le pouce, existant seul sur le bord radial, devait être à-la-fois et plus fort et plus mobile, de manière à s'opposer à-la-fois, avec la même énergie, aux quatre derniers doigts, dans leur ensemble, ou à chacun d'eux en particulier.

#### MUSCLES DE LA PAUME DE LA MAIN.

##### DES LOMBRICAUX. (1)

PALMI-PHALANGIENS (*CHAUSS.*); ANNULL-TENDO-PHALANGIENS (*DUM.*); M. FLECTENTES PRIMUM INTERNODIUM (*SPIGEL.*); LOMBRICALES.

*Disposition générale.* Au nombre de quatre, ces petits muscles, avons-nous dit, ne sont que des accessoires des tendons longs fléchisseurs profonds. Insérés supérieurement sur les faces ou les bords de ces tendons, les fibres qui en naissent composent autant de petits faisceaux fusiformes qui traversent, en divergeant, le diamètre vertical de la paume de la main, et se terminent sur de petits tendons, au-dessus des têtes des os métacarpiens. Ces tendons contournent les articulations métacarpophalangiennes, puis la face externe des premières phalanges, s'adossent à ceux des interosseux, et viennent s'implanter, en arrière, sur le bord externe des tendons extenseurs, en regard de la moitié inférieure des mêmes phalanges.

*Connexions communes.* Recouverts médiatement par les tendons fléchisseurs superficiels, l'arcade superficielle de l'artère cubitale, l'aponévrose palmaire et la peau, ils recouvrent en partie les muscles et les vaisseaux interosseux, et les tendons fléchisseurs profonds, enveloppés par une membrane celluleuse très mince, qui n'est que l'expansion de la gaine synoviale métacarpienne de ces tendons.

*Action.* Les auteurs ne sont pas d'accord sur les usages de ces muscles. Vésale les considère comme des adducteurs; Spigel comme des fléchisseurs. M. Cruveilhier pense, d'après Riolan et la plupart des auteurs, qu'ils sont destinés à maintenir appliqués les tendons extenseurs contre les phalanges, en leur tenant lieu de gaine propre; mais, en outre, il leur attribue l'usage de servir de lien entre les tendons extenseurs et fléchisseurs, de manière à s'opposer au déplacement réciproque et des uns et des autres. Quant à nous, tout en reconnaissant la réalité de ces

(1) Planches 120, 119.



divers usages, nous pensons qu'il en est encore un autre omis par les divers auteurs, et qui, cependant, ne nous paraît pas le moins essentiel. Transposant l'insertion mobile, la plus habituelle des lombricaux, des tendons extenseurs aux fléchisseurs, nous croyons que c'est principalement sur ces derniers qu'ils agissent. En effet, si l'on se rappelle que l'attache supérieure du fléchisseur profond étant tout-à-fait interne, la flexion de l'indicateur et du médius devrait se faire sur le bord cubital de la main, tandis que les tendons de l'annulaire et du petit doigt, détournés de leur direction par l'apophyse de l'os crochu, devraient se fléchir sur le bord radial, on concevra la nécessité des lombricaux, dont les attaches inférieures étant externes, ceux des deux premiers doigts tendent à rappeler leurs tendons un peu en dehors, tandis que les deux derniers les maintiennent plus fixes, de manière à rétablir la flexion directe, ou, en d'autres termes, à faire converger les diverses forces vers la ligne verticale et moyenne de la main.

**PREMIER LOMBRICAL.** Le plus long des quatre, implanté sur tout le bord externe du tendon de l'indicateur, composé de fibres dont la longueur décroît de haut en bas; il descend obliquement en dehors. Son tendon contourne l'articulation métacarpophalangienne de l'index, accolé à celui du premier interosseux dorsal, et se rend plus bas sur le tendon extenseur de l'indicateur. Ce muscle, comme le tendon auquel il appartient, est très écarté des autres en dehors.

**DEUXIÈME LOMBRICAL.** Semblable au précédent, mais plus petit, il naît du bord externe du tendon du médius, dans le tiers moyen de la paume de la main, se dirige aussi en bas et en dehors, pour contourner la face externe du médius.

**TROISIÈME LOMBRICAL.** Situé verticalement entre le deuxième et le quatrième, avec lesquels il forme un groupe convergent, il s'interpose entre les tendons du médius et de l'annulaire, fixé, par ses côtés, au tiers moyen du bord interne du premier et du bord externe du second. Il descend presque directement, et son tendon s'implante, soit au côté externe de l'annulaire, ou au côté interne du médius, et parfois, à tous les deux, par un cordon bifurqué. Par rapport à l'usage que nous attribuons aux lombricaux de tirer sur les tendons fléchisseurs, on conçoit que cette variante, dans l'insertion digitale du troisième lombrical, est insignifiante, tandis qu'elle paraît inexplicable aux auteurs qui ne font agir les lombricaux que sur les tendons extenseurs.

**QUATRIÈME LOMBRICAL.** Le plus court de tous, décroissant de largeur de haut en bas, il naît de la partie antérieure et des bords adjacents des tendons de l'annulaire et du petit doigt, et descend obliquement en dedans pour contourner la face externe du petit doigt.

#### DES INTEROSSEUX. (1)

MÉTACARPO-PHALANGIENS LATÉRAUX (CHAUSS.); MÉTACARPO-LATÉRI-PHALANGIENS (DUM.); M. INTEROSSEI.

*Disposition générale.* Les muscles interosseux, ainsi nommés d'après leur situation dans l'intervalle des os du métacarpe, et qui, par leurs insertions mobiles, se rendent sur les premières phalanges, ont pour objet de servir aux inclinaisons latérales

des doigts, et, par leurs rapports avec les lombricaux et les tendons extenseurs de concourir plus ou moins, aux mouvements de flexion et d'extension. D'abord, assez mal connus des premiers anatomistes, Guillemeau et Habcot sont les premiers qui en aient fait une bonne description. On en compte sept: deux pour chacun des trois derniers espaces interosseux, et un seul pour le premier, le muscle complémentaire étant représenté par l'adducteur du pouce. Dans leur position relative, les deux muscles d'un même espace, dont les bords sont d'épaisseur inégale, sont situés l'un devant l'autre en diagonale, de manière à présenter alternativement la plus grande partie de leur étendue vers l'une ou l'autre face de la main, d'où la distinction des interosseux en quatre dorsaux et trois palmaires.

Pour comprendre l'intention générale de ces muscles, il faut, à l'exemple de M. Cruveilhier, les considérer au point de vue de leurs usages, comme *adducteurs* et *abducteurs* des doigts, en faisant converger leurs mouvements vers la ligne moyenne verticale de la main, centre du mécanisme partiel de cet organe. Cette première donnée étant établie, chacun des interosseux dorsaux, plus éloigné de cette ligne à son insertion métacarpienne qu'à son attache digitale, se fixera, par cette dernière, sur le bord opposé du doigt correspondant, qu'il écartera de la ligne moyenne, ou dont il sera l'*abducteur*; et *vice versa*, chacun des interosseux palmaires, plus rapproché de la ligne moyenne à son attache métacarpienne qu'à son insertion digitale, se fixera sur le bord de la phalange correspondant à cette ligne, vers laquelle il amènera le doigt, en faisant office d'*adducteur*.

Ainsi, parcourant la série des sept muscles interosseux, nous trouvons, quant aux attaches et aux usages de chacun d'eux: *Premier dorsal*, des premier et deuxième métacarpiens au côté externe de la première phalange de l'index; *abducteur de l'index*. *Deuxième dorsal*, des deuxième et troisième métacarpiens au côté externe de la première phalange du médius; *abducteur du médius*. *Troisième dorsal*, des troisième et quatrième métacarpiens au côté interne de cette même phalange du médius; *abducteur du médius*. *Quatrième dorsal*, des quatrième et cinquième métacarpiens au côté interne de la première phalange de l'annulaire; *abducteur de l'annulaire*. En sens inverse: *Premier interosseux palmaire*, du deuxième métacarpien au côté interne de la première phalange de l'index; *adducteur de l'index*. *Deuxième palmaire*, du quatrième métacarpien au côté externe de la première phalange de l'annulaire; *adducteur de l'annulaire*. *Troisième palmaire*, du cinquième métacarpien au côté externe de la première phalange du petit doigt; *adducteur du petit doigt*.

Ce n'est donc pas sans motif que nous rapportons les mouvements de l'ensemble des interosseux à la ligne moyenne de la main; car, si on prenait pour terme de comparaison le plan moyen du corps, les troisième et quatrième dorsaux se trouveraient être des *adducteurs*, et le troisième palmaire un *abducteur*. Ainsi les interosseux fournissent des abducteurs et adducteurs à l'index, au médius et à l'annulaire, et un adducteur au petit doigt. Les mouvements des deux doigts extrêmes sont complétés par les muscles des deux éminences: l'*abducteur* du petit doigt n'est autre que celui nommé son *adducteur*, par rapport au plan moyen du corps; et quant au pouce, nous connaissons déjà ses *abducteurs* et son *adducteur propre*, qui représente le premier interosseux palmaire, avec un volume plus considérable et une insertion prolongée plus loin, pour satisfaire au fort mouvement d'opposition du pouce.

(1) Planches 121, 122, 123.



## INTEROSSEUX DORSAUX.

MÉTACARPO-PHALANGIENS LATÉRAUX SUS-PALMAIRES (CHAUSS.);  
M. INTEROSSEI EXTERNI.

Muscles longs, aplatis et prismatiques sur leur épaisseur, penniformes, étendus des deux métacarpiens, entre lesquels ils sont situés, à la première phalange et au tendon extenseur du doigt auquel ils appartiennent. De leurs bords d'insertion, l'un occupe dans toute sa largeur la face latérale de l'un des métacarpiens, depuis la crête palmaire jusqu'au bord dorsal; l'autre est borné à l'extrémité dorsale de la même face du métacarpien adjacent; de sorte qu'il résulte, au-devant de ce dernier, un autre espace triangulaire rempli par l'interosseux palmaire. Les fibres nées de ces deux insertions se rendent sur une aponévrose moyenne qui donne naissance au tendon digital, dont le trajet nous est déjà connu.

Le premier interosseux dorsal diffère beaucoup des autres. Situé dans le premier espace métacarpien, dont la mobilité du pouce rend l'écartement très considérable, ce muscle, d'un grand volume proportionnel, en forme de triangle allongé, se compose de trois faisceaux, un palmaire et deux dorsaux. Le faisceau palmaire présente deux ordres des fibres: les unes naissent, en dehors, de la moitié carpienne du bord interne du premier os métacarpien, et descendent verticalement jusqu'au-dessus du tendon commun. Les autres procèdent, en dedans, de la moitié palmaire de la face latérale du second os métacarpien, et descendent obliquement pour se mêler aux fibres verticales. Les deux faisceaux dorsaux naissent également de la moitié postérieure des faces adjacentes des deux os métacarpiens.

L'externe est plus fort que l'interne. Leurs fibres obliques se rendent vers une ligne aponévrotique, très évidente sur la face dorsale, qui sert de jonction commune, et donne aux muscles, sur ce plan, une disposition penniforme. A la partie supérieure, les trois faisceaux sont séparés par une anse fibreuse, qui donne passage à la branche de l'artère radiale qui forme l'arcade profonde de la main. Inférieurement, les fibres se réunissent sur le tendon digital. Ce tendon fait suite au faisceau palmaire, et donne insertion à ceux du plan dorsal par sa face interne et postérieure; au-dessous, il contourne, par un large épanouissement, l'articulation métacarpo-phalangienne de l'index, qu'il enveloppe en dehors, et à laquelle il se fixe. Il se termine enfin, dans l'étendue d'un pouce, sur le bord externe du double tendon extenseur de l'indicateur, et s'unit, en bas, à celui du premier lombrical.

*Connexions.* Les interosseux dorsaux sont en rapport, en avant, avec les interosseux palmaires, l'adducteur du pouce, l'opposant et le court fléchisseur du petit doigt, les lombricaux et les tendons longs fléchisseurs. L'aponévrose interosseuse les sépare de leurs antagonistes, et dans les sillons intermédiaires rampent les artères interosseuses, et pénètrent les branches perforantes. Par leur face dorsale, ils sont en rapport avec les tendons extenseurs des doigts, et recouverts par une mince aponévrose. Le premier interosseux dorsal, en particulier, est plus directement en contact, en avant, avec l'adducteur et le court fléchisseur du pouce, et en arrière, avec la branche de terminaison de l'artère radiale, qui va s'anastomoser avec la cubitale.

*Action.* Ces muscles sont des abducteurs de la première pha-

lange des doigts; leur contraction est d'autant plus énergique, que la main est placée dans l'extension.

## INTEROSSEUX PALMAIRES.

MÉTACARPO-PHALANGIENS SOUS-PALMAIRES (CHAUSS.); INTEROSSEI INTERNI.

De même forme que les précédents, visibles seulement sur la face palmaire, au nombre de trois, si l'on en excepte l'adducteur du pouce, ils sont situés dans la paume de la main, et s'étendent de toute la longueur du bord palmaire de l'un des métacarpiens à la première phalange et au tendon extenseur du doigt correspondant. Le premier et le troisième de ces muscles ne forment qu'un seul faisceau; le second, situé entre les troisième et quatrième métacarpiens, est réellement penniforme.

*Connexions.* Recouverts, sur leur face postérieure, par les interosseux dorsaux, leurs rapports sont les mêmes que ceux de ces derniers muscles dans la paume de la main.

*Action.* Les interosseux palmaires sont, comme nous l'avons dit, des adducteurs des doigts. Ils exigent également, pour agir, que la main soit placée dans l'extension.

## MUSCLES DU MEMBRE ABDOMINAL.

Ils se divisent en muscles de la hanche, de la cuisse, de la jambe et du pied.

## MUSCLES DE LA HANCHE.

MOTEURS DE L'ARTICULATION COXO-FÉMORALE.

Ces muscles, que nous nommons *pelvi-fémoraux*, s'étendent de la circonférence du bassin à l'os de la cuisse, dont ils produisent les mouvements sur le tronc. Ils composent trois séries: 1° Les fléchisseurs: le *grand psoas* et l'*iliaque* que nous décrivons en un seul muscle, et auxquels s'adjoint un tenseur des aponévroses, le *petit psoas*. 2° Les extenseurs: le *grand*, le *moyen* et le *petit fessiers*. 3° Les rotateurs de la tête du fémur: le *pyramidal*, les *deux jumeaux*, les *deux obturateurs* et le *carré crural*.

FLÉCHISSEURS DE LA CUISSE.

## DU PSOAS ILIAQUE (CROV.) (1)

Groupe musculaire considérable, situé à l'intérieur du tronc, sur la paroi postérieure et inférieure de la cavité abdominale, bifide supérieurement, où il se compose d'un long faisceau lombaire vertical, et d'un vaste faisceau radié qui remplit la fosse iliaque; tous deux, se confondant sur le rebord du bassin, franchissent l'arcade crurale, pour se fixer intérieurement, par un tendon commun, au petit trochanter.

*Portion lombaire.*GRAND PSOAS (des auteurs; de *ψῶα*, *lombes*).

PRÉ-LOMBO TROCHANTÉRIEN (CHAUSS., DUM.); LOMBAIRE INTERNE (WINSL.); LUMBALIS (SPIGEL, COWPER); M. PSOAS MAGNUS; S. LOMBARIS.

*Situation, configuration.* Long muscle fusiforme, presque ver-

(1) Planches 103, 70, 106.



tical, situé sur les parties latérales de la colonne lombaire du rachis et sur le rebord du grand bassin.

*Insertions.* Il naît, 1° par un sommet effilé, de la moitié inférieure de la face latérale de la dernière vertèbre dorsale, et successivement de la face latérale des corps des cinq vertèbres lombaires et des disques intervertébraux. Ces attaches se font sur les disques et les bords saillans opposés des corps des vertèbres; la portion correspondant à leur étranglement moyen formant, pour le passage des vaisseaux lombaires, autant d'ellipses ostéo-fibreuses, dont le côté aponévrotique sert également d'implantation musculaire. 2° A la base des apophyses transverses des mêmes vertèbres en circonscrivant le canal de transmission des vaisseaux. Nées de ces diverses origines, les fibres, charnues, fines, parallèles et très colorées, descendent presque verticalement, mais avec une obliquité légère en dehors et très prononcée en avant. Elles composent un vaste faisceau conoïde, aplati d'avant en arrière, dont le sommet se dégage de dessous l'arcade interne du diaphragme. Ce faisceau, appliqué sur les corps des vertèbres et le muscle carré des lombes, franchit l'articulation sacro-iliaque, et fait saillie sur le rebord du grand bassin; puis il contourne à angle droit l'arcade crurale, et s'infléchit en bas et en dehors autour du tendon du droit antérieur de la cuisse, pour s'insérer au sommet du petit trochanter par un tendon plat qui reçoit ses fibres et celles du muscle iliaque. Au milieu de la hauteur du muscle, ce tendon envoie une lamelle verticale de prolongement qui reçoit de chaque côté les fibres dans une disposition penniforme.

#### Portion iliaque.

ILIACO-TROCHANTÉRIEN (CHAUSS.); ILIACO-TROCHANTIN (DUM.); M. ILIACUS, S. ILIACUS INTERNUS (NOMMULLI).

*Situation, configuration.* Vaste muscle rayonné très épais qui remplit la fosse iliaque interne.

*Insertions.* A partir de la lèvre interne de la crête iliaque, il procède, par de courtes fibres aponévrotiques, de l'épanouissement des ligamens ilio-lombaire, ilio-vertébral et sacro-iliaque, et successivement de toute la surface de la fosse iliaque interne, jusqu'aux épines antérieures et au bord inguinal de l'os. Les fibres contournées en S, suivant leur longueur, se rendent obliquement de haut en bas et de dehors en dedans sur le côté externe du tendon du grand psoas, en augmentant graduellement de longueur de haut en bas. Les plus inférieures, nées de l'épine iliaque, derrière le tendon du couturier, forment un long faisceau, dont une partie s'attache sur le tendon du psoas; l'autre contourne ce tendon et le petit trochanter, et s'implante au-dessous de cette éminence sur la ligne du pectiné. En dedans se rencontre fréquemment un petit faisceau particulier (le muscle iléo-capsulo-trochantérien), qui procède du bas de l'épine iliaque antérieure et de la capsule coxo-fémorale, séparé du reste du muscle par le tendon du droit antérieur de la cuisse. Ce petit faisceau descend verticalement, et, après un court trajet, ou vient s'unir au tendon du psoas, derrière lequel il est situé, ou s'implante isolément, au-dessous du petit trochanter, sur la ligne pectinée.

*Connexions.* Le psoas iliaque représente une grande masse triangulaire, dont la base, adhérente à la colonne lombaire par un long prolongement, s'étale en dehors sur toute la largeur

de l'os ilium, et dont le sommet est formé par l'attache fémorale. 1° Dans sa portion lombaire, le grand psoas est en rapport, en avant, avec l'aponévrose lombo-iliaque, fascia-pelviensis et fascia-iliaca, le petit psoas, le diaphragme, le rein, le péritoine; à droite, le colon ascendant, et à gauche, le colon descendant. En arrière, il recouvre les faces latérales des corps vertébraux, les apophyses transverses, le muscle carré des lombes et les artères lombaires. Dans son épaisseur, il est traversé par le plexus lombaire, disposition qui explique les douleurs fréquentes dont il est le siège. 2° La portion pelvienne du psoas iliaque est recouverte par l'aponévrose lombo-iliaque et le péritoine; elle forme les plans latéraux déclives de la partie inférieure de la cavité abdominale. Elle est en rapport, à droite, avec le cœcum et l'extrémité inférieure de l'intestin grêle; à gauche, avec l'S iliaque du colon; le bord interne du psoas, en contact avec les artères et veines iliaques primitives, iliaques internes et externes, et les nerfs cruraux, fait saillie vers la marge du bassin, dont il rétrécit le diamètre de trois lignes de chaque côté; son bord externe, par le relief qu'il forme au-devant du carré des lombes et de la portion iliaque, inscrit dans toute sa hauteur une gouttière triangulaire, le long de laquelle fusent les divers liquides dans les épanchemens, et en particulier le pus des abcès par congestion provenant de caries de la colonne vertébrale. 3° Sur l'arcade fémorale, le psoas iliaque remplit la gouttière située entre l'épine inférieure et l'éminence ilio-pectinée; il est en rapport avec les vaisseaux fémoraux et le ligament de Poupart. 4° A la partie supérieure de la cuisse, le faisceau commun se contourne profondément autour du tendon du muscle droit antérieur, recouvert en avant par une aponévrose et par les vaisseaux fémoraux situés dans un espace triangulaire qui le sépare du pectiné; en arrière, il revêt la capsule coxo-fémorale, sur laquelle il glisse par l'intermédiaire d'une vaste synoviale ellipsoïde de haut en bas, à parois épaisses, simple ou biloculaire (Pl. 159), et qui, parfois, communique avec celle de l'articulation.

*Anomalies.* Il n'est pas rare de rencontrer un psoas surnuméraire, situé entre le muscle normal et l'iliaque. Il naît de deux ou trois apophyses transverses des vertèbres supérieures, et s'implante, soit au tendon commun, soit isolément au petit trochanter (Meckel).

*Action.* Le psoas iliaque est fléchisseur de la cuisse sur le bassin, et légèrement rotateur du fémur d'avant en arrière et de dedans en dehors. L'inconvénient qui résulte de son insertion à l'extrémité supérieure du long levier, représenté par le membre abdominal, est contre-balancé par l'avantage de sa direction: d'une part, pour la flexion de la cuisse, son inflexion à angle droit sur l'arcade crurale; et, d'autre part, pour la rotation du fémur, sa torsion autour du tendon du droit antérieur de la cuisse. Quand les fémurs sont fixés dans la station, le psoas iliaque devient fléchisseur du tronc sur la cuisse, ou dans les mouvemens latéraux contribue plus ou moins à l'incliner de son côté.

#### PETIT PSOAS (1).

PRÉLOMBO-PUBIEN (CHAUSS.); M. PSOAS MINOR.

*Situation, insertions.* Petit muscle funiculaire, mi-partie charnu et tendineux, situé au-devant du grand psoas, dont il

(1) Planches 103, 70.



croise très obliquement la direction. Il naît, par un sommet effilé, de la dernière vertèbre dorsale, de la première lombaire, parfois même de la seconde, et des disques qui les unissent. Ses fibres, parallèles, descendent verticalement pour se réunir en regard de la quatrième vertèbre lombaire sur un tendon rubané, resplendissant, qui traverse de haut en bas, en diagonale, la face antérieure du grand psoas, de son bord externe vers l'interne, et vient s'implanter sur l'éminence ilio-pectinée. Ce tendon, par ses bords, donne attache au fascia-pelviens et au fascia-iliaca, en sorte qu'il peut être considéré comme une bandelette de renforcement de ces deux aponévroses, dont sa portion charnue est le muscle tenseur.

*Action.* Le petit psoas est accessoire du muscle précédent comme *fléchisseur* de la cuisse sur le bassin, ou du bassin sur la cuisse; mais son usage le plus réel paraît être de *tendre* les aponévroses, et, sous ce rapport, de brider et contenir le psoas iliaque dans sa contraction. Le petit psoas manque fréquemment; parfois, au contraire, il est double et composé de deux petits faisceaux parallèles.

## EXTENSEURS DE LA CUISSE.

## DU GRAND FESSIER. (1)

SACRO-FÉMORAL (CHAUSS.); ILIO-SACRO-FÉMORAL (DUM.); GLUTEUS MAXIMUS (RIOL., DOUGLAS).

*Situation, configuration.* Vaste muscle rhomboïdal, très épais, situé superficiellement à la partie postérieure du bassin; le plus considérable des muscles du corps humain, et, par sa masse, en rapport avec la station bipède dont il est le principal agent.

*Insertions, direction, fasciculation.* Le grand fessier procède, par son bord postérieur et supérieur: 1° de l'aponévrose du grand dorsal et de la courbe postérieure de la lèvre externe de la crête iliaque, à partir de son sommet, en descendant jusqu'à l'épine postérieure et inférieure; 2° de la surface rugueuse qui termine l'os des îles en ce point; 3° par de très forts filaments aponévrotiques, de la série des tubercules externes du sacrum et du ligament sacro-iliaque postérieur; 4° des tubercules adjacents du sacrum et du coccyx, et du ligament sacro-coccygien postérieur, en formant une arcade aponévrotique qui donne passage aux derniers nerfs sacrés postérieurs; 5° de la face postérieure des deux ligaments sacro-sciatiques, par un prolongement bifurqué, qui s'étend sur le grand ligament sacro-sciatique, et dont l'angle inférieur se termine en un tendon triangulaire; 6° enfin dans le plus grand nombre des cas, de la forte aponévrose postérieure du moyen fessier et de la surface triangulaire de la fosse iliaque externe, située entre ce dernier muscle et le pyramidal. Toutefois chez beaucoup de sujets cette dernière insertion n'a pas lieu, et le grand fessier, en ce point, est séparé de la surface osseuse par du tissu cellulaire séreux. Nées de ces diverses origines, les fibres se rassemblent en larges fascicules rubanés. Ces fascicules sont nettement séparés dans toute leur longueur par des sillons cellulaires, entre lesquels pénètrent des cloisons qui se dégagent de l'enveloppe fibro-celluleuse superficielle. Parallèles entre eux, ils descendent obliquement en bas et en dehors, de l'insertion sacro-iliaque vers l'implantation fémorale, et, par leur disposition régu-

lière, impriment au grand fessier un aspect qui le distingue de tous les autres muscles. Les fascicules composent deux faisceaux distincts dans leur forme, surtout par leur implantation fémorale. Le supérieur, d'une étendue considérable, forme à lui seul les deux tiers de la masse musculaire. Les divers fascicules qui le composent viennent se terminer dans une duplicature de l'aponévrose fascia-lata, et se réunissent en convergeant autour de la saillie formée par le grand trochanter, de manière à l'environner d'un demi-cercle musculaire inscrit par la terminaison de leurs fibres. Cette première insertion constitue l'implantation membraneuse du grand fessier. L'aponévrose, très épaisse en ce point, glisse, par l'intermédiaire d'une synoviale, sur le grand trochanter, ou plutôt sur les tendons du moyen fessier et du vaste externe, qui le recouvrent, et se prolonge en dehors et en avant, où elle donne attache au muscle fascia-lata. Inférieurement le mode d'insertion des fibres devient assez compliqué; l'aponévrose continue à recevoir les fibres du grand fessier, mais seulement les plus superficielles, qui s'y implantent directement sur un feuillet unique. Les fibres profondes, qui composent presque toute la masse du faisceau inférieur, très épais, et les derniers fascicules du faisceau supérieur, se contournent d'arrière en avant pour se fixer sur un fort tendon, qui, lui-même, s'insinue entre le vaste externe et le biceps, et vient s'implanter dans une longueur de trois pouces sur une saillie rugueuse verticale, de la face postérieure du fémur, depuis la limite d'insertion du carré crural jusqu'à la naissance de la ligne âpre, dont elle forme supérieurement la bifurcation externe; en sorte que l'attache inférieure du grand fessier se compose de deux éléments: 1° une *insertion aponévrotique* qui reçoit la presque totalité du faisceau supérieur et les fibres superficielles du faisceau inférieur; 2° une *insertion tendineuse* qui reçoit presque en entier les fibres du faisceau inférieur et les dernières fibres profondes du faisceau supérieur.

*Connexions.* Le grand fessier présente une *surface postérieure*, convexe dans ses deux diamètres, recouverte par un feuillet fibro-cellulaire, et médiatement par un tissu adipeux très abondant et par la peau. Sa *face antérieure*, plane, recouvre: 1° les muscles moyen fessier, pyramidal, deux jumeaux, carré crural, les tendons des obturateurs, la grande échancrure sciatique, les ligaments sacro-sciatiques, l'attache supérieure des biceps, demi-membraneux, grand abducteur et vaste externe; 2° les vaisseaux et nerfs fessiers, ischiatiques et honteux internes, et les nerfs sciatiques, grand et petit. Son *bord inférieur*, libre, est indiqué à l'extérieur par une ligne courbe, saillante, à concavité supérieure; il trace en arrière la délimitation de la cuisse, et sert de guide dans les opérations.

*Action.* Le grand fessier ayant son point fixe à son insertion sacro-iliaque postérieure, tire à-la-fois sur l'extrémité supérieure du fémur par son tendon, et sur la face externe du genou par le tendon de l'aponévrose fascia-lata, qui elle-même fait, pour le mouvement, l'office d'une forte bandelette de communication; ainsi le grand fessier n'agit pas seulement sur l'extrémité supérieure du levier formé par le membre abdominal, mais il agit également sur la partie moyenne du même levier à sa face externe. Comme conséquence de sa direction, son usage principal est de tirer en arrière ou d'*étendre* la cuisse qui a été fléchie. Mais en outre il est légèrement *rotateur* en dehors du grand trochanter et de l'articulation du genou; et *abducteur* ou *adducteur* du membre en entier, suivant qu'il a été porté préalablement

(1) Planches 124, 128.



en dedans ou en dehors. Par la bandelette fascia-lata, il est tenseur très énergique de l'aponévrose fémorale, et contient, dans leurs contractions, les muscles de la cuisse, principalement le vaste externe. Enfin, quand le fémur est fixé, dans la station, il renverse le bassin en arrière de son côté, et imprime au tronc un léger mouvement de rotation en sens opposé.

## DU MOYEN FESSIER. (1)

GRAND-ILIO-TROCHANTÉRIEN (CHAUSS.); ILIO-TROCHANTÉRIEN (DUM.);  
GLUTEUS MEDIUS (RIOL.).

*Situation, configuration.* Muscle épais, triangulaire, composé de deux faisceaux superposés, situé en avant et en dehors du précédent, dans la fosse iliaque, qu'il recouvre presque en entier.

*Insertions, fasciculation.* Des deux faisceaux de ce muscle, l'un, antérieur et externe, très épais, naît en bas et en dehors de l'épine iliaque antérieure et supérieure, derrière l'attache du fascia-lata, et continue à s'implanter, par de courtes fibres aponévrotiques, sur la lèvre externe de la crête de l'os des îles jusqu'au tubercule qui sépare en deux parties la fosse iliaque externe. A l'extérieur, les fibres procèdent de la face interne de la forte aponévrose d'enveloppe qui, inférieurement, se continue avec la bandelette du fascia-lata. Ce premier faisceau, qui forme la masse principale du muscle, se compose presque en entier de fibres externes verticales, fasciculées, qui se rendent directement sur le fort tendon fémoral. Les fibres antérieures forment un bord épais: elles s'insèrent également à l'aponévrose et descendent un peu obliquement en arrière vers le tendon. Le faisceau postérieur ou profond, bien distinct du précédent, mince, triangulaire et rayonné, s'implante sur toute la surface osseuse comprise entre le bord de la crête iliaque formant la ligne courbe supérieure, et l'attache du petit fessier indiquant la ligne courbe inférieure, à partir du tubercule de séparation de la fosse iliaque où se réunissent ces deux lignes. Le faisceau postérieur descend obliquement en dehors vers le grand trochanter, en s'insinuant sous le bord épais du faisceau précédent. Ses fibres se réunissent toutes en convergeant sur une aponévrose rayonnée, qui se concentre elle-même, pour se réunir au tendon commun, à sa face interne. Ce tendon, aplati, court, épais et très résistant, s'insère à la face externe du grand trochanter, suivant une ligne très saillante, oblique de haut en bas et d'arrière en avant. Une synoviale intermédiaire facilite le glissement du tendon sur la surface du grand trochanter située au-dessus.

*Connexions.* Recouvert par le grand fessier, le fascia-lata et la peau, ce muscle recouvre le petit fessier et une partie de la fosse iliaque externe. Le faisceau postérieur, par la moitié inférieure de son bord libre, est en rapport avec le bord supérieur du pyramidal, et circonscrit, avec ce muscle, la fente de passage des vaisseaux fessiers.

*Action.* Ce muscle, dans sa totalité, est abducteur et extenseur de la cuisse. Le faisceau postérieur contribue le plus à l'extension, et l'externe à l'abduction. Les fibres antérieures de ce dernier concourent en outre à la rotation de la tête du fémur en dedans et à la flexion de la cuisse sur le bassin. Dans la station,

le fémur étant fixé, le moyen fessier étend et incline le bassin de son côté, et, suivant qu'il agit davantage par ses fibres antérieures ou postérieures, incline légèrement la face antérieure du tronc de son côté ou en sens inverse.

## DU PETIT FESSIER. (1)

PETIT-ILIO-TROCHANTÉRIEN (CHAUSS.); ILIO-ISCHII-TROCHANTÉRIEN (DUM.);  
GLUTEUS MINIMUS, S. TERTIUS (RIOL.).

*Configuration, insertions.* Muscle rayonné, triangulaire, aplati, situé sous le moyen fessier dans la moitié antérieure de la fosse iliaque externe. Il naît: 1° par un bord demi-circulaire qui en forme la base, de la crête externe de l'os des îles, au-dessous du muscle précédent, à partir de l'épine iliaque antérieure et supérieure, jusqu'au tubercule de séparation de la fosse iliaque; puis le long de la ligne courbe inférieure, et au-delà, sur la lèvre postérieure du fond de la grande échancrure sciatique. 2° A toute la surface de la fosse iliaque externe comprise entre son bord circulaire et les attaches de la capsule coxo-fémorale. Les fibres sont d'autant plus longues qu'elles sont plus superficielles quant à l'épaisseur; dans le sens de la largeur elles sont très longues en avant, où elles forment un bord épais, et diminuent progressivement en arrière; les plus courtes sont celles qui naissent de l'échancrure sciatique, où le muscle est très mince. Toutes ces fibres se concentrent sur la face interne d'une aponévrose rayonnée, plissée sur elle-même, qui se convertit, à son sommet, en un tendon plat, adhérent en arrière à celui du pyramidal et à la capsule coxo-fémorale; en dehors, à celui du moyen fessier: ce tendon contourne le bord antérieur du grand trochanter, sur lequel il glisse par l'intermédiaire d'une synoviale et s'implante sur une large empreinte et un tubercule situé sur la face antérieure de cette apophyse, au devant de l'attache du moyen fessier.

*Connexions.* Recouvert par le moyen fessier et en avant par le fascia-lata, ce muscle recouvre une partie de la fosse iliaque externe, le bord externe du tendon réfléchi du droit antérieur de la cuisse, et la partie supérieure de l'articulation coxo-fémorale, dont il est séparé par du tissu cellulaire lâche.

*Action.* Les usages de ce muscle sont analogues à ceux du moyen fessier. Comme lui, il est rotateur du fémur en dedans, abducteur et légèrement fléchisseur de la cuisse; mais, vu son extrême épaisseur en avant, c'est le mouvement de rotation qui est le plus puissant. Quand le fémur est fixé, le petit fessier étend le bassin et l'incline de son côté, en rappelant dans le même sens la face antérieure du tronc.

*Résumé de l'action générale des trois muscles fessiers.* Ces muscles sont les agents essentiels de la station bipède, d'où le développement considérable qu'ils affectent dans l'homme. 1° Dans la station: les fessiers ayant leur point fixe au fémur, par la traction puissante qu'ils exercent sur le bassin en arrière, ils contre-balancent le poids du tronc et neutralisent sa tendance à se fléchir en avant. S'ils agissent des deux côtés à-la-fois, le tronc est étendu directement; si la contraction n'a lieu que d'un seul côté, ils produisent simultanément l'inclinaison du tronc. Enfin, suivant que l'action est exercée plus particulièrement par le grand fessier ou par les fibres antérieures des deux autres, le

(1) Planches 125, 131, 132.

(1) Planches 126, 131.



tronc subit une légère rotation du côté opposé dans le premier cas, ou du même côté dans le second. 2° Dans la *progression*, le point fixe étant au bassin, les fessiers, dans leur totalité, sont *extenseurs* et *abducteurs* de la cuisse. Le grand fessier agit en outre isolément comme *rotateur* en dehors, le petit fessier comme *rotateur* en dedans, et le moyen plus ou moins, suivant l'une ou l'autre action.

ROTATEURS DE LA TÊTE DU FÉMUR.

DU PYRAMIDAL. (1)

SACRO-TROCHANTÉRIEN (CHAUSS.); SACRO-ILI-TROCHANTÉRIEN (DUM.); M. PRIMUS QUADRIGEMINUS (RIOL.); S. ILIACUS EXTERNUS (SPIGEL, COWPER); S. PYRIFORMIS (ALBINUS).

*Configuration, insertions.* Muscle pyriforme, allongé, aplati d'avant en arrière, étendu des parois postérieures et latérales du bassin au grand trochanter. Il procède, par une large base, 1° du bord des gouttières des second et troisième trous sacrés antérieurs, et par des appendices, des ponts osseux qui séparent le second trou sacré du premier et du troisième; 2° de l'extrémité de l'os des îles formant le rebord inférieur de la symphyse sacro-iliaque; 3° de l'interstice et de la lèvre postérieure du bord iliaque de la grande échancrure sciatique et de la face antérieure de l'extrémité correspondante du grand ligament sacro-sciatique. Cette insertion se fait par des fibres aponévrotiques, très courtes en avant et longues en arrière. Les fibres charnues qui leur succèdent, agglomérées en fascicules plats, convergens, forment un muscle conoïde aplati d'avant en arrière, qui sort du bassin par la grande échancrure sciatique, dirigé obliquement de haut en bas, de dedans en dehors, et un peu d'avant en arrière. Il se concentre en un sommet, glisse sur la face postérieure de la cavité cotyloïde, interposé entre le moyen fessier et le jumeau supérieur, et se termine par un tendon funiculaire, aplati, qui s'implante au tubercule de l'angle postérieur et supérieur du grand trochanter, adhérent en haut au tendon du petit fessier, et en bas à celui des deux jumeaux et de l'obturateur interne.

*Connexions.* En raison de la position de ce muscle, elles sont des plus importantes. Sa *face antérieure* est en contact dans l'intérieur du bassin, des deux côtés, avec le fascia-pelvien, les vaisseaux hypogastriques, le plexus sciatique, dont les branches se creusent des gouttières sur la surface du muscle, et à gauche avec le rectum; à l'extérieur du bassin, elle est en rapport avec la face postérieure du petit ligament sacro-sciatique et de la capsule coxo-fémorale. Sa *face postérieure* est recouverte par le muscle grand fessier. Son *bord supérieur*, adjacent au moyen fessier, inscrit entre lui et ce muscle la fente de passage des vaisseaux fessiers. C'est par cet orifice dilaté que se font les *hernies* dites *sciatiques*. Son *bord inférieur*, parallèle au jumeau supérieur, intercepte en arrière, avec le petit ligament sacro-sciatique, la fente de passage des vaisseaux honteux internes et ischiatiques, et des nerfs sciatiques, grand et petit.

*Anomalies.* Il n'est pas rare de trouver ce muscle partagé en deux moitiés; la supérieure est la plus faible; entre les deux passe le nerf fessier (Winslow, Meckel).

(1) Planches 126, 132, 65, 106.

DE L'OBTURATEUR INTERNE. (1)

SOUS-PUBIO-TROCHANTÉRIEN INTERNE (CHAUSS.); INTRA-PELVIO-TROCHANTÉRIEN (DUM.); M. MARSUPIALIS, S. BURSALIS (COWPER, DOUGLAS).

*Situation, configuration.* Muscle rayonné, triangulaire, situé dans la cavité du bassin, et remarquable par la réflexion à angle droit qu'il inscrit autour de la petite échancrure sciatique pour gagner la cavité digitale du fémur.

*Insertions, fasciculation.* L'obturateur interne, dont la structure est très complexe, se compose d'une série de fascicules convergens qui naissent de la circonférence interne de l'ischion et du pubis, et se réunissent, vers l'échancrure sciatique, en un sommet commun. Ces fascicules sont de trois sortes: descendans, transverses et ascendans. Des fascicules *descendans*, les uns procèdent de la face postérieure de la cavité cotyloïde, au-dessous de la marge du bassin, et descendent verticalement pour former une première réflexion à angle droit sous l'épine sciatique; les autres, obliques, s'implantent sur l'arcade aponévrotique qui complète le trou obturateur. Les faisceaux *transverses* naissent du rebord postérieur des branches horizontale et descendante du pubis, et les faisceaux *inférieurs* de la surface interne de la branche ascendante de l'ischion jusqu'au près de sa tubérosité. Indépendamment de ces fascicules superficiels, qui sont les plus longs, d'autres, plus profonds, procèdent, en grand nombre, du rebord du contour osseux du trou sous-pubien et de toute la surface de la membrane obturatrice, d'autant plus courts, qu'ils sont plus près de son bord externe. Tous ces faisceaux se rassemblent sur une forte aponévrose rayonnée, située sur la face profonde, et divisée elle-même en cinq ou six tendons qui se dirigent en dehors, et s'infléchissent à angle droit, en avant et en dehors, pour franchir l'éperon osseux formé par la petite échancrure sciatique. Dans ce point existe la plus considérable de toutes les synoviales de glissement (Pl. 159). Elle occupe une ouverture de passage triangulaire, circonscrite, en haut, par l'épine sciatique et le petit ligament sacro-sciatique; en dedans, par le grand ligament sacro-sciatique; en dehors, par la surface même de l'os. Cette surface représente un sommet à angle droit arrondi: elle est enduite, dans l'état frais, d'un cartilage creusé de cinq ou six gouttières, séparées par des franges synoviales linéaires, pour servir au glissement des tendons qui composent l'aponévrose commune. La synoviale de glissement revêt cette surface osseuse, s'enfonce de chaque côté pour former un repli qui se prolonge très loin du côté de la cuisse, et se réfléchit sur l'aponévrose et les tendons, en formant autant de petits culs-de-sac dans leurs écartemens. Au-delà, les divers tendons se réunissent en un seul, très fort, aplati d'avant en arrière, et que les fibres charnues des faisceaux superficiels accompagnent jusque sur le col du fémur, sur sa face postérieure. Ce tendon, logé dans une gouttière que lui offrent les deux muscles jumeaux, reçoit, par ses bords, des fibres nombreuses de ces muscles et vient enfin s'insérer dans le haut de la cavité digitale du fémur, intermédiaire à ceux du pyramidal et de l'obturateur externe, avec lesquels il s'unit par ses côtés.

*Connexions.* 1° Dans le bassin, l'obturateur est en rapport, par sa *face antérieure*, avec la membrane sous-pubienne et le pourtour du trou obturateur; 2° par sa *face postérieure*, avec l'aponév-

(1) Planches 126, 159, 135, 125, 105.



vrose qui lui est propre, la bandelette fibreuse ischio-pubienne, et le releveur de l'anus, qui l'isole de la vessie. A sa sortie du bassin, sa direction est croisée par celle des vaisseaux et nerfs ischiatiques et honteux internes, et des nerfs sciatiques. Hors du bassin, il est recouvert par le grand nerf sciatique et le muscle grand fessier : il recouvre les deux jumeaux.

## DES JUMEAUX. (1)

PETITS JUMEAUX (*WINSLOW*); ISCHIO-TROCHANTÉRIEN (*CHAUSS.*); ISCHIO-SPINI-TROCHANTÉRIEN (*DUMAS*); SECUNDUS ET TERTIUS QUADRIGEMINI (*RIOL.*); MARSUPIUM CARNEUM (*COLUMB., SPIG.*); MUSCULI GEMINI FEMORIS, S. MARSUPIALES EXTERNI.

*Situation, insertions.* Au nombre de deux, l'un supérieur, l'autre inférieur, les jumeaux sont situés à la partie inférieure et postérieure du bassin, séparés en dedans par un écartement triangulaire que remplit le sommet de l'obturateur interne, et presque juxta-posés en dehors, où ils forment une gouttière mitoyenne, dans laquelle est reçu le tendon du même muscle.

Le jumeau supérieur s'insère en dedans par un sommet effilé à la face postérieure de l'épine sciatique; l'inférieur s'implante, par un vaste épanouissement, à la lèvre interne de la tubérosité sciatique, entre la coulisse de glissement de l'obturateur interne et l'attache du grand ligament sacro-sciatique. Tous deux se dirigent transversalement en dehors, accolés au tendon de l'obturateur interne, sur les bords correspondans duquel viennent se rendre leurs fibres, et se terminent par un double sommet tendineux fixé au fond de la cavité digitale en commun avec le tendon de l'obturateur, auquel ils sont intimement unis.

*Connexions, anomalies.* Tous deux sont recouverts par le grand fessier; ils recouvrent la face postérieure de l'articulation coxo-fémorale. Le jumeau supérieur est compris entre le pyramidal et l'obturateur interne; l'inférieur, entre ce dernier muscle et le carré crural. Le premier manque plus souvent que le second (*Gantzer*). *Meckel* les a vus manquer tous les deux.

## DE L'OBTURATEUR EXTERNE. (2)

SOUS-PUBIO-TROCHANTÉRIEN EXTERNE (*CHAUSS.*); EXTRA-PELVIO-PUBI-TROCHANTÉRIEN (*DUM.*); M. OBTURATOR EXTERNUS.

*Situation, configuration.* Triangulaire, rayonné, semblable pour la forme à l'obturateur interne, il est situé en sens inverse de ce muscle sur la face externe du pubis et de l'ischion, et comme lui réfléchi au-dessous de la cavité cotyloïde.

*Insertions, direction.* Il se compose de trois sortes de faisceaux, descendans, transverses et ascendans. Les faisceaux descendans naissent de la partie inférieure de l'épine du pubis, de la crête horizontale de cet os au-dessous de l'arcade crurale, et du demi-cercle aponévrotique du canal de passage des vaisseaux obturateurs. Les faisceaux transverses procèdent de la branche descendante du pubis, et les ascendans, de la branche montante de l'ischion. D'autres plus profonds naissent en grand nombre de la surface de la membrane sous-pubienne, d'autant plus courts qu'ils se rapprochent davantage de son bord externe. Tous convergent en un sommet commun qui se réfléchit à angle obtus dans la gouttière située entre le bord inférieur de la cavité cotyloïde et la tubérosité sciatique. Les

fibres se rendent en commun sur un tendon horizontal situé entre le carré crural et le jumeau inférieur. Ce tendon glisse par l'intermédiaire d'une synoviale sur la face postérieure de la capsule coxo-fémorale, et vient s'insérer à la partie inférieure de la fosse digitale, au-dessous des tendons de l'obturateur interne et des jumeaux.

*Connexions.* Sa face antérieure est recouverte, au bassin, par la portion réfléchi du psoas iliaque, le second adducteur et le pectiné. Sa face postérieure recouvre la membrane obturatrice et le trou sous-pubien; son tendon fémoral est placé entre le jumeau inférieur et la capsule fémorale. C'est en arrière de ce muscle que s'étend la hernie dite ovalaire, du nom du canal ostéo-fibreux des vaisseaux obturateurs qui en est l'orifice de passage.

## DU CARRÉ CRURAL. (1)

ISCHIO-SOUS-TROCHANTÉRIEN (*CHAUSS.*); TUBER-ISCHIO-TROCHANTÉRIEN (*DUM.*); M. QUARTUS QUADRIGEMINUS QUADRATUS (*RIOL.*); QUADRATUS FEMORIS.

*Configuration, insertions.* Muscle rectangulaire, très épais, situé horizontalement à la partie inférieure et postérieure du bassin. Il procède en dedans, par un faisceau linéaire de courtes fibres aponévrotiques, de la lèvre antérieure de la grosse tubérosité sciatique, au-devant des attaches du biceps fémoral et du troisième adducteur. De là ses fibres se portent transversalement rassemblées en fascicules rubanés parallèles. Il s'implante en dehors, par des fibres aponévrotiques très fortes, sur la ligne épaisse et large qui descend en arrière au petit trochanter, au-dessus et en dedans de l'attache du grand fessier. A sa partie supérieure, entre lui et le grand trochanter, existe chez quelques sujets une synoviale de glissement.

*Connexions.* Recouvert en arrière par le grand fessier, le carré crural est en rapport, par sa face antérieure, avec le tendon de l'obturateur externe, l'extrémité de la capsule coxo-fémorale, une portion du col du fémur, le tendon du psoas iliaque, le bord supérieur du petit et du grand adducteurs, et le petit trochanter.

*Action des muscles rotateurs de la cuisse.* Tous ces muscles, fixés d'une part sur le bassin, s'insèrent à angle droit sur la partie postérieure du grand trochanter. D'après leur direction perpendiculaire, ils tirent de la manière la plus avantageuse sur l'extrémité du levier, et contre-balancent, par leur mode d'insertion, le désavantage de l'extrême longueur ou du poids du membre. Le grand trochanter, étant amené en arrière, suivant un quart de cercle, le genou et la pointe du pied sont tournés en dehors; tandis que la tête du fémur roule en sens inverse en avant, le col de l'os servant de rayon. Tous ces muscles opèrent la rotation en se réfléchissant sur les courbes osseuses, qui leur servent de poulies de renvoi. L'énergie de chacun d'eux, indépendamment de sa masse, est modifiée d'après l'ouverture de l'angle de réflexion, qui elle-même varie suivant la direction de la tête de l'os au moment de la contraction. 1° Si l'on suppose la tête du fémur dans sa position naturelle, le pyramidal, le jumeau et le carré ne sont que très peu réfléchis; mais il n'en est pas de même de l'obturateur interne, qui peut augmenter de tension, mais dont le degré de la réflexion est inhérent à son trajet. Ainsi ce muscle, dont les faisceaux descendans s'incurvent d'abord à angle droit autour de l'épine

(1) Planches 125, 132, 159.

(2) Planches 126, 134.

(1) Planches 126, 135, 132.



sciastique, tandis que la masse dans son entier subit la même inflexion sur la petite échancrure, est nécessairement celui d'entre eux dont l'énergie est, dans tous les cas, la plus considérable : c'est même, en myologie, le seul exemple d'une insertion aussi avantageuse, comme c'est également le seul cas où il y ait autant d'inégalité entre la longueur du levier de la résistance et la brièveté de celui de la puissance. Les jumeaux, implantés sur le tendon de l'obturateur interne, le contiennent, le dirigent, et doivent n'être considérés que comme des accessoires de ce muscle, dont ils forment la portion extérieure au bassin. Dans cette position, l'obturateur externe, réfléchi à angle obtus autour de la tête du fémur, agit encore avec assez d'avantage. Il n'en est pas de même du pyramidal, qui ne tire que par sa masse, son incurvation sur la cavité cotyloïde étant très faible. 2° Si le grand trochanter est rappelé en arrière, la force des rotateurs secondaires se trouvant épuisée par l'absence de réflexion et le relâchement de leurs fibres, l'obturateur interne est le seul qui, par sa direction, puisse encore maintenir le mouvement. 3° Si, au contraire, le grand trochanter a été porté en avant, tous les tendons se trouvant fortement réfléchis, l'obturateur externe sur le col du fémur, le pyramidal et les jumeaux sur la cavité cotyloïde et la tête de l'os, ils agissent en commun avec une puissance considérable pour rappeler le fémur dans sa position. 4° Enfin, quand la cuisse est fixée, les rotateurs entraînent, suivant un quart de cercle, le bassin en arrière sur le fémur, tandis que la face antérieure du tronc décrit une courbe proportionnelle en sens opposé.

*Action des muscles accessoires des rotateurs du fémur.* La rotation de la tête du fémur sur la cavité cotyloïde, qui commande l'ensemble des mouvemens du membre abdominal, indépendamment des petits muscles propres qui l'opèrent à l'extrémité du levier, est facilitée, suivant la longueur de ce dernier, par le concours de plusieurs muscles de la cuisse, d'un volume plus considérable, et dont la force est bien mieux en rapport avec le poids du membre. Ainsi la rotation en dedans, déterminée par le petit fessier et le faisceau antérieur du moyen, est facilitée par la contraction des fléchisseurs internes et du poplité; mais c'est surtout la rotation en dehors, beaucoup plus énergique, à laquelle prend part une masse considérable de muscles: directement, en dehors, le grand et le moyen fessier, et, en dedans, par le mouvement qu'ils impriment au fémur sur son axe, le psoas iliaque, le pectiné et les adducteurs.

## MUSCLES DE LA CUISSE.

MOTEURS DES ARTICULATIONS COXO-FÉMORALE ET FÉMORO-TIBIALE.

Ces muscles se rapportent à quatre plans opposés, correspondant aux quatre mouvemens principaux du membre : en avant des extenseurs de la jambe, le *droit antérieur* et le *triceps fémoral*, ne formant qu'un seul et même muscle; en arrière des fléchisseurs de la jambe, les *demi-tendineux*, *demi-membraneux* et *biceps fémoral*; en dedans des adducteurs, disposés sur deux plans : 1° quatre muscles profonds implantés sur le fémur, et par conséquent adducteurs propres de la cuisse, le *pectiné* et les *trois adducteurs* proprement dits; 2° deux muscles superficiels adducteurs et fléchisseurs de la jambe, le *couturier* et le *droit interne*. Enfin, en dehors, un abducteur, tenseur de l'aponévrose fémorale, le *fascia-lata*, auquel s'adjoint la portion externe du triceps fémoral ou *vaste externe*.

Dans l'agencement des muscles de la cuisse, la démarcation entre les divers appareils, soit synergiques, soit antagonistes, est beaucoup mieux prononcée d'avant en arrière que transversalement. Cette disposition est nécessitée par l'espèce de mouvement propre à la jambe ou à l'articulation fémoro-tibiale, qui n'est réellement susceptible que de flexion et d'extension, tandis que l'abduction et l'adduction, dont le centre est dans l'articulation coxo-fémorale, étant communes à tout le membre, les muscles qui les produisent s'insèrent à-la-fois sur le fémur et sur les os de la jambe. Quant à la différence proportionnelle entre ces deux mouvemens, il est remarquable à quel point l'adduction, qui rappelle le membre vers le centre de gravité, se distingue par le nombre et la masse des muscles qui l'opèrent, tandis que l'abduction, qui n'a pour objet que de disposer au mouvement inverse, est à peine représentée à la cuisse par deux muscles, dont elle n'est pas même l'objet principal.

EXTENSEURS DE LA JAMBE.

### DU TRICEPS FÉMORAL. (1)

TRI-FÉMORO-ROTULIEN (CHAUSS.); TRI-FÉMORO-TIBI-ROTULIEN (DUM.).

A l'exemple de Meckel et de M. Cruveilhier, nous réunissons le droit antérieur de la cuisse au triceps, dont il n'est qu'un appendice, et nous ne croyons pas devoir décrire à part le crural, qui en réalité n'existe pas isolément, puisque rien ne le distingue du vaste interne. Ainsi, pour nous, le triceps fémoral, extenseur propre de la jambe, est un vaste muscle situé sur les parties antérieure externe et interne de la cuisse, et composé de deux portions qui se réunissent inférieurement sur un tendon commun : 1° une portion moyenne, isolée, qui s'attache en haut au bassin : c'est le *droit antérieur* des auteurs; 2° une portion profonde née du fémur, qu'elle enveloppe dans tout son contour : c'est le triceps des auteurs, composé de deux faisceaux considérables, l'un interne et antérieur, dit le *vaste interne*, auquel nous adjoignons le crural; l'autre externe, ou le *vaste externe*.

### 1° DU DROIT ANTÉRIEUR DE LA CUISSE.

ILIO-ROTULIEN (CHAUSS.); M. RECTUS FEMORIS, S. EXTENSOR CRURIS MEDIUS SUPERFICIALIS.

*Configuration, insertions, fasciculation.* Long muscle fusiforme, aplati d'avant en arrière, situé verticalement au milieu du plan antérieur de la cuisse, compris entre deux tendons, du rebord du bassin à la rotule. Le tendon supérieur, très fort, naît de l'épine iliaque antérieure et inférieure, se contourne un peu en dehors, en descendant, autour de la tête du fémur et de l'extrémité inférieure du psoas iliaque; puis il s'épanouit en rayonnant sur la face antérieure du muscle, et se prolonge à son milieu par une lamelle aponévrotique qui descend très bas. Les fibres charnues, nées de chaque côté de l'aponévrose d'expansion et de la cloison fibreuse médiane, descendent obliquement de chaque côté pour se rendre sur une aponévrose postérieure; elles composent un vaste faisceau penniforme, très large au milieu et rétréci aux extrémités. Inférieurement, toutes se rendent sur le tendon commun du triceps : les plus inférieures, presque verticales, sur la face antérieure du tendon; les autres, à mesure

(1) Planches 127, 131, 133, 135.



qu'elles deviennent plus profondes, sur l'aponévrose postérieure qui forme elle-même l'expansion du tendon. Celui-ci, très large, épais et aplati d'avant en arrière, reçoit par ses côtés les aponévroses d'insertion du vaste interne et du vaste externe, descend un peu obliquement en dedans, s'élargit vers la base de la rotule, enveloppe, par ses faces antérieure et latérales, cet os, qui n'est qu'un sésamoïde développé dans son épaisseur, et de chaque côté adhère, par des épanouissements fibreux, aux ligaments latéraux de la rotule et au tendon de l'aponévrose fascia-lata. Au-dessous de la rotule, le tendon extenseur commun descend verticalement : d'abord très large, ses bords convergent vers un sommet tronqué, qui s'implante sur le tubercule antérieur du tibia.

## 2° TRICEPS CRURAL.

VASTE INTERNE (PORTIONS INTERNE ET ANTÉRIEURE).

VASTUS INTERNUS (Nonnulli).

*Situation, configuration.* Pyramiforme de haut en bas, aplati d'avant en arrière, ce muscle est incurvé transversalement en demi-cercle, de manière à former une gouttière de réception qui environne le corps du fémur dans toute sa hauteur, en avant et sur ses faces latérales.

*Insertions, direction.* Il naît : 1° par un sommet effilé, du tubercule situé en avant du grand trochanter, qui limite l'implantation du moyen fessier ; 2° par de courtes fibres aponévrotiques, d'une ligne rugueuse, qui traverse en diagonale la base du col du fémur depuis le tubercule précité jusqu'à la ligne âpre, dont elle trace la bifurcation supérieure et interne ; 3° par de longues bandelettes fibreuses parallèles, de toute la hauteur de la lèvre interne de la ligne âpre et de la ligne interne de sa bifurcation inférieure jusqu'àuprès du condyle, où elles forment une arcade pour le passage des vaisseaux artériels internes. Ces bandelettes fibreuses constituent une vaste aponévrose d'insertion juxta-posée avec celle des adducteurs. Le sillon qui les sépare loge les vaisseaux fémoraux et profonds. Cette aponévrose donne attache aux fibres charnues par sa face externe, et se continue avec les plus superficielles. Au tiers inférieur de la cuisse, elle dégage une lamelle triangulaire, intermédiaire d'elle au tendon du grand adducteur, qui ferme en dedans le canal inflexe ostéo-fibreux des vaisseaux fémoropoplités ; 4° enfin dans toute l'étendue de la gouttière qu'il forme à l'entour du fémur, le vaste interne procède directement des faces interne et antérieure de l'os, de ses deux angles antérieurs et de la plus grande partie de sa face externe. Nées de ces diverses origines, les fibres de ce muscle convergent vers une aponévrose moyenne qui occupe la moitié inférieure de sa face antérieure. Les supérieures, presque verticales, descendent directement sur l'aponévrose ; les fibres latérales s'y rendent obliquement de chaque côté, de haut en bas et d'arrière en avant, en contournant la saillie du corps du fémur ; celles qui naissent de la face externe, peu épaisses, recouvertes par le grand faisceau du vaste externe, s'implantent sur le bord externe de l'aponévrose centrale ; celles qui procèdent de la face interne contournent le fémur, en décrivant de longues courbes obliques : elles constituent, à partir de l'extrémité supérieure, un vaste faisceau qui augmente graduellement de saillie jusqu'au-dessus du genou. Ce faisceau varie de rapports dans ses deux moitiés :

la supérieure, sous-musculaire, est creusée en gouttière pour recevoir le ventre charnu du droit antérieur ; ses fibres, très fines, se rendent sur le bord correspondant de l'aponévrose centrale ; la moitié inférieure, sous-cutanée, bridée par une aponévrose spéciale, forme à l'extérieur un relief très prononcé. Ses fibres, groupées en larges fascicules parallèles, contournées d'arrière en avant et de dedans en dehors, se rassemblent sur une sorte de tendon plat, qui lui-même se fixe sur le bord interne du tendon du droit antérieur de la cuisse, et sur la moitié supérieure du bord correspondant de la rotule. Inférieurement, le tendon membraneux du vaste interne adhère au ligament latéral interne de la rotule et à l'aponévrose d'enveloppe du genou.

L'aponévrose centrale du vaste interne occupe la moitié inférieure du muscle, au-devant du corps de l'os, et derrière le droit antérieur. Elle forme le centre d'une gouttière longitudinale, dont les bords déclives sont formés par les deux grands faisceaux latéraux, et qui loge en arrière le droit antérieur. Cette aponévrose, très épaisse, composée de fibres verticales parallèles, reçoit par ses bords, son sommet et sa face postérieure, toutes les fibres des deux tiers supérieurs du vaste interne ; elle se continue inférieurement avec le ligament rotulien, qui lui-même fait suite au ventre charnu du droit antérieur. C'est cette partie moyenne, constituée par l'aponévrose, plus, la partie née de la face externe, qui constitue le prétendu *muscle crural* des auteurs, que rien ne distingue du vaste interne.

Derrière la portion moyenne se rencontre un petit faisceau vertical, né de la face antérieure du fémur à son quart inférieur. Il descend pour s'insérer à la partie supérieure de la capsule fémoro-tibiale ; c'est le muscle *sous-crural*, que l'on pourrait appeler *fémoro-capsulaire*. Meckel assure que son existence est constante ; cependant nous ne l'avons pas trouvé chez tous les sujets. On lui attribue pour usage d'être tenseur de la portion sous-rotulienne de la capsule fémoro-tibiale, dont il empêche le pincement dans l'extension.

VASTE EXTERNE.

VASTUS EXTERNUS (Nonnulli).

*Situation, configuration.* Vaste faisceau rectangulaire, très épais, situé sur la face externe de la cuisse, et contourné autour du fémur et de la portion externe du vaste interne, entre le biceps en arrière et le droit antérieur en avant.

*Insertions, direction.* Il naît : 1° du bord inférieur du grand trochanter jusqu'au tubercule antérieur, par un fort tendon membraneux qui se confond avec celui du moyen fessier. 2° En arrière, d'une ligne rugueuse qui descend de l'attache du moyen fessier à la ligne âpre, en dehors du tendon du grand fessier. 3° De toute la hauteur de la lèvre externe de la ligne âpre, de la ligne externe de sa bifurcation inférieure, et de l'aponévrose intermusculaire externe, qui le sépare de la courte portion du biceps, cette aponévrose formant également, au-dessus du condyle, une arcade de passage pour les vaisseaux artériels externes. Dans sa hauteur, le vaste externe se compose de deux faisceaux : l'un supérieur, qui en forme presque la totalité ; l'autre, inférieur et postérieur, né en arrière de son attache voisine du biceps. Le *faisceau supérieur* est compris entre deux vastes aponévroses formant l'épanouissement de ses tendons. De son attache trochantérienne naît l'aponévrose supé-



rière, superficielle, qui s'étale sur sa face externe, et descend beaucoup plus bas en arrière qu'en avant. Cette aponévrose est très épaisse et fasciculée; les fibres charnues continuent sa direction, et naissent également de toute sa face interne; elles se dirigent obliquement, de haut en bas, d'arrière en avant, et de dehors en dedans, en augmentant progressivement de longueur. En avant du muscle, elles forment un bord épais creusé en demi-gouttière pour recevoir le droit antérieur; puis se courbent sur elles-mêmes en pas de vis, et rentrent sur la face opposée du muscle pour se fixer sur la face externe d'une vaste aponévrose profonde inférieure. La torsion nous a paru s'effectuer autour des fibres postérieures servant de noyau, et qui se rendent presque verticalement sur le tendon commun. Le faisceau postérieur et inférieur ne se présente complètement isolé que chez les sujets vigoureux: beaucoup plus large en arrière qu'en avant, c'est lui qui constitue l'attache fémorale opposée à la courte portion du biceps. Ses fibres, très épaisses, diminuent de longueur et d'obliquité de haut en bas; toutes viennent se rendre sur la partie postérieure du tendon. Celui-ci, membraneux, fasciculé, très résistant, s'implante sur le bord externe du gros tendon rotulien et sur la moitié supérieure du bord correspondant de la rotule, adhérant en bas au ligament latéral externe de cet os et au tendon de l'aponévrose fascia-lata.

*Connexions.* Le droit antérieur de la cuisse, représentant la longue portion du triceps, est sous-aponévrotique dans ses trois quarts inférieurs. Dans sa partie supérieure, il est recouvert par le couturier, la portion réfléchi du psoas iliaque, et par le petit fessier. En arrière, il recouvre, par son tendon supérieur, la tête du fémur et la capsule coxo-fémorale, dont souvent il est séparé par une synoviale intermédiaire; puis l'attache du psoas iliaque et du pectiné, les vaisseaux circonflexes internes, et la partie moyenne des deux vastes qui lui forment une gouttière de réception. Inférieurement, son tendon, qui renferme la rotule, est en rapport, au-dessus de cet os, avec le prolongement de la synoviale articulaire, et au-dessous, avec un tissu adipeux abondant qui le sépare de cette membrane.

Les vastes interne et externe entourent le corps du fémur dans toute son étendue, la ligne âpre exceptée. En avant, ils reçoivent dans une cannelure le droit antérieur. Le vaste interne est sous-cutané dans sa moitié inférieure, et recouvert en dedans par le couturier; en arrière, il est en rapport avec les trois adducteurs, et séparé de ces muscles par un vaste sillon qui loge les vaisseaux fémoraux, l'artère profonde et ses divisions. Au tiers inférieur de la cuisse, de son aponévrose se dégage la forte lamelle triangulaire qui rejoint le tendon du troisième adducteur, et forme cet entonnoir fibreux qui constitue le canal de passage de l'artère fémoro-poplitée (Pl. 133, 134). Le vaste externe est recouvert, en haut, par le muscle fascia-lata; dans le reste de son étendue, par l'aponévrose du même nom et par la peau. Il est en rapport, en arrière, avec le tendon du grand fessier, l'attache fémorale du biceps, et l'aponévrose intermusculaire externe.

*Action.* Le triceps fémoral, dans son ensemble, est extenseur de la jambe sur la cuisse. D'après sa direction générale, légèrement oblique de haut en bas et de dehors en dedans, l'extension s'accompagne d'une légère abduction, disposition importante pour écarter le pied en dehors du centre de gravité pendant la marche. Le triceps est celui de tous les muscles dont la masse est la plus considérable; aucun ne possède des sur-

faces d'implantation aussi étendues, encore augmentées, dans le prolongement sur les fibres charnues, d'aponévroses larges et très résistantes. L'ensemble de cette disposition était nécessaire pour produire l'extension de la jambe, celui de tous les mouvements qui exige la plus puissante énergie, puisque dans la station, et surtout dans le saut, ce muscle fait à lui seul équilibre à tout le poids du corps. Son action pour maintenir le tronc aurait été nulle sans le droit antérieur, qui établit la communication directe entre la jambe et le bassin. Ce faisceau peut alternativement établir son point fixe sur l'une ou l'autre extrémité, et par sa direction commande le mouvement d'ensemble du triceps, dont il représente la résultante moyenne. L'implantation du tendon rotulien sur la tubérosité du tibia, et le parallélisme de la force au levier, semblent, au premier abord, des conditions très désavantageuses pour la station, et elles le seraient effectivement sans la présence de la rotule, qui fait office de poulie; toutefois, si au lieu de considérer les deux fractions du membre abdominal sur la même ligne, ce qui suppose l'extension achevée, ou du moins le membre au repos sur un plan horizontal, on prend, au contraire, pour point de départ la flexion, le tendon étant infléchi à angle droit sur la rotule, l'extension comme un ressort qui se détend, s'opère avec une extrême vigueur, par la rotation d'arrière en avant, en quart de cercle, du tibia sur le fémur. Les trois portions du triceps dans les mouvements d'extension varient également et pour la somme de la force et pour sa direction. Le droit antérieur et les fibres médianes du vaste interne tirent, suivant l'inclinaison du tendon sous-rotulien, en haut et un peu en dehors. La moitié inférieure du vaste interne rappelle le même tendon en dedans; mais cette action, quoique très énergique, est plus que neutralisée par l'énorme puissance du vaste externe, qui tire la rotule en dehors. Le résultat de cette prédominance d'action est, comme nous l'avons dit plus haut, de produire, pour le membre en général, une légère abduction, et pour la rotule en particulier, une tendance à se luxer en dehors, qui déjà est favorisée par le peu de saillie du condyle externe. Aussi cette luxation en dehors de la rotule est-elle très commune, difficile à réduire, et surtout à maintenir réduite. On se rappelle à ce sujet le malade vu par M. Ant. Dubois, chez lequel cette luxation avait lieu chaque fois que le mouvement d'extension était produit avec un peu d'énergie. Au reste, d'après la structure que nous avons reconnue au vaste externe, on voit que la tendance vicieuse au déplacement, produite surtout par les faisceaux antérieurs tors, est en partie contre-balancée par la direction inverse des faisceaux postérieurs, qui tendent à appliquer la rotule contre sa coulisse de glissement. Enfin, dans la station, quand le membre abdominal est fixé, le triceps rappelle le fémur, et par conséquent le bassin, en avant, et contribue à fléchir ce dernier en tirant sur le tendon du droit antérieur.

#### FLÉCHISSEURS DE LA JAMBE.

La jambe est fléchie par trois muscles, formant sur la face postérieure de la cuisse un triangle vertical, allongé, dont le sommet commun s'implante sur la tubérosité sciatique, c'est-à-dire près du plan interne. De cette insertion naissent deux fléchisseurs internes, le demi-tendineux et le demi-membraneux, qui descendent presque verticalement pour s'implanter au tibia, et un seul fléchisseur externe, le biceps, d'abord unique, mais très volumineux, puis renforcé en dehors par un faisceau sur-numéraire, sa courte portion, et favorisé en outre par sa direc-



tion oblique en dehors, où il s'insère au péroné, en sorte que le triangle inscrit par les fléchisseurs, ayant pour base inférieurement l'épaisseur du genou en travers, la flexion de la jambe peut se faire également avec inclinaison vers l'un ou l'autre des bords latéraux, ou directement par l'action simultanée des trois muscles. Mais, dans ce cas, la résultante moyenne ayant pour sommet la tubérosité sciatique, la flexion de la jambe s'accompagne d'une inclinaison en dedans, qui rapproche le talon du plan moyen.

## DU BICEPS. (1)

FLÉCHISSEUR DU PÉRONÉ.

ISCHIO-FÉMORO-PÉRONIEN (CHAUSS.), ou PÉRONIER (DUM.); BICEPS FEMORIS, S. FIBULARIS; M. FLEXOR CRURIS EXTERNUS.

*Situation, configuration.* Long muscle funiculaire, épais, bifide supérieurement, et terminé en bas par un seul tendon, situé en dehors de la face postérieure de la cuisse.

*Insertions, fasciculation.* Les deux faisceaux du biceps ont reçu les noms de longue et courte portions. La longue portion naît de la partie externe et supérieure de la grosse tubérosité sciatique, au-dessus et en arrière de l'attache du troisième adducteur, par un tendon épais, court et très résistant, qui se distingue seulement par un léger sillon de celui du demi-tendineux, auquel il est intimement uni. À ce tendon succède une aponévrose qui donne naissance aux fibres de la longue portion par ses faces externe et postérieure, et à celle du demi-tendineux par sa face interne. Les deux muscles descendent, ainsi parallèlement unis, dans une étendue de trois pouces; au-delà, ils continuent le même trajet, séparés par un sillon celluleux, jusqu'au tiers inférieur de la cuisse, où les fibres, s'écartant latéralement pour rejoindre chacune le tendon qui lui appartient, interceptent l'espace triangulaire qui commence le creux du jarret.

Ainsi, la longue portion, d'abord sensiblement verticale, s'incurve, en dehors, au tiers inférieur de la cuisse: elle se compose de fascicules médians parallèles, auxquels s'en adjoignent d'autres latéraux, obliques, qui se contournent d'avant en arrière. Tous se rendent vers les bords d'une aponévrose moyenne, qui se rétrécit pour donner naissance au tendon terminal. Ce tendon continue à recevoir, par son bord interne et une partie de sa face antérieure, les fibres de la longue portion jusque derrière le condyle externe du fémur. Par son bord opposé, il donne attache aux fibres de la courte portion. Celle-ci naît, par de courtes fibres aponévrotiques, du tiers moyen de la lèvre externe de la ligne âpre du fémur, entre les attaches du troisième adducteur en dedans, et en dehors du vaste externe et de l'aponévrose intermusculaire externe. Cette portion représente un faisceau aplati de dedans en dehors, composé de fascicules parallèles, obliques de haut en bas et d'avant en arrière, qui s'implantent sur la face antérieure et le bord externe de l'aponévrose et de son tendon terminal jusqu'àuprès de son attache. Ce tendon contourne la saillie formée par le jumeau externe, s'épanouit en demi-cercle, embrasse le ligament latéral externe, se fixe, d'avant en arrière, à la tête du péroné, et, par une double expansion, s'attache sur la tubérosité externe du tibia, et se confond avec l'aponévrose jambière.

(1) Planches 128, 130, 132.

*Connexions.* Le biceps est recouvert, en arrière, par le grand fessier et l'aponévrose fémorale; en avant, il recouvre en partie le demi-tendineux, le demi-membraneux et le vaste externe, le grand nerf sciatique, les artères perforantes et la partie supérieure des vaisseaux poplités. Par sa partie inférieure, il forme le côté externe du triangle supérieur du jarret.

*Anomalies, action.* Le point fixe le plus ordinaire de ce muscle étant à la tubérosité sciatique, il fléchit la jambe en inclinant son bord externe en dedans, et, par la continuation de ce mouvement, il étend un peu la cuisse en arrière sur le bassin. Dans la demi-flexion de la jambe, il lui imprime une légère rotation qui incline sa face externe en arrière. Enfin, dans la station, s'il prend son point fixe au péroné, il étend fortement le bassin, et empêche le tronc de s'incliner en avant.

FLÉCHISSEUR DU TIBIA.

## DU DEMI-TENDINEUX. (1)

ISCHIO-PRÉTIBIAL (CHAUSS.); ISCHIO-CRETI-TIBIAL (DUM.); M. SEMI-TENDINOSUS, S. SEMI-NERVOSUS.

*Situation, configuration.* Long muscle fusiforme, situé à la partie postérieure et interne de la cuisse, formé, comme son nom l'indique, d'un faisceau charnu que termine un long tendon funiculaire.

*Insertions.* Il procède: 1° en arrière, du rebord interne et supérieur de la grosse tubérosité sciatique, en dedans de l'insertion du biceps à laquelle il est uni; 2° de la face antérieure et du bord interne de l'aponévrose d'insertion de ce dernier muscle. Les fibres charnues, qui naissent presque immédiatement de la surface d'implantation, composent un faisceau conoïde qui descend verticalement sur la face postérieure de la cuisse, accolé au biceps jusqu'à la naissance du triangle supérieur du jarret, que ces muscles forment par leur écartement. En ce point commence le tendon du demi-tendineux; d'abord aplati, ce tendon reçoit les fibres charnues suivant une ligne diagonale de haut en bas, de son bord interne vers l'externe; au-dessous, il s'arrondit, descend un peu obliquement en dedans, en arrière et au-dessous de celui du demi-membraneux, contourne avec ce dernier, de haut en bas et d'arrière en avant, la saillie du condyle interne, entre cette éminence et le jumeau interne, en décrivant une courbe à concavité antérieure et supérieure; enfin il s'infléchit au-dessous de la tubérosité interne du tibia, jusqu'àuprès de l'attache du tendon du couturier, où il se bifurque. Le cordon supérieur ou horizontal passe derrière ce tendon avec celui du droit interne, et s'insère sur le tibia jusqu'àuprès de sa tubérosité antérieure. C'est de l'intrication des fibres de ces trois tendons que résulte l'épanouissement commun dit la patte-d'oie. Le cordon inférieur du tendon du demi-tendineux continue, en dedans de celui du couturier, la direction première, et s'épanouit sur une petite rugosité verticale, en arrière de la face cutanée de cet os.

*Connexions.* Recouvert en arrière par l'aponévrose fémorale et par le grand fessier, ce muscle est en rapport, par sa face antérieure, avec le demi-membraneux et le troisième adducteur.

(1) Planches 128, 129, 132, 133.



Son tendon est pourvu d'une longue synoviale propre, qui l'accompagne jusqu'àuprès de son attache tibiale.

*Action.* Ce muscle est fléchisseur interne de la jambe, ou, en d'autres termes, du tibia sur la cuisse; en outre, par l'enroulement de son tendon autour de l'articulation du genou, il imprime à la jambe demi-fléchie un léger mouvement de rotation qui porte la pointe du pied en dedans et en bas, et, sous ce rapport, il est synergique du muscle poplité: lorsque la jambe est fixée, comme les autres fléchisseurs, il devient extenseur du bassin.

#### DU DEMI-MEMBRANEUX. (1)

ISCHIO-POPLITI-TIBIAL (CHAUSS., DUM.); M. SEMI-MEMBRANOSUS.

*Situation, configuration.* Long muscle épais et plat, situé verticalement à la partie postérieure de la cuisse.

*Insertions, fasciculation.* Le demi-membraneux, comme son nom l'indique, se compose d'un ventre charnu, contourné longitudinalement en S, et compris entre deux forts tendons membraneux, l'un externe et supérieur, et l'autre interne et inférieur. Le tendon supérieur, large, épais et rubané, naît de la partie la plus élevée et la plus externe de la tubérosité sciatique, entre les attaches du biceps et du demi-tendineux en arrière, et du troisième adducteur en avant. Ce tendon descend verticalement jusqu'au tiers inférieur de la cuisse, libre d'abord dans le tiers de sa hauteur, et formant des angles mous et arrondis. La même disposition continue vers son bord externe jusqu'au quart inférieur, tandis que le bord interne forme une duplication qui donne naissance aux fibres charnues. Ces fibres s'implantent de la manière suivante: 1° sur les deux tiers inférieurs du bord interne de l'épanouissement aponévrotique jusqu'à son sommet; 2° sur le tiers inférieur du bord externe du tendon. Toutes ces fibres descendent avec une inclinaison en dehors, disposées en fascicules parallèles, dont l'obliquité diminue de haut en bas. Ces divers fascicules viennent s'implanter dans la cavité du cône aponévrotique inférieur, né sur le bord interne à la hauteur où finit le tendon supérieur. A cette aponévrose, à la hauteur du condyle interne, succède un fort tendon arrondi, sur lequel se rendent les fibres externes et inférieures sous forme d'un faisceau courbe très épais, saillant à l'extérieur, qui inscrit le côté interne du triangle supérieur du jarret. Le tendon du demi-membraneux contourne l'articulation de la même manière que celui du muscle précédent, et s'épanouit en formant trois cordons membraneux unis par leurs bords: le premier, horizontal, se dégage du bord externe, et concourt à former la capsule articulaire du condyle interne; le second, vertical, s'implante sur la face postérieure de la tubérosité interne du tibia; le troisième, qui forme la continuation du tendon, contourne la tubérosité interne, et s'y insère entre les tendons du droit interne et du demi-tendineux.

*Connexions.* Le demi-membraneux est recouvert en arrière par le demi-tendineux et par l'aponévrose fémorale. Il recouvre par sa face antérieure une partie du grand adducteur et l'attache du jumeau interne. Son bord externe est en rapport, en arrière, dans presque toute son étendue, avec le grand nerf scia-

tique, en bas et en avant, avec les vaisseaux poplités. Son tendon inférieur, comme celui du demi-tendineux, est pourvu d'une synoviale de glissement (Pl. 159). Le demi-membraneux, par son écartement avec le biceps, intercepte, comme nous l'avons dit, un espace triangulaire formant l'angle supérieur du losange inscrit par le jarret. Les deux muscles, par la saillie de leurs bords libres, servent également de guide au chirurgien pour atteindre, dans cette cavité, que le volume considérable de ses vaisseaux et le grand nombre de ses communications cellulaires rendent le siège de fréquentes opérations.

*Action.* Elle est semblable, mais non pas identique, à celle du muscle précédent: 1° le demi-membraneux est plus fort que le demi-tendineux, vu le nombre et la brièveté de ses fibres, qui, en outre, descendent plus bas sur le tendon inférieur; 2° comme rotateur, il agit à-la-fois sur le fémur et le tibia, et sa brièveté est plus que compensée par l'enroulement plus complet de son tendon en arrière, que commande le vaste faisceau poplité; 3° enfin, quand la jambe est fixée, il maintient avec énergie l'extension du bassin.

#### ADDUCTEURS DE LA CUISSE ET DE LA JAMBE.

Au nombre de quatre: deux superficiels, le pectiné et le moyen adducteur; et deux profonds, le petit et le grand adducteur.

#### DU PECTINE. (1)

SOUS-PUBIO-FÉMORAL (CHAUSS.); PUBIO-FÉMORAL (DUM.); M. PECTINEUS, S. PECTINALIS.

*Configuration, insertions.* Muscle rectangulaire, rubané, situé obliquement à la partie antérieure et interne de la cuisse. Il naît, en haut, de la partie antérieure de la branche horizontale du pubis, sous l'arcade crurale, dans un espace triangulaire aponévrotique, formé par l'expansion des piliers de la capsule fémorale. A partir de cette origine, les fibres descendent parallèlement de dedans en dehors et un peu d'avant en arrière, et se rendent sur un tendon membraneux qui se fixe sur la lèvre externe de la bifurcation interne et supérieure de la ligne âpre, en dehors de l'attache du vaste interne.

*Connexions.* Le pectiné est recouvert, en avant, par le feuillet profond de l'aponévrose fémorale, et en dehors, un peu par le bord réfléchi du psoas iliaque. Il recouvre en arrière l'obturateur externe, les vaisseaux qui traversent ce muscle, et le faisceau supérieur du petit adducteur. Son bord externe forme, avec le psoas iliaque, qui le recouvre, un sillon celluleux triangulaire qui loge les vaisseaux fémoraux. Son bord interne est juxtaposé avec le moyen adducteur dans ses deux tiers supérieurs; inférieurement il s'en écarte, mais reste uni à ce muscle par une aponévrose. Son extrémité supérieure est appliquée sur le trou des vaisseaux obturateurs, et se trouve par conséquent placée au devant des hernies ovalaires. Le tendon fémoral est souvent perforé pour le passage des vaisseaux circonflexes internes. Au-dessous, il limite l'arcade de passage de l'artère perforante.

*Anomalies.* Winslow a signalé un pectiné surnuméraire, qui s'attache en haut et à la partie interne du trou sous-pubien, et rejoint supérieurement le tendon fémoral.

(1) Planches 132, 133, 129.

(1) Planches 134, 131, 127.



## DU MOYEN ADDUCTEUR (BICHAT) (1)

PREMIER ADDUCTEUR (BOYER); PREMIER ADDUCT. SUPERF. (CRUVEILH.); PUBIO-FÉMORAL (CHAUSS.); ADDUCTOR FEMORIS LONGUS, S. CAPUT PRIMUM TRICIPITIS.

*Configuration, insertions.* Muscle plat, long, triangulaire, situé au-dessous du pectiné. Il naît de la partie inférieure de l'épine du pubis, par un fort tendon plat qui descend dans l'étendue de trois pouces, et s'épanouit en un cône aponévrotique d'où naissent les fibres charnues; celles-ci composent un faisceau épais, oblique en dehors sous un angle aigu, et terminé par une aponévrose largement épanouie, qui s'insère sur la lèvre interne de la ligne âpre, depuis la partie moyenne jusqu'au quart inférieur de l'os. Cette aponévrose, percée en bas d'un orifice pour le passage de la troisième artère perforante, adhère fortement en arrière au troisième adducteur; elle contribue en outre à former le canal ostéo-fibreux des vaisseaux poplités, et la lame aponévrotique triangulaire commune au troisième adducteur et au vaste interne, qui forme en dedans la paroi de l'infundibulum du même canal.

*Connexions.* Ce muscle est recouvert en avant, de haut en bas, par l'aponévrose fémorale, le couturier, le droit antérieur et le vaste interne. Dans le sillon intercepté entre lui et ces trois muscles rampent les vaisseaux fémoraux et la terminaison de l'artère profonde. Ce rapport avec l'artère fémorale est l'un des plus importants; car c'est vers le milieu de ce muscle, à son bord interne, que se pratiquent ordinairement la compression et la ligature, et c'est sur la surface déclinée de son aponévrose que l'artère s'enfoncée en bas et en arrière pour devenir poplitée. La face postérieure du premier adducteur est en rapport avec les muscles du même nom, le petit et le grand. Son bord interne et le plus long est recouvert par le droit interne; son bord externe forme, près du fémur, la limite de l'arcade de passage de la seconde artère perforante.

## DU PETIT ADDUCTEUR (BICHAT) (2)

SECOND ADDUCTEUR (BOYER); PETIT ADDUCT. PROFOND (CRUVEILH.); SOUS-PUBIO-FÉMORAL (CHAUSS.); M. ADDUCTOR FEMORIS BREVIS, S. CAPUT SECUNDUM TRICIPITIS.

*Configuration, insertions.* Muscle plat, membraneux, triangulaire, situé à la partie supérieure et interne de la cuisse, derrière le pectiné et le premier adducteur. Il naît, par un faisceau de fibres aponévrotiques très courtes, de l'excavation située au-dessous de l'épine du pubis, derrière le tendon du premier adducteur et entre les attaches de l'obturateur externe et du droit interne; puis il descend obliquement, en s'élargissant, à angle de quarante-cinq degrés, et se divise en deux faisceaux, l'un supérieur, plus petit, l'autre inférieur plus considérable, qui continuent de s'élargir, et se terminent par une double aponévrose fixée aux deux cinquièmes supérieurs de la ligne âpre du fémur, le faisceau supérieur derrière le pectiné, et l'inférieur dans l'écartement triangulaire qui sépare ce muscle du premier adducteur.

*Connexions.* La face antérieure de ce muscle est recouverte par le pectiné, le premier adducteur et leur aponévrose d'union;

sa face postérieure recouvre une partie de l'obturateur externe et du grand adducteur. Près du fémur, entre ses deux faisceaux, existe l'arcade de passage de la première perforante; son bord supérieur limite celle de la circonflexe interne, et son bord inférieur, celle de la seconde perforante.

## DU GRAND ADDUCTEUR (BICHAT) (1)

TROISIÈME ADDUCTEUR (BOYER); GRAND ADDUCT. PROFOND (CRUVEILH.); ISCHIO-FÉMORAL (CHAUSS.); ADDUCTOR FEMORIS MAGNUS, S. CAPUT TERTIUM TRICIPITIS.

*Situation, configuration.* Vaste muscle triangulaire, très épais, situé dans toute l'étendue de la partie interne et moyenne de la cuisse.

*Insertions, direction, fasciculation.* Le grand adducteur se compose de trois faisceaux distincts, horizontal, oblique et vertical, confondus par leurs bords dans leur attache pubienne, mais parfaitement isolés dans leur trajet et dans leur insertion fémorale.


Le faisceau vertical ou interne, d'un volume considérable, forme le tiers moyen de l'épaisseur de la cuisse à sa face interne. Il naît, par un trousseau de courtes fibres aponévrotiques, du sommet large et mousse de la tubérosité de l'ischion, et, par un fort tendon, de la partie externe, la plus saillante, de cette tubérosité. Les fibres naissent de cette première implantation et des deux bords d'une expansion tendineuse qui descend jusqu'au milieu de la cuisse: rassemblées en fascicules parallèles, qui forment en dedans une face de deux à trois pouces d'épaisseur, elles sont séparées, en arrière, du faisceau oblique, par un vaste sillon celluleux. Toutes s'insèrent dans la cavité d'un large cône aponévrotique, qui commence au milieu de la face antérieure du muscle. De cette aponévrose procède, en avant, une lame fibreuse, de forme triangulaire, dont nous avons déjà parlé, qui s'insère, à l'autre extrémité, sur l'aponévrose postérieure du vaste interne, et inscrit en dedans la paroi de l'infundibulum des vaisseaux fémoro-poplités. Cet infundibulum, ouvert en haut, forme un canal ostéo-fibreux, circonscrit, en avant, par le vaste interne; en arrière, par le grand adducteur; en dehors, par une lamelle aponévrotique courbe, fournie par ces deux muscles et le premier adducteur, et qui l'isole de l'os; en dedans, par l'aponévrose triangulaire sus-mentionnée. Oblique de haut en bas, de dedans en dehors et d'avant en arrière, ce canal contourne le fémur à la naissance de la bifurcation interne et inférieure de la ligne âpre, où la surface de l'os est adoucie pour le glissement des vaisseaux; le plan même du passage, de la face interne sur le triangle postérieur, où les vaisseaux, de fémoraux deviennent poplités, est indiqué dans l'état frais par une ouverture ellipsoïde, fermée en dehors par le bord de l'os, et dans le reste de son contour par l'aponévrose du faisceau vertical, qui, en haut, l'unit au faisceau oblique, et, en bas, s'insère sur la ligne interne jusqu'au-dessus du condyle, où elle forme une autre arcade de passage pour les vaisseaux articulaires supérieurs et internes. Plus bas, cette aponévrose rejoint le tendon commun. Ce dernier fait suite au cône aponévrotique; épais et aplati d'avant en arrière, il descend verticalement entre le vaste interne et le demi-membraneux, et s'implante sur un tubercule situé en haut de la face interne du

(1) Planches 134, 131, 127.

(2) Planches 134, 135.

(1) Planches 135, 133, 134, 132, 137.





condyle interne, en formant de larges épanouissements sur la tubérosité située au-dessous.

Le faisceau oblique ou moyen naît supérieurement au-devant de l'attache du faisceau vertical, qu'il contourne, en suivant, sur la face antérieure, le rebord de la tubérosité sciatique depuis son extrémité interne, en remontant sur la branche ascendante de l'ischion. A partir de cette insertion, le faisceau oblique, d'abord uni au faisceau vertical, contourne en pas de vis la masse de ce dernier; puis, descendant en dehors, il s'épanouit en un triangle membraneux, qui s'implante par une courte aponévrose dans l'interstice de la ligne âpre, en dedans de l'attache de la courte portion du biceps. Cette insertion est traversée par les arcades des deux premières artères perforantes. Le bord inférieur du faisceau oblique, séparé du faisceau vertical dans les deux tiers de son étendue, se termine en bas par un triangle qui renferme les arcades de passage de la dernière perforante et des vaisseaux poplités.

Le faisceau horizontal ou supérieur naît, en commun avec le précédent, des branches ascendantes de l'ischion et descendantes du pubis, au-dessous de l'attache du petit adducteur. Il contourne le grand faisceau, et s'épanouit en un muscle triangulaire très mince, qui s'insère sur la bifurcation externe et supérieure de la ligne âpre en dedans du tendon du grand fessier, contigu, par son bord inférieur, avec le faisceau oblique, par son bord supérieur avec le carré crural, et traversé par les branches de l'artère circonflexe interne.

*Connexions.* Le grand adducteur est recouvert en avant par le moyen et le petit muscles du même nom, et par le vaste interne. Il recouvre en arrière le demi-membraneux et la longue portion du biceps; en dedans, il est en rapport dans presque toute son étendue avec le droit interne; en haut, avec l'aponévrose fémorale, et en bas, avec le muscle couturier: sa base longe l'obturateur externe et le carré crural. Ses rapports les plus importants sont ceux qu'il affecte avec le premier adducteur et le vaste interne, pour la formation du canal de passage des vaisseaux fémoro-poplités.

#### *Action des muscles adducteurs.*

Ces muscles, en raison de leur obliquité, correspondent à trois sortes de mouvements. L'insertion pelvienne, la plus élevée, étant surtout plus interne, le premier mouvement produit, et le plus fort, est l'adduction. L'inclinaison d'avant en arrière y ajoute une légère flexion de la cuisse sur le bassin; et enfin, l'enroulement des aponévroses d'insertion fémorale, qui contourne la face interne de l'os, pour se fixer sur son angle postérieur, convertit les adducteurs en rotateurs très énergiques en dehors, disposition qui est encore favorisée, dans le plus petit, par la torsion en pas de vis de son extrémité supérieure, autour du grand faisceau vertical du troisième; en sorte que la rotation en dehors, que nous avons vue déjà produite, en sens inverse, par tous les muscles de la région fessière, a, dans les muscles adducteurs, un auxiliaire d'une puissance considérable, tant par le volume de leurs fibres que par leur direction et le mode avantageux de leur implantation dans toute la hauteur de l'os. La proportion suivant laquelle chacun de ces muscles agit dans les divers mouvements, varie suivant leur masse et leur direction. Les adducteurs superficiels sont en même temps fléchisseurs, et, parmi eux, le pectiné est en outre plus essentiellement rotateur. Le troisième adducteur est celui de tous qui

mérite plus particulièrement ce nom. Il concourt également à la rotation; mais l'éloignement de son insertion pelvienne, en arrière de la cavité cotyloïde, le rend, par son faisceau vertical, l'antagoniste des précédents, d'où il résulte qu'au lieu d'être fléchisseur de la cuisse, il en est, au contraire, l'un des extenseurs. Lorsque la cuisse est fixée dans la station, les adducteurs tirent le bassin en bas et en dehors, et disposent le tronc à se fléchir ou à s'incliner de leur côté. Dans ce cas, au contraire, le grand faisceau, congénère des muscles fléchisseurs de la jambe, contribue à étendre le bassin en arrière.

#### DU COUTURIER. (1)

##### FLÉCHISSEUR ET ROTATEUR DE LA JAMBE.

ILÉO-PRÉTIBIAL (CHAUSS.); ILIO-CRETI-TIBIAL (DUM.); M. FASCIALIS (SPIGEL); SARTORIUS, S. LONGUS (RIOL.).

*Situation, configuration.* Ce muscle, plat, rubané, le plus long de ceux du corps humain, est situé à la partie antérieure et interne de la cuisse, qu'il traverse en diagonale, depuis le rebord externe du bassin jusqu'à la partie interne et supérieure de la jambe.

*Insertions, direction.* Il naît supérieurement: 1° par un fort tendon, du sommet de l'épine iliaque antérieure et supérieure, et de la moitié supérieure de l'échancrure placée au-dessous; 2° d'une cloison aponévrotique épaisse qui le sépare du muscle fascia-lata. Les fibres nées de cette aponévrose et de la cavité d'un cône aponévrotique qui fait suite au tendon iliaque, se rassemblent en un faisceau qui traverse obliquement de haut en bas, de dehors en dedans, et un peu d'avant en arrière, les faces antérieure et interne de la cuisse jusqu'à son tiers inférieur; puis, devenu vertical, longe la face interne de l'articulation du genou, et enfin se termine par un tendon, qui contourne d'arrière en avant la tubérosité du tibia, et s'insère, par un large épanouissement, sur la lèvre interne de la tubérosité antérieure et de la crête du tibia. Dans ce long trajet, le couturier, d'abord épais et ovalaire transversalement, passe sur le tendon du droit antérieur de la cuisse, s'élargit jusqu'à la partie moyenne, où ses fibres postérieures, qui s'enfoncent dans le sillon des vaisseaux, donnent à sa coupe transversale la forme d'un prisme triangulaire. A son tiers inférieur il est rubané: ses fibres, parallèles, parcourent toute sa longueur, de l'une à l'autre de ses attaches. Son tendon inférieur, ou tibial, se compose de deux portions, intimement unies par leurs bords adjacents: sa portion supérieure, membraneuse, commence sur le bord antérieur du muscle, au niveau du plan articulaire; elle descend le long de la tubérosité interne du tibia pour devenir transversale et s'épanouir jusqu'au bord de la tubérosité antérieure de l'os. La portion inférieure du tendon, épaisse, arrondie et funiculaire, reçoit les fibres charnues les plus inférieures; elle descend, avec une légère obliquité en avant, en dedans du tendon du droit interne et de la bifurcation supérieure du demi-tendineux, avec lesquels elle s'épanouit, et s'insère sur l'extrémité supérieure de la face interne de l'os jusqu'àuprès de sa crête, en formant l'épanouissement dit la *patte-d'oie*.

*Connexions.* Le couturier est le plus superficiel des muscles de la cuisse; sa longueur, déjà si considérable, en ne

(1) Planches 127, 129.



tenant compte que de l'éloignement de ses attaches, est beaucoup augmentée par ses nombreuses inflexions. Dans toute sa longueur, il est compris dans une duplicature ou gaine aponévrotique; sa *face superficielle* est en rapport avec la peau par l'intermédiaire de l'aponévrose fémorale; sa *face profonde* recouvre de haut en bas les tendons du droit antérieur et du psoas iliaque, les extrémités adjacentes du pectiné, du premier adducteur et du vaste interne; en bas, son *bord postérieur* est longé par le droit interne et son tendon. Mais le rapport le plus important du couturier est celui qu'il affecte avec les vaisseaux fémoraux: aussi, est-ce vers l'un de ses bords que se pratique l'incision pour la ligature de l'artère par les divers procédés mis en usage. A la partie supérieure de la cuisse, ce muscle est placé en dehors de l'artère, et trace le côté externe d'un triangle, formé en dedans par le psoas iliaque et le pectiné, et dans lequel s'enfoncent les vaisseaux. Au tiers moyen de la cuisse, la direction de l'artère traverse celle du couturier en diagonale, en sorte que le vaisseau répond successivement au bord interne, puis à la face postérieure, et enfin au bord externe du muscle. Inférieurement, du sillon graisseux, qui sépare son bord antérieur du vaste interne, se dégage le nerf saphène; la veine interne du même nom longe le bord postérieur dans toute son étendue.

*Action.* Le point fixe étant à l'épine iliaque, le couturier fléchit d'abord la jambe, puis la renverse en dedans en la croisant sur celle du côté opposé. Quand ce mouvement est achevé, il contribue à fléchir la cuisse sur le bassin. Si la jambe est fixée, ce muscle incline en avant le bassin sur la cuisse et lui imprime un léger mouvement de rotation qui incline la face antérieure du tronc en sens opposé.

#### DU DROIT INTERNE. (1)

ADDUCTEUR ET FLÉCHISSEUR DE LA JAMBE.

SOUS-PUBIO-PRÉTI-BIAL (CHAUSS.); SOUS-PUBIO-CRÉTI-TIBIAL (DUM.); GRACILIS INTERNUS (Nonnulli).

*Situation, configuration.* Muscle long, plat, rubané, large et charnu à ses trois cinquièmes supérieurs, tendineux dans ses deux cinquièmes inférieurs, situé verticalement le long du plan interne et superficiel de la cuisse.

*Insertions.* Il naît supérieurement par une longue attache linéaire sur le côté de la symphyse pubienne, en dedans de l'implantation des adducteurs, depuis l'épine du pubis jusqu'à la branche ascendante de l'ischion. Cette insertion se fait par des fibres aponévrotiques resplendissantes, fasciculées, dont la longueur diminue d'avant en arrière. Les fibres charnues qui leur succèdent descendent verticalement, agglomérées en fascicules parallèles, et viennent se rendre dans la cavité et sur les bords d'un cône aponévrotique, qui commence sur le bord postérieur du muscle au tiers inférieur de la cuisse. Dans ce trajet, le muscle est contourné en travers, de manière à embrasser dans une gouttière verticale interne la saillie du troisième adducteur. Le tendon mince et grêle longe, en descendant, le bord postérieur du couturier, et reçoit sur son bord antérieur les fibres les plus longues, qui l'accompagnent jusqu'à l'articulation du genou. Devenu libre, ce tendon, accolé au couturier, contourne en arrière les tubérosités internes du fémur et du tibia, s'inflé-

chit obliquement de haut en bas et d'arrière en avant, au-dessous de cette dernière, glisse en dehors du tendon du couturier, placé, dans le sens vertical, entre ce tendon et celui du demi-tendineux, vient conjointement avec eux s'insérer, en s'élargissant, à la crête du tibia, et concourt à former l'épanouissement dit la *patte-d'oie*.

*Connexions.* Recouvert en dedans par l'aponévrose fémorale, il recouvre en sens inverse le bord interne des trois adducteurs et le ligament latéral interne de l'articulation du genou.

*Action.* Ce muscle est adducteur et fléchisseur de la jambe, et agit principalement lorsque le membre est écarté du corps. Par la réflexion de son tendon, il est légèrement rotateur de la jambe en dedans, et, sous ce rapport, synergique avec le couturier. Dans la station sur les pieds, il fait dévier le bassin, qu'il abaisse directement vers lui.

#### DU POPLITÉ. (1)

ROTATEUR DE LA JAMBE.

FÉMORO-POPLITI-TIBIAL (CHAUSS., DUM.); SUPPOPLITEUS (SPIG.); POPLITÆUS (Nonnulli).

*Configuration, insertions.* Muscle mince, en forme de triangle allongé, situé obliquement en diagonale dans la fosse que présente la partie supérieure de la face postérieure du tibia, au-dessus de la ligne dite *poplité*. Il naît supérieurement, par un petit tendon plat, de la fossette profonde, en forme de gouttière transversale, située à la partie postérieure de la tubérosité externe du fémur, où il confond, en haut, ses épanouissements avec ceux du jumeau externe. Ce tendon, logé profondément en arrière et en dedans du ligament latéral externe, et revêtu par la synoviale articulaire, contourne, en arrière et en bas, la saillie du condyle externe du fémur et la tubérosité correspondante du tibia, derrière l'articulation péronéo-tibiale supérieure, et au-dessus de l'attache du soléaire. En ce point, il se divise en plusieurs cordelettes fibreuses, d'où naissent autant de fascicules qui se portent obliquement en divergeant en bas et en dedans, disposés en plusieurs plans. Les fibres profondes, les plus courtes, s'implantent de proche en proche sur la surface triangulaire du tibia. Les fibres superficielles se rendent sur une lame aponévrotique très résistante, qui elle-même se fixe sur le tiers supérieur de l'angle interne et postérieur du tibia, où elle est renforcée par le prolongement du ligament latéral articulaire interne, et l'épanouissement inférieur du tendon du demi-membraneux.

*Connexions.* Le poplité est recouvert à sa *face postérieure* par une aponévrose spéciale, et par une bandelette fibreuse verticale, dégagée du ligament postérieur de l'articulation, qui forme l'attache supérieure interne de l'arcade de passage des vaisseaux poplités dans l'attache supérieure du soléaire; disposition qui rappelle une pareille bandelette que présente à l'avant-bras le fléchisseur sublime. Médiatement, le poplité est en rapport sur la même face avec les jumeaux, le plantaire grêle, les vaisseaux poplités et le nerf sciatique poplité interne. En avant, il recouvre une partie du tibia et de l'articulation péronéo-tibiale.

(1) Planche 129.

(1) Planches 142, 137.



*Action.* Ce muscle, prenant son point fixe sur le fémur, imprime au tibia un mouvement de rotation qui porte le talon en dehors. Ce mouvement s'accompagne d'une légère flexion. Il est donc, par ce double usage, synergique avec le couturier et le droit interne, et antagoniste du biceps.

#### MUSCLE DU FASCIA-LATA. (1)

TENSEUR DE L'APONÉVROSE ET ABDUCTEUR DE LA JAMBE.

ILIO-APONÉVROSI-FÉMORAL (CHAUSS.); M. TENSOR FASCIAE LATAE (Nonnulli).

*Configuration, insertions.* Allongé, épais, quadrilatère, étroit en haut, large en bas, ce muscle, le plus volumineux des tenseurs aponévrotiques, occupe le tiers supérieur de la face externe de la cuisse, renfermé dans une duplicature de l'aponévrose fémorale. Il procède en haut, par un tendon épais et court: 1° de l'extrémité antérieure de la lèvre externe de la crête iliaque; 2° de la lèvre externe de l'épine iliaque antérieure et supérieure, au-devant de l'attache du moyen fessier, et en dehors du tendon du couturier auquel il est uni. Les fibres qui font suite au tendon iliaque sont disposées en fascicules rubanés parallèles, qui descendent en s'écartant, avec une légère obliquité, en arrière et en dehors. Quelques-uns de ces fascicules, nés de la partie interne de l'attache supérieure, contournent le bord antérieur du muscle dans le sillon qui le sépare du couturier, pour devenir, en bas, externes et superficiels. Vers l'extrémité inférieure élargie, les divers fascicules se terminent successivement dans la duplicature de l'aponévrose fascia-lata; les plus longs se perdent directement sur les fibres superficielles de la bandelette de renforcement.

*Connexions.* Le muscle du fascia-lata est renfermé entre deux feuillets de l'aponévrose du même nom, c'est-à-dire que, revêtu sur sa face externe par le feuillet superficiel, continuation réelle de cette aponévrose, et qui forme avec celle du moyen fessier son attache pelvienne, il est tapissé sur sa face interne par un feuillet profond plus mince, qui l'isole du quadriceps fémoral. Son bord antérieur côtoie en haut le bord externe du couturier, dont le sépare inférieurement la saillie du droit antérieur; son bord postérieur est contigu au moyen fessier.

*Action.* La principale a pour objet de tendre la bandelette de renforcement de l'aponévrose fascia-lata, et, sous ce rapport, de contenir les muscles de la cuisse, et spécialement le vaste externe, celui de tous qui a le plus de tendance au déplacement; mais, en outre, si l'on se rappelle que cette bandelette, très épaisse, peut être considérée comme un vaste tendon membraneux qui s'insère à la partie externe et antérieure du genou, sur le fémur et le tibia, on conçoit que le muscle du fascia-lata devient, par ce prolongement, extenseur et abducteur de la jambe. Quelques auteurs l'ont considéré comme légèrement rotateur de la cuisse en dedans; ses fibres antérieures, réfléchies, nous paraissent assez bien adaptées à cet usage.

#### MUSCLES DE LA JAMBE.

MOTEURS DE L'ARTICULATION TIBIO-TARSIENNE ET DE CELLES DES ORTEILS.

Ces muscles se rapportent à trois plans, un antérieur et ex-

terne, un postérieur et un tout-à-fait externe. Dirigés plus ou moins obliquement, inclinés ou réfléchis dans leurs tendons, ils exécutent, par les combinaisons variées de leurs forces, quatre sortes de mouvements, comme s'ils appartenait à quatre plans opposés. Le mouvement le plus essentiel du pied étant celui par lequel il se détache du sol, en soulevant le poids du corps, les muscles les plus puissants sont les extenseurs ou les muscles du mollet, les deux jumeaux et le soléaire (triceps sural), qui forment la couche postérieure superficielle. Leur insertion inférieure se fait sur le tarse au calcaneum; ils ont comme accessoires, pour les inclinaisons latérales du pied, cinq autres muscles tarsiens: le jambier postérieur, extenseur du pied; le jambier antérieur, fléchisseur du même organe, tous deux concourant, en sens inverse, à élever son bord interne; les trois péroniers, éleveurs du bord externe ou abducteurs du pied, dont ils sont en outre extenseurs. Tous ces muscles sont seulement moteurs de l'articulation tibio-tarsienne. Les autres, longs, grêles et faibles, relativement aux premiers, en même temps qu'ils font mouvoir l'articulation du coude-pied, servent plus spécialement à la flexion et à l'extension des phalanges, où ils ont pour congénères les petits muscles du pied. Ce sont, en avant, le long extenseur du gros orteil et l'extenseur commun des orteils, également fléchisseurs du pied; en arrière, les long fléchisseur propre du pouce et long fléchisseur commun des orteils, qui concourent aussi à l'extension du pied.

EXTENSEURS DU PIED.

#### DU TRICEPS SURAL. (1)

##### JUMEAUX SOLÉAIRE, ET PLANTAIRE GRÊLE.

M. TRICEPS SURAL, S. GEMELLI CUM SOLEO.

*Situation, configuration.* Ce muscle, très épais, extrêmement fort, situé verticalement à la face postérieure de la jambe, forme la plus grande partie de sa masse charnue et constitue en particulier le mollet. Son développement, considérable dans l'homme, constitue l'un des principaux caractères de la station bipède. Il se compose de trois faisceaux volumineux, l'un antérieur, le soléaire, terminé inférieurement par le fort tendon commun, et deux postérieurs, les jumeaux interne et externe, fixés sur l'aponévrose d'expansion du tendon. La plupart des auteurs décrivent séparément ces trois faisceaux; mais c'est avec raison que, fondés sur la synergie de leur action, quelques anatomistes modernes ont recommencé à les décrire en commun sous le nom de *triceps sural*.

#### 1° JUMEAUX.

GASTROCNÉMIENS, de γαστήρ, jambe, et de κνήμη, ventre; BI-FÉMORO-CALCANIENS (CHAUSS., DUM.); GASTROCNEMEI (RIOLAN, HEISTER, WINSLOW); GEMELLI (SPIG.)

Les jumeaux constituent un seul et même corps charnu, bigéminé, épais, large, aplati d'avant en arrière, situé à la moitié supérieure de la face postérieure de la jambe.

*Insertions.* Ils naissent isolément, chacun par un tendon court et plat, des empreintes digitales situées, en haut et en arrière des condyles du fémur, sur les limites de l'os, et leur implan-

(1) Planches 130, 127, 153.

(1) Planches 139, 136, 137, 140, 141.



tation se continue au-dessus par un petit faisceau aponévrotique, sur une surface triangulaire rugueuse, qui remonte vers les deux lignes de la bifurcation inférieure de la ligne âpre, et s'épanouit sur les attaches de la membrane fibreuse postérieure de l'articulation fémoro-tibiale. En raison de la saillie et de la hauteur du condyle interne, l'attache du jumeau de ce côté est située plus en arrière et plus haut que l'autre; le tendon également est plus fort et plus épais. Des deux tendons procèdent des aponévroses, qui descendent et s'épanouissent sur les bords externe et interne, jusqu'au tiers supérieur de la jambe. D'abord étroits vers le jarret, les jumeaux s'élargissent, en descendant, jusqu'àuprès de leur insertion inférieure, pour former l'épaisseur du mollet. Les fibres charnues affectent deux directions: les unes médianes font suite à l'implantation aponévrotique supérieure et à la partie voisine du tendon; elles sont obliques de haut en bas, de dedans en dehors ou de dehors en dedans, de manière à converger de l'un ou l'autre jumeau vers un raphé fibreux médian, en formant un épais faisceau penniforme, vertical, saillant isolément sous la peau. Les autres fibres naissent de la face antérieure des aponévroses d'expansion des tendons, ou font suite à leur épanouissement. Obliques de haut en bas et d'arrière en avant, elles se rendent sur la face postérieure d'une autre aponévrose très résistante, qui tapisse le muscle en avant et se confond inférieurement avec celle du soléaire. Les dernières fibres de l'expansion aponévrotique postérieure s'implantent directement sur l'aponévrose du tendon d'Achille, en décrivant deux courbes à concavité supérieure, séparées au milieu par un angle rentrant, et dont l'interne descend plus bas que l'externe: elles inscrivent à l'extérieur la démarcation du mollet.

En haut, les deux jumeaux, quoique formant une masse commune, présentent, avant leur jonction, un écartement dont les deux bords convergens, convexes, tracent le triangle inférieur du losange du jarret. Après leur réunion, et au-delà, dans toute leur étendue, bien que conjoints par le raphé médian, leur démarcation est encore indiquée par le long sillon vertical, qui se termine à l'angle de réunion de leurs courbes inférieures, d'où ils s'écartent de nouveau; tous deux font saillie en haut par les deux faisceaux convergens, et forment un plan incliné vers les faces latérales de la jambe, dans la portion de leur étendue tapissée par l'aponévrose postérieure. L'interne, qui remonte le plus haut, descend aussi le plus bas: il est également plus large et plus épais que l'externe.

*Connexions.* Tapissés en arrière par l'aponévrose jambière, les jumeaux sont en rapport, par leur face antérieure, avec le ligament postérieur articulaire, l'extrémité inférieure des vaisseaux poplités et les origines des vaisseaux artériels, les muscles poplités, plantaire grêle et soléaire. Dans le point de leur étranglement, au-dessous du jarret, les tendons latéraux, avant de s'épanouir en aponévrose, forment un rétrécissement sur lequel s'infléchissent, pour leur glissement, les tendons des muscles de la cuisse: sur le jumeau externe, le biceps, et sur le jumeau interne, les demi-tendineux, demi-membraneux et droit interne. Parfois, chez les vieillards, des os sésamoïdes se développent dans leurs tendons fémoraux, surtout dans celui du jumeau interne.

### 2° PLANTAIRE GRÊLE.

PETIT FÉMORO-CALCANIEN (CHAUSS., DUM.); EXTENSOR TARSII MINOR (DOUGL.); M. PLANTARIS (Nonnulli).

Petit faisceau charnu, fusiforme, très variable pour le volume

et la longueur, situé entre les jumeaux et le soléaire, il naît, par de courts filamens aponévrotiques, de la capsule fibreuse du condyle externe du fémur, et parfois aussi du condyle lui-même, au-dessous du tendon du jumeau du même côté, au-dessus et en dedans de l'attache du poplité. A partir de cette origine, le faisceau charnu descend obliquement en dedans, jusqu'à la hauteur de l'arcade de passage des vaisseaux tibio-poplités au travers du soléaire, où ses fibres se rendent sur le bord d'un tendon grêle et rubané. Ce tendon continue à descendre obliquement sur la face postérieure du soléaire, de manière à traverser l'épaisseur de la jambe en diagonale; au-delà du jumeau, il s'accole sur le bord interne du tendon d'Achille, qu'il accompagne jusqu'à sa partie inférieure où sa terminaison est très variable. Chez quelques sujets, il se confond avec le tendon d'Achille; chez d'autres, il se perd au-devant du bord interne de ce tendon dans le tissu adipeux, se fixe sur les aponévroses, ou s'attache au calcanéum.

### 3° SOLÉAIRE.

TIBIO-CALCANIEN (CHAUSS.); TIBIO-PERONEI-CALCANIEN (DUM.); GASTROCNEMIUS INTERNUS (SPIC., COOPER).

*Situation, configuration.* Alongé, vertical, épais et large au milieu, rétréci aux extrémités, ce muscle est situé au-devant des jumeaux, à la face postérieure de la jambe, dont il occupe presque toute la hauteur, de la tête du péroné au calcanéum.

*Insertions, fasciculation.* Le soléaire naît en haut, du péroné au tibia, suivant une ligne oblique en bas et en dedans, qui suit le bord inférieur du poplité. L'insertion péronière se fait par un fort tendon en arrière et en dedans de la tête du péroné, et se continue par des fibres aponévrotiques sur la moitié supérieure du bord externe de l'os et le tiers supérieur de sa face postérieure. Les insertions tibiales ont lieu: 1° le long de la ligne oblique poplitée; 2° à une aponévrose fixée sur le tiers moyen du bord interne du tibia; enfin, entre les attaches tibiale et péronière, règne une anse fibreuse à concavité inférieure, qui donne passage aux vaisseaux tibio-poplités, et sert d'implantation aux fibres médianes du soléaire. De l'une et l'autre des insertions tibiale et péronière, procède une expansion fibreuse, dont l'interne est plus épaisse et plus large que l'externe, et dont la réunion compose l'aponévrose antérieure, très épaisse, du soléaire, divisée par un raphé médian. Les fibres naissent des attaches supérieures et de la face postérieure de cette double aponévrose, et se rendent, les unes verticalement, les autres obliquement, en arrière, sur l'origine ou la face antérieure d'une autre aponévrose très épaisse qui tapisse la face postérieure du soléaire, et naît environ à la hauteur de la partie moyenne des jumeaux. L'aponévrose postérieure, plissée en fascicules convergens vers le bas, est également divisée en deux parties par le raphé médian fibreux, qui semble partager verticalement le soléaire, comme les jumeaux, en deux portions, d'où la dénomination de *gastrocnémien interne*. Vers la moitié de la hauteur de la jambe, l'aponévrose postérieure du soléaire sert d'implantation à celle qui règne au-devant des jumeaux, et aux fibres les plus inférieures de ces muscles. Au-dessous elle se rétrécit en un triangle alongé pour donner naissance au tendon d'Achille. Sur ses bords, elle donne attache à des fibres rentrantes et incurvées, qui naissent latéralement des insertions tibiale et péronière.



**TENDON D'ACHILLE.** Il résulte immédiatement de la jonction des aponévroses antérieure des jumeaux et postérieure du soléaire, et fait suite à cette dernière. D'abord large à la hauteur du mollet, et tourné directement en arrière, il s'allonge et se rétrécit inférieurement pour constituer le tendon proprement dit. La portion supérieure, qui fait la base du triangle, n'est d'abord qu'une aponévrose qui devient de plus en plus épaisse, conserve encore l'empreinte du raphé médian, et continue de donner attache aux fibres charnues du soléaire par sa face antérieure et ses bords. Ces fibres sont plus nombreuses et descendent plus bas sur le bord externe que sur l'interne. Le tendon proprement dit, le plus large et le plus fort de tous ceux du corps humain, aplati d'avant en arrière, descend verticalement, mais avec une inclinaison en dedans; il s'implante sur une éminence rugueuse, qui occupe en travers le milieu de la face postérieure du calcaneum, et s'épanouit jusque sous la face inférieure de cet os. Au-dessus de cette insertion est une surface lisse, tapissée, dans l'état frais, d'une synoviale pour le glissement du tendon.

*Connexions.* Le soléaire, par sa face postérieure, est en rapport avec les jumeaux et le plantaire grêle. Il revêt par sa face antérieure une partie du tibia et du péroné, les muscles jambier antérieur, long fléchisseur propre du gros orteil, et long fléchisseur commun des orteils, les vaisseaux et nerfs tibiaux postérieurs et poplités. Ce muscle, très large au milieu des jumeaux, offre sa plus grande épaisseur au-dessous de ces derniers, où il forme la saillie postérieure de la jambe. Inférieurement, le tendon d'Achille, sous-cutané en arrière, laisse entre lui et les muscles, par sa face antérieure, un espace celluleux assez considérable, sensible au dehors par deux gouttières longitudinales placées entre ce tendon et les malléoles, et que remplissent en partie les tendons réfléchis des fléchisseurs et péroniers, et les vaisseaux qui les accompagnent.

*Anomalies.* Le triceps sural, ou au moins le faisceau du soléaire, est quelquefois double. Nous avons vu un cas où le faisceau tibial, isolé de l'autre, s'implantait par un tendon particulier sur le bord interne de la tubérosité du calcaneum, en dedans du tendon d'Achille, plus faible que de coutume; celui-ci faisait suite au faisceau péronier et aux deux jumeaux.

Le plantaire grêle manque assez fréquemment. C'est avec raison que Meckel relève comme inexacte une assertion de Gantzer, que ce muscle manque plus rarement que son analogue à l'avant-bras, le palmaire grêle. Probablement Gantzer aura été induit à cette opinion par une répétition fortuite de quelques cas rares.

*Action du triceps sural.* Ce muscle est essentiellement extenseur du pied sur la jambe. L'effort par lequel il détache le talon du sol, en soulevant le poids du corps, est favorisé par plusieurs conditions avantageuses: l'isolement des faisceaux à divers plans, leur longueur, la masse énorme de leurs fibres, leur multiplicité, leurs intrications, l'intermédiaire de plusieurs fortes aponévroses d'insertion, et enfin la direction tout-à-fait perpendiculaire de la force par rapport au levier qu'elle fait mouvoir. Toutefois, comme le pied forme un levier du second genre, dont le point d'appui est aux articulations métatarso-phalangiennes, et la résistance à l'articulation tibio-tarsienne, la brièveté de la branche calcaneienne de la puissance, neutralisant une partie de la force, on s'étonne que les contractions du triceps sural soient encore assez énergiques pour les efforts auxquels

il est soumis dans les marches forcées, le saut et le transport de lourds fardeaux. Aussi la différence entre les forces produites par une même masse musculaire est-elle très considérable entre les divers individus, suivant le plus ou moins de longueur du calcaneum en arrière. Il est remarquable que la grande longueur du calcaneum que l'on observe chez les nègres, quoiqu'elle favorise la course, soit cependant un caractère de dégradation de l'espèce humaine. Cette disposition, au reste, contre-balance, dans cette race, le peu de volume proportionnel du mollet.

L'énergie que le triceps déploie, dans un saut brusque, pour enlever le pied, situé sur un plan décliné, le talon étant plus bas que les orteils, explique les cas de rupture du tendon d'Achille et de fracture de la grosse tubérosité du calcaneum. Nous avons vu, en parlant de la structure de cet os, comment la nature, en prolongeant sous le calcaneum une bande de fibres osseuses continues au tendon, avait mis obstacle à la fracture, qui, sans cette disposition, serait beaucoup plus fréquente. Des faisceaux qui composent le triceps sural, le soléaire n'est seulement qu'extenseur du pied; mais les jumeaux, qui s'insèrent au fémur, ajoutent à l'extension du pied une légère flexion de la jambe sur la cuisse. Lorsque le pied est fixé dans la station, le soléaire étend la jambe, en la maintenant fixement sur le pied, et les jumeaux tendent à fléchir la cuisse, mais avec un effort assez faible, leurs insertions étant trop rapprochées du point d'appui. Quant au plantaire grêle, par analogie avec ce qu'il est chez certains animaux et avec le palmaire grêle, on doit le considérer comme un tenseur de l'aponévrose plantaire, que les conditions de fixité de cette dernière ont condamné à l'état rudimentaire; au reste, l'insertion vague de son tendon le réduit à un rôle insignifiant.

Le triceps sural est un des muscles dont le volume proportionnel est le plus variable; par l'inaction prolongée, il passe facilement à l'état graisseux.

#### DU JAMBIER POSTERIEUR. (1)

TIBIO-SOUS-TARSIEN (CHAUSS.); TIBIO-TARSIEN (DUM.); TIBIAL POSTERIEUR (MECK.); TIBICUS POSTICUS (RIOL.); NAUTICUS, S. TIBIÆUS POSTICUS (SPIG.).

*Situation, configuration.* Ce muscle, le plus profond de la face postérieure de la jambe, allongé, aplati, penniforme, prismatique et triangulaire sur sa coupe, épais en haut, mince en bas, occupe toute la profondeur de la gouttière postérieure de la jambe placée entre le tibia, le péroné et le ligament interosseux.

*Insertions.* Il naît: 1° en haut, par deux faisceaux que sépare l'arcade de passage des vaisseaux tibiaux antérieurs: (a) de la face postérieure du tibia au-dessous de la ligne poplitée, au-devant du soléaire et du long fléchisseur des orteils; (b) du bord et de toute la face interne du péroné et du ligament interosseux; 2° de toute l'étendue de la face postérieure du ligament interosseux; 3° d'une aponévrose postérieure qui sépare les muscles profonds des muscles superficiels; 4° enfin, par quelques fibres, des cloisons fibreuses latérales du long fléchisseur commun en dedans, et du fléchisseur propre du gros orteil en dehors. Nées de ces diverses insertions, les fibres convergent obliquement de haut en bas vers un raphé fibreux médian qui commence à l'extrémité supérieure, et se dirige en dedans et en avant, vers le tiers inférieur de la jambe, où il forme un tendon aplati, qui continue à recevoir obliquement les fibres péronières les plus inférieures. En bas le muscle, appliqué sur le tibia,

(1) Planche 142.



s'insinue au-devant du long fléchisseur commun des orteils. Son tendon, placé en dedans et en avant de celui de ce dernier muscle, dont il est séparé par une cloison fibreuse, glisse, dans une gaine synoviale qui lui est propre, derrière la face postérieure de la malléole interne, puis sur le ligament latéral interne de l'articulation tibio-tarsienne et le ligament calcanéo-scaphoïdien inférieur, et s'implante sur le tubercule de l'os scaphoïde par un large épanouissement, qui se prolonge en avant sur les deux premiers os cunéiformes et les têtes des deux premiers métatarsiens. Près du point où il se fixe au scaphoïde, le tendon comprend dans son épaisseur un os sésamoïde.

*Connexions.* Séparé en arrière, par des aponévroses, du soléaire, du fléchisseur propre du gros orteil, et des vaisseaux tibiaux et péroniers, il est en rapport en avant avec une partie du tibia et du péroné, et l'étendue presque entière du ligament interosseux. Dans le cours de son trajet, il offre quelques arcades fibreuses pour le passage de rameaux des vaisseaux péroniers.

*Action.* Le jambier ou tibial postérieur, agissant par la réflexion de son tendon sur la poulie de la malléole interne, tire de bas en haut et de dedans en dehors sur le scaphoïde, et par conséquent, étend sur la jambe, le pied, dont il élève le bord interne. Il est, sous ce dernier rapport, synergique avec le jambier antérieur, et antagoniste des péroniers. Dans les cas de rupture du tendon d'Achille, c'est le jambier postérieur qui opère le mouvement d'extension, en transformant le pied en un levier du troisième genre. Lorsque le pied est fixé, le jambier postérieur concourt à étendre ou à maintenir la jambe en arrière.

## EXTENSEURS ET ABDUCTEURS

## DU LONG PERONIER LATÉRAL. (1)

PÉRONÉO-SOUS-TARSIEN (CHAUSS.); TIBI-PÉRONÉO-TARSIEN (DUM.); PERONEUS POSTICUS (RIOL.); S. PRIMUS FIBULÆUS (SPIG.); S. LONGUS (ALB.)

*Situation, configuration.* Long, étroit, quadrangulaire sur sa coupe, dans la moitié supérieure de la jambe, aplati de dedans en dehors, et penniforme dans la moitié inférieure, réfléchi par son tendon sous-tarsien, ce muscle est placé superficiellement sur la ligne moyenne verticale de la face externe de la jambe.

*Insertions, trajet (a)* sur la jambe : 1° au contour externe et antérieur de la tête du péroné et à la partie voisine de la tubérosité externe du tibia ; 2° au tiers supérieur de la face externe du péroné ; 3° aux aponévroses intermusculaires externes, qui séparent ce muscle, en avant du long extenseur, des orteils, et en arrière, du jambier postérieur ; 4° à une aponévrose fine, à fibres verticales, semblable à celle du jambier antérieur, et qui se termine également sur le muscle. Nées de ces diverses insertions, les fibres charnues descendent verticalement, en formant un faisceau renflé vers la partie moyenne de la jambe, où elles se rendent sur le sommet et le bord postérieur d'un tendon plat qui s'incline en arrière, en descendant, sur la face déclive du péroné. Ce tendon glisse, en formant un angle de cent degrés, derrière et sous la malléole externe, renfermé dans

une coulisse ostéo-fibreuse, en commun avec celui du court péronier, qui lui est supérieur, et dont il n'est séparé que par une duplicature synoviale. Réfléchi de haut en bas et d'arrière en avant, il longe le côté externe du calcaneum, séparé du tendon du court péronier par une petite apophyse qui leur fournit à chacun une gaine propre. Parvenu sur le côté externe du cuboïde, il s'infléchit de nouveau de dehors en dedans, et un peu d'arrière en avant, en glissant sur la facette cartilagineuse du cuboïde, point où il s'élargit et présente un os sésamoïde. Enfin, il traverse le canal ostéo-fibreux, formé en haut par la gouttière du cuboïde, en bas par le grand ligament calcanéo-cuboïdien et métatarsien (voyez Pl. 58); passe sous les articulations tarso-métatarsiennes, et s'insère au tubercule plantaire externe et à l'extrémité postérieure du premier os métatarsien, en formant sous la face inférieure de l'os un vaste épanouissement rayonné qui s'entremêle avec celui du tendon du jambier antérieur. Dans son trajet, ce tendon subit une triple réflexion sous la malléole, le calcaneum et le cuboïde, à chacune desquelles correspond une gaine fibreuse et une synoviale propres.

*Connexions.* Le long péronier latéral est en rapport, en dehors, avec l'aponévrose jambière; en arrière, avec le péroné et le court péronier latéral. Il est séparé par des cloisons aponévrotiques, en avant, de l'extenseur commun des orteils; en arrière, du jambier postérieur, du long fléchisseur propre du gros orteil et du soléaire. Son tendon, sous-cutané à la jambe et sur le calcaneum, est situé profondément, en contact avec les os du tarse, sous la voûte plantaire.

*Action.* En suivant la double inflexion de ce muscle, il est facile de se rendre compte de ses usages. Si l'on tire le tendon en haut par l'angle qu'il forme derrière la malléole, le pied est d'abord étendu sur la jambe; puis immédiatement, la réflexion à angle droit sous le cuboïde a pour effet l'abaissement du bord interne du pied, et, comme conséquence de la rotation en dedans de l'astragale, l'élévation du bord externe. Nous insistons sur ce fait primitif de l'abaissement du bord interne, qui donne à ce muscle une grande importance dans la station, où il devient accessoire des fléchisseurs des orteils. Ainsi le long péronier latéral est à-la-fois extenseur et abducteur, ou rotateur du pied, dont il tourne la face plantaire en dehors. C'est d'après ce mécanisme que ce muscle tend, dans les chutes, à luxer en dedans l'astragale, et, dans la fracture du tiers inférieur du péroné, à produire le déplacement, en soulevant le fragment inférieur.

## DU COURT PERONIER LATÉRAL. (1)

GRAND PÉRONÉO-SUS-MÉTATARIEN (CHAUSS., DUM.); PETIT PÉRONIER (WINSL.); PERONEUS ANTICUS (RIOL.); S. SECUNDUS, S. SEMI-FIBULÆUS (SPIGEL.); S. BREVIS (ALB.)

*Configuration, insertions.* Plus court que le précédent, en dedans duquel il est situé, aplati, penniforme en haut, semi-penniforme en bas, réfléchi, par son tendon, sous la malléole externe, ce muscle procède : 1° des deux tiers inférieurs de la face externe du péroné, où il commence en haut par un sommet effilé; 2° des bords antérieur et postérieur du même os et des cloisons aponévrotiques qui s'y insèrent. Les fibres directes ou conver-

(1) Planches 141, 142.  
TOME II.

(1) Planches 141, 142.



gentes descendent sur la face interne ou sur les bords d'un tendon aponévrotique moyen, situé sur la face externe du muscle; celles du bord postérieur se prolongent jusqu'au bas de la jambe. Le tendon lui-même, accolé d'abord en dedans de celui du long péronier latéral, passe en avant et au-dessus de lui dans leur gaine commune de glissement, derrière la malléole, en formant un angle de cent vingt degrés; puis il accompagne parallèlement le même tendon, passe au-dessus de la petite apophyse du calcaneum, qui leur fournit une gaine fibreuse, longe obliquement d'arrière en avant et de haut en bas, la face externe du cuboïde, laissant en dedans le tendon du long péronier latéral, et se fixe en s'épanouissant sur le tubercule externe du cinquième os métatarsien.

*Connexions.* Ce muscle est en rapport, par sa face externe, avec le long péronier et les aponévroses de la jambe et du pied; par sa face interne, avec le péroné, le calcaneum et le cuboïde.

*Action.* Le tendon du court péronier latéral, n'ayant qu'une inflexion, agit directement sur l'os métatarsien. Il a pour usage plus spécial l'extension du bord externe du pied, à laquelle se joint une légère rotation de haut en bas et de dehors en dedans de l'articulation tibio-tarsienne, et par conséquent l'élévation du bord externe du pied, dont la face plantaire est faiblement tournée en dehors. Sous ces divers rapports, il est congénère du long péronier latéral, dont il diffère, en ce que celui-ci est plus fortement rotateur.

## FLÉCHISSEUR DU PIED.

## DU JAMBIER ANTERIEUR. (1)

TIBIO-SUS-TARSIEN (CHAUSS.); TIBIO-SUS-MÉTATARSIEN (DUM.); TIBIAL ANTERIEUR; TIBIUS ANTICUS (RIOL.); TIBIÆUS ANTICUS (SPIC.).

*Situation, configuration.* Le plus puissant des muscles de la face antérieure et externe de la jambe, superficiel, allongé, épais, mi-partie charnu et tendineux, en forme de prisme triangulaire sur sa coupe transversale, le jambier antérieur occupe le large sillon vertical placé entre le tibia, les extenseurs et le ligament interosseux.

*Insertions.* Il est fixé supérieurement: 1° au tubercule et à la crête inférieure de la tubérosité externe du tibia, en descendant vers son tubercule antérieur; 2° aux deux tiers supérieurs de la face externe de cet os, incurvée en ce point par une excavation pour recevoir le muscle; 3° au tiers supérieur du ligament interosseux, en dedans des vaisseaux et nerfs tibiaux antérieurs; 4° à la face postérieure d'une aponévrose spéciale très mince, qui occupe la moitié supérieure du ventre charnu; 5° à la cloison fibreuse externe et antérieure qui le sépare des extenseurs. Nées des parois ostéo-fibreuses de la pyramide quadrangulaire qui les renferme, les fibres du jambier antérieur descendent verticalement; les plus profondes se rendent presque parallèlement sur une lame fibreuse médiane; les superficielles convergent en bas vers un tendon, d'abord largement épanoui, qui commence sur le bord antérieur du muscle, à la hauteur des deux cinquièmes inférieurs de la jambe. Ce tendon, large, aplati d'avant en arrière, glisse obliquement de haut en bas, et un peu de dehors en dedans, sur l'angle antérieur et externe arrondi que présente inférieurement le tibia; s'engage dans une coulisse spéciale, sous le liga-

ment annulaire du tarse; traverse en diagonale la face dorsale du tarse, sur la tête de l'astragale et le scaphoïde, autour desquels il s'infléchit en bas et en dedans, et vient s'implanter au tubercule du premier os cunéiforme, en formant un épanouissement qui se prolonge sur le premier os métatarsien.

*Connexions.* Recouvert par les aponévroses jambière et dorsale du pied, il est en rapport, en arrière, avec le ligament interosseux, la coulisse de glissement du tibia, et la face dorsale du tarse; en dedans et en haut, avec la face externe du tibia; en dehors, avec les extenseurs, commun des orteils et propre du gros orteil, dont il est séparé par les vaisseaux et nerfs tibiaux antérieurs.

*Action.* Le jambier antérieur est d'abord fléchisseur du pied sur la jambe; et comme son tendon s'enroule de haut en bas sur la face interne du tarse, il relève avec énergie le bord interne du pied, en tournant sa plante en dedans. Sous ce dernier rapport, il est synergique avec le jambier postérieur, et, dans tous les cas, antagoniste des péroniers.

MUSCLES MOTEURS DES ARTICULATIONS DU COUDE-PIED  
ET DES ORTEILS.

## FLÉCHISSEURS DU PIED.

DU LONG EXTENSEUR COMMUN DES ORTEILS  
ET DU PERONIER ANTERIEUR. (1)

## 1° LONG EXTENSEUR.

PÉRONÉO-SUS-PHALANGETTIEN (CHAUSS.); PÉRONÉO-TIBI-SUS-PHALANGETTIEN COMMUN (DUM.); CNEMODACTYLEUS (RIOL.); EXTENSOR LONGUS DIGITORUM PEDIS (ALB.).

*Situation, configuration.* Allongé, aplati d'avant en arrière, charnu, et rectangulaire sur sa coupe à la partie supérieure, formé inférieurement par un tendon, réfléchi, à quatre divisions, ce muscle est situé presque verticalement à la face antérieure et externe de la jambe sur la face dorsale du pied.

*Insertions, trajet.* Il naît: 1° de la tubérosité du tibia en dehors du jambier antérieur; 2° de toute la partie de la face interne du péroné; située au-devant du ligament interosseux, et de la partie voisine de ce ligament; 3° en dehors, d'une aponévrose superficielle semblable à celles du jambier antérieur et du long péronier latéral, et qui entre-croise ses fibres avec celles de ces dernières, de manière à former en commun, pour l'attache supérieure des muscles externes, une membrane fibreuse d'insertion, dont le long extenseur est le centre, et qui s'appuie profondément sur les cloisons intermusculaires; 4° de ces cloisons elles-mêmes qui séparent le long extenseur des deux muscles voisins. Nées de ces diverses origines, les fibres charnues descendent, les supérieures médianes, verticalement, les fibres latérales, avec une légère obliquité. Toutes se rendent sur le sommet et les bords d'un tendon aplati, qui commence sur le bord interne du muscle en regard de la partie moyenne de la jambe. Ce tendon descend parallèlement à celui du long extenseur propre du gros orteil jusque sous le ligament annulaire du tarse, où il se réfléchit. Dans ce trajet, il continue à recevoir sur son bord externe les fibres obliques qui se confondent plus

(1) Planches 138, 140, 143.

(1) Planches 138, 141, 143.



ou moins avec celles du péronier antérieur. Sous le ligament annulaire, le tendon passe dans une coulisse spéciale, en dehors de la tête de l'astragale, retenu par une forte bandelette dégagée de la face externe du calcanéum. Dans cette coulisse, il s'élargit en s'aminçant, et s'infléchit à angle d'environ cent degrés, en changeant sa direction verticale à la jambe pour une autre presque horizontale sur le coude-pied. A la sortie, il se divise en quatre tendons plats, qui descendent d'arrière en avant sur la face dorsale du pied, en croisant obliquement la direction du pédieux, et vont gagner, en divergeant, la face dorsale des quatre derniers orteils. Le cordon du troisième orteil continue la direction du tendon commun; celui du second est légèrement oblique en dedans; les deux derniers sont graduellement plus obliques en dehors. Parfois, de celui du cinquième orteil se dégage une bandelette qui va se confondre avec le tendon du péronier antérieur, ou se fixe au-devant de lui sur le cinquième os du métatarse. Ces quatre cordons fibreux sont unis, entre leurs bords, par des lamelles transversales adhérentes à l'aponévrose dorsale du pied. Parvenus sur l'une des articulations métatarso-phalangiennes, chacun des tendons glisse sous le ligament métatarsien transverse, en dedans de celui du pédieux, longe la face dorsale de la première phalange, où il reçoit, par ses bords, les petits ligaments triangulaires et les épanouissements des tendons lombricaux et interosseux; puis il se divise en trois bandelettes, une médiane plus large, qui revêt, en haut, la première articulation phalangienne, et s'insère au tubercule de la seconde phalange; deux latérales, plus étroites, qui contournent la première articulation, se réunissent en V vers l'extrémité antérieure de la seconde phalange, tapissent, en haut, la seconde articulation, et s'implantent sur le tubercule dorsal de la troisième phalange.

#### 2° PÉRONIER ANTÉRIEUR.

PETIT PÉRONÉO-SUS-MÉTATARSIEU (*CHAUSS., DUM.*); PERONEUS TERTIUS (*ALB.*); PARS EXTENSORIS LONGI (*COWPER*); QUINTUS TENDO EXTENSORIS LONGI (*MORGAG.*).

Situé à la partie externe et inférieure de la jambe, allongé, plat, semi-penniforme, réfléchi inférieurement, ce muscle a été considéré alternativement par les auteurs, tantôt comme un faisceau distinct, tantôt comme n'étant que la portion externe et inférieure du long extenseur, dont il est rare qu'il s'isole complètement. Il naît: 1° du tiers inférieur de la face antérieure du péroné; 2° de la partie voisine du ligament interosseux; 3° de l'aponévrose externe qui le sépare du court péronier latéral; 4° des fibres externes du long extenseur. Il constitue un faisceau charnu, mince, dont les fibres, obliques en bas et en dedans, se rendent jusqu'àuprès du ligament annulaire du tarse, sur un tendon interne qui accompagne en dehors celui du long extenseur, se réfléchit avec ce dernier dans sa coulisse de glissement, puis s'en dégage en dehors, en croisant en diagonale la face dorsale du pédieux, et vient s'implanter, en s'épanouissant, sur la face externe de l'extrémité postérieure du cinquième os métatarsien, au-devant et au-dessus de l'attaché du court péronier latéral.

*Connexions.* Ce muscle est en rapport, par sa face libre, avec les aponévroses de la jambe et du pied; profondément, avec le péroné et le ligament interosseux; par sa face interne et antérieure, avec le long extenseur propre du gros orteil et l'aponévrose qui le sépare du jambier antérieur; par la face opposée,

avec la cloison qui l'isole du court péronier latéral. Au pied, le tendon sous-aponévrotique croise l'articulation tibio-tarsienne et le muscle pédieux.

*Action.* Ce double muscle, réfléchi sous le ligament annulaire du tarse et sur les articulations des orteils, est à-la-fois extenseur des orteils et fléchisseur du pied. Malgré le nom spécial qui lui a été donné, la flexion du pied nous paraît être le mouvement le plus essentiel, dont l'autre ne serait que le complément par la prolongation des tendons. En effet, si l'on fait agir le muscle seul et avec lenteur, on sent que le premier mouvement produit est la flexion du pied, et le second, l'extension des orteils; que si l'on veut exécuter l'un de ces mouvements isolément, la flexion du pied est produite sans l'extension des orteils; mais l'extension des orteils ne peut s'opérer sans la flexion du pied, qu'autant que l'on réagit vers la face plantaire, en donnant un point fixe aux orteils, par la contraction de leurs courts fléchisseurs. On conçoit, au reste, qu'il en devait être ainsi, l'extension des orteils n'étant qu'un mouvement secondaire; car on peut très bien marcher, lors même que les orteils ne peuvent plus s'étendre par suite de maladie, ou par la pression d'une chaussure trop serrée; tandis que le membre devient presque inutile, si une ankylose empêche l'articulation tibio-tarsienne de se fléchir, lors même que l'extension des orteils serait demeurée libre. Le long extenseur est donc, en réalité, un fléchisseur externe et médian du pied, aidé, dans la flexion directe, par le long extenseur du gros orteil et le jambier antérieur, fléchisseurs internes, car de lui-même il tend, avec le péronier antérieur, à relever le bord externe. Quant à l'extension des orteils, c'est également à tort qu'on l'a fait procéder, *a priori*, de l'extrémité libre vers la base, comme si les orteils étaient droits. Ces organes, dans leur position normale, formant une courbe autour du bourrelet adipeux et cutané sous-métatarso-phalangien, sont, à l'état de repos, dans une demi-flexion qui fait de leurs articulations des poulies de renvoi. Le premier mouvement produit s'exerce donc de proche en proche, de la base vers l'extrémité libre, et a pour premier effet le redressement de l'orteil; ce n'est qu'alors que commence, en sens inverse, l'extension de la troisième phalange sur la seconde, puis de celle-ci sur la première, et ensuite de l'orteil dans son entier sur le métatarse. Enfin le long extenseur est si bien fléchisseur du pied, qu'il le devient, de la jambe sur cet organe, quand celui-ci est fixé sur le sol.

#### DU LONG EXTENSEUR PROPRE DU GROS ORTEIL.(1)

PÉRONÉO-SUS-PHALANGETTIEN DU GROS ORTEIL (*CHAUSS.*); PÉRONÉO-SUS-PHALANGIEN DU POUCE (*DUM.*); EXTENSOR PROPRIUS POLLICIS PEDIS (*ALB.*).

*Configuration, insertions.* Allongé, mince, penniforme, situé à la partie antérieure de la jambe, entre le jambier antérieur et le long extenseur commun des orteils, il naît de la face interne du péroné et de la partie voisine du ligament interosseux dans l'étendue de cinq à six pouces, à partir de son tiers supérieur. Son extrémité effilée procède en ce point par un petit tendon plat qui remonte très haut sur le péroné. Les fibres, verticales ou obliques, se rendent sur un tendon plat qui occupe le bord antérieur, et l'accompagnent jusqu'à la partie inférieure de la jambe. Ce tendon, situé entre ceux du jambier antérieur et du long extenseur commun, s'infléchit dans une gaine propre sous le ligament annulaire du tarse, longe d'arrière en avant la face dorsale et les articulations du scaphoïde, du grand os cunéiforme, du premier

(1) Planche 138.



métatarsien et de la première phalange du gros orteil, et se fixe, par un large épanouissement, sur le tubercule dorsal de la deuxième phalange. Le plus souvent, en regard de l'articulation cunéo-métatarsienne, il se détache, de son côté interne, un petit tendon qui l'accompagne jusqu'à l'extrémité postérieure de la première phalange du gros orteil, où il s'insère.

*Connexions.* Compris à la jambe d'avant en arrière, entre l'aponévrose d'enveloppe, d'une part, et de l'autre, le péroné et le ligament interosseux, il répond, en dehors, au long extenseur, en dedans, au jambier antérieur, dont il est séparé inférieurement par les vaisseaux et nerfs tibiaux. Au pied, son tendon forme une saillie considérable sous la peau, et sert de guide au chirurgien pour trouver l'artère pédieuse qui longe son bord externe. Sur le gros orteil, il revêt l'expansion du tendon correspondant du pédieux. Il est maintenu, sur l'articulation métatarso-phalangienne, par un large épanouissement du ligament commun, et sur l'articulation phalangienne, par une bande fibreuse qui lui est propre.

*Action.* Ce muscle, extenseur de la première phalange sur la seconde, puis de l'orteil sur le premier os métatarsien, est en outre fléchisseur du pied par son bord interne, qu'il tend à relever en portant la pointe du pied en dedans. Si le pied est fixé, il fléchit la jambe sur cet organe.

*Récapitulation des fléchisseurs du pied.* D'après tout ce qui précède, nous voyons que la flexion du pied résulte d'un ensemble de mouvements complexes exécutés par des muscles qui, en général, outre cet usage, en ont d'autres très variés; ce qui explique à cet égard le silence des physiologistes. Il n'y a pas, en réalité, de fléchisseurs directs ou médians. Tous sont latéraux par leurs tendons: les uns, externes, le long extenseur commun et le péronier antérieur, en même temps qu'ils fléchissent le pied, élèvent son bord externe, et sont, par ce second usage, congénères des péroniers latéraux; les autres, internes, le long extenseur propre et le jambier antérieur, fléchissent le pied en élevant son bord interne, et sont, sous ce dernier point de vue, accessoires du jambier postérieur et du triceps sural.

#### FLÉCHISSEURS DES ORTEILS.

##### DU LONG FLECHISSEUR COMMUN DES ORTEILS. (1)

TIBIO-PHALANGETTIEN COMMUN (CHAUSS., DUM.); PERO-DACTYLEUS (RIOL.); PERFORANS (SPIG., COWPER); FLEXOR PROFUNDUS (DOUGLAS); FLEXOR LONGUS DIGITORUM PEDIS (ALB.).

*Situation, configuration.* Long, aplati, penniforme, situé longitudinalement le long de l'angle interne et postérieur du tibia qu'il enveloppe, composé d'un faisceau jambier vertical et d'un tendon plantaire horizontal, réfléchi, quadrifide antérieurement, pour se distribuer aux quatre derniers orteils.

*Insertions, trajet.* Il procède: 1° par un sommet effilé, de l'extrémité interne et inférieure de la ligne oblique du tibia, au-dessous de l'attache du poplité et du soléaire; 2° des trois cinquièmes moyens de la face postérieure du tibia, de son angle interne et postérieur, et un peu de la partie voisine de la face sous-cutanée du même os; 3° en dehors et en arrière, de la cloison aponévrotique

qui le sépare du jambier postérieur et du soléaire. Les fibres charnues, qui font suite à ces insertions, descendent, en convergeant, vers un tendon mitoyen; les supérieures médianes, directement de haut en bas; celles des deux côtés, obliquement de dehors en dedans ou de dedans en dehors, en affectant une disposition penniforme. Le tendon lui-même, qui commence très haut, sous forme d'une cloison fibreuse, médiane, s'élargit, et devient plus épais vers le tiers inférieur de la jambe, où il se détache du tibia, et passe derrière celui du jambier antérieur, qu'il croise très obliquement. Les fibres cessent en ce point sur son bord interne, et celles du bord externe l'accompagnent jusqu'auprès de la malléole. Arrivé à la hauteur de cette apophyse, il s'infléchit à angle obtus, derrière et au-dessous d'elle, et glisse dans une coulisse fibreuse qui lui est propre, entre le tendon du jambier postérieur, qui lui est interne et supérieur, et celui du long fléchisseur propre du gros orteil, qui lui est externe et inférieur, séparé de chacun d'eux par une forte cloison fibreuse; au-delà, devenu horizontal, il s'infléchit obliquement d'arrière en avant et de dedans en dehors, pour gagner le milieu de la plante du pied. Dans ce trajet, il passe sous la petite tubérosité du calcaneum; puis sous le tendon du long fléchisseur propre du gros orteil, qu'il croise très obliquement, s'élargit et donne implantation, par son bord externe, à son muscle accessoire. Enfin, parvenu au milieu de la face plantaire du pied, il se divise en quatre tendons grêles et arrondis qui servent d'attache aux lombricaux, et vont se distribuer aux quatre derniers orteils. Le tendon du second orteil est droit; les autres sont de plus en plus inclinés en dehors; le dernier forme une inflexion latérale pour entrer dans la gaine du petit orteil. La disposition de ces tendons est la même pour tous; chacun d'eux pénètre en arrière des articulations métatarso-phalangiennes, dans une gaine fibreuse et synoviale, qui lui est commune avec le tendon correspondant du court fléchisseur; traverse l'écartement de ce dernier dans la gouttière de la première phalange, et glisse directement pour s'implanter, par une extrémité bifurquée, sur le tubercule plantaire de la phalange unguéale. On voit que cette disposition est en tout semblable à celle des fléchisseurs des doigts. De même qu'à la paume de la main, il existe également à la plante du pied trois sortes de synoviales: ainsi, indépendamment des synoviales digitales communes au long et au court fléchisseur, on rencontre de plus une synoviale métatarsienne et une tarsienne, qui appartiennent seulement au long fléchisseur; leurs replis s'adossent un peu au-dessus de l'entre-croisement de ce tendon avec celui du fléchisseur propre du pouce, point où ils sont enveloppés en commun par un vaste repli de même nature, que double une lamelle fibreuse transversale, assez molle et lâche pour se prêter à leur glissement mutuel.

*Connexions.* 1° A la jambe, ce muscle est en rapport, en avant, avec le tibia, et inférieurement avec le jambier postérieur; en arrière, avec l'aponévrose qui le sépare du soléaire et des vaisseaux et nerfs tibiaux postérieurs; 2° au pied, son tendon passe au-dessus de l'adducteur du gros orteil et du court fléchisseur commun, au-dessous du tendon du long fléchisseur propre du gros orteil, de son abducteur oblique, des interosseux et du transverse des orteils.

*Action.* Ce muscle a un double usage par rapport aux orteils: les articulations métatarso-phalangiennes, faisant office de poulies, il fléchit spécialement la troisième phalange, puis, conjointement avec le court fléchisseur, la seconde phalange sur la

(1) Planches 142, 144, 140, 159.



première, et l'orteil dans son entier sur le métatarse. L'objet de ce mouvement, qui est d'assurer la station en saisissant les inégalités du sol, est presque annulé par nos chaussures. Par rapport au pied, ce muscle est extenseur de cet organe sur la jambe, et par conséquent accessoire du triceps sural et du jambier postérieur, situés sur le même plan de la jambe.

#### DU LONG FLÉCHISSEUR PROPRE DU GROS ORTEIL. (1)

PÉRONÉO-SOUS-PHALANGÉTIEN DU POUCE (CHAUSS.); PÉRONÉO-PHALANGÉTIEN DU GROS ORTEIL (DUM.); FLEXOR LONGUS POLLICIS PEDIS (NOMMULLI).

*Configuration, situation.* Alongé, épais, aplati, penniforme, prismatique et triangulaire sur sa coupe, ce muscle se compose par moitié : 1° d'un faisceau jambier sensiblement vertical, situé aux trois cinquièmes inférieurs de la face postérieure de la jambe, entre le court péronier et le jambier postérieur; 2° d'un long tendon plantaire horizontal, réfléchi sous la malléole interne.

*Insertions.* Elles ont lieu : 1° aux deux tiers inférieurs de la face postérieure du péroné et aux deux bords opposés de l'os, sur la limite des attaches du jambier postérieur et du court péronier latéral; 2° sur les aponévroses qui séparent le fléchisseur propre de ces deux muscles; 3° en bas, par quelques fibres, sur le ligament interosseux. Les fibres charnues, à partir de ces diverses origines, convergent dans une disposition penniforme, vers une cloison fibreuse médiane, qui, au milieu du muscle, constitue un tendon que les fibres accompagnent sur ses bords jusqu'à la partie inférieure de la jambe, en nombre plus considérable sur le bord externe, épais et moussu. Dans sa direction le faisceau charnu n'est pas directement vertical, mais légèrement oblique de dehors en dedans; de sorte que, l'extrémité supérieure correspondant au péroné, l'inférieure formée par le tendon abandonne la jambe, en s'infléchissant à angle obtus sous la coulisse interne de l'astragale. Dans ce point, le tendon épais et large est situé dans une gouttière qui lui est propre, au-dessous de l'astragale et du calcaneum, en bas et en dehors du tendon du long fléchisseur commun, dont il est séparé par une cloison fibreuse très épaisse; au-delà, il croise très obliquement la direction de ce dernier, au-dessus duquel il passe, et se dirige d'arrière en avant, avec une légère obliquité de dehors en dedans : il est reçu dans une gouttière que lui présente le court fléchisseur du gros orteil, pénètre dans la gaine digitale, sous l'articulation métatarso-phalangienne, large et aplati en ce point, où il est compris entre les deux os sésamoïdes; puis il longe la coulisse plantaire de la première phalange du gros orteil, se bifurque en deux languettes, et s'implante, en s'épanouissant, sur le tubercule plantaire de la deuxième phalange. Ce tendon possède deux synoviales, l'une digitale et l'autre tarso-métatarsienne; celle-ci offre une très grande longueur, comme nous l'avons dit en parlant du long fléchisseur commun. Dans le point d'entrecroisement des deux tendons, il existe une adhérence lâche entre les synoviales; une forte bandelette fibreuse transversale tendue entre les ligaments calcaneocuboidien et cunéo-scapoïdien, auxquels elle s'insère, maintient les deux tendons appliqués contre la voûte plantaire. (Voyez Pl. 159.)

*Connexions.* 1° A la jambe : tapissé en arrière par son aponévrose d'enveloppe, qui l'isole des vaisseaux péroniers, du soléaire

et du tendon d'Achille, ce muscle est en contact, en avant, avec le péroné, les vaisseaux péroniers et le jambier postérieur; 2° au pied : le tendon, par sa face inférieure, est en rapport avec l'adducteur du gros orteil, le tendon du long fléchisseur commun et l'aponévrose plantaire.

*Action.* Ce muscle fléchit la seconde phalange sur la première, et l'orteil lui-même sur le premier os métatarsien; mais comme sa direction générale, depuis son extrémité supérieure, est oblique de dehors en dedans, la flexion du gros orteil se fait avec une inclinaison vers le milieu de la voûte plantaire, ce qui facilite dans la marche le transport, en diagonale, d'un pied sur l'autre. Enfin, lorsque la flexion du gros orteil est produite, ce muscle devient, comme le précédent, extenseur du pied sur la jambe.

#### MUSCLES DU PIED.

Analogues à ceux de la main, les muscles du pied sont très nombreux et composent également deux séries. Les muscles de la première série ou extrinsèques, sont précisément ceux de la jambe, dont les tendons parcourent plus ou moins la longueur du pied, leur insertion fixe. Ils ont, comme nous l'avons dit, pour objet, les grands mouvements de flexion ou extension, et les inclinaisons latérales du pied. Les muscles intrinsèques de cet organe, au nombre de vingt, ou servent d'accessoires pour la flexion et l'extension, ou déterminent l'écartement du pied, pour saisir les surfaces dans une plus grande étendue, d'où résultent, comme à la main, une extension en travers et une sorte d'opposition ou de préhension du sol. En général, ils sont épais, fusiformes et très résistants. En raison de la forme allongée du tarse, les plus puissants, qui forment la couche superficielle, ont une longueur assez considérable, du calcaneum aux phalanges des orteils. Ceux de la couche profonde n'ont que la longueur du métatarse; un seul appartient à la face dorsale et ne pouvait avoir pour objet que de détacher les orteils du sol; aussi est-ce le court extenseur commun des orteils ou pédieux. Les muscles de la face plantaire, très variés, sont ceux-là même qui servent à la préhension du sol. Ils se divisent, comme leurs analogues de la face palmaire de la main, en trois groupes divergens, deux latéraux et un médian. Le groupe interne comprend quatre muscles appartenant au gros orteil, l'adducteur, le court fléchisseur, l'abducteur oblique et l'abducteur transverse. Au groupe externe ou du petit orteil, se rapportent son abducteur et son court fléchisseur. Le groupe médian est disposé sur trois plans : l'inférieur est formé par le court fléchisseur commun des orteils; le moyen, par l'accessoire du long fléchisseur et les quatre lombricaux; le supérieur, par les sept interosseux, trois plantaires et quatre dorsaux.

#### DU COURT EXTENSEUR DES ORTEILS OU PÉDIEUX. (1)

CALCANÉO-SUS-PHALANGÉTIEN COMMUN (CHAUSS., DUM.); PÉDIEUS (RIOL.); M. EXTENSOR BREVIS DIGITORUM PEDIS (ALB.).

*Situation, configuration.* Mince, aplati, rectangulaire, simple en arrière, divisé en avant en quatre tendons, ce muscle est situé à la face dorsale du pied, qu'il parcourt en diagonale du calcaneum aux quatre premiers orteils.

(1) Planches 142, 144, 159.

(1) Planches 145, 143.



*Insertions.* Il procède, en arrière, par une extrémité tendineuse arrondie: 1° de l'excavation externe et postérieure formée par le calcaneum et l'astragale; 2° plus en avant, de la face dorsale de la petite apophyse du calcaneum, au-dessus et en dedans de la coulisse de glissement du court peronier latéral et des ligaments calcaneéo-astagalien et scaphoïdien. Cette insertion a lieu par des fibres aponévrotiques, courtes, épaisses et très résistantes. Les fibres charnues, qui en naissent immédiatement, composent un large faisceau qui contourne la partie externe de la face dorsale du tarse, en suivant une ligne oblique d'arrière en avant et de dehors en dedans. Après un court trajet, en regard des articulations cunéo-cuboidiennes, il se divise en quatre faisceaux penniformes, qui croisent à angle aigu les tendons du long extenseur commun, et s'écartent en divergeant, pour se rendre, par un long tendon plat, aux quatre premiers orteils. Ces faisceaux et les tendons qui leur font suite diminuent graduellement de volume de l'interne vers l'externe, chacun proportionnellement à l'orteil auquel il appartient. Le tendon du gros orteil, le plus considérable, s'insinue sous celui du long extenseur propre, qu'il croise à angle très aigu, appliqué sur l'articulation métatarso-phalangienne, et s'insère, par un large épanouissement, à l'extrémité postérieure de la face dorsale de la première phalange. Les trois derniers tendons appartenant aux second, troisième et quatrième orteils, parvenus sur le côté externe des articulations métatarso-phalangiennes, longent en dehors les tendons du long extenseur commun, avec lesquels ils se confondent pour compléter la gaine fibreuse de la face dorsale, et se terminent, en particulier, sur le côté externe de la troisième phalange.

*Connexions.* Recouvert par l'aponévrose dorsale du pied et les tendons du long extenseur commun, le pédieux recouvre une partie de la rangée antérieure du tarse, le métatarse, les muscles interosseux et les phalanges. L'extrémité antérieure du premier faisceau est en rapport avec l'artère pédieuse, qu'elle recouvre un peu par son bord interne, dans le point où cette artère se divise pour traverser le premier espace interosseux.

*Anomalies.* La plus commune est l'isolement complet du faisceau du gros orteil; parfois cette disposition est commune aux quatre faisceaux, qui semblent former autant de muscles distincts. Dans certains cas, il en existe un surnuméraire, détaché du bord interne du second, et qui s'attache, soit à l'os métacarpien correspondant, soit sur la face interne de la seconde phalange (Alb.). Enfin on rencontre quelquefois un cinquième faisceau appartenant au petit orteil (Meckel).]

*Action.* Le pédieux concourt à étendre, dans toute leur longueur, les second, troisième et quatrième orteils sur le métatarse; celui du gros orteil n'agit que sur la première phalange. A raison de son obliquité inverse de celle du long extenseur commun, dont il est l'accessoire, il tend à élever vers le bord externe les orteils que le long extenseur élève vers le bord interne; de sorte que les deux obliquités venant à se neutraliser, l'extension est directe. Cette observation toutefois n'a point lieu pour le premier orteil, où les deux muscles tirent dans une direction commune, disposition qui était nécessaire pour le détacher complètement du sol.

## MUSCLES DU GROS ORTEIL.

## DE L'ADDUCTEUR DU GROS ORTEIL. (1)

CALCANÉO-SOUS-PHALANGIEN DU PREMIER ORTEIL (CHAUSS.); CALCANÉO-PHALANGIEN DU POUCE (DUMAS); POLLICEM ADDUCENS (CASSERUIS, SPIGEL); ADDUCTOR HALLUCIS (SOEMM.).

*Situation, insertions.* Situé superficiellement le long du bord plantaire interne, long, aplati, épais et volumineux dans sa moitié postérieure, tendineux en avant, ce muscle se compose de deux faisceaux, l'un, interne et superficiel, s'insère: 1° en dedans, à la crête interne et postérieure du calcaneum; 2° à l'aponévrose calcaneienne d'insertion du ligament annulaire du tarse, qui livre passage aux vaisseaux et nerfs tibiaux postérieurs; 3° à une lamelle spéciale de l'aponévrose plantaire, et à la cloison qui sépare l'adducteur du court fléchisseur commun. Ce premier faisceau longe le bord interne du pied, et ses fibres convergentes se réunissent sur la naissance du tendon commun, en regard du premier os cunéiforme. Le faisceau profond, externe et supérieur naît, à la hauteur du tendon du long fléchisseur commun, d'une forte lame aponévrotique, sous-jacente à la coulisse de ce tendon, et qui est fixée sous la face interne du calcaneum, en dedans de l'attache du muscle accessoire. Ce faisceau, appliqué sous la gaine des tendons fléchisseurs, le ligament cunéo-scaphoïdien inférieur et l'extrémité du court fléchisseur du gros orteil, vient rejoindre le tendon commun par sa face supérieure et son bord interne. Le tendon lui-même longe directement le bord interne du pied, en donnant attache à la portion interne du court fléchisseur, et vient se fixer à l'os sésamoïde interne et sur le côté correspondant de la première phalange du gros orteil.

*Connexions.* Recouvert par l'aponévrose plantaire, ce muscle recouvre le court fléchisseur du gros orteil, une partie du muscle accessoire, les tendons des deux longs fléchisseurs, la face inférieure du scaphoïde, du grand cunéiforme et de leurs articulations, l'extrémité des tendons des jambiers antérieur et postérieur, et les vaisseaux et nerfs plantaires.

*Action.* Ce muscle, dont le tendon s'infléchit sur l'os sésamoïde interne, est bien réellement adducteur du gros orteil qu'il tire en dedans; mais, une fois ce mouvement produit, il agit avec force comme long fléchisseur du bord interne du pied, fonction dans laquelle il est aidé par le faisceau interne du court fléchisseur auquel il donne attache.

## DU COURT FLECHISSEUR DU GROS ORTEIL. (2)

TARSO-SOUS-PHALANGIEN DU PREMIER ORTEIL (CHAUSS.); TARSO-PHALANGIEN DU POUCE (DUM.); INTEROSSEUX (SPIG.); FLEXOR BREVIS POLLICIS PEDIS (ALBIN.).

*Situation, insertions.* Ce petit muscle, tel qu'il est décrit dans la plupart des auteurs, naît en arrière, par un fort tendon membraneux, de l'extrémité interne et antérieure du premier os cunéiforme, de la saillie voisine du troisième os du même nom et des ligaments obliques cunéo et calcaneéo-cuboidiens, au-dessous et en dedans de la première articulation cunéo-métatarsienne. Il se divise en deux faisceaux séparés par un sillon cel-

(1) Planches 144, 146, 140.

(2) Planche 146.



luleux, longitudinal, dans lequel se trouve un raphé fibreux qui continue l'insertion commune. Le *faisceau interne*, oblique en dedans, longe le tendon de l'adducteur du gros orteil; les fibres internes, obliques d'arrière en avant et de dehors en dedans, se rendent, en augmentant progressivement de longueur, de l'attache postérieure sur la face externe du tendon de l'adducteur; les fibres externes, longitudinales, se rendent, de l'attache postérieure commune et du raphé médian, sur un tendon court, qui se fixe antérieurement à la face postérieure de l'os sésamoïde interne, intimement uni en dedans avec le tendon de l'adducteur. Le *faisceau externe*, dont les fibres sont obliques en sens inverse du précédent, se rend du tendon postérieur et du raphé médian sur une aponévrose externe, qui elle-même se confond avec le tendon antérieur; celui-ci s'implante sur la face postérieure de l'os sésamoïde externe et sur la face externe du ligament glénoïdien, confondu en dehors avec le tendon de l'abducteur du gros orteil, et séparé en dedans de celui du faisceau interne par un espace triangulaire. Dans sa disposition générale, ce petit muscle biceps se fixant à-la-fois aux deux os sésamoïdes, ses deux faisceaux semblent n'être que des accessoires des autres muscles du gros orteil, l'interne de l'adducteur, et l'externe de l'abducteur oblique.

*Connexions.* Ce muscle, sur sa *face inférieure*, est divisé par une gouttière longitudinale, dans laquelle est logé le tendon du fléchisseur propre. Dans le reste de son étendue, il est en rapport avec l'aponévrose plantaire. Par sa *face supérieure*, il recouvre le grand cunéiforme, le premier os métatarsien et l'épanouissement des tendons du jambier antérieur et du long péronier latéral.

*Action.* Ce muscle n'est que très peu fléchisseur de la première phalange du gros orteil, sur laquelle il ne s'insère pas même directement. En analysant son action, on voit qu'il est accessoire de l'adducteur et de l'abducteur oblique.

#### DE L'ABDUCTEUR OBLIQUE DU GROS ORTEIL. (1)

MÉTATARSO-SOUS-PHALANGIEN DU PREMIER ORTEIL (CHAUSS.); TARSO-MÉTATARSAL-PHALANGIEN DU POUCE (DUM.); INTEROSSEUS AD INDICEM PERTINGENS (BUCHETIUS); ABDUCTOR HALLUCIS (SOEMM.).

*Situation, configuration.* Prismatique, aplati, triangulaire, ce muscle est placé au milieu de la face plantaire qu'il traverse obliquement d'arrière en avant et de dehors en dedans. Le plus volumineux des muscles sous-métatarsiens, il représente au pied l'analogue de l'adducteur du pouce à la main. Comme ce dernier, il est confondu avec le faisceau voisin du court fléchisseur, et s'il est moins étendu vers la voûte plantaire, au moins se trouve-t-il suppléé en ce sens par un accessoire, l'abducteur transverse des orteils.

*Insertions.* Il naît, en arrière, par une large base aponévrotique, de la face inférieure du cuboïde, de l'extrémité postérieure des troisième et quatrième os métatarsiens, et de la gouttière fibreuse de glissement du tendon du long péronier latéral, en faisant suite dans ces divers points aux grands ligaments calcanéocuboïdien et métatarsien. A partir de cette origine, les fibres, divisées en deux faisceaux par un raphé fibreux médian, se rendent en convergeant vers un tendon commun, qui s'unit

à celui du faisceau externe du court fléchisseur, s'implante sur la face interne de l'os sésamoïde externe et du ligament glénoïdien de la première articulation métatarso-phalangienne, et se termine, par un fort épanouissement, sur le tubercule externe de la première phalange.

*Connexions.* Il est en rapport, par sa *face inférieure*, avec le tendon du long fléchisseur des orteils, son accessoire et les lombricaux; par sa *face supérieure*, avec les muscles interosseux et l'artère plantaire externe; par son *bord interne*, avec le court fléchisseur.

*Action.* Il amène avec beaucoup d'énergie la phalange du premier orteil en bas, en avant et en dehors, et par conséquent il est fléchisseur et abducteur oblique de cet orteil.

#### DE L'ABDUCTEUR TRANSVERSE DU GROS ORTEIL. (1)

MÉTATARSO-SOUS-PHALANGIEN TRANSVERSAL DU PREMIER ORTEIL (CHAUSS.); MÉTATARSO-PHALANGIEN DU POUCE (DUM.); TRANSVERSUS PEDIS (RIOL.).

*Situation, insertions.* Petit muscle rubané, triangulaire, situé transversalement sous l'extrémité antérieure des os métatarsiens, où il représente, à la main, le faisceau le plus inférieur de l'adducteur du pouce, étendu depuis la tête du cinquième, et quelquefois seulement du quatrième os métatarsien, jusqu'à l'os sésamoïde externe du gros orteil. Il est formé quelquefois par un faisceau unique; mais le plus souvent par une succession de faisceaux horizontaux, rentrant les uns dans les autres. Le faisceau postérieur, le plus long, s'étend du cinquième orteil à l'os sésamoïde; les autres faisceaux, graduellement plus courts, naissent successivement du quatrième, du troisième et du second os métatarsien, et viennent, par des lamelles aponévrotiques, se rendre sur un tendon commun, qui se fixe du côté externe du ligament glénoïdien et de la première phalange du gros orteil, intimement uni, à sa face inférieure, avec le tendon de l'abducteur oblique.

*Connexions.* En rapport, par sa *face inférieure*, avec les tendons fléchisseurs communs, les muscles lombricaux et les vaisseaux et nerfs collatéraux des orteils, il recouvre, par sa *face supérieure*, une partie des interosseux.

*Action.* Accessoire de l'abducteur oblique, il tire en dehors le gros orteil; et comme il n'a point d'insertion fixe, ses diverses attaches, dans sa contraction, se rapprochant les unes des autres, il arrondit transversalement en un arc les articulations métatarso-phalangiennes des orteils, et sert d'intermédiaire entre les muscles du gros et du petit orteil, pour aider à saisir les inégalités du sol.

#### MUSCLES DU PETIT ORTEIL.

##### DE L'ABDUCTEUR DU PETIT ORTEIL (2).

CALCANÉO-SOUS-PHALANGIEN DU PETIT ORTEIL (CHAUSS.); CALCANÉO-PHALANGIEN DU PETIT DOIGT (DUM.); M. ABDUCTOR DIGITI QUINTI (Nonnulli).

*Situation, insertions.* Semblable à l'adducteur du gros orteil, situé superficiellement le long du bord plantaire externe, allongé,

(1) Planche 146.

(1) Planche 146.

(2) Planches 144, 141.



aplatis, épais et volumineux, ce muscle se compose de deux faisceaux postérieurs, auxquels il s'en adjoint fréquemment un antérieur. Les deux faisceaux postérieurs, confondus en arrière, s'implantent par des fibres aponévrotiques sur la crête du contour externe et inférieur de la face postérieure du calcaneum. De là, le *faisceau externe*, sans s'isoler complètement du corps du muscle, se rend, après un court trajet, sur un tendon, qui lui-même se fixe en dehors du tubercule du cinquième os métatarsien, au-dessous du tendon du court péronier latéral. Le *faisceau interne*, qui forme le muscle lui-même, est parcouru à son plan inférieur par une aponévrose de renforcement, qui donne insertion à ses fibres charnues par sa face supérieure, détache une languette qui s'insère au tubercule du cinquième os métatarsien, et sert au-delà d'attache à d'autres fibres inférieures superficielles, qui se réunissent avec les fibres postérieures pour venir en commun s'implanter sur un tendon aplati, épais et court. Ce tendon contourne en dehors l'articulation métatarso-phalangienne du petit orteil, et vient se fixer au tubercule externe de sa première phalange; enfin, parfois en dehors se présente le petit *faisceau antérieur* plus ou moins isolé, qui, né de l'extrémité postérieure du cinquième os métatarsien, longe son bord externe et vient rejoindre en avant le tendon commun.

*Connexions.* Recouvert par l'aponévrose plantaire, ce muscle recouvre une partie du calcaneum et du cuboïde, la gouttière de réflexion du tendon du long péronier latéral, le court fléchisseur du petit orteil et le dernier muscle interosseux plantaire.

*Action.* Abducteur et fléchisseur du petit orteil.

#### DU COURT FLECHISSEUR DU PETIT ORTEIL. (1)

TARSO-SOUS-PHALANGIEN DU PETIT ORTEIL (CHAUSS); MÉTATARSO-PHALANGIEN DU PETIT DOIGT (DUM.); INTEROSSEUX (SPIG.); FLEXOR BREVIS DIGITI MINIMI PEDIS (ALB.).

*Configuration, insertions.* Petit faisceau charnu, fusiforme, appliqué sur les faces externe et inférieure du cinquième os métatarsien. Il naît, conjointement avec les deux derniers interosseux, du bord externe du grand ligament calcaneocuboïdien et métatarsien, et un peu de la partie voisine de l'extrémité du cinquième os métatarsien. A partir de cette origine, il se dirige obliquement d'arrière en avant et un peu de dedans en dehors, et se fixe, par un tendon plat, sous les faces externe et inférieure du ligament glénoïdien de l'articulation phalangienne du cinquième orteil, et, par un prolongement, au tubercule externe de la première phalange.

*Connexions.* Recouvert par l'aponévrose plantaire et le tendon de l'abducteur du petit orteil, ce muscle est en rapport, par sa face supérieure, avec le dernier muscle plantaire et le cinquième os métatarsien.

*Action.* Légèrement fléchisseur et abducteur du petit orteil.

MUSCLES MÉDIANS OU COMMUNS DES ORTEILS.

#### DU COURT FLECHISSEUR COMMUN DES ORTEILS. (2)

CALCANÉO-SOUS-PHALANGIEN (CH.); CALCANÉO-PHALANGIEN COMMUN (DUM.); PEDIEUS INTERNUS S. PTERNODACTYLEUS (RIOL.); PERFORATUS (SPIG., COFFP.); FLEXOR-SUBLIMIS (DOUGL.); FLEXOR BREVIS DIGITORUM PEDIS (ALB.).

*Situation, configuration.* Court, épais, ovalaire sur sa coupe

transversale, situé superficiellement au milieu de la face plantaire du pied, qu'il parcourt directement d'arrière en avant, ce muscle, simple à son extrémité postérieure, est divisé antérieurement en quatre tendons, qui vont se distribuer aux quatre derniers orteils.

*Insertions et divisions.* Il procède, en arrière : 1° de la partie moyenne de la crête située sous le calcaneum, entre les attaches de l'abducteur du pouce et de l'abducteur du petit orteil; 2° de la face supérieure de la bandelette médiane de l'aponévrose plantaire; 3° des cloisons aponévrotiques latérales qui les séparent des muscles voisins. Les fibres charnues, nées de l'intérieur du cône aponévrotique formé par ses diverses attaches, constituent un faisceau charnu, épais et rétréci en arrière, plus mince et plus large en avant, qui se divise, à la hauteur de la ligne antérieure du tarse, en quatre faisceaux fusiformes, dont trois superficiels ou inférieurs, et un supérieur ou profond, qui est en même temps le plus externe. En regard de la partie moyenne du métatarse, ces faisceaux se rendent sur autant de tendons aplatis, situés au-dessous de ceux du long fléchisseur, et divergent pour gagner les coulisses digitales, au milieu de la face plantaire des articulations métatarso-phalangiennes. Le tendon médian, destiné au troisième orteil, se porte directement en avant suivant l'axe du muscle. Le tendon du second orteil est incliné en dedans, et celui du troisième en dehors. Le quatrième, qui fait suite au faisceau profond, est encore plus oblique, et s'infléchit en dehors, avec celui du long fléchisseur, pour pénétrer dans la gaine digitale du cinquième orteil. A partir des articulations métatarso-phalangiennes, ces tendons se comportent d'une manière qui leur est commune : chacun d'eux s'élargit et s'applique sur la face inférieure du tendon profond, se divise vers la première phalange en deux lamelles latérales, qui se rejoignent en arrière dans la coulisse de glissement, et viennent s'implanter sur les bords de la gouttière de la seconde phalange, en donnant passage dans leur écartement au tendon du long fléchisseur, disposition en tout semblable à celle que présente le fléchisseur superficiel à la main.

*Connexions.* Sa face inférieure est enveloppée par l'aponévrose plantaire; sa face supérieure est en rapport avec l'accessoire et le tendon du long fléchisseur, les muscles lombricaux, et les vaisseaux et nerfs plantaires.

*Action.* Ce muscle, conjointement avec le long fléchisseur commun, fléchit la seconde phalange sur la première, et celle-ci sur le métatarse. Son action est sensiblement directe pour les second et troisième orteils, tandis que pour le quatrième et le cinquième la flexion se fait avec une inclinaison en dedans.

#### DU MUSCLE ACCESSOIRE DU LONG FLECHISSEUR COMMUN DES ORTEILS. (1)

ACCESSORIUS MUSCULI PERFORANTIS (Nonnulli).

*Configuration, insertions.* Aplatis, quadrangulaire, ce muscle naît, en arrière, par une extrémité bifurquée : 1° en dehors, par un tendon aponévrotique, de la face externe et inférieure du calcaneum et du grand ligament calcaneocuboïdien; 2° en dedans, de l'angle qui sépare les faces interne et inférieure du

(1) Planche 146.

(2) Planches 144.

(1) Planche 144.



calcanéum et du ligament calcanéo-scaphoïdien inférieur. Parfois, chez les sujets vigoureux, ces deux insertions sont réunies par une aponévrose de forme triangulaire. En avant, les deux faisceaux convergens s'unissent sans se confondre, l'externe plus long et plus considérable que l'interne: tous deux se rendent obliquement, par l'intermédiaire d'une forte aponévrose fasciculée, sur la face supérieure et sur le bord externe du tendon du long fléchisseur commun, dans la portion élargie qui précède le point de sa division. Le faisceau interne, au point de jonction, s'unit, par une forte lamelle, au tendon du long fléchisseur propre du gros orteil, et l'aponévrose du faisceau externe se prolonge sur les trois premiers tendons du long fléchisseur commun qu'elle contribue à renforcer.

*Connexions.* En rapport, par sa face inférieure, avec le court fléchisseur commun des orteils, les vaisseaux et nerfs plantaires, ce muscle répond, par sa face supérieure, au calcanéum et aux ligaments de la voûte plantaire.

*Action.* Ce muscle, n'ayant point de tendon qui lui soit propre, ne concourt à la flexion des orteils qu'en tirant sur les tendons des deux longs fléchisseurs. Il paraît avoir bien évidemment pour objet de maintenir celui du fléchisseur propre, et de rappeler, vers la ligne moyenne du pied, le mouvement de flexion que la direction du tendon du long fléchisseur commun entraîne, en dedans, vers la malléole interne, sa poulie de renvoi.

#### DES LOMBRICAUX (1).

PLANTI-SOUS-PHALANGIENS (CHAUSS.); PLANTI-TENDINEUX-PHALANGIENS (DUM.); LOMBRICALES PEDIS (Nonnulli)

*Disposition générale.* Au nombre de quatre, comme à la main, ces muscles ne sont également que des accessoires du tendon du long fléchisseur commun des orteils après sa division quadrifide, en sorte que ce tendon, dans sa direction diagonale, se trouve renfermé entre deux groupes de faisceaux charnus surnuméraires; en arrière, l'accessoire proprement dit; en avant, les lombricaux. Ces petits muscles, insérés postérieurement sur les bords et en partie sur la face inférieure des tendons des quatre derniers orteils, composent autant de petits faisceaux fusiformes, situés au milieu de la moitié antérieure de la face plantaire qu'ils traversent, en divergeant, du tendon fléchisseur, leur sommet commun, vers la face interne des articulations métatarso-phalangiennes, leur base; ils se terminent par des tendons aplatis en travers, qui contournent la face interne de ces articulations, puis celles des premières phalanges, s'adossent aux tendons des interosseux et viennent se confondre avec les languettes correspondantes des tendons extenseurs, près de l'extrémité antérieure des mêmes phalanges.

*Connexions communes.* Enveloppés par une mince toile celluleuse, expansion de la synoviale commune des tendons (Pl. 159), ils sont recouverts médiatement par les tendons du court fléchisseur commun, l'aponévrose plantaire et le pannicule adipeux sous-cutané. Ils recouvrent les abducteurs oblique et transverse du gros orteil, les derniers muscles interosseux et les vaisseaux correspondans.

*Action.* Elle est la même qu'à la main, c'est-à-dire qu'ils servent: 1° à maintenir appliqués les tendons extenseurs contre

les phalanges; 2° à former un lien entre ces tendons et les fléchisseurs; 3° à diriger l'action des tendons du long fléchisseur: mais ici ils diffèrent un peu de ce qu'ils offrent à la main; le muscle accessoire ayant déjà rappelé avec énergie, en dehors, le tendon qui amène trop fortement la flexion vers le bord interne, où est située la coulisse de glissement, les lombricaux tendent généralement à contre-balancer cette dernière influence, sans la neutraliser.

*Différences entre les lombricaux.* Distingués par des noms numériques de dedans en dehors, ils diminuent progressivement de longueur du premier vers le quatrième, suivant la convergence de la ligne de division des tendons avec celle des articulations métacarpo-phalangiennes.

**PREMIER LOMBRICAL.** Inséré sur le bord interne du second orteil, il est légèrement oblique d'arrière en avant et de dehors en dedans, de manière à contre-balancer l'action du muscle accessoire, en rappelant un peu le tendon vers lui.

**DEUXIÈME LOMBRICAL.** Intermédiaire des tendons du premier et du second orteil, et fixé de l'un et de l'autre côté sur leurs bords adjacens, il suit directement la ligne médiane antéro-postérieure du pied. Il est le centre d'action des lombricaux, dont il trace la résultante moyenne.

**TROISIÈME LOMBRICAL.** Placé entre les second et troisième tendons, auxquels il s'attache, sa direction est légèrement oblique en dehors.

**QUATRIÈME LOMBRICAL.** Fixé entre les derniers tendons et appliqué sur le quatrième, comme ce dernier, il est très oblique, et son tendon s'incurve pour contourner l'articulation. Par le fait de sa direction, il est à-la-fois antagoniste du long fléchisseur et de son accessoire.

#### DES INTEROSSEUX (1).

MÉTATARSO-PHALANGIENS LATÉRAUX (CHAUSS.); MÉTATARSO-LATÉRI-PHALANGIENS (DUMAS); M. INTEROSSEI PEDIS (Nonnulli).

*Disposition générale.* Les muscles interosseux du pied sont en tout semblables à ceux de la main, dont ils répètent la forme et les usages. Ainsi ils sont au nombre de sept, quatre dorsaux et trois plantaires, disposés par paires pour chacun des trois derniers espaces interosseux, et un seul dorsal pour le premier espace, le muscle plantaire correspondant étant représenté par les abducteurs oblique et transverse du gros orteil. Comme les intervalles des os métatarsiens sont fort étroits, les muscles interosseux se recouvrent encore plus qu'à la main, en sorte que les dorsaux font une saillie beaucoup plus considérable à la face plantaire que leurs analogues à la main.

Dans leur intention générale, les interosseux sont des abducteurs et adducteurs des quatre derniers orteils. En faisant converger leurs mouvemens vers la ligne moyenne du second orteil, centre de leur mécanisme partiel, les trois derniers interosseux dorsaux sont des abducteurs, et le premier dorsal, plus les trois plantaires, des adducteurs. Ainsi, parcourant la série de ces muscles interosseux, nous trouvons, quant aux attaches de chacun d'eux: *deuxième dorsal*; des second et troisième métatarsiens au côté externe de la première phalange du

(1) Planche 144.

(1) Planches 145, 146.



second orteil; *abducteur du second orteil*. — *Troisième dorsal*: des troisième et quatrième métatarsiens, au côté externe de la première phalange du troisième orteil; *abducteur du troisième orteil*. — *Quatrième dorsal*: des quatrième et cinquième métatarsiens, au côté externe de la première phalange du quatrième orteil; *abducteur du quatrième orteil*. — En sens inverse *premier dorsal*, des premier et second métatarsiens, au côté interne de la première phalange du second orteil; *adducteur du second orteil*. — *Premier plantaire*: du troisième métatarsien au côté interne de la première phalange de l'orteil correspondant; *adducteur du troisième orteil*. — *Second plantaire*: du quatrième métatarsien, au côté interne de la première phalange, qui lui est continue; *adducteur du quatrième orteil*. — *Troisième plantaire*: du cinquième os métatarsien, au côté interne de la phalange correspondante; *adducteur du cinquième orteil*.

Ainsi, les trois orteils médians sont mus, dans leurs inclinaisons latérales, par les muscles interosseux. Les mouvements des doigts extrêmes sont complétés: pour le petit orteil, par son abducteur propre, et pour le gros orteils par les muscles puissants que nous lui connaissons déjà, et qui rendent son action indépendante de celle des quatre derniers orteils.

#### INTEROSSEUX DORSAUX.

Muscles longs, aplatis et prismatiques dans leur épaisseur; penniformes sur leur face dorsale, arrondis et fusiformes sur leur face plantaire; étendus des deux métatarsiens, entre lesquels ils sont situés, à la première phalange et au tendon extenseur du doigt auquel ils appartiennent: ces muscles ayant généralement pour objet l'abduction des orteils, d'où résulte leur écartement ou extension en travers, mouvement qu'ils sont les seuls à produire, il en résulte que les interosseux dorsaux, beaucoup plus forts que les plantaires, présentent, comparativement à ces derniers, une triple insertion osseuse, c'est-à-dire que chaque espace interosseux présentant quatre facettes d'insertions, l'interosseux dorsal occupe à lui seul les deux facettes de même dénomination, plus l'une des deux facettes plantaires, l'autre suffisant à contenir le muscle plantaire correspondant.

L'insertion supérieure des interosseux dorsaux se fait de chaque côté sur les faces de l'un et l'autre des os métatarsiens correspondants, à part le premier, le plus volumineux de tous, qui n'a de rapport avec le premier métatarsien que par une attache tendineuse postérieure. Les fibres se réunissent obliquement d'arrière en avant sur un raphé fibreux médian, en ar-

rière, chacun d'eux s'insère sur le ligament interosseux, en laissant une arcade de passage pour les artères perforantes, dont celle du premier espace, la plus considérable, forme l'origine de l'arcade artérielle profonde du pied, née de l'artère pédieuse. Sur la face plantaire, les interosseux dorsaux s'attachent, en arrière, par un tendon aponévrotique, sur l'extrémité des têtes des os métatarsiens et sur les ligaments interosseux: le premier s'applique sur la face interne du second os métatarsien; le second, le troisième et le quatrième, sur la face externe des os correspondants, en laissant les facettes internes, libres, occupées par les interosseux plantaires.

#### INTEROSSEUX PLANTAIRES.

Alongés, fusiformes, semblables à la portion plantaire saillante des interosseux dorsaux, avec lesquels ils forment un plan musculaire continu, ils s'implantent, chacun par un faisceau tendineux de fibres aponévrotiques, au milieu de l'extrémité postérieure des trois derniers os métatarsiens, auprès des tendons plantaires des interosseux dorsaux, avec lesquels ils forment une succession de six attaches. Ces muscles recouvrent la face interne des os sur lesquels ils sont situés, et qu'ils parcourent en diagonale d'arrière en avant, pour contourner, par leurs tendons, la face interne des articulations métatarso-phalangiennes.

*Connexions communes aux interosseux dorsaux et plantaires.* Sur la face dorsale, les muscles correspondants sont séparés des tendons extenseurs par une forte lame aponévrotique; ils n'occupent que l'espace même situé entre les os, en laissant leur face supérieure à nu. Sur la face plantaire, ils sont recouverts médiatement par les muscles abducteur, oblique et transverse du gros orteil, les tendons fléchisseurs, le court fléchisseur du petit orteil, les vaisseaux et nerfs plantaires, isolés de ces différentes parties par une aponévrose qui leur est propre, et qui communique avec celle de la face dorsale par des cloisons qui séparent les diverses paires de muscles interosseux.

*Action.* Nous avons déjà vu que les interosseux sont des abducteurs et des adducteurs des orteils; leur contraction suppose que ces organes sont placés dans l'extension, comme nous avons déjà eu occasion de le remarquer en parlant des interosseux de la main.



# ANATOMIE DESCRIPTIVE

## OU PHYSIOLOGIQUE.

### APPAREIL DE RELATION, ORGANES DE LA LOCOMOTION.

### LIVRE QUATRIÈME.

#### APONÉVROLOGIE.

La connaissance des aponévroses est d'une grande importance sous le point de vue pathologique, à cause des étranglemens qu'elles peuvent déterminer; elle ne l'est pas moins dans la chirurgie (opératoire), à cause de leurs rapports avec les muscles et les vaisseaux.

BÉCLARD, *Éléments d'Anatomie générale.*

Les aponévroses (de ἀπὸ de, et de νεῦρον, nerf) sont des membranes, ou toiles fibreuses inextensibles, qui enveloppent et contiennent les muscles en leur fournissant de larges surfaces d'insertions, et protègent les vaisseaux et les nerfs. Fraction essentielle de l'appareil de la locomotion, on peut les considérer comme des appendices du squelette, dont elles constituent les embranchemens flexibles, étendus à travers les épaisseurs des parties molles jusqu'aux surfaces dont ils dessinent les contours, en contribuant à maintenir les formes extérieures.

#### DES APONÉVROSES EN GÉNÉRAL.

Considérées d'abord partiellement et en petit nombre par les anatomistes, Bichat le premier les a généralisées comme une dépendance du système fibreux; mais ce n'est que dans ces derniers temps que leur importance dans les maladies ayant appelé l'attention des chirurgiens, les aponévroses, sous le nom de *fasciæ*, emprunté de la bandelette fémorale *fascia-lata*, ont été décrites avec plus de soin dans chaque région spéciale, par un grand nombre de chirurgiens, pour l'aîne; M. Bouvier, pour le périnée; M. Gerdy, pour les membres; puis enfin, réunies comme un ensemble général, par M. Godman, de Philadelphie, et M. Paillard.

#### CONFIGURATION, DIVISIONS.

Dans leur intention la plus générale, nous venons de présenter les aponévroses comme n'étant qu'une extension du sque-

lette, devenu flexible et mince, pour se mêler aux parties molles en se prêtant à leurs mouvemens. Ces membranes se divisent en cinq ordres, dont les quatre premiers sont établis d'après leurs rapports avec les muscles: 1° celles qui servent d'attache à ces organes, ou *aponévroses d'insertion*; 2° celles qui les renferment et les contiennent, ou *aponévroses de contention*; 3° celles qui, affectant à-la-fois les deux usages, sont en même temps *aponévroses d'insertion et de contention*; 4° les feuilletts fibro-celluleux plus minces, ou les *gaines spéciales des muscles*, moyens de contention, et, selon nous, de glissement; 5° le dernier est formé par les aponévroses sous-cutanées, ou le *fascia superficialis* général, organe de liaison de la peau avec les tissus sous-jacens.

*Aponévroses d'insertion.* Destinées à enceindre les parois des cavités, elles ne sont que les tendons membraneux des muscles de même forme (Ex. aponévroses abdominale antérieure, occipito-frontale). Toutefois cette première distinction n'est pas rigoureuse, l'aponévrose abdominale étant toujours organe de contention par rapport au muscle grand droit et aux viscères, et celle de l'occipito-frontal n'étant exempte de cette nécessité que par la disposition des os qu'elle recouvre.

*Aponévroses d'insertion et de contention.* Elles présentent aussi plusieurs variétés: (a) Les unes naissent des attaches osseuses, et se répandent sur la surface des muscles qui s'y insèrent et qu'elles isolent de l'enveloppe commune (Ex. aponévrose supérieure du jambier antérieur et du long péronier). (b) Les autres ne sont que des tendons modifiés ou élargis pour donner inser-



tion à un plus grand nombre de fibres charnues; soit que, nées des muscles, elles convergent vers le tendon (Ex. jumeaux et soléaire); ou que, procédant du tendon, elles s'épanouissent vers le muscle (Ex. petit pectoral, longue portion du biceps). Souvent l'aponévrose élargie et disposée en cône reçoit les fibres dans sa cavité (Ex. attache des pronateurs et des fléchisseurs à l'épitrôchlée).

*Aponévroses de contention.* Elles diffèrent dans le tronc et dans les membres: 1° *Pour le tronc*, elles s'étendent (a) entre des muscles (Ex. aponévrose des petits dentelés); (b) entre des bandelettes fibreuses (Ex. aponévrose du releveur de l'anus); (c) entre des os et un raphé fibreux médian (Ex. aponévroses inférieure du périnée et pré-vertébrale). Ces deux dernières forment des espèces de diaphragmes qui séparent entre eux des groupes de parties, et dans leurs fonctions et dans leurs maladies; (d) entre des os et des bandelettes fibreuses où elles maintiennent des muscles et ferment des ouvertures (Ex. aponévroses du pyramidal et de l'obturateur interne); (e) entre des bords osseux, où elles ferment la communication entre la cavité de la poitrine et ses parois (Ex. aponévroses intercostale interne et cervico-thoracique). 2° *Pour les membres.* Les aponévroses de contention forment ici un système de loges emboîtées les unes dans les autres et en rapport avec les mouvemens. On y distingue: (a) correspondant aux mouvemens du membre dans son entier, l'enveloppe commune sous-jacente au fascia superficialis, et qui renferme tous les muscles; (b) en rapport avec les mouvemens synergiques, la gaine commune aux divers groupes de muscles qui ont des fonctions analogues (Ex. gaines communes des extenseurs, fléchisseurs, etc.); (c) pour le mouvement partiel d'un muscle isolé la gaine spéciale de chacun d'eux; (d) enfin, à partir de la face interne de l'aponévrose d'enveloppe, et se rendant sur les os, des cloisons qui séparent les uns des autres les groupes ou les muscles partiels, et leur servent en même temps d'insertion.

#### CONNEXIONS.

Les aponévroses situées à tous les plans ont des rapports avec tous les organes.

1° *Avec les muscles.* Les aponévroses leur fournissent des enveloppes, polyèdres irréguliers dont la forme est déterminée par celles de ces organes eux-mêmes. Ces cavités sont remplies par les muscles, mais avec interposition, dans les sillons celluloux, de graisse, dont l'accumulation gêne les mouvemens. De la face interne des cloisons naissent des prolongemens qui séparent les faisceaux et les fascicules.

Presque toutes les aponévroses sont tendues dans les mouvemens; le fait est évident pour les aponévroses d'insertion. Parmi celles de contention, les unes ont leur tenseur propre (Ex. les aponévroses fémorale, palmaire, épicroticienne, et la ligne blanche abdominale, sur lesquelles tirent le fascia-lata, le petit radial, les muscles frontal et occipital, et le pyramidal du bas-ventre); d'autres sont tendues par des muscles différens de ceux qu'elles enveloppent. Dans tous les cas, la tension a pour effet de faciliter la contraction des muscles, en s'opposant à leur gonflement immodéré ou à leur déplacement. Pour les membres, elle s'opère successivement du tronc vers l'extrémité terminale, les muscles, par l'intermédiaire des bandelettes fibreuses spéciales, sollicitant de haut en bas la contraction les uns des autres pour des mouvemens analogues. Au membre thoracique, le deltoïde tend l'aponévrose du bras, et le biceps celle de l'a-

vant-bras; l'aponévrose palmaire a, comme nous l'avons vu, son muscle tenseur propre. Une disposition à-peu-près analogue s'observe en arrière, quoique moins évidente. Au membre abdominal, outre le muscle fascia-lata, tenseur propre de l'aponévrose fémorale, en arrière, le grand fessier remplit le même objet, et au jarret, des bandelettes aponévrotiques établissent la continuation des fléchisseurs de la jambe avec les jumeaux et le soléaire pour solliciter l'extension du pied.

2° *Avec les os ou avec d'autres aponévroses.* Les enveloppes communes sont cylindriques, et décrivent toute la circonférence des membres à la cuisse et au bras. Dans les autres fractions des membres, elles s'implantent sur les faces ou les angles plans sous-cutanés des os. Les grandes cloisons forment des plans en rayons, qui se fixent de l'aponévrose d'enveloppe sur l'os central, où elles se confondent avec le périoste.

3° *Avec la peau.* Partout où existe le fascia superficialis, c'est par son intermédiaire que les aponévroses d'enveloppe adhèrent à la peau. A la région dorsale, où manque ce fascia, s'interpose le pannicule adipeux sous-cutané; dans quelques points où le tissu est très serré, la peau est fortement unie à l'aponévrose sous-jacente, soit avec l'interposition d'un tissu adipeux assez abondant qui adoucit les pressions (Ex. paume de la main, plante du pied); soit directement, lorsque ce tissu est inutile ou nuisible par son volume (Ex. cuir chevelu). Enfin, lorsque la peau doit rester mobile en regard d'un organe variable de volume, ou dont elle forme le bouclier protecteur, le fascia superficiel est uni à tous les deux par un tissu cellulaire lâche et dépourvu de graisse (Ex. paupières, pénis).

4° *Avec les vaisseaux et les nerfs.* Les troncs principaux, vasculaires et nerveux, circulent dans les polyèdres celluloux formés par l'adossement des loges aponévrotiques, où ils sont enveloppés par des gaines fibro-celluleuses spéciales; c'est ce que l'on observe principalement pour les membres. Les divisions des vaisseaux, pour établir la communication entre les loges aponévrotiques, les traversent, et celles-ci leur fournissent ou des canaux de protection (Ex. canaux cruraux, sous-pubiens, aortique du diaphragme), ou des arcades circulaires ou ellipsoïdes (Ex. foramen de la veine cave au diaphragme, trous des adducteurs de la cuisse, et des ligamens interosseux de la jambe et de l'avant-bras). Ceux de ces orifices qui sont soumis aux tractions musculaires sont disposés de telle sorte, que, dans les mouvemens, aucun d'eux ne paraît être rétréci pour la totalité de l'aire qu'il inscrit. Quelques-uns perdent en largeur, mais c'est qu'alors ils gagnent en longueur (Ex. arcades perforantes des adducteurs de la cuisse). D'autres acquièrent en longueur sans rien perdre en largeur (Ex. canal aortique du diaphragme, arcades fémoro-poplitée, sous-pubienne, et celles du fléchisseur sublime et du soléaire). Le trou de la veine cave au diaphragme est au contraire élargi suivant ces deux diamètres; enfin, les arcades interosseuses de l'avant-bras et de la jambe, n'étant soumises à aucune traction musculaire, restent fixes. Dans tous les cas, et quelle que soit la forme des orifices vasculaires, ils adhèrent circulairement aux gaines fibro-celluleuses des vaisseaux par des prolongemens qui les renforcent, et, en leur servant d'appui, à de courtes distances, leur fournissent de nouveaux points de départ pour leurs divers embranchemens. Au reste, et malgré les précautions prises par la nature pour empêcher la circulation d'être gênée par les orifices vasculaires de passage, il paraît bien cependant que cette gêne a lieu dans ces certaines circonstances, comme le témoignent les anévrysmes, plus fréquens au voisinage de ces arcades inextensibles.



## VOLUME ET RÉSISTANCE.

Ils sont proportionnés à la force des membres eux-mêmes et au nombre des muscles. Ainsi les aponévroses sont plus épaisses aux membres inférieurs qu'aux membres supérieurs. Dans un même membre, la résistance des aponévroses diminue de la surface vers la profondeur; elle augmente, au contraire, dans les différentes sections du tronc, vers l'extrémité terminale. Ainsi l'aponévrose du membre thoracique, d'ailleurs très mince au deltoïde, s'épaissit graduellement sur le bras, puis à l'avant-bras, et acquiert à la paume de la main son maximum de densité. Dans les points de flexion, où il s'agit de maintenir contre les os les tendons réfléchis, l'épanouissement est porté au point de fournir de véritables ligamens annulaires, comme on l'observe au carpe et au tarse.

## DÉVELOPPEMENT.

Le système aponévrotique est toujours proportionné au système musculaire; aussi est-ce chez les individus vigoureux et peu chargés de graisse qu'il convient surtout de l'étudier. Sous ce rapport, on observe la plus grande différence entre les individus. Telle aponévrose intermusculaire en particulier serait à peine sensible, au point de nier son existence, si on ne la cherchait que sur une femme ou sur un enfant, tandis qu'elle est très évidente sur un homme adulte fortement musclé. L'étude des grands animaux, surtout des carnassiers, est également utile pour éclairer certains points douteux, en offrant très développés quelques feuillettes dont les analogues, chez l'homme, sont à peine visibles.

## STRUCTURE.

Les aponévroses sont des toiles fibreuses, et, comme telles, elles sont formées au moins de deux séries de fibres perpendiculaires entre elles, et entre-croisées à angle droit. Cette disposition est la plus générale. Toutefois, des deux séries de fibres, il y en a toujours une qui est la principale, et, même au premier aspect, la seule apparente. Ces fibres, disposées par bandelettes parallèles plus ou moins fortes, font suite à celles des muscles dans les aponévroses tendineuses ou d'insertion (Ex. aponévroses des muscles abdominaux, du grand fessier et du soléaire). Au contraire, elles sont transversales à la direction des fibres musculaires, dans les aponévroses d'enveloppe ou de contention, comme celles des membres en offrent partout des modèles. La forte bandelette fascia-lata, située à l'extérieur, semble s'écarter de la règle; mais elle y rentre, au contraire, si l'on se rappelle qu'elle n'est qu'accidentellement aponévrose de contention, son usage le plus spécial étant de former le tendon jambier membraneux de ses deux tenseurs, les muscles fascia-lata et grand fessier.

Dans les insertions des aponévroses aux tubercules apophysaires, les fibres sont manifestement rayonnées. Cette disposition est utile, soit pour lier ensemble les enveloppes de deux fractions d'un membre, comme à l'épitrôchlée, à l'épicondyle, à la crête externe du tibia, à la malléole externe; soit pour offrir à une lame aponévrotique des attaches, par des sommets isolés qui se lient au moyen de leurs entre-croisements; mode d'insertion dont le feuillet moyen de l'aponévrose du transverse abdominal, fixé aux apophyses lombaires, présente le meilleur modèle.

Les gaines spéciales des muscles nous semblent former des enveloppes distinctes des aponévroses proprement dites; elles

constituent des feuillettes en apparence fibro-celluleux ou celluleux, qui renferment les muscles et leurs tendons, et de la surface interne desquels naissent des lamelles qui séparent les faisceaux et les fascicules des uns et des autres. Ces gaines propres nous ont paru tapisser même la face interne des aponévroses de contention.

## TERMINAISONS.

Les aponévroses d'insertion font suite aux fibres musculaires, et par leur autre extrémité, s'implantent sur les os ou sur d'autres aponévroses: 1° Sur les os, soit directement, sans changer leur forme lamellaire, par des pinceaux radiés, unis entre eux, comme se fixent les aponévroses cervicales sur la base du crâne ou sur les clavicules, soit par des tendons propres, dont quelques-uns ont été surnommés *piliers*. 2° Sur d'autres aponévroses, ou par une fusion commune, comme est l'aponévrose des jumeaux sur celle du soléaire, ou, ce qui est le plus ordinaire pour les grandes surfaces, en formant avec leurs congénères, sur le plan moyen, des sutures ou raphés, qui lient les deux moitiés du squelette fibreux dans les points où une grande mobilité doit s'allier à la solidité: telles sont les lignes blanches cervicales, abdominale et périnéale.

Les aponévroses de contention des membres s'implantent de haut en bas au pourtour des articulations et sur les bords ou les épanouissements des tendons. En *travers*, le mode d'insertion est plus varié: 1° Les grandes enveloppes cylindriques du bras et de la cuisse se font suite à elles-mêmes dans le pourtour de la circonférence du membre; celles de l'avant-bras et de la jambe, de la main et du pied, se fixent sur les os, dans leurs faces sous-cutanées. 2° Les grandes cloisons ou rayons aponévrotiques s'implantent de la face interne de l'aponévrose d'enveloppe sur les os. 3° Les cloisons partielles ou les gaines spéciales, suivant la profondeur à laquelle elles sont situées, se fixent sur les enveloppes et les cloisons communes, ou les unes sur les autres. 4° Les feuillettes fibro-celluleux propres ou les gaines spéciales des muscles naissent généralement de l'attache fibreuse quelconque de leur insertion fixe, et se continuent, par une dégradation d'épaisseur insensible, sur les tendons de l'insertion mobile pour former leur synoviale de glissement; en sorte que ces gaines des muscles, qui déjà, par leur texture, s'éloignent des simples aponévroses de contention, s'en écartent peut-être aussi par leurs usages, et sembleraient devoir être considérées elles-mêmes comme des synoviales moitié musculaires, moitié tendineuses: en effet, à notre sens au moins, rien ne répugne à admettre que les surfaces musculaires, mobiles ou susceptibles de frottements et de légers déplacements, comme, à un plus haut degré, les surfaces tendineuses ou articulaires, doivent leur être assimilées dans un besoin commun d'enveloppes de glissement.

## USAGES.

Les usages des aponévroses d'insertion et de contention sont entièrement fondés sur leur force de cohésion et leur inextensibilité. C'est d'après ces propriétés que les unes sont des tendons membraneux sur lesquels tirent les muscles, et que les autres, en limitant ces organes, les brident, les contiennent et s'opposent à leurs déplacements. Leur résistance, dans les inflammations, est la cause de ces étranglements si ordinaires dans les parties où elles abondent, et nécessite parfois des débridements très étendus. L'obstacle qu'elles présentent à l'issue du



pus ou des divers fluides détermine les foyers et les fistules dont l'évacuation oblige souvent à de nombreuses contre-ouvertures. Tendues brusquement avec violence, elles peuvent se rompre comme les tendons; distendues graduellement et avec lenteur pendant un temps considérable, elles cèdent, s'éraillent, et laissent les organes sous-jacents former des hernies au travers de leurs écartemens. Une fois en cet état, comme elles

sont absolument dépourvues d'élasticité, elles ne reviennent jamais que très imparfaitement sur elles-mêmes; l'histoire des éversions abdominales, suite de grossesses ou d'ascite, en offre fréquemment des exemples.

Les feuillets cellulieux des muscles, si nous ne sommes pas dans l'erreur, doivent être distingués des aponévroses et rangés parmi les organes de glissement.

## DES APONÉVROSES EN PARTICULIER.

### APONEVROSES SOUS-CUTANÉES.

La surface profonde de la peau n'est pas immédiatement unie avec les parties sous-jacentes, soit les muscles ou leur aponévrose d'enveloppe; un tissu fibreux intermédiaire les isole et facilite pour la peau une mobilité partielle qui lui permet également, ou d'accompagner dans leurs mouvemens les parties qu'elle recouvre, ou même de se déplacer en sens inverse, ou dans les directions les plus variées par l'effet des pressions ou des chocs extérieurs. Cette membrane sous-cutanée est composée de lamelles et de filamens fibreux, confondus à courtes distances par de nombreux entre-croisemens en forme de réseau ou de filet, interceptant des mailles ou aréoles en grand nombre, disposées par lignes, ou parallèles ou concentriques, dont la succession, ou la superposition, détermine une direction commune en rapport avec l'espèce de mouvement le plus ordinaire pour chaque lieu déterminé. Dans ces mailles ou aréoles de forme plus ou moins circulaire ou ellipsoïde, sont déposés la graisse dans l'état de santé, la sérosité ou les divers fluides dans les infiltrations. C'est dans leur épaisseur que rampent en si grand nombre les vaisseaux et les nerfs sous-cutanés, et que sont logés les ganglions lymphatiques. C'est à leur surface extérieure que se développe le muscle peucier dans les animaux. Telle est, dans son ensemble, la membrane décrite dans ces derniers temps, sous le nom de *fascia superficialis*.

Reconnue à toute époque par les anatomistes, Clisson l'avait envisagée comme une enveloppe musculaire générale; mais aucun auteur n'en avait donné une description spéciale. Considérée d'abord comme enveloppe des hernies dans la région inguinale, où son épaisseur est assez considérable, elle a été décrite en premier lieu par Camper, puis successivement et avec des développemens d'applications chirurgicales, par un grand nombre de chirurgiens modernes, et plus particulièrement par Hesselbach, Scarpa et Astley Cowper. Sous un point de vue plus général, Godman l'a étendue à toute la surface du corps, et a été suivi dans cette recherche par M. Paillard, qui en a complété la description générale.

Le *fascia superficialis*, plus ou moins rare ou abondant, peut être démontré anatomiquement dans presque toutes les parties du corps, et constitue par le fait une enveloppe commune interrompue seulement dans quelques points où les muscles et les aponévroses adhèrent à la peau, formant partout ailleurs une doublure pour cette membrane, au tissu de laquelle il fait suite par sa face externe, tandis qu'il se confond avec les aponévroses ou le périoste des os par sa face interne. Dans son point de vue général, ses usages sont des plus importans: sa texture fibreuse aréolaire était le seul moyen de permettre les mouvemens de la peau, qui, sans cette disposition, aurait été fixée aux parties

sous-jacentes, comme on le voit dans les vastes cicatrices des brûlures ou des phlegmons érysipélateux. Réservoir de la graisse, il forme une couche isolante, qui sert de trame et de coussinet mobile pour les divisions des vaisseaux et des nerfs sous-cutanés, et fait office de cohibant, pour préserver les organes des influences physico-chimiques extérieures.

Toutefois la texture et l'aspect du *fascia superficialis* offrant de nombreuses variétés, il convient, pour faciliter sa description, de le considérer par régions. Il est épais, abondant et d'un tissu lâche dans les parties susceptibles d'ampliation ou d'une grande mobilité: telles sont l'aîne, l'aisselle et la paroi antérieure abdominale. Au contraire, il est mince, serré, à peine sensible là où la peau est peu mobile, comme à la surface du dos. Son épaisseur et sa densité sont intermédiaires pour les membres.

#### 1° APONÉVROSE SOUS-CUTANÉE DU TRONC.

Elle se compose de deux parties: le feuillet d'enveloppe musculaire et le *fascia*, qui revêt les aponévroses et les plis de flexion des membres.

##### (a) Feuillet fibro-celluleux abdomino-thoracique.

Très mince, il forme une toile filamenteuse, qui revêt les muscles grand pectoral, grand oblique et grand dentelé, dont les filamens sont en direction perpendiculaire à celle des fibres musculaires. Celui du grand pectoral affecte une disposition concentrique vers le tendon huméral. Il se confond, en dedans, avec le corps de la peau, sur le milieu du sternum; en dehors, avec le feuillet du deltoïde, en fermant le sillon intermédiaire entre les deux muscles, que traverse supérieurement la veine céphalique. En bas, il se perd avec le *fascia* de l'aponévrose. Les feuillets du grand dentelé et du grand oblique, plus minces que le précédent, n'offrent rien de remarquable.

##### (b) *Fascia* sous-cutané inguinal, ou *fascia superficialis* des auteurs (1).

C'est celui qui a été décrit d'abord par les chirurgiens comme enveloppe superficielle. Cette membrane fibro-celluleuse, principalement remarquable sur la moitié inférieure de la surface abdominale, n'appartient pas uniquement à cette région, mais s'étend, en avant, sur le quart supérieur de l'aponévrose fémorale, en sorte que, pour être bien compris, ce *fascia*, qu'il faut appeler *abdomino-fémoral* ou *inguinal*, doit être considéré, à partir du pli de l'aîne, sa ligne moyenne, où son épaisseur la plus considérable est d'environ trois à quatre lignes; de là, il

(1) Planche 148.



diminue graduellement à mesure qu'il s'étend, en haut sur l'abdomen, et en bas sur la cuisse.

Le pli de l'aine forme la suture médiane ou la ligne de jonction entre les deux membranes dont les mailles ont une direction différente. La *portion abdominale* revêt, sous forme d'une toile cellulo-adipeuse, toute la partie supérieure de l'abdomen jusqu'au niveau de l'ombilic. Au-dessous de ce plan, et dans un espace compris entre la ligne blanche et le plan vertical de l'épine iliaque antérieure et supérieure, le fascia s'épaissit; ses mailles, d'autant plus prononcées qu'elles sont plus inférieures, sont disposées suivant des lignes courbes à concavité supérieure, d'après la direction des fibres de l'aponévrose du grand oblique qu'elles renferment. Au pli de l'aine, et parallèlement à sa direction, elles forment de vastes loges oblongues ou ellipsoïdes superposées de haut en bas et d'avant en arrière, et qui servent d'enveloppe à des flocons graisseux ou à des ganglions lymphatiques. En dedans, ce fascia s'amincit pour se confondre du côté opposé sur la ligne blanche, et, dépourvu de graisse à sa partie inférieure, il passe sur l'anneau inguinal, et forme une première enveloppe celluleuse, très fine, qui revêt le dartos et accompagne le cordon spermatique. A partir de l'aine, où le fascia superficialis contracte des adhérences très fortes avec la suture des aponévroses abdominale et fémorale, il continue sans interruption d'être parsemé de ces grandes loges adipeuses et lymphatiques, plus nombreuses et plus rapprochées en regard de l'arcade fémorale. En ce point aussi, il est perforé par les orifices de passage des artères tégumentaire abdominale, honteuse externe, et de la veine scaphène interne, et présente plusieurs feuillets superposés, entre lesquels rampent de petits vaisseaux. Les lignes suivant lesquelles sont disposées les loges adipeuses sont également courbes et concentriques, mais à concavité supérieure, comme celles de l'aponévrose fémorale sous-jacente, de manière à s'adosser avec celles de la portion abdominale dans le pli de l'aine où se fait leur jonction commune. A trois pouces au-dessous de ce pli, et de chaque côté au-delà du couturier et des adducteurs, le fascia inguinal s'amincit pour se confondre avec celui de la cuisse.

(c) *Fascia sous-cutané périnéal* (1).

Sa structure est aréolaire comme celle de tous les fascia com-

pris dans les plis articulaires; mais, en raison de sa position, devant servir de coussinet dans la station assise, son épaisseur est très considérable, et de dix lignes, terme moyen, dans un sujet d'un médiocre embonpoint. Ses aréoles, très nombreuses, sont superposées par plans de bas en haut, et s'inscrivent suivant des lignes concentriques autour de l'orifice de l'anus. Ce fascia fait suite à celui de la cuisse et de la fesse dans le pli de flexion où son épaisseur est la plus considérable; il s'amincit graduellement, pour se perdre, en avant, sur l'aponévrose des bulbo et ischio-caverneux, et en dedans, sur le sphincter rectal, dont les fibres le traversent, pour adhérer aux replis muco-cutanés.

(d) *Fascia sous-cutané axillaire.*

Assez semblable à celui de l'aine, ses mailles sont en général transversales et remplies par de la graisse et des ganglions lymphatiques: confondu, en avant et en arrière, avec les feuillets fibro-celluleux des muscles, il accompagne assez bas le bord axillaire des deux muscles pectoraux.

2° APONÉVROSES SOUS-CUTANÉES DES MEMBRES THORACIQUES ET ABDOMINAUX.

Elles font immédiatement suite aux fascia de l'aine et de l'aisselle, et constituent des gaines fibreuses, minces, dont les mailles superficielles, chargées de graisse, forment la couche adipeuse sous-cutanée, parcourue à divers plans par un nombre considérable de vaisseaux et de nerfs. Toutefois cette disposition n'existe que dans la longueur des grandes fractions des membres; au voisinage des grandes articulations, le fascia semble former une membrane fine, distincte du tissu adipeux. A la main et au pied, il disparaît dans la portion des aponévroses plantaire et palmaire, voisine de leur point de départ; mais il reparait sous forme d'une toile mince à fibres courbes transversales (voyez *Pl. 151 et 157*), sous les articulations phalangiennes du métacarpe et du métatarse, et forme au-delà, pour les doigts et les orteils, autant de petites gaines superficielles à fibres annelées.

## APONÉVROSES DU TRONC.

APONÉVROSES THORACIQUES.

Elles comprennent les aponévroses intercostales et celle des petits dentelés postérieurs. (Voyez, pour cette dernière, *Myologie*, page 23 et *Pl. 85*.)

*Aponévroses intercostales* (1). Elles constituent une superposition de lamelles fibreuses disposées sur trois plans :

1° *Aponévrose intercostale externe*. Mince et superficielle, elle enveloppe à l'extérieur la couche des muscles intercostaux externes, adhérant, dans toute son étendue, aux nombreux filaments aponévrotiques qui entrent dans la structure de ces muscles.

En avant, elle contribue, avec ces derniers, à former le plan aponévrotique très épais qui fait office de ligament et maintient les côtes et leurs cartilages. (Voyez tome I, *Pl. 50*, et tome II, *Pl. 65*.) Fixée sur les bords adjacents des côtes, elle donne attache aux épanouissements des tendons ou des aponévroses des muscles qui s'y insèrent.

2° *Aponévrose intercostale interne*. Semblable en tout à la précédente pour les insertions, l'épaisseur et les usages, elle tapisse la surface du muscle intercostal interne.

3° *Aponévrose sous-pleurale*. Sous-jacente à la précédente, très mince, adhérente au périoste des côtes et à l'aponévrose précédente, elle tapisse la surface interne du thorax. Séparée de la plèvre costale par une couche de tissu cellulaire sous-

(1) Planche 148.



séreux, c'est cette membrane, complétée en haut par la cloison fibreuse cervico-thoracique, qui empêche réciproquement la communication entre la cavité de la poitrine et ses parois dans les collections ou les infiltrations des divers fluides.

APONÉVROSES ABDOMINALES.

A ce groupe appartiennent : 1° l'aponévrose antérieure d'insertion des muscles abdominaux, déjà décrite (voyez *Myologie*, tome I<sup>er</sup>, pages 13-16, et *Planches* 62-65); 2° l'aponévrose postérieure d'insertion (voyez *Myologie*, page 16, et *Planches* 66-85); 3° l'aponévrose postérieure de la paroi antérieure ou le fascia transversalis; 4° le feuillet de dédoublement sous-péritonéal; 5° l'aponévrose lombo-iliaque.

*Fascia transversalis* (1).

Située sur la face postérieure du transverse, où elle semble compléter en arrière la gaine fibreuse de réception des muscles abdominaux qu'elle forme en commun avec celle du grand oblique, cette lame fibro-celluleuse est principalement épaisse au pourtour de l'orifice interne du canal inguinal, et c'est en raison de l'obstacle qu'elle présente à la formation des hernies, et des modifications qu'elle apporte dans leur étiologie et leur configuration, qu'elle a été d'abord entrevue, puis décrite par MM. Astley Cooper, Lawrence, Hesselbach et Jules Cloquet. Si l'on se rappelle le mode d'incurvation de bas en haut et d'avant en arrière des bandelettes de l'aponévrose du grand oblique, formant au-dessus de l'arcade crurale, de l'épine iliaque au pubis, une gouttière à concavité supérieure, dans laquelle sont reçus les muscles petit oblique, transverse et crémaster, on conçoit que, de cette incurvation, va naître une nouvelle aponévrose postérieure ascendante: c'est celle qui constitue le *fascia transversalis*. Elle naît par conséquent de la réflexion des bandelettes du grand oblique sur l'arcade crurale, et par quelques fibres, en bas et en dedans, de la surface du pubis; en haut et en dehors, de la terminaison de l'aponévrose lombo-iliaque, avec laquelle elle se joint, en formant une autre gouttière de réflexion, ouverte, en arrière et en dedans, vers l'abdomen. Au pourtour de l'orifice inguinal interne, le fascia transversalis constitue deux fortes bandelettes: l'une interne et inférieure, étendue de haut en bas, entre le ligament de Poupart et l'aponévrose abdominale antérieure, et de dehors en dedans, entre le bord interne de l'orifice inguinal péritonéal et le bord externe du muscle grand droit, forme la cloison fibreuse de séparation du canal inguinal avec la partie inférieure de l'abdomen. Epaisse et très résistante, elle se compose de fibres courbes parallèles, à concavité externe, nées de l'arcade crurale et du pubis, et qui se perdent très haut sur la face postérieure du transverse. Ces fibres, d'abord parallèles au rebord externe du muscle grand droit, s'incurvent de plus en dehors, de manière à tracer, pour le contour interne de l'orifice inguinal, un bord libre tranchant, véritable *pilier interne* de l'anneau inguinal péritonéal, dont la naissance remonte très haut par un pinceau de fibres aponévrotiques dans la gouttière, formée par la jonction de l'aponévrose lombo-iliaque. C'est cette cloison interne, destinée à remplir le vide que laissent les arcades inférieures du transverse et du petit oblique, qui résiste ordinairement à la pression des viscères, mais dont le relâchement permet leur sortie directe

par l'anneau inguinal externe, et constitue la hernie directe connue, depuis Hesselbach, sous le nom d'*inguinale interne*. La *bandelette externe et supérieure*, née très bas par un sommet effilé de la gouttière du ligament de Poupart, au-devant de celle que nous venons de décrire (voyez *Pl.* 70), remonte obliquement en dehors pour se perdre sur la face postérieure du muscle transverse, en formant également un bord épais, ou *pilier externe* de l'orifice inguinal péritonéal. C'est du contour de cet orifice, formé par les deux bandelettes et l'arcade fibreuse qui les unit au-dessous du bord libre du transverse, que naît le prolongement cellulo-fibreux infundibuliforme que le fascia transversalis fournit au cordon des vaisseaux spermatiques, et sur lequel s'épanouit le muscle crémaster. On admet que lors de la descente du testicule chez le fœtus, cet organe pousse au-devant de lui le fascia transversalis, dont l'allongement forme son enveloppe spéciale. Au-dessus de l'anneau inguinal interne, le fascia transversalis tapisse de bas en haut la face postérieure du transverse jusqu'au niveau de l'orifice de l'ombilic, où sa ténuité devient telle, qu'il se confond avec le tissu cellulaire et le feuillet sous-péritonéal. En dehors, il se perd également au-dessus du plan vertical de l'épine iliaque; en dedans, il se confond avec l'aponévrose du transverse sur le bord du muscle grand droit.

*Feuillet sous-péritonéal.*

Cette enveloppe fibro-celluleuse, très mince, tapisse toute la surface abdominale, où elle double et renforce le péritoine, à la face externe duquel elle est unie par un tissu cellulaire lâche. Suivant toutes les inégalités de surface des parois abdominales, sa forme est très complexe, et son épaisseur varie dans les divers points. Elle est unie à sa face externe, avec les muscles et les aponévroses, par un tissu cellulaire assez dense, et percée par un grand nombre de trous pour le passage des vaisseaux et des nerfs.

*Aponévrose lombo-iliaque* (1).

Cette aponévrose, le *fascia iliaca* des modernes, forme l'enveloppe de toute la portion abdominale du muscle psoas iliaque, bifide supérieurement, comme le muscle auquel elle appartient. 1° La portion destinée au psoas naît en haut de l'arcade interne du diaphragme qui livre passage au sommet effilé des psoas, et, jusqu'à la naissance de la crête iliaque, elle s'insère d'un côté sur le feuillet antérieur de l'aponévrose du transverse, et de l'autre sur les ligaments du rachis, percée de part et d'autre d'arcades pour le passage des vaisseaux lombaires. A partir de la crête iliaque, et jusqu'à la jonction du psoas avec l'iliaque, elle enveloppe isolément le psoas, et adhère à la marge du bassin. 2° La *portion iliaque* ou *fascia iliaca* proprement dit, procède de toute l'étendue de la lèvre interne de la crête iliaque, et vient se joindre antérieurement avec le fascia transversalis, en formant la gouttière dont nous avons parlé à propos de ce dernier. C'est dans l'épaisseur de ce repli que se trouve renfermée l'artère circonflexe iliaque. Jusqu'à la jonction du psoas, cette aponévrose tapisse le muscle iliaque, et vient s'insérer, en dedans, derrière le grand psoas, sur le rebord du bassin. Au point d'insertion commune des deux faisceaux, ils sont réunis par une vaste bande aponévrotique spéciale née de la partie antérieure de la crête et de la gouttière citées précédemment. Cette bandelette, qui forme l'enveloppe inférieure commune des deux

(1) Planches 71, 72.

(1) Planche 106.



faisceaux, les accompagne ensuite dans tout le reste de leur étendue. Au niveau de l'arcade fémorale, la gouttière des fascia iliaca et transversalis s'épanouit de manière à environner l'anneau crural. En haut, elle inscrit le contour de l'anneau, donne attache à la bandelette interne du fascia transversalis, et s'unit intimement avec la face postérieure de l'aponévrose du grand oblique, qu'elle double pour former l'arcade fémorale. En bas, en suivant le sillon de séparation des deux faisceaux du psoas iliaque, elle forme la courbe inférieure anguleuse de l'anneau crural. Ce feuillet postérieur accompagne sur la cuisse le muscle psoas iliaque à sa sortie du bassin, et complète sa gaine aponévrotique jusqu'au petit trochanter. En dedans, il constitue la paroi postérieure de la gaine des vaisseaux fémoraux, et concourt à former le feuillet profond de l'aponévrose fémorale.

L'anneau crural lui-même est une ouverture ellipsoïde de haut en bas, de dehors en dedans, et d'arrière en avant; il donne passage, du bassin vers la cuisse, aux vaisseaux iliaques externes qui deviennent fémoraux. D'après ce que nous avons vu, la courbe supérieure ellipsoïde ou arcade crurale est formée, par la suture commune du ligament de Poupart, du fascia transversalis et de l'aponévrose lombo-iliaque. La courbe postérieure rentrant en angle dans le sillon du psoas iliaque, est constituée en entier par l'aponévrose lombo-iliaque; l'anse externe et supérieure est inscrite par l'élargissement de la gouttière de la même aponévrose unie au fascia transversalis; l'anse interne et inférieure est formée par le bord libre du pilier pubien du ligament de Poupart, ou le ligament de Gimbernat, fortifié, sur sa surface postérieure, par l'attache pubienne de l'aponévrose lombo-iliaque et du fascia transversalis.

*Structure.* Mince à sa partie supérieure, l'aponévrose lombo-iliaque s'épaissit à mesure qu'elle approche de l'arcade fémorale. Comme toutes les aponévroses d'enveloppe, elle est formée de fibres dont la direction est perpendiculaire à celle des muscles. Dans son épaisseur se trouve compris le tendon du petit psoas, quand il existe, et tous deux vont s'insérer en commun à la partie latérale du détroit supérieur, où leurs épanouissements vont se confondre avec l'aponévrose de l'obturateur interne.

*Connexions.* En rapport, par sa face libre, avec le péritoine, dont l'isole un tissu cellulaire séreux, elle enveloppe les deux muscles psoas et iliaque, et renferme, à l'exception d'un filament, tous les nerfs du plexus lombaire; en sorte que, sur l'arcade fémorale, elle isole le nerf crural, situé en dedans, des vaisseaux situés au-dehors, et qu'elle n'enveloppe que par l'anneau crural. En pathologie, elle a des effets très remarquables, en ce qu'elle isole les inflammations qui ont leur siège dans l'un des deux tissus cellulaires sous-péritonéal ou sous-aponévrotique, distinction importante dans les abcès par congestion.

#### APONÉVROSES PELVIENNES.

On en compte cinq : deux sont extérieures au bassin, l'aponévrose superficielle du périnée et celle qui est profonde ou intermusculaire; trois autres aponévroses tapissent l'intérieur de la cavité, et revêtent les muscles releveur de l'anus, obturateur interne et pyramidal; elles sont renforcées par trois bandelettes fibreuses.

#### 1° APONÉVROSES EXTRA-PELVIENNES.

##### *Aponévrose superficielle du périnée ou sous-périnéale (1).*

Inscrite dans un triangle allongé, dont la base est au grand ligament sacro-sciatique et le sommet à l'enveloppe fibreuse du corps caverneux, tandis que les côtés sont représentés par le plan moyen et par le rebord osseux de l'ischion et du pubis, cette aponévrose est tendue transversalement sous le plan musculaire superficiel du périnée, et en rapport par sa face inférieure avec le fascia superficialis adipeux. La portion postérieure, située entre le sphincter anal et la tubérosité sciatique, est épaisse et formée de larges bandelettes parallèles très résistantes, dont la direction est transversale, mais avec une légère incurvation à concavité antérieure. Elle s'insère, par sa base, et par son bord externe, d'arrière en avant, suivant une ligne courbe, sur le grand ligament sacro-sciatique et sur la grosse tubérosité sciatique, en confondant son épanouissement avec le feuillet fibro-celluleux du grand fessier et avec l'aponévrose fémorale. Par son bord interne, elle se confond avec le tissu cellulaire du sphincter rectal et avec le fascia superficialis. Sa face supérieure est séparée par un coussin adipeux du sphincter rectal, et adhère au transverse du périnée. La portion antérieure, beaucoup plus mince, également à fibres transversales, revêt la face inférieure du transverse, de l'ischio et du bulbo-caverneux; elle s'insère en dehors sur la branche de l'ischion, et se confond en dedans avec celle du côté opposé sur le raphé médian; en arrière, elle continue, sans ligne de démarcation, la précédente, et en avant elle vient se perdre sur l'enveloppe fibreuse des corps caverneux.

Cloison inférieure du périnée, cette aponévrose est traversée par un grand nombre de vaisseaux destinés au fascia superficialis et à la peau. Dans les maladies, elle sépare les inflammations et les collections sous-cutanées de celles qui ont leur siège dans le plan musculaire. Sa densité en arrière explique la tendance qu'ont les infiltrations urinaires à se porter en avant.

##### *Aponévrose intermusculaire du périnée ou intra-périnéale (2).*

Décrite par M. Carcassonne sous le nom de ligament périnéal, et sous celui d'aponévrose périnéale par les chirurgiens modernes, mais considérée vaguement comme une cloison aponévrotique destinée à remplir le haut de l'arcade pubienne, cette lame fibreuse nous paraît avoir pour objet d'offrir en avant une double surface d'insertion, à-la-fois point d'appui et d'union des extrémités sous-urétrales des muscles de la région ano-génitale. De forme triangulaire, épaisse et résistante, elle s'insère, en arrière et en dehors, aux branches ascendante de l'ischion et descendante du pubis, au-dessus de l'implantation de l'ischio-caverneux, se dirige obliquement d'arrière en avant et de dehors en dedans, appliquée sur le sphincter rectal et l'extrémité du releveur de l'anus, en donnant insertion, par sa face inférieure, au transverse du périnée. Parvenue en regard de la portion membraneuse de l'urètre, elle donne attache, par sa face inférieure, à l'extrémité du transverse et au bulbo-caverneux dans leur point de jonction; par sa face supérieure, elle adhère au pubio-urétral de Wilson, sous lequel elle glisse, et sert d'implantation à l'autre petit muscle constricteur latéral, que nous avons

(1) Planche 148.

(2) Planche 103.



nommé *pubio-prostatique*; enfin, en avant, conjointement avec ce dernier muscle, elle prend en dehors sa dernière insertion au pubis, et se confond, en dedans, avec celle du côté opposé, sur le raphé fibreux médian; en sorte que, dans la manière dont nous le considérons, le plan aponévrotique intra-périnéal, loin de remplir l'arcade du pubis, forme avec cette dernière un angle opposé en regard; le losange moyen qu'ils inscrivent étant rempli par les portions prostatique et membraneuse de l'urèthre et par les muscles qui leur appartiennent.

#### 2° APONÉVROSES INTRA-PELVIENNES.

##### *Aponévrose du releveur de l'anus et de l'ischio-coccygien ou suspérinéale (1).*

C'est sous ce nom que nous désignons l'enveloppe supérieure de la cloison fibro-musculaire périnéale, dite *aponévrose recto-vésicale* ou *pelvienne supérieure*. Elle forme un plancher inférieur complet qui tapisse la face supérieure du releveur de l'anus et de l'ischio-coccygien, au fond de l'excavation du bassin. Elle s'insère: 1° En avant, par de fortes brides ou cordes fibreuses isolées les unes des autres, à la face postérieure de la symphyse pubienne: ces premières attaches vont se fixer sur la partie antérieure de la vessie, où elles sont connues sous le nom de *ligament antérieur* de cet organe. 2° Plus en dehors, sur la face postérieure de la branche du pubis, au-dessus de l'attache du releveur de l'anus. 3° Sur la bandelette antéro-postérieure ischio-pubienne, où elle confond ses épanouissements avec ceux de l'obturateur interne. A partir de ces deux dernières insertions, l'aponévrose tapisse la face supérieure du releveur de l'anus; elle est formée de fibres parallèles entre elles et celles du muscle, disposition inverse de ce que présentent ordinairement les aponévroses d'enveloppe. Parvenue sur le plan moyen, elle se confond en un raphé avec celle du côté opposé, et adhère circulairement par des brides à l'intestin rectum dans le point où il la traverse; en arrière, elle tapisse l'ischio-coccygien, et s'insère sur le petit ligament sacro-sciatique et sur la membrane fibreuse du sacrum.

*Connexions.* Sa face supérieure, concave, est unie au péritoine par un tissu cellulaire lâche; sa face inférieure, convexe, revêt le releveur de l'anus et l'ischio-coccygien.

##### *Aponévrose du pyramidal (2).*

D'une étendue peu considérable, elle ferme, à l'intérieur du bassin, la grande échancrure sciatique, convertie, par les deux ligaments sacro-sciatiques, en un vaste trou quadrilatère, que traverse le muscle pyramidal. Elle s'implante, du corps du sacrum et du sommet de l'échancrure sciatique, à une bandelette fibreuse née de l'épine sciatique, qui borde en dehors la même échancrure, et au petit ligament sacro-sciatique, en suivant, dans ses fibres, une direction transversale à celle du pyramidal. Cette aponévrose est remarquable par les arcades et les trous considérables dont elle est perforée pour le passage des vaisseaux et des nerfs, auxquels elle fournit des gaines d'enveloppe.

(1) Planche 106.

(2) Planche 108.

##### *Aponévrose de l'obturateur interne (1).*

De forme triangulaire, elle naît: 1° de la face postérieure du pubis, au-dessus du pourtour du trou sous-pubien; 2° d'une forte arcade fibreuse qu'elle forme avec le muscle obturateur pour le passage des vaisseaux du même nom; 3° du rebord du bassin jusqu'à la naissance de la grande échancrure sciatique; 4° en arrière, de la bandelette ischiatique. Ses fibres, obliques de haut en bas et d'arrière en avant, se rendent inférieurement sur la bandelette ischio-pubienne. Cette aponévrose, appliquée contre l'obturateur interne, circonscrit en dehors l'excavation périnéale.

##### *Bandelettes de renforcement des aponévroses intra-pelviennes.*

Ces bandelettes ont pour objet de couper le grand espace interosseux du bassin, en fournissant des insertions aux muscles et aux aponévroses. Toutes trois procèdent du sommet et de la face interne de l'épine sciatique. La première, ou *bandelette ischio-pubienne*, épaisse, très forte, s'étend de l'épine sciatique à la face postérieure de la branche du pubis au-dedans du trou obturateur; elle donne attache, en bas, au muscle releveur de l'anus et à son aponévrose; en haut, à l'aponévrose de l'obturateur interne. La seconde bandelette, qui continue la direction de la précédente, est formée par le *petit ligament sacro-sciatique*, qui donne attache à l'ischio-coccygien, aux aponévroses du releveur de l'anus et du pyramidal. La troisième bandelette, ou *ischiatique*, la plus faible, double verticalement le rebord de la grande échancrure, de l'épine sciatique jusqu'àuprès de la symphyse sacro-iliaque; elle donne attache aux aponévroses du pyramidal et de l'obturateur interne.

*Connexions et usages des aponévroses intra-pelviennes.* Ces aponévroses et leurs bandelettes tapissent en commun toute l'excavation pelvienne, et forment le premier plan de la cloison fibro-musculaire, qui ferme en bas la grande cavité pelvi-abdominale. Cette grande capsule aponévrotique, continue dans son ensemble, est percée d'un nombre considérable d'orifices fibreux: au milieu les grands trous de passage de l'urèthre et du rectum dans les deux sexes, et du vagin dans la femme. Des deux côtés, les arcades fibreuses de sortie des vaisseaux et des nerfs fessiers, sciatiques et honteux pour l'aponévrose du pyramidal, et des vaisseaux sous-pubiens pour celle de l'obturateur. Partout ces orifices adhèrent par des prolongements fibreux avec les parois des canaux qui les traversent; c'est à leur relâchement sous la pression du diaphragme et des viscères abdominaux, que sont dues les différentes hernies, ovalaires, ischiatiques, périnéales, etc. Enfin, dans les inflammations, la couche aponévrotique pelvienne forme une cloison de séparation entre les épanchemens de la cavité péritonéale et les infiltrations des parties molles du périnée.

#### APONÉVROSES CERVICALES (2).

Le cou, dans son ensemble, est composé d'une colonne osseuse centrale, et d'un très grand nombre de muscles divisés par leur position et leurs usages en deux groupes principaux, antérieur et postérieur; intermédiaire entre la tête et la cavité thoraci-

(1) Planche 106.

(2) Planche 147.



que, et traversé de haut en bas par les canaux de communication de ces deux cavités, le conduit aérien et l'œsophage, il comprend dans sa structure un nombre considérable de membranes fibreuses, aponévroses d'enveloppe, cloisons de séparation, et aponévroses partielles de réflexion ou d'insertion.

Dans sa division aponévrotique la plus générale, on distingue au cou: 1° l'aponévrose cervicale superficielle d'enveloppe antérieure; 2° la grande cloison médiane, qui coupe au-devant du rachis le diamètre transversal, ou l'aponévrose pré-vertébrale, moyen d'isolement de l'appareil hyo-glosso-pharyngien et du sterno-mastoidien, avec les muscles spinaux, latéraux et postérieurs; 3° au-devant de celle que nous venons d'indiquer, l'aponévrose pharyngienne postérieure, enveloppe spéciale du pharynx; 4° les feuillets fibro-celluleux, plus prononcés dans le groupe musculaire postérieur que dans le groupe antérieur; 5° le feuillet de réflexion du scapulo-hyoïdien; 6° trois petites aponévroses partielles d'insertion des muscles du pharynx déjà décrites: l'aponévrose céphalo-pharyngienne, attache du constricteur supérieur (voyez page 56 et Pl. 100 et 101); l'aponévrose ptérygo-myloïdienne, attache du constricteur supérieur et du buccinateur (voyez page 56 et Pl. 99-101); l'aponévrose cérate-linguale ou sus-hyoïdienne latérale, qui réunit plusieurs muscles (voyez pages 57 et 99). 7° Deux petites aponévroses sus-hyoïdiennes, l'une inférieure, attache du muscle digastrique (voyez page 48 et Pl. 90); l'autre supérieure ou sous-linguale, attache du génio-glosse (voyez page 52 et Pl. 98, fig. 3); 8° deux petites aponévroses, hyo-thyroïdienne et crico-thyroïdienne, qui appartiennent spécialement au larynx, et dont il sera parlé en traitant de cet organe; 9° enfin, et comme complément, la forte cloison cervico-thoracique, qui sépare les parties molles du cou de la cavité de la poitrine.

APONÉVROSE CERVICALE SUPERFICIELLE (1).

C'est un feuillet mince, fibro-celluleux, qui enveloppe toute la région antérieure du cou. Il s'étend de la base de la mâchoire inférieure et des aponévroses massétérine et ptérygoïdienne interne au sternum et aux clavicules, où il se confond avec celui du grand pectoral. Plus épais sur le plan moyen, il forme une ligne blanche cervicale assez prononcée: latéralement il renferme dans son épaisseur le muscle peucier, en remplissant l'intervalle de ses fibres, et vient se perdre dans le tissu cellulaire. La veine jugulaire externe, sous-jacente à ce feuillet à la partie supérieure du cou, le traverse pour devenir sous-cutanée dans ses deux tiers inférieurs, et au-dessus de la clavicule le perfore de nouveau pour rejoindre les gros vaisseaux. En arrière, ce feuillet envoie un prolongement qui se bifurque sur l'angle antérieur du sterno-mastoidien, pour former la gaine dans laquelle ce muscle est enveloppé. En dedans, des prolongements celluleux vont isoler les uns des autres les muscles abaisseurs de l'hyoïde.

APONÉVROSE PRÉ-VERTÉBRALE.

C'est une lame fibreuse verticale, assez épaisse, située au-devant du rachis et des muscles longs du cou et droits antérieurs de la tête. 1° En travers, au milieu du cou, à partir du rachis, elle double l'aponévrose pharyngienne postérieure jusqu'à l'enveloppe fibro-celluleuse des gros vaisseaux, passe derrière cette gaine au-devant du scalène, et rejoint latéralement le feuillet

postérieur du sterno-mastoidien; 2° de haut en bas, elle naît supérieurement de deux attaches fibreuses: l'une médiane, fixé sur l'apophyse basilaire, constitue un plan de fibres internes verticales, qui descendent jusqu'à la septième vertèbre cervicale et s'attachent sur le corps de cette vertèbre, ou se perdent sur les tendons des muscles longs du cou. La seconde attache a lieu à l'éminence basilaire; elle se compose de fibres, dont les supérieures, très courtes, sont transversales, et les autres obliques, et d'autant plus longues qu'elles sont plus inférieures; toutes vont rejoindre, vers son angle postérieur, la gaine du sterno-mastoidien. A la partie inférieure du cou, outre l'attache interne à la septième vertèbre, il y en a une moyenne et une externe; l'attache intermédiaire forme comme un pinceau de fibres résistantes étalées par une base triangulaire sur le bord supérieur de l'apophyse transverse de la septième cervicale; l'attache externe se compose d'une lamelle qui glisse sur le sterno-mastoidien pour s'implanter sur la clavicule. Entre les deux, l'aponévrose se fixe par des fibres verticales sur le bord interne de la première côte, où elle se confond avec la cloison cervico-thoracique. Dans cette étendue, elle livre passage à l'artère et à la veine sous-clavières et au faisceau inférieur du scapulo-hyoïdien en adhérant circulairement à leurs parois.

L'aponévrose pré-vertébrale trace, dans les maladies, la grande limite de séparation entre les deux moitiés antérieure et postérieure du cou. En bas, elle isole également le tissu cellulaire de cette partie de celui de l'aisselle: complétée en avant par l'aponévrose cervicale superficielle, elle renferme dans un groupe distinct les sterno-mastoidiens et tout l'appareil hyo-glosso-pharyngien.

APONÉVROSE PHARYNGIENNE POSTÉRIEURE.

Placée immédiatement au-devant de la précédente, elle est appliquée sur la face antérieure de cette dernière, depuis le plan moyen, où elle s'unit à celle du côté opposé, jusqu'à la gaine latérale des gros vaisseaux qui l'en sépare. Elle naît supérieurement, par une série de bandelettes fibreuses, de l'apophyse basilaire, du bord antérieur du golfe de la veine jugulaire, et de la base de l'apophyse styloïde, puis, en descendant, de l'aponévrose ptérygoïdienne interne, jusqu'à la base de la mâchoire inférieure, au-dessous du bord antérieur du muscle ptérygoïdien interne, où ses attaches sont très fortes. Elle revêt de haut en bas la face postérieure du pharynx et celle des muscles styliens, le contour du corps thyroïde, diminue et se perd inférieurement sur l'œsophage; latéralement elle passe derrière le faisceau inférieur du scapulo-hyoïdien, au-devant de l'attache claviculaire de l'aponévrose pré-vertébrale, et nous a paru se perdre, en s'amincissant, derrière la clavicule, sur le feuillet postérieur de l'aponévrose coraco-claviculaire. En avant, elle se confond avec le tissu cellulaire sur les limites des constricteurs et du corps thyroïde. Dans son trajet, elle est perforée par l'artère carotide externe et les vaisseaux thyroïdiens. L'aponévrose pharyngienne postérieure forme l'enveloppe spéciale du pharynx, du larynx et de leurs annexes, qu'elle sépare des gros vaisseaux et des muscles sterno-mastoidiens. Elle est comprise, avec ces parties, dans l'enveloppe pré-vertébrale.

La gaine fibro-celluleuse des gros vaisseaux du cou s'interpose, dans un espace triangulaire, entre les aponévroses que nous venons de décrire, et le feuillet postérieur du sterno-mastoidien. Dans la gaine sont renfermées l'artère carotide et la veine jugulaire interne; l'angle postérieur loge le nerf pneumo-gastrique et le filet de communication du grand sympathique.

(1) Planche 93.



## FEUILLET DE RÉFLEXION DU SCAPULO-HYOÏDIEN (1).

C'est une duplication fibro-celluleuse qui accompagne le faisceau inférieur du scapulo-hyoïdien jusqu'au-dessus de l'angle de réflexion de son tendon mitoyen, lieu où son épaisseur est assez considérable, et au-delà duquel il s'amincit brusquement et semble se perdre dans les gaines cellulaires.

Le feuillet antérieur naît des trois quarts internes du bord postérieur de la clavicule, se dirige verticalement, s'infléchit autour du bord supérieur du scapulo-hyoïdien pour redescendre en formant le feuillet postérieur; celui-ci s'insère à la clavicule jusqu'à son tiers interne, puis s'en isole pour glisser derrière le sterno-thyroidien, où il se confond en dedans avec celui du côté opposé, et en haut avec le feuillet qui tapisse le thyro-hyoïdien.

Nous ne décrivons point les feuillets fibro-celluleux des muscles spinaux, comme trop peu évidents pour mériter une mention spéciale.

## APONÉVROSE CERVICO-THORACIQUE (2).

C'est une cloison épaisse et résistante, qui remplit l'aire du cercle osseux compris entre les deux premières côtes, la première vertèbre dorsale et la première pièce du sternum. Traversée par les divers canaux qui établissent la communication du cou et de la poitrine, sa structure est fort complexe. Elle se compose de deux folioles aponévrotiques latéraux et un médian. Les folioles latéraux, falciformes, sont formés de deux lamelles : 1° Une lamelle postérieure qui naît en quart de cercle du milieu et de la face latérale du corps de la première vertèbre dorsale et des tendons des muscles longs du cou, se dirige en dehors, et vient s'insérer sur le bord interne de la moitié postérieure des premières côtes : du côté gauche, elle se fixe aux parois de l'artère sous-clavière. 2° Une lamelle antérieure née du bord interne de l'extrémité de la première côte et de son cartilage de continuation. Elle se dirige en arrière et en dedans, et vient se fixer de chaque côté sur le tronc veineux brachio-céphalique. Des bandelettes antéro-postérieures réunissent les deux lamelles d'un même foliole, et une bandelette transversale, placée derrière le sternum, unit les deux lamelles opposées. Le foliole médian, de forme circulaire, s'unit latéralement aux deux bords concaves des folioles latéraux. En arrière, il se fixe sur le corps de la première vertèbre dorsale, et en avant, sur la membrane fibreuse de la première pièce du

sternum, en formant un repli transversal au-dessous de l'attache des muscles sterno-thyroidiens. Ce foliole est traversé au milieu et en arrière par l'œsophage et la trachée-artère; latéralement et en avant, par le tronc artériel brachio-céphalique, et par l'artère carotide gauche. Il présente en outre un certain nombre de trous plus petits, pour le passage des nerfs et des vaisseaux de moindre dimension. La direction de ses fibres est très variée; elles sont disposées par bandelettes, qui vont rejoindre les parois des gros vaisseaux sur le contour desquels elles sont fixées.

La cloison cervico-thoracique nous paraît avoir une haute importance en physiologie et en pathologie. Elle forme, à la partie supérieure de la poitrine, une sorte de diaphragme fibreux, tapissé sur les folioles latéraux par le repli de la plèvre costale, et dont la résistance empêche le sommet des poumons de repousser en haut le tissu cellulaire et de faire au-dessus de la clavicule une hernie sous-cutanée; disposition qui s'observe dans les anciennes phlegmasies, lorsque le lobe inférieur des poumons étant de moins en moins perméable à l'air, le lobe supérieur devient graduellement emphysémateux, et, par l'augmentation de son volume, distend peu-à-peu la cloison, qui seule faisait obstacle à son prolongement en haut. Cet accident, au reste, qui n'est que le résultat d'une disposition morbide, aurait dû faire deviner l'existence d'une cloison fibreuse, puisqu'il surviendrait nécessairement chez tous les sujets, si la poitrine communiquait directement par du tissu cellulaire avec la partie inférieure du cou.

Enfin, on conçoit que la cloison cervico-thoracique, beaucoup plus épaisse que le feuillet sous-pleural, doit avoir également pour effet d'empêcher les épanchemens pleurétiques de communiquer dans les espaces cellulaires du cou, et, en sens inverse, les infiltrations de ces derniers de pénétrer dans la cavité de la poitrine.

Nous ne rappelons que pour les mentionner les APONÉVROSES DE LA TÊTE, qui, étant toutes d'insertions musculaires, ont été décrites dans la *Myologie* chacune dans son lieu. Ce sont : 1° pour le crâne, l'aponévrose occipito-frontale (voyez *Myologie*, page 38 et Pl. 95); l'aponévrose temporale (voyez page 46 et Pl. 95); 2° pour la face, l'aponévrose buccinato-zygomatique (voyez page 42 et la planche 101 avec son explication); l'aponévrose massétérine (voyez Pl. 100); l'aponévrose ptérygoïdienne interne (voyez Pl. 147); et enfin l'aponévrose parotidienne, qui sera décrite en son lieu.

## APONÉVROSES DES MEMBRES.

Dans leur disposition générale, elles se composent : 1° d'une vaste enveloppe commune, divisée dans les diverses fractions par gaines plus au moins épaisses et liées l'une à l'autre par des bandelettes de renforcement, remarquables surtout dans les points de réflexion des tendons, où elles forment des ligaments

annulaires; 2° de grandes cloisons perpendiculaires à l'aponévrose d'enveloppe, et qui, de la face interne de cette dernière, vont se rendre sur les os, en isolant par groupes les différents muscles qui ont des usages analogues; 3° d'enveloppes fibro-celluleuses communes à plusieurs muscles, ou propres à chacun d'eux. Ainsi envisagées, les aponévroses constituent la charpente flexible des membres, que traversent les canaux de communication.

(1) Planche 94.

(2) Planche 147, fig. 2.



APONÉVROSES DU MEMBRE THORACIQUE.

APONÉVROSE D'ENVELOPPE COMMUNE (1).

Divisée en un nombre de fractions pareilles à celles du membre, elle comprend, de haut en bas, les aponévroses scapulaires brachiale, anti-brachiale, palmaire, dorsale de la main, et les gaines des doigts. A chacune de ces divisions se rapportent les cloisons et les loges aponévrotiques propres à la région dont elles font partie.

APONÉVROSES DE L'ÉPAULE.

La principale est l'enveloppe du deltoïde, au-dessous de laquelle se groupent les aponévroses sus-épineuse, sous-épineuse et sous-scapulaire.

*Feuillet fibro-celluleux du deltoïde.*

Dense, plus épais en arrière qu'en avant, il naît de l'expansion du feuillet du grand pectoral, tapisse le sillon intermédiaire qui longe la veine céphalique, enveloppe en demi-cercle la face externe convexe du deltoïde, et vient s'implanter en arrière sur l'aponévrose sous-épineuse, pour se continuer au-dessus avec le feuillet du trapèze. Formé de fibres courbes transversales à concavité supérieure, il s'insère, en haut, au pourtour de la clavicule, de l'épine de l'omoplate, et de leur articulation. Au-dessus de lui, sur l'acromion, est une bourse muqueuse sous-cutanée, ellipsoïde de dehors en dedans. Par sa surface interne, il adhère aux cloisons qui séparent les faisceaux nombreux du deltoïde. Par son extrémité inférieure, il se lie, en arrière, avec l'aponévrose brachiale sur le triceps. En avant, il s'épaissit pour se fixer sur le tendon du deltoïde, et envoie, sur l'aponévrose brachiale antérieure, au-devant de la longue portion du biceps, une forte *bandelette verticale* de renforcement, qui sert de point de départ aux fibres aponévrotiques. Le feuillet du deltoïde enveloppe et contient ce muscle, qui, en outre, par la bandelette dont nous venons de parler, devient tenseur de l'aponévrose brachiale.

*Aponévrose sus-épineuse.* Lamelle fibreuse, très résistante, insérée au pourtour du bord cervical et de la lèvre supérieure de l'épine de l'omoplate; renfermant, dans une loge ostéo-fibreuse, le muscle sus-épineux, elle se fixe en partie sous la voûte de l'acromion et se perd sur le tendon.

*Aponévrose sous-épineuse.* Semblable à la précédente, mais plus vaste, elle tapisse le pourtour de la fosse sous-épineuse sur la lèvre inférieure de l'épine de l'omoplate, le bord spinal et la cloison interne de séparation avec le petit rond. Elle se perd, en haut, sur le tendon, et adhère, par des prolongemens, au bord postérieur du feuillet du deltoïde, à l'aponévrose brachiale postérieure et à la cloison du grand rond. Par sa face interne, elle s'unit aux lamelles interfasciculaires du sous-épineux.

*Feuillet fibro-celluleux du sous-scapulaire.* Mince dans la plus grande partie de son étendue, plus épais sur le bord interne, il naît du pourtour de la fosse sous-scapulaire, et se perd sur la capsule scapulo-humérale.

APONÉVROSES DU BRAS.

*Aponévrose brachiale.*

Vaste loge qui enveloppe les muscles du bras: elle naît circulairement, en haut, de la clavicule, de l'acromion, du bord axillaire de l'omoplate, des tendons du grand pectoral, du grand dorsal et du deltoïde; en dedans, elle forme la continuation du feuillet du grand pectoral et du fascia superficialis axillaire; et en arrière, elle adhère à l'aponévrose du sous-épineux et au feuillet du grand dorsal. A partir de ces diverses origines, elle descend jusqu'à l'articulation du coude, où elle adhère aux éminences osseuses, et se continue avec l'aponévrose anti-brachiale. Par sa surface profonde, elle est unie aux cloisons intermusculaires, dont les deux principales, l'interne et l'externe, séparent les groupes des muscles fléchisseurs d'avec les extenseurs, et permettent de considérer à l'aponévrose brachiale deux surfaces, l'une antérieure et l'autre postérieure.

La *portion antérieure*, dont l'épaisseur augmente de haut en bas, procède successivement du tendon du grand pectoral, de celui du deltoïde et de sa bandelette de renforcement, et de la cloison intermusculaire externe. Ses fibres obliques, de haut en bas et de dehors en dedans, passent au-devant du ventre du biceps qu'elles supportent, et vont se rendre sur la cloison intermusculaire interne et sur un faisceau implanté à l'épitrachlée. En bas, cette aponévrose est percée d'une arcade elliptique pour le passage de la veine radiale sous-cutanée, et fortifiée par la *bandelette bicipitale*. Cette bandelette, née du bord interne du tendon du muscle biceps, se dirige en bas et en dedans, adossée à l'aponévrose brachiale, et vient s'épanouir, en regard des muscles pronateurs, dans l'épaisseur de l'aponévrose anti-brachiale; elle simule une sorte de tendon membraneux du biceps, considéré comme muscle tenseur de l'aponévrose anti-brachiale, et en outre elle fortifie cette aponévrose et forme une enveloppe de protection pour les gros vaisseaux au pli du bras. L'attache que nous avons signalée à l'épitrachlée constitue un *faisceau divergent*, demi-circulaire, dont les fibres radiées et très résistantes servent d'attache à la cloison musculaire interne et aux aponévroses brachiale et anti-brachiale, dont elles sont à-la-fois le point d'appui et la suture commune.

La *portion postérieure* de l'aponévrose brachiale, comprise entre l'une et l'autre des cloisons intermusculaires, sert d'enveloppe au triceps. Elle se compose de fibres courbes transversales à concavité supérieure. Née, en haut, du tendon du grand dorsal et des enveloppes du grand rond et du sous-épineux, elle se perd en bas, où elle se fixe sur la tête du cubitus; sur le point culminant de cet os existe une bourse synoviale sous-cutanée, ovulaire transversalement.

*Aponévroses partielles du bras.*

La *cloison intermusculaire externe*, née du bord antérieur de la coulisse bicipitale, se fixe sur le bord et la crête externes de l'humérus, en séparant la loge de l'extenseur, le triceps, de celle des fléchisseurs, le biceps et le brachial antérieur. Inférieurement elle se bifurque pour donner naissance à la loge anti-brachiale des muscles supinateurs, l'une de ses lamelles se terminant à l'épicondyle, et l'autre sur le cubitus. Cette cloison est traversée très obliquement par le nerf radial et les vaisseaux collatéraux externes, qui contournent en pas de vis la face postérieure de l'humérus.

La *cloison intermusculaire interne* naît du bord postérieur de la

(1) Planche 149.



coulisse bicipitale; au-dessous du tendon du grand rond, se fixe sur le bord, puis sur la crête interne de l'humérus jusqu'à l'épitrôchlée, où elle vient rejoindre le faisceau divergent. Elle sépare également le coraco-brachial du brachial antérieur et du biceps. Le nerf cubital, qui longe cette lame de haut en bas, la traverse près de l'articulation pour glisser derrière l'épitrôchlée. Les deux grandes cloisons que nous venons de décrire servent de point de départ aux gaines spéciales des muscles. 1° Une lame transversale, étendue de l'une à l'autre, sépare le brachial antérieur du biceps, et complète les gaines de ces deux muscles. 2° En arrière, elles forment, avec l'aponévrose postérieure, la gaine du triceps. 3° Une autre lame dégagée de la cloison interne enveloppe le coraco-brachial, et vient se fixer sur le tendon de la courte portion du biceps. 4° De l'aponévrose brachiale postérieure, qui enveloppe le faisceau scapulaire du triceps, procèdent deux petites cloisons latérales qui rejoignent l'humérus en isolant ce faisceau des deux intérieurs. 5° Une gaine spéciale qui longe la cloison interne sert d'enveloppe aux vaisseaux huméraux profonds et au nerf médian; elle renferme, en haut, les nerfs cubital et cutané interne, et se trouve percée d'un trou pour le passage de la veine basilique. 6° Enfin, aux dépens de l'aponévrose brachiale d'enveloppe, sont formées les gaines spéciales des vaisseaux et des nerfs sous-cutanés.

#### APONÉVROSES DE L'AVANT-BRAS (1).

Plus épaisse que la précédente, l'aponévrose *anti-brachiale* n'offre par un aspect aussi uniforme sur ses deux faces. Elle est composée d'un grand nombre de lamelles fibreuses destinées à envelopper les muscles de l'avant-bras, variées dans leurs directions, suivant le groupe auquel elles appartiennent, mais continues à l'extérieur, les unes avec les autres, pour former une enveloppe commune. Cette aponévrose, au reste, d'après les groupes des muscles qu'elle renferme, doit être décrite sur ses deux surfaces antérieure et postérieure.

##### *Aponévrose anti-brachiale antérieure.*

Elle naît : 1° en dedans, des fibres divergentes du faisceau de l'épitrôchlée; 2° au milieu de la bandelette bicipitale et des fibres inférieures de l'aponévrose brachiale. Dans cette partie de son étendue, l'aponévrose forme l'enveloppe spéciale du groupe des muscles pronateurs; 3° en dehors, l'aponévrose *anti-brachiale* procède des lamelles de bifurcation de la cloison intermusculaire externe du bras, qui renferme le groupe des muscles supinateurs; et, plus en dehors, du bord antérieur de l'épicondyle. Les fibres aponévrotiques principales parcourent transversalement la face antérieure de l'avant-bras, en formant de grandes courbes à concavité supérieure; au pli du bras, elles unissent, par une lamelle transversale triangulaire, les deux groupes pronateur et supinateur, au-devant du tendon du biceps et des gros vaisseaux, au-dessous et en dehors du trou de passage de la veine radiale sous-cutanée et de la bandelette bicipitale. Inférieurement, l'aponévrose, qui devient graduellement plus épaisse, est traversée très obliquement par les tendons du radial antérieur, et surtout du palmaire grêle, qui, de profonds, deviennent superficiels, et auxquels elle fournit une gaine spéciale vers la partie inférieure de l'avant-bras.

En avant et en dedans, l'aponévrose *anti-brachiale antérieure* forme, avec les os et le ligament interosseux, la *grande loge de*

*contention des muscles pronateurs et fléchisseurs.* Cette loge est partagée, d'avant en arrière, en trois plans, par deux lamelles transversales, tendues entre deux cloisons verticales nées du radius et du cubitus, et dont l'une sépare la première couche des pronateurs du fléchisseur superficiel, et l'autre isole ce dernier des fléchisseurs profonds. Des feuillettes verticales ou obliques en grand nombre servent à isoler les muscles les uns des autres, de manière à circonscrire autant de loges spéciales pour chacun d'eux. En dedans règne la cloison interne principale, intermédiaire entre le muscle cubital antérieur et le postérieur, et qui s'étend de l'aponévrose superficielle au cubitus. Plus en avant sont les cloisons spéciales qui complètent les loges partielles : 1° au premier plan, celles des muscles cubital antérieur, palmaire grêle, radial antérieur et rond pronateur; 2° au second plan, en dehors, le feuillet fibro-celluleux du bord radial du fléchisseur superficiel, qui n'existe que dans la moitié inférieure au-dessous de son attache radiale; 3° au troisième plan, un mince feuillet qui sépare l'un de l'autre les deux longs fléchisseurs. Partout les cloisons et les feuillettes s'amincissent inférieurement, pour se continuer avec les gaines d'enveloppe des tendons.

En dehors, la *grande loge externe des supinateurs* est coupée transversalement par une cloison qui sépare le long supinateur du premier radial, et par un mince feuillet d'isolement situé entre les deux radiaux. Le court supinateur est revêtu par une aponévrose qui lui est propre, et qui forme au-devant de sa bifurcation sur son attache radiale, en regard du tendon du biceps, une arcade fibreuse sur laquelle s'étend parfois la synoviale de glissement. Sur leurs bords, les supinateurs sont compris entre deux cloisons, qui sont la continuation des lamelles supérieures. La cloison interne, qui sépare ce groupe du brachial antérieur, vient rejoindre l'aponévrose du court supinateur et se fixe au radius; la cloison postérieure descend de l'épicondyle sur la face postérieure du radius, intermédiaire entre les supinateurs et les extenseurs.

Les deux grandes loges externe et antérieure de l'avant-bras sont encore traversées par les gaines fibro-celluleuses des vaisseaux; l'artère et les veines radiales sont pourvues, dans toute leur longueur, d'une gaine qui suit la cloison interne du long supinateur; les vaisseaux cubitiaux n'en sont revêtus qu'inférieurement.

##### *Aponévrose anti-brachiale postérieure.*

Ayant déjà décrit à part le groupe des supinateurs, cette aponévrose ne s'étend pour nous en travers, qu'à partir de la cloison postérieure de ces muscles jusqu'à la grande cloison cubitale. Encore plus épaisse que l'aponévrose antérieure, celle-ci est également formée de fibres transversales à concavité supérieure. Dans l'espace qu'elle renferme, conjointement avec les os et le ligament interosseux, sont contenus les extenseurs, disposés sur deux plans. A l'extérieur, l'aponévrose d'enveloppe dessine quatre loges distinctes : en haut, la petite loge de l'anconé, circonscrite par le cubitus; en dehors, le groupe vertical des extenseurs des quatre derniers doigts; au-dessous, la portion sous-cutanée des extenseurs du pouce, où l'aponévrose, dans ses fibres principales, prend une direction oblique; en dedans, la loge du cubital postérieur, point où l'aponévrose offre le plus d'épaisseur. Entre ces divers groupes, les fibres, quoique d'inclinaisons variables, se confondent en une surface continue.

Profondément, la grande loge postérieure est coupée en travers par l'aponévrose du court supinateur et par une autre assez

(1) Planche 150.



épaisse, tendue entre le radius et le cubitus, et qui tapisse la face postérieure des extenseurs propres du pouce et de l'indicateur; des cloisons verticales du premier plan, l'externe placée entre les supinateurs et l'extenseur commun nous est déjà connue. Une autre, interne, très résistante, s'attache sur la partie postérieure du cubitus, entre le cubital postérieur, l'anconé et l'extenseur du petit doigt. Comme l'os est presque sous-cutané en ce point, cette cloison n'est, pour ainsi dire, que l'attache de l'aponévrose postérieure au cubitus. Un simple feuillet sépare les extenseurs communs des doigts et propre du petit doigt. Au plan profond, les long abducteur et court extenseur du pouce sont compris dans une loge commune; le long extenseur propre du pouce et l'extenseur propre de l'indicateur ont chacun une loge spéciale.

*Ligament annulaire du carpe.*

C'est une bandelette annulaire, large d'un pouce et demi, sorte de bracelet fibreux qui environne l'extrémité carpienne de l'avant-bras et l'articulation du poignet. Terminaison inférieure de l'aponévrose anti-brachiale, il ne s'en distingue à sa surface externe que par une plus grande épaisseur; mais, en raison de ses usages par rapport aux tendons, il mérite une description spéciale: on l'a divisé en deux segmens, antérieur et postérieur.

Le *ligament demi-annulaire antérieur du carpe* (1) naît, en dedans: 1° par une attache interne, de l'extrémité sous-cutanée du cubitus; 2° par une attache externe, de l'os pisiforme de l'apophyse de l'os crochu et du tendon du cubital antérieur. Les deux faisceaux se réunissent de manière à comprendre le tendon dans leur épaisseur, et forment au-delà de son bord externe une forte bandelette à fibres transversales, qui passe au-devant des tendons fléchisseurs. Cette bandelette séparée du ligament palmaire par une arcade fibreuse, comprend dans une duplicature les tendons du palmaire grêle et du radial antérieur, entre lesquels elle donne attache, par une lamelle aponévrotique, au court abducteur du pouce; puis, au-delà du dernier tendon, elle s'attache, par sa face interne, au radius, au trapèze et au scaphoïde, et franchit sans interruption les tendons du long abducteur et du court extenseur du pouce, pour se continuer sous le nom de *ligament annulaire postérieur*. Par son bord supérieur, elle se continue avec l'aponévrose anti-brachiale; par son bord inférieur, elle s'unit par un feuillet celluleux avec l'aponévrose palmaire et le bord carpien du muscle palmaire cutané.

Le *ligament demi-annulaire postérieur du carpe* (2) forme la continuation du précédent: plus résistant que ce dernier, également formé de fibres transversales parallèles, il passe sur la face postérieure de l'articulation du poignet et sur les nombreux tendons qui la recouvrent, fixé fortement, dans ce trajet, sur la crête de l'extrémité carpienne du radius qui sépare les tendons des radiaux de ceux des extenseurs, et vient se terminer où nous avons pris le demi-anneau précédent, sur le cubitus, l'os pisiforme et l'apophyse de l'os crochu. La manière dont il se conduit par rapport aux tendons postérieurs est fort remarquable. De sa face interne se dégagent de petites cloisons antéro-postérieures, fixées sur les os et les ligaments, et qui séparent les gaines synoviales de ces tendons. En comptant de dehors en dedans, on trouve successivement: 1° sur le bord externe, la gaine dorsale qui réunit le long abducteur et le court exten-

seur du pouce; 2° un peu plus en dedans sur le radius, la gaine des deux radiaux externes, d'abord simple, mais qui se bifurque presque aussitôt; 3° sur le bord opposé du radius, la grande gaine commune des extenseurs: à sa partie supérieure, elle réunit en commun le long extenseur propre du pouce, l'extenseur propre de l'indicateur, et l'extenseur commun des doigts; mais bientôt de petites cloisons qui occupent toute la hauteur du ligament annulaire renferment dans leurs gaines spéciales, d'une part, les deux tendons de l'indicateur, et de l'autre, celui du long extenseur propre du pouce, qui s'incurve isolément en dehors; 4° près du cubitus, une gaine propre, incurvée en dedans, appartient à l'extenseur propre du petit doigt; 5° enfin, sur la surface postérieure du cubitus, une dernière gaine, fortifiée en haut par une petite arcade ligamenteuse, renferme le tendon du cubital postérieur.

Développé dans l'épaisseur de l'aponévrose d'enveloppe commune, le ligament demi-annulaire postérieur du carpe se continue, par son bord supérieur, avec l'aponévrose anti-brachiale, et par son bord inférieur, avec l'aponévrose dorsale de la main.

APONÉVROSES DE LA MAIN.

Elles comprennent l'aponévrose palmaire et les deux feuillets fibro-celluleux des éminences thénar et hypothénar, les aponévroses palmaire profonde, dorsale de la main, et les cloisons inter-osseuses; enfin, les gaines fibreuses et synoviales, carpiennes, métacarpiennes et digitales.

*Aponévrose palmaire sous-cutanée* (1).

En forme de triangle, épaisse, résistante, composée de bandes divergentes, réunies par des fibres transversales, elle tapisse la paume de la main, dont elle forme le plan sous-cutané.

Elle naît: 1° de l'épanouissement du tendon du muscle palmaire grêle, qui forme son angle supérieur ou son sommet; 2° par sa face postérieure, du ligament palmaire et de l'aponévrose du muscle palmaire cutané, avec lesquels elle est intimement unie. A partir du tendon, elle se divise en six ou huit bandelettes divergentes, qui vont rejoindre les articulations phalangiennes en inscrivant la base du triangle. De ces bandelettes: 1° L'une, moyenne, droite, s'insère au milieu de l'articulation métacarpo-phalangienne du médius. 2° Trois autres, qui appartiennent à l'indicateur, se rendent sur une bandelette transversale, qui quelquefois forme une arcade au-dessus de l'articulation; dans d'autres cas, elle ne présente qu'un vaste plan aponévrotique transversal, qui bride sur le bord radial le premier interosseux dorsal et l'adducteur du pouce, et vient rejoindre l'aponévrose dorsale de la main. 3° Deux bandelettes qui se dirigent vers l'annulaire, s'insèrent au-dessus de l'articulation métacarpo-phalangienne sur une arcade fibreuse transversale, au-dessous de laquelle passent les tendons des lombricaux et des interosseux. Cette bandelette est fixée, en dedans, sur l'articulation du cinquième doigt, en dehors, sur celle du médius, où elle forme, au-dessous de la bandelette de ce dernier, un entrecroisement en X, avec une demi-arcade provenant de l'indicateur; de sorte que le médius se trouve le point de jonction médiane. Sur les extrémités, règnent les bandelettes qui inscrivent les côtés du triangle. 4° Celle du pouce contourne la saillie des muscles de l'éminence thénar, et s'implante en bas sur leurs

(1) Planches 119 et 123.

(2) Planches 122, 123.

(1) Planche 151.



tendons et sur l'os sésamoïde interne; elle est liée par une arcade fibreuse avec les bandelettes de l'indicateur. 5° La bandelette interne contourne la saillie des muscles de l'éminence hypothénar, et s'épanouit sur l'articulation métacarpo-phalangienne du petit doigt. Dans toute son étendue, l'aponévrose palmaire adhère fortement au corps de la peau, par de nombreux prolongemens filamenteux ou lamellaires; le bord externe en particulier s'y perd complètement. Ses bandelettes sont réunies et séparées par de nombreuses fentes vasculaires ellipsoïdes ou demi-circulaires. Cette aponévrose forme un plan sous-cutané très solide, qui bride les tendons fléchisseurs, et maintient la concavité de la paume de la main. Sa résistance est une cause fréquente d'étranglement dans les inflammations.

*Feuillets fibro-celluleux externe et interne.* Tous deux enveloppent en commun l'éminence dont ils font partie. Sous-cutané au-delà des limites de l'aponévrose palmaire, ils s'enfoncent au-dessous d'elle pour rejoindre l'aponévrose profonde, de manière à séparer entre eux les trois groupes de muscles.

Le *feuillet thénar* naît des tendons des deux abducteurs et du premier os métacarpien, et se perd inférieurement au pourtour de l'articulation phalangienne. Le *feuillet hypothénar* naît du tendon du cubital antérieur et du cinquième os métacarpien, et se perd également sur l'articulation digitale. Les deux feuillets sont également formés de fibres transversales à la direction des muscles, et adhèrent par leur surface interne aux cloisons cellulaires qui séparent ces derniers.

#### *Aponévrose palmaire profonde.*

Mince, mais assez résistante, elle tapisse la face profonde de la main, sur l'adducteur du pouce et les muscles interosseux, qu'elle sépare des tendons fléchisseurs et des lombricaux. Le muscle adducteur en particulier est compris comme dans une duplicature de cette aponévrose, qui donne attache par sa face interne aux muscles profonds qu'elle revêt.

#### *Aponévrose dorsale de la main (1).*

C'est une toile fibreuse, très mince, à fibres transversales, qui continue sur la face dorsale de la main le ligament demi-annulaire postérieur du carpe. Étendue transversalement de l'un à l'autre bord, elle revêt les tendons extenseurs auxquels elle adhère, et la petite aponévrose qui recouvre les muscles interosseux dorsaux. A la naissance des doigts, elle se perd sur les tendons des extenseurs, autour des bourses synoviales sous-cutanées, qui existent sur les articulations métacarpo-phalangiennes.

#### *Aponévroses interosseuses.*

La plus considérable est celle que nous avons vue tapisser la face palmaire profonde. Sur la face dorsale, il en existe quatre entre les os métacarpiens: elles sont réunies d'avant en arrière par de petites cloisons qui séparent les muscles interosseux palmaires et dorsaux.

#### *Gâines fibreuses digitales*

Leur texture est uniforme pour les quatre derniers doigts; elle ne présente que de légères différences au pouce.

A partir de l'aponévrose palmaire, les doubles tendons flé-

chisseurs, pour chacun des quatre derniers doigts, sont renfermés dans un canal ostéo-fibreux, qui commence au-dessus des articulations métacarpo-phalangiennes, et se termine sur la phalange unguéale. En premier plan, les quatre derniers doigts sont réunis par un ligament commun.

Le *ligament transverse sous-cutané* décrit, comme la ligne des articulations digitales, une courbe à concavité supérieure. Il procède, à chaque extrémité, par un large épanouissement, des faces terminales des articulations métacarpo-phalangiennes, externe de l'index et interne du petit doigt, et passe successivement sur le médius et l'annulaire. Son *bord supérieur* concave se perd dans le corps de la peau, auquel il adhère aussi par sa *face antérieure*. Sa *face postérieure* est unie aux prolongemens de l'aponévrose palmaire, aux gâines digitales, et fixée aux tubercules des premières phalanges. Son *bord inférieur* est le plus remarquable: il se compose, dans les intervalles des doigts, de deux petites bandelettes juxta-posées, qui s'écartent en formant un angle en ogive, et viennent s'entre-croiser en X sur la gaine fibreuse du médius et de l'annulaire, les deux bandelettes extrêmes s'épanouissant sur les bords opposés de l'indicateur et du petit doigt. Ces arcades fibreuses interdigitales, complétées par les tendons des lombricaux et des interosseux qui se dégagent au-dessous d'elles, forment, dans l'angle de réunion des doigts, un plan sous-cutané, non moins flexible que résistant, qui se prête à leur mobilité en divers sens, s'oppose à leur écartement, et protège le point de bifurcation des vaisseaux et des nerfs collatéraux.

Chacune des *gâines digitales* est formée en arrière par la gouttière osseuse de la face antérieure des phalanges; en avant et sur les côtés, par un demi-cylindre fibreux. En premier plan existe un fascia à double feuillet. Nous prendrons pour modèle d'une description commune la gaine du médius.

1° Le *fascia sous-cutané* adhère au corps de la peau par l'intermédiaire d'un tissu fibreux et adipeux, dont les filamens et les lamelles, très denses, expliquent l'étranglement si ordinaire dans les inflammations des doigts. La *face interne* de ce feuillet présente une surface lisse, séparée de la gaine au milieu par un espace entrecoupé de nombreuses adhérences filamenteuses; de chaque côté, sur le bord des phalanges, le feuillet forme un repli traversé par quelques ramuscules des vaisseaux collatéraux. Cet espace ou cette cavité, qui règne dans toute la longueur du doigt, nous paraît avoir la plus grande analogie avec les bourses synoviales sous-cutanées.

2° La *gaine ostéo-fibreuse* (1) comprend: (a) au-dessus de l'articulation métacarpo-phalangienne, un demi-anneau fibreux, très dense, compris entre les tendons des lombricaux et des interosseux, et fixé de chaque côté sur la tête de l'os métacarpien et sur le ligament métacarpien transverse. (b) Sur l'articulation deux bandelettes, nées des ligamens latéraux, et qui s'entre-croisent en X. (c) Un fort ligament annulaire qui maintient l'articulation des deux premières phalanges. (d) Sur la première phalange deux bandelettes entre-croisées en X, qui s'insèrent par leurs extrémités sur les articulations opposées. (e) Sur le milieu de la seconde phalange un pareil entre-croisement de deux bandelettes, mais dont la plus forte est celle qui est tournée vers la ligne moyenne de la main. (f) Entre les anneaux articulaires et les bandelettes phalangiennes, une mince toile fibreuse à fibres transversales qui laisse apercevoir les tendons sous-jacens. C'est cette dernière enveloppe qui termine le cy-

(1) Planche 140.

(1) Planche 119.



lindre fibreux sur la phalange unguéale. (g) Sur sa paroi postérieure continue, la gaine est formée par une lame fibreuse qui tapisse uniformément toute la gouttière métacarpo-phalangienne. D'après la structure de la gaine ostéo-fibreuse, on voit que les tendons fléchisseurs, maintenus de la manière la plus solide, ne peuvent jamais éprouver aucun déplacement. Sans cette disposition, ils formeraient, dans les contractions, une corde sous-cutanée de l'une à l'autre extrémité du doigt fléchi, comme on l'observe d'une manière plus ou moins complète dans les panaris, lorsqu'une portion de l'enveloppe fibreuse a été détruite par la suppuration.

La gaine propre du pouce offre aussi deux anneaux articulaires, l'un entre les os sésamoïdes, et l'autre sur l'articulation phalangienne. Quant au mode de contention du tendon du long fléchisseur, cette gaine, située tout-à-fait en dehors, et ne répondant qu'au mouvement de flexion interne ou d'opposition, ne présente que deux bandelettes parallèles, obliques de haut en bas, de l'os sésamoïde interne vers la face externe de la première phalange et de l'articulation phalangienne, de manière à résister à la tendance du tendon à se déplacer vers la paume de la main.

*Gaines synoviales de la main (1).*

Les synoviales de la main sont répandues sur la face palmaire et sur la face dorsale. La face palmaire comprend trois espèces de synoviales pour les tendons des muscles fléchisseurs communs, une carpienne commune, quatre métacarpiennes et quatre digitales, le tendon du long fléchisseur du pouce ayant une synoviale isolée.

*Synoviale carpienne commune.* Située dans l'ellipse ostéo-fibreuse, palmaire, bornée en avant par le ligament demi-annulaire antérieur du carpe et l'arcade palmaire; en arrière, par la gouttière osseuse radio-carpienne; latéralement, par les coulisses du scaphoïde et du trapèze en dehors, de l'os crochu en dedans, elle réunit en un seul faisceau les huit tendons des fléchisseurs superficiel et profond, qu'elle environne dans une ellipse. De sa face interne se dégagent des cloisons antéro-postérieures, qui séparent les paires de tendons les unes des autres, et ces dernières sont unies par des cloisons transversales servant à l'isolement des tendons d'une même paire. De nombreuses lamelles, dégagées de la face interne des gaines partielles, s'insinuent perpendiculairement entre les fibres d'un même tendon. Il résulte de cet ensemble une masse commune, de structure complexe, parfaitement disposée pour une mobilité d'ensemble, mais dont les cloisons lâches, extensibles, permettent cependant des mouvements partiels. En suivant son trajet, à partir de la gouttière interne, l'enveloppe extérieure, ou la synoviale commune, tapisse la gouttière postérieure carpienne, rencontre en dehors, le nerf médian dont elle enveloppe le contour, s'adosse de nouveau à elle-même, s'applique d'arrière en avant sur la gaine du long fléchisseur du pouce, se continue au-delà sur la face antérieure, et rejoint la gouttière interne au premier point de départ. En haut, la synoviale carpienne se confond avec le feuillet cellulaire des muscles, mais c'est surtout en bas, au-dessous de l'arcade palmaire, que la disposition qu'elle offre est remarquable. A partir de sa juxta-position avec la synoviale du pouce, en descendant obliquement vers le petit doigt, elle est fermée par un vaste repli, résultat de son adossement avec les synoviales métacarpiennes.

*Synoviales métacarpiennes.* Au nombre de quatre, elles ont une disposition commune. Chacune d'elles commence supérieurement à la cloison transverse de séparation, où elle s'adosse avec la synoviale carpienne; inférieurement, elle se termine sur les articulations métacarpo-phalangiennes, par un semblable repli accolé à celui de la synoviale digitale; transversalement, elle procède de chaque côté de l'enveloppe fibreuse des muscles lombricaux, qui n'en semblent pas distincts. En suivant son trajet, à partir de la face postérieure, ses feuilletts s'adossent derrière le tendon profond, tapissent ses faces latérales, se rejoignent derrière le tendon superficiel et enveloppent ce dernier, au-devant duquel ils se confondent, en laissant une cavité entre le feuillet d'enveloppe tendineuse et celui de revêtement émané de la face antérieure des lombricaux. Ainsi les quatre synoviales métacarpiennes, quoique isolées les unes des autres, forment cependant une masse commune, liées, comme elles le sont, les unes aux autres par les feuilletts d'enveloppe des muscles lombricaux.

*Synoviales digitales.* Leur forme et leur trajet étant les mêmes pour toutes, il suffira également de décrire celle du médius. De haut en bas, elle commence au repli d'adossement avec la synoviale métacarpienne et se termine sur le milieu de la phalange unguéale. Transversalement, à partir du milieu de la face antérieure de la gaine fibreuse, elle tapisse ses faces latérales, puis la gouttière ostéo-fibreuse des phalanges, s'adosse à elle-même au milieu, en formant des replis, et s'écarte de nouveau pour envelopper les tendons, de manière à former deux feuilletts tendineux et capsulaires. Les replis synoviaux (*vincula tendinum*, Meckel) présentent une disposition assez remarquable. Pour les bien distinguer, il faut ériger en avant les deux tendons, en les écartant de la gouttière des phalanges. Le repli phalangien, le plus considérable, occupe presque toute la longueur de la seconde phalange. Destiné au tendon profond qu'il enveloppe, il est assez lâche pour permettre un écartement de quatre à cinq lignes, en formant derrière le tendon une sorte de ligament postérieur, entre les feuilletts duquel s'insinuent les vaisseaux nourriciers. Deux replis phalangiens triangulaires, plus courts que l'autre, se dégagent de la moitié inférieure des bords latéraux de la première phalange, et forment le lien et l'enveloppe des bandelettes de bifurcation des tendons superficiels. Leurs usages et leur structure sont les mêmes que pour le précédent. Plus haut, dans le point de leur bifurcation, les deux lamelles du tendon superficiel sont unies avec la tête de la première phalange par des ligaments filiformes de cinq à six lignes de longueur. Enfin, entre les tendons, la synoviale présente trois replis, deux en regard de la moitié supérieure de la première phalange, qui forment des anses synoviales ou des anneaux, réfléchis du tendon superficiel autour du tendon profond; le troisième est, en avant, dans l'angle de bifurcation des lamelles latérales du tendon fléchisseur.

*Synoviale du tendon du long fléchisseur du pouce.* Unique dans toute la hauteur du tendon, sa structure est très simple. Elle naît, en haut, de la terminaison des fibres du feuillet cellulaire de la portion charnue, et se termine inférieurement sur la phalange unguéale, adossée latéralement à la synoviale carpienne commune, dont elle s'isole dans la paume de la main.

Les faces externe et postérieure de la main présentent des synoviales isolées, divisées en deux séries; les unes accompagnent les tendons jusqu'au point de leur implantation. Ce

(1) Planche 158.



sont les synoviales: 1° des *extenseurs et abducteurs du pouce*; 2° des *deux radiaux externes*, distincts pour chacun d'eux; 3° du *cubital postérieur*. Les synoviales de la seconde série ne sont bien distinctes que derrière le ligament demi-annulaire postérieur du carpe; elles ne nous ont paru accompagner les tendons que jusque vers la partie moyenne de la main. Ce sont: 4° la *synoviale de l'extenseur propre du petit doigt* et celle de l'*extenseur commun*. Cette dernière, en raison du nombre de ses tendons, est assez complexe; divisée par des cloisons de séparation antéro-postérieures, elle rappelle la disposition que nous avons décrite pour la synoviale carpienne commune, et permet à-la-fois, comme cette dernière, des mouvements communs ou isolés.

### APONÉVROSES DU MEMBRE ABDOMINAL.

#### APONÉVROSE D'ENVELOPPE COMMUNE.

Elle comprend les aponévroses des muscles de la hanche, le feuillet fibro-celluleux du grand fessier, les aponévroses fémorale, jambière, dorsale et plantaire du pied. A chacune de ces divisions se rapportent les cloisons et les gaines partielles pour chaque fraction de membre. Enfin, comme au membre supérieur, nous terminerons par les gaines synoviales des orteils.

#### APONÉVROSES DES MUSCLES DE LA HANCHE.

##### *Aponévrose du moyen fessier* (1).

Épaisse, très forte, elle est située sur le moyen fessier, à la partie postérieure et externe du bassin, où elle forme en ce point un appendice ou attache supérieure de l'aponévrose fémorale, dans sa bandelette fascia-lata. Elle naît, en haut, de la lèvre externe de la crête iliaque, depuis l'épine antérieure et supérieure jusqu'à l'attache du grand fessier. Elle descend sur la face externe du moyen fessier, aux fibres superficielles duquel elle donne attache dans la moitié supérieure de sa face interne; au-delà, elle continue de descendre jusque sur le grand trochanter, où elle se continue avec la bandelette du fascia-lata. En ce point existe une capsule synoviale qui facilite le glissement de l'aponévrose sur le tendon d'épanouissement du moyen fessier et du vaste externe. Ses fibres verticales, parallèles, sont épaisses et fasciculées. Sur ses bords, l'aponévrose se bifurque, en avant, pour donner naissance aux feuillets de la gaine fibreuse du fascia-lata; en arrière, pour former les feuillets du moyen et du grand fessier, le bord supérieur de ce dernier se trouvant compris dans une duplicature à laquelle elle s'insère.

*Feuillet fibro-celluleux du grand fessier.* Mince, demi-transparent, plutôt celluleux que fibreux, en tout semblable à ceux du grand pectoral et du deltoïde, il revêt toute la surface postérieure du muscle grand fessier. Il se compose manifestement de deux plans de fibres: les plus légères, parallèles à celles du muscle; les plus fortes, perpendiculaires à la direction de ces dernières, et formant des couches concentriques à concavité interne, nées en haut et en dehors de l'aponévrose du moyen fessier et de la bandelette du fascia-lata, et venant se confondre sur le bord inférieur de l'aponévrose fémorale, en formant, pour le muscle, une sorte de capsule de contention.

*Feuillet fibro-celluleux profond du moyen fessier.* Il fait suite à

(1) Planche 153.

la forte aponévrose d'insertion et de contention, et constitue l'un des deux feuillets amincis de sa duplicature sur le bord supérieur du grand fessier. Il tapisse le faisceau profond du moyen fessier jusqu'à son bord interne et postérieur, où il se termine sur la cloison qui sépare ce muscle du pyramidal.

*Feuillet du petit fessier.* Encore plus mince que le précédent, il sépare l'un de l'autre les deux muscles, et s'étend du feuillet postérieur du fascia-lata à la cloison du pyramidal.

*Feuillet des muscles rotateurs du fémur.* Il fait suite à celui du moyen fessier, tapisse la face postérieure du pyramidal et des jumeaux, et s'insère en dedans sur l'os coxal, au pourtour de la grande échancrure sciatique, et en bas sur le grand ligament sacro-sciatique et sur la cloison de séparation du jumeau inférieur avec le carré crural. Ce feuillet est remarquable par les arcades vasculaires, ellipsoïdes, qu'il forme pour le passage des vaisseaux et nerfs fessiers, honteux et ischiatiques.

#### APONÉVROSE FÉMORALE (1).

Cette aponévrose conoïde forme l'enveloppe commune sous-cutanée de la cuisse; c'est la plus forte et la plus épaisse de toutes les enveloppes de ce genre. Continue avec elle-même suivant sa coupe transversale dans toute la circonférence de la cuisse, elle se divise néanmoins de haut en bas en trois plans distincts pour la forme et la structure, et correspondant à un pareil nombre de régions, l'une externe, l'autre antérieure, et la troisième interne et postérieure.

*Région externe.* Elle est formée par une vaste bandelette, dite *fascia-lata*, la plus épaisse et la plus forte parmi les aponévroses de contention. Cette bandelette, qui enveloppe à l'extérieur le vaste externe, fait suite en haut sur le grand trochanter: 1° au milieu, à l'aponévrose du moyen fessier, que nous avons considérée comme son attache supérieure; 2° latéralement, à deux muscles qui en sont les tenseurs, en arrière, le grand fessier, dont l'attache aponévrotique forme l'origine postérieure et supérieure de la bandelette fascia-lata; en avant, les deux feuillets de la gaine du muscle du même nom: en sorte que cette gaine elle-même, fixée à l'épine iliaque antérieure et supérieure, n'est autre que l'attache, en ce point, de la bandelette fascia-lata, renfermant dans une duplicature son muscle tenseur propre. Des deux feuillets de la gaine du fascia-lata, considérés comme appendices ou attaches de la bandelette principale, le *superficiel*, né de l'épine par un tendon membraneux, donne attache, par ses faces interne et antérieure, aux fibres du muscle. Le *feuillet profond* sépare le muscle fascia-lata des bords antérieurs des moyen et petit fessiers. Les deux gouttières latérales de la gaine forment des cloisons de séparation; l'externe et postérieure se confond avec la forte aponévrose du moyen fessier; l'interne et antérieure sépare le fascia-lata, aux fibres courbes duquel elle donne attache, de l'extrémité supérieure du couturier et du droit antérieur de la cuisse. Enfin, la base du muscle fascia-lata s'insère dans la gouttière de jonction des deux feuillets, à laquelle fait suite l'aponévrose dont il est le tenseur.

Née supérieurement de ces diverses origines, l'aponévrose fascia-lata descend sur le muscle vaste externe jusqu'àuprès de l'articulation du genou. En avant, elle s'unit à la portion antérieure

(1) Planche 152.



de l'aponévrose fémorale sur le sillon du droit antérieur, et s'attache inférieurement, par des fibres courbes à concavité interne, sur le bord adjacent du tendon du muscle, où elle se confond avec l'aponévrose superficielle du genou. En arrière, la bandelette fascia-lata se continue avec l'aponévrose fémorale postérieure, en adhérant fortement par sa face interne à la forte cloison qui sépare le vaste externe de la longue portion du biceps. Enfin, à sa partie inférieure, l'aponévrose fascia-lata se concentre en un tendon membraneux très épais, qui descend obliquement d'arrière en avant sur la face externe de l'articulation fémoro-tibiale, reçoit le ligament latéral externe de la rotule qui vient se confondre dans son épaisseur, s'implante avec lui sur les tubérosités du fémur et du tibia, et se termine sur le bord externe de la rotule et du tendon commun des extenseurs de la cuisse.

La bandelette fascia-lata supporte dans l'état de repos le poids du muscle vaste externe, le contient dans ses mouvements, et diminue, par sa résistance, l'effort par lequel il tend à luxer la rotule en dehors. Le tendon inférieur, très apparent sous la peau dans les contractions, fait en outre, pour l'articulation, l'office d'un ligament latéral externe et antérieur.

*Région antérieure.* Elle comprend tout l'espace qui s'étend de haut en bas depuis le pli de l'aîne jusqu'au genou, et transversalement, du sillon externe du grand droit au sillon antérieur du droit interne. Sa texture varie dans chaque point, suivant les muscles qu'elle recouvre. En haut, dans le milieu du triangle compris entre l'arcade crurale, le couturier et le premier adducteur, se trouve le trou du passage de la veine saphène interne, qui s'enfoncé pour se jeter dans la veine fémorale. Le contour de l'orifice offre une disposition particulière. L'aponévrose, à partir du pubis, forme de grandes anses à concavité supérieure, qui remontent en dehors pour se fixer à l'arcade crurale, en inscrivant un ovale dont la petite extrémité, à bord épais, est tournée en bas. Le fond de l'anse est un repli falciforme, sur lequel s'infléchit la veine saphène pour traverser le plan aponévrotique. L'aire de l'ovale est formée par une lame fibreuse rayonnée, détachée du bord externe, et qui va se fixer à l'arcade crurale en ne laissant d'ouvert que le trou inférieur. C'est cette lame, qui porte le nom de *feuillelet superficiel*, et qui est sensée former la paroi antérieure du canal crural, canal qui n'existe pas en réalité, vu l'adhérence du feuillelet avec sa face postérieure. Ce feuillelet, du reste, assez mince, est percé d'un nombre considérable de petits trous vasculaires (voyez Pl. 69), d'où le nom de *fascia cribiformis* qui lui a été donné. L'aponévrose fémorale est formée de fibres courbes à concavité supérieure, au milieu et en dedans de la cuisse, sur les muscles adducteur, couturier et droit antérieur. Elle présente inférieurement, sur ce dernier muscle et sur le triceps, d'autres fibres à concavité inférieure. Une bandelette verticale, détachée du vaste interne, vient se rendre sur le bord interne du tendon du couturier, en établissant la liaison des aponévroses fémorale et jambière. Enfin, de l'enveloppe inférieure des deux vastes, se dégage une bandelette à anses concentriques, tournées en haut, qui enveloppe la rotule et son ligament : cette bandelette, fixée inférieurement sur le tibia, forme l'aponévrose superficielle du genou qu'elle supporte en avant.

Mais c'est principalement à la partie supérieure de cette région que l'aponévrose fémorale offre une particularité remarquable. Du sommet de l'épine iliaque antérieure et supérieure, au-devant de l'attache du couturier, procède un épais faisceau aponévrotique rayonné. L'embranchement principal, qui fait suite

au tendon commun, s'isole en irradiant sur le droit antérieur, jusqu'au tiers inférieur de la cuisse, et latéralement il s'épanouit en dehors sur la bandelette fascia-lata. Supérieurement, du tendon commun, naissent des épanouissements qui se distribuent, en dedans, sur la gaine du couturier et des adducteurs; en dehors, sur le feuillelet superficiel du fascia-lata. Ce vaste faisceau rayonné, qui attache l'aponévrose fémorale à l'épine iliaque, et supporte, par cette dernière, le poids des masses charnues, n'a pas, à proprement parler, de tenseur spécial, probablement en raison des usages variés des muscles qu'il recouvre.

*Région interne et postérieure.* L'aponévrose y est plus mince que partout ailleurs, et de texture très simple. Elle se compose de fibres courbes transversales, qui, nées en arrière de la bandelette fascia-lata et de la cloison intermusculaire externe, forment l'enveloppe des muscles fléchisseurs et adducteurs, et viennent rejoindre l'aponévrose antérieure sur le sillon du couturier. Vers le creux du jarret, l'aponévrose postérieure contracte des adhérences avec les gaines des tendons, et envoie, sur l'enveloppe des jumeaux, deux bandelettes verticales qui établissent la liaison commune. Enfin, dans le creux du jarret, entre les tendons du biceps, du demi-tendineux et des jumeaux, cette aponévrose forme une toile transversale percée par l'arcade de passage de la veine saphène externe.

*Circonférence supérieure de l'aponévrose fémorale.* 1° A la région antérieure, elle s'attache sur l'adossement de l'aponévrose du grand oblique, dit le *ligament de Poupart*, et, par l'intermédiaire de ce dernier, les muscles abdominaux deviennent les véritables tenseurs de l'aponévrose fémorale en avant. Au-dessous de l'arcade crurale, c'est le feuillelet superficiel qui est l'enveloppe extérieure, le feuillelet profond, comme nous le savons déjà, étant formé par le prolongement de l'aponévrose lombo-iliaque. 2° En dedans, l'aponévrose fémorale naît du corps et de la branche descendante du pubis; 3° en arrière, elle est fixée sur la tubérosité sciatique et le grand ligament sacro-sciatique; 4° en dehors, nous avons vu qu'elle faisait suite latéralement à ses deux tenseurs, et qu'au milieu elle s'implantait sur la crête iliaque par l'aponévrose du moyen fessier.

*Circonférence inférieure.* Celle-ci nous est déjà connue, en arrière, par sa continuation avec l'aponévrose jambière; en avant, par la formation de l'aponévrose superficielle du genou; et sur les côtés, par l'insertion du tendon du fascia-lata en dehors, et en dedans, par l'union de l'aponévrose fémorale avec le tendon du couturier.

APONÉVROSES PARTIELLES DE LA CUISSE (1).

Les muscles de cette région, de longueur inégale, et parcourant des portions plus ou moins grandes de la longueur de la cuisse, composent un système de loges aponévrotiques très complexe. Il n'existe, à proprement parler, qu'une grande cloison intermusculaire commune, qui occupe à-peu-près toute la hauteur du membre : c'est la cloison externe; les autres, qui n'appartiennent qu'à certains muscles, leur servent d'implantation, et font partie de leur gaine spéciale.

*Cloison intermusculaire externe.* Elle naît du grand trochanter, et s'unit au tendon du grand fessier; au-delà, elle longe la lèvre externe de la ligne âpre, suit la ligne inférieure de bifurcation

(1) Planches 164 et 157, fig. 2.



correspondante, et se termine en bas au condyle externe. Épaisse et très forte, elle est à-la-fois aponévrose d'insertion et de contention; elle donne attache en dehors au vaste externe et à la courte portion du biceps; et en dedans, elle forme la paroi de la gaine des muscles fléchisseurs; par ses bords, elle s'étend du fémur à l'aponévrose d'enveloppe fémorale.

Quelques auteurs ont considéré comme cloison intermusculaire interne la grande aponévrose du vaste interne; mais, comme elle sert uniquement d'insertion à ce muscle, nous l'avons décrite dans la *Myologie*.

*Gaines musculaires de la cuisse.* La cuisse, suivant sa longueur, se partage en trois groupes aponévrotiques: en avant, les extenseurs; en arrière, les fléchisseurs; et en dedans, les adducteurs. Le groupe antérieur est séparé des deux autres, en dehors, par la cloison intermusculaire externe, et en dedans, par la grande aponévrose d'insertion du vaste interne. La gaine du grand adducteur sépare les deux groupes interne et postérieur.

*Gaine des extenseurs.* Elle est assez simple en elle-même, car elle ne se compose que de l'enveloppe du triceps et du droit antérieur; mais au-devant d'elle s'adapte la gaine du couturier, et sous l'enveloppe commune de l'aponévrose fémorale se trouve également comprise la terminaison de celle du psoas-iliaque.

1° La *gaine du droit antérieur* est formée, en avant, par l'aponévrose fémorale et le faisceau d'épanouissement dont nous avons parlé; en arrière et en dehors, elle est constituée par un simple feuillet fibro-celluleux, qui l'isole du crural antérieur et du vaste externe; en dedans, elle s'adosse aux gaines du couturier et du vaste interne.

2° La *gaine du triceps* nous est déjà connue par la réunion des parties qui la composent: pour le vaste externe, la bandelette fascia-lata; en avant, le feuillet du droit antérieur; dans la portion sous-cutanée du vaste interne, l'aponévrose fémorale; et en arrière, les cloisons intermusculaires.

3° La *gaine du couturier* est spéciale à ce muscle. Elle est formée, pour sa face sous-cutanée, par l'aponévrose fémorale; et, pour sa face profonde, par un feuillet propre.

4° Quant à la terminaison de la *gaine du psoas iliaque*, nous avons vu que ce muscle, au sortir du bassin, était enveloppé par un prolongement de l'aponévrose lombo-iliaque; en dedans, une aponévrose spéciale recouvre le pectiné. C'est dans la gouttière commune de ces deux aponévroses que se trouve logée la gaine des vaisseaux fémoraux.

*Gaine des adducteurs* (voyez *planche 154*). Elle est comprise entre l'aponévrose d'insertion du vaste interne en avant; en arrière, le feuillet postérieur d'enveloppe du troisième adducteur, et en dedans, l'aponévrose fémorale. Elle se compose de cinq loges renfermant le pectiné, le droit interne et les trois adducteurs. Le droit interne, comme le couturier, est renfermé dans une loge spéciale formée par l'aponévrose fémorale en dedans, et en dehors un feuillet fibro-celluleux propre. Les adducteurs sont renfermés en commun dans une grande loge triangulaire, dont la base est en haut, et qui elle-même se trouve subdivisée par les cloisons qui séparent le petit adducteur de ses deux congénères. En bas, la gaine commune est unie à l'aponévrose du vaste interne par une enveloppe triangulaire du canal fémoro-poplité. (Voyez *planche 133*.)

*Gaine des fléchisseurs.* Elle renferme en commun le biceps, le

demi-tendineux et le demi-membraneux. Limitée de dehors en dedans, entre la cloison intermusculaire externe et le troisième adducteur; et en arrière, par l'aponévrose fémorale, elle est coupée par les feuillets de séparation des muscles.

*Gaine des vaisseaux fémoraux* (1). Comprise d'abord à la partie supérieure de la cuisse dans le sillon des psoas iliaque et pectiné, et recouverte au-delà par le feuillet postérieur du couturier, elle s'enfonce dans le canal fémoro-poplité, et reparait au milieu du jarret; les ramifications de l'artère profonde traversent successivement d'avant en arrière les aponévroses d'insertion et d'enveloppe des adducteurs, pour entrer dans les gaines des muscles fléchisseurs.

#### APONÉVROSE JAMBIÈRE (2).

Elle forme l'enveloppe propre des muscles de la jambe, entre l'articulation du genou et celle du coude-pied. À l'extérieur, elle se compose manifestement de deux portions, l'une externe et antérieure, et l'autre interne et postérieure. La portion externe et antérieure naît en haut de la crête externe du tibia, de la tête du péroné et du tendon du biceps, par d'épais faisceaux aponévrotiques, qui descendent en rayonnant sur les muscles, et viennent se confondre au milieu de la jambe avec un autre plan de fibres, qui procèdent du péroné par les cloisons latérales. Les faisceaux aponévrotiques supérieurs ne servent point, comme on l'a dit, d'insertion par leur face interne aux muscles sous-jacents, cet objet étant rempli par une aponévrose spéciale que nous avons décrite avec ces derniers. Au niveau du tiers supérieur de la jambe, la direction des fibres, comme nous venons de le voir, devient oblique de haut en bas et de dehors en dedans, à partir des grandes cloisons externes, en se rendant vers l'angle antérieur sous-cutané du tibia. De cet angle procèdent d'autres fibres très courtes, obliques, en sens inverse, qui se lient et s'entre-croisent avec les premières. Cette disposition continue de régner jusqu'à la partie inférieure de la jambe au voisinage du ligament annulaire du tarse, où la direction des fibres devient inverse. L'aponévrose, en ce point, revêt la face sous-cutanée du tibia pour gagner la face interne; de sorte qu'à la partie inférieure de la jambe elle embrasse toute la circonférence du membre, tandis qu'à sa partie moyenne elle s'arrête sur les angles du tibia, sans revêtir la face sous-cutanée de cet os. La portion interne et postérieure de l'aponévrose jambière, beaucoup plus mince que la précédente, enveloppe les jumeaux et le soléaire. Elle est formée de grandes fibres transversales courbes à concavité supérieure, qui enveloppent les deux jumeaux comme une sorte de capsule de suspension. Elle s'étend en travers, des cloisons intermusculaires externes à l'angle interne du tibia, excepté inférieurement, où, comme nous venons de le dire, elle recouvre cet os pour se continuer avec l'aponévrose antérieure.

La *circonférence supérieure* fait suite à l'aponévrose fémorale au contour du genou. En avant, sur la crête externe du tibia, la liaison est déterminée par un faisceau rayonné, qui se confond en haut avec le tendon de l'aponévrose fascia-lata; en dedans, avec l'aponévrose superficielle du genou et le ligament rotulien; en bas, avec les épanouissements du tendon du couturier. Sur la face interne et antérieure, ce même tendon, intermédiaire entre les aponévroses des deux fractions du membre, leur sert d'union commune par des bandelettes fibreuses, qui rejoignent

(1) *Planche 154*, et tome IV, page 43.

(2) *Planche 155*.



gnent, par son bord supérieur, l'aponévrose superficielle du genou, et, par son bord inférieur, celle de la jambe. En arrière, nous avons vu que les aponévroses continues des deux fractions du membre sont également fortifiées par des bandelettes dégagées des tendons de la cuisse, et qui s'épanouissent en regard des jumeaux. La *circonférence inférieure* de l'aponévrose jambière forme l'épaississement qui constitue le *ligament annulaire du tarse*.

*Aponévroses partielles de la jambe.*

Elles comprennent deux grandes loges communes, l'une externe et antérieure, l'autre interne et postérieure, qui se subdivisent à leur tour en deux autres.

*Gaine commune externe et antérieure* (voyez *planche 156*). Elle renferme les muscles extenseurs et péroniers; elle est bornée, en avant, par la face externe du tibia; en dehors et en arrière, par une grande cloison verticale, née de l'angle postérieur du péroné, qui sépare les muscles péroniers du jambier postérieur et du soléaire. Une autre cloison verticale, qui procède de l'angle externe du péroné et du ligament interosseux, divise en deux parties la gaine commune et sert de moyen d'isolement entre les gaines spéciales, des péroniers en arrière, et, en avant, du jambier antérieur et des extenseurs. Au-dessus de la malléole externe cette cloison se bifurque en deux lamelles, qui s'attachent sur les crêtes du péroné, dont la portion intermédiaire est sous-cutanée.

La gaine des extenseurs est de nouveau subdivisée, à sa partie supérieure, par une aponévrose assez forte, qui donne attache au jambier antérieur et au long extenseur commun, et, dans le reste de son étendue, par des feuillettes propres à ces deux muscles et au long extenseur du gros orteil.

*Gaine commune postérieure.* Elle se subdivise en deux autres, qui renferment les muscles superficiels et les muscles profonds. La *gaine superficielle* des jumeaux et du soléaire est formée, en arrière et sur les côtés, par l'aponévrose jambière postérieure; en avant, elle est séparée des péroniers par la grande cloison intermusculaire externe, et des muscles profonds, par leur aponévrose postérieure. La *gaine profonde* renferme le jambier postérieur et les fléchisseurs des orteils. Son aponévrose postérieure, très forte, forme une cloison transversale, tendue entre le péroné et l'aponévrose jambière dans le point où elle s'insère à l'angle interne du tibia. De la face antérieure de cette aponévrose se dégagent des feuillettes partiels, qui séparent les uns des autres les trois muscles de cette région.

*Ligament annulaire du tarse (1).*

C'est une forte bandelette circulaire, résistante, développée dans l'épaisseur des aponévroses jambière et dorsale du pied, dans la ligne de leur jonction commune. Dans sa forme générale, il représente une bride, fixée de chaque côté sur les tubercules plantaires du calcaneum, et qui embrasse, dans une anse, l'articulation tibio-tarsienne, maintient les nombreux tendons qui la franchissent, et fait, pour ceux des muscles fléchisseurs du pied, l'office de poulie de renvoi.

Le ligament annulaire du tarse se compose évidemment de trois portions, une médiane et deux latérales. La portion médiane, la plus essentielle, forme une large bande oblique de haut

en bas et de dedans en dehors, qui s'insère de la malléole du tibia à celle du péroné et à la gaine des tendons péroniers latéraux (voyez *planche 141*); en dedans, une bandelette inférieure, qui rejoint l'aponévrose plantaire, maintient isolément les tendons de l'extenseur propre du pouce et du jambier antérieur (voyez *planche 138*). Cette bandelette médiane se continue supérieurement avec l'aponévrose jambière, et lui est unie en dehors par un faisceau divergent né de la malléole externe (voyez *planche 155*). Par son bord inférieur, elle se continue avec l'aponévrose dorsale du pied; elle contient dans des gaines les tendons du jambier antérieur, des deux extenseurs, des péroniers, et les vaisseaux tibiaux antérieurs.

Les deux portions latérales font suite à la précédente: l'interne naît de la malléole tibiale, et se fixe, en bas, à la crête interne du calcaneum. Dans son trajet, elle maintient et renforce les gaines de glissement des tendons du jambier postérieur et des deux longs fléchisseurs des orteils; elle protège également la gaine des vaisseaux et nerfs tibiaux postérieurs, auxquels elle fournit un canal, et présente des arcades de passage pour les ramuscules vasculaires des os. La portion externe concourt en commun, avec l'anse médiane à former la gaine, des tendons péroniers; elle s'insère en bas et en arrière sur la crête externe du calcaneum.

APONÉVROSES DU PIED.

Il y en a deux principales, dorsale et plantaire, auxquelles se rapportent les divisions secondaires de l'une et l'autre face du pied.

*Aponévrose dorsale (1).*

Elle fait suite au bord antérieur du ligament annulaire du tarse, et s'étend sur la voûte du pied, où elle sert à contenir les tendons des extenseurs. Formée de fibres courbes transversales, elle enveloppe le pied de l'un à l'autre bord, confondue vers la face plantaire avec les feuillettes de l'adducteur du gros orteil et de l'abducteur du petit orteil, en adhérant de chaque côté à la portion sous-cutanée des os métatarsiens. En avant, elle se continue avec les gaines synoviales des tendons sur les articulations métatarso-phalangiennes. Sous l'aponévrose dorsale se trouvent la *gaine fibro-celluleuse propre* du muscle pédieux et les *petites aponévroses interosseuses dorsales* qui ferment en haut les espaces des os métatarsiens.

*Aponévroses plantaires (2).*

Au nombre de trois, l'une moyenne et deux latérales, elles offrent dans leur distribution la plus grande analogie avec celles de la main.

*Aponévrose plantaire moyenne.* Tendineuse, épaisse, et la plus forte des aponévroses d'insertion et de contention, elle s'implante en arrière à la crête médiane inférieure du calcaneum, au-dessous de l'attache du court fléchisseur commun des orteils, qu'elle embrasse, et aux fibres duquel elle sert d'implantation par sa face supérieure. Dirigée d'arrière en avant suivant la ligne moyenne du pied, elle se rétrécit d'abord à un pouce de son origine, puis s'élargit de nouveau, et se divise en cinq bandelettes digitales, distinctes quoique unies par leurs bords, qui gagnent, en divergeant, les articulations métatarso-phalangiennes des orteils.

(1) Planches 155, 156 et 156.

(1) Planches 155 et 156.

(2) Planche 167.



Au niveau de ces articulations, la structure de l'aponévrose plantaire moyenne, assez complexe, offre à considérer : 1° Un feuillet à fibres courbes transversales, recouvert lui-même par un tissu aréolaire adipeux, étendu de l'un à l'autre bord du pied : il constitue un *fascia superficialis*, espèce de coussinet sous-métatarso-phalangien. Dans ce fascia viennent se rendre des lamelles superficielles, dégagées du bord interne des bandelettes digitales, qui forment en avant les attaches de l'aponévrose plantaire dans le corps de la peau où elles se terminent. 2° Sous le fascia *superficialis* se présente un *ligament transverse cutané, sous-métatarso-phalangien*, étendu, comme son analogue à la main, de l'un à l'autre bord, confondu sous la gaine synoviale des orteils par un entre-croisement en X, et adhérent par son bord postérieur libre aux bandelettes digitales de l'aponévrose. 3° Ces bandelettes elles-mêmes s'isolent les unes des autres, au milieu de la région métatarsienne, réunies seulement dans leurs intervalles par des prolongemens du fascia sous-cutané ; chacune d'elles se divise en deux lamelles, l'une interne et superficielle, que nous avons déjà vue rejoindre le fascia *superficialis* pour se jeter dans le corps de la peau, et l'autre externe profonde, qui contourne les articulations métatarso-phalangiennes en dehors, où elle s'implante sur les ligamens latéral externe et glénoïdien.

L'aponévrose médiane plantaire contient avec énergie le groupe des muscles et des tendons fléchisseurs des orteils. Sur ses bords, elle est unie dans toute la longueur avec les aponévroses latérales par une suture commune, que renforcent trois rangs de bandelettes transversales, un postérieur au-devant du calcaneum, un moyen sous les articulations tarso-métatarsiennes, et en dedans, sous l'adducteur du pouce, une forte lame aponévrotique qui maintient ce muscle, et se fixe sur la face interne du premier os métatarsien.

L'aponévrose plantaire interne, également très épaisse, forme l'enveloppe de l'adducteur du pouce, dont les fibres s'insèrent à sa face profonde. Née du calcaneum et du ligament annulaire du tarse, elle se continue en haut avec l'aponévrose dorsale du pied ; en bas, elle est unie avec l'aponévrose médiane plantaire, et se confond avec la bandelette de renforcement détachée de cette dernière ; en avant, elle se perd au pourtour de l'articulation métatarso-phalangienne.

L'aponévrose plantaire externe naît aussi, en arrière, du calcaneum et du ligament annulaire du tarse. Très épaisse en dehors, elle adhère au tubercule du cinquième os métatarsien, et se divise au-delà en deux bandelettes, dont l'externe, qui en forme la continuation, vient se fixer sur le bord correspondant de l'articulation phalangienne du cinquième orteil, tandis que l'interne rejoint l'aponévrose moyenne, avec laquelle elle se confond.

Les trois aponévroses plantaires servent à-la-fois d'enveloppes et de surfaces d'insertion aux groupes musculaires correspondans de la voûte du pied. Dans leur ensemble, elles constituent un fort épanouissement fibreux triangulaire, implanté sur toutes les saillies superficielles des os, que l'on peut considérer comme

un vaste ligament sous-musculaire, qui contribue puissamment à maintenir dans ses rapports la grande voûte tarso-métatarsienne, portion immobile de la charpente osseuse du pied.

Les aponévroses plantaires partielles sont en assez grand nombre : 1° deux cloisons latérales, externe et interne, nées de l'aponévrose médiane, qui séparent le court fléchisseur de l'adducteur du gros orteil et de l'abducteur du petit orteil, en servant à leurs attaches communes ; 2° un feuillet de séparation du court fléchisseur, avec l'accessoire et le tendon du long fléchisseur ; 3° des feuilletts partiels en nombre pareil à celui des petits muscles du premier et du cinquième orteil ; 4° une aponévrose commune interosseuse plantaire, d'où partent des cloisons qui rejoignent l'aponévrose interosseuse dorsale, en séparant les deux muscles d'une même paire. Ces diverses lames fibreuses, analogues de celles de la main, ne méritent pas une description étendue.

#### Gaines synoviales des tendons du pied (1).

*Face dorsale.* Le jambier antérieur et l'extenseur propre du gros orteil ont chacun une synoviale qui accompagne le tendon dans toute son étendue. Le tendon de l'extenseur commun présente une disposition différente. Une synoviale s'étend depuis l'origine des tendons jusqu'à sa division quadrifide sur la face dorsale du tarse. En ce point existe un adossement ou repli transversal, au-dessous duquel existent, pour les quatre tendons destinés aux orteils, autant de synoviales qui nous ont paru se perdre sur les articulations métatarso-phalangiennes.

*Face plantaire.* Le tendon du court péronier latéral n'a qu'une synoviale. Il en existe deux pour celui du long péronier latéral, adossées dans l'angle de réflexion sur le cuboïde, l'une verticale ou jambière, et l'autre transversale ou sous-métatarsienne. Le tendon du long fléchisseur propre du gros orteil est également pourvu de deux synoviales, l'une tarso-métatarsienne, et l'autre digitale. Enfin, il en existe, comme à la main, de trois sortes pour les tendons fléchisseurs communs : 1° Une synoviale tibio-tarsienne pour le tendon long fléchisseur, jusqu'au point de son entre-croisement avec le fléchisseur du pouce. En ce point existe un vaste repli qui facilite le glissement des deux tendons et se trouve fortifié par une bride fibreuse transversale, étendue entre le calcaneum et l'articulation cunéo-scaphoïdienne. 2° Au-dessous de ce point commence une synoviale métatarsienne, qui se divise, avec le tendon, en quatre embranchemens, dans lesquels s'insinuent les tendons du court fléchisseur commun. Ces quatre synoviales se terminent sous les articulations métatarso-phalangiennes, pour s'adosser avec celles des orteils, suivant une disposition en tout semblable à celle des doigts.

(1) Planché 159.



# COUP D'OEIL GÉNÉRAL

SUR L'ENSEMBLE ET LES FONCTIONS

## DU SYSTÈME LOCOMOTEUR.

Dans l'appréciation des divers mécanismes, on abrège et on simplifie singulièrement l'étude, en partant de ce point de vue de causalité, que, tout organisme étant disposé par une sagesse et une prévision infailibles de la manière la plus heureuse pour le but qu'il doit remplir, les appareils qui en dépendent, et les systèmes qui composent ces appareils, sont nécessairement liés entre eux par une harmonie commune en rapport avec l'intention générale de l'organisme, de telle sorte que la connaissance de l'un de ces systèmes, dans ces détails, doit faire préjuger les principales particularités des autres. Cette méthode, à laquelle nous aurons fréquemment recours dans notre Anatomie philosophique, n'est peut-être qu'un artifice susceptible d'être combattu, dans les détails, pour les organes rudimentaires ou de transition dans l'échelle animale; mais au moins elle est féconde et vraie dans l'appréciation des appareils.

Toutefois, si l'imperfection de nos connaissances rend une semblable appréciation très difficile, ou même impossible, pour les appareils complexes, il n'en est pas de même du système locomoteur, si simple dans sa structure et dans ses fonctions. Il suffit, en effet, de considérer attentivement le squelette syndés-mologique, pour y reconnaître, dans leur coordination relative, les mouvements possibles, qui sont aussi, par rapport à l'organisme, les mouvements nécessaires; et une fois cette connaissance acquise, pour en déduire l'existence, et même la situation, la forme et la plupart des qualités des muscles qui y concourent, dans des limites et avec des détails dont la certitude serait en raison directe de l'étude plus ou moins approfondie du squelette lui-même et de la portée de notre esprit.

De cet examen il ressort deux faits généraux :

1° Tous les mouvements du corps humain sont subordonnés à la station verticale sur les membres abdominaux, les membres thoraciques, étrangers au support et suspendus librement à l'extérieur, n'étant que des organes de préhension; d'où il résulte que l'homme est essentiellement *bipède et bimanus*.

2° Les mouvements partiels sont coordonnés en un ensemble harmonique et se résument en deux mouvements généraux, l'*extension* et la *flexion*, toujours opposés l'un à l'autre, et dont chacun a pour objet plus spécial d'établir les rapports, soit de l'homme avec lui-même, soit de l'organisme avec le monde extérieur.

Nous ne ferons que tracer, dans un aperçu rapide, l'indication de ces deux conditions fondamentales de l'appareil locomoteur.

### STATION VERTICALE.

On en trouve les preuves à-la-fois dans les trois systèmes, osseux, ligamenteux et musculaire.

### SYSTÈME OSSEUX.

#### *Squelette.*

La superposition des leviers, la tête, le rachis, le fémur, le tibia, dans une ligne verticale, reposant sur une base horizontale, le pied.

#### *Tronc.*

1° La forme pyramidale, les courbures inverses et le peu de flexibilité du rachis, la largeur croissante du corps des vertèbres du cou vers les lombes, la brièveté de la colonne cervicale, la direction, la forme conique et le mode d'emboîtement du sacrum; et l'incurvation en dedans du coccyx. 2° Le peu de hauteur et la grande largeur des os iliaques, la forme capsulaire et le mode d'inclinaison du bassin, et la direction en bas des cavités cotyloïdes. 3° La courbure considérable des côtes, d'où résulte l'ampliation et la voussure du thorax destiné à proéminer en avant.

#### *Tête.*

1° La position du trou occipital plus antérieure que chez les quadrupèdes, la direction des condyles horizontale comme les arcades dentaires. 2° La face aplatie, verticale et tournée en avant, disposition corrélatrice avec la direction des condyles, et sans laquelle les organes des sens seraient fixés vers le sol.

#### *Membres abdominaux.*

1° La longueur et le volume des os plus considérables que dans le membre thoracique. 2° La direction des surfaces articulaires, et leur emboîtement disposé pour la station verticale. 3° La largeur du pied, sa forme en double voûte, sa prolongation en avant, et le volume considérable du tarse par rapport à l'exiguïté des orteils. 4° L'angle droit, formé par l'articulation tibio-tarsienne. 5° L'isolement complet des deux os de la jambe, le volume assez considérable du péroné et l'existence de la malléole externe. 6° La longueur et l'obliquité du col du fémur, et en général l'extrême longueur de cet os dans son entier.

#### *Membres thoraciques.*

Tous les caractères de ces membres, univoques pour en faire un organe de préhension, excluent absolument la possibilité qu'il puisse servir à la station: 1° Leur brièveté et leur faiblesse comparativement aux membres abdominaux. 2° Leur écartement considérable du plan moyen, causé par l'existence de la clavicule. 3° La direction de la cavité cotyloïde en dehors. 4° La



largeur de la main, sa forme voûtée, la longueur des doigts et leur mouvement d'opposition. 5° Le contact des surfaces de l'articulation radio-carpienne, qui n'a lieu que dans la continuité du membre. 6° L'étroitesse des surfaces huméro-cubitale et radiale, favorable à la rapidité de la flexion, mais, par cela même, incapable de fixité comme support. 7° La mobilité partielle du radius, et la direction du coude en dehors qui indique la tendance du membre à se fléchir vers l'adduction.

#### SYSTÈME LIGAMENTEUX.

1° La résistance et la flexibilité différentes des ligaments, qui permettent plus de mobilité dans les membres thoraciques, et plus de solidité dans les membres abdominaux. 2° Le peu de développement du ligament cervical postérieur.

#### SYSTÈME MUSCULAIRE.

Les arguments qu'il fournit en faveur de la station verticale sont très nombreux.

##### *Sujet complet.*

1° Son développement en hauteur. 2° La largeur des épaules comparativement à l'étroitesse du bassin. 3° La forme de prisme rectangulaire du tronc et l'excès du diamètre transversal sur le diamètre antéro-postérieur. 4° Le parallélisme des muscles de la station aux leviers qu'ils font mouvoir, plus évident que chez les quadrupèdes.

##### *Tronc.*

1° Le développement considérable de la masse du sacro-spinal, destinée à produire l'extension. 2° La force proportionnelle des muscles de la nuque, moindre que dans les quadrupèdes relativement au poids de la tête, mieux supportée par le rachis. 3° Le peu d'inclinaison du diaphragme et la faiblesse de son foliole médian et de ses attaches chondro-xiphoidiennes, qui n'ont point à supporter le poids des viscères abdominaux.

##### *Tête.*

L'aplatissement des lèvres de l'homme, qui ne permettent l'alimentation qu'à l'aide du membre thoracique, organe intermédiaire de préhension.

##### *Membres abdominaux.*

1° L'existence et le grand nombre de muscles plantaires destinés à saisir le sol. 2° Le volume et la force considérables des muscles extenseurs: (a) le mollet, extenseur du pied; (b) le groupe antérieur de la cuisse, extenseur de la jambe; (c) les fessiers, extenseurs de la cuisse. 3° La faiblesse proportionnelle des muscles fléchisseurs.

Il est presque inutile de reproduire les différences que présentent les muscles des membres thoraciques, où la prédominance en nombre, en force et en volume, qui appartient aux fléchisseurs, fait partie de leurs caractères comme organes de préhension.

#### PUISSANCES MUSCULAIRES DANS LA STATION.

La station verticale de l'homme est un phénomène complexe, qui a pour effet d'établir la succession des os du squelette dans une contiguïté rectiligne. La superposition des leviers qui

se transmettent le poids de haut en bas, est bien la première cause de la rectitude du corps; mais, vu la forme arrondie, le peu de contact et le poli des surfaces de glissement, les articulations tendraient aussitôt à se fléchir, si elles n'étaient incessamment maintenues dans leurs rapports par un effort musculaire énergique et soutenu. Dans toute la hauteur du corps, les muscles qui agissent principalement dans la station sont les extenseurs. A l'exception du membre thoracique, étranger au support, ces muscles sont, dans toutes les régions, les plus forts et les plus volumineux, l'extension étant par le fait le mouvement essentiel, qui enlève le poids du corps, ou, en d'autres termes, qui neutralise la force de gravitation, tandis que la demi-flexion tend à se produire d'elle-même, par un simple effet de pesanteur, dans l'état d'inertie des muscles, comme on l'observe accidentellement dans le sommeil, la syncope, l'ivresse, ou d'une manière permanente chez les individus faibles, le jeune enfant et le vieillard.

*Station verticale sur les deux membres abdominaux.* Les pieds sont fixés par les muscles du mollet, les jambes par les triceps fémoraux, et les cuisses par les fessiers. Toutefois les fléchisseurs ne sont pas absolument inactifs. Les fléchisseurs du pied maintiennent le tibia; ceux de la jambe tirent sur la grosse tubérosité sciatique, pour empêcher le bassin de faire bascule sous l'effort des triceps, et le psoas iliaque et le pectiné résistent à la traction du fémur en arrière, opérée par les puissants muscles fessiers.

Le bassin étant fixé sur les membres inférieurs, la rectitude du tronc est opérée par les masses sacro-spinales, et l'extension de la tête par les muscles de la nuque. Dans cette position, sans cesser d'être maintenu par ses extenseurs, le tronc obéissant à l'action isolée des colonnes charnues des gouttières vertébrales, ou à celles de ses nombreux fléchisseurs, est susceptible de mouvements variés, soit de torsion sur la colonne lombaire, soit d'inclinaisons ou de flexions en divers sens qui facilitent l'indépendance de mobilité partielle de la tête et du membre thoracique auxquels il sert d'appui.

La station sur un seul pied ne diffère qu'en ce que le centre de gravité se trouve porté sur une seule articulation coxo-fémorale, le tronc, pour répartir le poids, se trouvant fortement incliné du côté soutenu: elle a pour conséquence l'élévation du bassin, coïncidant avec l'inclinaison latérale du rachis et l'abaissement de l'épaule du même côté. Dans cette attitude, le pied qui porte, se trouvant placé sous le centre de gravité, le membre abdominal est incliné obliquement, la hanche faisant saillie en dehors. A l'action des puissances musculaires citées précédemment, s'ajoute celle des muscles externes, les péroniers, qui maintiennent fortement le bord interne du pied sur le sol, et les fessiers, qui fixent le bassin et l'empêchent de basculer vers le côté non soutenu.

Dans la station sur la pointe des pieds ou sur les articulations métatarso-phalangiennes, le pied étant étendu, l'effort encore plus considérable, déterminé par le mollet, est soutenu par les divers muscles tarsiens, le jambier postérieur et les péroniers; les fléchisseurs des orteils, et en général les trois groupes plantaires, maintiennent avec énergie les orteils fixés sur le sol; les fléchisseurs du pied ne font que réagir. L'étroitesse de la base de sustentation, qui porte principalement sur l'articulation métatarso-phalangienne du gros orteil, rend cette attitude si fatigante, qu'elle ne saurait être long-temps supportée.

Le pas résulte d'une série de flexions et d'extensions consécutives, par lesquels les membres abdominaux, portés alternativement l'un au-devant de l'autre, se transmettent le poids du



tronc par une suite de mouvemens en diagonale ; en sorte que l'action des abducteurs s'ajoute à celle des extenseurs, et l'action des adducteurs se combine avec celle des fléchisseurs. La succession des pas constitue la *marche* ou la *progression*.

La *course* n'est qu'une marche rapide, où, par économie de temps et de frottement, le support est pris sur les articulations métatarso-phalangiennes. La rapidité du mouvement, dans la course, est augmentée par l'inclinaison du corps en avant.

Enfin, le *saut* consiste dans une extension brusque de toutes les articulations demi-fléchies, qui se détendent comme un ressort. Le contre-coup déterminé par la résistance du sol a pour effet l'enlèvement du corps.

#### COORDINATION DES MOUVEMENS.

En considérant l'action musculaire dans son intention la plus générale, on voit qu'elle a pour objet deux sortes de mouvemens.

1° Du centre à la circonférence, ou l'écartement, l'expansion, pour se transporter, chercher, atteindre, ou repousser (*extension* à laquelle se rapportent l'abduction et la supination).

2° De la circonférence au centre, ou le rapprochement, la concentration, pour se reposer, embrasser, saisir, s'approprier, ou se garantir (*flexion*, sous laquelle se rangent l'adduction et la pronation).

Chacun de ces mouvemens établit plus particulièrement les rapports de l'homme: le premier avec la nature, le second avec lui-même ; mais ce n'est que de leur coordination que résulte l'harmonie des deux sortes de rapports.

Comparés entre eux, ils sont alternativement dans l'un des deux états ou de succession ou d'opposition. Ainsi, l'individu supposé d'abord inactif, au repos, toute action nouvelle exige préalablement l'extension, puis la flexion. Dans la marche, elles se succèdent ; dans la station, elles s'opposent.

Ajoutons à cet énoncé général une courte analyse *à posteriori*.

#### Tronc.

L'objet spécial de cette partie étant de renfermer les viscères de la vie organique, elle n'a de mouvemens nécessaires que ceux, absolument partiels, qui se rapportent à la respiration et aux divers actes digestifs. Ses mouvemens généraux, au contraire, sont peu essentiels au tronc en lui-même, et semblent plutôt disposés pour faciliter la mobilité distincte et si importante de la tête et des membres thoraciques.

En effet, le *rachis* présente la flexion et l'extension directes et latérales et une demi-torsion du cou et des lombes. Dans ces divers mouvemens, il est évident qu'il agit comme un levier auxiliaire qui agrandit la portée d'action de la tête et du membre thoracique.

#### Tête.

La flexion, l'extension directes et latérales, et une rotation ho-

rizontale, composent ses mouvemens, dans lesquels elle est aidée par la colonne cervicale du rachis, qui en forme la base ou le pivot mobile. L'étendue considérable des mouvemens de la tête a surtout pour objet de faciliter l'usage des organes des sens.

#### Membre thoracique.

Organe de préhension, il forme un arc brisé, dont les diverses fractions se replient vers la bouche ou au-devant du plastron thoraco-abdominal. Comme conséquence, tous les mouvemens qui se rapportent à un même plan sont analogues entre eux, et auxiliaires les uns des autres: en avant, les flexions ; en arrière, les extensions.

La *flexion* de l'épaule n'est qu'une adduction en avant ; celles du bras et de l'avant-bras, de la main et des doigts, sont des élévations en dedans ; la flexion de la main en particulier s'accompagne d'une pronation interne.

L'*extension* de l'épaule est une abduction en arrière: celles du bras, de l'avant-bras, de la main et des doigts, se résument dans un abaissement en arrière. A l'extension de la main s'adjoint une supination externe, qui complète son mouvement de circumduction.

#### Membre abdominal.

Organe de progression, les mouvemens des diverses fractions sont opposés dans leur succession sur un même plan: en avant, flexion de la cuisse, extension de la jambe, flexion du pied, extension des orteils; en arrière, extension de la cuisse, flexion de la jambe, extension du pied, flexion des orteils. Dans la plupart des mouvemens, à la flexion se joint l'adduction, à l'extension, l'abduction.

En résumé, l'*extension*, moyen de transport, d'attaque et d'appréhension, tend à écarter du plan moyen: c'est le mouvement essentiel pour tout le corps, mais secondaire pour le membre thoracique, où elle ne fait que disposer à une flexion nouvelle. La *flexion*, au contraire, rapproche du plan moyen: essentielle pour le membre thoracique, elle n'est pour le reste du corps, au point de vue de locomotion, que secondaire ou propre à amener le retour de l'extension. C'est, par rapport au monde extérieur, la disposition à saisir et s'approprier les objets, et, par rapport à l'individu, la tendance à s'enrouler sur lui-même pour se préserver de toute atteinte, en ployant, l'un vers l'autre, les deux cônes du tronc, et rappelant les extrémités vers le centre épigastrique ou vers le plexus soléaire et ses dépendances, mal protégés en avant, tandis qu'au dehors se présentent l'occiput et la carapace (rachis, sacrum, omoplate, côtes), la surface la mieux garantie dans le squelette, et dont aussi les masses musculaires et les tégumens sont les plus épais.



## ÉPILOGUE.

En terminant l'Appareil locomoteur, qu'il nous soit permis de jeter un regard en arrière sur l'ensemble des travaux dont il a, pour nous, été l'objet.

Désireux de faire preuve de conscience et de probité scientifiques, et fidèles à nos promesses en tant que notre zèle et la faiblesse de nos facultés nous le permettent, indépendamment du soin et de l'exactitude que nous apportons dans notre ouvrage, entièrement fait d'après nature, nous appliquons tous nos efforts à renouer la chaîne si fréquemment interrompue de la science et à en combler les lacunes, soit en exhumant des auteurs originaux des faits connus anciennement, mais déjà oubliés par les anatomistes modernes, soit en y ajoutant les découvertes récentes de nos contemporains et le tribut quotidien de nos observations personnelles.

Voici l'énumération des faits pour l'examen desquels nous réclamons l'attention et la vérification des anatomo-physiologistes.

En tête des généralités :

UNE TABLE DES PROPORTIONS et la description du corps humain à l'extérieur.

### OSTÉOLOGIE.

(a) Un travail original sur la structure des os, où il nous paraît prouvé que ces organes, tant dans leur tissu spongieux et réticulaire que dans leur tissu compacte, ont une *architecture propre à chacun d'eux*, et qui est dans un rapport rigoureux avec leurs usages pour chaque point déterminé ; de telle sorte que, d'après la simple inspection anatomique, on peut également sur l'homme ou sur l'animal calculer le mécanisme des os, le degré de leur résistance, et prévoir assez exactement jusqu'à la nature, au siège et à la fréquence de leurs diverses maladies.

(b) Des recherches sur l'état de l'ossification dans le fœtus à terme suivies dans tous les os. Nous croyons y avoir démontré que l'ossification des épiphyses ne s'effectue pas régulièrement d'un centre unique à une périphérie, mais par la succession à divers temps d'un grand nombre d'îlots calcaires épars, formant, autour du noyau primitif, autant de centres d'irradiation, jusqu'à solidification complète.

### SYNDESMOLOGIE.

Un nombre considérable de ligaments appartenant au rachis, au bassin, à la main, au pied, à diverses articulations, et, de plus, une foule de détails de structure et d'insertion encore inédits.

### MYOLOGIE.

(a) Quatre muscles nouveaux découverts par nous :

1° Le dilatateur de l'aile du nez ;

2° Le rétracteur de la lèvre supérieure, séparé du myrtiforme ou abaisseur de l'aile du nez ;

3° Le *pubio-prostatique*, constricteur latéral de la portion membraneuse de l'urèthre, distinct du muscle de Wilson, mais synergique avec ce dernier ;

4° L'*ischio-clitoridien*, existant dans la femme, indépendamment de l'ischio-caverneux.

(b) Quatre muscles découverts par d'anciens auteurs, retrouvés et dessinés par nous :

1° L'*hyo-thyroïdien*, de Duverney ;

2° Le *dépresseur de la lèvre inférieure*, dessiné par Albinus ;

3° Le *mylo-glosse*, rétracteur latéral de la langue ;

4° Le *sphéno-salpingo-pharyngien*, élévateur latéral du pharynx.

Ces deux derniers décrits par Duverney et Winslow.

(c) Muscles, complétés :

1° Le *diaphragme* avec son *aponévrose*, dont la structure admirable, et cependant jusqu'à ce jour à peine entrevue, et si bien appropriée aux résistances qu'il doit subir, qu'elle peut jeter un nouveau jour sur ses nombreuses fonctions ;

2° Les muscles nombreux de l'appareil hyo-glosso-pharyngien, que nous avons trouvés confondus à leurs attaches par quelques pinceaux de fibres, de manière à former un système synergique propre à plusieurs

usages, mais ne pouvant exécuter qu'une seule fonction à-la-fois ; et parmi eux :

3° Le *stylo-glosse*, auquel nous avons reconnu deux nouveaux faisceaux élévateurs : l'un qui se confond dans la base de la langue avec le génio-glosse ; l'autre isolé, qui s'attache à la petite corne de l'hyoïde ;

4° Le *stylo-pharyngien*, qui, par la multiplicité de ses faisceaux non décrits, et leurs attaches distinctes au contour supérieur de la cage du larynx, serait mieux nommé *stylo-laryngien* ;

5° Le *plan sous-muqueux des élévateurs du pharynx*, dont l'intrication et les usages, soigneusement analysés, nous semblent modifier la théorie de la déglutition, et donnent l'explication du mécanisme de cette fonction de bas en haut, en montrant le bol alimentaire toujours soumis à l'action des puissances musculaires ;

6° Le *constricteur de l'œsophage*, connu des anciens auteurs, et naguère reproduit dans la science par M. Meckel.

(d) Quelques études spéciales :

1° Du canal inguinal de l'homme et de la femme ;

2° Des anneaux ombilical et crural.

(e) Des classifications et des recherches propres à éclairer l'anatomie et la physiologie de différents groupes musculaires, mais surtout des peuciers de la face, des muscles des gouttières vertébrales, et de ceux de la région ano-génitale.

### APONÉVROLOGIE.

Outre la systématisation générale, nous avons à signaler comme le produit de nos observations :

1° L'*aponévrose pharyngienne postérieure*, enveloppe spéciale de l'appareil hyo-glosso-pharyngien ;

2° La *cloison cervico-thoracique*, qui forme en haut de la poitrine un petit diaphragme fibreux ;

3° Le *fascia superficialis* du périnée et celui de l'aisselle ;

4° La *structure particulière observée dans toutes les grandes aponévroses de contention* ; d'où il résulte qu'elles sont toujours en rapport avec les résistances, et renforcées suivant la résultante des tractions qu'elles ont à subir.

5° Les *petites aponévroses d'insertion* intermusculaires du pharynx et du périnée, et celles des muscles superficiels des membres ;

6° Des recherches nombreuses sur les *gaines* et les *bourses synoviales* :

(a) En général, les gaines synoviales tendineuses, mais principalement celles de la main et du pied, divisées en trois parties comme le squelette.

(b) Les bourses sous-cutanées.

(c) Les *feuillettes musculaires propres* que nous avons suivies partout, et que nous croyons pouvoir être assimilés, dans leurs usages, aux synoviales tendineuses qui leur font suite.

De l'examen de ces organes, et de leur rapprochement avec les synoviales articulaires, les membranes sereuses des viscères et le tissu cellulaire séreux sous-cutané des parties où la peau est très mobile, il nous semble que l'on peut déduire cet énoncé général, que la diversité des appareils empêche de trouver sa place nulle part, savoir : qu'il n'y a pas, dans l'organisme, de mouvements ou de déplacements habituels et nécessaires, sans une enveloppe spéciale de glissement appropriée à la structure des parties mobiles.



# TABLE DES MATIÈRES

CONTENUES

DANS LE DEUXIÈME VOLUME.

## AVERTISSEMENT.

LIVRE TROISIÈME.

## MYOLOGIE.

Pages 1 — 114.

DES MUSCLES EN GÉNÉRAL, 1 — 5.

Disposition, situation. Configuration, caractères physiques, 1. — Nombre. Structure, insertion, 2. — Direction. Connexions, 3. — Nomenclature, 4. — Ordre de description, 4, 5.

### SECTION PREMIÈRE.

#### MUSCLES DU TRONC,

5 — 35.

MUSCLES DU THORAX, 5 — 9.

Grand pectoral, 5, 6. — Petit pectoral, 6. — Sous-clavier, 7. — Grand dentelé, 7, 8. — Triangulaire du sternum, 8. — Intercostaux, 8, 9. — Surcostaux, sous-costaux, 9.

MUSCLE DE L'ABDOMEN, 9 — 20.

Grand oblique, 9, 10. — Petit oblique, 10, 11. — Crémaster, 11. — Transverse, 11, 12. — Grand droit abdominal, 12, 13. — Pyramidal, 13.

APONÉVROSES D'INSERTION DES MUSCLES ABDOMINAUX, 13 — 16. — Ligne blanche, 13, 14. — Aponévrose abdominale antérieure, 14, 16. — Aponévrose abdominale postérieure, 16.

CLOISON MUSCULAIRE THORACO-ABDOMINALE, ou muscle diaphragme, 16 — 20.

MUSCLES DU DOS, 21 — 32.

COUCHE SUPERFICIELLE. Trapèze, 21. — Grand dorsal, 21, 22. = DEUXIÈME COUCHE. Rhomboïde, 22. — Dentelés postérieurs, 22, 23. — Angulaire, 23, 24. = TROISIÈME COUCHE. *Sacro-spinal*: masse commune, long dorsal, transversaire, sacro-lombaire et cervical descendant, 24 — 28. — Splénius, 28. — Grand complexus, 28, 29. — Petit complexus, 29. = QUATRIÈME COUCHE. *Transversaire épineux*. Demi-épineux du cou, demi-épineux du dos, multifide du dos, 29, 30. — Grand et petit droits postérieurs de la tête, 31. — Grand et petit obliques postérieurs de la tête, 31. — Interépineux cervicaux, 31.

TOME II.

MUSCLES ANTÉRIEURS ET LATÉRAUX DU RACHIS (fléchisseurs),  
32 — 35.

PORTION CERVICALE. Sterno-cléido-mastoïdien, 32. — Grand et petit droits antérieurs de la tête, 33. — Long du cou, 33. — Scalène antérieur, 33, 34. — Scalène postérieur, 34. — Droit latéral de la tête, 34. — Intertransversaires cervicaux, 34. = PORTION LOMBAIRE. Carré des lombes, 34, 35. — Intertransversaires des lombes, 35.

### SECTION DEUXIÈME.

#### MUSCLES DE LA TÊTE,

35 — 60.

MUSCLES PEUCIERS DE LA FACE, 36 — 44.

PEUCIERS DU CRANE. Orbiculaire des paupières, 36, 37. — Sourcilier, 37. — Occipito-frontal, 38. — Pyramidal du nez, 38. — Élévateur de la paupière supérieure, 39. = PEUCIERS DE LA FACE. Orbiculaire des lèvres, 39. — Naso-labial, 40. — Myrtiforme, 40. — Élévateur commun de l'aile du nez et de la lèvre supérieure, 40. — Élévateur propre de la lèvre supérieure, 40. — Petit zygomatique, 40. — Grand zygomatique, 41. — Canin, 41. — Releveur du menton, 41. — Carré de la lèvre inférieure, 41, 42. — Triangulaire des lèvres, 42. — Buccinateur, 42, 43. = PEUCIERS DU NEZ. Triangulaire du nez, 43. — Dilatateur de l'aile du nez, 43, 44. = PEUCIERS DE L'OREILLE. Auriculaire supérieur, 44. — Auriculaire antérieur, 44. — Auriculaire postérieur, 44. = PEUCIER DU COU, 44, 45.

MUSCLES DE LA MACHOIRE INFÉRIÈRE, 45 — 48.

ÉLÉVATEURS. Masséter, 45, 46. — Temporal, 46. — Ptérygoïdien interne, 47. — Ptérygoïdien externe, 47. = ABAISSEUR. Digastrique, 47, 48.

MUSCLES DE L'APPAREIL HYOÏDIEN, 48 — 51.

ÉLÉVATEURS. Mylo-hyoïdien, 48, 49. — Génio-hyoïdien, 49. — Stylo-hyoïdien, 49. = ABAISSEURS. Sterno-hyoïdien, 49, 50. — Omoplat-hyoïdien, 50. — Sterno-thyroïdien, 50. — Thyro-hyoïdien, 50, 51. — Hyo-thyroïdien, 51.

MUSCLES DE LA LANGUE, 51 — 53.

Stylo-glosse, 51, 52. — Hyo-glosse, 52. — Mylo-glosse, 52. — Génio-glosse, 52, 53.



## MUSCLES DU VOILE DU PALAIS, 53 — 55.

Péristaphylin interne, 53. — Péristaphylin externe, 53, 54. — Palato-staphylin, 54. — Palato-pharyngien, 54, 55. — Glosso-staphylin, 55.

## MUSCLES DU PHARYNX, 55 — 60.

APONÉVROSES PHARYNGIENNES D'INSERTION. Aponévrose céphalo-pharyngienne, 56. — Aponévrose ptérygo-myloïdienne, 56. — Aponévrose cérato-linguale, 57. = CONSTRICTEUR. Constricteur supérieur, 57. — Constricteur moyen, 57. — Constricteur inférieur, 58. = ÉLÉVATEURS. Stylo-pharyngien, 58, 59. — Pétro-pharyngien, 59. — Spléno-salpingo-pharyngien, 59. — Connexions réciproques de l'appareil hyoïdien, 60.

## SECTION TROISIÈME.

## MUSCLES DU BASSIN,

61 — 65.

## MUSCLES DE LA RÉGION ANO-GÉNITALE, 61 — 65.

Releveur de l'anus, 61, 62. — Ischio-coccygien, 62. — Sphincter externe de l'anus, 62. — Transverse du périnée, 62, 63. — Bulbo-caverneux, 63. — Ischio-caverneux, 63. — Pubio-urétral, 63, 64. — Pubio-prostatique, 64. — Constricteur du vagin, 64. — Ischio-caverneux de la femme, 64. — Ischio-clitoridien, 64.

## SECTION QUATRIÈME.

## MUSCLES DES MEMBRES,

66 — 114.

## MUSCLES DU MEMBRE THORACIQUE, 66 — 88.

MUSCLES DE L'ÉPAULE. Deltôïde, 66, 67. — Sus-épineux, 67, 68. — Coraco-brachial, 68. — Grand rond, 68, 69. — Sous-scapulaire, 69. — Sous-épineux, 69. — Petit rond, 70.

MUSCLES DU BRAS. = *Fléchisseurs*. Biceps brachial, 70, 71. — Brachial antérieur, 71, 72. = *Extenseur*. Triceps brachial, 72, 73.

MUSCLES DE L'AVANT-BRAS. = *Plan antérieur*. Rond pronateur, 73, 74. — Radial antérieur, 74. — Palmaire grêle, 74. — Cubital antérieur, 74, 75. — Fléchisseur superficiel des doigts, 75, 76. — Fléchisseur profond des doigts, 76, 77. — Long fléchisseur du pouce, 77. — Carré pronateur, 77, 78. = *Plan postérieur*. Anconé, 78. — Extenseur commun des doigts, 78, 79. — Extenseur propre du petit doigt, 79. — Cubital postérieur, 79, 80. — Long abducteur du pouce, 80. — Court extenseur du pouce, 80. — Long extenseur du pouce, 80, 81. — Extenseur propre de l'indicateur, 81. = *Plan externe*. Long supinateur, 81, 82. — Court supinateur, 82. — Premier radial externe, 83. — Second radial externe, 83.

MUSCLES DE LA MAIN. = *Eminence thenar*. Court abducteur du pouce, 84. — Opposant du pouce, 84. — Court fléchisseur du pouce, 84, 85. — Adducteur du pouce, 85. = *Eminence hypothénar*. Palmaire cutané, 85. — Adducteur du petit doigt, 85, 86. — Court fléchisseur du petit doigt, 86. — Opposant du petit doigt, 86. — Lombricaux, 86, 87. — Interosseux, 87, 88.

## MUSCLES DU MEMBRE ABDOMINAL, 88 — 114.

MUSCLES DE LA HANCHE. Psoas-iliaque, 88, 89. — Petit psoas, 89, 90. — Grand fessier, 90, 91. — Moyen fessier, 91. — Petit fessier, 91, 92. — Pyramidal, 92. — Obturateur interne, 92, 93. — Jumeaux, 93. — Obturateur externe, 93. — Carré crural, 93.

MUSCLES DE LA CUISSE. = *Extenseur*. Triceps fémoral. Droit antérieur, vaste interne, vaste externe, 94. — 96. = *Fléchisseurs*. Biceps, 97.

— Demi-tendineux, 97, 98. — Demi-membraneux, 98. = *Adducteurs*. — Pectiné, 98. — Moyen adducteur, 99. — Petit adducteur, 99. — Grand adducteur, 99, 100. — Couturier, 100, 101. — Droit interne, 101. — Poplité, 101, 102. — Muscle du fascia-lata, 102.

MUSCLES DE LA JAMBE. *Triceps sural*. Jumeaux soléaire et plantaire grêle, 102 — 104. — Jambier postérieur, 104, 105. — Long péronier latéral, 105. — Court péronier latéral, 105, 106. — Jambier antérieur, 106. — Long extenseur commun des orteils et péronier antérieur, 106, 107. — Long extenseur propre du gros orteil, 107, 108. — Long fléchisseur commun des orteils, 108, 109. — Long fléchisseur propre du gros orteil, 109.

MUSCLES DU PIED. Court extenseur des orteils ou pédieux, 109, 110. — Adducteur du gros orteil, 110. — Court fléchisseur du gros orteil, 110, 111. — Abducteur oblique du gros orteil, 111. — Abducteur transverse du gros orteil, 111. — Abducteur du petit orteil, 111, 112. — Court fléchisseur du petit orteil, 112. — Court fléchisseur commun des orteils, 112. — Accessoire du long fléchisseur commun des orteils, 112, 113. — Lombricaux, 113. — Interosseux dorsaux et plantaires, 113, 114.

## LIVRE QUATRIÈME.

## APONÉVROLOGIE.

115 — 134.

Des aponévroses en général, 115 — 118. — Configuration, divisions, 115, 116. — Connexions, 116. — Volume et résistance, 117. — Développement, 117. — Structure, 117. — Terminaison, 117, 118.

## DES APONÉVROSES EN PARTICULIER,

118 — 119.

## APONÉVROSES SOUS-CUTANÉES, 118.

*Aponévroses sous-cutanées du tronc*. Feuillet fibreux celluleux abdomino-thoracique; fascia sous-cutané inguinal; fascia sous-cutané périnéal; fascia sous-cutané axillaire, 118, 119.

*Aponévroses sous-cutanées des membres*, 119.

## APONÉVROSES DU TRONC,

119 — 124.

APONÉVROSES THORACIQUES. Aponévrose intercostale; feuillet sous-pleural, 119, 120.

APONÉVROSES ABDOMINALES. Fascia transversalis, 120. — Feuillet sous-péritonéal, 120. — Aponévrose lombo-iliaque, 120.

APONÉVROSES PELVIENNES. Sous-périnéale, 121. — Intra-périnéale, 121, 122. — Sus-périnéale, 122. — Aponévrose du pyramidal, 122. — Aponévrose de l'obturateur interne, 122. — Bandelettes de renforcement des aponévroses intra-pelviennes, 122.

APONÉVROSES CERVICALES. Cervicale superficielle, 123. — Pré-vertébrale, 123. — Pharyngienne postérieure, 123, 124. — Feuillet de réflexion du scapulo-hyoïdien, 124. — Aponévrose cervico-thoracique, 124.

## APONÉVROSES DES MEMBRES,

124 — 134.

APONÉVROSES DU MEMBRE THORACIQUE. Aponévrose d'enveloppe commune, 125. = *Aponévrose de l'épaule*. Feuillet fibro-celluleux du deltoïde, 125. — Aponévrose sus-épineuse, 125. — Aponévrose sous-épineuse, 125. — Feuillet fibro-celluleux du sous-scapulaire, 125. = *Aponévroses du bras*. Aponévrose brachiale, 125. — Aponévroses partielles du bras, 125, 126. = *Aponévroses de l'avant-*



*bras*. Aponévrose anti-brachiale antérieure, 126. — Anti-brachiale postérieure, 126, 127. — Ligament annulaire du carpe, 127. = *Aponévroses de la main*. Aponévrose palmaire sous-cutanée, 127, 128. — Palmaire profonde, 128. — Dorsale de la main, 128. — Interosseuse, 128. = *Gaines fibreuses digitales*, 128, 129. = *Gaines synoviales de la main*. Carpienne commune, 129. — Métacarpiennes, 129. — Digitales, 129, 130.

APONÉVROSES DU MEMBRE ABDOMINAL. Aponévrose d'enveloppe commune, 130. = *Aponévroses des muscles de la hanche*. Aponévrose du moyen fessier, 130. — Feuillet fibro-celluleux du grand fessier, 130. — Du petit fessier, 130. — Des muscles rotateurs du fémur, 130. = *Aponévrose fémorale*, 130, 131. — Aponévroses partielles de la cuisse, 131, 132. = *Aponévrose jambière*, 132, 133. — Apo-

névroses partielles de la jambe, 133. — Ligament annulaire du tarse, 133. = *Aponévroses du pied*. Aponévrose dorsale, 133. — Aponévroses plantaires, 133, 134. = *Gaines synoviales du pied*, 134.

## COUP-D'OEIL GENERAL

## SUR L'ENSEMBLE ET LES FONCTIONS DU SYSTÈME LOCOMOTEUR.

135 — 137.

*Station verticale*, 135, 136. = *Puissances musculaires dans la station*, 136, 137. = *Coordination des mouvemens*, 137.

ÉPILOGUE, 138.





ARISTOTE  
 HÉROPHILE  
 MONDINI  
 VESALE  
 FALLOPE  
 RUSTACHE  
 SERVET  
 VAROLE  
 CASSERIUS  
 HARVEY  
 ASELLI  
 RUDBECK  
 T. BARTHOLIN  
 MALPIGHI  
 WILLIS  
 RUTSCH  
 LEEUWENHOECK  
 DUVERNEY  
 ALBINUS  
 WINSLOW  
 HALLER  
 MECKEL  
 BUFFON  
 WALTER  
 W. HUNTER  
 MASCAGNI  
 CALDANI  
 RICEAT  
 SOEMMERRING  
 GALL

**TRAITE' COMPLET**  
 DE  
**L'ANATOMIE DE L'HOMME**

COMPRENANT  
**LA MEDECINE OPERATOIRE,**  
 PAR LE DOCTEUR BOURGERY,  
**AVEC PLANCHES LITHOGRAPHIÉES D'APRÈS NATURE**

PAR N.H. JACOB.

OUVRAGE DIVISÉ EN QUATRE PARTIES.

ANATOMIE DESCRIPTIVE.      ANATOMIE GÉNÉRALE.  
 ANATOMIE CHIRURGICALE.      ANATOMIE PHILOSOPHIQUE.

Anatome sola est  
 quæ Dei vias et relictæ, ut Moses ait, vestigia  
 speculatur et novit. (M. A. Severin.)

EMPEDOCLE  
 HIPPOCRATE  
 ARÉTÉE  
 GALIEN  
 AVICENNE  
 ALBUCAZIS  
 GUY DE CHAULLIAC  
 FERNEL  
 A. PARE  
 FRANCO  
 FABRICE DE HILDEN  
 SEVERIN  
 SYDENHAM  
 J.L. PETIT  
 STAHL  
 BOERHAAVE  
 HOFFMANN  
 CHESELDEN  
 SAUVAGES  
 A. LOUIS  
 SENAC  
 MORGAGNI  
 CULLEN  
 BROWN  
 DESAULT  
 SABATIER  
 JENNER  
 PINEL  
 CORVISART  
 LAENNEC



**TOME DEUXIÈME**

PARIS MDCCCXXXI.

C. DELAUNAY ÉDITEUR.





SUJET COMPLET DE MYOLOGIE.

PLANCHE 60. — PLAN ANTÉRIEUR.

ADULTE (SIXIÈME DE NATURE).

Nous avons omis à dessein, parmi les muscles de la face, ceux que leur petit volume empêcherait de pouvoir être distingués. Voyez à cet égard la tête de grandeur naturelle.

1. Faisceau antérieur de l'occipito-frontal. — 2. Orbiculaire des paupières. — 3. Releveur commun de l'aile du nez et de la lèvre supérieure. — 4. Releveur propre de la lèvre supérieure. — 5. Grand zygomatique. Au-dessus se voit le petit zygomatique qui lui est parallèle, et derrière une portion du buccinateur. — 6. Orbiculaire des lèvres. — 7. Carré du menton. — 8. Triangulaire du menton. — 9. Masseter. — 10. Crotaphite ou temporal. — 11. Peaucier. — 12. Sterno-cléido-mastoïdien. — 13. Sterno-hyoïdien. En dehors se voit l'extrémité supérieure du scapulo-hyoïdien. — 14. Bord cervical du trapèze. — 15. Grand pectoral. — 16. Extrémité costale du grand dentelé. — 17. Grand oblique. — 18. Grand droit antérieur de l'abdomen vu au travers des aponévroses des deux obliques. Entre lui et son congénère se voient, au-dessus du pubis, les deux petits muscles pyramidaux. — 19. Bord axillaire du grand dorsal. — 20. Deltoïde. — 21. Biceps brachial. — 22. Coracobrachial. — 23. Portion interne et postérieure du triceps-brachial. — 24. Brachial antérieur. — 25. Long supinateur. — 26. Premier

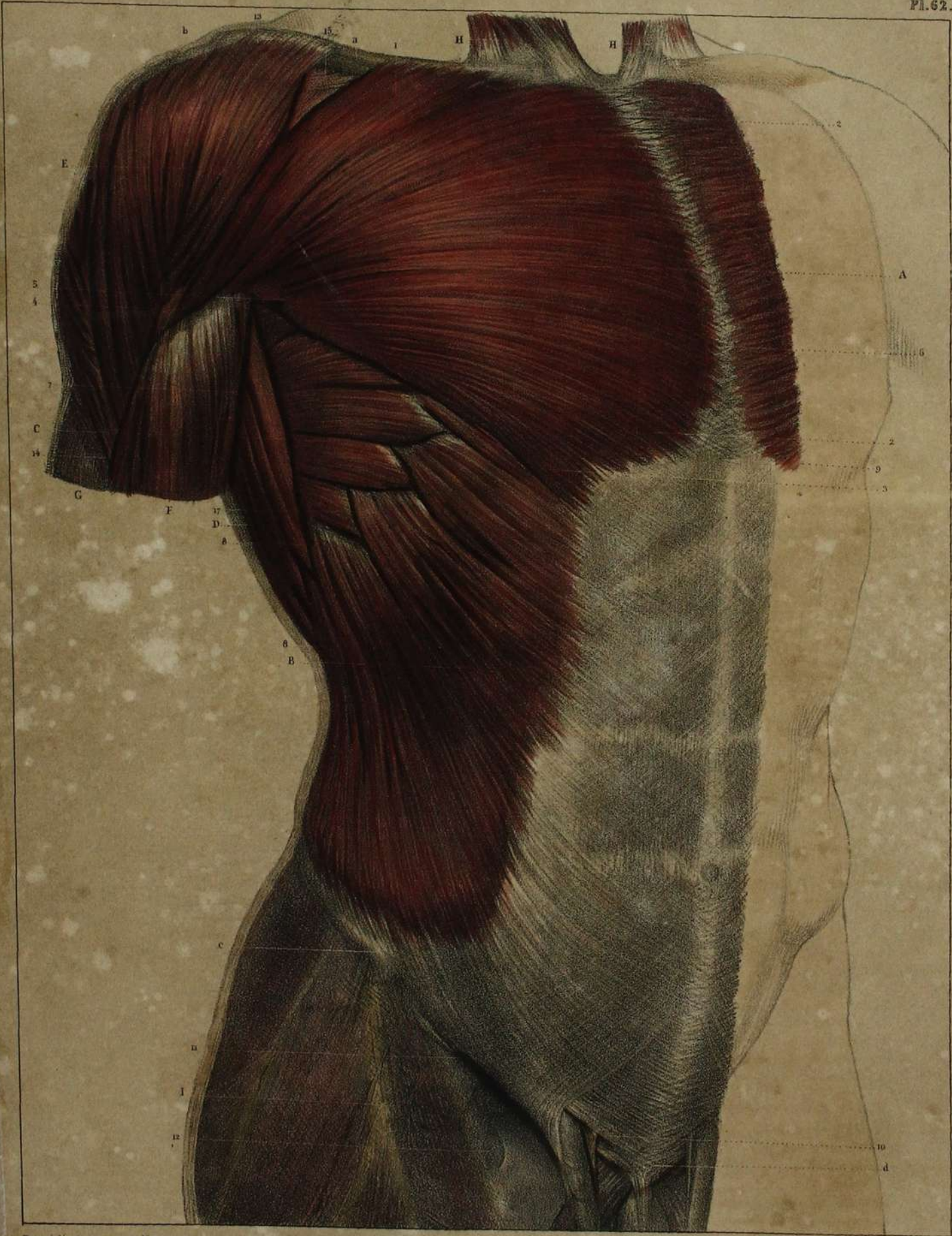radial externe. — 27. Rond pronateur. — 28. Radial antérieur — 29. Palmaire grêle. — 30. Cubital antérieur. — 31. Court abducteur du pouce. — 32. Court fléchisseur du pouce. — 33. Adducteur du pouce. — 34. Adducteur du petit doigt. — 35. Aponévrose palmaire. — 36. Petit muscle palmaire cutané. — 37. Muscle fascia-lata. — 38. Bandelette moyenne principale de l'aponévrose fascia-lata. — 39. Couturier. — 40. Pectiné. — 41. Masse des psoas et iliaque sur la gouttière de l'arcade crurale. — 42. Premier adducteur de la cuisse; derrière se voit le second adducteur — 43. Droit antérieur de la cuisse. — 44. Droit interne. — 45. Vaste externe (portion du triceps). — 46. Vaste interne (portion du triceps). — 47. Jumeau interne. — 48. Bord du soléaire. — 49. Bord du long fléchisseur commun des orteils. — 50. Jambier antérieur. — 51. Long extenseur commun des orteils. — 52. Long péronier latéral. — 53. Court extenseur commun des orteils (pédieux). — 54. Adducteur du gros orteil.

PLANCHE 61. — PLAN POSTÉRIEUR.

1. Faisceau postérieur de l'occipito-frontal. — 2. Crotaphite ou temporal. — 3. Masseter. — 4. Sterno-cléido-mastoïdien. — 5. Extrémité supérieure du splénius. Au-dessous se voit celle de l'angulaire. — 6. Extrémité céphalique du grand complexus. — 7. Trapèze. — 8. Portion de l'extrémité inférieure du bord scapulaire du rhomboïde. — 9. Grand dorsal. — 10. Extrémité postérieure et inférieure du grand oblique de l'abdomen. — 11. Sous-épineux. — 12. Petit rond. — 13. Grand rond. — 14. Deltoïde. — 15. Triceps-brachial. — 16. Brachial antérieur. — 17. Long supinateur. — 18. Premier radial externe. — 19. Anconé. — 20. Second radial externe. — 21. Extenseur commun des doigts. — 22. Extenseur propre du petit doigt. — 23. Cubital postérieur. —

24. Long abducteur du pouce. — 25. Son court extenseur. — 26. Son long extenseur. — 27. Extenseur propre de l'indicateur. — 28. Court abducteur du pouce. — 29. Premier inter-osseux. — 30. Adducteur du petit doigt. — 31. Grand fessier. — 32. Moyen fessier. — 33. Biceps-fémoral. — 34. Demi-tendineux. — 35. Demi-membraneux. — 36. Troisième adducteur. — 37. Droit interne. — 38. Couturier. — 39. Portion externe du triceps-fémoral (vaste externe). — 40. Jumeau interne. — 41. Jumeau externe. — 42. Soléaire. — 43. Long péronier latéral. — 44. Long fléchisseur commun des orteils. — 45. Court extenseur commun des orteils (pédieux).

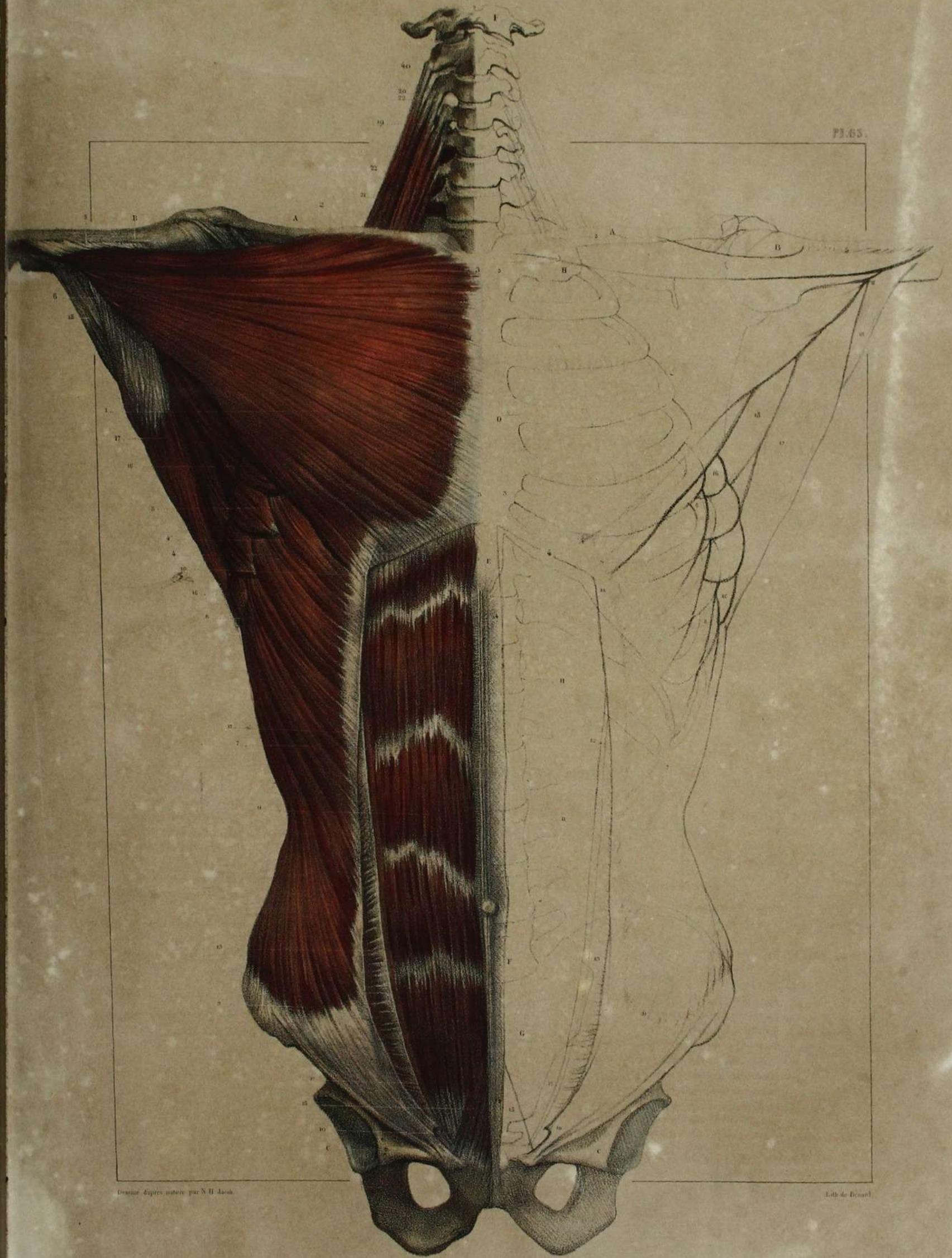



Desiné d'après nature par N. H. Jacob

Lith. de Delaportie





Dessiné d'après nature par N. H. Jacob.

Lith. de Beaucl.



## PAROI ANTÉRIEURE DU TRONC.

### PLANCHE 64. — MUSCLES DE LA DEUXIÈME COUCHE.

PETIT PECTORAL, SOUS-CLAVIER, OBLIQUE INTERNE ET GRAND DROIT DE L'ABDOMEN, ANGULAIRE, SOUS-SCAPULAIRE, GRAND-DORSAL.

ADULTE (DEMI-NATURE).

Les caractères, sur l'esquisse, sont placés dans les points indiqués par le commencement des tirets sur le côté ombré.

#### INDICATION DES LETTRES ET DES CHIFFRES.

A, A. Clavicules. — B, B. Humérus. — C, C. Os des îles.

##### CÔTÉ GAUCHE.

D. Sternum. — E. Appendice xiphoïde. — De F en F. Succession des vertèbres. — G. Sacrum. — De H en H. Les douze côtes.

##### DES DEUX CÔTÉS.

1. Milieu du MUSCLE PETIT PECTORAL. — 2. Son attache supérieure à l'apophyse coracoïde. — De 3 en 3. Ses attaches inférieures aux aponévroses des intercostaux externes et aux côtes, de la seconde à la cinquième. — 4. Feuillet antérieur de l'aponévrose coraco-claviculaire qui enveloppe le muscle sous-clavier.

5. MUSCLE SOUS-CLAVIER. — 6. Milieu du MUSCLE GRAND-DROIT DE L'ABDOMEN. — 7. Son attache supérieure aux cartilages

des côtes et à l'appendice xiphoïde. — 8. Son attache inférieure au pubis.

De 9 en 9. Feuillet antérieur aponévrotique de l'oblique interne coupé au-devant du muscle grand-droit abdominal.

10. Milieu du MUSCLE OBLIQUE INTERNE. — 11. Son attache supérieure aux cartilages et aux fausses côtes. — 12. Son attache inférieure au pubis.

13, 13, 13. MUSCLES INTERCOSTAUX EXTERNES. On aperçoit leur extrémité antérieure dans tous les espaces intercostaux.

De 14 en 14. Les cinq digitations inférieures du grand-dentelé. Ce muscle, dans ce sujet, s'insérât jusqu'à la neuvième côte.

15. SOUS-SCAPULAIRE. — 16. Son attache humérale.

17. Bord axillaire du GRAND-DORSAL. — 18. Son attache humérale.

19. Tendon huméral du GRAND-PECTORAL. — 20. ANGULAIRE.

— De 21 en 21. Ses attaches supérieures.

### PLANCHE 65. — MUSCLES DE LA TROISIÈME COUCHE.

INTERCOSTAUX INTERNES ET EXTERNES; PETIT OBLIQUE ET TRANSVERSE ABDOMINAUX VUS DE FACE.

#### INDICATION DES LETTRES ET DES CHIFFRES.

A. Dernière vertèbre cervicale. Au-dessous se voient les quatre premières vertèbres dorsales; la partie supérieure du sternum et les arcs antérieurs des deux premières côtes ayant été enlevés pour laisser voir la disposition des intercostaux en arrière.

B, B. Les deux premières côtes coupées en dehors. — De C en C. Les huit côtes, de la troisième à la dixième. — D. Sternum. Au bas est son appendice. — E, E. Les os des îles.

##### MUSCLES INTERCOSTAUX.

CÔTE DROIT : Dans toute la hauteur, est représenté le plan des INTERCOSTAUX EXTERNES.

De 1 en 1. Partie antérieure des intercostaux externes. — De 2 en 2. Aponévroses antérieures qui unissent les cartilages des côtes entre eux et avec le sternum. — 3. Espace intercostal entre les troisième et quatrième côtes, dont l'aponévrose est enlevée pour laisser apercevoir l'extrémité sternale de l'intercostal interne placée derrière. — 4, 4. Extrémité postérieure de l'intercostal interne recouvrant l'externe jusqu'à l'angle des côtes. — 5, 5. Extrémité costo-vertébrale de l'intercostal externe. — 6. La même extrémité non recouverte. — CÔTÉ GAUCHE : Dans toute la hauteur, est représenté le plan des intercostaux internes. — De 7 en 7. Leur partie antérieure. — 8, 8. Leur extrémité postérieure jusqu'à l'angle des côtes. — 9. Extrémité costo-vertébrale de l'intercostal externe. — 10, 10. Espace libre, sans intercostal externe.

##### MUSCLE PETIT OBLIQUE.

11. Son milieu. — 12. L'extrémité antérieure de son insertion

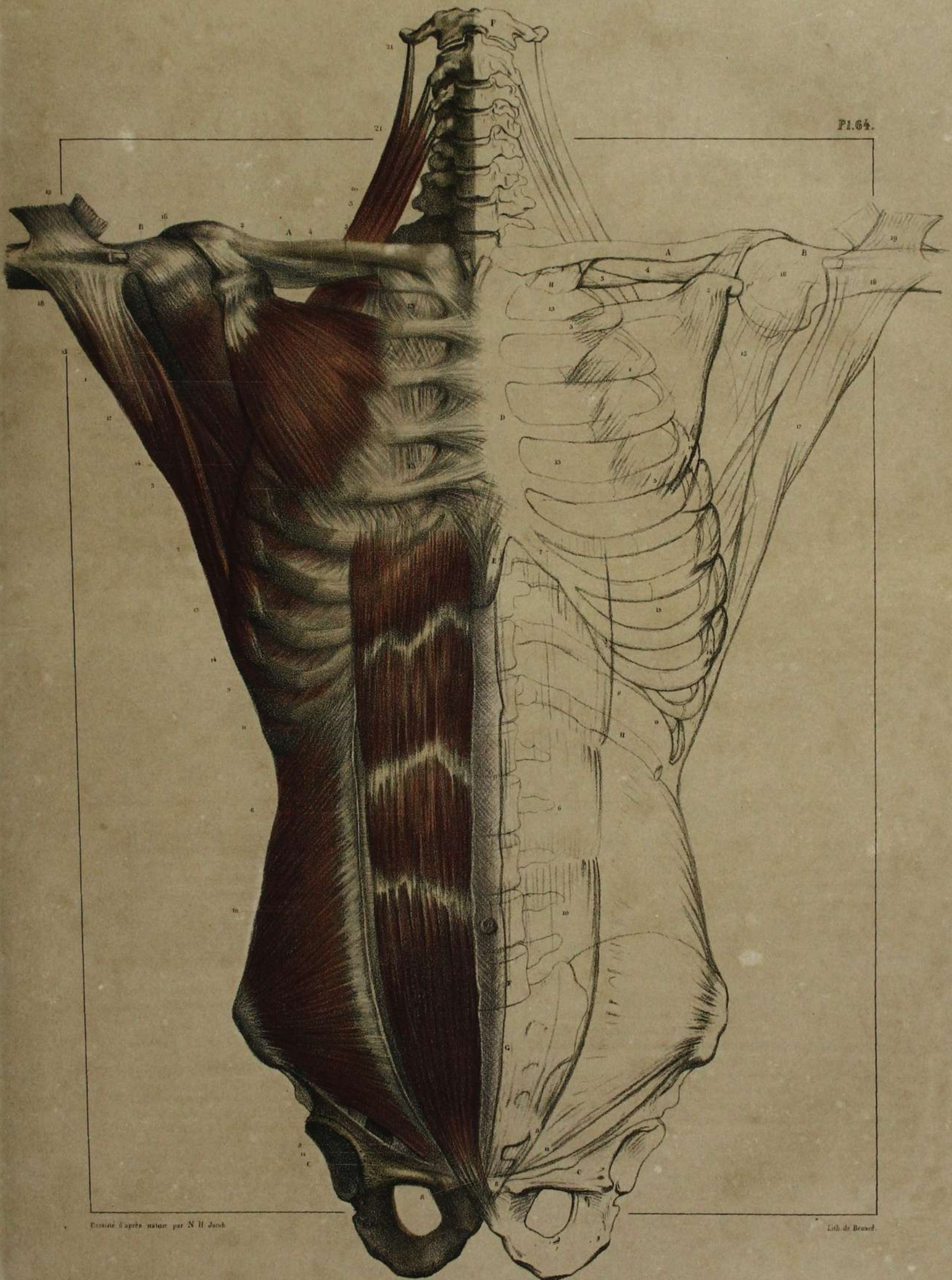iliaque. — De 13 en 14. Son attache charnue aux cartilages des côtes. — De 14 en 15. Son attache aponévrotique. — 16, 16. Aponévrose du petit oblique. — 17, 17. Section de l'aponévrose du grand oblique intimement unie à la précédente sur la ligne blanche. — 18, 18. Ligne blanche séparant les deux muscles petit oblique et transverse. — 19. Fibres inférieures implantées dans la gouttière du ligament de Poupart. — 20. Fibres inférieures formant une arcade au-dessus du cordon des vaisseaux spermatiques. — 21, 21. Ligament de Poupart ou aponévrose du grand oblique renversée. — 22. Ligament inguinal interne. — 23. Pilier interne de l'anneau.

##### MUSCLE TRANSVERSE.

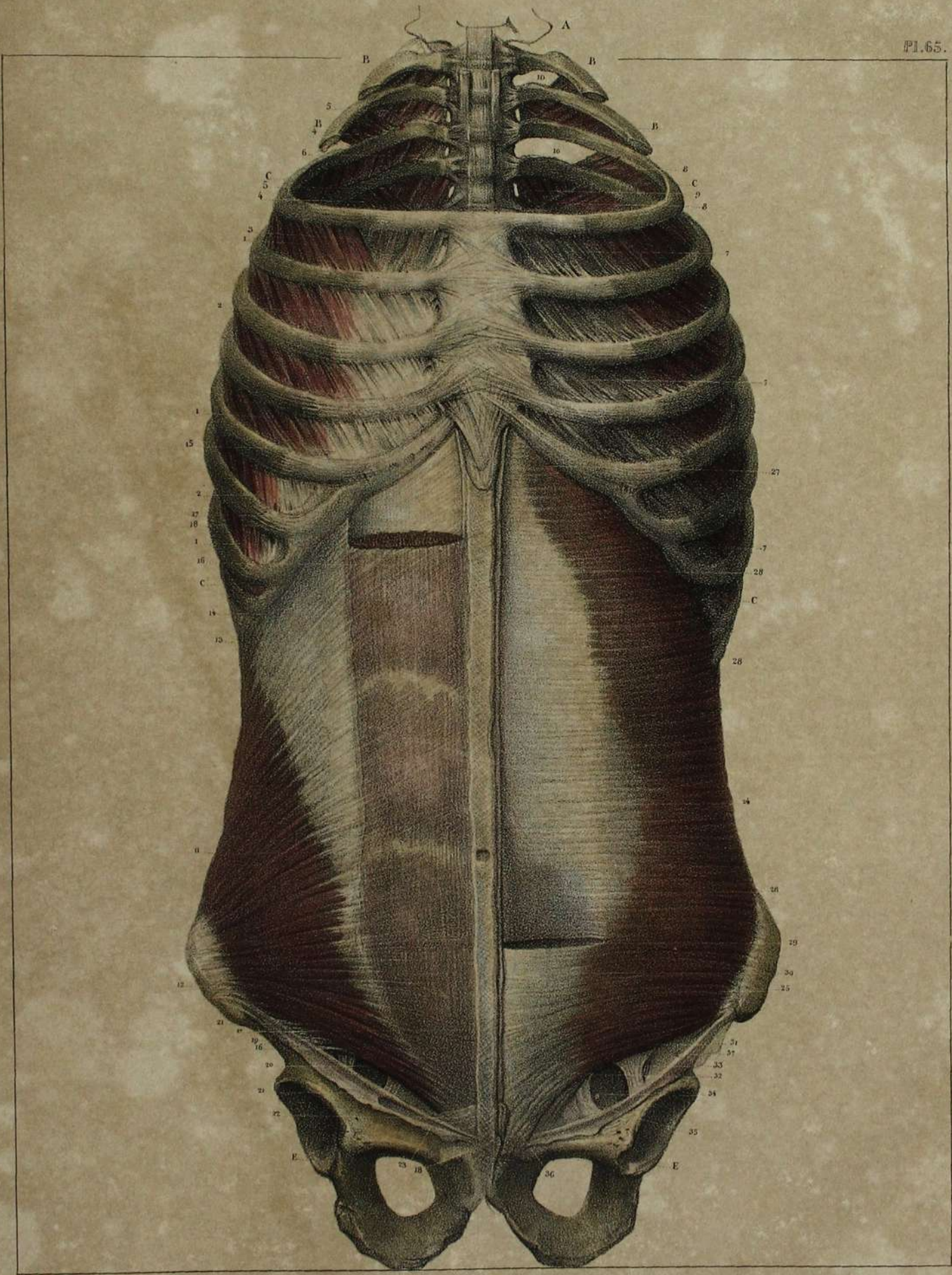
24. Son milieu. — 25. L'extrémité antérieure de son insertion iliaque.

De 26 en 27. Son insertion en dedans du rebord cartilagineux des côtes. — 28, 28. Aponévrose du transverse formant la gouttière dans laquelle est reçu le muscle droit. — 29. Fente qui donne passage au même muscle. — 30. Feuillet inférieur placé au-devant de lui. — 31. Fibres inférieures implantées dans la gouttière du ligament de Poupart. — 32. Arcade que forment les fibres au-dessus de l'anneau inguinal interne. — 33. Pilier externe de cet anneau formé par le fascia-transversalis. — 34. Orifice interne du canal inguinal. — 35. Bride interne formée par les vaisseaux épigastriques revêtus de tissu cellulaire fibreux. — 36. Attache pubienne. — 37. Aponévrose du grand oblique renversée.









Designé d'après nature par N.H. Jacob.

Lith de Bernard.



# MUSCLES LATÉRAUX DU TRONC.

## PLANCHE 66. — TROISIÈME COUCHE.

GRAND DENTELÉ, TRANSVERSE ABDOMINAL, INTERCOSTAUX EXTERNES.

ADULTE (DEMI-NATURE).

### INDICATION DES LETTRES ET DES CHIFFRES.

A, A. Vertèbres. — De B en B. Les douze côtes. — C. Omoplate. — D. Os des îles.

1. Milieu du MUSCLE GRAND DENTELÉ, descendant sur ce sujet jusqu'à la neuvième côte. — 2. Languette supérieure des première et deuxième côtes. — 3. Deuxième languette qui s'insère à la deuxième côte et à l'aponévrose superficielle des intercostaux externes. — 4. Son attache aponévrotique à l'omoplate. — 5, 5. Les deux premières languettes rayonnées. — 6. Leur insertion à la partie inférieure de l'omoplate, au-dessus du tendon du faisceau inférieur. — De 7 en 7. Les six languettes inférieures. — 8. Leur insertion à l'omoplate par un tendon commun.

9. Milieu du muscle TRANSVERSE ABDOMINAL.

De 10 en 10. Bord postérieur du muscle inséré sur la triple aponévrose postérieure.

De 10 à 12. Bord costal.

De 10 à 11. Insertions sur les deux dernières côtes et sur les petites aponévroses interposées entre le transverse, les intercostaux, à l'extérieur, et, à l'intérieur, le diaphragme.

De 11 à 12. Insertions sous les cartilages des côtes.

De 12 à 13. Bord antérieur de l'aponévrose placée derrière le muscle droit.

De 13 à 14. Feuillet inférieur de cette aponévrose qui passe au-devant du muscle droit. La fente aponévrotique est indiquée au-dessus du tiret.

15. Fibres inférieures en arcade au-dessus du cordon spermatique.

16. Ouverture formant un véritable anneau interne.

17. Insertion du fascia-transversalis formant un pilier externe de l'anneau.

18. Insertion pubienne. Au-dessous de ces détails se voient le bord du ligament de Poupart et le faisceau coupé des psoas et iliaque.

De 10 à 19. Attache du bord inférieur à la lèvre interne de l'os des îles.

20. Aponévrose postérieure.

21. Section de la masse du sacro-spinal.

22, 22, 22. Muscles intercostaux externes. Ils règnent également dans toute la hauteur.

## PLANCHE 67. — GRAND PECTORAL, GRAND OBLIQUE, SOUS-CLAVIER.

### INDICATION DES LETTRES ET DES CHIFFRES.

FIGURE 1. — GRAND PECTORAL. — A. Sternum. — B. Humérus. — C. Clavicule. — D. Omoplate. — E, F. Sixième et septième côtes.

1. Faisceau claviculaire.

De 2 en 2. Faisceaux sternaux. — 3. Faisceau qui s'insère sur l'aponévrose abdominale. — 4. Faisceau qui s'insère sur la sixième côte. — 5. Point de torsion des faisceaux inférieurs. — 6. Portion tendineuse. — De 7 en 7. Feuillet antérieur du tendon (attache du faisceau claviculaire et des faisceaux sternaux supérieurs). — 8. Feuillet postérieur du tendon (attache des faisceaux inférieurs).

FIGURE 2. — TENDON HUMÉRAL du grand pectoral avec ses deux feuillets et leur gouttière inférieure.

FIGURE 3. — GRAND OBLIQUE. — De A en A. Les six dernières vertèbres dorsales. — De B en B. Les six dernières côtes — C. Os des îles.

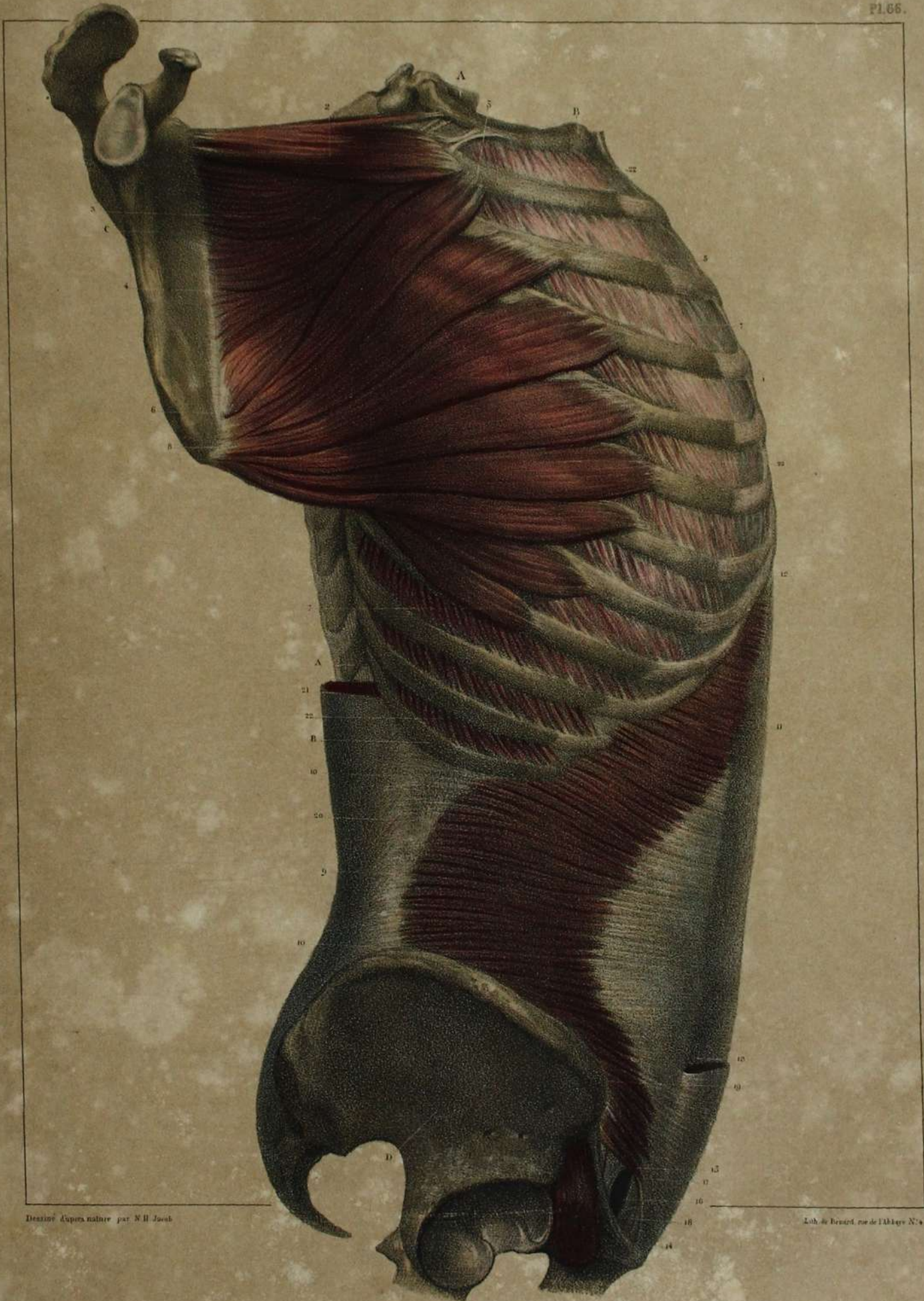1. Milieu du muscle.

2. Faisceau supérieur. — De 3 en 3. Attaches postérieures et supérieures aux côtes. — De 4 en 4. Attache antérieure sur l'aponévrose. — 5. Anneau inguinal. En arrière se voit le ligament de Poupart et le faisceau coupé des psoas et iliaque. — 6. Attache inférieure à la lèvre externe de la crête de l'os des îles. — De 3 en 7. Bord postérieur du muscle qui adhère au feuillet superficiel de l'aponévrose du transverse. — 8. Le même feuillet aponévrotique recouvrant la masse musculaire du sacro-spinal.

FIGURE 4. — SOUS-CLAVIER. — A. Clavicule. — B. Moitié de la pièce supérieure du sternum. — C. Omoplate.

1. Sous-clavier. — 2. Feuillet antérieur de l'aponévrose ou ligament coraco-claviculaire renversé. — 3. Ligament costo-claviculaire que traverse le tendon du sous-clavier.

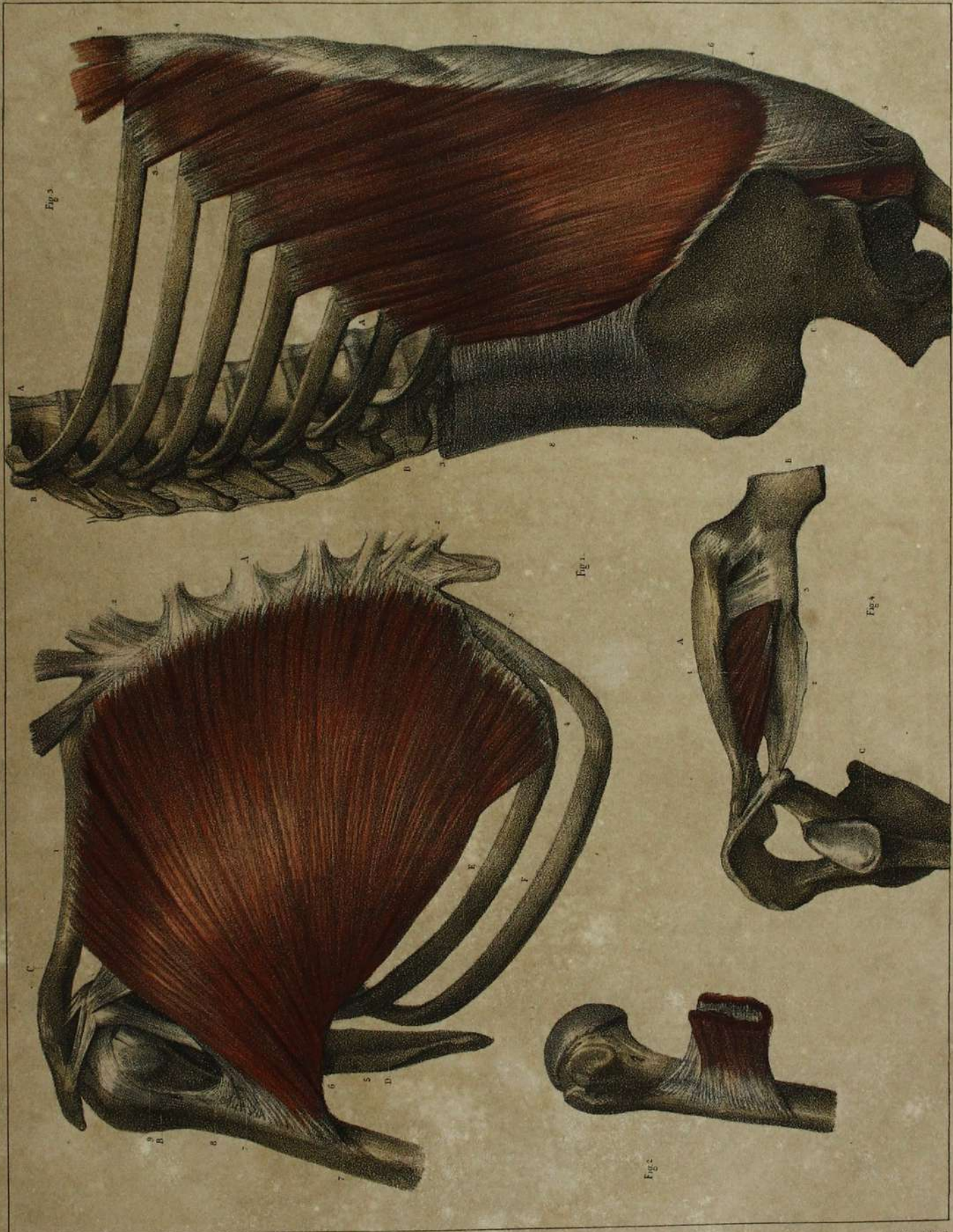



Designé d'après nature par N. H. Jacob

Lech de Brant, rue de l'Abbaye N. 4.





Designe d'après nature par N.H. Jacob.

Lith. de Bécard.



MUSCLES.

PLANCHE 68.

PETIT PECTORAL, PETIT OBLIQUE, TRIANGULAIRE DU STERNUM.

ADULTE (DEMI-NATURE).

FIGURE 1.

PETIT PECTORAL avec le sous-clavier et quelques inter-costaux externes. Les os sont recouverts de leurs ligaments et de leurs capsules. — A. Clavicule. La planche ne présente qu'une clavicule et qu'un A. — B. Sternum. — C. Humérus. — De D en D. Les six premières côtes. — 1. Milieu du muscle petit pectoral. — 2. Son attache supérieure à l'apophyse coracoïde. — De 3 en 3. Ses attaches inférieures de la troisième à la cinquième côte et à l'aponévrose des inter-costaux externes. — 4. Sous-clavier. — 5, 5. Inter-costaux externes.

FIGURE 2.

OBLIQUE INTERNE.

De A en A. Les six vertèbres, de la sixième à la onzième. — De B en B. Les sept dernières côtes, de la sixième à la douzième. — C. Os des îles. — 1. Milieu du muscle. — De 2 en 2. Attache postérieure sur le feuillet fibreux qui se confond avec l'aponévrose du transverse. — De 3 en 3. Attache antérieure sur le feuillet aponévrotique qui passe au-devant du muscle droit. — De 4 en 4. Le même feuillet étendu de l'appendice xiphoïde au pubis. — De 5 en 5. Aponévrose du grand oblique confondue avec la précédente à un demi-pouce de la ligne blanche. — 6. Son insertion au pubis. — De 7 en 7. Attaches supérieures à l'extrémité

et au bord cartilagineux des côtes. — 8. Attache à la douzième côte. — 9. Attache à la onzième côte. — 10, 10. Attaches intermédiaires aponévrotiques. — Dans le reste de l'étendue, attache au rebord cartilagineux des côtes, de la sixième à la dixième, et à l'appendice xiphoïde. — De 11 en 11. Bord inférieur du muscle (attache iliaque). — 12. Fibres qui se continuent avec le muscle crémaster, et arcade formée par les fibres inférieures au-dessous du cordon des vaisseaux spermatiques. Au-dessous se voient le bord du ligament de Poupart et le faisceau coupé des psoas et iliaque. — De 13 en 13. Aponévrose postérieure confondue avec le feuillet de la triple aponévrose du transverse.

FIGURE 3.

TRIANGULAIRE DU STERNUM.

A. Plan postérieur du sternum. — DES DEUX CÔTÉS : — B, B. Clavicules. — De C en C. Les six premières côtes coupées. — De 1 en 1. Milieu des cinq faisceaux des triangulaires du sternum. — De 2 en 2. Leurs attaches sur les côtes et les fibres aponévrotiques des inter-costaux internes, de la deuxième côte à la sixième. — De 3 en 3. Leurs attaches sternales. — 4, 4. Point de jonction des faisceaux inférieurs des triangulaires du sternum avec les transverses abdominaux. — 5, 5. Extrémité supérieure des transverses abdominaux. — De 6 en 6. Inter-costaux internes.

PLANCHE 69.

DÉTAILS DE LA PARTIE INFÉRIEURE DES MUSCLES GRAND ET PETIT OBLIQUES,

ET DE LEURS RAPPORTS AVEC LES AINES ET LA NAISSANCE DES CUISSSES.

ADULTE (GRANDEUR NATURELLE).

CÔTÉ DROIT DU SUJET : Grand oblique et aponévrose fémorale. CÔTÉ GAUCHE : Petit oblique et partie supérieure des muscles de la cuisse.

A, A. Épines antérieures et supérieures des os des îles.

CÔTÉ DROIT :

B. Epine du pubis.

1. Fibres musculaires inférieures du grand oblique. — 2, 2, 2. Aponévrose du même muscle. — 3, 3. Section de cette aponévrose sur la ligne blanche. — 4, 4. Bandelettes ligamenteuses de renforcement qui forment, par leur extrémité, les piliers de l'anneau inguinal. — 5, 5. Repli de l'aponévrose ou ligament de Poupart. — 6. Pilier externe de l'anneau inguinal. — 7. Son pilier interne entre-croisé sur le pubis avec celui du côté opposé. Plus en dedans est une fente aponévrotique vasculaire. — 8. Ouverture de l'anneau inguinal. — 9, 9. Fibres obliques, nées du ligament de Poupart, qui se portent sur l'aponévrose en croisant sa direction, ferment en haut l'ouverture de l'anneau et en lient entre eux les deux piliers. — 10. Feuillet superficiel de l'aponévrose fascia-lata, au-devant du canal crural. — 11. Repli falciforme de l'aponévrose formant le bord libre de l'orifice inférieur du même canal. — 12. Section de la veine saphène interne qui passe par cet orifice.

CÔTÉ GAUCHE :

De 13 en 13. Fibres musculaires inférieures du muscle oblique interne. — 14. Arcade formée, au-dessus du cordon des vaisseaux spermatiques, par les dernières fibres, dont quelques-unes se détachent pour concourir à la formation du muscle crémaster. — 15. Aponévrose du muscle petit oblique. — 16, 16. Gouttière du ligament de Poupart. — 17, 17. Aponévrose du grand oblique renversée. — 18. Pilier externe. — 19. Attache supérieure du ligament de Poupart, ou ligament inguinal interne. — 20. Pilier interne. Entre les deux piliers se voit, à revers, l'ouverture de l'anneau inguinal que traverse le cordon des vaisseaux spermatiques. Au-dessous du pilier interne est la fente aponévrotique indiquée de l'autre côté. — 21. Muscle couturier. — 22. Fascia-lata. Manque. — 23. Droit antérieur de la cuisse. — 24. Faisceau des psoas et iliaque. — 25. Pectiné. — 26. Premier adducteur. — 27. Pénis. — 28. Cordon des vaisseaux spermatiques. — 29. (Côté droit.) Aponévrose fascia-lata, au-dessous de l'insertion du muscle du même nom.



Fig. 2.

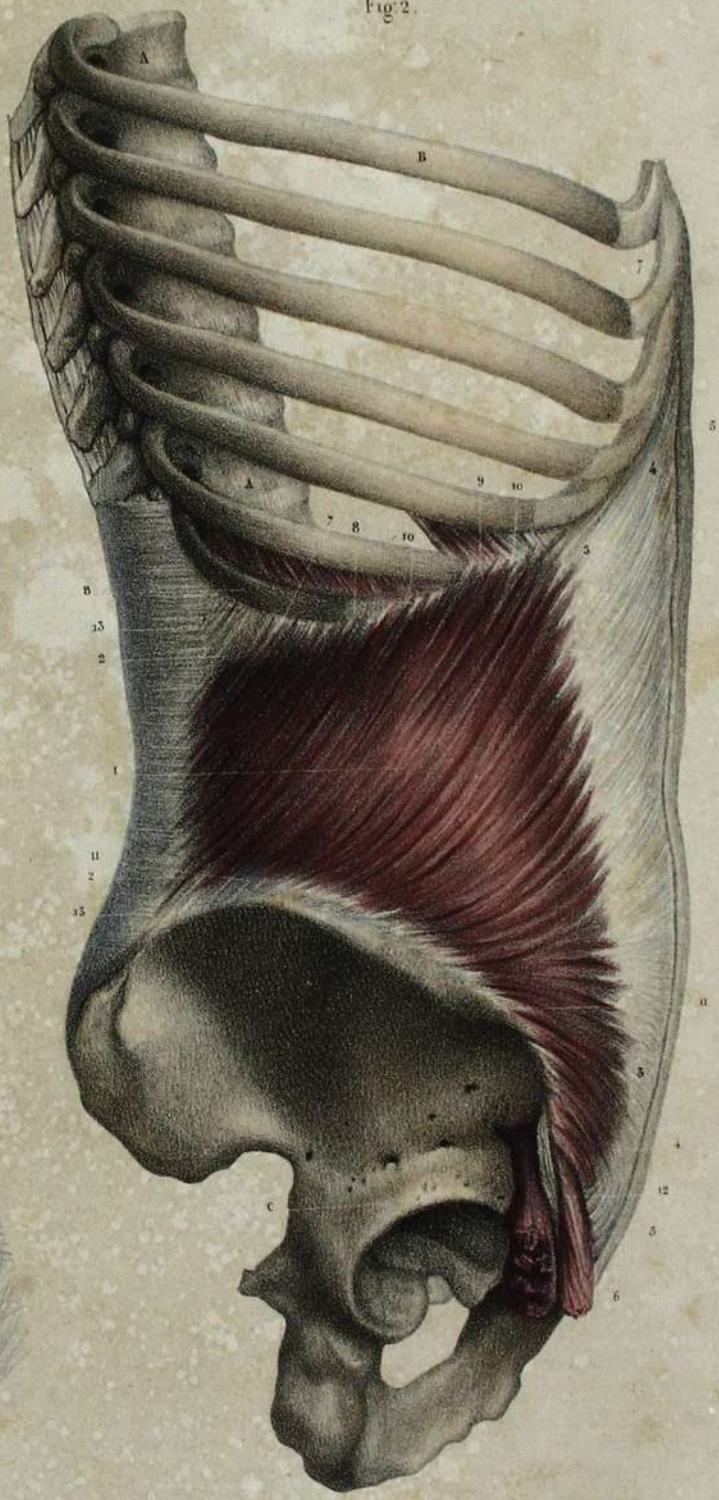
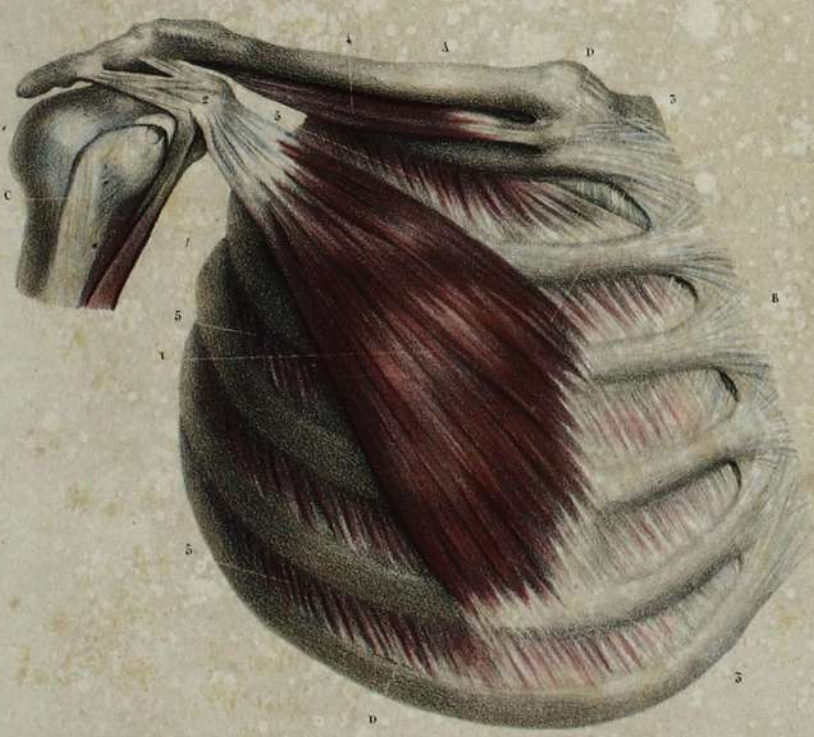
Fig. 3.



Fig. 1.







Lith. de Bruneau

dessiné d'après nature par N.H. Jacob.



# PAROI ANTÉRIEURE DU TRONC.

## ÉTUDE DU CANAL INGUINAL.

DÉTAILS DE L'EXTRÉMITÉ INFÉRIEURE DU GRAND OBLIQUE ET DU TRANSVERSE, ET DE LEURS RAPPORTS AVEC LES AINES ET LA NAISSANCE DES CUISSSES.

ADULTE (GRANDEUR NATURELLE).

CÔTÉ GAUCHE DU SUJET : Grand oblique dont l'aponévrose est entr'ouverte et renversée pour montrer l'intérieur du canal inguinal, le CRÉMASTER étant enlevé. Le contour de l'anneau est conservé sous forme d'une bride. — La cuisse représente l'extrémité supérieure des muscles superficiels. — CÔTÉ DROIT : Transverse et aponévrose fémorale.

### INDICATION DES LETTRES ET DES CHIFFRES.

A, A. Épines iliaques antérieures et supérieures.  
B, B. Épines du pubis.

#### CÔTÉ GAUCHE.

1. Extrémité inférieure du GRAND OBLIQUE.
- 2, 2. Son aponévrose.
- 3, 4. Lambeaux de l'aponévrose renversés pour montrer l'intérieur du canal inguinal.
5. Naissance du ligament de Poupart.
6. Coupe des bandelettes d'où procède le pilier externe.
7. Pilier externe implanté sur l'épine du pubis.
8. Bandelette d'où procède le pilier interne.
9. Pilier interne. — Entre les deux piliers est l'anneau inguinal.
10. Ligament inguinal interne.
11. Extrémité du pilier interne du côté droit.
12. Première bandelette d'insertion au pubis, séparée du pilier interne par l'arcade de passage du nerf ilio-scrotal.
13. Extrémité de l'aponévrose qui ferme l'anneau, conservée sous forme d'une bride.

#### CÔTÉ DROIT.

14. Naissance du ligament de Poupart à l'épine iliaque.
15. Aponévrose renversée sur la cuisse.
16. Son attache formant le pilier externe.
- 17, 17. Aponévrose du petit oblique au-devant du grand droit.
18. Côté gauche : dernières attaches de ce muscle dans la gouttière du ligament de Poupart. L'arcade qu'il forme est soulevée par une airigne pour laisser apercevoir celle du transverse.

19. Côté droit : extrémité des fibres du petit oblique renversées en dedans pour laisser voir l'aponévrose du transverse.

20. *Idem.* TRANSVERSE.

21. *Idem.* Dernières attaches de ce muscle dans la gouttière du ligament de Poupart.

22, 22. Sommet de l'arcade qu'il forme au-dessus de l'orifice interne du canal inguinal.

23. Aponévrose du transverse.

24. Attache inférieure au pubis. C'est la même aponévrose qui se voit à travers l'orifice de l'anneau inguinal gauche.

25, 25. *Des deux côtés* : bord épais du fascia-transversalis qui limite en dehors l'orifice supérieur du canal inguinal et vient s'unir à la gouttière du ligament de Poupart.

26, 26. *Idem.* Portion très fine du même fascia qui forme le bord interne de l'orifice. Derrière une lamelle fibro-celluleuse se voient les vaisseaux épigastriques qui montent parallèlement au bord interne.

27, 27. *Idem.* Orifice interne ellipsoïde du canal inguinal.

28. Côté droit : feuillet aponévrotique superficiel appliqué sur les vaisseaux cruraux.

29. *Idem.* Section de la veine saphène interne qui traverse l'aponévrose fémorale (anneau crural inférieur) pour se jeter dans la veine fémorale.

30. Côté gauche : muscle couturier.

31. *Idem.* Fascia-lata.

32. *Idem.* Masse réfléchie des psoas et iliaque.

33. *Idem.* Pectiné.

34. *Idem.* Droit antérieur.

35. *Idem.* Premier adducteur.

36. Pénis.





Dessiné d'après nature par N. H. Jacob



MUSCLES  
DE LA PAROI ANTÉRIEURE DU TRONC  
VUS PAR LEUR SURFACE POSTÉRIEURE.

EXTRÉMITÉ INFÉRIEURE DES MUSCLES ABDOMINAUX.

CÔTÉ DROIT. — *Grand oblique et son aponévrose.*

CÔTÉ GAUCHE. — *Grand droit et fascia-transversalis.*

ADULTE (GRANDEUR NATURELLE).

INDICATION DES LETTRES ET DES CHIFFRES.

DES DEUX CÔTÉS.

De a en a. Section verticale de l'os coxal, qui tombe au milieu de la cavité cotyloïde.

a'. Section oblique qui envahit dans la branche horizontale du pubis, pour faire apercevoir l'anneau crural.

a". Plan de la section verticale du pubis.

b. Segment de la cavité cotyloïde.

c. Épine iliaque antérieure et supérieure.

d. Portion de la fosse iliaque, en arrière de la section du muscle iliaque.

e. Épine du pubis.

f. Naissance de la branche descendante du pubis.

g. Symphyse pubienne.

CÔTÉ DROIT.

1. Anneau inguinal.

2. Bandelettes qui se rassemblent pour former le pilier externe de l'anneau.

3. Leur extrémité supérieure où elles procèdent du grand oblique.

4. Bandelette du pilier interne. — 5. Son extrémité supérieure.

6. Bandelette supérieure, séparée de la précédente par une petite arcade.

7. Fibres transversales de liaison des bandelettes.

De 8 en 8. Lambeau du fascia-transversalis qui forme le revêtement postérieur de la gouttière du ligament de Poupart.

9. Le même lambeau renversé au-dessous des dernières insertions du petit oblique et du transverse (15).

10. Ligament de Gimbernat.

11. Ligament inguinal interne.

12, 12. Aponévrose du grand oblique.

13. Extrémité inférieure du muscle grand oblique.

De 14 en 15. Insertion inférieure du petit oblique et du trans-

verse dans la GOUTTIÈRE DU LIGAMENT DE POUPART (repli de l'aponévrose du grand oblique et du fascia-transversalis).

16. Gouttière que forment le fascia-transversalis et le fascia-iliaca. Elle règne jusqu'à l'anneau crural.

17. Anneau crural (interne supérieur).

18. Extrémité inférieure du pyramidal. Ce muscle est enlevé dans quelques lignes d'étendue pour laisser voir le ligament inguinal interne, et se continue plus haut.

19. Portion de l'aponévrose du petit oblique qui adhère à celle du grand oblique.

20. Extrémité coupée du grand droit.

21. Portion inférieure de la ligne blanche.

22. Ligament triangulaire qui forme son attache pubienne.

CÔTÉ GAUCHE.

23. Fascia-transversalis sur le muscle transverse et son aponévrose.

24. Orifice interne et supérieur du canal inguinal (ANNEAU INGUINAL INTERNE).

25. Son bord interne; 26, son bord externe, formés tous deux par le fascia-transversalis.

27. Extrémité inférieure du grand droit.

28. Gouttière des fascia-transversalis et fascia-iliaca.

29. Son élargissement en infundibulum au-dessus de l'anneau crural.

30. Anneau crural.

31. Ligament de Gimbernat.

DES DEUX CÔTÉS.

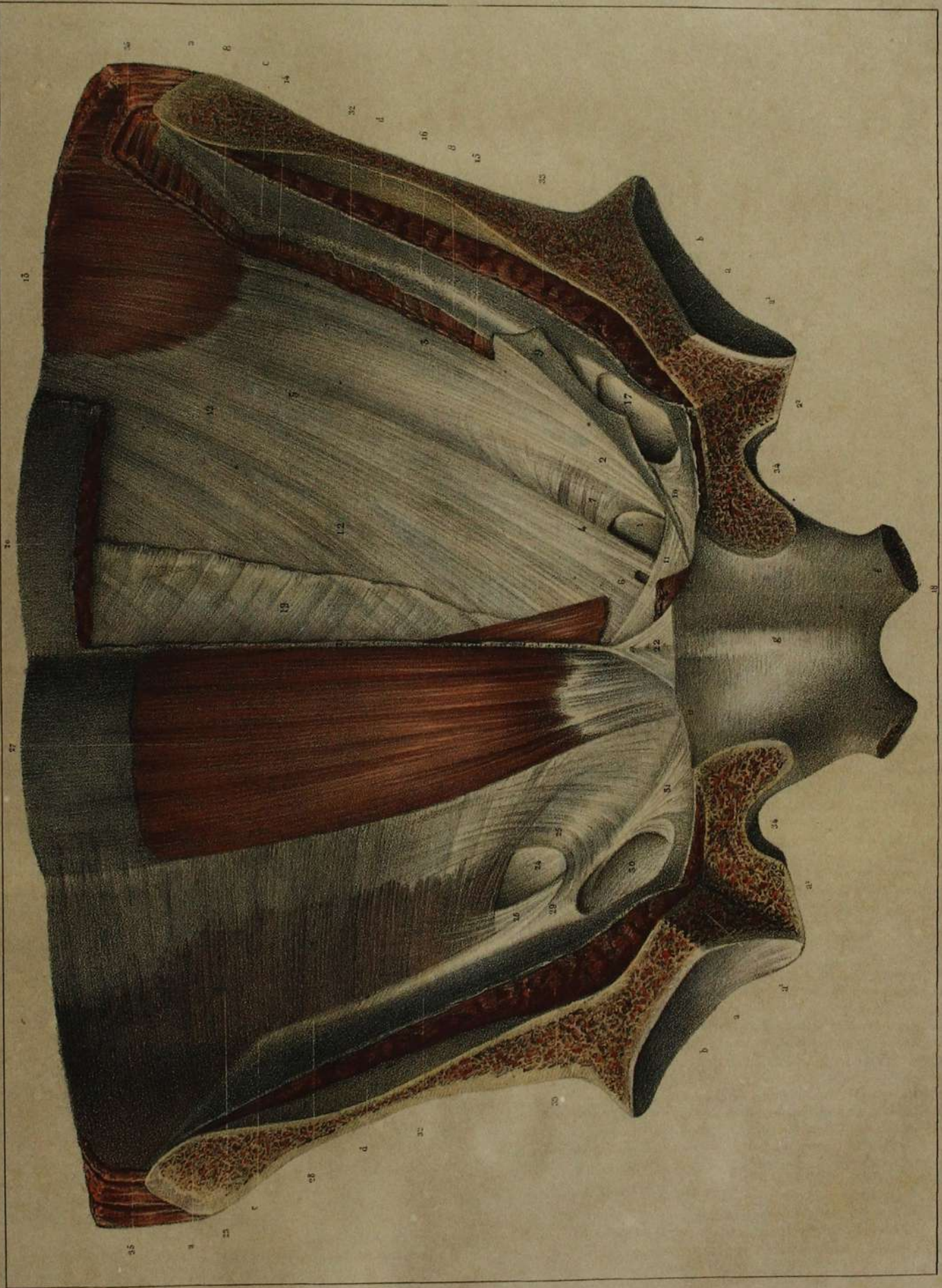
32. Fascia-iliaca, sur le muscle iliaque.

33. Plan de la section verticale des muscles psoas et iliaque.

34. Section de l'attache pubienne du pectiné.

35. Tranche des muscles abdominaux à leur insertion iliaque.







# MUSCLES

## DE LA PAROI ANTÉRIEURE DU TRONC

VUS PAR LEUR SURFACE POSTÉRIEURE.

EXTRÉMITÉ INFÉRIEURE DES MUSCLES ABDOMINAUX.

CÔTÉ GAUCHE. — *Petit oblique et crémaster.*

CÔTÉ DROIT. — *Transverse ; détails du canal inguinal ; grand droit.*

ADULTE (GRANDEUR NATURELLE).

INDICATION DES LETTRES ET DES CHIFFRES.

DES DEUX CÔTÉS.

De a en a. Section verticale de l'os coxal, qui tombe au milieu de la cavité cotyloïde.

a'. Section oblique qui envahit dans la branche horizontale du pubis, pour laisser apercevoir l'anneau crural.

a". Plan de la section verticale du pubis.

b. Segment de la cavité cotyloïde.

c. Épine iliaque antérieure et supérieure.

d. Portion de la fosse iliaque, en arrière de la section du muscle iliaque.

e. Épine du pubis.

f. Naissance de la branche descendante du pubis.

g. Symphyse pubienne.

CÔTÉ GAUCHE.

De 1 en 2. PETIT OBLIQUE — 2. Dernières fibres d'insertion au-dessous desquelles commence le crémaster.

3. Aponévrose du petit oblique.

4. Suture du feuillet aponévrotique du transverse qui passe au-devant du grand droit.

5. CRÉMASTER.

6. Infundibulum formé par ses fibres autour du cordon spermatique.

De 7 en 7. Extrémité du transverse qui s'attache à la crête iliaque et dans la gouttière de ligament de Poupert.

8. Gouttière du fascia-transversalis et du fascia-iliaca.

9. Fascia-iliaca.

10. Anneau crural.

11. Ligament de Gimbernat.

12. Muscle pyramidal.

13, 13. Feuillet aponévrotique du transverse qui passe au-devant du grand droit.

14. Extrémité coupée du grand droit.

15. Portion inférieure de la ligne blanche.

16. Ligament triangulaire qui forme son attache pubienne.

CÔTÉ DROIT.

De 17 en 18. TRANSVERSE.

19. Son aponévrose.

20. Insertion pubienne. Une portion en est coupée en dehors pour laisser voir le contour supérieur de l'anneau inguinal dont le reste est caché par les attaches inférieures du transverse et du fascia-transversalis.

21, 22. Gouttière des fascia-transversalis et fascia-iliaca. Un petit lambeau du fascia-transversalis est conservé dans toute la hauteur.

De 23 en 24. Lambeau conservé du fascia-transversalis qui comprend l'orifice supérieur du canal inguinal.

23. Bord interne.

24. Bord externe découpé arbitrairement en dedans pour laisser voir l'intérieur du canal inguinal.

25. Orifice supérieur du canal inguinal.

26. Paroi antérieure du canal inguinal formée par les bandes-lettes de l'aponévrose du grand oblique, le muscle crémaster étant enlevé.

27. Orifice de l'anneau inguinal.

28. Attache sur le tendon du grand droit de l'extrémité inférieure du fascia-transversalis.

29. Anneau crural.

30. Ligament de Gimbernat.

31. Muscle grand droit.

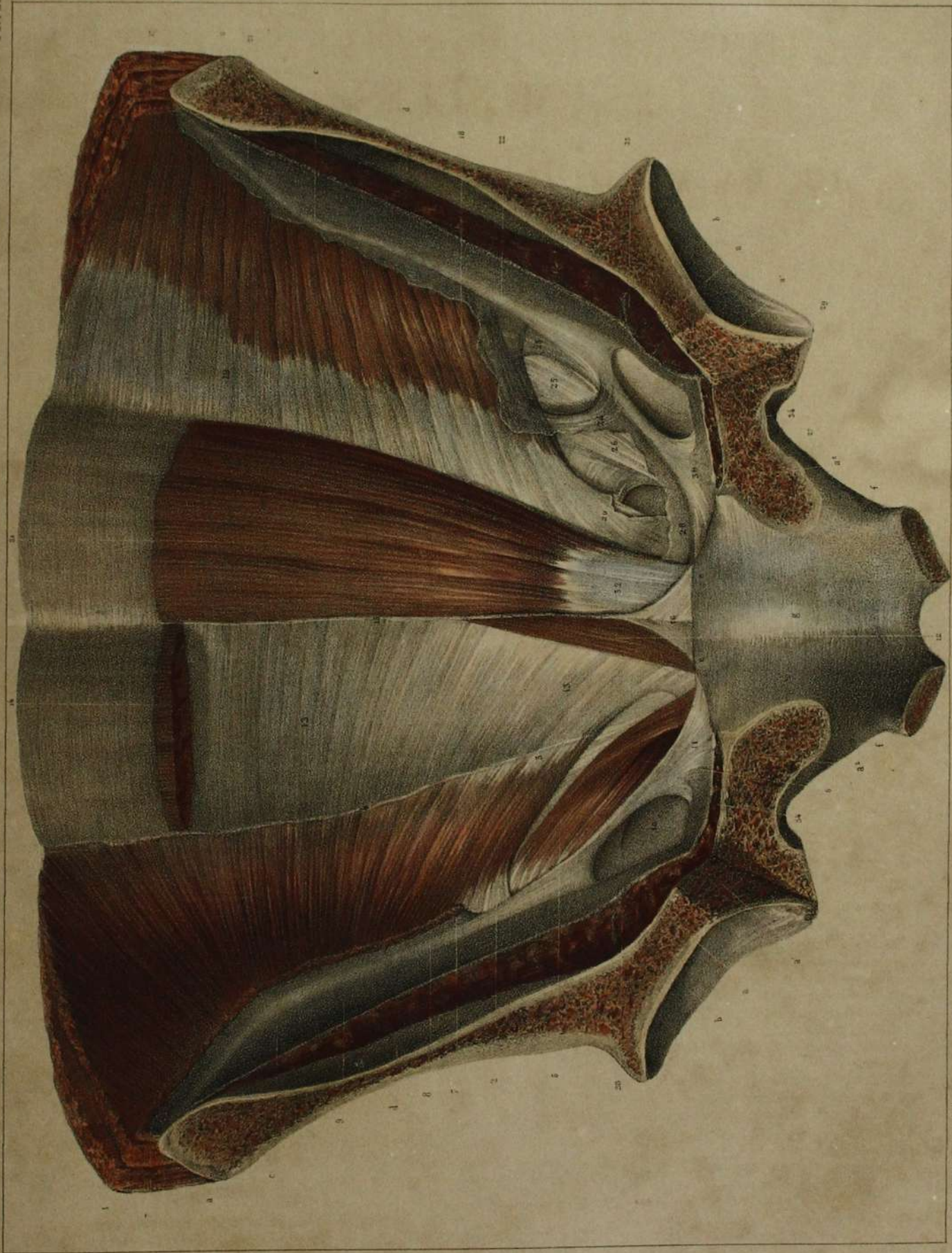32. Son tendon pubien.

DES DEUX CÔTÉS.

33. Plan de la section verticale du muscle iliaque.

34. Section de l'attache pubienne du pectiné.





Dessiné d'après nature par M. B. Joubert.



# COUPE VERTICALE DU TRONC.

## PLANCHE 73. — PLAN LATÉRAL.

### COUCHE INTÉRIEURE DES MUSCLES VUE EN DEDANS.

STERNO-HYOÏDIEN, INTER-ÉPINEUX CERVICAUX, TRIANGULAIRE DU STERNUM, INTERCOSTAUX INTERNES, ATTACHES DU DIAPHRAGME, TRANSVERSE, GRAND DROIT, PSOAS, ILIAQUE, PYRAMIDAL DU BASSIN.

ADULTE (DEMI-NATURE).

De A en A. Succession des vingt-quatre vertèbres. — B. Sacrum. — C. Coccyx. — De D en D. Les dix premières côtes. — E. Clavicules. — F. Sternum; au bas est son appendice. — G. Os des îles. — H. Os hyoïde. — De a en a. Succession des trous de conjugaison. — De b en b. Succession des ligaments jaunes. — De c en c. Succession des cartilages inter-vertébraux. — De d en d. Succession des ligaments inter-épineux dorso-lombaires. — e. Section de la symphyse pubienne. — f, g. Grand et petit ligaments sacro-sciatiques. — h. Aponévrose obturatrice. — 7. Muscle STERNO-HYOÏDIEN.

De 2 en 2. Muscles inter-épineux cervicaux.

De 3 en 3. TRIANGULAIRE DU STERNUM.

De 4 en 4. Les neuf premiers INTERCOSTAUX INTERNES.

De 5 en 5. Attaches du DIAPHRAGME.

6. Milieu du muscle TRANSVERSE. — De 5 en 7. Ses attaches supérieures formant des digitations avec le diaphragme. — De 7 en 7. Aponévrose qui passe derrière le muscle droit.

8. Portion inférieure du muscle DROIT, visible en arrière. — 9. Fibres inférieures du transverse en arcade. — 10. Infundibulum de l'orifice interne du canal inguinal. — 11. Attache pubienne de la ligne blanche.

12. MUSCLE ILIAQUE. — 13. MUSCLE PSOAS.

14. Coupe du fascia-transversalis. — 15. Infundibulum du canal crural; au fond se voient les vaisseaux coupés.

16. Portion pelvienne du muscle PYRAMIDAL.

## PLANCHE 74. — COUCHE MOYENNE DES MUSCLES VUS EN DEDANS.

La figure se divise en quatre parties. Le *cou* montre les muscles superficiels. A la *poitrine* les intercostaux internes sont enlevés pour laisser voir, au travers des côtes, la face interne des muscles thoraciques. L'*abdomen* représente la surface du petit oblique, et le *bassin* celle de ses muscles profonds. Au-dessous de ce dernier se voit l'extrémité supérieure des muscles superficiels de la cuisse.

De A en A. Les douze vertèbres. — B. Fragment de l'occipital. — C. Sacrum. — D. Coccyx. — E. Mâchoire inférieure. — F. Os hyoïde. — G. Sternum. — H. Clavicule. — De 1<sup>a</sup> à 1<sup>10</sup>. Les dix premières côtes. — K. Plan de section de la symphyse pubienne (os coxal).

THORAX ET ABDOMEN.

De 1 en 1. Attache xiphôidienne et chondro-costales du DIAPHRAGME jusqu'à la sixième côte. — Le muscle est renversé vers l'abdomen pour faire voir les insertions par la face thoracique. — De 2 en 2. Languettes du GRAND DENTELÉ de la seconde à la huitième côte. Celle de la première côte est visible en partie. — De 3 en 3. Les trois languettes d'insertion du PETIT PECTORAL. Ce muscle est aperçu dans la plus grande partie de son étendue. — De 4 en 4. Extrémité antérieure visible du GRAND PECTORAL. — De 5 en 5. Languettes du GRAND OBLIQUE de l'abdomen. — 6. Extrémité supérieure du GRAND DROIT ABDOMINAL. — 7. Extrémité inférieure du même muscle dégagé de la gaine aponévrotique abdominale. — 8. PETIT OBLIQUE ABDOMINAL. On aperçoit ses attaches inférieures. — 9. Feuillet postérieur de son aponévrose. — 10. Coupe des trois feuillets aponévrotiques sur le plan médian.

11. Arcade formée par les fibres inférieures du petit oblique dans la gouttière du ligament de Poupert.

COU.

12. MYLO-HYOÏDIEN. — 13. GÉNIO-HYOÏDIEN. — 14. PEUCIER. — 15. STERNO-CLÉIDO-MASTOÏDIEN. Au-dessus de ce muscle et de la grande corne de l'os hyoïde, on aperçoit le ventre postérieur et le tendon moyen du digastrique. — 16. STERNO-HYOÏDIEN. — 17. SCAPULO-HYOÏDIEN. — 18. Attache du SCALÈNE ANTÉRIEUR à la première côte.

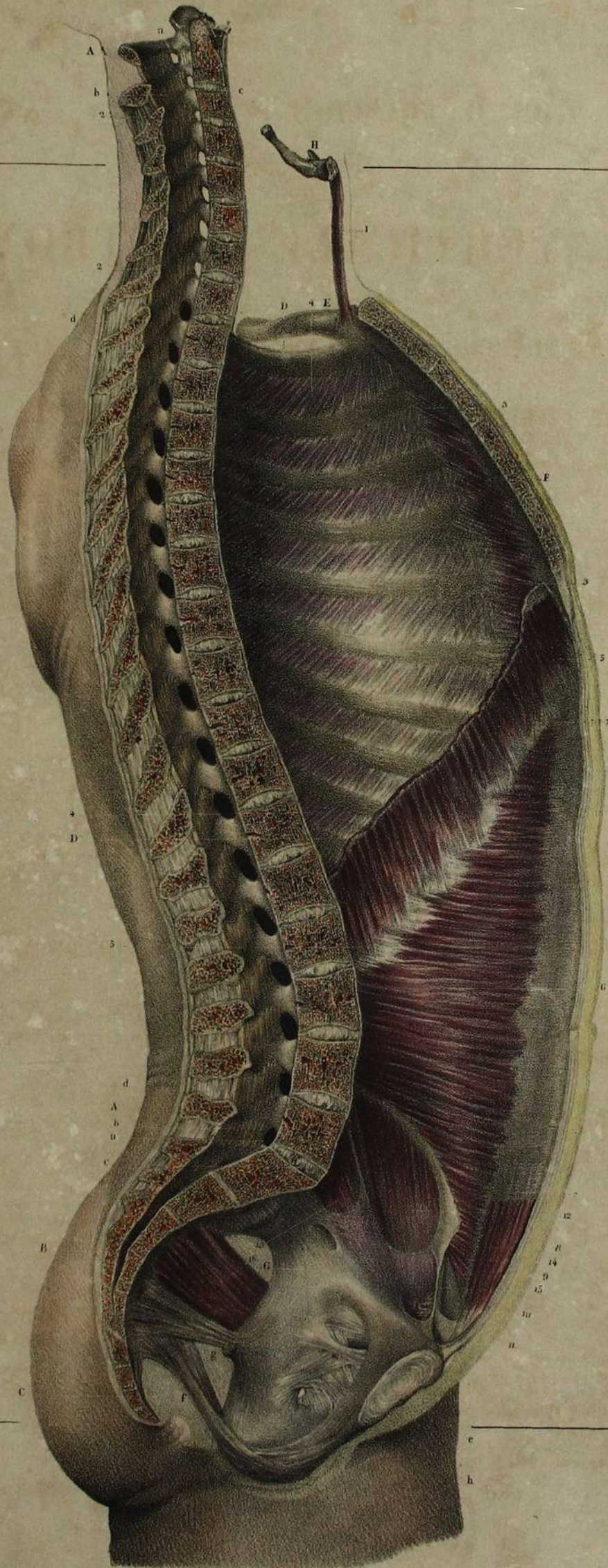BASSIN.

19. MUSCLE ILIAQUE. — 20. GRAND PSOAS. — 21. OBTURATEUR INTERNE. — 22. Portion pelvienne du PYRAMIDAL. — 23. ISCHIO-COCYGIEN.

EXTRÉMITÉ SUPÉRIEURE DE LA CUISSE.

24. COUTURIER. — 25. DROIT ANTÉRIEUR. — 26. DROIT INTERNE. — 27. TROISIÈME ADDUCTEUR. — 28. DEMI-TENDINEUX. — 29. GRAND FESSIER.

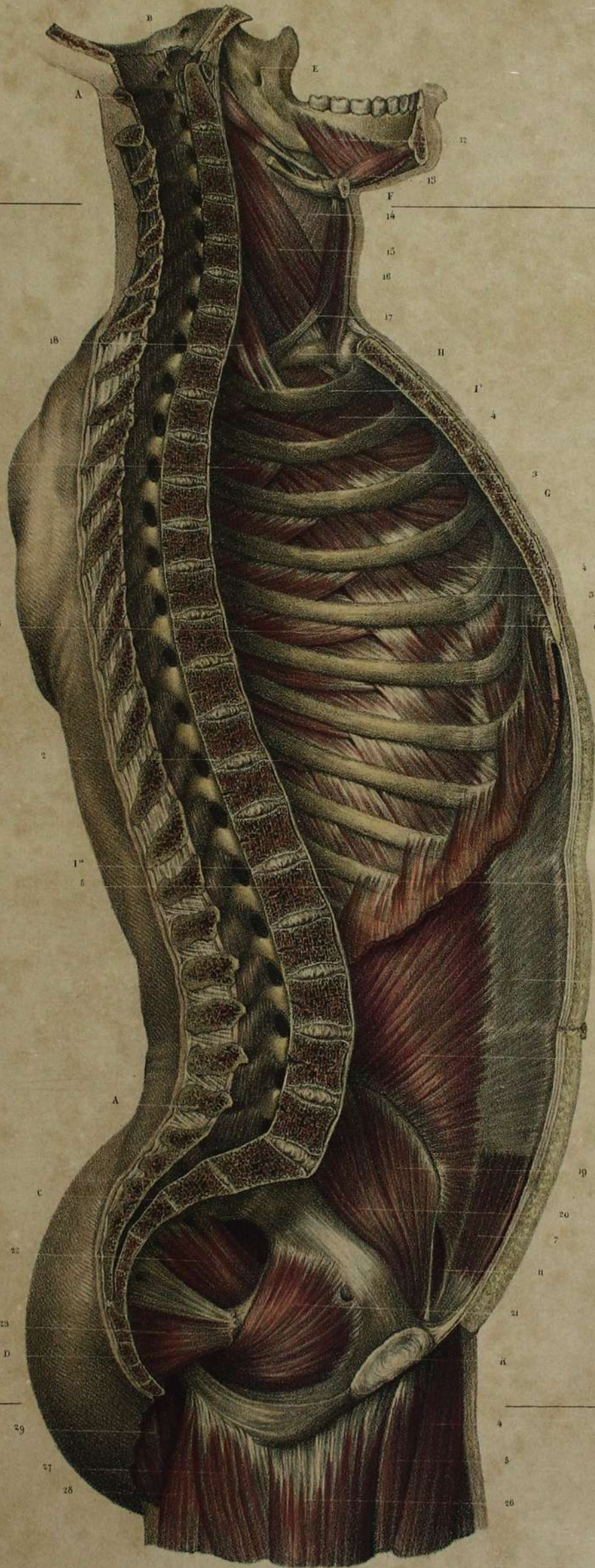




Dessiné d'après nature par N. H. Jacob.

Lith. de Benard, rue de l'Abbaye N° 4.





Designé d'après nature par N.H. Jacob.

Lith. de Benard.



# COUPE VERTICALE DU TRONC

SUIVANT SON DIAMÈTRE TRANSVERSAL.

ENSEMBLE DES MUSCLES DE LA PAROI ANTÉRIEURE VUS EN DEDANS.

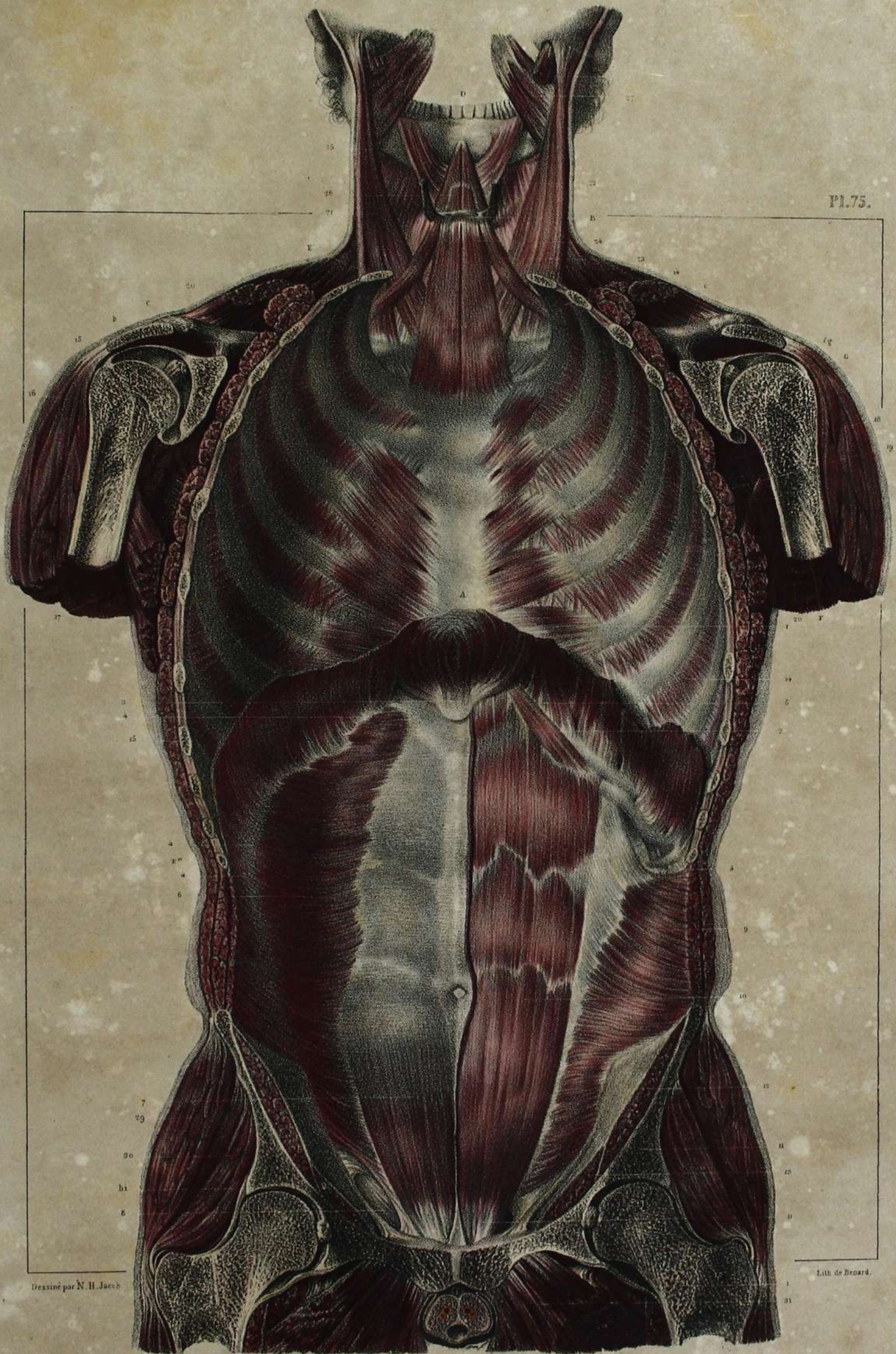ADULTE (DEMI-NATURE).

Le tronc, figuré dans toute sa hauteur, montre la demi-circonférence antérieure du cou, le plastron thoracique sterno-costal, les enceintes musculaires abdominales et hypogastriques. L'épaule et la naissance de la cuisse sont coupées, et les articulations scapulo-humérale et coxo-fémorale sont sciées sur le même plan.

## INDICATION DES LETTRES ET DES CHIFFRES.

- A. Milieu du sternum.  
B. Os hyoïde dans sa position.  
C, C. Clavicules.  
D. Maxillaire inférieur garni de ses dents.  
De E<sup>1</sup> en E<sup>2</sup>. *Côté gauche*: les douze côtes.  
F. *Côté droit*: humérus.  
G. *Idem.* Extrémité articulaire de l'omoplate.  
H. *Idem.* Os coxal.  
I. *Idem.* Fémur.  
f, g. Articulation scapulo-humérale.  
h, i. Articulation coxo-fémorale.
1. TRIANGULAIRE DU STERNUM. Il est vu de chaque côté dans toute sa hauteur. Le droit a un faisceau supérieur de plus que le gauche.  
2. Faisceau qui s'insinue sous les attaches du diaphragme.  
3, 4, 5. DIAPHRAGME. On n'a figuré que l'arc antérieur des attaches de ce muscle, qui est coupé à deux pouces et demi au-dessus. — 3. Attache à l'appendice xiphoïde. — De 4 en 4, *côté gauche*: digitations que forme le diaphragme avec le transverse. — De 5 en 5, *côté droit*: attaches isolées sur les cartilages des côtes du 7<sup>e</sup> au 11<sup>e</sup>.  
6. *Côté gauche*: milieu du TRANSVERSE.  
7. *Idem.* Perforation de son aponévrose qui livre passage au GRAND DROIT.  
8. *Idem.* Arcade formée par les fibres du transverse dans la gouttière du ligament de Poupart. Au-dessus on aperçoit son attache inférieure dans la gouttière et à la crête de l'os coxal.  
9. *Côté droit*: milieu du PETIT OBLIQUE. — On voit également, à ses extrémités, son attache supérieure aponévrotique aux cartilages des côtes, et son attache inférieure à l'os coxal et dans la gouttière aponévrotique; cette dernière se termine par l'arcade que forment les fibres inférieures, le crémaster étant enlevé.
10. *Idem.* GRAND DROIT ABDOMINAL.  
11. *Idem.* Son tendon pubien. — Entre les deux tendons est l'attache triangulaire postérieure de la ligne blanche.  
12. Coupe du muscle FASCIA-LATA. — Pour ce chiffre comme pour tous ceux où les mêmes détails sont figurés des deux côtés, il n'y en a qu'un de marqué.  
13. Orifice interne du canal crural.  
De 14 en 14. Intercostaux internes.  
De 15 en 15. Coupe transversale du GRAND DENTELÉ.  
16. Coupe longitudinale du DELTOÏDE.  
17. Coupe oblique du GRAND DORSAL.  
18. CORACO-BRACHIAL.  
19. GRAND PECTORAL.  
20. Coupe transversale de la portion claviculaire du TRAPÈZE.  
21. STERNO-CLÉIDO-MASTOÏDIEN vu dans toute sa hauteur avec les attaches de ses deux extrémités.  
22. PEUCIER.  
23. Ventre supérieur du SCAPULO-HYOÏDIEN.  
24. STERNO-HYOÏDIEN.  
25. MYLO-HYOÏDIEN.  
26. GÉNIO-HYOÏDIEN.  
27. PTÉRIGOÏDIEN INTERNE.  
28. Extrémité mastoïdienne du ventre postérieur du DIGASTRIQUE.  
29. Coupe longitudinale du MOYEN FESSIER.  
30. Coupe longitudinale du PETIT FESSIER.  
31. Coupe oblique de la masse des muscles ADDUCTEUR et PECTINÉ.





Designé par N. H. Jacob

Lith. de Renard.



# COUPE VERTICALE DU TRONC

SUIVANT SON DIAMÈTRE TRANSVERSAL.

## ENSEMBLE DES MUSCLES DE LA PAROI POSTÉRIEURE DES CAVITÉS SPLANCHNIQUES.

ADULTE (DEMI-NATURE).

Le tronc, figuré dans toute sa hauteur, montre la demi-circonférence antérieure du cou, l'ensemble de la charpente du rachis, du thorax et du bassin, avec leurs enceintes musculaires. La naissance des quatre membres représente des détails variés.

### INDICATION DES LETTRES ET DES CHIFFRES.

#### COU.

Le côté gauche représente les muscles superficiels; le côté droit les muscles profonds.

- Côté gauche :* 1. STERNO-CLÉIDO-MASTOÏDIEN.  
2. STERNO-HYOÏDIEN.  
3. SCAPULO-HYOÏDIEN.  
4. Attache claviculaire du trapèze.  
5. *Côté droit :* Section du sterno-mastoïdien.  
6. LONG DU COU.  
7. GRAND DROIT ANTÉRIEUR DE LA TÊTE.  
8. SCALÈNE ANTÉRIEUR.  
9. SCALÈNE POSTÉRIEUR.

#### TRONC.

Il est vu dans ses trois parties : au milieu, le diaphragme; au-dessus, la cavité thoracique; au-dessous, les cavités abdominale et pelvienne.

#### *Diaphragme.*

Sa partie antérieure manque au-devant du plan commun de section.

10. Foliolè aponévrotique médian.
11. Orifice de la veine-cave inférieure.
12. Foliolè aponévrotique droit.
13. Faisceaux postérieurs droits terminés inférieurement par les deux arcades aponévrotiques des psoas et du carré des lombes.
14. Foliolè aponévrotique gauche.
15. Faisceaux postérieurs du même côté.
16. Tendon du pilier droit.
17. Tendon du pilier gauche.
18. Orifice aortique.
19. Orifice œsophagien.

#### *Cavité thoracique.*

- A. Clavicule gauche.  
B. Moitié correspondante de la première pièce du sternum.  
De C en C. Plan de section des douze côtes.  
De 20 en 20. INTERCOSTAUX INTERNES.

De 21 en 21. Muscles SOUS-COSTAUX.

De 22 en 22. Plan de section du grand dentelé.

23. SOUS-CLAVIER.

#### *Cavité abdominale.*

24. GRAND PSOAS.
25. PETIT PSOAS.
26. *Côté droit :* CARRÉ DES LOMBES.
27. Foliolè médian de l'aponévrose du transverse, le carré des lombes étant enlevé.
28. MUSCLE ILIAQUE.
- 29, 30, 31. Plan de section des trois grands muscles abdominaux : 29, *oblique externe*; 30, *oblique interne*; 31, *transverse*.

#### *Cavité pelvienne.*

32. PYRAMIDAL.
33. ISCHIO-COCYGIEN ET RELEVEUR DE L'ANUS.

#### MEMBRES.

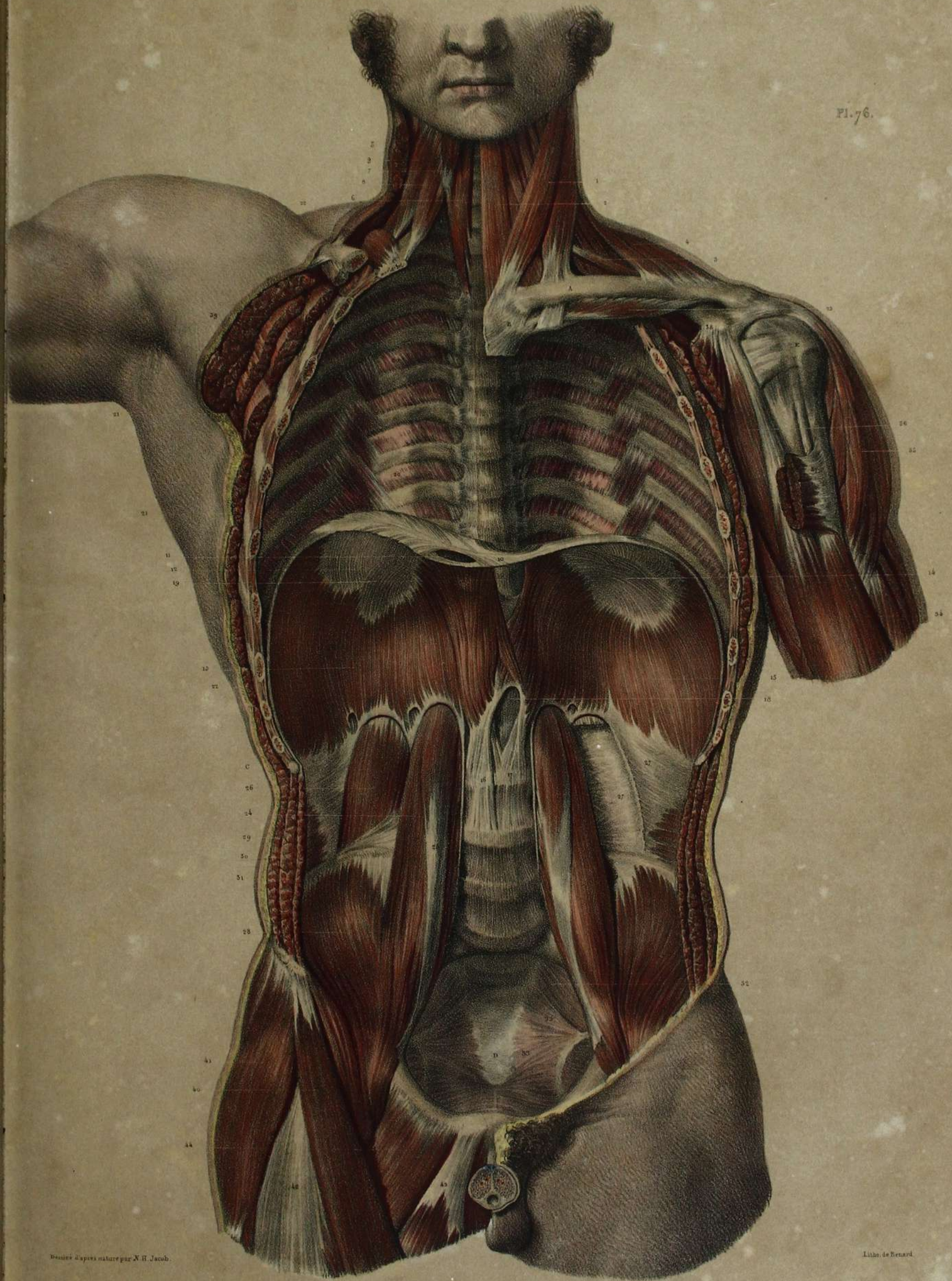#### *Membres thoraciques.*

- Bras gauche :* E. Tête de l'humérus.  
34. BICEPS BRACHIAL.  
35. DELTOÏDE dont la partie antérieure a été enlevée pour laisser voir les muscles profonds.  
36. CORACO-BRACHIAL.  
37. Tendon huméral du GRAND PECTORAL.  
38. Tendon coracoïdien du PETIT PECTORAL.  
*Bras droit :* 39. Section des deux pectoraux. Le reste est revêtu de la peau.

#### *Membres abdominaux.*

- Cuisse droite :* 40. COUTURIER.  
41. FASCIA-LATA.  
42. DROIT ANTÉRIEUR.  
43. PREMIER ADDUCTEUR.  
44. PECTINÉ.  
La cuisse gauche est revêtu de la peau.







# DIAPHRAGME.

## PLAN ANTÉRIEUR.

Le diaphragme, sous cet aspect, n'est vu que par la portion antérieure de sa surface thoracique, sauf, en arrière, les tendons de ses piliers.

ADULTE (GRANDEUR NATURELLE).

### INDICATION DES LETTRES ET DES CHIFFRES.

#### DES DEUX CÔTÉS.

A<sup>16</sup>. Neuvième vertèbre dorsale sciée à son tiers inférieur. Au-dessous on voit la dixième vertèbre.

A<sup>22</sup>. Troisième vertèbre lombaire. Au-dessus se voit la seconde.

B<sup>9</sup>. Neuvième côte. Elle est coupée derrière le diaphragme et ne se continue pas avec son cartilage pour laisser voir le contour latéral du muscle.

B<sup>10</sup>. Dixième côte.

C. Section de l'appendice xiphoïde renversé en bas et en avant pour laisser voir l'implantation du faisceau médian. Du côté droit les cartilages costaux sont laissés dans leur position ; mais du côté gauche, ils sont légèrement contournés par des airignes pour mieux faire voir les insertions du diaphragme.

b<sup>7</sup>. Septième cartilage costal. Il est coupé en diagonale pour dégager les attaches musculaires.

b<sup>8</sup>. Huitième cartilage.

b<sup>9</sup>. Neuvième cartilage. Ces deux derniers sont coupés dans le point où cessent les insertions musculaires.

b<sup>10</sup>. Sixième cartilage.

1. Tendon du pilier droit.

2. Tendon du pilier gauche.

3. Moitié gauche ou gastro-splénique du diaphragme. On distingue, pour sa portion antérieure gastrique, la disposition *côtelée* des faisceaux qui se fixent aux septième et huitième cartilages.

4. Moitié droite ou hépatique du diaphragme.

5. Faisceau xiphoïdien.

6. Suture de l'extrémité antérieure du foliole médian de l'aponévrose centrale.

7. Épanouissement triangulaire de la bandelette antéro-postérieure.

8, 9. Fibres d'insertion des faisceaux des septièmes cartilages qui se confondent avec la bandelette antéro-postérieure, dans le foliole médian.

10, 11. Bandelette antéro-postérieure dans le foliole droit.

12, 13. Portion antérieure de la bandelette demi-circulaire.

14. Trou de passage de la veine cave inférieure.

15. Extrémité inférieure de l'œsophage. Dans le point où ce canal traverse le diaphragme, on voit le pinceau de fibres qui lui est envoyé par ce muscle.

16. Portion de l'artère aorte.

17, 17. Muscles petits psoas.

18, 18. Muscles grands psoas.







# DIAPHRAGME.

## PLAN POSTÉRIEUR.

ADULTE (GRANDEUR NATURELLE).

Le diaphragme est vu en arrière dans tout son développement. Les vertèbres au-dessus de la deuxième lombaire ont été enlevées pour montrer la grande échancrure rachidienne placée entre les deux voussures diaphragmatiques, avec les ouvertures de passage de l'œsophage et de l'aorte. Les seconde et troisième vertèbres lombaires ont été sculptées d'arrière en avant pour laisser apercevoir les piliers avec leurs attaches. On n'a conservé que les apophyses transverses et leurs bases, la surface de la table osseuse du milieu de la seconde vertèbre et le bord supérieur de la troisième, qui servent aux attaches. La quatrième vertèbre seule est intacte. Les côtes, depuis la sixième, sont coupées verticalement sur le plan latéral moyen.

### INDICATION DES LETTRES ET DES CHIFFRES.

A, A, A. Fragmens de la seconde vertèbre lombaire.  
B, B, B. Fragmens de la troisième vertèbre lombaire.  
a, a, a. Fragmens du disque intervertébral placé entre les deux vertèbres.  
b, b. Disque qui sépare les troisième et quatrième vertèbres lombaires. Sa moitié supérieure ne présente que l'arceau antérieur. Sa moitié inférieure est complète.  
C. Quatrième vertèbre lombaire dans son entier.  
De D<sup>6</sup> en D<sup>12</sup>. Les sept dernières côtes.  
E. Extrémité inférieure du sternum. — Au-dessous se voient l'appendice xiphoïde, et de chaque côté l'extrémité des sixième et septième cartilages costaux.  
1. Tendon du pilier droit.  
2. Tendon du pilier gauche. Il se continue jusqu'au niveau de l'autre par son épanouissement.  
3, 3. Attache des deux piliers sur le milieu du corps de la seconde vertèbre.  
4. Point d'entre-croisement de leurs épanouissemens fibreux.  
5. *Côté droit* : Insertion sur la masse latérale de la première vertèbre.  
6, 6. *Des deux côtés* : Petit pilier surnuméraire.  
7, 7. Arcade de passage du nerf grand splanchnique.  
8, 8. Arcade interne sous laquelle glisse l'extrémité supérieure des psoas.  
9, 9. Arcade externe sous laquelle s'insinue le carré des lombes.

10, 10. Bandelette commune d'insertion des deux arcades aux apophyses transverses.  
11, 11. Attache sur le ligament cintré.  
12, 12. Aponévrose triangulaire qui remplit l'espace des deux dernières côtes.  
13. Ouverture aortique.  
14. Ouverture œsophagienne avec l'extrémité inférieure de l'œsophage qui la traverse.  
Entre ces deux orifices se voient les faisceaux d'entre-croisement des piliers.  
15. Orifice de passage de la veine cave inférieure.  
16, 16, 16. BANDELETTE DEMI-CIRCULAIRE POSTÉRIEURE.  
17, 17, 17, 17, 17. BANDELETTE OBLIQUE ANTÉRO-POSTÉRIEURE.  
18. Faisceau aponévrotique de liaison du foliole gauche.  
19. Faisceau aponévrotique surnuméraire au-delà de l'orifice de la veine cave.  
20. Aponévrose qui reçoit les faisceaux postérieurs internes, et s'unit perpendiculairement à la bandelette demi-circulaire. Nous ne l'avons rencontrée que sur ce sujet.  
21. Faisceaux charnus postérieurs de la moitié gauche ou gastro-splénique du diaphragme.  
22. Faisceaux charnus postérieurs de la moitié droite ou hépatique.  
De 23 en 23. *Des deux côtés* ; Coupe des intercostaux.  
24, 24. Coupe des muscles extérieurs et de la peau.





Litho de Bonard

Dessiné d'après nature par N. H. Jacob



# DIAPHRAGME.

## PLAN SUPÉRIEUR OU THORACIQUE.

ADULTE (GRANDEUR NATURELLE).

Les parois du thorax sont coupées horizontalement pour montrer à découvert la surface thoracique du diaphragme. Le plan de section intéresse en arrière la dixième vertèbre dorsale, une partie des dixième et neuvième côtes; en avant, les huitième et septième cartilages costaux et le sommet de la dernière pièce du sternum.

### INDICATION DES LETTRES ET DES CHIFFRES.

- A. Surface du disque supérieur de la dixième vertèbre dorsale.  
 a<sup>1</sup>. Son apophyse épineuse.  
 a<sup>2</sup>. *Des deux côtés*; Section de son apophyse articulaire supérieure.  
 B. *Idem.* Section de l'apophyse articulaire inférieure de la neuvième vertèbre.  
 C. *Idem.* Section de l'extrémité inférieure du sternum. — Au-dessus se voit l'appendice xiphoïde.  
 D. *Idem.* Extrémité vertébrale de la dixième côte, sciee en diagonale suivant sa longueur.  
 E. *Idem.* Segment de la neuvième côte.  
 e<sup>1</sup>. *Idem.* Section de la même côte en diagonale suivant sa largeur.  
 F. *Idem.* Section transversale de la portion ascendante du huitième cartilage costal.  
 G. *Idem.* Septième cartilage costal.  
 g<sup>1</sup>. *Idem.* Son apophyse d'articulation avec le sixième cartilage.  
 g<sup>2</sup>. *Idem.* Coupe oblique de son extrémité sternale.  
 1. Orifice œsophagien avec la portion de l'œsophage qui le traverse.  
 2. Section de l'artère aorte dans son canal ostéo-musculaire.  
 3. Orifice de passage de la veine cave inférieure.  
 4. Milieu de la BANDELETTE OBLIQUE, ANTÉRO-POSTÉRIEURE, qui sépare les deux orifices œsophagien et veineux.  
 5, 6, 7. Naissance de cette bandelette qui forme la surface thoracique du foliole droit. Le trousseau n° 7 contribue à former la commissure postérieure de l'orifice de la veine cave.  
 8, 9. Épanouissement en triangle de la bandelette dans le foliole antérieur médian. — Le trousseau n° 9 contribue à former la commissure antérieure de l'orifice veineux.  
 10. Suture moyenne des fibres aponévrotiques de droite et de gauche du foliole médian, liées entre elles et avec l'épanouissement triangulaire de la bandelette antéro-postérieure.  
 11. Portion de la BANDELETTE DEMI-CIRCULAIRE POSTÉRIEURE, qui forme le bord externe de l'orifice de la veine cave. Cette ban-

delette, recouverte par la précédente, revêt le plan abdominal du foliole droit.

12, 13, 14. Trajet de la même bandelette demi-circulaire au-devant de l'orifice œsophagien et sur le bord interne du foliole gauche.

15. Faisceau aponévrotique du foliole gauche qui établit la liaison de la bandelette demi-circulaire en 13 et 14, avec le foliole médian 16.

16. Fibres obliques postérieures du foliole médian qui fixent, à gauche, le dernier faisceau musculaire du 7<sup>e</sup> cartilage sur la bandelette demi-circulaire en 12.

17. Fibres obliques qui ont le même usage à droite, et forment un système isolé des trousseaux 7 et 9 de la bandelette antéro-postérieure.

18. Moitié ou voussure hépatique du diaphragme.

19. Portion splénique de la moitié gauche.

De 20 en 21. Disposition, par faisceaux *côtelés*, de sa portion gastrique.

De 22 en 23. *Des deux côtés*: Attaches du diaphragme au cartilage de la septième côte par trois faisceaux distincts qui, par leur autre extrémité, se fixent sur les bords du foliole médian.

24. Attache du faisceau musculaire médian ou xiphoïdien à l'appendice xiphoïde.

25. *Des deux côtés*: Extrémité supérieure du muscle transverse abdominal.

### SECTION DES MUSCLES DES PAROIS THORACIQUES DES DEUX CÔTÉS.

26. Les grands droits.

27. Les grands obliques.

28. Les grands dentelés.

29. Les deux plans d'intercostaux entre les 9<sup>e</sup> et 10<sup>e</sup> côtes.

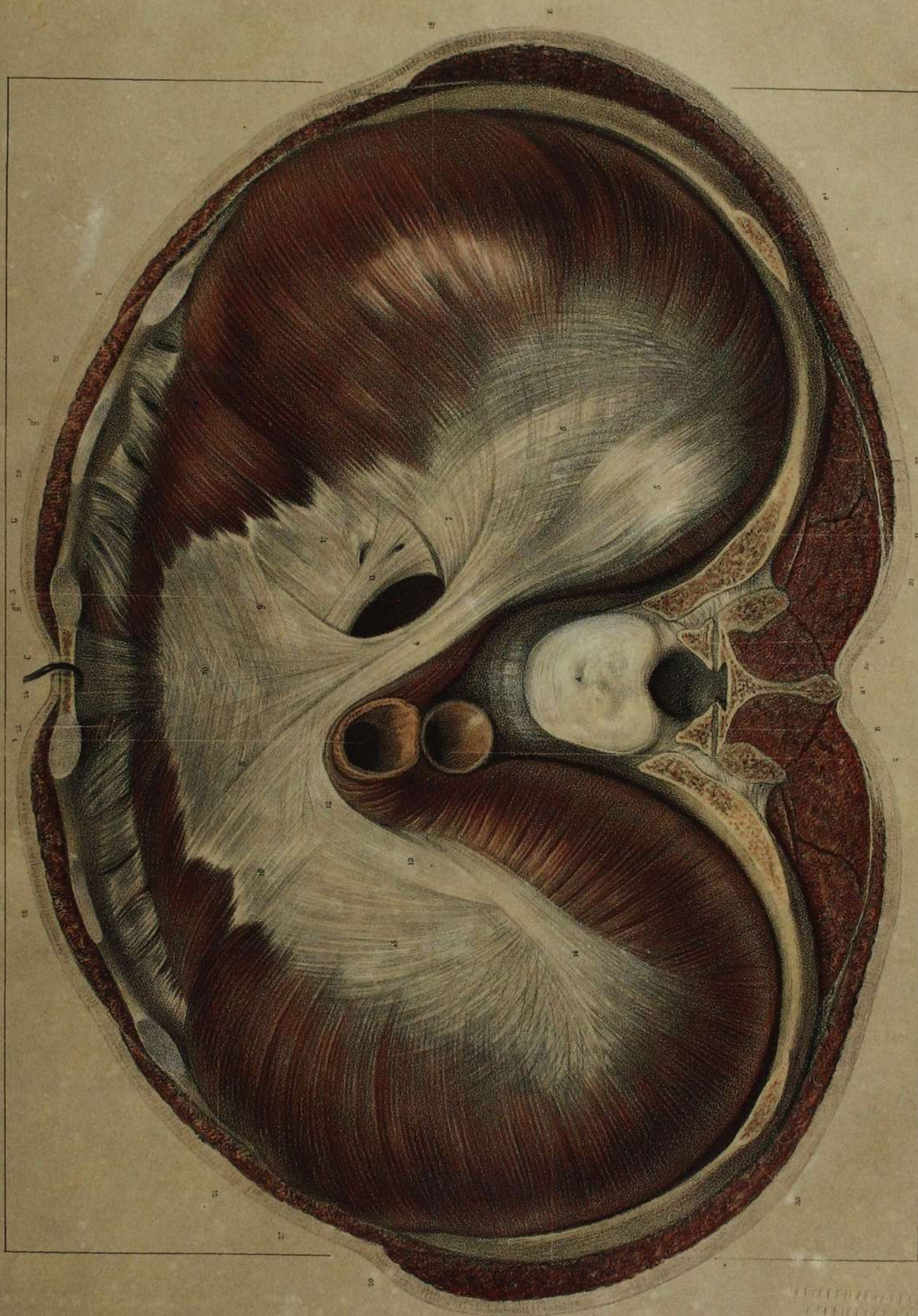
30. Les transversaires épineux.

31. Les longs dorsaux.

32. Les sacro-lombaires.

33. Les grands dorsaux.





Lith. de Beaud.

Incisus Supra maxill. per N. E. Jacob



# DIAPHRAGME.

## PLAN ABDOMINAL.

ADULTE (GRANDEUR NATURELLE).

Le tronc est représenté dans toute sa largeur. La section des chairs en reproduit l'épaisseur réelle. Au-dessus on aperçoit la saillie des pectoraux, et de chaque côté les épaules.

### INDICATION DES LETTRES ET DES CHIFFRES.

a. Quatrième vertèbre lombaire; sciée à sa partie moyenne. Au-dessus se voient la troisième vertèbre, la seconde et la partie inférieure de la première.

b. Sommet de l'appendice xiphoïde.

c. Septième cartilage costal.

d. Huitième.

e. Neuvième.

f. Sommet du dixième.

g. Sommet du onzième. Entre lui et les précédents, on aperçoit la coupe de l'intercostal externe et celle du transverse qui continue l'intercostal interne.

1. Épanouissement du tendon du pilier droit (3<sup>e</sup> vertèbre).

2. Épanouissement du tendon du pilier gauche (2<sup>e</sup> vertèbre).

3. Entre-croisement des secondes jambes des deux piliers sur la seconde vertèbre.

4. Arcade fibreuse de l'ouverture aortique. Il s'en dégage à gauche un filament accidentel qui rejoint l'aponévrose du petit psoas. Au-dessous se voient l'ouverture aortique et l'extrémité coupée de l'artère elle-même. — De chaque côté, en dehors du tendon principal, est un autre petit tendon séparé du premier par l'arcade de passage du nerf splanchnique.

5, 5'. Arcade fibreuse interne. — 5. Côté gauche: elle est représentée libre; au-dessous se voit l'extrémité coupée des psoas. — 5'. Côté droit, montre les psoas s'insinuant au-dessous.

6, 6'. Arcade fibreuse externe. — 6. Côté gauche: elle est isolée. Au-dessous se voit l'extrémité coupée du carré des lombes. — 6'. Côté droit, montre le carré des lombes s'insinuant au-dessous. Au-dessus de l'arcade, de chaque côté, il y en a une petite vasculaire.

7. Côté gauche: Bandelette d'insertion des deux arcades aux seconde et troisième apophyses transverses lombaires.

8. Côté droit: Attache sur le ligament cintré au sommet de la douzième côte.

9. Côté droit: Aponévrose située entre les deux dernières côtes.

10. Ouverture œsophagienne entre les piliers. Elle est remplie par l'extrémité coupée de l'œsophage même.

11. Trou ellipsoïde de passage de la veine cave inférieure.

12, 13, 14, 15, 16. Trajet de la BANDELETTE SEMI-CIRCULAIRE POSTÉRIEURE du foliole gauche au foliole droit de l'aponévrose moyenne.

17, 18. Trajet de la BANDELETTE OBLIQUE ANTÉRO-POSTÉRIEURE du foliole droit au foliole médian. (Voyez pl. 79.)

19, 20. Bandelette de liaison avec les fibres musculaires, vers les deux commissures du trou veineux.

21. Épanouissement triangulaire de la bandelette antéro-postérieure dans le foliole médian.

22. Bandelette de liaison du foliole médian avec le foliole gauche.

23. Côté droit: Extrémité supérieure du grand psoas.

24. *Idem.* Extrémité supérieure du petit psoas.

25. *Idem.* Carré des lombes.

26, 26. Aponévrose postérieure du transverse.

27. Feuillet moyen de l'aponévrose qui passe entre le carré des lombes et la masse du sacro-spinal.

28. Suture du feuillet antérieur sur le moyen. Elle forme en haut l'attache de l'arcade externe.

#### *Des deux côtés:*

29. Section du transverse.

30. Section du petit oblique.

31. Section du grand oblique.

32. Section du grand droit abdominal.



## PLANCHE 81.

## DIAPHRAGME.

## PLAN LATÉRAL. — COTÉ GAUCHE (GASTRO-SPLÉNIQUE).

ADULTE (GRANDEUR NATURELLE).

DISPOSITION GÉNÉRALE.—La voussure du diaphragme est représentée bombée dans l'état de plénitude de l'estomac. Les dernières côtes ou leurs cartilages sont coupés suivant une double section : l'une oblique, en bec de flûte, montre la ligne diagonale d'insertion des languettes musculaires; l'autre, perpendiculaire, indique le commencement de chacune des attaches par un faisceau saillant en dehors de la languette voisine. Les muscles du bas-ventre sont coupés un peu au-dessous du rebord cartilagineux des côtes pour laisser voir le tendon du pilier droit.

A. Sternum.—B<sup>8</sup>. Huitième vertèbre dorsale sciée à son milieu.—B<sup>9</sup>. Troisième vertèbre lombaire, sur laquelle se voit, au profil, l'extrémité du tendon du pilier droit.—C<sup>9</sup>. Extrémité vertébrale de la neuvième côte.—Au-dessous se voient les dixième et onzième côtes également coupées pour découvrir le diaphragme. Les extrémités antérieures de ces côtes tiennent à leurs cartilages.—c<sup>12</sup>. Douzième côte.—Elle est conservée en totalité.—c<sup>7</sup>. Septième cartilage costal, avec les attaches diaphragmatiques qui s'y insèrent.—c<sup>8</sup>. Huitième cartilage costal, avec les insertions qui lui sont propres.—c<sup>9</sup>. Neuvième cartilage auquel tient l'extrémité de la côte correspondante.—Insertions qui leur sont communes.—c<sup>10</sup>. Dixième cartilage, avec l'extrémité de la dixième côte. Au-delà de la ligne d'insertion, entre les 9<sup>e</sup> et 10<sup>e</sup> cartilages, est un espace triangulaire rempli par une aponévrose.—c<sup>11</sup>. Onzième cartilage, avec l'extrémité de la onzième côte. En avant de l'insertion diaphragmatique est une aponévrose d'union. En arrière, sur l'extrémité de la côte, se rassemblent les faisceaux inférieurs du diaphragme, ceux qui se fixent sur le ligament cintré se trouvant remplacés, sur le sujet modèle, par une aponévrose.—c<sup>12</sup>. Douzième

cartilage.—L'aponévrose du transverse le sépare du onzième.

1. Faisceaux antérieurs *côtés* qui s'attachent sur les 7<sup>e</sup>, 8<sup>e</sup> et 9<sup>e</sup> cartilages.—2. Faisceaux de la voussure médiane qui viennent se rendre sur la 10<sup>e</sup> côte et son cartilage.—3. Faisceaux postérieurs qui s'insèrent à la 11<sup>e</sup> côte et à son cartilage.—4. Dépression qui indique le bord libre de la rate.—5. Aponévrose qui, dans ce sujet, remplaçait les faisceaux d'insertion sur le ligament cintré.—6. Aponévrose qui remplit l'intervalle des 11<sup>e</sup> et 12<sup>e</sup> cartilages, et contribue inférieurement aux insertions du muscle transverse.—7. Attaches du faisceau médian à l'appendice xiphôïde et des trois premiers faisceaux sur le septième cartilage.—8. Foliole gauche de l'aponévrose centrale.—9. Foliole droit.—10. Foliole antérieur médian.

11. OEsophage; 12, veine-cave inférieure; 13, artère aorte: tous trois coupés au-dessus du diaphragme.

14. Profil du muscle grand droit abdominal.

15, 16. Extrémité costale du muscle transverse.

17. Extrémité supérieure des psoas.

## PLANCHE 82.

## DÉTAILS DES MUSCLES ET APONÉVROSES DE L'ABDOMEN.

FIGURE 1. — Crémaster. — FIGURES 2 et 3. — Anneau inguinal de la femme. — FIGURES 4 et 5. — Anneau ombilical. — 4, Plan antérieur; 5, Plan postérieur.

ADULTE (GRANDEUR NATURELLE).

## FIGURE 1.

BASSIN D'HOMME.

Le crémaster est représenté des deux côtés: à droite, le crémaster se continue, derrière le petit oblique, dans la gouttière aponévrotique, pour former un petit tendon iliaque; à gauche, on a conservé le contour de l'anneau inguinal.

1, 1. Des deux côtés: Extrémité inférieure du muscle PETIT OBLIQUE.—2. Côté droit: Naissance du petit tendon iliaque.—3, 3. Des deux côtés: Insertion dans la gouttière aponévrotique.—4. Côté droit: Attache pubienne.—5, 5. Des deux côtés: Anses formées par la jonction des fibres des insertions opposées externes et internes.—6, 6. *Idem*. Épanouissement du crémaster qui forme la membrane érythroïde.

## FIGURES 2 ET 3.

BASSIN DE FEMME.

Elles sont numérotées en commun. Dans la FIGURE 2, le côté droit montre l'anneau inguinal et l'aponévrose intacte; sur le côté gauche, l'aponévrose du grand oblique est incisée et renversée; la partie inférieure du transverse est enlevée pour montrer le trajet du canal inguinal.—La FIGURE 3 forme une troisième vue du côté droit: elle montre la manière dont se termine inférieurement le transverse, et ses rapports avec le ligament rond de l'utérus.

1. FIGURE 2. Aponévrose du grand oblique.—2. FIGURES 2, 3. Anneau inguinal.—3. FIGURES 2, 3. Pilier interne.—4. FIGURES 2, 3. Pilier externe.—5. FIGURES 2, 3. Fibres transversales de liaison des bandelettes fibreuses.

6. FIGURE 2. Côté gauche, et FIGURE 3. Aponévrose renversée. Le contour de l'anneau est conservé.

7. FIGURE 2. *Idem*, et FIGURE 3. Arcade du petit oblique. Elle est aîrignée en haut dans la FIGURE 3.

8. FIGURE 2. *Idem*. Orifice interne du canal inguinal.

9. FIGURE 2. *Idem*. Fascia transversalis.

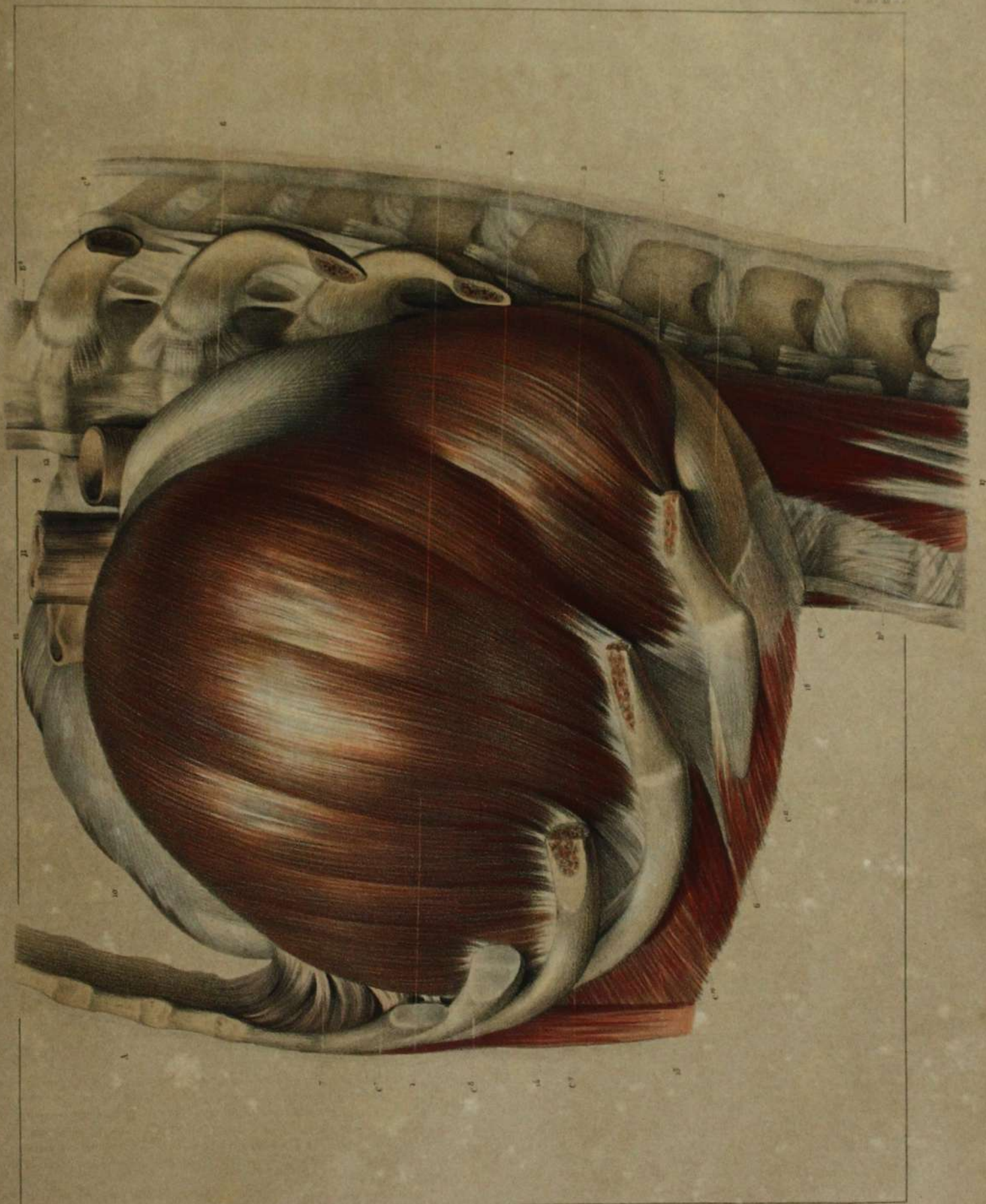10 et 11. FIGURE 3. Faisceaux entre-croisés très denses formés par le transverse, qui font obstacle, dans la femme, à la production de la hernie inguinale. Ils se composent d'un mélange de fibres musculaires et aponévrotiques, et s'écartent pour donner passage au ligament rond.—10. Faisceau supérieur qui passe au-devant de l'autre et va s'insérer au pubis.—11. Faisceau inférieur qui se dégage de dessous le premier, et revient s'implanter dans la gouttière aponévrotique.

12. FIGURE 3. Ligament rond de l'utérus, retenu par une aîrigne.

## FIGURES 4 ET 5.

Elles montrent l'anneau ombilical avec les entre-croisements en nattes des fibres aponévrotiques qui circonscrivent le bord circulaire de l'orifice sur ses deux faces opposées.





Dessiné d'après nature par N. H. Jacob.

Litho de Bernard.



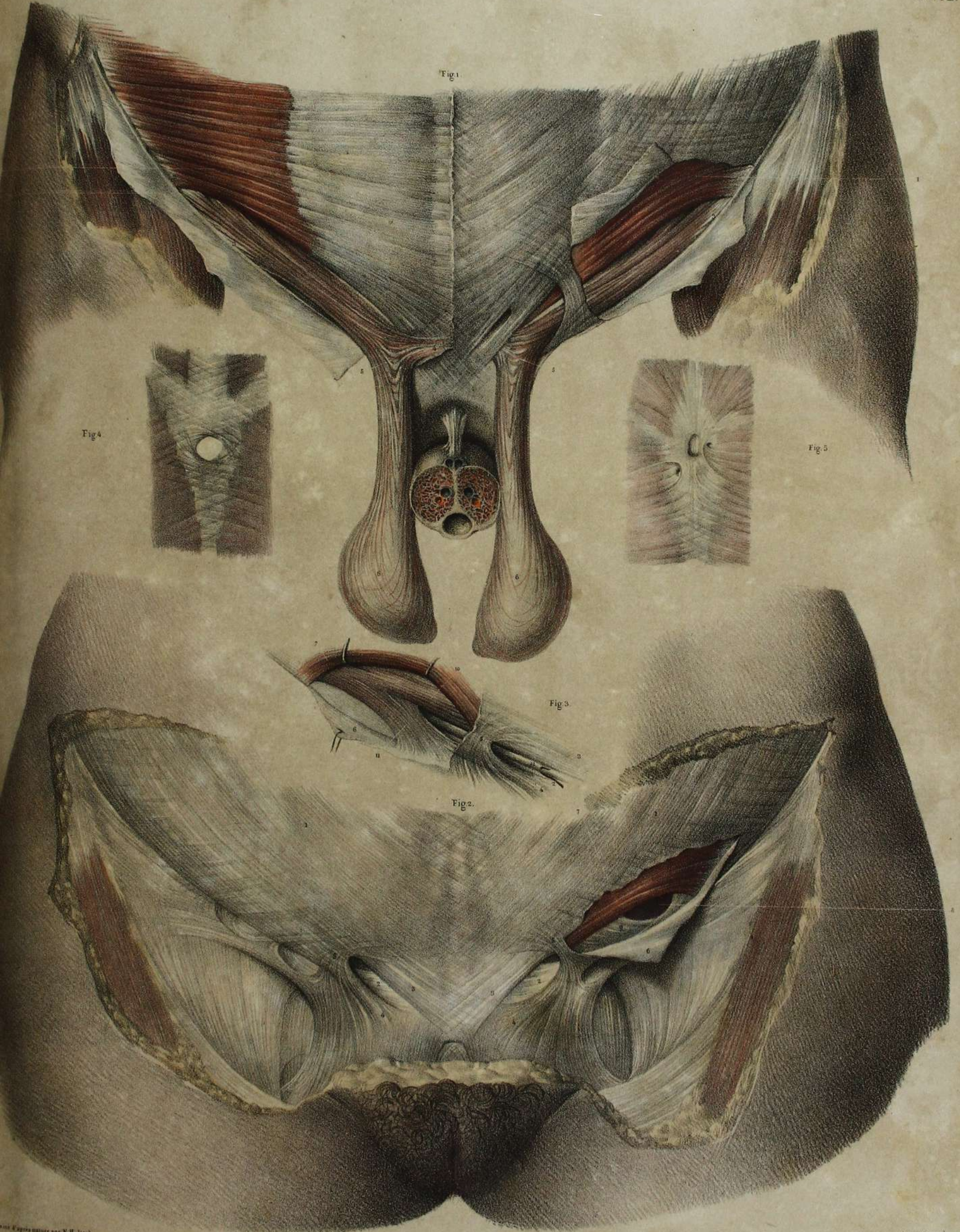Fig 1.

Fig 4.

Fig 5.

Fig 3.

Fig 2.





## ENSEMBLE DES MUSCLES DU DOS.

### PLANCHE 83. — COUCHE SUPERFICIELLE.

TRAPEZE, GRAND DORSAL, EXTRÉMITÉ POSTÉRIEURE DES MUSCLES DE L'ABDOMEN ET DU COU; MUSCLES DE L'ÉPAULE ET DE LA NAISSANCE DE LA CUISSE.

ADULTE (DEMI-NATURE).

1, 1. Milieu des TRAPÈZES. — 2. Attache supérieure occipitale. — 3. Sommet de l'attache inférieure à la onzième vertèbre dorsale. — De 2 en 3. Bord d'insertion spinale. — De 4 en 4. Bord d'insertion scapulo-claviculaire.

5. Milieu du GRAND DORSAL. — 6. Naissance de son tendon huméral. — De 7 en 7. Attaches costales sur son bord externe. — 8. Son aponévrose. — De 9 en 10. Insertion iliaque qui se confond avec les attaches du moyen fessier. — De 10 en 10. Insertion sacrée qui se confond avec les attaches du grand fessier.

11. SOUS-ÉPINEUX.

12. PETIT ROND.

13. GRAND ROND.

14. Milieu du GRAND OBLIQUE. — 15. Son attache iliaque. En arrière est le triangle celluleux qui le sépare du grand dorsal. —

De 16 en 16. Les cinq languettes inférieures du GRAND DENTELÉ. Le grand oblique forme des digitations avec leurs insertions et celles du grand dorsal.

17. Extrémité du bord axillaire du GRAND PECTORAL.

18. Bord axillaire du PETIT PECTORAL.

19. Milieu du STERNO-CLÉIDO-MASTOÏDIEN. Entre lui et le trapèze se voit une portion de l'extrémité supérieure du splénius et des scalènes.

20. Milieu du DELTOÏDE. — De 21 en 21. Son insertion scapulo-claviculaire. — 22. Son insertion humérale.

23. Extrémité supérieure du TRICEPS BRACHIAL.

24. MOYEN FESSIER.

25. GRAND FESSIER.

### PLANCHE 84. — PREMIÈRE COUCHE.

TRAPEZE ET GRAND DORSAL.

Les signes indiquent, sur l'esquisse, les points où commencent les tirets sur le côté ombré.

A. Occipital. — De B<sup>1</sup> en B<sup>24</sup>. Les vingt-quatre vertèbres. — C. Sacrum. — D. Coccyx. — De E<sup>1</sup> en E<sup>12</sup>. Les douze côtes. — F, F. Os coxaux. — G. Omoplate. — H. Humérus.

1. Milieu du TRAPÈZE. — 2. Attache supérieure à l'occipital. — De 2 en 3. Attache interne spinale. — De 4 en 5. Attache externe scapulo-claviculaire.

6. Milieu du GRAND DORSAL. — 7. Son tendon huméral qui se contourne autour du grand rond. — 8. Petite aponévrose d'insertion iliaque. — 9, 10. Aponévrose qui se confond avec les attaches du grand fessier. — 11. Extrémité supérieure de l'attache interne à l'apophyse épineuse de la cinquième vertèbre dorsale. La portion masquée par le trapèze est figurée sur le côté de

l'esquisse. — Du point n° 11, au coccyx, règne l'attache spinale.

12. Portion du SOUS-ÉPINEUX. Entre lui, le trapèze et le grand dorsal, se voit une partie du rhomboïde.

13. Portion du PETIT ROND.

14. Portion du GRAND ROND.

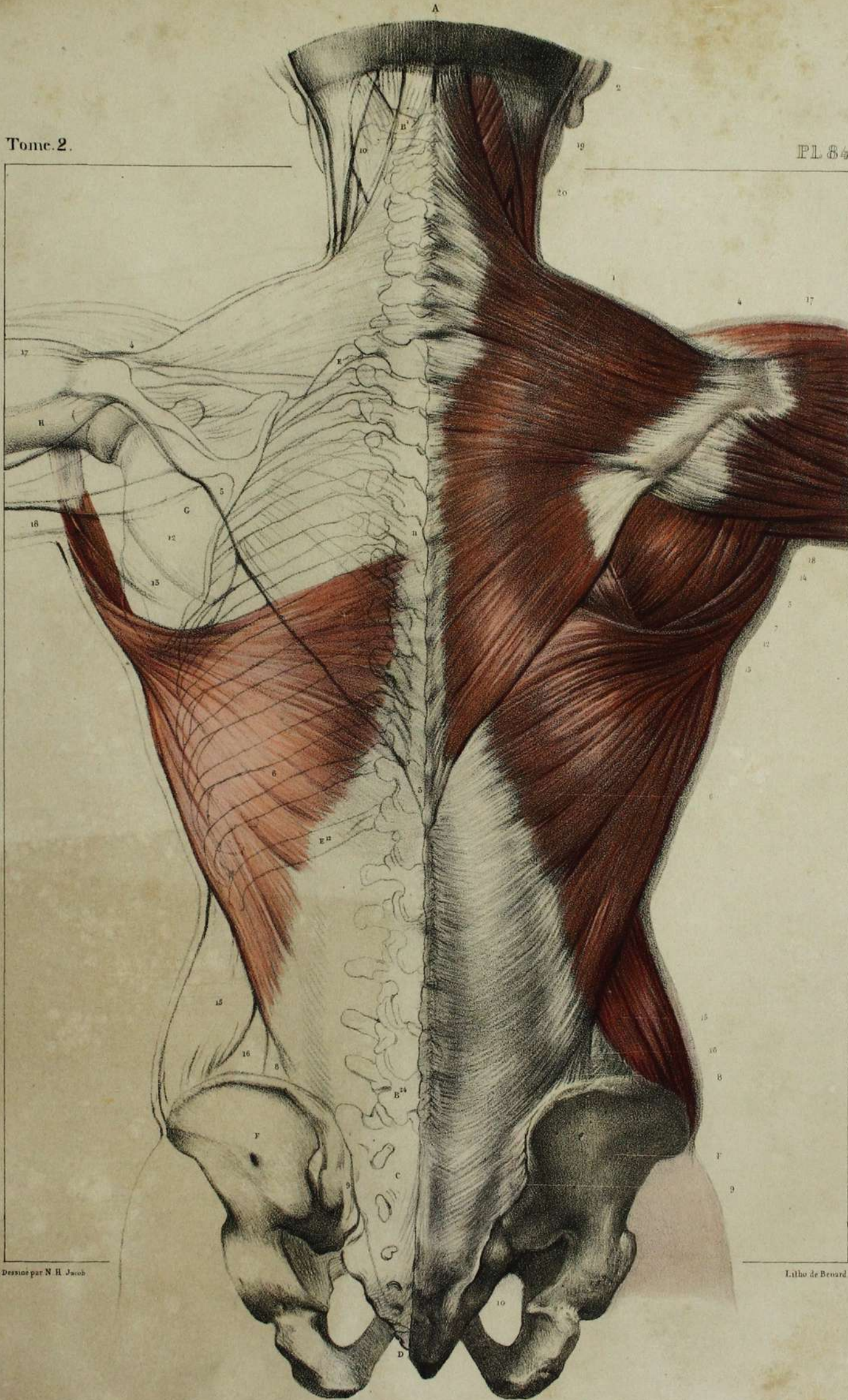
15. Extrémité postérieure du GRAND OBLIQUE ABDOMINAL.

16. Bord postérieur et aponévrose du PETIT OBLIQUE, dans l'espace triangulaire qui sépare le grand oblique du grand dorsal.

17. DELTOÏDE. — 18. Extrémité du faisceau scapulaire du triceps brachial. — 19. Extrémité supérieure du SPLÉNIUS.

20. Extrémité supérieure du STERNO-CLÉIDO-MASTOÏDIEN.





Dessiné par N. H. Jacob

Lithé de Benard



# MUSCLES DU DOS.

## PLANCHE 85. — DEUXIÈME COUCHE.

RHOMBOÏDE, PETIT DENTELÉ POSTÉRIEUR INFÉRIEUR, SPLÉNIUS, ANGULAIRE ET MUSCLES DE L'ÉPAULE.

ADULTE (DEMI-NATURE).

Les signes indiquent, sur l'esquisse, les points où commencent les tirets sur le côté ombré.

A. Occipital. — De B<sup>1</sup> en B<sup>24</sup>. Les vingt-quatre vertèbres. —  
C. Sacrum. — D. Coccyx. — De E<sup>1</sup> en E<sup>12</sup>. Les douze côtes. —  
F, F. Os coxaux. — G. Omoplate. — H. Humérus.  
1. Milieu du RHOMBOÏDE. — De 2 en 2. Son attache spinale.  
— De 3 en 3. Son attache scapulaire.  
4. SPLÉNIUS. — 5. Attache supérieure de sa portion occipitale.  
— 6. Extrémité supérieure du GRAND COMPLEXUS.  
7. ANGULAIRE. — 8. Portion du TRANSVERSAIRE. — En dehors  
on voit une partie du cervical descendant.  
9. Aponévrose d'union des dentelés postérieurs.  
De 10 en 11. Les quatre faisceaux du dentelé postérieur inférieur.

12. Aponévrose inférieure commune à ce muscle et au petit  
oblique.  
De 13 en 13. Portion des trois derniers INTERCOSTAUX EXTERNES.  
14. Extrémité postérieure du PETIT OBLIQUE.  
15. Extrémité du grand dentelé qui s'insère à l'angle inférieur  
de l'omoplate.  
16. Milieu du SOUS-ÉPINEUX. — 17. Son attache humérale. —  
De 3 en 3. Limite de son insertion scapulaire (bord spinal).  
18. PETIT ROND. — 19. Son attache humérale.  
20. GRAND ROND. — 21. SUS-ÉPINEUX. — 22. Longue portion  
du TRICEPS BRACHIAL.

## PLANCHE 86. — TROISIÈME COUCHE.

ADULTE (GRANDEUR NATURELLE).

DISPOSITION GÉNÉRALE. On aperçoit de haut en bas les grands et petits complexus, une partie des grands et petits obliques postérieurs et supérieurs, les transversaires, cervicaux descendants, sacro-lombaires et longs dorsaux, intercostaux externes et surcostaux.

La même figure montre les parties sous deux aspects : Le CÔTÉ DROIT représente les muscles dans leurs connexions naturelles. Le CÔTÉ GAUCHE les reproduit écartés, pour laisser apercevoir les tendons qui leur servent d'attache. Le long dorsal est renversé en dedans, et le sacro-lombaire en dehors.

A. Occipital. — B, B. Portion mastoïdienne des temporaux. —  
D<sup>7</sup>. Sommet de l'apophyse épineuse de la septième vertèbre cervi-  
cale. — D<sup>24</sup>. Sommet de l'apophyse épineuse de la cinquième ver-  
tèbre lombaire. — E<sup>1</sup>, E<sup>1</sup>. Premières côtes. — E<sup>12</sup>, E<sup>12</sup>. Douzièmes  
côtes. — F. Sacrum. — G. Coccyx. — H, H. Os coxaux.

1. Des deux côtés : Milieu du GRAND COMPLEXUS. — 2. Son  
attache supérieure à l'occipital. — 3. Tendons mitoyens de la por-  
tion digastrique.

4. Des deux côtés : PETIT COMPLEXUS. — 5. Son attache supé-  
rieure mastoïdienne. — De 6 en 6. Côté gauche : Insertions de ses  
tendons aux cinq dernières apophyses articulaires cervicales et aux  
deux premières apophyses transverses dorsales.

7. Sommet de l'apophyse transverse de l'atlas; on aperçoit  
les attaches des grand et petit obliques.

8. Des deux côtés : TRANSVERSAIRE DU COU. — De 9 en 9.  
Côté gauche : Ses quatre tendons cervicaux.

10. CERVICAL DESCENDANT. — De 11 en 11. Côté gauche : Ses  
quatre tendons supérieurs ou cervicaux. — De 12 en 12. *Idem.*  
Ses quatre tendons inférieurs ou costaux.

13. Des deux côtés : Masse commune du SACRO-SPINAL. —  
14. *Idem.* Limite de son attache iliaque. — 15. *Idem.* Section de  
l'aponévrose qui se confond avec le bord interne et supérieur du  
grand fessier.

16. Côté gauche : Sommet de l'angle où commence la division

de la masse commune du sacro-spinal en deux colonnes, le long  
dorsal et le sacro-lombaire.

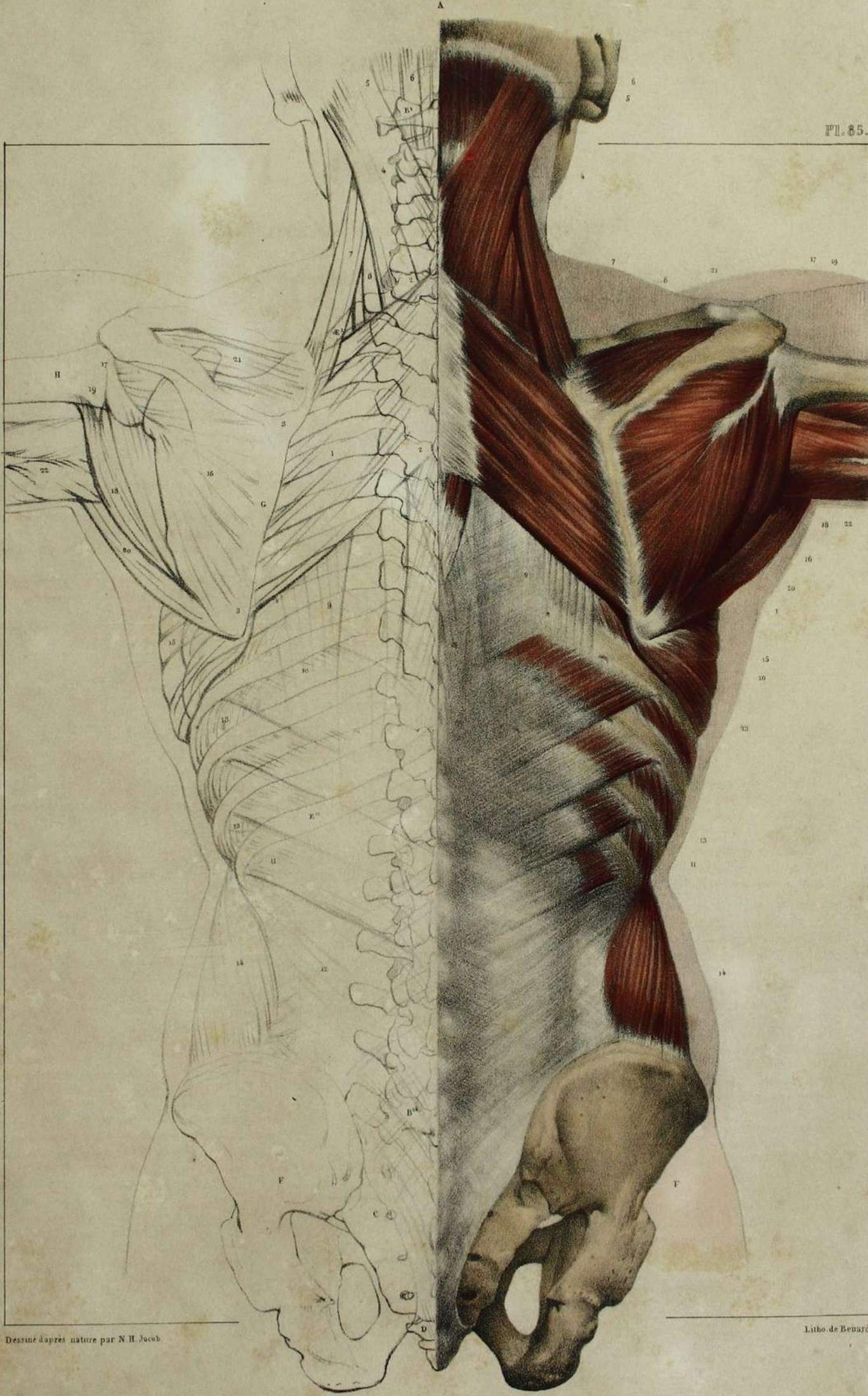17. Des deux côtés : Milieu du LONG DORSAL. — 18. Côté  
droit : Son aponévrose divisée en bandelettes auxquelles font suite  
les faisceaux épineux que l'on aperçoit dans toute la hauteur, jus-  
que sous le grand complexus. — 19. *Idem.* Point de jonction du  
long dorsal avec la portion digastrique du grand complexus, par  
une languette charnue qui leur est commune. — 20. *Idem.* Lan-  
guette charnue de liaison du long dorsal avec le transversaire. — De  
21 en 21. Côté gauche : Les sept tendons costaux du long dorsal.  
— De 22 en 22. *Idem.* Les six tendons transversaires supérieurs.

23. Des deux côtés : Milieu du SACRO-LOMBAIRE. — De 24 en  
24. Côté droit : Succession de ses treize tendons ascendants. — 25.  
*Idem.* Point de jonction du sacro-lombaire et du cervical descen-  
dant. — De 26 en 26. Côté gauche : Les sept tendons descendants  
du sacro-lombaire faisant suite aux quatre qui appartiennent au  
cervical descendant. — 27. *Idem.* Treizième tendon ascendant du  
sacro-lombaire. On aperçoit le douzième et le onzième entre ceux  
du cervical descendant, et à la partie inférieure, le second et le  
troisième sur les onzième et douzième côtes.

De 28 en 28. Côté gauche : Succession des muscles SURCOSTAUX  
aperçus dans l'écartement du long dorsal et du sacro-lombaire.

De 29 en 29. Des deux côtés : Succession des muscles INTER-  
COSTAUX EXTERNES.

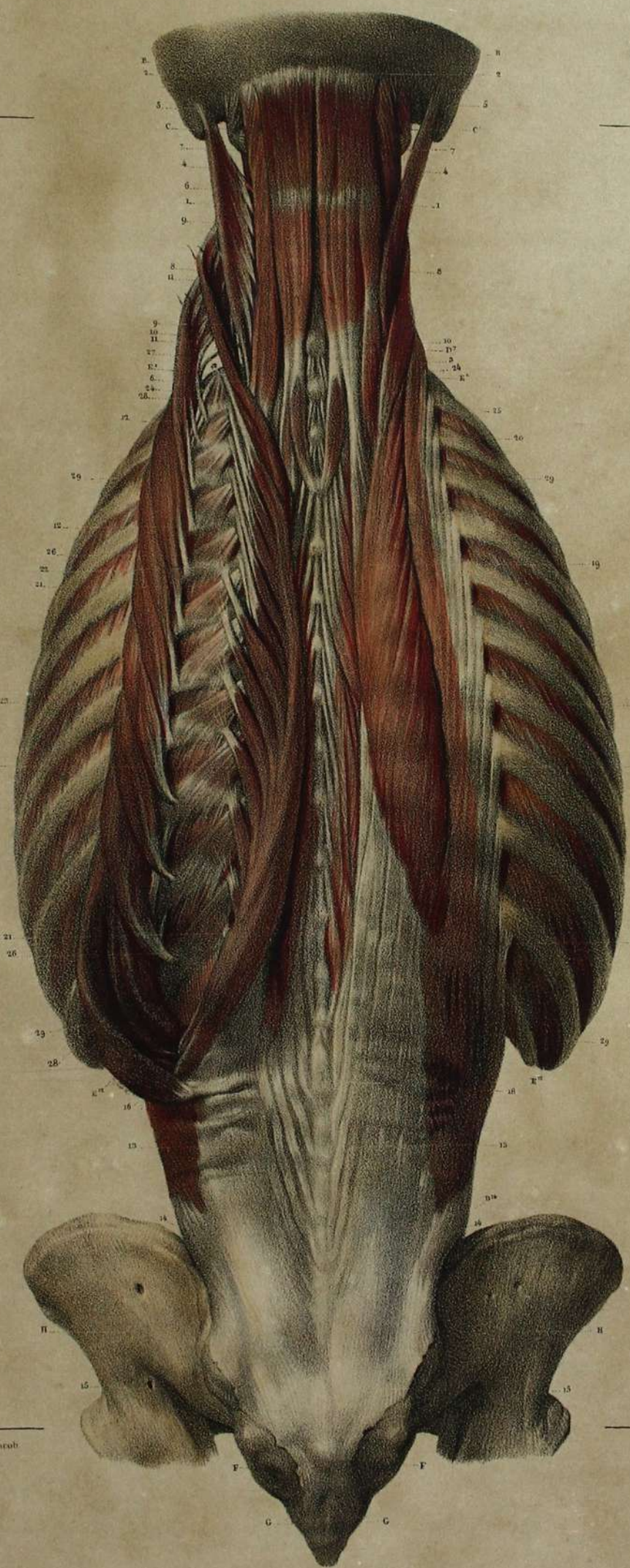




Dessiné d'après nature par N. H. Jacob

Litho de Beurd.





Desine d'après nature et lith par N.H. Jacob.

Lith de J. Benard.



## DÉTAILS DES MUSCLES POSTÉRIEURS DU COU.

PETIT DENTELÉ POSTÉRIEUR SUPÉRIEUR, SPLÉNIUS, GRAND ET PETIT COMPLEXUS ANGULAIRE.

ADULTE (DEMI-NATURE).

INDICATION DES LETTRES ET DES CHIFFRES.

FIGURE 1.

- A. Occipital.  
De B<sup>1</sup> en B<sup>15</sup>. Les quinze premières vertèbres.  
1. Milieu du DENTELÉ POSTÉRIEUR SUPÉRIEUR.  
De 2 en 2. Attache spinale.  
De 3 en 3. Attaches costales.  
4. Milieu du SPLÉNIUS DE LA TÊTE.  
5. Son attache occipitale.  
De 6 en 6. Son insertion spinale.  
7. Tendons du splénius du cou.  
8. Extrémité de son insertion spinale.  
9. Extrémité supérieure du GRAND COMPLEXUS.  
10, 11. Extrémité supérieure des SACRO-LOMBAIRE et LONG DORSAL.

FIGURE 2.

Squelette en trois quarts de l'extrémité supérieure du rachis, surmonté de l'occipital, pour expliquer les rapports des muscles dans les figures 3, 4, 5.

FIGURE 3.

1. SPLÉNIUS DE LA TÊTE.  
2. Son insertion occipitale.  
De 3 en 3. Son insertion spinale.  
De 4 en 4. Attache des trois tendons du SPLÉNIUS DU COU.  
5. Limite inférieure de son insertion spinale.

6. Extrémité occipitale de la portion digastrique du GRAND COMPLEXUS.  
De 7 en 7. Insertions des tendons vertébraux.

FIGURES 4, 5.

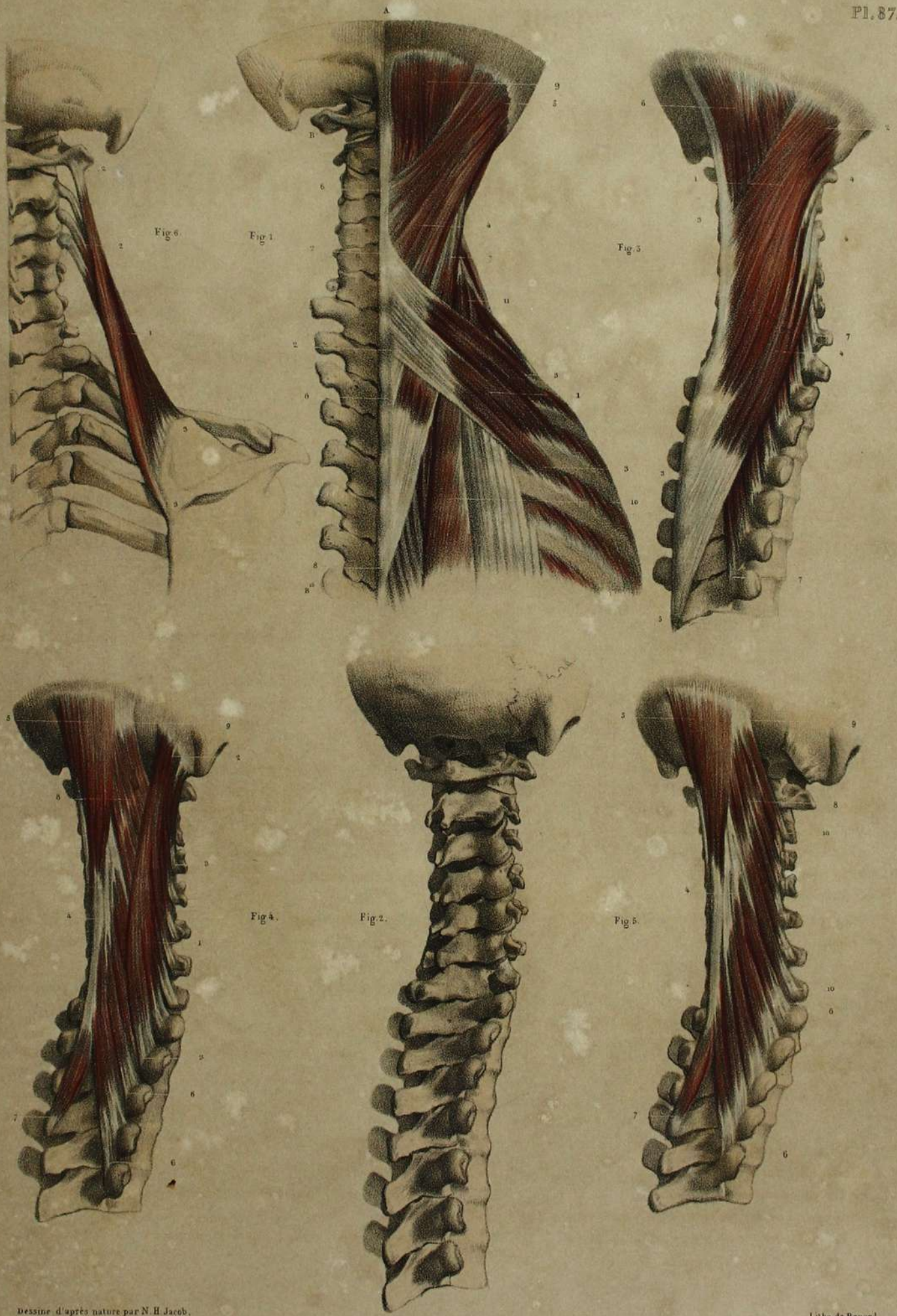
- Elles sont numérotées en commun.  
1. FIGURE 4. Milieu du PETIT COMPLEXUS.  
2. FIGURE 4. Son attache mastoïdienne.  
De 3 en 3. FIGURES 3, 4. Ses tendons d'attache aux vertèbres.  
4. FIGURES 3, 4. Tendon mitoyen de la PORTION DIGASTRIQUE du GRAND COMPLEXUS.  
5. FIGURES 3, 4. Insertion occipitale.  
De 6 en 6. FIGURE 5 et en partie FIGURE 4. Les tendons d'attache aux apophyses transverses des cinq premières vertèbres dorsales.  
7. FIGURES 3, 4. Petit faisceau interne.  
8. FIGURES 3, 4. Milieu de la portion interne du grand complexus.  
9. FIGURES 3, 4. Son insertion occipitale.  
De 10 en 10. Insertions tendineuses aux six dernières vertèbres cervicales.

FIGURE 6.

MUSCLE ANGULAIRE.

1. Son milieu.  
De 2 en 2. Insertions supérieures de ses quatre tendons cervicaux.  
De 3 en 3. Insertion inférieure au bord spinal de l'omoplate.







## MUSCLE SACRO-SPINAL.

ADULTE (DEMI-NATURE).

FIGURE 1. — *Long dorsal sur le plan postérieur du rachis.*

FIGURE 2. — *Sacro-lombaire sur le profil du rachis.*

### INDICATION DES LETTRES ET DES CHIFFRES.

#### FIGURE 1.

De A en A. Les sept vertèbres cervicales.  
De B en B. Les douze côtes coupées.  
C, C. Os coxaux.

#### CÔTÉ DROIT.

1. Masse commune du sacro-spinal. — A gauche, au travers d'une section de la masse, se voient les faisceaux lombaires.  
2. Aponévrose du long dorsal.  
De 3 en 3. Bandelettes inférieures spinales.  
4. Bandelette spinale moyenne.  
De 5 en 5. Tendons spinaux. Ils ne montent assez communément, comme sur ce sujet, que jusqu'à la troisième apophyse épineuse dorsale.  
6. Masse du long dorsal.

#### CÔTÉ GAUCHE.

De 7 en 7. Succession des tendons transversaires du long dorsal. — A gauche on ne voit que les supérieurs.  
De 8 en 8. Faisceaux costaux du long dorsal, coupés pour laisser voir les tendons transversaires.  
De 9 en 9. Tendons costaux des mêmes faisceaux sur le long dorsal.

De 10 en 10. Succession des muscles surcostaux.  
11, 11. Coupe du sacro-lombaire à sa naissance.

#### FIGURE 2.

De A en A. Les sept vertèbres verticales.  
De B en B. Les six vertèbres de la onzième dorsale à la quatrième lombaire.  
De C en C. Les douze côtes.  
D. Os coxal.  
1. Masse du sacro-spinal.  
De 2 en 2. Succession des tendons transversaires lombaires.  
3. Masse du sacro-lombaire, soulevée par des airignes pour détacher et isoler les tendons de la surface du thorax.  
De 4 en 4. Succession des tendons ascendants. — Dans la nature ils sont unis par des fibres minces, formant une membrane musculaire. Nous les avons nettement isolés sur la figure pour laisser voir dans leurs intervalles les tendons ascendants.  
De 5 en 5. Succession des tendons descendants également isolés.  
6. Extrémité supérieure de la colonne des faisceaux descendants, formant le petit muscle distingué sous le nom de cervical descendant de Diemerbroeck.  
De 7 en 7. Succession des intercostaux externes.





Fig 2.

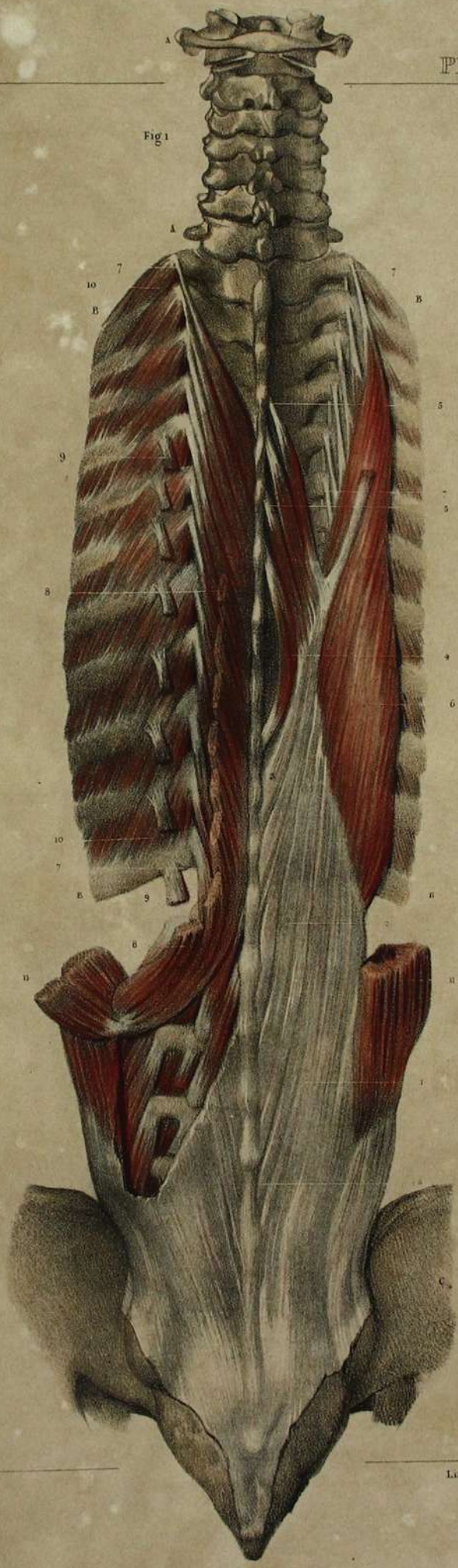

Fig 1.



# MUSCLES DU DOS.

## QUATRIÈME COUCHE.

GRANDS ET PETITS DROITS ET OBLIQUES POSTÉRIEURS ET SUPÉRIEURS, DEMI-ÉPINEUX DU COU ET DU DOS, INTERÉPINEUX CERVICAUX, TRANSVERSAIRE ÉPINEUX, SURCOSTAUX, INTERTRANSVERSAIRES ET CARRÉ DES LOMBES.

ADULTE (DEMI-NATURE).

### INDICATION DES LETTRES ET DES CHIFFRES.

#### FIGURE 1.

- A. Occipital.  
 B, B. Portion mastoïdienne des temporaux.  
 De C<sup>1</sup> à C<sup>24</sup>. Les vingt-quatre vertèbres.  
 D. Sacrum.  
 De E<sup>1</sup> en E<sup>12</sup>. Les douze côtes.  
 F, F. Os coxaux.  
 1, 1. Muscles petits droits postérieurs supérieurs.  
 2, 2. Grands droits postérieurs supérieurs.  
 3, 3. Grands obliques postérieurs supérieurs.  
 4, 4. Petits obliques postérieurs supérieurs. Celui du côté gauche est coupé pour laisser voir l'attache du grand droit.  
 De 5 en 5. Succession des interépineux cervicaux.  
 De 6 en 6. Succession des intercostaux externes coupés avec les côtes en dehors de leur angle.  
 De 7 en 7. *Côté droit*. Succession des surcostaux.  
 8. *Côté droit*. Portion sacrée du transversaire épineux.  
 8<sup>a</sup>. *Idem*. Portion lombaire.  
 9. *Idem*. Portion dorsale.  
 9<sup>a</sup>. *Idem*. L'une de ses attaches articulaires.  
 10. *Idem*. Extrémité supérieure de la portion cervicale.  
 De 11 en 11 et en 11. *Côté gauche*. Succession des tendons articulaires.  
 De 12 en 12 et en 12. *Côté gauche*. Succession des attaches lamellaires.  
 De 13 en 13 et la vertèbre au-dessus. *Côté gauche*. Succession des doubles tendons transversaires de la masse du sacro-spinal.  
 De 14 en 14. *Côté gauche*. Bandelettes ascendantes des apophyses épineuses qui contribuent à former l'aponévrose du long dorsal.  
 De 15 en 15. *Côté gauche*. Attaches des tendons épineux (*colonne des faisceaux spinaux*) du long dorsal.  
 De 16 en 16 et en 16. *Côté gauche*. Succession de ses tendons transversaires.  
 De 17 en 17. *Côté gauche*. Ses huit tendons costaux.  
 De 18 en 18. *Côté gauche*. Tendons ascendants du sacro-lombaire.  
 De 19 en 19. *Côté gauche*. Ses tendons descendants.—Les quatre supérieurs forment les attaches inférieures ou costales du cervical descendant.  
 20. *Côté gauche*. Milieu du carré des lombes.  
 De 21 en 21. *Côté gauche*. Ses tendons transversaires. — A chacun de ses bords se voient ses attaches costale et iliaque.

22. *Côté droit*. Milieu du feuillet moyen de l'aponévrose postérieure du transversaire.

De 23 en 23. *Côté droit*. Ses attaches aux sommets des apophyses transversaires.

De 24 en 24. *Des deux côtés*. Muscles intertransversaires des lombes.

25. *Côté gauche*. L'une des apophyses transversaires dorsales supérieures avec les tendons du transversaire et du grand complexe qui s'adjoignent à ceux du long dorsal et du transversaire épineux.

26. *Côté gauche*. L'une des masses apophysaires transversaire et articulaire avec les tendons des complexes, cervical descendant, scalènes, transversaire. Ces tendons varient en nombre presque pour chaque vertèbre.

#### FIGURE 2.

1. *Côté droit*. Milieu du cervical descendant.  
 De 2 en 2. Ses attaches cervicales.  
 De 3 en 3. Ses attaches costales.  
 4. *Côté droit*. Milieu du demi-épineux du cou.  
 5. *Côté droit*. Sommet de l'attache supérieure à l'axis.  
 De 6 en 6. *Côté droit*. Tendons inférieurs transversaires.  
 7, 7. *Des deux côtés*. Milieu du demi-épineux du dos.  
 De 8 en 8. *Côté gauche*. Tendons spinaux.  
 De 9 en 9. *Des deux côtés*. Tendons transversaires.  
 10. *Côté gauche*. Milieu du transversaire.  
 De 11 en 11. *Côté gauche*. Tendons cervicaux.  
 De 11 en 12. *Idem*. Tendons dorsaux.

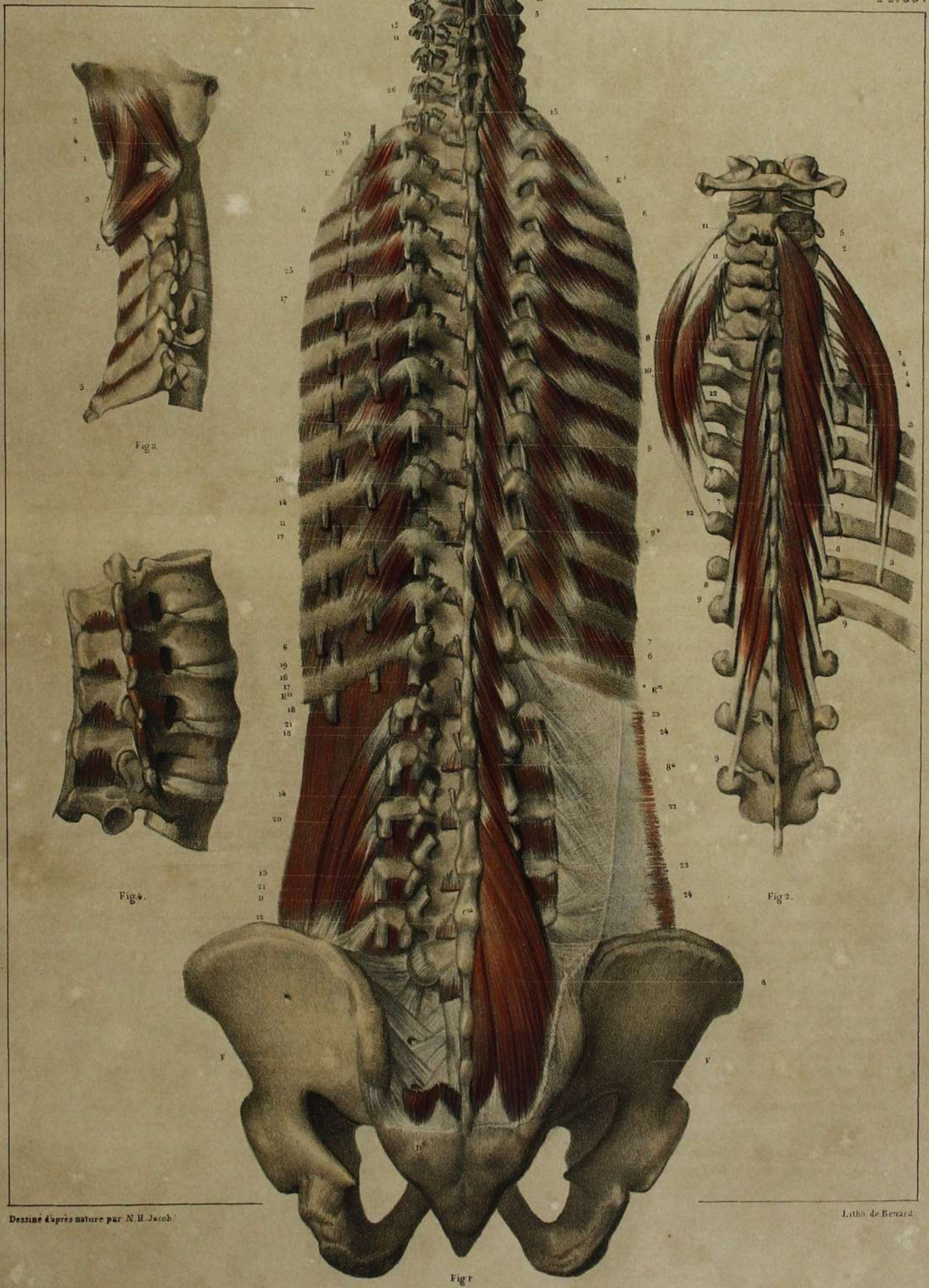#### FIGURE 3.

1. Grand droit.  
 2. Petit droit.  
 3. Grand oblique.  
 4. Petit oblique.  
 De 5 en 5. Interépineux cervicaux.

#### FIGURE 4.

Les cinq vertèbres des lombes avec leurs muscles interépineux et intertransversaires.





Dessiné d'après nature par N. H. Jacob

Litho de Bernard

Fig. 1.

Fig. 3.

Fig. 4.

Fig. 2.



# MUSCLES DU COU.

FIGURE 1. — Ensemble des muscles du cou.  
 FIGURES 2, 3. — Mylo-hyoïdien et génio-hyoïdien.  
 FIGURES 4, 5. — Thyro-hyoïdien et hyo-thyroïdien de Duverney

ADULTE (GRANDEUR NATURELLE).

INDICATION DES LETTRES ET DES CHIFFRES.

FIGURE 1.

Elle représente au-dessus et au-dessous de l'hyoïde, d'un côté le plan superficiel, et de l'autre un plan profond.

A. Mâchoire inférieure.

B, B. Clavicules.

1. Côté droit : Faisceau antérieur du digastrique.
2. *Idem.* Son attache maxillaire.
3. *Idem.* Faisceau postérieur. Entre les deux, on voit le tendon mitoyen et sa coulisse de glissement.
4. *Idem.* Aponévrose sus-hyoïdienne.
5. *Idem.* Stylo-hyoïdien.
6. *Idem.* Mylo-hyoïdien.
7. Côté gauche : Génio-hyoïdien.
8. *Idem.* Son insertion maxillaire.
9. *Idem.* Son insertion hyoïdienne.
10. *Idem.* Hyo-glosse.
11. *Idem.* Stylo-glosse. Portion maxillaire.
12. *Idem.* Portion linguale.
13. *Idem.* Stylo-pharyngien.
14. *Idem.* Bandelette myloïdienne du constricteur supérieur.
15. *Idem.* Mylo-glosse.
16. *Idem.* Bord lingual du génio-glosse.
17. *Idem.* Lingual longitudinal inférieur.
18. *Idem.* Milieu du sterno-hyoïdien (*cléido-hyoïdien*).
19. *Idem.* Son insertion hyoïdienne. (Voyez, pour son insertion claviculaire, planche 100.)
20. *Idem.* Tendon mitoyen de l'omoplat-hyoïdien.
21. *Idem.* Son insertion hyoïdienne.
22. *Idem.* Son insertion scapulaire.
23. Côté droit : Milieu du sterno-thyroïdien.
24. *Idem.* Son insertion thyroïdienne. (Voyez, pour son attache sternale, planche 100.)
25. *Idem.* Milieu du thyro-hyoïdien. (Voyez FIGURE 4.)
26. *Idem.* Son insertion hyoïdienne.
24. *Idem.* Son attache thyroïdienne sur la ligne oblique du cartilage qui lui est commune avec le sterno-thyroïdien.
27. *Idem.* Extrémité thyroïdienne du constricteur inférieur du pharynx.

- 28, 28. Des deux côtés : Grand droit antérieur de la tête.
- 29, 29. *Idem.* Extrémité occipitale du splénus.
30. Côté gauche : Extrémité atloïdienne de l'angulaire.
31. Des deux côtés : Scalène antérieur.
32. *Idem.* Scalène postérieur.

FIGURE 2.

Plan inférieur des mylo-hyoïdiens.

FIGURE 3.

Leur plan supérieur avec les génio-hyoïdiens.

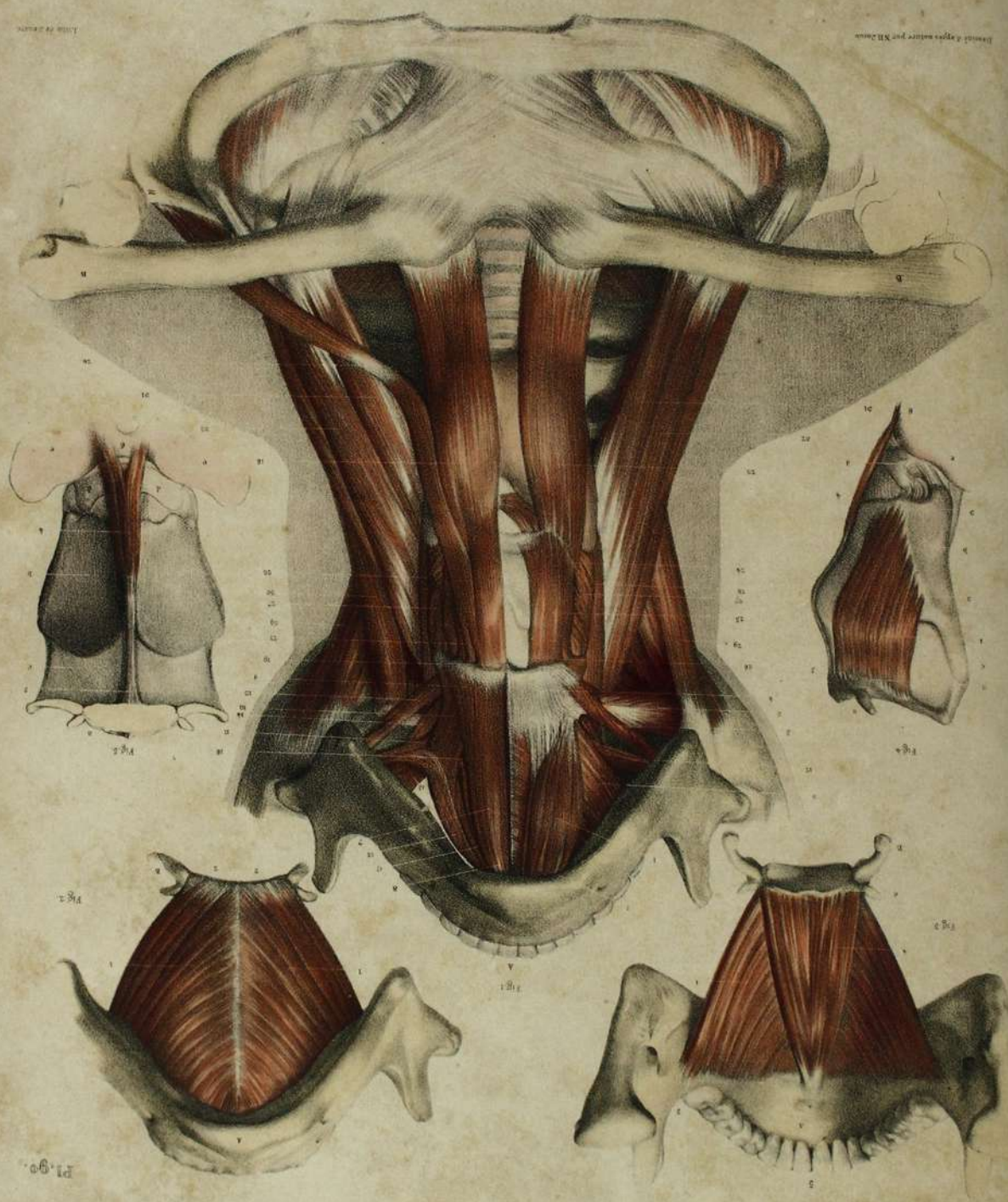- A. FIGURES 2, 3. Mâchoire inférieure.  
 B. FIGURES 2, 3. Os hyoïde.
1. FIGURES 2, 3. Milieu du mylo-hyoïdien. Dans la FIGURE 2, les deux muscles sont séparés par le raphé fibreux.
  - 2, 2. FIGURE 2. Insertion hyoïdienne.
  - De 3 en 5. FIGURE 3. Attache myloïdienne.
  4. FIGURE 3. Génio-hyoïdien droit accolé à son congénère.
  5. FIGURE 3. Insertion commune à l'apophyse géni.
  6. FIGURE 3. Attache hyoïdienne.

FIGURES 4 ET 5.

Cage cartilagineuse du larynx vue de profil, FIGURE 4, et de face, FIGURE 5.

- a. FIGURE 4, 5. Os hyoïde.
- b. FIGURE 4, 5. Cartilage thyroïde.
- c. FIGURE 4, 5. Membrane hyo-thyroïdienne.
- d. FIGURE 4, 5. Cartilage cricoïde, surmonté par la membrane crico-thyroïdienne.
- e. FIGURE 5. Corps thyroïde.
1. FIGURE 4. Milieu du thyro-hyoïdien.
2. FIGURE 4. Son insertion hyoïdienne.
- De 3 en 3. FIGURE 4. Attache sur la ligne oblique du cartilage thyroïde.
4. FIGURE 4, 5. Muscle hyo-thyroïdien de Duverney.
5. FIGURE 4, 5. Insertion hyoïdienne de son tendon.
6. FIGURE 4, 5. Attache musculaire inférieure sur l'enveloppe du corps thyroïde.







# ENSEMBLE DES MUSCLES DU COU

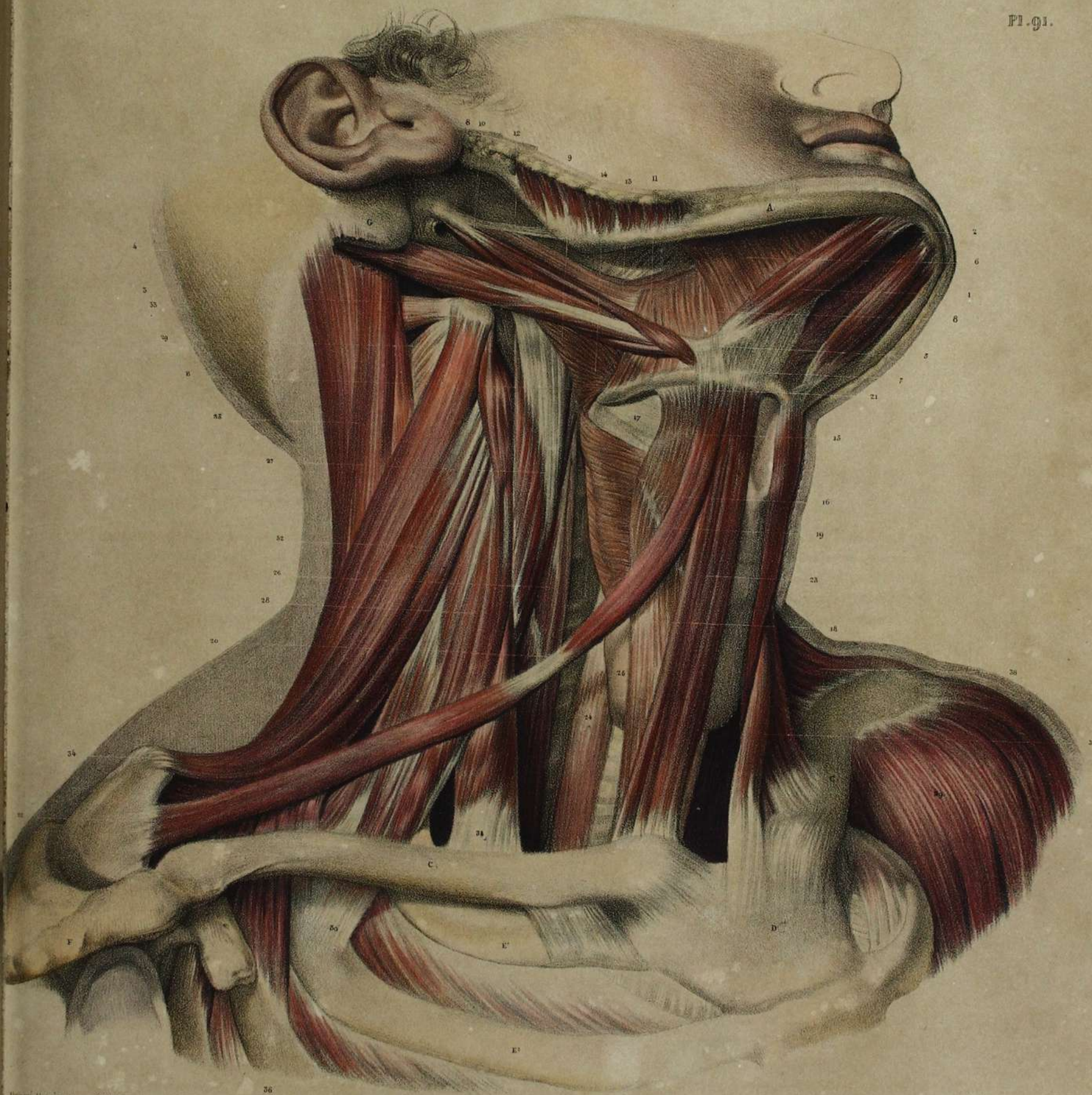VU ENTRE LES PLANS ANTÉRIEUR ET LATÉRAL.

ADULTE (GRANDEUR NATURELLE).

INDICATION DES LETTRES ET DES CHIFFRES.

- A. Bord libre de l'os maxillaire inférieur.  
B. Grande corne de l'os hyoïde.  
C, C. Clavicules.  
D. Première pièce du sternum.  
E', Première côte. E". Deuxième côte.  
F. Extrémité supérieure de l'omoplate.  
G. Apophyse mastoïde. — Un peu en dedans se voit l'apophyse styloïde du temporal, et au-dessous le golfe de la veine jugulaire.
1. Faisceau antérieur du digastrique. Il existe des deux côtés.
  2. Son attache maxillaire.
  3. Faisceau postérieur.
  4. Son attache temporale.
  5. Coulisse de glissement avec l'aponévrose sus-hyoïdienne. (Voyez planche 90.)
  6. Mylo-hyoïdien. On voit sur le plan moyen le raphé fibreux qui l'unit à celui du côté opposé.
  7. Son insertion à l'os hyoïde.
  8. Insertion du stylo-pharyngien à l'apophyse styloïde.
  9. Point où le muscle s'enfonce sous le constricteur moyen.
  10. Stylo-hyoïdien. Son insertion à l'apophyse styloïde.
  11. Point où il est traversé par le tendon du digastrique.
  12. Insertion du stylo-glosse à l'apophyse styloïde et au ligament stylo-maxillaire.
  13. Point où le muscle se divise pour se continuer sur le bord de la langue.
  14. Portion hyoïdienne du constricteur moyen.
  15. Thyro-hyoïdien. A sa partie supérieure on voit son insertion hyoïdienne.
  16. Insertion commune de ce muscle et du sterno-thyroïdien sur le cartilage thyroïde.
  17. Membrane hyo-thyroïdienne.
  18. Sterno-thyroïdien.
  19. Attache thyroïdienne du constricteur inférieur.
  20. Tendon de l'omoplat-hyoïdien.
  21. Son attache hyoïdienne.
  22. Son insertion scapulaire.
  23. Sterno-hyoïdien.
  24. OEsophage.
  25. Corps thyroïde. — Au-dessous se voit une portion de la trachée-artère.
  26. Long du cou. Entre lui, le larynx et l'œsophage, se voit la face antérieure des vertèbres.
  27. Grand droit antérieur de la tête.
  28. Scalène postérieur.
  29. Son faisceau atloïdien.
  30. Son insertion à la seconde côte.
  31. Scalène antérieur.
  32. Angulaire.
  33. Son insertion atloïdienne.
  34. Son insertion scapulaire.
  35. Splénus.
  36. Insertion costale de la bandelette supérieure du grand dentelé.
  37. *Côté gauche* : Extrémité inférieure du sterno-cléido mastoïdien.
  38. *Idem.* Bord claviculaire du trapèze.
  39. *Idem.* Extrémité supérieure du deltoïde.







## TOME II. PLANCHES 92 ET 95.

### PLANCHE 92.

# MUSCLES RACHIDIENS.

GRANDS DROITS ET PETITS DROITS ANTÉRIEURS, DROITS LATÉRAUX DE LA TÊTE, LONGS DU COU, SCALÈNES ANTÉRIEURS ET POSTÉRIEURS, INTERTRANSVERSAIRES DU COU.

ADULTE (GRANDEUR NATURELLE).

Les signes ont la même valeur dans les deux figures.

- A. FIGURES 1, 2. Section du corps sphéno-basilaire.  
B, B. FIGURES 1, 2. Section du rocher des deux temporaux.  
C, C. FIGURES 1, 2. Apophyses transverses de la vertèbre atlas.  
D<sup>1</sup>, D<sup>1</sup>, D<sup>2</sup>, D<sup>2</sup>. Premières et deuxièmes côtes.  
1. FIGURES 1, 2. Milieu du GRAND DROIT ANTÉRIEUR. Ce muscle est airigné dans la FIGURE 2 pour montrer les attaches inférieures.  
2. FIGURES 1, 2. Attache au corps sphéno-basilaire.  
De 3 en 3. FIGURES 2 et 3. FIGURE 1. Insertion des quatre tendons aux apophyses transverses cervicales.  
4. FIGURE 1. Milieu du LONG DU COU.  
De 5 en 5. FIGURES 1, 2. Attaches supérieures.  
De 6 en 6. FIGURES 1, 2. Insertions aux apophyses transverses cervicales des faisceaux obliques supérieurs.  
7, 7. FIGURES 1, 2. Attache cervicale des faisceaux inférieurs profonds.  
De 8 en 8. FIGURES 1, 2. Insertions inférieures sur les trois premières vertèbres dorsales.  
9. FIGURE 1. PETIT DROIT ANTÉRIEUR. On voit distinctement les deux attaches à l'occipital et à la vertèbre atlas.

10. FIGURES 1, 2. DROIT LATÉRAL. Il est également visible dans toute son étendue.  
11. FIGURES 1, 2. Milieu du SCALÈNE ANTÉRIEUR.  
De 12 en 12. FIGURE 2. Attaches des tendons supérieurs cervicaux.  
13. FIGURES 1, 2. Insertion inférieure au tubercule de la première côte.  
14. FIGURES 1, 2. Milieu du SCALÈNE POSTÉRIEUR.  
15. FIGURES 1, 2. Son faisceau postérieur.  
De 16 en 16. FIGURE 2. Attaches des tendons supérieurs aux apophyses transverses cervicales, à partir de la septième sur ce sujet.  
17. FIGURES 1, 2. Insertion du faisceau antérieur sur la première côte.  
18. FIGURES 1, 2. Insertion du faisceau postérieur sur la seconde côte.  
19. FIGURES 1, 2. Premier intertransversaire cervical.  
De 20 en 20. FIGURES 1, 2. Succession des paires d'intertransversaires cervicaux.

### PLANCHE 95.

# MUSCLES DE LA FACE ET DU COU.

COUCHE SUPERFICIELLE.

ADULTE (GRANDEUR NATURELLE).

Cette planche représente les muscles de la face dans leur ensemble. Le côté gauche laisse voir le peucier; le côté droit, les muscles superficiels du cou.

- A. Portion frontale de l'occipito-frontal. — B. Pyramidal. —  
C. Orbiculaire des paupières.  
D. Élévateur commun de l'aile du nez et de la lèvre supérieure. Ce muscle disparaît à la hauteur de l'aile du nez sous les fibres entre-croisées du triangulaire et de l'élévateur propre de la lèvre supérieure.  
E. Triangulaire; en bas est le petit faisceau de l'aile du nez, qui appartient bien plus à ce muscle qu'à l'élévateur commun; intérieurement les fibres du triangulaire passent au-devant de celles des deux élévateurs.  
F. Élévateur propre de la lèvre supérieure. — G. Petit zygomatique; inférieurement ses fibres passent au-devant de tous les muscles déjà nommés. — H. Canin. — I. Grand zygomatique; ses

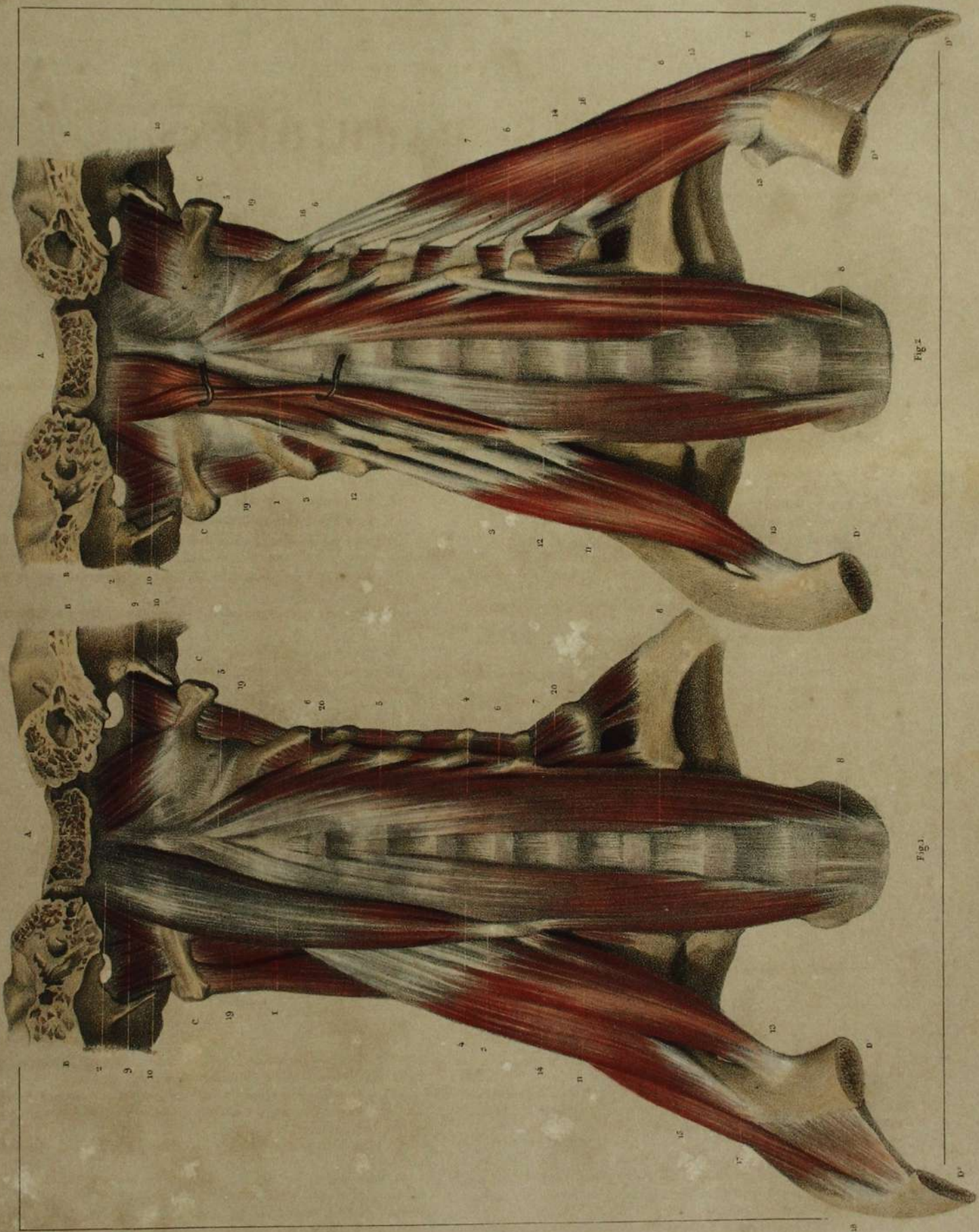
fibres inférieures, également superficielles, passent au-devant de l'orbiculaire des lèvres et du triangulaire du menton.

J. Petit muscle dilatateur de l'aile du nez; il se compose de trois faisceaux: un ascendant, élévateur; transverse, diducteur; et un descendant, abaisseur.

K. Petit muscle naso-labial, élévateur moyen de la lèvre supérieure.

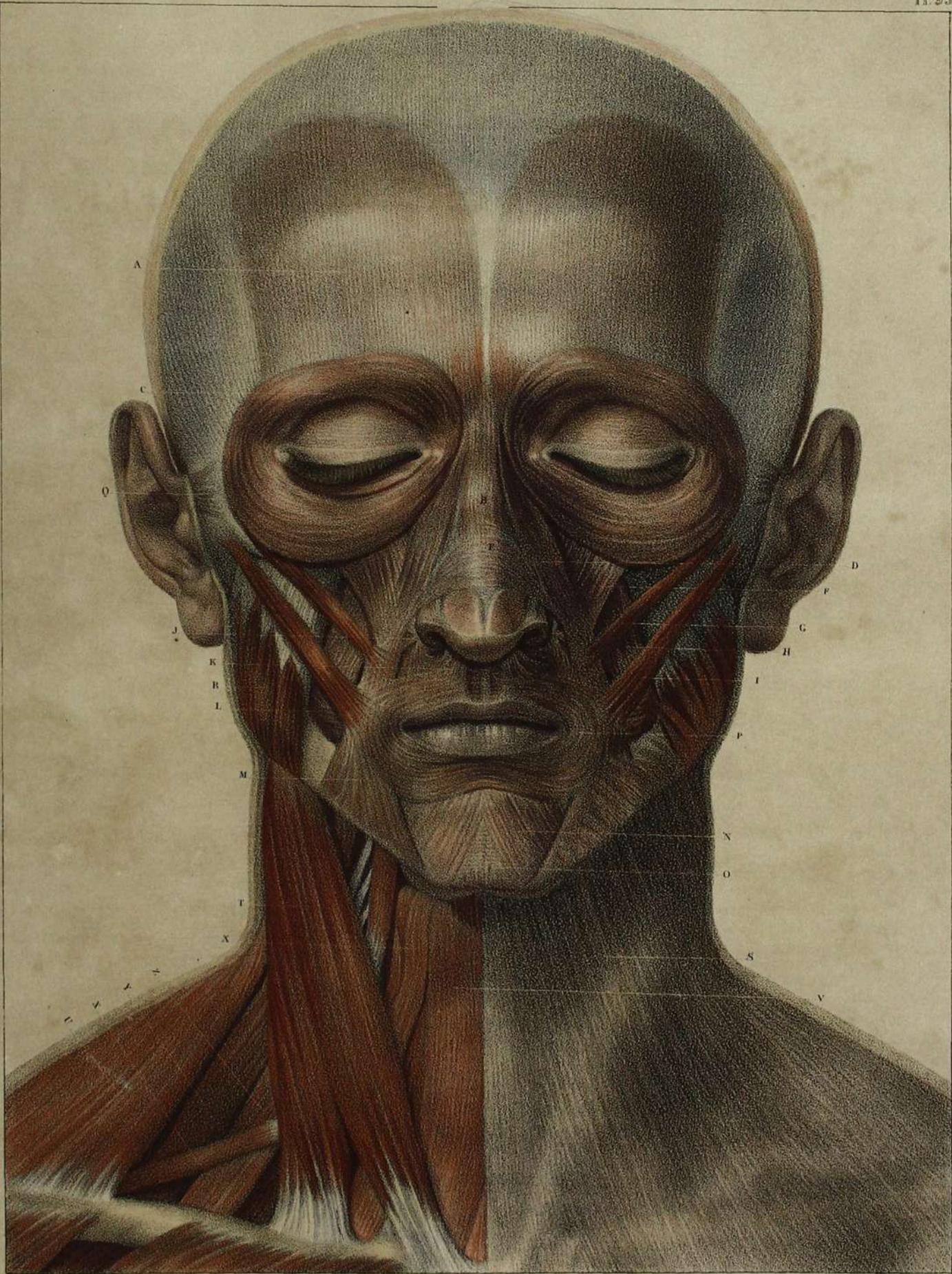L. Buccinateur. — M. Triangulaire du menton. — N. Carré du menton. — O. Petit muscle de la houpe du menton. — P. Orbiculaire des lèvres. — Q. Auriculaire antérieur. — R. Masseur. — S. Peucier. — T. Sterno-cléido-mastoïdien. — U. Bord cervical du trapèze. — V. Sterno-hyoïdien. — X. Scapulo-hyoïdien. — Y. Angulaire. — Z. Scalène postérieur.





Designé d'après nature par N.H. Jacob.





Designé d'après nature par N.H. Jacob.

Lith. de Delaposte



# MUSCLES DE LA TÊTE ET DU COU.

PLAN ANTÉRIEUR. — COUCHE PROFONDE.

ADULTE (GRANDEUR NATURELLE).

INDICATION DES CHIFFRES.

1, 1. Muscle temporal. Du côté gauche, l'apophyse zygomatique et une portion de l'os jugal ont été enlevées pour laisser voir l'attache du tendon à l'apophyse coronoïde de la mâchoire inférieure.

2. *Côté droit* : Sourcilier.

3. *Idem.* Insertion de l'orbiculaire sur son tendon et sur les os voisins. — La FIGURE 4 montre le petit muscle de Horner, qui s'étend en dehors sur les bords palpébraux. — Sur la paupière supérieure s'épanouit son élévateur.

4. Oeil isolé dans la cavité de l'orbite. On aperçoit l'épanouissement, sur la sclérotique, de ses quatre muscles droits; en haut et en dedans, le tendon réfléchi de l'oblique interne; en bas, l'oblique externe dans son entier.

5. *Côté droit* : Auriculaire antérieur.

6, 6. Triangulaire du nez. A droite, on le voit se mêler avec l'élévateur propre de la lèvre supérieure. A gauche, le faisceau de l'élévateur est coupé; au-dessous est l'aponévrose d'insertion à l'os maxillaire.

7. *Côté droit* : Élévateur propre de la lèvre supérieure.

8, 8. Canin. *Côté gauche* : A sa partie inférieure, ses fibres sont croisées avec celles de l'orbiculaire. Il est coupé dans la ligne où il est continué par le triangulaire.

9<sup>a</sup>, 9<sup>b</sup>. Abaisseur de l'aile du nez (faisceaux vus de face). — La FIGURE 2 montre sa coupe avec ses deux faisceaux. 9<sup>a</sup>. Faisceau maxillaire. 9<sup>b</sup>. Faisceau labial. Ayant de nouveau examiné ce muscle dans des dissections très soignées, nous sommes contraints de modifier la description, semblable à celle des auteurs que nous en avons donnée page 40. Pour nous, il est formé, comme dans cette FIGURE 2, de deux faisceaux, *maxillaire* et *labial*, qui tous deux se fixent sur les cartilages de la cloison et de l'aile du nez. Mais ce point serait l'insertion mobile pour le faisceau labial, qui formerait

le seul *abaisseur* du nez, tandis qu'il serait l'insertion fixe pour le faisceau labial, qui, se perdant en bas par une mince aponévrose située entre l'orbiculaire et les glandes labiales serait un *élévateur de la lèvre*. D'où il suit que ces deux faisceaux, distincts par leur trajet et leurs usages, sont pour nous deux muscles différents.

10, 10. Buccinateur.

11, 11. Orbiculaire des lèvres. *A gauche*, il n'est représenté que dans la lèvre inférieure. *A droite*, il est offert dans son entier pour la lèvre inférieure, et découpé à la lèvre supérieure pour laisser voir l'abaisseur de l'aile du nez.

12. *Côté droit* : Triangulaire des lèvres.

13. *Côté gauche* : Carré de la lèvre inférieure, dans toute son étendue. A droite, ses fibres superficielles labiales sont élevées, et il est découpé en dedans pour laisser voir les fibres ascendantes de la houppe du menton.

14. Houppe du menton, faisceau cutané. — 15. Faisceau supérieur formé par la réunion des deux côtés en un croissant à concavité supérieure. — La FIGURE 3 montre la coupe des faisceaux cutanés. Le faisceau en croissant, déjà figuré dans Albinus, nous paraît être un muscle différent de la houppe, et qui peut-être serait plutôt un *abaisseur médian* de la lèvre inférieure.

16. Masseter.

17. Sterno-cléido-mastoïdien

18. Cléido-hyoïdien (sterno-hyoïdien).

19. Scapulo-hyoïdien.

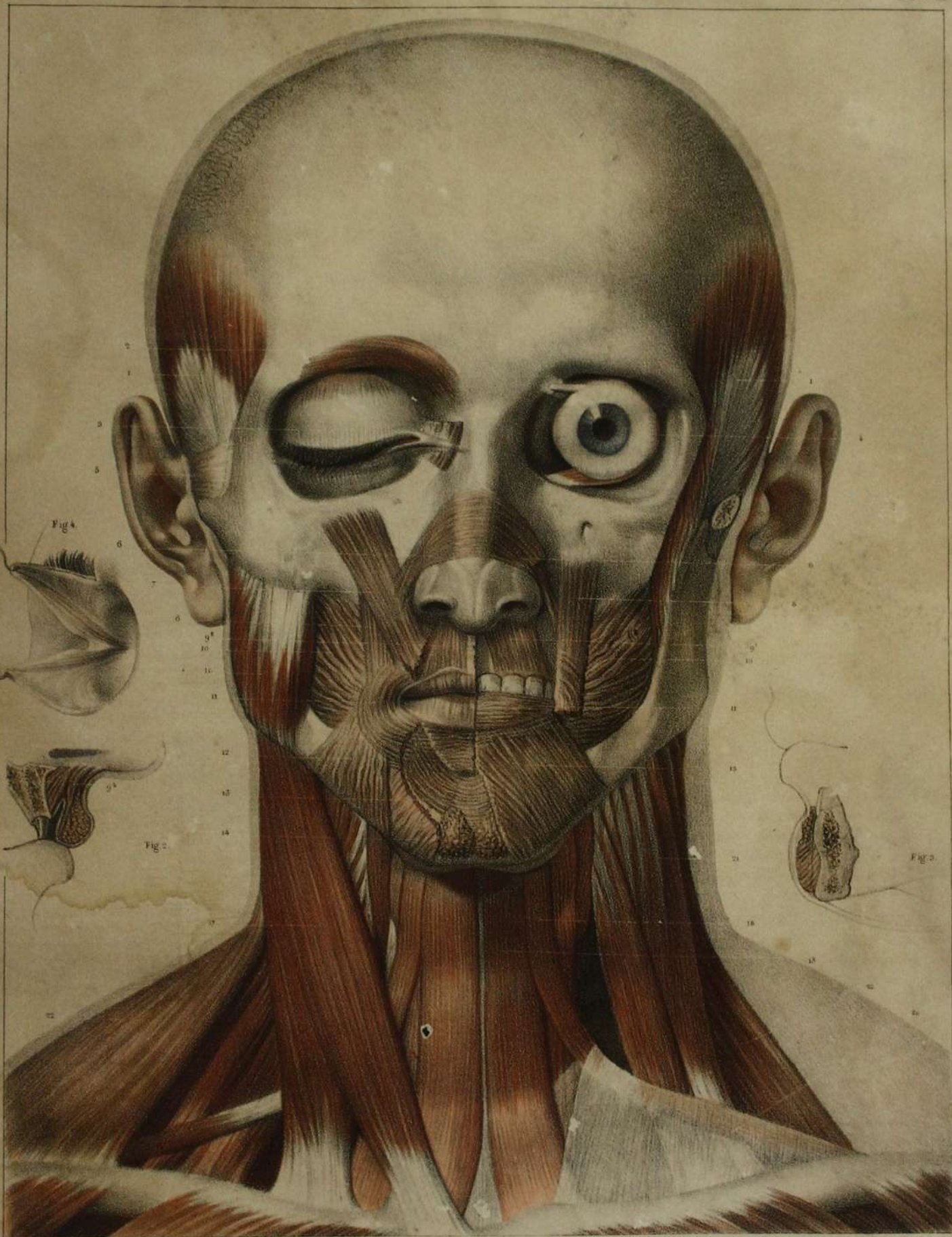
20. Feuillet de l'aponévrose cervicale qui rattache ce muscle à la clavicule.

21. Scalène postérieur.

22. Trapèze.

23. Angulaire.





Desiné d'après nature par N. H. Jacob.

Fig. 1.

Litho. de Benard.



# MUSCLES DE LA TÊTE ET DU COU.

PLAN LATÉRAL. — COUCHE SUPERFICIELLE.

ADULTE (GRANDEUR NATURELLE).

## INDICATION DES CHIFFRES.

1. Aponévrose épicroânienne intermédiaire entre les deux portions de l'occipito-frontal.
  2. Muscle frontal.
  3. Muscle occipital.
  4. Auriculaire supérieur.
  5. Auriculaire antérieur.
  6. Auriculaire postérieur.
  7. Orbiculaire des paupières.
  8. Pyramidal du nez.
  9. Élévateur commun de l'aile du nez et de la lèvre supérieure.
  10. Élévateur propre de la lèvre supérieure.
  11. Petit zgomatique.
  12. Grand zgomatique. — Entre et derrière les deux zgomatiques on aperçoit le canin.
  13. Triangulaire du nez.
  14. Dilatateur de l'aile du nez.
  - 15, 15. Orbiculaire des paupières.
  16. Triangulaire des lèvres. Il est recouvert en dehors et en arrière par les fibres superficielles du peaucier.
  17. Carré de la lèvre inférieure aperçu entre le triangulaire et la houppe du menton.
  18. Houppe du menton.
  19. Buccinateur. Il est vu entre le grand zgomatique, le masseter, et le risorius de Santorini.
  20. Masseter. (Voyez, pour plus de détails, planche 97.)
  21. Risorius de Santorini. Il se confond inférieurement avec le peaucier du cou, dont il croise un peu la direction.
  22. Peaucier du cou. Il est vu dans toute son étendue de la partie inférieure de la face à la partie supérieure de la poitrine et de l'épaule.
  23. Sterno-cléido-mastoïdien. Sa moitié inférieure est cachée sous le peaucier. — En haut, dans l'espace triangulaire qui sépare son bord antérieur de la branche de l'os maxillaire, on aperçoit deux muscles fmiculaires; l'antérieur est le stylo-hyoïdien, le postérieur est le faisceau temporal du digastrique.
  24. Extrémité occipitale du splénius.
  25. Petite portion du grand complexus.
  26. Angulaire.
  27. Les deux faisceaux du scalène postérieur.
- Ces quatre derniers muscles ne sont qu'aperçus dans l'espace rectangulaire que limitent le sterno-cléido-mastoïdien, le trapèze et le peaucier.
28. Extrémité supérieure du trapèze.
  29. Extrémité supérieure du deltoïde.
  30. Extrémité claviculaire du grand pectoral. Ces deux derniers en partie cachés par les épanouissemens du peaucier.



# MUSCLES DE LA TÊTE ET DU COU.

## PLAN LATÉRAL. — COUCHE PROFONDE.

ADULTE (GRANDEUR NATURELLE).

*A la face* on a enlevé l'occipito-frontal, les auriculaires, l'orbiculaire des paupières, le releveur commun, les zygomatiques, le triangulaire des lèvres et le masseter. — *Au cou*, il ne manque que le peucier.

### INDICATION DES CHIFFRES.

1. MUSCLE TEMPORAL. En bas l'arcade zgomatique a été emportée dans ses trois quarts antérieurs pour laisser voir le tendon qui s'insère à l'apophyse coronôide.

2. SOURCILIER. Au-dessous de ce muscle, on aperçoit, à la partie supérieure de l'orbite, l'épanouissement de l'élevateur de la paupière supérieure et le tendon réfléchi de l'oblique interne de l'œil.

3. PYRAMIDAL DU NEZ.

4. TRIANGULAIRE DU NEZ. — On n'a conservé inférieurement que son attache profonde maxillaire.

5. Extrémité supérieure de l'ÉLEVATEUR COMMUN de l'aile du nez et de la lèvre supérieure.

6. ÉLEVATEUR PROPRE DE LA LÈVRE SUPÉRIEURE.

7. CANIN.

8. ABAISSEUR DE L'AILE DU NEZ. Il manque sa portion qui glisse derrière l'orbiculaire des lèvres.

9. ORBICULAIRE DES LÈVRES. Il est représenté dans sa couche superficielle. La partie moyenne du demi-orbiculaire supérieur est enlevée pour laisser apercevoir l'abaisseur de l'aile du nez.

10. BUCCINATEUR. Il est montré se perdant profondément dans la commissure de l'orbiculaire. (Voyez, pour l'entre-croisement de leurs fibres, planche 99.)

11. CARRÉ DE LA LÈVRE INFÉRIEURE.

12. HOUPPE DU MENTON.

13. Faisceau maxillaire du DIGASTRIQUE. On voit, en arrière, son faisceau temporal et le STYLO-HYOÏDIEN qu'il traverse.

14. MYLO-HYOÏDIEN.

15. HYO-GLOSSE.

16. STERNO-HYOÏDIEN (*cléido-hyoïdien*).

17. Faisceau hyoïdien de l'OMOPLAT-HYOÏDIEN. En bas, au-dessus de la clavicule, on aperçoit une partie de son tendon et de son faisceau scapulaire entre le trapèze et le sterno-cléido-mastoïdien.

18. THYRO-HYOÏDIEN.

19. STERNO-CLÉIDO-MASTOÏDIEN. Il est vu dans tout son développement de son attache sterno-claviculaire à son insertion temporale.

20. Portion sus-scapulaire du TRAPÈZE.

21. Portion de l'extrémité supérieure du SPLÉNIUS DE LA TÊTE.

22. Petite portion de l'extrémité supérieure du GRAND COMPLEXUS.

23. Portion de l'ANGULAIRE.

24. Les deux faisceaux du SCALÈNE POSTÉRIEUR.

25. SCALÈNE ANTÉRIEUR.

Les cinq muscles précédens sont aperçus dans l'espace rectangulaire qui sépare le trapèze du sterno-mastoïdien.

26. Extrémité scapulo-claviculaire du DELTOÏDE.

27. Extrémité sterno-claviculaire du GRAND PECTORAL.



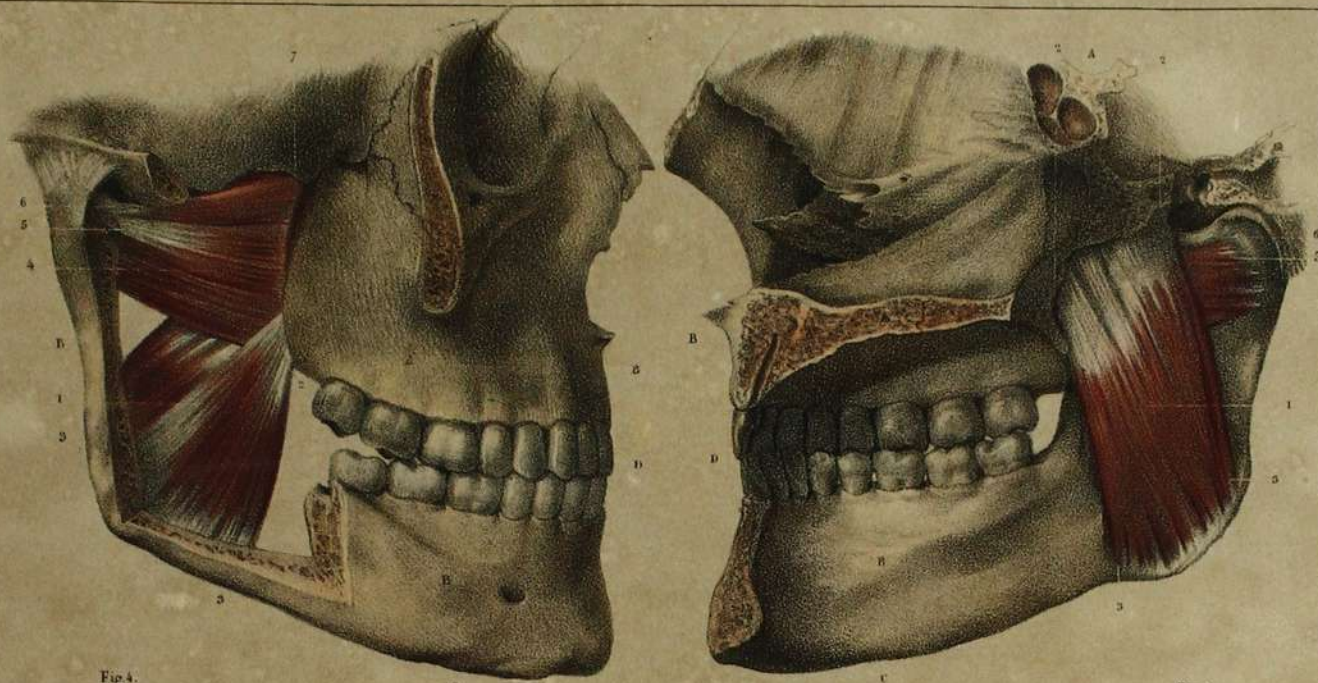


Fig. 4.

Fig. 5.

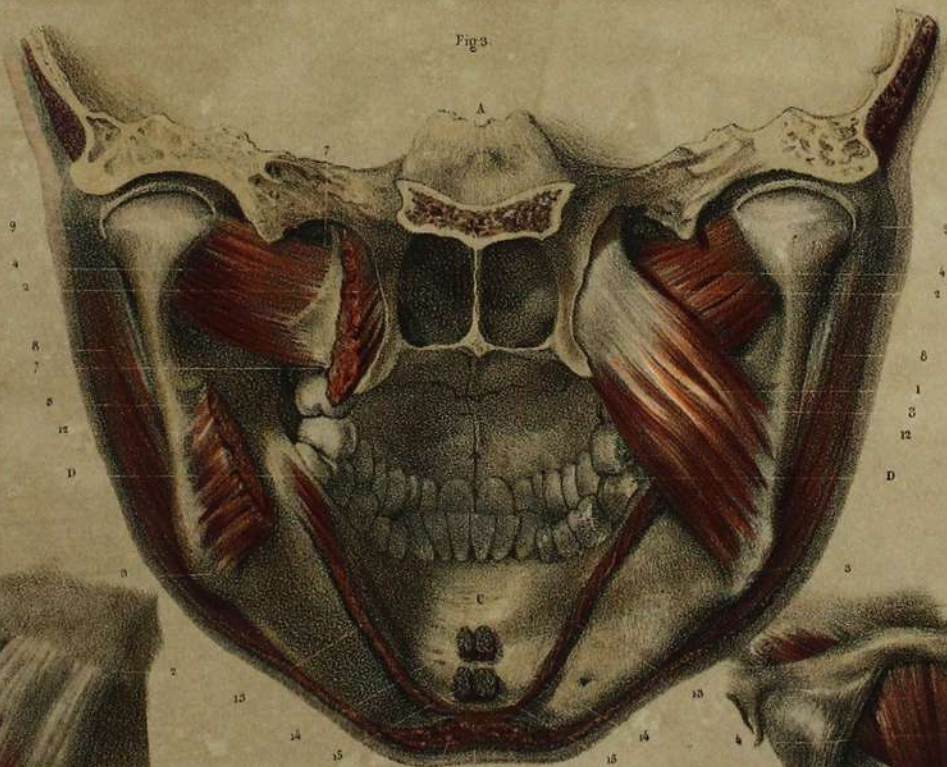

Fig. 3.



Fig. 1.



Fig. 6.

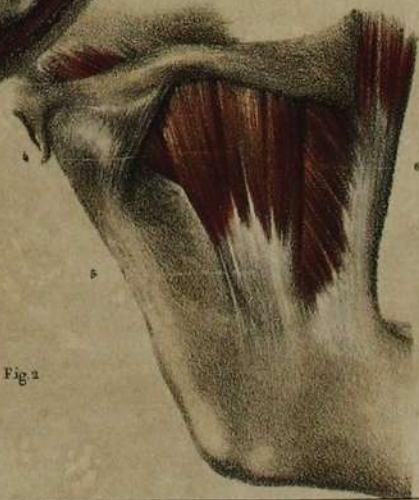

Fig. 2.



# MUSCLES DE LA LANGUE, DU VOILE DU PALAIS ET DU PHARYNX.

ADULTE (GRANDEUR NATURELLE).

INDICATION DES LETTRES ET DES CHIFFRES.

FIGURE 1. (LANGUE.)

- A. Portion mastoïdienne du temporal.
- a. Apophyse styloïde.
- B, B. Mâchoire inférieure coupée sur le plan moyen.
- C. Os hyoïde.
- D. Cartilage thyroïde.
- 1. Faisceau lingual du *STYLO-GLOSSE*.
- 2. Faisceau inférieur qui va à l'hyoïde et au muscle *génio-glosse*.
- 3. Muscle lingual longitudinal inférieur.
- 4. Face dorsale de la langue.
- 5. *BASIO-GLOSSE*.
- 6. *CÉRATO-GLOSSE*. — Les deux portions de l'*HYO-GLOSSE*.
- 7. *GÉNIO-GLOSSE*.
- 8. *STYLO-PHARYNGIEN*.
- 9. *GÉNIO-HYOÏDIEN*.
- 10. Section du raphé médian des *MYLO-HYOÏDIENS*.
- 11. Portion du ventre maxillaire du digastrique.
- 12. Membrane hyo-thyroïdienne.

FIGURE 2. (LANGUE.)

- A, A. Os maxillaire inférieur scié sur le plan moyen.
- B. Os hyoïde.
- 1, 2. Muscle *HYO-GLOSSE*, suivi jusqu'à la membrane muqueuse de la langue.
- 1. *BASIO-GLOSSE*. 2. *CÉRATO-GLOSSE*.
- 3. *GÉNIO-GLOSSE*.
- 4. Face dorsale de la langue.
- 5. Lingual longitudinal inférieur.

FIGURE 3.

Langue vue par sa face inférieure.

- A. Corps de l'hyoïde.
- B, B. Apophyses styloïdes des temporaux.
- 1, 1. *Côté gauche*: Portion horizontale du *STYLO-GLOSSE*.
- 2. *HYO-GLOSSE*.
- 3. *GÉNIO-GLOSSE* suivi jusqu'à la membrane de la langue, et maintenu dans son tendon génien par une airigne.
- 4. *Côté droit*: Section de la portion sous-linguale du même muscle.
- 5, 5. Son insertion aponévrotique hyoïdienne, formant l'aponévrose sous-linguale.
- 6. Sillon médian sous-muqueux qui sépare les deux *génio-glosses*.
- 7. *LINGUAL LONGITUDINAL INFÉRIEUR*.
- 8. Extrémité du *LINGUAL TRANSVERSE* vers la pointe de la langue.

FIGURE 4.

Muscles du voile du palais vu par le plan postérieur. Le crâne a été scié transversalement de l'une à l'autre des cavités glénoïdes des temporaux; les branches de l'os maxillaire inférieur sont sciées à la naissance du corps de l'os.

- A. Corps sphéno-basilaire.
- a, a. Ailes externes des apophyses ptérygoïdes.
- B, B. Condyle du maxillaire inférieur.
- C. Voûte palatine.
- 1. *Côté droit*: *PÉRISTAPHYLIN INTERNE* vu du côté gauche. On n'a conservé que les attaches coupées de ce muscle.
- 2. *PÉRISTAPHYLIN EXTERNE*. Du côté droit, son aponévrose est vue tout entière avec la poulie de réflexion qui lui forme le crochet ptérygoï-

dien. A gauche, on voit soulevé, par une airigne, le petit muscle ptérygo-salpingoïdien.

- 3. *PALATO-STAPHYLIN*.
- 4, 4. Trompe d'Eustache.
- 5. Extrémité palatine coupée du palato-pharyngien et de la bandelette ptérygo-pharyngienne.
- 6. Attache mylo-hyoïdienne du constricteur supérieur également coupée.
- 7. *PTÉRYGÔIDIEN EXTERNE*.

FIGURE 5.

Muscles du voile du palais vus par le plan inférieur.

- A. Voûte palatine. Les os sont sciés au-devant de la seconde dent grosse molaire.
- 1, 1. *PÉRISTAPHYLIN INTERNE*. (Portion verticale.)
- 2. Portion horizontale ou palatine du même muscle.
- 3, 3. Portion verticale du péristaphylin externe.
- 4. Petit ligament ptérygo-maxillaire qui convertit en trou l'échancrure sous laquelle le muscle se réfléchit.
- 5, 5. Aponévrose palatine.
- 6. Coupe des bandelettes pharyngiennes. (Voy. FIGURE 4.)

FIGURE 6.

Muscles du voile du palais et de la cloison postérieure du pharynx. La tête est sciée verticalement en travers, en passant au-devant des sinus sphénoïdaux, à travers les cornets de l'ethmoïde, et entre les deux dernières dents molaires des deux bords alvéolaires. La langue, l'os hyoïde et le cartilage thyroïde sont coupés aussi verticalement, de manière à laisser entre eux un intervalle qui permet d'apercevoir la paroi postérieure du pharynx.

- A. Sinus sphénoïdaux.
- B, B. Portions écailleuses des temporaux.
- C. Fond du sinus maxillaire.
- D. Cornets de l'ethmoïde.
- E. Cornet inférieur. Ces trois détails sont enlevés du côté opposé pour laisser voir l'extrémité supérieure des muscles du palais et du pharynx.
- F, F. Dernières dents molaires supérieures encastrées dans leurs alvéoles.
- G. Sutures médianes des os palatins. Au-dessus se lève la cloison nasale.
- H, H. Branche de l'os maxillaire inférieur.
- I, I. Dernière dent molaire inférieure.
- K, K. Os hyoïde.
- L, L. Cartilage thyroïde.
- 1. *PÉRISTAPHYLIN INTERNE*.
- 2. Sa portion palatine.
- 3. *PÉRISTAPHYLIN EXTERNE*.
- 4, 4. *CONSTRICTEUR SUPÉRIEUR* du pharynx.
- 5. Aponévrose céphalo-pharyngienne.
- 6. Insertion de la bandelette ptérygo-pharyngienne.
- 7. *GLOSSO-STAPHYLIN*.
- 8. *MYLO-GLOSSE*.
- 9. Bandelette glosso-palatine.
- 10. Plan de section de la langue.
- 11. Épanouissement de la bandelette ptérygo-pharyngienne.
- 12. Bandelette péristaphylo-pharyngienne.
- 13. Pharyngo-staphylin.
- 14. Thyro-staphylin.
- 15. Constricteur de l'œsophage.
- 16. Section du buccinateur.
- 17. Section du mylo-hyoïdien.
- 18. *CÉRATO-GLOSSE*.



Fig. 1.

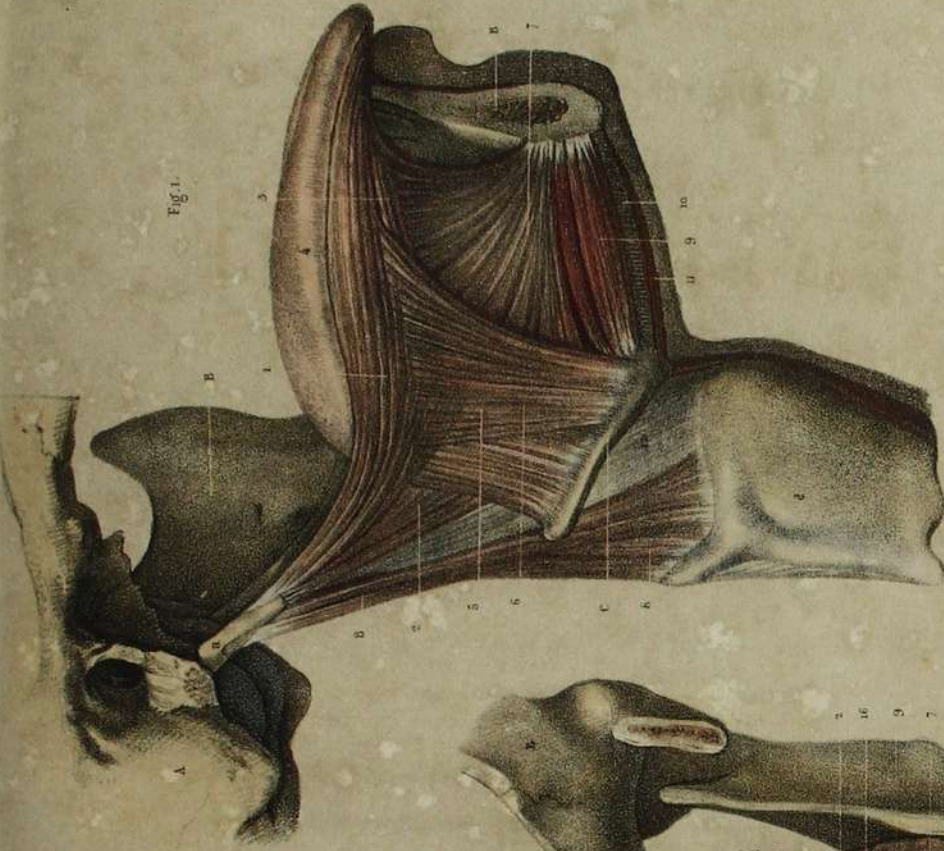
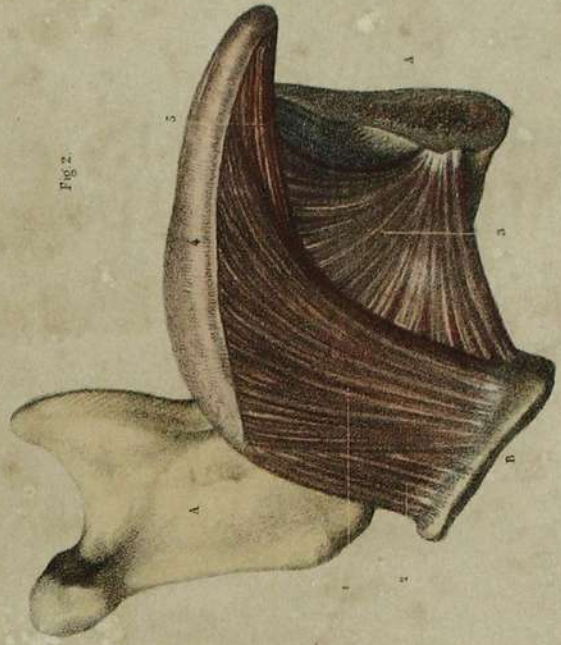
Fig. 2.



Figs. 3.

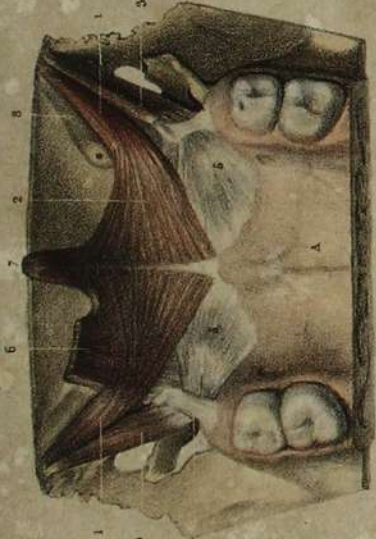

Fig. 6.

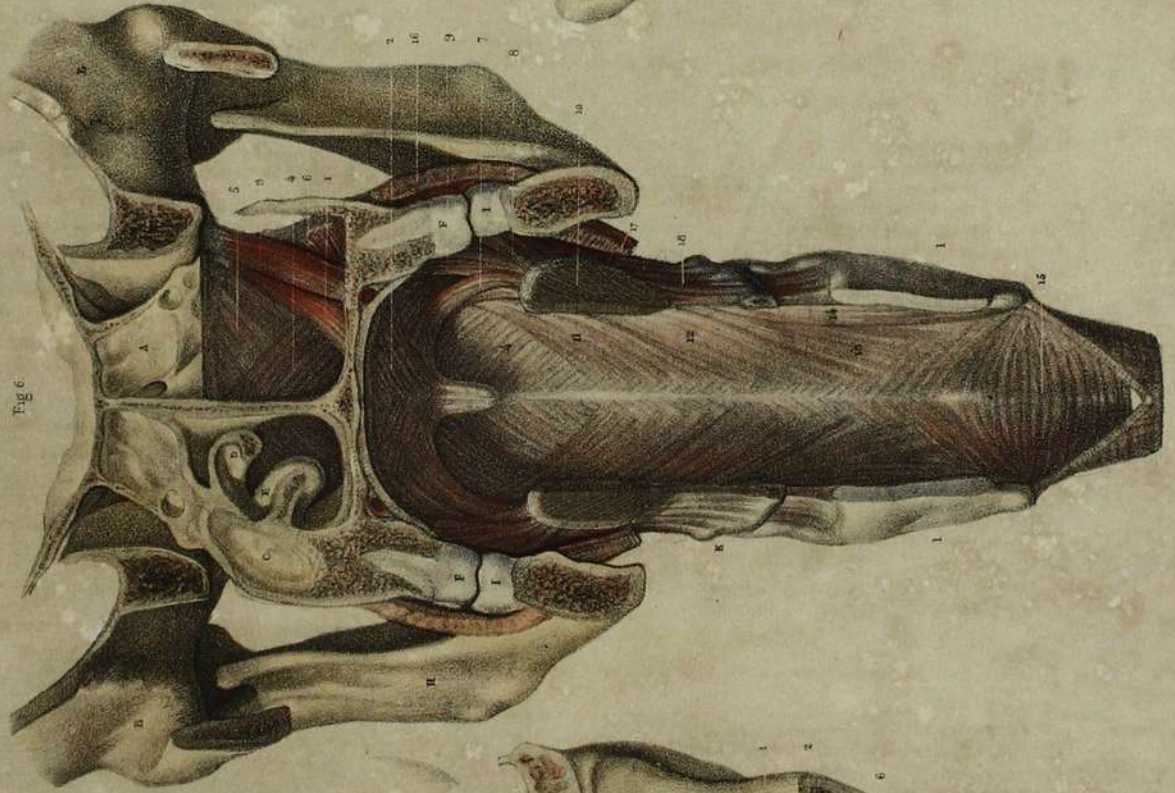


Fig. 2.

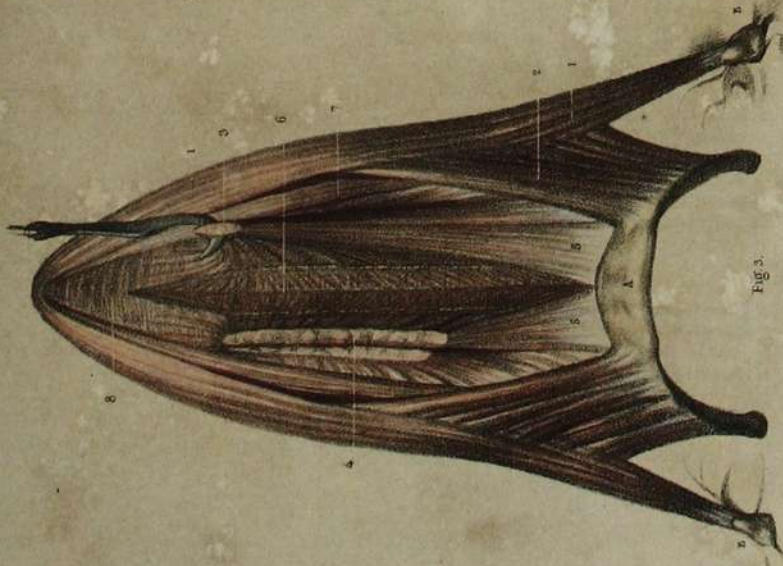
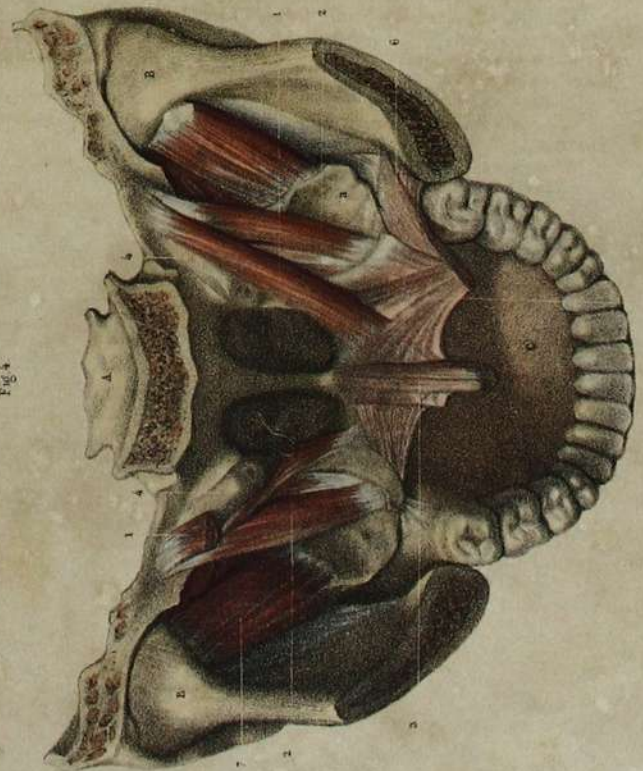

Fig. 4.





# MUSCLES DU PHARYNX.

## PLAN LATÉRAL.

ADULTE (GRANDEUR NATURELLE).

FIGURE 1. — Ensemble des muscles du pharynx. Pour montrer les connexions générales, on a conservé, dans la moitié postérieure, tous les muscles rachidiens.

FIGURE 2. — Langue et muscles styliens. Cette figure montre l'union du stylo-glosse avec l'hyoïde et le génio-glosse.

FIGURE 3. — Insertions du constricteur inférieur sur le corps thyroïde.

FIGURE 4. — Muscle stylo-pharyngien.

### INDICATION DES LETTRES ET DES CHIFFRES.

#### FIGURE 1.

- A. Os maxillaire inférieur. Il est scié verticalement à l'origine de sa branche pour laisser voir les muscles.  
 B. Maxillaire supérieur.  
 C. Portion mastoïdienne du temporal.  
 D. Clavicule. Il y en a un fragment d'emporté en dehors pour laisser voir l'attache costale du scalène antérieur.  
 E. Extrémité supérieure de l'omoplate.  
 1. MUSCLE ORBICULAIRE DES LÈVRES.  
 2. BUCCINATEUR. On voit en avant l'entre-croisement de ses fibres avec celles des demi-orbiculaires, et en arrière l'aponévrose d'insertion ptérygo-myloïdienne, qui lui est commune avec le constricteur supérieur.  
 3. CONSTRICTEUR SUPÉRIEUR DU PHARYNX.  
 4. SPHÉNO-SALPINGO-PHARYNGIEN.  
 5. PÉRISTAPHYLIN INTERNE.  
 6. PÉRISTAPHYLIN EXTERNE. Il est vu dans toute la hauteur de sa portion verticale, jusqu'au crochet de l'aile interne de l'apophyse ptérygoïde, la partie inférieure de l'aile externe étant enlevée à cette intention.  
 7. STYLO-GLOSSE. On aperçoit la naissance de ses deux faisceaux, le lingual longitudinal superficiel et le lingual profond. (Voyez FIGURE 2.)  
 8. Extrémité supérieure du stylo-pharyngien. (Voyez FIGURES 2, 4.)  
 9. Portion de l'HYO-GLOSSE.  
 10. MYLO-HYOÏDIEN.  
 11. CONSTRICTEUR MOYEN DU PHARYNX.  
 12. CONSTRICTEUR INFÉRIEUR.  
 13. Attache thyroïdienne du sterno-thyroïdien, renversée en dehors pour montrer la continuation des fibres profondes avec celles du constricteur inférieur.  
 14. Constricteur de l'œsophage.  
 15. THYRO-HYOÏDIEN.  
 16. Membrane hyo-thyroïdienne.  
 17. CRICO-THYROÏDIEN. Au-dessous se voit la trachée-artère, et en avant la commissure du corps thyroïde.  
 18. Extrémité supérieure de l'œsophage.  
 19. SPÉNIUS.  
 20. ANGULAIRE.  
 21. Grand faisceau du SCALÈNE POSTÉRIEUR.  
 22. Son petit faisceau.  
 23. SCALÈNE ANTERIEUR.  
 24. GRAND DROIT ANTERIEUR ET LONG DU COU.  
 25. DENTELÉ POSTÉRIEUR SUPÉRIEUR.  
 26. RHOMBOÏDE.  
 27. SUS-ÉPINEUX.  
 28. Section du TRAPÈZE.

#### FIGURE 2.

Cette figure comprend, sur le *stylo-glosse*, un détail nouveau, ou, du moins, il n'est pas à notre connaissance qu'aucun auteur en ait fait mention. Il s'agit d'un faisceau lingual de ce muscle qui se distribue à l'hyoïde et au génio-

glosse. Ce détail, que nous n'avons découvert que très récemment, est une omission dans notre texte, qui se trouvait déjà imprimé : c'est pour ce motif que nous essayons d'y suppléer ici.

- A. Section du maxillaire inférieur.  
 B. Apophyse styloïde.  
 C. Os hyoïde.  
 D. Cartilage thyroïde.  
 1. Insertion du STYLO-GLOSSE sur l'apophyse styloïde et le ligament stylo-maxillaire, qui est coupé et renversé.  
 2. Faisceau lingual longitudinal coupé. (C'est celui qui est déjà décrit.)  
 3. Faisceau oblique *hyo-linguo-génien*. En suivant sur la figure son mode de distribution, on voit qu'il se compose : 1° d'un faisceau funiculaire qui s'insère par un petit tendon au sommet de la petite corne de l'hyoïde ; 2° de plusieurs bandelettes dont la plus inférieure rejoint le faisceau *chondro-génien* du génio-glosse ; les autres se mêlent, de bas en haut, avec les faisceaux du même muscle qui gagnent la base de la langue.  
 4. GÉNIO-GLOSSE, dans toute la portion qui se distribue à la langue.  
 5. Son faisceau *chondro-génien*. Au-dessus se voit la bandelette de liaison du génio-glosse avec l'attache hyoïdienne du constricteur moyen.  
 6. Faisceau *hyo-génien* (*génio-hyoïdien* de Winslow).  
 7. MUSCLE GÉNIO-HYOÏDIEN.  
 8. CONSTRICTEUR MOYEN.  
 9. Face dorsale de la langue.  
 10. Muscle *lingual longitudinal* supérieur. Entre ses fibres et l'épanouissement de celles du génio-glosse, la surface prend un aspect ponctué par la section du *lingual transverse*.  
 11. Pointe de la langue coupée verticalement près du plan moyen. Elle montre les fibres du *lingual vertical*.  
 12. Extrémité supérieure du STYLO-PHARYNGIEN.  
 13, 14. Insertions de ce muscle sur le cartilage thyroïde.

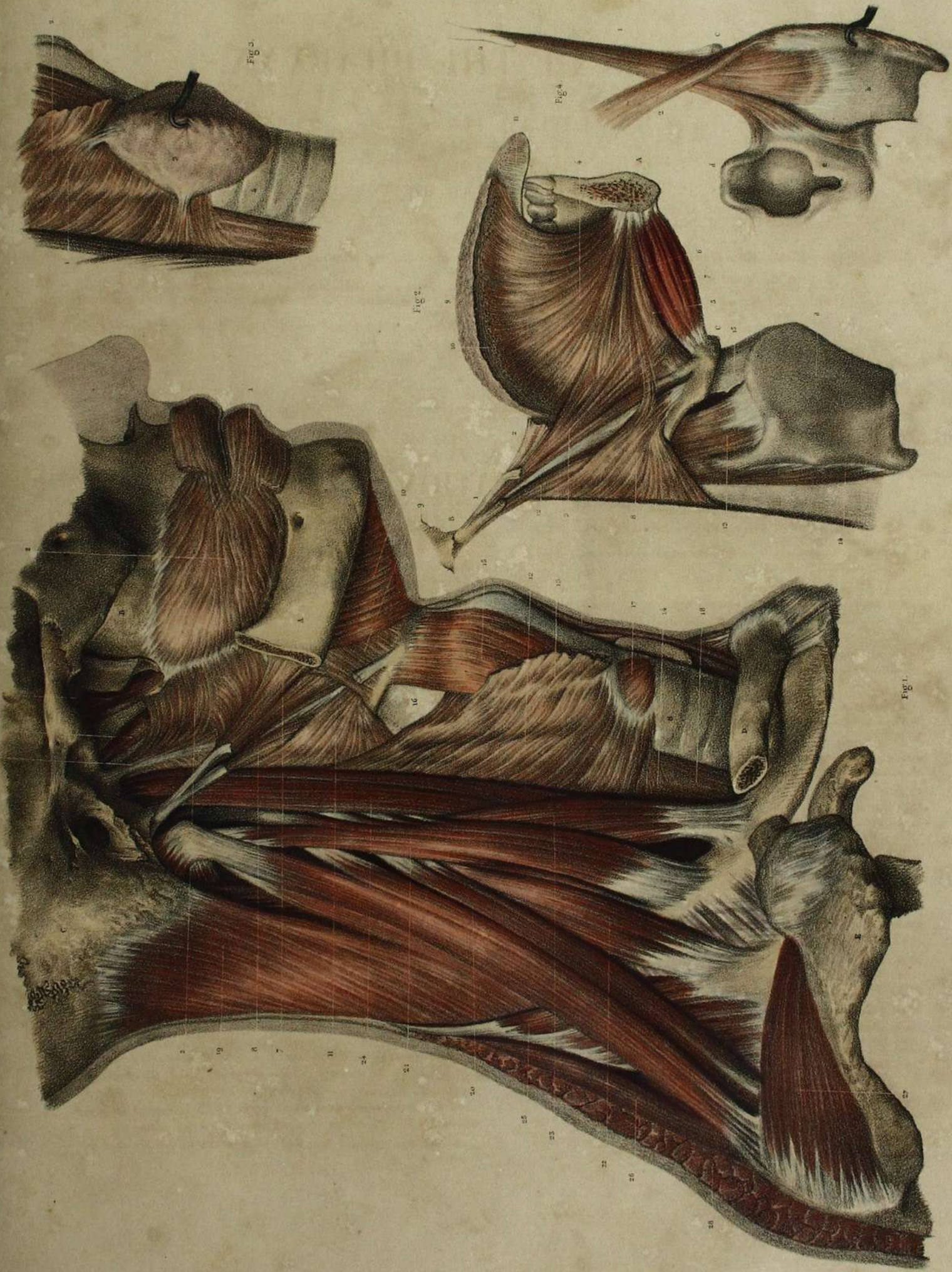#### FIGURE 3.

1. CONSTRICTEUR INFÉRIEUR.  
 2. Attache du sterno-thyroïdien, renversée en dehors.  
 3. Corps thyroïde airigné en dehors. — On voit en haut et en bas les attaches du constricteur inférieur.  
 4. Trachée-artère.

#### FIGURE 4.

- a. Apophyse styloïde.  
 b. Cartilage thyroïde, écarté en dehors par une airigne.  
 c. Grande corne de l'hyoïde.  
 d. Epiglotte.  
 e. Cartilage arythénoïde.  
 f. Cartilage cricoïde.  
 1. Muscle STYLO-PHARYNGIEN dont on voit les insertions sur toutes les parties dont précède l'indication.  
 2. Faisceau *thyro-staphylin* du PALATO-PHARYNGIEN, que contourne en avant et en dedans le stylo-pharyngien.







# ENSEMBLE DES MUSCLES DU PHARYNX.

## PLAN POSTÉRIEUR.

ADULTE (GRANDEUR NATURELLE).

La tête est sciée horizontalement suivant le diamètre antéro-postérieur, au-dessus des orbites, et verticalement de dedans en dehors, d'après trois plans, l'un moyen, en travers du corps sphéno-basilaire, et les deux autres latéraux, inclinés obliquement, du corps sphéno-basilaire derrière l'apophyse mastoïde. Le pharynx est représenté dans sa position normale, et se détachant au-devant de la paroi antérieure du cou. En bas, les quatre premières côtes sciées en travers indiquent la partie supérieure du plastron du thorax.

*Les muscles ne sont numérotés que d'un côté.*

### INDICATION DES LETTRES ET DES CHIFFRES.

- A. Corps sphéno-basilaire.  
B. Portion inférieure du frontal.  
C, C. Rocher des deux temporaux.  
D, D. Extrémité sternale des clavicules.  
E. Pièce supérieure du sternum. De chaque côté s'incurvent les arcs antérieurs des quatre premières côtes.

#### CÔTÉ GAUCHE :

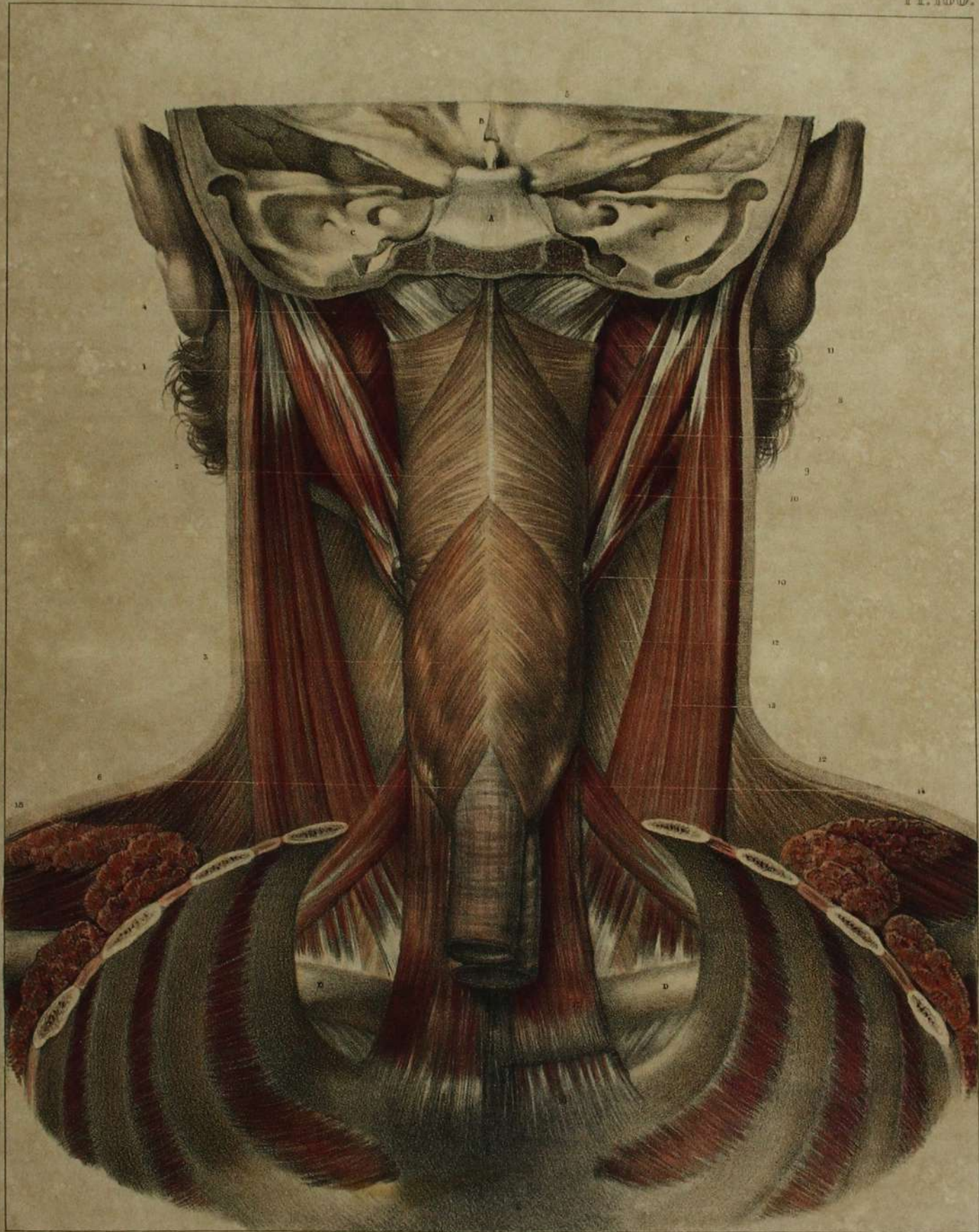1. Muscle CONSTRICTEUR SUPÉRIEUR.
  2. CONSTRICTEUR MOYEN.
  3. CONSTRICTEUR INFÉRIEUR.
- Du haut en bas se voit le raphé médian, qui fait suite à l'attache sphéno-basilaire des deux premiers constricteurs ou muscle *céphalo-pharyngien* des auteurs.
4. Petit muscle PÉTRO-PHARYNGIEN.
  5. Aponévrose *céphalo-pharyngienne*.
  6. Muscle CONSTRICTEUR DE L'ŒSOPHAGE. Au-dessous se continue le canal œsophagien lui-même, qui est coupé en travers

après une longueur d'un pouce et demi. Au-devant de l'œsophage se voit la portion correspondante de la trachée-artère.

#### CÔTÉ DROIT :

7. Attache myloïdienne du constricteur supérieur.
8. STYLO-PHARYNGIEN.
9. STYLO-HYOÏDIEN.
- 10, 10. Faisceau temporal du DIGASTRIQUE, au-dessus et au-dessous de l'anse du stylo-hyoïdien qu'il traverse.
11. PTÉRYGOÏDIEN INTERNE.
- 12, 12. PEUCIER.
13. STERNO-CLÉIDO-MASTOÏDIEN. Il est vu dans toute sa hauteur, de l'apophyse mastoïde à la clavicule et au sternum.
14. SCAPULO-HYOÏDIEN.
15. *Côté gauche* : STERNO-THYROÏDIEN.
16. *Côté droit* : Extrémité coupée du même muscle.
17. Attache claviculaire du CLÉIDO-HYOÏDIEN (*sterno-hyoïdien*).
18. Extrémité coupée du trapèze. Sur les côtes se voient les languettes, également coupées, du grand dentelé.







# MUSCLES DU PHARYNX.

## PLAN POSTÉRIEUR.

ADULTE (GRANDEUR NATURELLE).

- FIGURE 1. — Plan postérieur du pharynx, auquel il manque le constricteur inférieur.  
 FIGURE 2. — Extrémité supérieure du pharynx, vue au milieu de sa face latérale.  
 FIGURE 3. — Surface intérieure du pharynx, vue par la face postérieure. On a fait la section sur le plan moyen, et on a renversé chacune des moitiés en dehors.

### INDICATION DES LETTRES ET DES CHIFFRES.

#### FIGURE 1.

La tête a été sciée horizontalement au-dessus des orbites, suivant le diamètre antéro-postérieur, et verticalement, suivant le diamètre transversal, mais sur deux plans, l'un pour le corps sphéno-basilaire, et l'autre pour la base des rochers; tous deux sont rejoints par des coupes obliques.

- A. Corps sphéno-basilaire.  
 B, B. Rochers des deux temporaux.  
 C. Extrémité sus-orbitaire du frontal.  
 D, D. Branches du maxillaire inférieur.

1. CONSTRICTEUR SUPÉRIEUR. Du côté gauche il est mis à découvert; du côté droit il est caché en bas par le constricteur moyen. — Voyez, pour le détail de ses attaches, la FIGURE 2.

2. CONSTRICTEUR MOYEN. Le constricteur inférieur a été enlevé.  
 3. STYLO-GLOSSE.

4. STYLO-PHARYNGIEN. A droite on a enlevé la partie moyenne de ces deux derniers muscles, pour laisser voir la ligne des attaches du constricteur supérieur, de l'aile interne de l'apophyse ptérygoïde à la ligne myloïdienne de la mâchoire inférieure.

5. Son insertion thyroïdienne commune avec celle du faisceau thyro-staphylin du palato-pharyngien.

6. Petit muscle PÉTRO-PHARYNGIEN.

7. CONSTRICTEUR DE L'ŒSOPHAGE.

8. Bord postérieur du MYLO-HYOÏDIEN.

9. Côté gauche : PTÉRYGOÏDIEN INTERNE. On voit ses rapports avec la bandelette ptérygoïdienne du constricteur supérieur.

10. MASSETER.

#### FIGURE 2.

A. Coupe verticale en travers du corps sphéno-basilaire.

B, C. Coupe du rocher et de la grande aile du sphénoïde, dans la direction de la suture fronto-sphénoïdale... B. Rocher. C. grande aile du sphénoïde.

D. Coupe de l'os maxillaire.

E. Maxillaire inférieur. Il offre également une coupe verticale à l'union de son corps avec sa branche.

1<sup>a</sup>. Portion postérieure du CONSTRICTEUR SUPÉRIEUR.

1<sup>b</sup>. Sa portion latérale. Toutes deux sont isolées, dans ce sujet, par l'intermédiaire du sphéno-salpingo-pharyngien, le long duquel elles forment deux arcades ascendantes.

2. Attache sphéno-basilaire des deux constricteurs, supérieur et moyen.

3. Insertion sur la moitié inférieure de l'aile interne de l'apophyse ptérygoïde et sur son crochet.

4. Insertion sur l'aponévrose ptérygo-myloïdienne.

5. Insertion à la partie supérieure de la ligne myloïdienne.

6. Petit muscle SPHÉNO-SALPINGO-PHARYNGIEN.

7. Aponévrose céphalo-pharyngienne. Le muscle pétro-pharyngien manquait sur ce sujet.

8. CONSTRICTEUR MOYEN.

9. Son attache hyoïdienne.

10. STYLO-PHARYNGIEN dont la partie supérieure est enlevée.

11. Son insertion thyroïdienne.

12. PÉRISTAPHYLIN EXTERNE.

13. PÉRISTAPHYLIN INTERNE.

14. BUCCINATEUR.

15. Aponévrose buccale.

16. Ses trois attaches dans la fosse zygomatique.

17. STYLO-GLOSSE dont la partie supérieure est enlevée.

18. HYO-GLOSSE.

19. MYLO-HYOÏDIEN.

20. THYRO-HYOÏDIEN.

#### FIGURE 3.

La coupe et les indications des os sont les mêmes que pour la FIGURE 1; seulement la section latérale droite du rocher est plus oblique en avant.

1. CONSTRICTEUR SUPÉRIEUR.

2, 2. Aponévrose céphalo-pharyngienne. A droite elle est renversée en entier, pour laisser voir l'attache du péristaphylin interne et la trompe d'Eustache. A gauche son attache sphéno-basilaire (2<sup>a</sup>) a été conservée, et l'on voit le passage du péristaphylin interne au travers de l'aponévrose.

3. Trompe d'Eustache.

4, 4. PÉRISTAPHYLIN INTERNE. Celui de gauche est dans sa position normale, bridé par le faisceau pharyngo-staphylin du palato-pharyngien; celui de droite est libre.

5. Les deux PALATO-STAPHYLINS.

6. Fibres du CONSTRICTEUR MOYEN.

7. Fibres du CONSTRICTEUR INFÉRIEUR.

8. Bandelette ptérygoïdienne que l'on rattache au constricteur supérieur, quoiqu'elle forme, en réalité, un muscle élévateur distinct.

9, 9. PÉRISTAPHYLO-PHARYNGIEN. Première bandelette du muscle PALATO-PHARYNGIEN.

10, 10. Thyro-staphylin. Deuxième bandelette du palato-pharyngien.

11. Limite supérieure de son attache thyroïdienne.

12, 12. Pharyngo-staphylin. Troisième bandelette du palato-pharyngien. A droite la portion supérieure de cette bandelette est enlevée. A gauche on la voit passer sur le péristaphylin interne (12<sup>a</sup>).

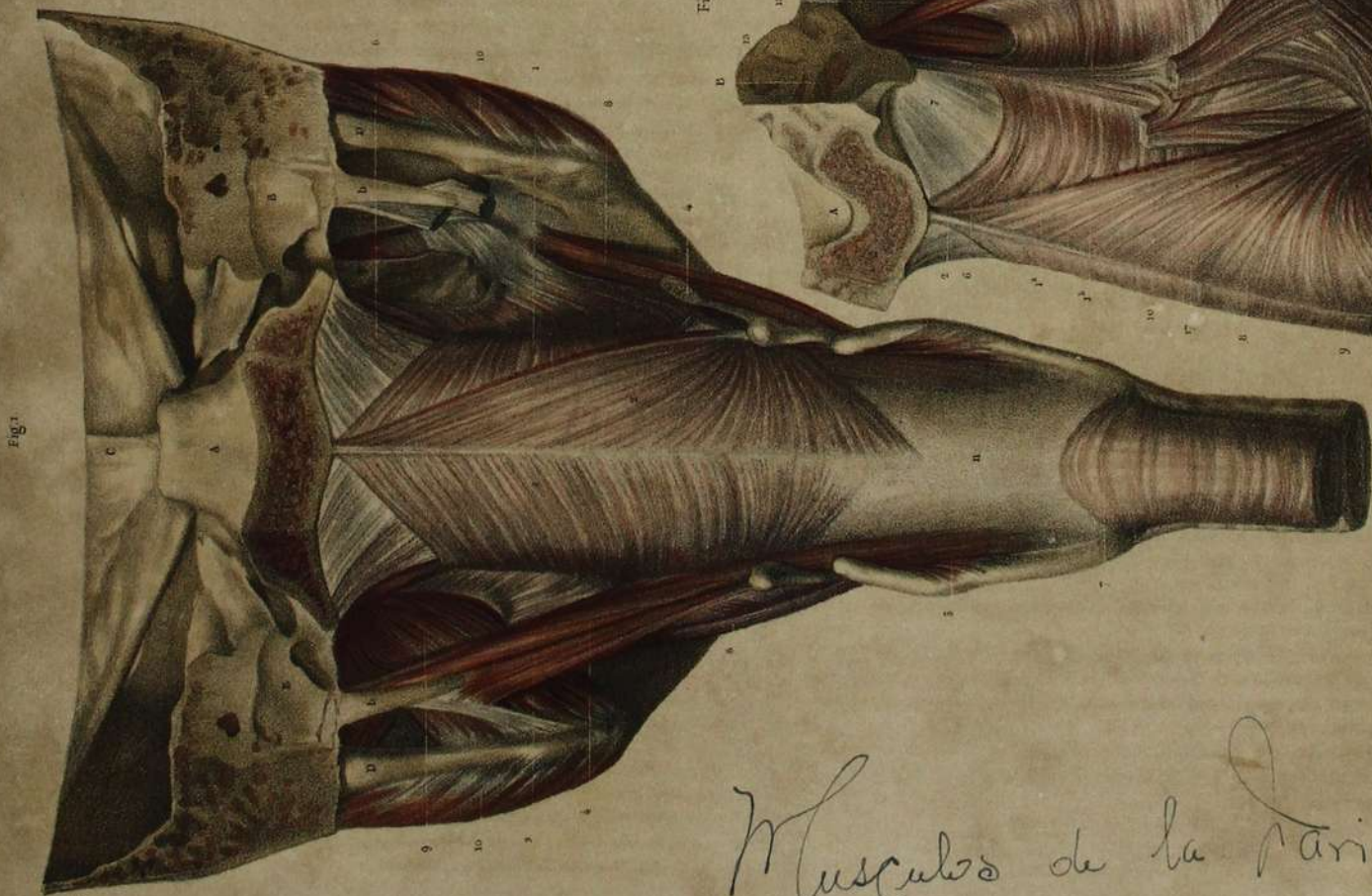
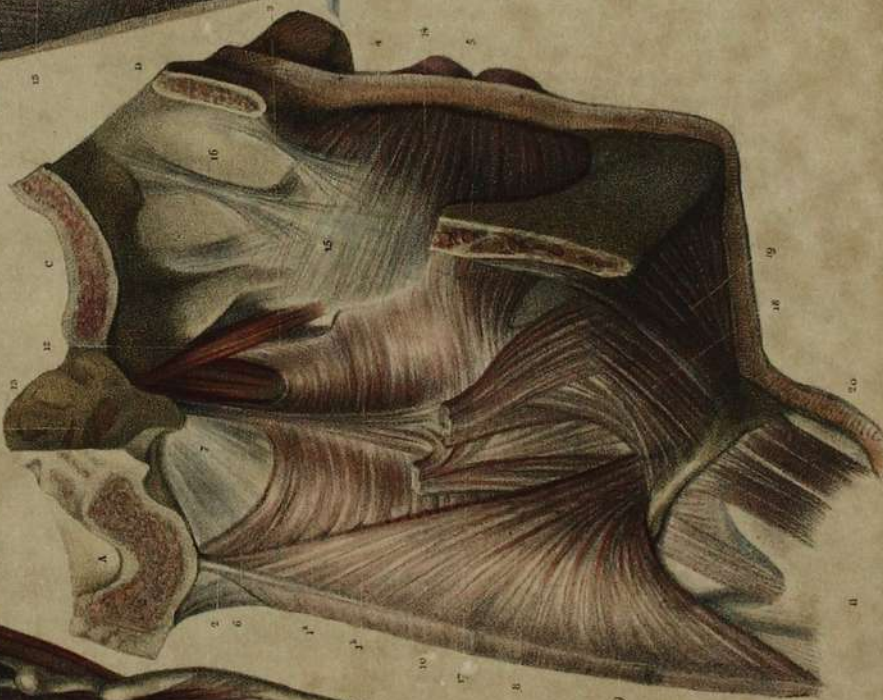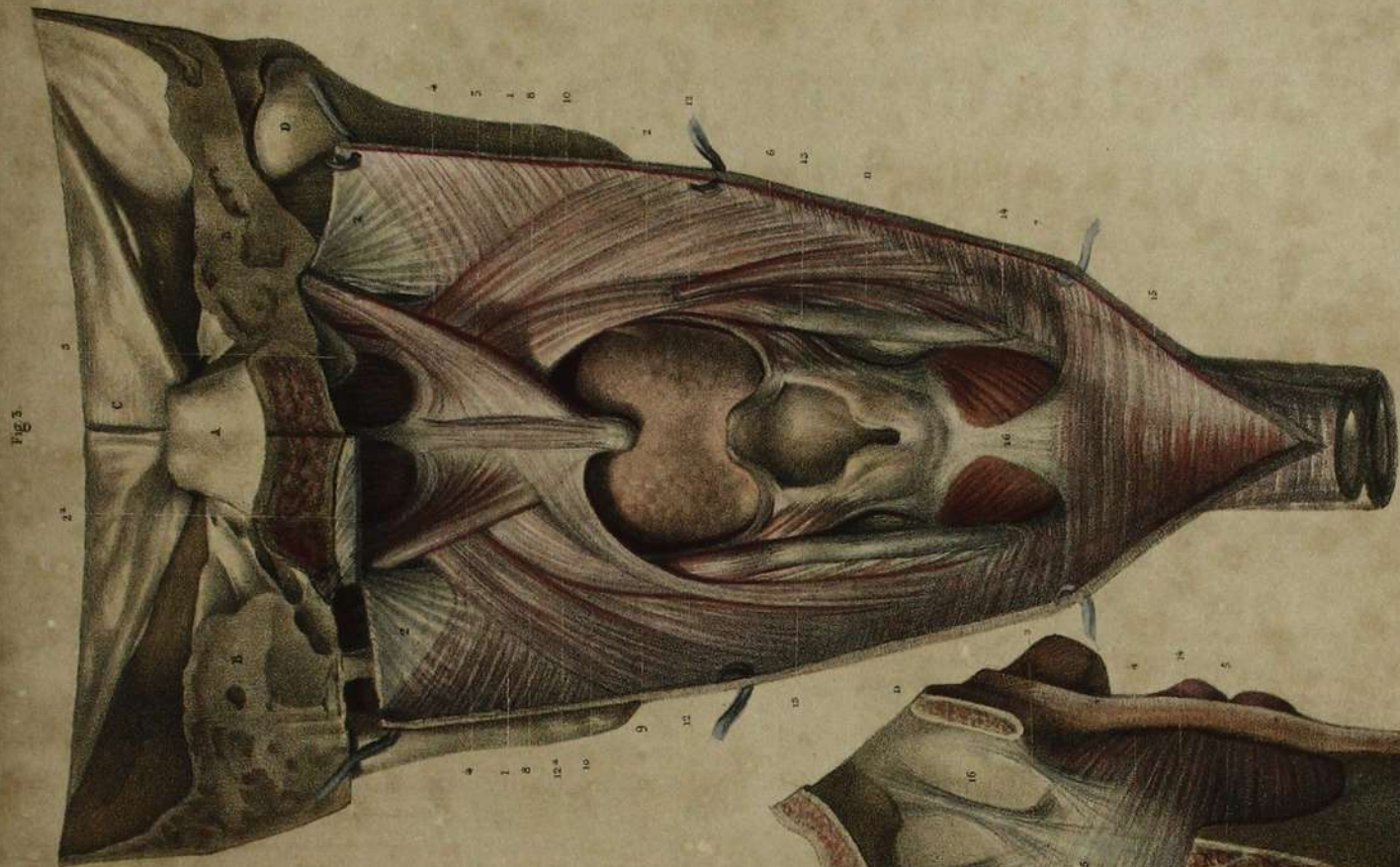
13, 13. Portion interne de l'attache inférieure du STYLO-PHARYNGIEN. On voit les implantations de ce muscle sur l'épiglotte, et sur les cartilages arythénoïde, cricoïde, et thyroïde.

14, 14. Muscle crico-arythénoïdien postérieur.

15. Surface intérieure de l'extrémité supérieure de l'œsophage.

16. Son insertion au cartilage cricoïde.





Muscles de la Pharynx -



COUPE DE LA TÊTE SUR LE PLAN MÉDIAN.

MUSCLES DE LA LANGUE, DU VOILE DU PALAIS,  
DU LARYNX ET DU PHARYNX.

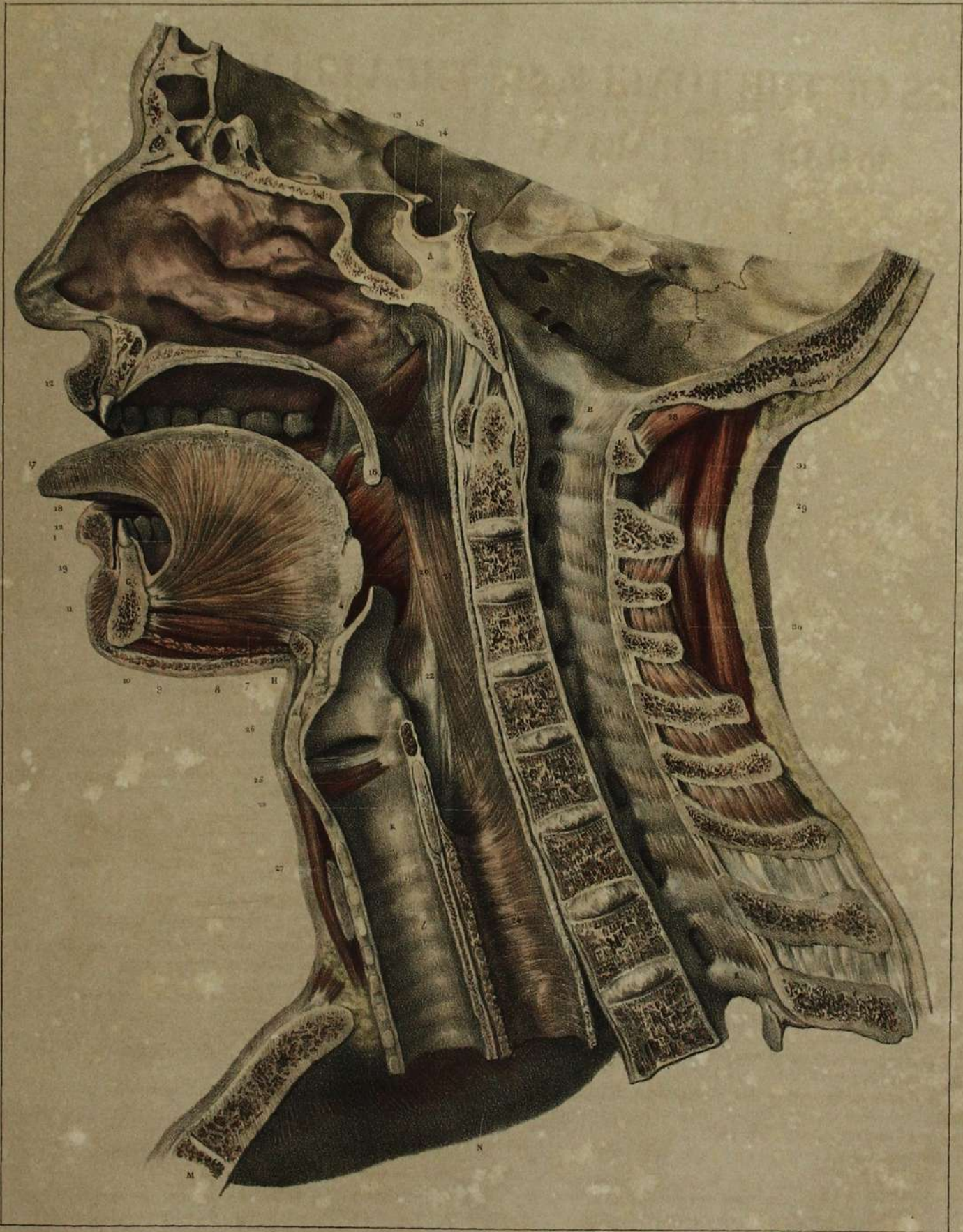ADULTE (GRANDEUR NATURELLE).

INDICATION DES LETTRES ET DES CHIFFRES.

De A en A et en A. Plan de section verticale de la base du crâne.  
De B en B. Partie supérieure du canal rachidien, comprenant les sept vertèbres cervicales et les deux premières dorsales, recouvertes de leur appareil syndesmologique.  
C. Branche de la cloison osseuse palatine. — Au-dessus s'étend la fosse nasale droite, revêtue de sa membrane muqueuse.  
d. Cornet inférieur.  
e. Cornet moyen de l'ethmoïde.  
f. Orifice interne de la narine droite.  
G. Plan de section de l'os maxillaire inférieur.  
H. *Idem*, de l'os hyoïde.  
i. *Idem*, de l'épiglotte.  
k. Cartilage cricoïde recouvert par la membrane muqueuse laryngée.  
l. Trachée-artère également revêtue par la membrane muqueuse.  
M. Plan de section de l'extrémité supérieure du sternum.  
N. Deuxième côte droite.  
1. Milieu du GÉNIO-CLOSSE, vu par son plan interne.  
2. Son attache génienne.  
De 3 en 4. Courbe dorsale de la langue où viennent se perdre les fibres du muscle.  
4. Fusion des fibres musculaires dans le tissu jaune de la base de la langue.  
5. MUSCLE LINGUAL LONGITUDINAL SUPÉRIEUR.  
6. LINGUAL VERTICAL.  
7. GÉNIO-HYOÏDIEN.  
8. Section du raphé médian des MYLO-HYOÏDIENS.  
9. Portion du ventre maxillaire du DIGASTRIQUE.  
10. Section du PEAUCIER DU COU.

11. Section de la houppe du menton.  
12, 12. Section de l'ORBICULAIRE DES LÈVRES.  
13. PÉRISTAPHYLIN INTERNE.  
14. SPHÉNO-SALPINGO-PHARYNGIEN.  
15. Orifice nasal de la trompe d'Eustache.  
16. Plan de section de la luette. — Au-dessus s'étend le PALATO-STAPHYLIN DROIT.  
17. GLOSSO-STAPHYLIN. — On aperçoit au-dessus la petite bandelette glosso-palatine.  
18. Attache linguale du CONSTRICTEUR SUPÉRIEUR. (Muscle glosso-pharyngien de Winslow.)  
19. Attache hyoïdienne du CONSTRICTEUR MOYEN.  
20. PHARYNGO-STAPHYLIN.  
21. THYRO-STAPHYLIN. — Au-dessus et en arrière se voit le PÉRISTAPHYLO-PHARYNGIEN et le PTÉRYGO-PHARYNGIEN.  
22. Attache thyroïdienne du STYLO-PHARYNGIEN.  
23. CONSTRICTEUR INFÉRIEUR.  
24. OËsophage.  
25. THYRO-ARYTÉNOÏDIEN. — Au-dessus se voient la corde vocale et l'orifice du ventricule du larynx.  
26. Section du muscle ARYTÉNOÏDIEN.  
27. Bord interne du SIÉNO-HYOÏDIEN.  
28. PETIT DROIT POSTÉRIEUR de la tête.  
29. GRAND OBLIQUE POSTÉRIEUR ET SUPÉRIEUR de la tête.  
30. Extrémité supérieure du DEMI-ÉPINEUX du cou.  
31. GRAND COMPLEXUS. — Entre les apophyses épineuses cervicales, se voient les muscles interépineux, et, entre les apophyses dorsales, les ligaments correspondans.







## MUSCLES DU BASSIN.

FIGURE 1. — Carré des lombes psoas et iliaque (demi-nature).

FIGURES 2, 3, 4. — Constricteur de l'urèthre (grandeur naturelle).

### INDICATION DES LETTRES ET DES CHIFFRES.

#### FIGURE 1.

De A en A. Succession des six vertèbres de la dernière dorsale au sacrum.

B, B. Os coxal.

C, C. Fémurs.

Tous les os sont revêtus de leur appareil syndesmologique.

1, 1. Milieu du CARRÉ DES LOMBES.

2. Son attache iliaque.

3. Succession de ses tendons transversaires.

4. Son attache iliaque derrière le ligament ilio-lombaire.

5. Milieu du GRAND PSOAS.

De 6 en 6. Ses attaches vertébrales avec les arcades vasculaires des artères lombaires.

7. *Côté gauche* : Coupe du grand psoas renversée en dedans, et dont l'extrémité supérieure a été enlevée pour laisser voir la partie supérieure de l'iliaque.

8. *Côté droit* : PETIT PSOAS.

9. Implantation iliaque de son tendon.

10, 10. Milieu de l'iliaque.

De 11 en 11. *Côté gauche* : Son insertion supérieure à la lèvre interne de la crête de l'os coxal.

12, 12. Attache du tendon commun des muscles grand psoas et iliaque au petit trochanter.

13, 13. Limite inférieure de l'insertion de l'iliaque sur la ligne qui descend du petit trochanter.

#### FIGURE 2.

Constricteur de l'urèthre, vu sur une section verticale en travers.

A. Arcade des pubis.

a, a. Section des branches descendantes des pubis.

1, 1. Milieu des deux moitiés du muscle qui embrassent la portion membraneuse de l'urèthre.

2, 2. Attaches publiennes. Entre les deux moitiés est un petit raphé fibreux.

3. Union commune sous l'urèthre par un raphé fibreux médian.

4. Faisceau prostatique.

5. Portion membraneuse de l'urèthre.

#### FIGURE 3.

Elle montre l'urèthre de profil.

A. Arcade pubienne.

a, a. Section des branches descendantes des pubis.

1. Milieu du CONSTRICTEUR DE L'URÈTHRE. (*Pubo-uréthral* de Wilson.)

2. Son attache pubienne.

3. Petit faisceau supérieur qui s'attache en arrière sur la prostate.

4. Ligne du raphé sous-uréthral.

5. *Constricteur latéral* de l'urèthre, que nous nommons PUBIO-PROSTATIQUE. C'est de l'intrication de ce muscle avec le précédent, que résulte réellement un constricteur complet de l'urèthre.

6. Sa naissance sur la prostate.

7. Sa jonction avec le bulbo-caverneux.

8. BULBO-CAVERNEUX.

9. Extrémité antérieure du sphincter de l'anus.

10. Faisceau prostatique du releveur de l'anus.

11. Plan de section de la prostate.

12. Canal de l'urèthre.

13. Racine du pénis.

#### FIGURE 4.

A. Arcade des pubis.

a. Coupe de la branche descendante du pubis.

1. PUBO-URÉTHRAL de Wilson.

De 2 en 2. Son insertion pubienne.

3. Son raphé médian et sa fusion avec le bulbo-caverneux.

4. PUBIO-PROSTATIQUE.

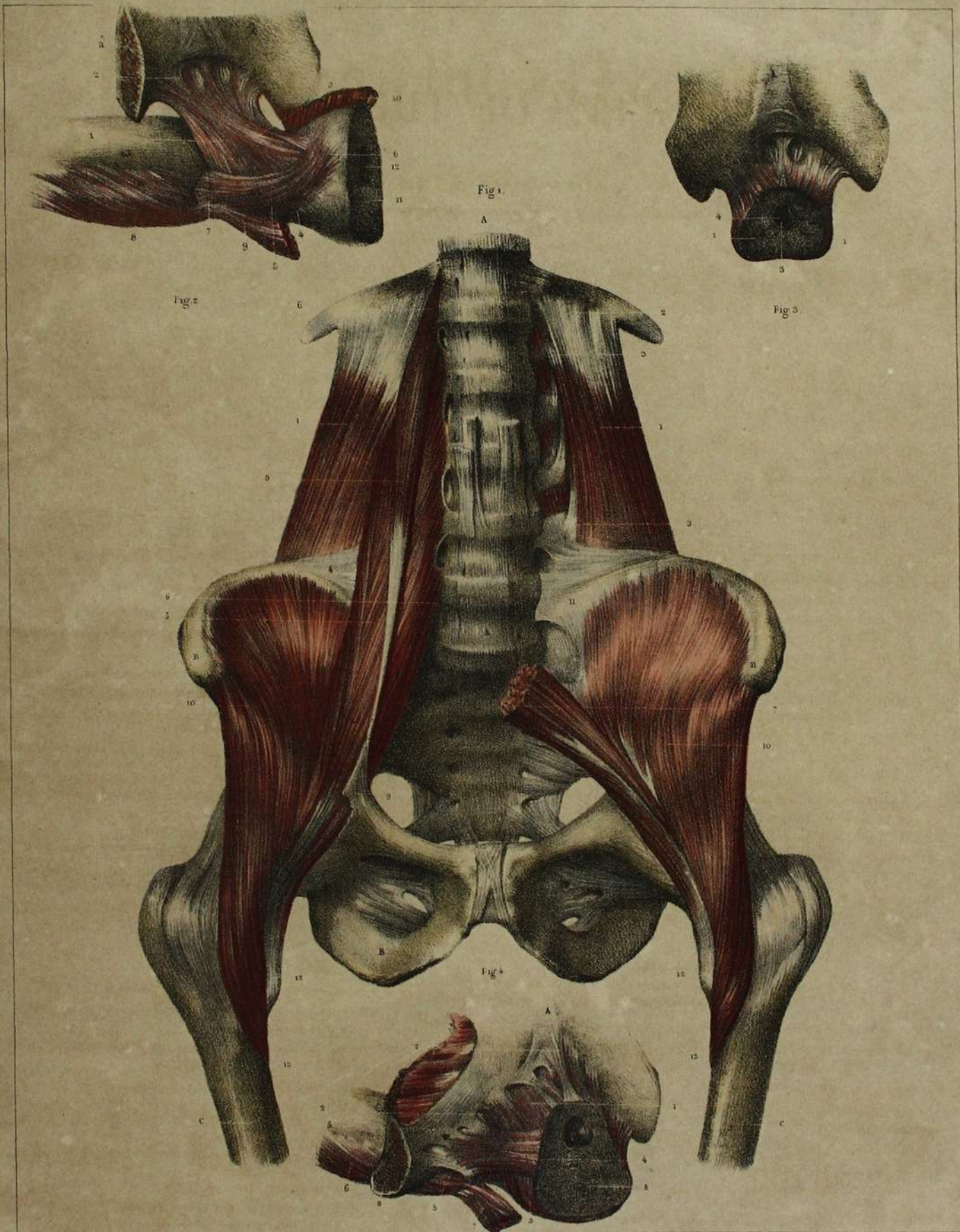
De 5 en 5. Son insertion sur la bandelette fibreuse du rebord de la branche pubienne.

6. BULBO-CAVERNEUX.

7. Extrémité du SPHINCTER ANAL.

8. Plan de section de la prostate.







## MUSCLES DU BASSIN.

ADULTE (GRANDEUR NATURELLE).

### PLANCHE 104. — RÉGION ANO-GÉNITALE CHEZ L'HOMME.

A, A. Tubérosité de l'ischion. — a, a. Bord de la branche ascendante du même os. — B. Face postérieure du coccyx. — c. Portion du grand ligament sacro-sciatique.

CÔTÉ GAUCHE :

1. Milieu du BULBO-CAVERNEUX. On aperçoit, en arrière, le point de son origine où ses fibres se mêlent à celles du transverse.
2. ISCHIO-CAVERNEUX, vu dans toute sa longueur.
3. TRANSVERSE DU PÉRINÉE. On aperçoit les trois languettes de ce muscle : la première se mêle au sphincter ; la seconde rejoint le bulbo-caverneux ; la troisième tapisse le sillon placé en dedans de l'ischio-caverneux.
4. SPHINCTER DE L'ANUS. Le tiret est placé sur la portion elliptique du muscle. Aux deux extrémités sont les insertions cutanées. En arrière, sur le coccyx, on a conservé la petite portion de peau correspondante. Entre les demi-ellipses se voit l'orifice de l'anus, entouré par le sphincter interne. — Autour de l'ellipse se développe la portion capsulaire du muscle.

5. RELEVEUR DE L'ANUS. Son extrémité postérieure et inférieure.
6. ISCHIO-COCYGIEN. Ce muscle n'est vu que de ce côté où l'on a enlevé exprès une portion du grand fessier.
7. Coupe de l'extrémité du grand fessier qui s'insère sur le coccyx et sur le grand ligament sacro-sciatique.

CÔTÉ DROIT :

8. Extrémité supérieure du PREMIER ADDUCTEUR de la cuisse. — 9. *Idem*, du DROIT INTERNE. — 10. *Idem*, du TROISIÈME ADDUCTEUR. — 11. Extrémité du GRAND FESSIER.

AU MILIEU ET EN AVANT :

12. Canal de l'urèthre. — 13, 13. Corps caverneux. — 14, 14. Cordons des vaisseaux spermatiques renversés en haut vers l'abdomen. — 15. Extrémité libre du pénis recouverte de la peau.

### PLANCHE 105.

Figure 1. — SURFACE INTÉRIEURE DU BASSIN DE L'HOMME.

Figure 2. — RÉGION ANO-GÉNITALE SUR LA FEMME.

FIGURE 1.

A. Portion iliaque de l'os coxal. — B. Plan de section de la symphyse du pubis. — C. Sacrum. — D. Coccyx.

1. Muscle OBTURATEUR INTERNE. — 2. Arcade ostéo-fibreuse par laquelle passent les vaisseaux obturateurs.
3. PYRAMIDAL. Au-dessus se voit le foramen qui donne passage aux vaisseaux fessiers.
4. RELEVEUR DE L'ANUS. — 5. Son attache inférieure au coccyx et sur un raphé médian. — 6. Bandelette ischio-pubienne qui sert à son implantation supérieure. — De 7 en 8. Attache pubienne.
9. Portion interne ou capsulaire du SPHINCTER DE L'ANUS. — 10, 10. Extrémités antérieure et postérieure de la portion elliptique (demi-ellipse gauche). — 11. Demi-ellipse droite.
12. ISCHIO-COCYGIEN.
13. Petit ligament sacro-sciatique.

FIGURE 2.

a. Tubérosité sciatique.

CÔTÉ DROIT :

1. CONSTRICTEUR DU VAGIN. — 2. Son insertion sur la base du clitoris. — 3. Anneau vaginal du même muscle, qui reçoit les fibres antérieures du releveur de l'anus. — 4. Entre-croisement des fibres du constricteur du vagin avec celles du sphincter de l'anus à l'union des commissures opposées, point correspondant au milieu du périnée dans la femme.
5. ISCHIO-CLITORIDIEN. 5°. ISCHIO-CAVERNEUX. Ces deux faisceaux sont compris par les auteurs sous l'un ou l'autre des noms indiqués ; mais ils constituent, en fait, deux muscles différens.
6. Clitoris.
7. Muscle TRANSVERSE, dit du périnée, quoique ce nom soit impropre chez la femme.
8. SPHINCTER DE L'ANUS (portion elliptique). — 9. RELEVEUR DE L'ANUS.

CÔTÉ GAUCHE :

10. Extrémité supérieure du DROIT INTERNE de la cuisse.
11. *Idem*, du TROISIÈME ADDUCTEUR.
12. Extrémité coccygienne du GRAND FESSIER.



## MUSCLES DU BASSIN.

### BASSIN VU EN DEDANS PAR LE PLAN SUPÉRIEUR.

ADULTE (GRANDEUR NATURELLE).

FIGURE 1. — Aspect général du bassin. Le contour est formé par la section des muscles abdominaux et de leurs aponévroses. Sa paroi abdominale est tirée en avant par des airignes.

FIGURE 2. — Petit bassin en premier plan, les os étant sciés sur le contour du détroit supérieur.

*Dans les deux figures, on a représenté d'un côté les muscles, et de l'autre les aponévroses; les signes indicatifs sont les mêmes.*

#### INDICATION DES LETTRES ET DES CHIFFRES.

A. FIGURE 1. Cinquième vertèbre lombaire. Dans la FIGURE 2, la section passe au milieu de la première vertèbre sacrée.

B. FIGURES 1, 2. Symphyse des pubis.

C, C. FIGURES 1, 2. Branche horizontale des pubis.

D, D. FIGURE 2. Section de la base de l'iléon.

1, 1. FIGURE 1. Extrémité inférieure des muscles droits.

2, 2. FIGURE 1. Leur plan de section.

3, 3. FIGURE 1. Plan de section de l'OBLIQUE EXTERNE abdominal.

4, 4. FIGURE 1. *Idem*, de l'OBLIQUE INTERNE.

5, 5. FIGURE 1. *Idem*, du TRANSVERSE.

6, 6. FIGURE 1. *Idem*, de l'aponévrose de l'oblique externe.

7. FIGURE 1. La même aponévrose formant le feuillet superficiel antérieur de la gaine du grand droit.

8. FIGURE 1. Feuillet profond antérieur dépendant de l'oblique interne.

8°. FIGURE 1. Premier feuillet postérieur dépendant de l'oblique interne.

9. FIGURE 1. Deuxième feuillet postérieur dépendant du transverse.

10. FIGURE 1. Fascia transversalis.

10°. Sa continuation latérale (*fascia propria*).

11. FIGURE 1. Sa coupe.

12, 12. FIGURE 1. Orifice abdominal du canal inguinal.

13, 13. FIGURE 1. Anneau crural (orifice par lequel les vaisseaux cruraux sortent de l'abdomen).

14. FIGURE 1. Plan de section du CARRÉ DES LOMBES.

15. FIGURE 1. *Idem*, de la masse du SACRO-SPINAL.

16. FIGURE 1. *Idem*, de la naissance du LONG DORSAL.

17. FIGURE 1. *Idem*, du TRANSVERSAIRE ÉPINEUX.

18. FIGURE 1. Point de jonction des aponévroses abdominales postérieures (feuillet de l'aponévrose du transverse).

19. FIGURE 1. Feuillet antérieur.

20. FIGURE 1. Feuillet moyen, le plus fort.

21. FIGURE 1. Feuillet postérieur (aponévrose du petit oblique et des dentelés postérieurs).

22. FIGURE 1. Aponévrose du grand dorsal.

23. FIGURE 1. GRAND PSOAS et tendon du petit.

24. FIGURE 1. Son plan de section.

25. FIGURE 1. Muscle ILIAQUE.

26, 27. FIGURE 1. Fascia iliaca qui revêt les muscles.

28. FIGURES 1, 2. OBTURATEUR INTERNE. — A gauche il est recouvert par le feuillet de *fascia pelvia* ou *pelviensis* qui lui est propre.

29. FIGURES 1, 2. PYRAMIDAL. Il est également recouvert à gauche par son feuillet aponévrotique.

30. FIGURES 1, 2. *Des deux côtés*: Bandelette ischio-pubienne du fascia pelviensis.

31. FIGURES 1, 2. RELEVEUR DE L'ANUS. En arrière est l'ischio-coccygien.

32. FIGURES 1, 2. Feuillet du fascia qui le recouvre.

33. FIGURES 1, 2. Petit ligament sacro-sciatique.

34. FIGURES 1, 2. Sommet de l'épine sciatique.

35, 35. FIGURES 1, 2. Arcade de passage des vaisseaux obturateurs.

De 36 en 36. FIGURES 1, 2. Arcades fibreuses de passage du plexus sciatique et des vaisseaux fessiers et honteux.

37. FIGURE 2. Sommet de la grande échancrure sciatique.

38. FIGURE 2. Petit muscle accidentel dit CURVATOR COCCYGIS (Sæmmerring).

39. FIGURES 1, 2. Orifice de l'anus.

40. FIGURES 1, 2. Orifice du col de la vessie.



Fig 1.

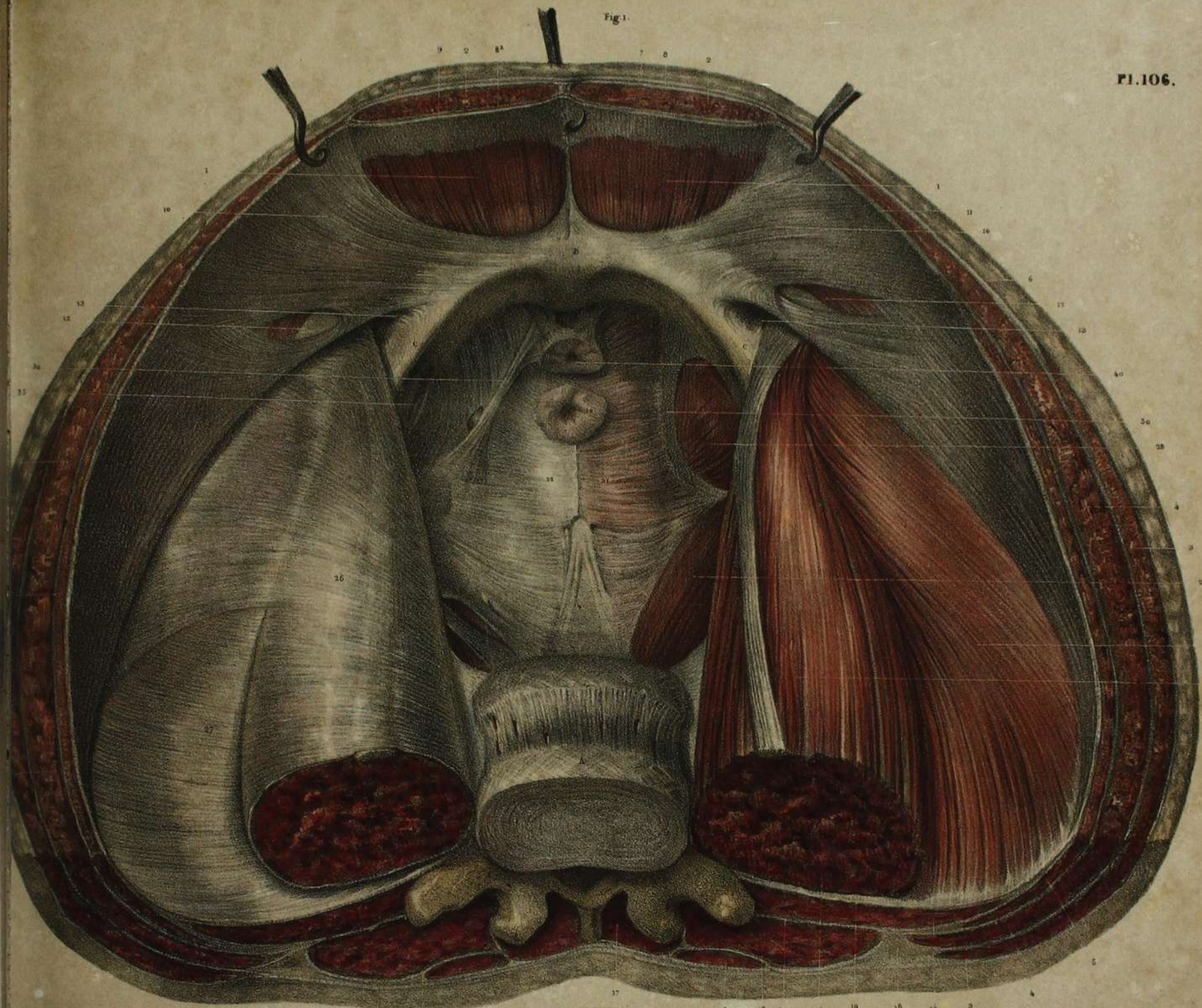
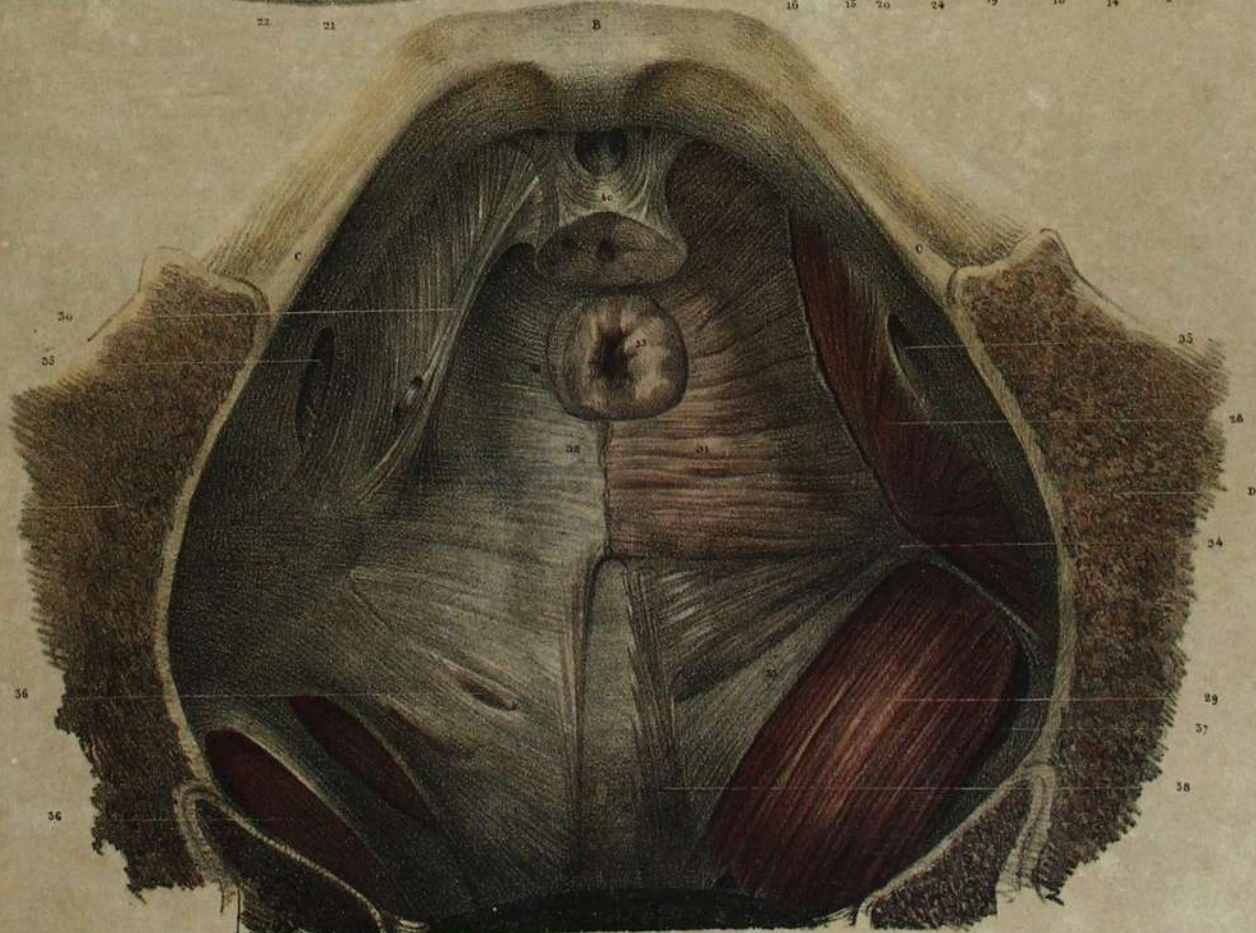

Fig 2.





# MUSCLES DE L'ÉPAULE.

## PLANCHE 107. — PLAN ANTÉRIEUR.

SOUS-SCAPULAIRE, GRAND ROND, SUS-ÉPINEUX, ET PORTION DU DELTOÏDE, DU GRAND DORSAL, DES BICEPS ET TRICEPS BRACHIAUX

ADULTE (DEMI-NATURE).

FIGURE 1. — *Plan antérieur scapulo-huméral.* = FIGURE 2. — *Le même, sans le grand dorsal.* = FIGURE 3. — *Plan supérieur.*  
= FIGURE 4. — *Attache du sous-scapulaire.*

Les signes ont la même valeur dans toutes les figures.

A, A. FIGURES 1, 2, 4. Corps de l'omoplate. — a<sup>1</sup>. FIGURES 1, 2, 3. Apophyse coracoïde. — a<sup>2</sup>. FIGURES 1, 2, 3. Section de l'apophyse acromion. — a<sup>3</sup>. FIGURE 3. Epine de l'omoplate.

### MUSCLE SOUS-SCAPULAIRE.

1. FIGURES 1, 2. Son milieu. — 2. FIGURES 1, 2, 3. Attache supérieure humérale. — De 3 en 3. FIGURES 1, 2. Attache scapulaire supérieure. — De 3 en 4. FIGURES 1, 2. Attache au bord spinal. — 4. FIGURES 1, 2. Attache inférieure. — 5. FIGURES 1, 2. Tendon du faisceau axillaire.

### GRAND ROND.

6. FIGURES 1, 2. Son milieu. — 7. FIGURE 2. Attache humérale. — 8. FIGURES 1, 2. Attache scapulaire.

### SUS-ÉPINEUX.

9. FIGURE 3. Milieu du muscle sus-épineux. Les figures 1 et 2 laissent voir la saillie de ce muscle au-dessus du bord spinal de l'omoplate. — 10. FIGURE 3. Attache humérale. — 11. FIGURE 3. Attache au bord spinal de l'omoplate.

### GRAND DORSAL.

Ce muscle est coupé au-dessous du grand rond.

12. FIGURE 1. Bord axillaire du grand dorsal. — 13. FIGURE 1. Attache de son tendon huméral.

### DELTOÏDE.

14. FIGURES 1, 2. Milieu de ce muscle. — 15. FIGURES 1, 2. Attache humérale.

### TRICEPS BRACHIAL.

16. FIGURES 1, 2. Milieu de la longue portion. — 17. FIGURE 2. Son tendon scapulaire.

### BRACHIAL ANTÉRIEUR.

18. FIGURES 1, 2. Son attache humérale interne provenant de sa bifurcation supérieure. Le muscle est coupé au-dessous.

### SOUS-ÉPINEUX.

19. FIGURE 3. Attache de son tendon huméral.  
20. FIGURE 4. Tendon de la longue portion du biceps dans la gaine que lui fournit la capsule scapulo-humérale. — 21. FIGURE 1. Attache à l'apophyse coracoïde du tendon de la courte portion du biceps uni au caraco-brachial.  
22, 22. FIGURES 3, 4. Capsule fibreuse scapulo-humérale. — 23. FIGURE 1. Tendon du grand pectoral. — 24. FIGURES 3, 4. Ligament coraco-huméral.

## PLANCHE 108. — PLAN POSTÉRIEUR.

DELTOÏDE, SUS-ÉPINEUX, SOUS-ÉPINEUX, PETIT ROND, GRAND ROND. — ATTACHES DES MUSCLES ROTATEURS DE L'ÉPAULE.

Les signes ont la même valeur dans toutes les figures.

A. FIGURES 1, 2. Clavicule. — B. FIGURE 2. Corps de l'omoplate. — b<sup>1</sup>. FIGURES 1, 2, 3. Épine de l'omoplate. — C. FIGURES 1, 2, 3, 4. Humérus.

### DELTOÏDE.

1. FIGURES 1, 2. Son milieu. — De 2 en 2. FIGURES 1, 2. Attache supérieure scapulo-claviculaire. — 3. FIGURES 1, 2. Attache inférieure humérale.

### SUS-ÉPINEUX.

4. FIGURES 1, 2. Milieu du muscle. — 5. FIGURE 4. Attache humérale. — De 6 en 6. FIGURES 1, 3. Attache au bord spinal de l'omoplate.

### SOUS-ÉPINEUX.

7. FIGURES 1, 3. Milieu du muscle. — 8. FIGURES 3, 4. Attache humérale. — De 9 en 9. FIGURES 1, 3. Attache au bord spinal de l'omoplate.

### PETIT ROND.

10. FIGURES 1, 3. Milieu du muscle. — 11. FIGURES 1, 3. Attache inférieure scapulaire. — 12. FIGURES 3, 4. Attache supérieure humérale.

### GRAND ROND.

13. FIGURES 1, 3. Son milieu. — 14. FIGURES 3, 4. Attache supérieure humérale. — De 15 en 15. Attache inférieure scapulaire.

### TRICEPS BRACHIAL (coupé).

16. FIGURE 1. Faisceau scapulaire. — 17, 18. FIGURE 1. Faisceau postérieur.

### BRACHIAL ANTÉRIEUR.

19. FIGURE 1. Attache externe provenant de sa bifurcation supérieure. — 20. Tendon de la longue portion du biceps-brachial vu dans la gaine entr'ouverte que lui forme la capsule scapulo-humérale. — 21. FIGURES 3, 4. Capsule scapulo-humérale.



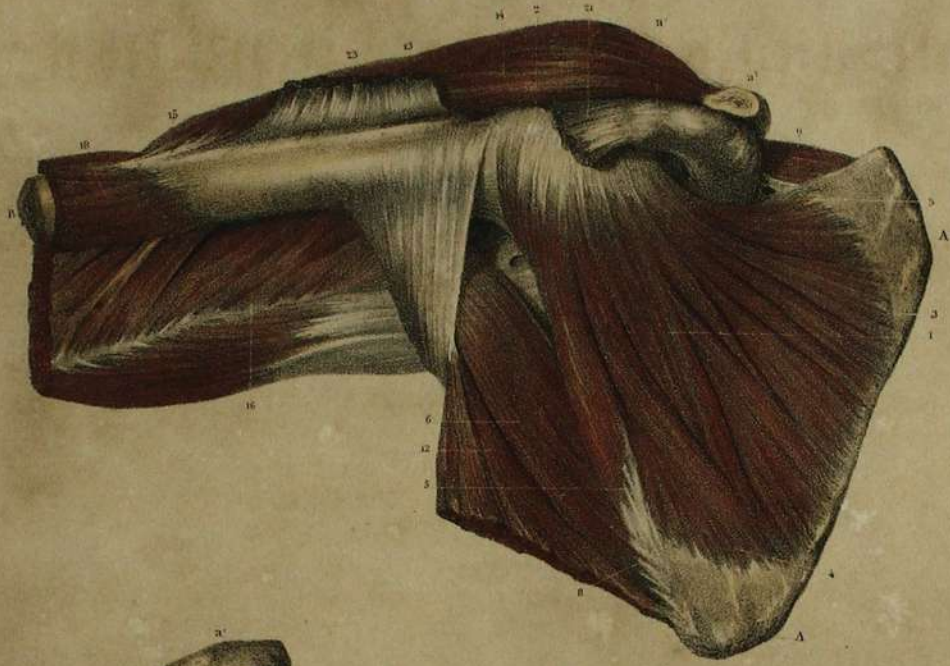

Fig 1

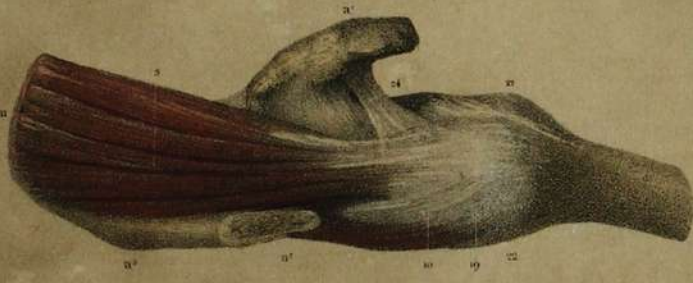


Fig 3

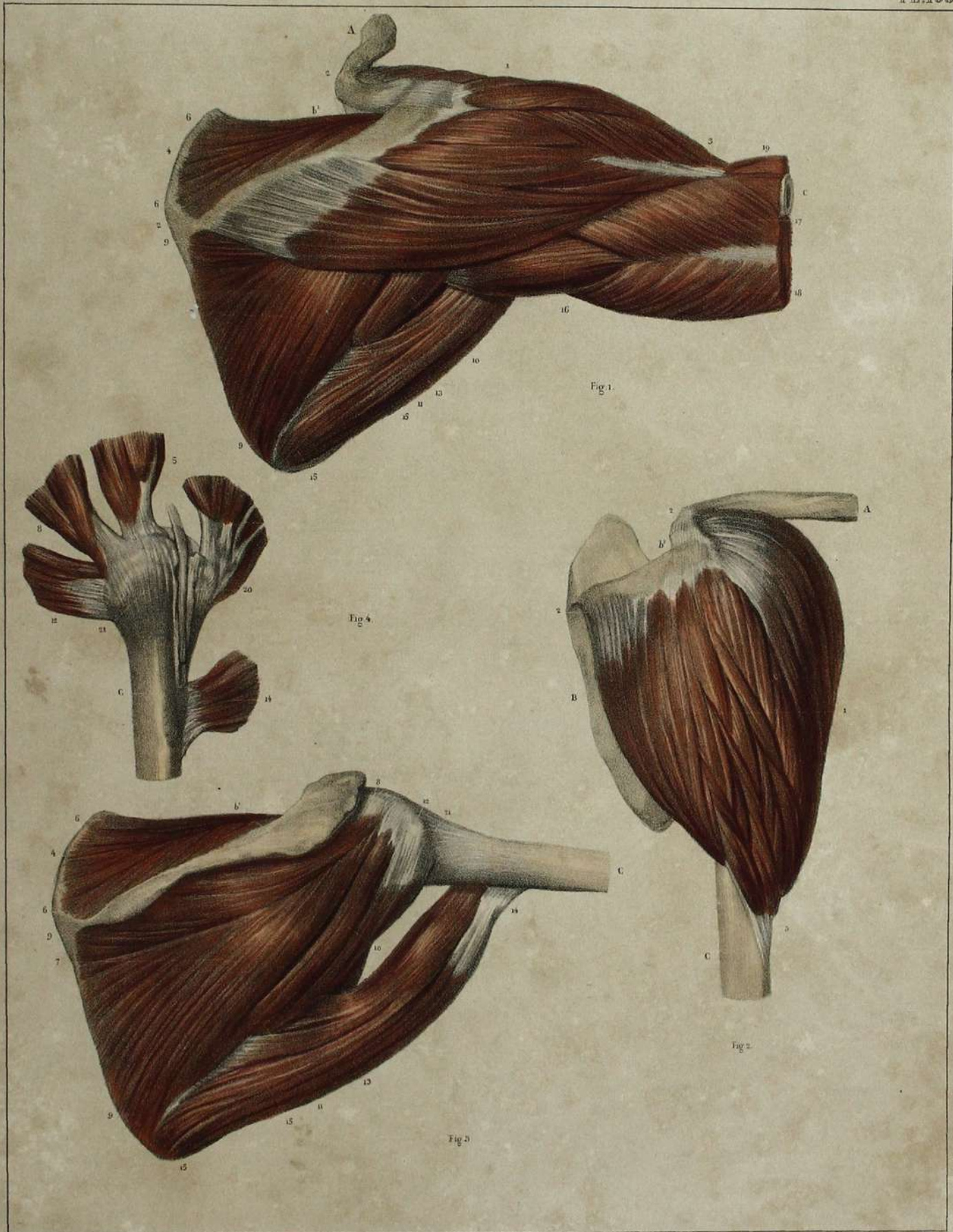


Fig 4

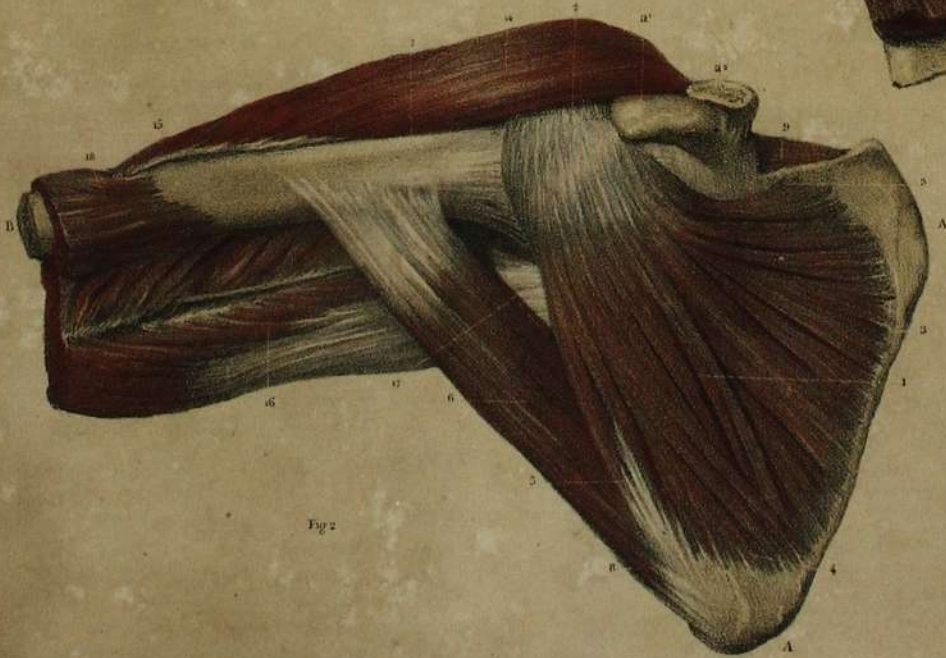

Fig 2







## CONNEXIONS MUSCULAIRES DE L'AISELLE.

### PLANCHE 109. — COUCHE SUPERFICIELLE.

MUSCLES PETIT PECTORAL, SOUS-CLAVIER, DELTOÏDE, GRAND DENTELÉ, SOUS-SCAPULAIRE, GRAND ROND, GRAND DORSAL ET TRICEPS BRACHIAL.

ADULTE (GRANDEUR NATURELLE).

L'aisselle est offerte dans son plus grand développement, le bras élevé et légèrement écarté en dehors et en arrière. L'épaisseur de la peau et celle du tissu adipeux sous-cutané sont conservées partout aux contours extérieurs.

A. Saillie de l'angle de la mâchoire inférieure. — B. Saillie de la clavicule. — C. Mamelon.

GRAND PECTORAL.

1. Tendon contourné qui reçoit les faisceaux inférieurs et glisse derrière le faisceau scapulaire en passant au-devant du coraco-brachial uni à la courte portion du biceps.

PETIT PECTORAL.

2. Son extrémité inférieure qui débordé le grand pectoral.

GRAND DENTELÉ.

3. Quatre de ses languettes remplissent l'aire triangulaire formée par les bords adjacents du grand pectoral et des sous-scapulaire, grand dorsal, et grand rond.

GRAND DORSAL.

4. Son bord axillaire. — 5. Son tendon huméral.

SOUS-SCAPULAIRE.

6. Son épaisseur. — 7. Son attache humérale.

GRAND ROND.

8. Son ventre charnu. — 9. Son tendon huméral. — 10. Limite de la jonction des deux tendons du grand rond et du grand dorsal.

BICEPS BRACHIAL.

11. Ventre charnu de sa courte portion. — 12. Tendon de la même portion commun avec le coraco-brachial.

CORACO-BRACHIAL.

13. Portion charnue de ce muscle dans le point où elle se confond avec la courte portion du biceps, sous l'attache du grand pectoral.

TRICEPS BRACHIAL.

14. Aponévrose de sa longue portion. — 15. Sa portion interne: 16, 16. DELTOÏDE.

17. L'un des *intercostaux externes*, aperçu entre les digitations du grand-dentelé.

A partir du triangle axillaire, entre le grand pectoral, le coraco-brachial, et le biceps d'un côté, et de l'autre côté les tendons des sous-scapulaire, grand rond, grand dorsal, et la portion interne du triceps, on suit de l'œil le sillon que parcourent les vaisseaux axillaires et brachiaux.

### PLANCHE 110. — COUCHE PROFONDE.

GRAND PECTORAL, PETIT PECTORAL, GRAND DENTELÉ, GRAND DORSAL, SOUS-SCAPULAIRE, GRAND ROND, BICEPS, CORACO-BRACHIAL, TRICEPS ET DELTOÏDE.

A. Saillie de l'angle de la mâchoire inférieure. — B. Clavicule. — b. Capsule sterno-claviculaire. — C, C, C. Trois côtes: première, deuxième, et cinquième. — D. Corps de l'humérus. — d. Insertion de la capsule scapulo-humérale vers le col chirurgical.

PETIT PECTORAL.

1. Son milieu. — 2. Son attache supérieure à l'apophyse coracoïde. Au sommet de cette éminence se voit le tendon coupé du biceps uni au coraco-brachial.

SOUS-CLAVIER.

3. Son milieu. — 4. Son attache chondro-sternale.

DELTOÏDE.

Ce muscle est vu par son bord adjacent au grand pectoral. — 5. Son milieu. — 6. Son attache supérieure scapulaire. — 7. Son attache inférieure humérale. — 8. Son bord postérieur.

GRAND DENTELÉ.

9. Sa troisième languette musculaire. — 10. Sixième languette. Au milieu sont les quatrième et cinquième. Au-delà des insertions costales, entre le grand dentelé et le petit pectoral, on aperçoit une portion des *intercostaux externes*.

SOUS-SCAPULAIRE.

11. Milieu de son bord axillaire. — 12. Son attache supérieure humérale.

GRAND ROND.

13. Milieu de ce muscle. — 14. Attache supérieure humérale. On voit l'épanouissement de ses fibres dans la gouttière bicipitale. — 15. Profil de l'attache inférieure scapulaire.

TRICEPS BRACHIAL.

16. Aponévrose de la longue portion. — 17. Attache humérale de la portion interne.

De 18 en 18. Plan de section des fibres du grand pectoral. — De 19 en 19. Son tendon huméral coupé sur le bord de la coulisse bicipitale.

De 20 en 20. Plan de section des fibres du grand dorsal. — 21. Son tendon huméral, coupé sur le bord de la coulisse bicipitale.

22. Tendon de la longue portion du biceps.

23. Attache supérieure interne du brachial antérieur.

Le sillon des vaisseaux axillaires et brachiaux, et les points où ces vaisseaux reposent sur l'humérus, sont encore bien plus sensibles sur cette planche que sur la précédente, le grand pectoral, le biceps, et le coraco-brachial qui recouvrent un peu la gouttière vasculaire étant enlevés.











# MUSCLES DU BRAS.

## PLANCHE 111. — PLAN ANTÉRIEUR.

DELTOÏDE, BICEPS, CORACO-BRACHIAL, BRACHIAL ANTÉRIEUR, PORTIONS LATÉRALES DU TRICEPS, NAISSANCE DES MUSCLES DE L'AVANT-BRAS.

ADULTE (DEMI-NATURE).

FIGURE 1. — *Couche superficielle.* — FIGURE 2 — *Deuxième couche.* — FIGURE 3. — *Couche profonde.*

Les signes ont la même valeur dans les trois figures.

A. FIGURES 1, 2, 3. Clavicule. — B. FIGURES 1, 2, 3. Omoplate. — C. FIGURES 2, 3. Humérus. — D. FIGURES 2, 3. Radius. — E. FIGURE 3. Cubitus. — a. FIGURES 2, 3. Capsule scapulo-humérale. — b. FIGURES 2, 3. Ligament coraco-acromien. — c. FIGURES 2, 3. Ligament coraco-claviculaire.

DELTOÏDE.

1. FIGURE 1. Milieu du muscle. — 2. FIGURE 1. Attache supérieure (portion claviculaire). — De 3 en 3. FIGURES 1, 3. Attache inférieure humérale.

BICEPS BRACHIAL.

4. FIGURES 1, 2. Milieu du muscle. — 5. FIGURES 2, 3. Tendon de la longue portion. Il est coupé dans la FIGURE 3. — 6. FIGURES 1, 2, 3. Courte portion unie au coraco-brachial. Elle est coupée dans la FIGURE 3. — 7. FIGURES 1, 2, 3. Tendon inférieur radial. La FIGURE 1 représente la naissance de l'aponévrose bicipitale; la FIGURE 2, l'insertion du tendon avec sa bourse synoviale; la FIGURE 3, l'extrémité du tendon coupée.

CORACO-BRACHIAL.

8. FIGURES 1, 2, 3. Son milieu. — 9. FIGURES 2, 3. Attache supérieure coracoïdienne confondue avec celle de la courte portion du biceps. — De 10 en 10. FIGURE 3. Attache inférieure humérale.

BRACHIAL ANTÉRIEUR.

11. FIGURE 1. Son milieu. — 12. FIGURES 2, 3. Son faisceau externe. — 13. FIGURES 1, 2, 3. Son faisceau interne. — 14. FIGURE 3. Son attache humérale interne. — 15. FIGURE 3. Son attache inférieure cubitale.

TRICEPS BRACHIAL.

16. FIGURES 1, 2, 3. Faisceau ou portion externe. — 17. FIGURES 1, 2, 3. Faisceau ou portion interne. — 18. FIGURES 1, 2, 3. Tendon huméral du grand pectoral. — 19. FIGURE 1. Extrémité humérale du long supinateur. — 20. FIGURES 1, 2. Extrémité humérale du premier radial. — 21. FIGURE 2. Extrémité humérale du fléchisseur sublime. — 22. FIGURE 1. Aponévrose bicipitale.

## PLANCHE 112. — PLAN POSTÉRIEUR.

TRICEPS BRACHIAL, BRACHIAL ANTÉRIEUR, CORACO-BRACHIAL, COURTE PORTION DU BICEPS.

Les signes ont la même valeur dans les trois figures.

A. FIGURE 3. Apophyse coracoïde de la clavicule. — B. FIGURES 1, 2, 3. Corps de l'omoplate. L'os est soulevé pour faire apercevoir l'attache de la longue portion du triceps, de manière que son angle spinal est haut. — C. FIGURES 1, 2, 3. Corps de l'humérus. — D. FIGURES 1, 2, 3. Extrémité humérale du cubitus. — E. FIGURES 1, 3. Extrémité humérale du radius. — a. FIGURES 1, 2, 3. Capsule fibreuse scapulo-humérale. — b. FIGURES 1, 2, 3. Ligament latéral interne huméro-cubital. — c. FIGURES 1, 3. Ligament latéral externe huméro-radial. — d. FIGURE 3. Ligament postérieur.

MUSCLE TRICEPS BRACHIAL.

1. FIGURES 1, 2. Aponévrose commune d'insertion des trois portions du triceps. — 2. FIGURES 1, 2. Son attache inférieure olécrânienne. — 3. FIGURE 1. Ventre charnu de la *longue portion*. — 4. FIGURE 2. Coupe de cette portion pour laisser voir les attaches supérieures des deux autres. — 5. FIGURE 1. Faisceau supérieur de la longue portion. — 6. FIGURES 1, 3. Attache de son tendon scapulaire. — 7. FIGURES 1, 2. Milieu de la *portion interne*. — 8. FIGURES 1, 2. Limite de son attache inférieure. — 9. FIGURE 2. Limite supérieure de son attache humérale. — 10. FIGURES 1, 2.

Ventre charnu de la *portion externe*. — 11. FIGURE 2. Limite supérieure de son attache humérale.

BRACHIAL ANTÉRIEUR (vu en arrière).

12. FIGURE 3. Portion interne. — 13. FIGURE 3. Portion externe. — 14. FIGURE 3. Attache externe, provenant de la bifurcation supérieure.

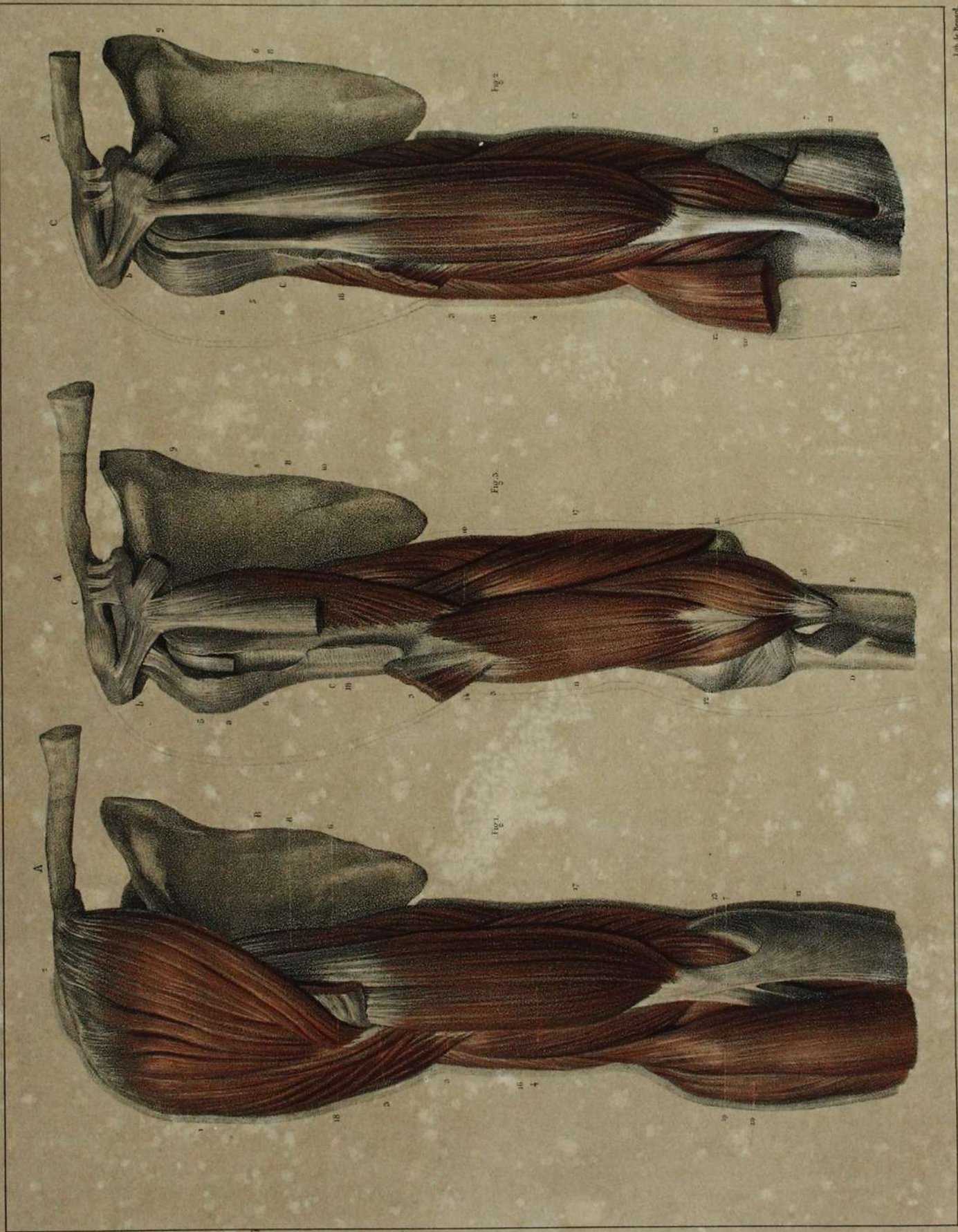
CORACO-BRACHIAL.

15. FIGURES 2, 3. Son milieu. — 16. FIGURE 3. Son attache supérieure, coracoïdienne, commune avec la courte portion du biceps. — 17. FIGURE 3. Son attache inférieure humérale.

BICEPS.

18. FIGURES 2, 3. Courte portion. — 19. FIGURES 1, 2, 3. Tendons unis des sous-épineux et petit rond. — 20. FIGURES 1, 2. Tendon du sous scapulaire. — 21. FIGURES 1, 2. Tendons unis des grand dorsal et grand rond. — 22. FIGURES 1, 3. Tendon huméral du deltoïde.

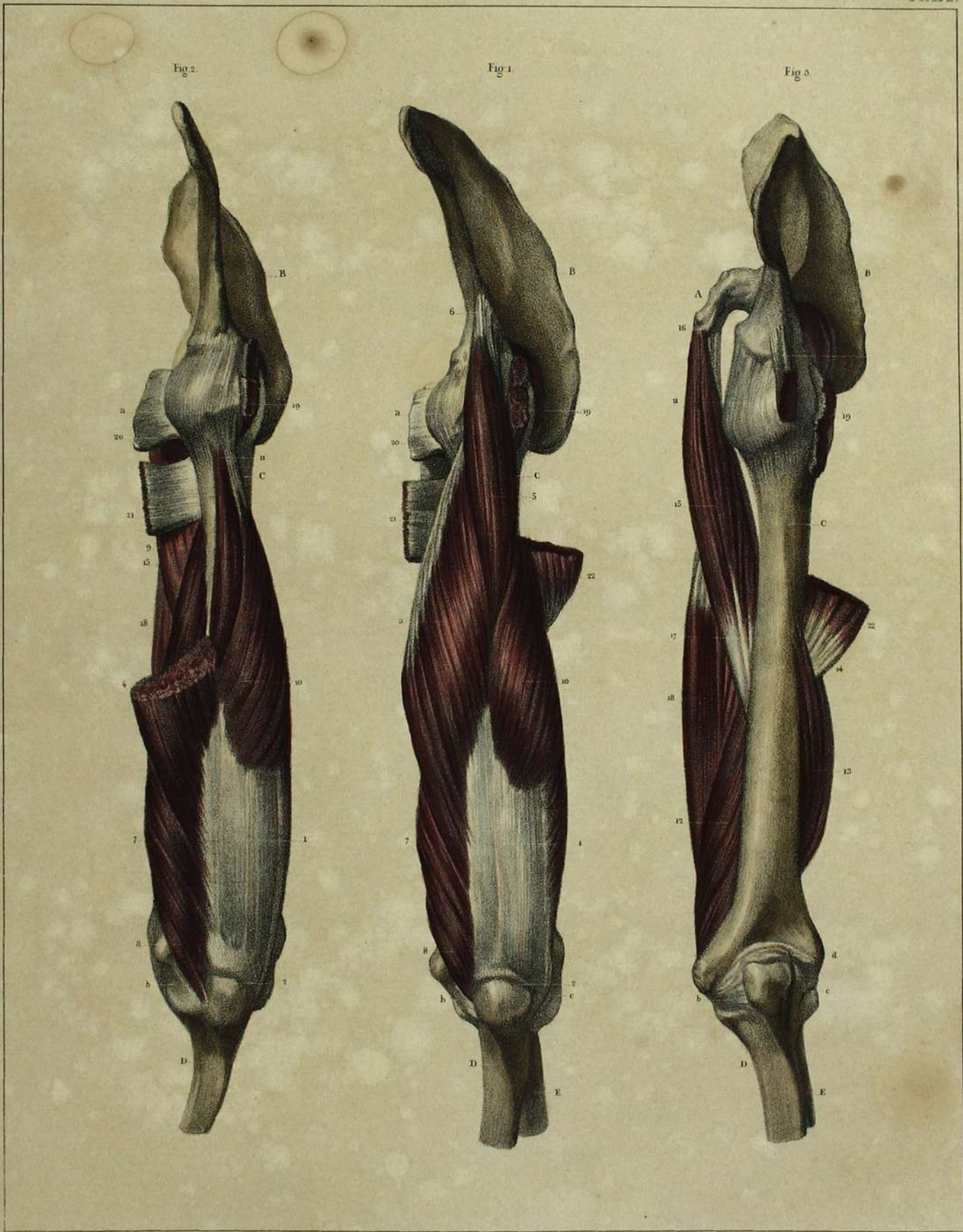



Lith. de Ponceau.

Desseins d'après nature par N. H. Jacob.







# MUSCLES DU BRAS.

## PLANS LATÉRAUX.

BICEPS, CORACO-BRACHIAL, BRACHIAL ANTÉRIEUR, TRICEPS.

ADULTE (DEMI-NATURE).

FIGURE 1. — *Plan interne dans son entier.*

FIGURE 2. — *Le même, dont on a enlevé le biceps et les attaches supérieures des muscles de l'avant-bras.*

FIGURE 3. — *Plan externe.*

Les signes ont la même valeur dans les trois figures.

### INDICATION DES LETTRES ET DES CHIFFRES.

- A. FIGURES 1, 2, 3. Corps de l'omoplate.
- B. FIGURES 1, 2. Humérus.
- C. FIGURES 2, 3. Cubitus.
- D. FIGURES 2, 3. Radius.
- a, a. FIGURES 1, 2, 3. Capsule scapulo-humérale.
- b. FIGURE 2. Ligament latéral interne huméro-cubital.
- c. FIGURE 3. Ligament latéral externe huméro-radial.

#### BICEPS.

- 1. FIGURES 1, 3. Ventre charnu. Il est coupé au-dessous de sa moitié supérieure dans la FIGURE 3.
- 2. FIGURES 1, 2. Attache commune à l'apophyse coracoïde de la courte portion unie au coraco-brachial.
- 3. FIGURES 1, 2, 3. Tendon inférieur radial. Dans la FIGURE 2, on en voit naître l'aponévrose bicipitale. La FIGURE 3 n'offre que l'extrémité d'insertion coupée.

#### CORACO-BRACHIAL.

- 4. FIGURES 1, 2. Ventre charnu.
- 5. FIGURES 1, 2. Attache inférieure humérale.

#### BRACHIAL ANTÉRIEUR.

- 6. FIGURES 1, 2, 3. Milieu du muscle.
- 7. FIGURE 3. Faisceau inférieur externe.

- 8. FIGURE 3. Attache humérale externe.
- 9. FIGURE 2. Attache inférieure cubitale.

#### TRICEPS.

- 10. FIGURES 1, 2, 3. *Longue portion.*
- 11. FIGURES 1, 2, 3. Attache de son tendon scapulaire.
- 12. FIGURES 1, 2. Milieu de la *portion interne.*
- 13. FIGURES 1, 2. Son attache supérieure humérale.
- 14. FIGURES 1, 2. Sa limite inférieure.
- 15. FIGURE 3. Ventre de la *portion externe.*
- 16. FIGURES 1, 2, 3. Limite de son attache supérieure humérale.
- 17. FIGURE 3. Aponévrose commune d'insertion.
- 18. FIGURE 3. Son attache à l'olécrâne.

#### ATTACHES CONSERVÉES.

- 19. FIGURES 1, 2. Tendon coracoïdien du petit pectoral.
- 20. FIGURES 1, 2. Tendon huméral du sous-scapulaire.
- 21. FIGURES 1, 2. Tendons unis du grand dorsal et du grand rond.
- 22. FIGURE 3. Tendons unis des sous-épineux et petit rond.
- 23. FIGURE 3. Tendon du grand pectoral.
- 24. FIGURE 3. Tendon du deltoïde.
- 25. FIGURE 1. Attache humérale commune des muscles superficiels de l'avant-bras, rond pronateur, radial antérieur, palmaire grêle, et cubital antérieur.



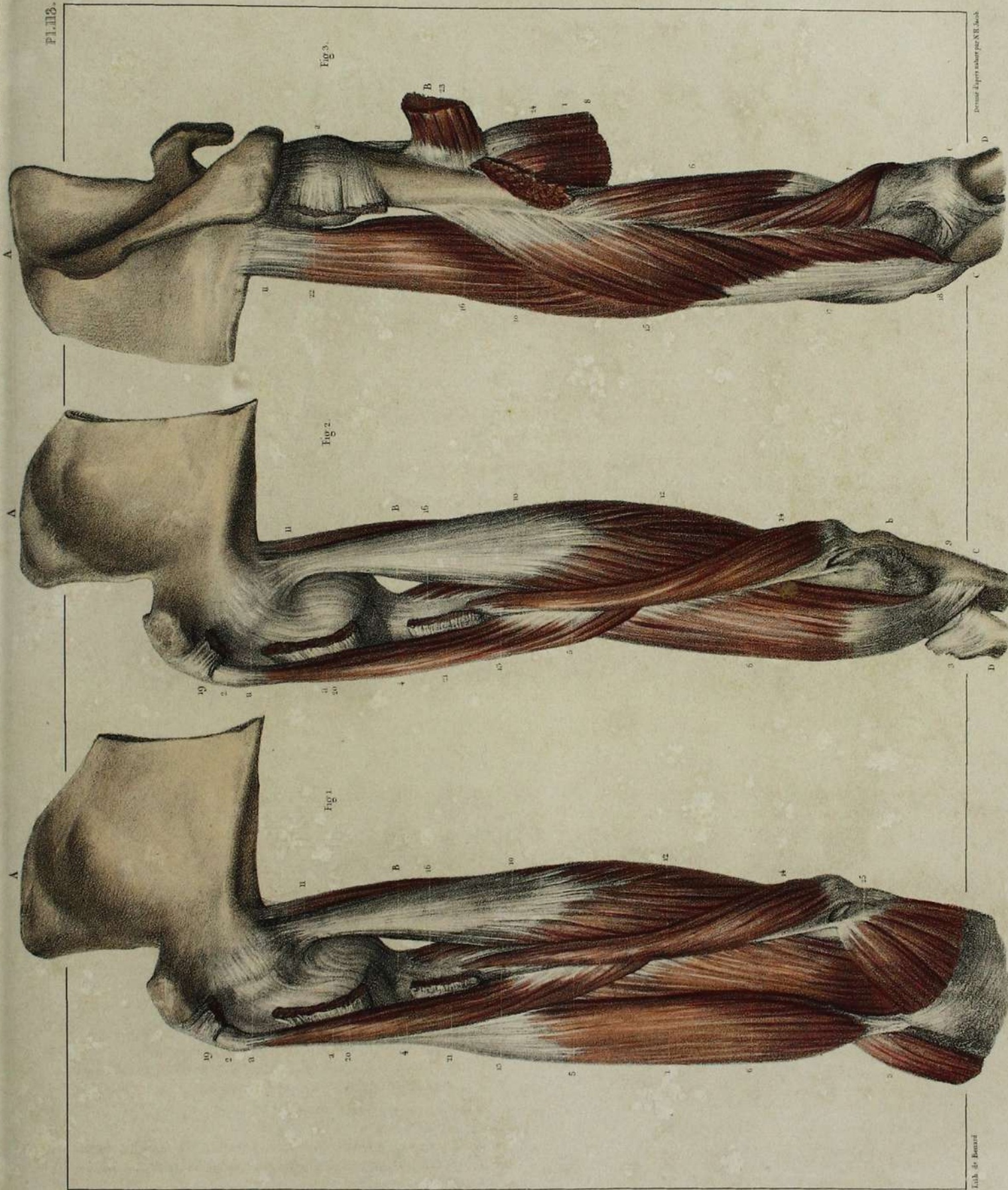


Fig. 3.

Fig. 2.

Fig. 1.

Desiné d'après nature par A. H. Beck

Lith. de Bouché



## CONNEXIONS MUSCULAIRES DU PLI DU BRAS.

BICEPS, BRACHIAL ANTÉRIEUR, TRICEPS, LONG SUPINATEUR, RADIAUX EXTERNES, ROND PRONATEUR, RADIAL ANTÉRIEUR, PALMAIRE GRÈLE, CUBITAL ANTÉRIEUR, FLÉCHISSEUR SUBLIME, COURT SUPINATEUR, LONG FLÉCHISSEUR PROFOND.

ADULTE (GRANDEUR NATURELLE).

FIGURE 1. — *Couche superficielle.*

FIGURE 2. — *Couche profonde.*

Les signes ont la même valeur dans les deux figures.

### INDICATION DES LETTRES ET DES CHIFFRES.

#### BICEPS.

1. FIGURE 1. Faisceau interne faisant suite à sa courte portion.
2. FIGURE 1. Faisceau externe continue à sa longue portion.
3. FIGURE 1. Tendon radial commun.
4. FIGURE 1. Aponévrose bicipitale coupée.
5. FIGURE 2. Extrémité du tendon radial avec l'aponévrose qui l'unit au cubitus.

#### BRACHIAL ANTÉRIEUR.

- 5, 6. FIGURES 1, 2. Masse charnue.
7. FIGURE 2. Faisceau interne.
8. FIGURE 2. Attache inférieure cubitale.

#### TRICEPS.

9. FIGURES 1, 2. Extrémité inférieure de la portion externe.

#### LONG SUPINATEUR.

10. FIGURE 1. Portion charnue.
11. FIGURE 1. Tendon.

#### PREMIER RADIAL.

12. FIGURES 1, 2. Portion charnue.
13. FIGURES 1, 2. Tendon.

#### SECOND RADIAL.

14. FIGURE 2. Portion supérieure charnue.
15. FIGURE 2. Portion inférieure à la naissance du tendon.

#### ROND PRONATEUR.

16. FIGURE 1. Ventre charnu.

17. FIGURES 1, 2. Attache supérieure humérale confondue avec celle des radial antérieur, palmaire grêle, et cubital antérieur.

18. FIGURES 1, 2. Attache inférieure radiale. Ces deux attaches sont isolées sur la FIGURE 2.

#### RADIAL ANTÉRIEUR.

19. FIGURE 1. Ventre charnu. — 20. FIGURE 1. Tendon.

#### PALMAIRE GRÈLE.

21. FIGURE 1. Ventre charnu. — 22. FIGURE 1. Tendon.

#### CUBITAL ANTÉRIEUR.

- 23, 24. FIGURE 1. Portion charnue et tendon.

#### FLÉCHISSEUR SUBLIME.

25. FIGURES 1, 2. Son milieu.
26. FIGURE 2. Extrémité supérieure (humérale) aponévrotique.
27. FIGURE 2. Portion radiale. Inférieurement elle s'attache sur le radius, et supérieurement, par une bandelette fibreuse, elle remonte s'insérer sur le cubitus en commun avec la courte aponévrose du tendon du biceps.

28. FIGURE 2. Tendons inférieurs.

#### COURT SUPINATEUR.

29. FIGURE 2. Sa partie supérieure. — 30. FIGURE 2. Son extrémité inférieure.

31. FIGURE 2. Extrémité supérieure du long fléchisseur profond, aperçue au fond de l'arcade aponévrotique formée par les deux attaches supérieures du fléchisseur sublime.



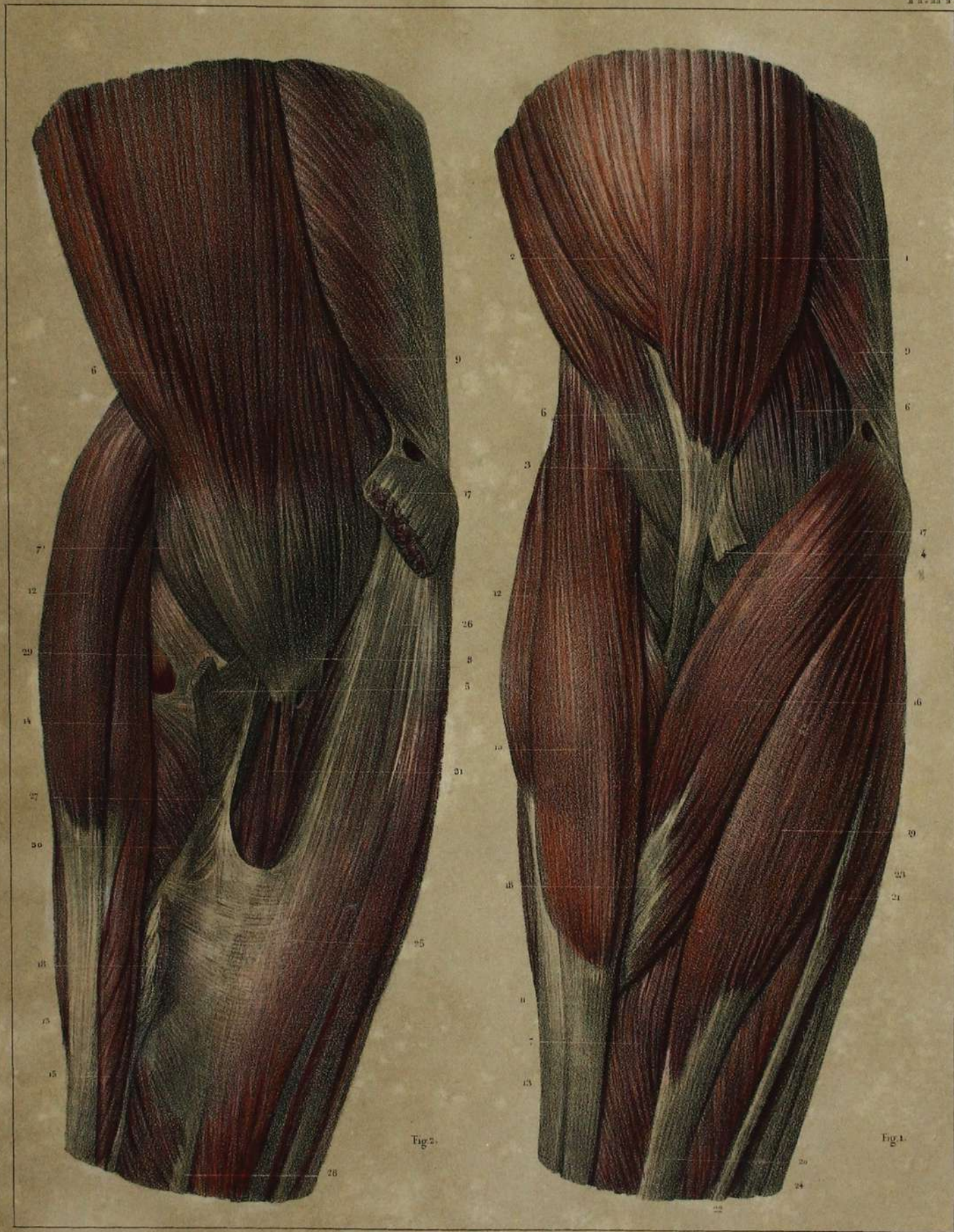

Fig 2.

Fig 1.



## MUSCLES DE L'AVANT-BRAS.

### PLANCHES 115. — PREMIÈRE ET DEUXIÈME COUCHES.

BICEPS, BRACHIAL ANTÉRIEUR, TRICEPS, ROND PRONATEUR, RADIAL ANTÉRIEUR, PALMAIRE GRÈLE, LES TROIS LONGS FLÉCHISSEURS, ET LES MUSCLES DES ÉMINENCES THÉNAR ET HYPOTHÉNAR.

ADULTE (DEMI-NATURE).

Les lettres ont la même signification dans les deux figures.

1. FIGURE 1. Extrémité inférieure du BICEPS BRACHIAL. — 2. FIGURES 1, 2. Son tendon inférieur radial. — 3. FIGURE 1. Extrémité inférieure du BRACHIAL-ANTÉRIEUR. — 4. FIGURE 2. Son attache inférieure cubitale.

5. FIGURES 1, 2. Extrémité inférieure du TRICEPS BRACHIAL.

LONG SUPINATEUR.

6. FIGURE 1. Milieu. — 7. FIGURES 1, 2. Tendon inférieur. La FIGURE 7 montre son attache radiale.

ROND PRONATEUR.

8. FIGURES 1, 2. Attache humérale commune des rond pronateur, radial antérieur, palmaire grêle, et long fléchisseur superficiel. — 9. FIGURE 1. Milieu du rond pronateur. — 10. FIGURE 2. Son attache inférieure radiale.

RADIAL ANTÉRIEUR.

11. FIGURE 1. Milieu. — 12. FIGURES 1, 2. Son tendon inférieur.

PALMAIRE GRÈLE.

13. FIGURE 1. Milieu. — 14. FIGURE 1. Tendon inférieur qui s'épanouit pour former l'aponévrose palmaire.

15. FIGURE 1. Milieu de l'aponévrose palmaire. — De 16 en

16. Attaches de ses quatre languettes inférieures. — 17, 18 et 19. FIGURE 1. Sa portion externe qui se confond sur l'éminence thénar avec le tissu cellulaire sous-cutané.

20. Tendon du CUBITAL ANTÉRIEUR.

PREMIER RADIAL EXTERNE.

21. FIGURE 2. Ventre charnu. — 22. FIGURE 2. Tendon.

LONG FLÉCHISSEUR SUPERFICIEL.

23. FIGURES 1, 2. Milieu. — De 24 en 24. FIGURES 1, 2. Attache supérieure externe radiale. — 25. FIGURE 2. Arcade aponévrotique vasculaire. — 26, 26. FIGURES 1, 2. Ses quatre tendons inférieurs.

27. FIGURE 2. LONG FLÉCHISSEUR PROFOND aperçu au travers des tendons du fléchisseur superficiel.

28. FIGURE 2. LONG FLÉCHISSEUR PROPRE DU POUCE aperçu en dehors des mêmes tendons.

29. FIGURE 2. Portion externe du CARRÉ PRONATEUR.

30. FIGURES 1, 2. COURT ABDUCTEUR DU POUCE.

31. FIGURES 1, 2. SON COURT FLÉCHISSEUR.

32. FIGURE 1. PALMAIRE CUTANÉ.

33. FIGURE 2. ADDUCTEUR DU PETIT DOIGT.

34. FIGURE 2. SON COURT FLÉCHISSEUR.

35. FIGURES 1, 2. Ligament annulaire du carpe.

### PLANCHE 116. — DEUXIÈME ET TROISIÈME COUCHES.

ROND PRONATEUR, LONG FLÉCHISSEUR SUPERFICIEL, LONG FLÉCHISSEUR PROFOND, LONG FLÉCHISSEUR PROPRE DU POUCE, COURT SUPINATEUR, CARRÉ PRONATEUR, PREMIER RADIAL EXTERNE, ADDUCTEUR DU POUCE ET INTEROSSEUX.

Les lettres ont la même signification dans les trois figures.

A. FIGURES 1, 2, 3. Humérus. — B. FIGURE 3. Cubitus. — C. FIGURE 3. Radius. — a. FIGURES 1, 2, 5. Ligament antérieur de l'articulation huméro-cubitale. — b. FIGURE 3. Ligament interosseux.

MUSCLE LONG FLÉCHISSEUR SUPERFICIEL.

1. FIGURE 1. Milieu. — 2. FIGURE 1. Attache supérieure humérale. — De 3 en 3. FIGURE 1. Attache supérieure radiale. — 4. FIGURE 1. Arcade aponévrotique vasculaire. — 5, 5, 5, 5. FIGURE 1. Attaches inférieures des tendons aux phalanges moyennes des quatre derniers doigts.

LONG FLÉCHISSEUR PROPRE DU POUCE.

6. FIGURES 1, 2. Milieu. — 7. FIGURE 2. Attache supérieure radiale. — 8. FIGURES 1, 2. Attache inférieure du tendon au tubercule antérieur de la phalange unguéale du pouce.

LONG FLÉCHISSEUR PROFOND.

9. FIGURE 2. Milieu. — 10. FIGURE 2. Attache supérieure cubitale. — 11, 11, 11, 11. FIGURE 2. Attaches inférieures des tendons aux phalanges unguéales des quatre derniers doigts.

ROND PRONATEUR.

12. FIGURE 3. Milieu. — 13. FIGURE 3. Attache supérieure humérale. — 14. FIGURE 3. Attache inférieure radiale.

15. FIGURE 3. COURT SUPINATEUR.

16. FIGURES 2, 3. CARRÉ PRONATEUR.

17. FIGURE 1. PREMIER RADIAL EXTERNE.

18. FIGURES 1, 2. ADDUCTEUR DU POUCE.

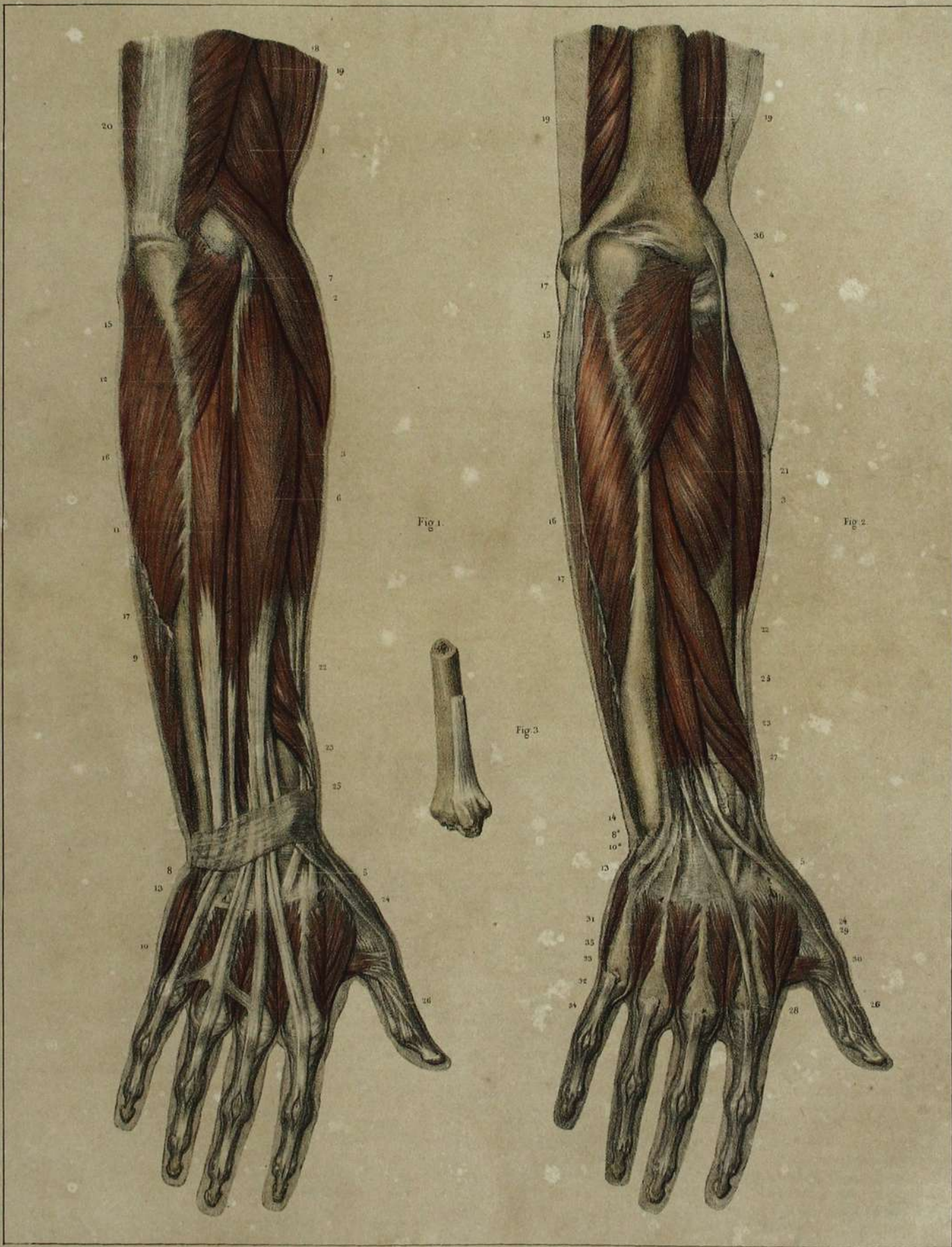
19 et 20. FIGURES 1, 2. Les deux derniers INTEROSSEUX PALMAIRES.

21. FIGURES 1, 2. Attache inférieure du premier interosseux.

22. FIGURES 1, 2, 3. Tendon radial du biceps brachial.

23. FIGURES 1, 2. Tendon du long abducteur du pouce.







ENSEMBLE DES MUSCLES DU TRONC.

PLANCHE 62. — PLAN ANTÉRIEUR. COUCHE SUPERFICIELLE.

ADULTE (DEMI-NATURE).

Cette figure représente les muscles grand pectoral, grand oblique abdominal, grand dentelé, grand dorsal, deltoïde tels qu'ils se présentent dans leurs rapports, la couche cutanée étant enlevée.

a. Clavicule. — b. Extrémité de l'acromion. — c. Extrémité antérieure de la crête de l'os des îles. — d. Épine du pubis.

A. GRAND PECTORAL. — 1. Faisceau claviculaire. — De 2 en 2. Attache des faisceaux sternaux. — 3. Faisceau isolé qui s'implante sur la sixième côte. — 4. Extrémité humérale du faisceau claviculaire. — 5. Portion des faisceaux sternaux et costaux, qui se replie au-dessous du faisceau pour s'insérer sur la partie supérieure du tendon huméral. — 6. Entre-croisement sur le sternum des fibres aponévrotiques des deux muscles grands pectoraux.

B. GRAND OBLIQUE. — De 7 en 7. Faisceaux supérieurs reçus entre les digitations du grand dentelé.

De 8 en 8. Faisceaux qui forment des digitations avec le grand dorsal.

De 9 en 9. Ligne blanche.

10. Anneau inguinal. On aperçoit le passage du cordon spermatique entre ses deux piliers.

11. Repli aponévrotique inguinal (Ligament de Poupart).

12. Orifice inférieur du canal crural.

C. GRAND DENTELÉ. — Ce muscle, dont on voit les quatre digitations inférieures, finit, dans cette figure, à la huitième côte.

D. Bord axillaire du *grand dorsal*, caché en haut par l'extrémité supérieure du biceps brachial.

La figure montre les trois digitations de ce muscle.

E. DELTOÏDE. — 13. Attache supérieure claviculaire. — 14. Attache inférieure humérale. — 15. Espace cellulaire triangulaire, placé entre ce muscle et le grand pectoral.

F. Extrémité supérieure du biceps brachial.

G. Portion coupée du triceps brachial.

H, H. Attaches inférieures des sterno-cléido-mastoldiens.

I. Aponévrose fascia-lata qui recouvre la naissance des muscles de la cuisse.

PLANCHE 65. — MUSCLES DE LA PREMIÈRE COUCHE.

GRAND PECTORAL, OBLIQUE EXTERNE, GRAND DROIT DE L'ABDOMEN, PYRAMIDAL, SCALÈNES, GRAND DROIT, GRAND DORSAL, ET GRAND DENTELÉ.

A, A. Clavicules. — B, B. Humérus. — C, C. Os des îles. — D. Sternum.

CÔTÉ GAUCHE.

E. Appendice xiphoïde. — De F en F. Succession des vertèbres. — G. Sacrum. — De H en H. Les douze côtes.

DES DEUX CÔTÉS.

1. Milieu du MUSCLE GRAND-PECTORAL.  
2. Son attache claviculaire. — De 3 en 3. Son attache sternale.  
— 4. Section de son aponévrose inférieure qui s'insère sur celle du grand oblique. — 4<sup>1</sup>. Attache sur la sixième côte. — 5. Attache humérale de ses faisceaux supérieurs. — 6. Tendon contourné de ses faisceaux inférieurs.

7. Milieu du MUSCLE GRAND OBLIQUE.

De 8 en 8. Ses digitations avec le grand dentelé. — 9. Son attache iliaque et aponévrotique inférieure. — De 10 en 10. Section de l'aponévrose du grand oblique auprès du muscle sterno-pubien. — Le chiffre inférieur répond au pilier externe de l'anneau.

11. Milieu du MUSCLE GRAND DROIT ABDOMINAL. Il se compose, dans cette figure, de cinq ventres séparés par quatre intersections. — De 12 en 12. Coupe du feuillet antérieur aponévrotique du petit oblique. — 13. Extrémité des fibres du petit oblique, vue entre les deux aponévroses. — De 14 en 14. Ligne blanche.

15. MUSCLE PYRAMIDAL.

De 16 en 16. Les quatre digitations inférieures du GRAND-DENTELÉ. — 17. Bord axillaire du GRAND DORSAL.

18, 18. GRAND ROND.

19. SCALÈNE POSTÉRIEUR.

De 20 en 20. Ses attaches supérieures.

21. SCALÈNE ANTÉRIEUR.

De 22 en 22. Ses attaches supérieures.



# MUSCLES DE L'AVANT-BRAS.

## PLANCHE 117. — PLAN POSTÉRIEUR.

ADULTE (DEMI-NATURE).

Les lettres ont la même signification dans les deux figures.

1. FIGURE 1. Muscle LONG SUPINATEUR.
2. FIGURE 1. PREMIER RADIAL EXTERNE.
3. FIGURES 1, 2. Milieu du SECOND-RADIAL EXTERNE. — 4. FIGURE 2. Son attache supérieure humérale. — 5. FIGURES 1, 2. Son attache inférieure métacarpienne. A son côté externe se voit l'insertion du premier radial.
6. FIGURE 1. Milieu de l'EXTENSEUR COMMUN DES DOIGTS. — 7. FIGURE 1. Son attache supérieure humérale. — 8. FIGURE 1. Les quatre tendons au-dessous du ligament annulaire du carpe. — 8°. FIGURE 2. Leur gouttière de glissement.
9. FIGURE 1. EXTENSEUR PROPRE DE L'INDICATEUR. — 10. FIGURE 1. Son tendon. — 10°. FIGURE 2. Sa gouttière de glissement.
11. FIGURE 1. CUBITAL POSTÉRIEUR. — 12. FIGURE 1. Son attache supérieure cubitale. — 13. FIGURE 1. Son attache inférieure métacarpienne. — 14. FIGURE 2. Sa gouttière de glissement.
15. FIGURES 1, 2. ANCONÉ.
16. FIGURES 1, 2. Milieu du CUBITAL ANTÉRIEUR. — 17, 17°. FIGURES 1, 2. Aponévrose anti-brachiale qui contribue à l'insertion de ses fibres.
18. FIGURE 1. Portion de l'extrémité inférieure du BICEPS BRACHIAL.
- 19, 19°. FIGURES 1, 2. Portion du BRACHIAL ANTÉRIEUR.

20. FIGURE 1. Extrémité inférieure du TRICEPS BRACHIAL.
21. FIGURE 2. COURT SUPINATEUR.
22. FIGURES 1, 2. LONG ABDUCTEUR DU POUCE.
23. FIGURES 1, 2. COURT EXTENSEUR DU POUCE. — 24. FIGURES 1, 2. Attache phalangienne de son tendon.
25. FIGURES 1, 2. LONG EXTENSEUR DU POUCE. — 26. FIGURES 1, 2. Son tendon; il s'insère un peu plus bas à la phalange unguéale du pouce.
27. FIGURE 2. EXTENSEUR PROPRE DE L'INDICATEUR. — 28. FIGURE 2. Sa fusion en un seul tendon avec celui qui vient de l'extenseur commun.
29. FIGURE 2. PREMIER INTEROSSEUX DORSAL.
30. FIGURE 2. PREMIER INTEROSSEUX PALMAIRE.
31. FIGURE 2. DEUXIÈME INTEROSSEUX DORSAL.
32. FIGURE 2. TROISIÈME INTEROSSEUX DORSAL.
33. FIGURE 2. DEUXIÈME INTEROSSEUX PALMAIRE.
34. FIGURE 2. QUATRIÈME INTEROSSEUX DORSAL.
35. FIGURE 2. TROISIÈME INTEROSSEUX PALMAIRE.
36. FIGURE 2. Ligament postérieur de l'articulation huméro-cubitale.

NOVA. La figure 3 représente l'attache inférieure isolée du long supinateur.

## PLANCHE 118. — MUSCLES DE L'AVANT-BRAS A DIVERS PLANS.

- FIGURE 1. — Ensemble des muscles vu par le plan latéral externe.  
 FIGURE 2. — Plan postérieur. — Les deux muscles radiaux externes.  
 FIGURE 3. — Plan postérieur. — Cubital postérieur, long fléchisseur profond, cubital antérieur.  
 FIGURE 4. — Plan latéral externe. — Anconé.  
 FIGURE 5. — Plan latéral interne. — Court supinateur.

Les lettres ont la même signification dans les cinq figures.

- A. FIGURES 2, 3, 4, 5. Humérus. — B. FIGURES 2, 3, 4, 5. Cubitus. — C. FIGURES 2, 3, 4, 5. Radius. — De D en D. FIGURES 2, 3. Les cinq os métacarpiens. — a. FIGURES 2, 3. Ligament postérieur de l'articulation huméro-cubitale. — b. FIGURES 2, 4. Ligament latéral externe de la même articulation. — c. FIGURE 5. Ligament latéral interne. — d. FIGURE 5. Ligament antérieur. — e. FIGURES 2, 4, 5. Ligament interosseux cubito-radial. — f. FIGURES 1, 2. Ensemble des ligaments postérieurs du carpe.
1. FIGURE 1. Portion inférieure du BICEPS BRACHIAL. — 1°. FIGURES 1, 5. Son tendon radial.
  2. FIGURE 1. Faisceau externe du BRACHIAL ANTÉRIEUR. — 3. FIGURE 1. Faisceau interne.
  4. FIGURE 1. Portion inférieure du TRICEPS BRACHIAL.
  5. FIGURE 1. Milieu du LONG SUPINATEUR. — 6. FIGURE 1. Attache supérieure humérale. — 7. FIGURE 1. Tendon inférieur.
  8. FIGURES 1, 2. Milieu du PREMIER RADIAL. — 9. FIGURE 2. Attache supérieure humérale. — 10. FIGURES 1, 2, 3. Attache métacarpienne du tendon inférieur.
  11. FIGURES 1, 2. Milieu du SECOND RADIAL. — 11°. FIGURE 2. Attache supérieure qui descend de l'humérus. — 12. FIGURES 1, 2, 3. Attache métacarpienne du tendon inférieur.

13. FIGURE 1. Milieu du LONG EXTENSEUR COMMUN. — 13°. FIGURE 1. Insertion supérieure des extenseurs. — 14. FIGURE 1. Tendons inférieurs.
15. FIGURE 1. ANCONÉ.
16. FIGURE 1. EXTENSEUR PROPRE DU PETIT DOIGT.
17. FIGURES 1, 3. Milieu du CUBITAL POSTÉRIEUR. — 18. FIGURE 3. Attache supérieure humérale. — 19. FIGURE 3. Attache inférieure métacarpienne.
20. FIGURE 1. ROND PRONATEUR.
21. FIGURE 1. RADIAL ANTÉRIEUR. — 22. FIGURE 1. Son tendon.
23. FIGURE 1. Milieu du LONG ABDUCTEUR DU POUCE. — 24. FIGURES 1, 2, 3. Attache de son tendon au premier métacarpien.
25. FIGURE 1. COURT EXTENSEUR DU POUCE. — 26. FIGURE 1. Attache de son tendon à la première phalange du pouce.
27. FIGURE 1. LONG EXTENSEUR DU POUCE. — 28. FIGURE 1. Attache de son tendon à la phalange unguéale du pouce.
29. FIGURE 1. EXTENSEUR PROPRE DE L'INDICATEUR. — 30. FIGURE 1. Son tendon.
31. FIGURE 1. OPPOSANT DU POUCE.
32. FIGURE 1. PREMIER INTEROSSEUX.
33. FIGURE 1. Ligament annulaire du carpe.



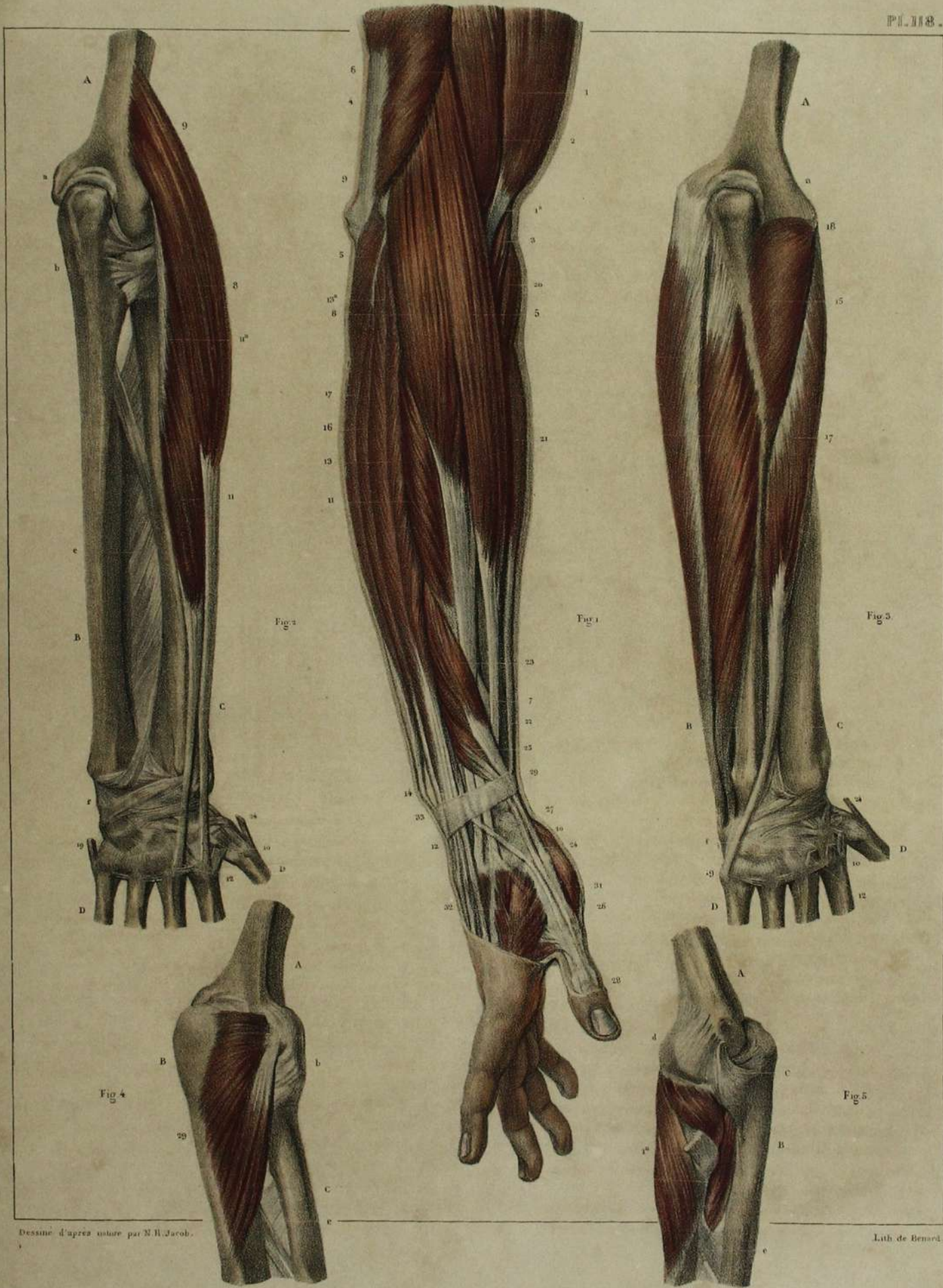


Fig. 2

Fig. 1

Fig. 3

Fig. 4

Fig. 5

Dessiné d'après nature par N.H. Jacob.

Lith de Bernard.



# MUSCLES DE LA MAIN.

## COUCHE SUPERFICIELLE.

ADULTE (GRANDEUR NATURELLE).

On n'a enlevé à la main que les tégumens et l'aponévrose palmaire. Les aspects, variés pour les cinq doigts, représentent : 1° Au pouce et à l'annulaire, la surface de la gaine des fléchisseurs. 2° Au médius, les connexions des tendons des deux fléchisseurs. 3° A l'indicateur, le tendon isolé du fléchisseur-profond ; celui du fléchisseur superficiel est coupé à la naissance du doigt. 4° Au petit doigt, le tendon isolé du fléchisseur superficiel ; celui du fléchisseur profond est coupé au-dessous de la bifurcation du premier.

### INDICATION DES CHIFFRES.

1. Milieu du COURT ABDUCTEUR DU POUCE.
2. Son attache supérieure au ligament annulaire du carpe et à l'os scaphoïde.
3. Son attache inférieure à la première phalange du pouce.
4. COURT FLÉCHISSEUR DU POUCE.
5. Son attache supérieure au ligament palmaire.
6. Son attache inférieure externe.
7. Bord externe de l'OPPOSANT DU POUCE.
8. PALMAIRE CUTANÉ.
9. Milieu de l'ADDUCTEUR DU PETIT DOIGT.
10. Son attache supérieure à l'os pisiforme.
11. Son attache inférieure à la première phalange du petit doigt.
12. COURT FLÉCHISSEUR DU PETIT DOIGT.
13. Tendon du palmaire grêle. Il est coupé, à la naissance de l'aponévrose palmaire, au-devant du ligament du même nom.
14. Tendon du radial antérieur.
15. Tendon du cubital antérieur.
- 16, 16. Tendons du long fléchisseur superficiel.
- 17, 18, 19, 20. LES MUSCLES LOMBRICAUX, du premier au quatrième. On suit leur trajet dans la paume de la main, et on aperçoit distinctement l'insertion de leurs tendons digitaux. Entre eux se voient, dans toute la hauteur, les doubles tendons fléchisseurs, et, vers la naissance des doigts, les tendons des interosseux recouverts par le ligament métacarpien transverse.
21. Muscle ADDUCTEUR DU POUCE.
22. PREMIER INTEROSSEUX DORSAL.
- 23, 23. Gaine fibreuse du tendon du long fléchisseur du pouce.

#### DOIGT INDICATEUR.

24. Extrémité coupée du tendon fléchisseur superficiel.
25. Tendon fléchisseur profond.

#### MÉDIUS.

26. Tendon fléchisseur superficiel.
27. Tendon fléchisseur profond.

#### ANNULAIRE.

De 28 en 28. Surface antérieure de la gaine fibreuse des tendons. Elle se compose, 1° en haut et sur les deux premières articulations, de demi-cercles fibreux ; 2° sur le milieu de la première phalange, d'un entre-croisement en X, et sur celui de la deuxième phalange, d'une bandelette oblique. Une membrane mince et diaphane remplit les intervalles et laisse apercevoir les tendons.

#### PETIT DOIGT.

29. Tendon fléchisseur superficiel.
30. Extrémité coupée du tendon fléchisseur profond.
31. Bandelettes latérales d'insertion à la deuxième phalange du tendon fléchisseur-superficiel.
32. Ligament annulaire. On distingue la toile déliée qui revêt les tendons des radial antérieur, palmaire grêle, et cubital antérieur, (Voyez PLANCHE 121, FIGURE 4.)
- 33, 33. Tendons des long abducteur et court extenseur du pouce.
- 34, 34. (Pouce et indicateur, et successivement aux autres doigts), ligamens obliques de la dernière phalange.



# MUSCLES DE LA MAIN.

## DEUXIÈME COUCHE DE LA FACE PALMAIRE.

FIGURE 1. — *Main et partie inférieure de l'avant-bras. On a enlevé les muscles radial antérieur et palmaire grêle, le ligament annulaire du carpe, le muscle court abducteur du pouce, et le trajet palmaire des tendons du long fléchisseur superficiel.*

FIGURE 2. — *Court fléchisseur du pouce isolé.*

FIGURE 3. — *Gouttière du tendon du long fléchisseur du pouce vue de face.*

ADULTE (GRANDEUR NATURELLE).

Les chiffres ont la même signification dans les figures 1 et 2. La figure 3 est numérotée à part.

### INDICATION DES CHIFFRES.

#### FIGURE 1 ET 2.

1. FIGURES 1, 2. Attache supérieure coupée du COURT ABDUCTEUR DU POUCE

2. FIGURES 1, 2. Attache inférieure du même muscle.

3. FIGURES 1, 2. Ventre charnu du COURT FLÉCHISSEUR DU POUCE.

4 et 5. FIGURES 1, 2. Ses attaches. 4. La supérieure à l'arcade palmaire; 5. l'inférieure à la première phalange du pouce.

6. FIGURE 1. OPPOSANT DU POUCE.

7 et de 8 en 8. FIGURE 2. Ses attaches coupées.

9. FIGURE 1. ADDUCTEUR DU POUCE.

10. FIGURE 1. ADDUCTEUR DU PETIT DOIGT.

11. FIGURE 1. COURT FLÉCHISSEUR DU PETIT DOIGT.

Les attaches de ces deux muscles sont visibles à leurs extrémités.

12 et 13. FIGURE 1. Tendons du FLÉCHISSEUR SUPERFICIEL, groupes deux à deux.

14. FIGURE 1. Coupe des quatre tendons au-dessous de l'arcade fibreuse palmaire, pour laisser voir les muscles lombricaux et les tendons du long fléchisseur profond.

15, 15. FIGURE 1. (Deuxième et troisième doigts.) Portion digitale des mêmes tendons que traversent ceux du fléchisseur profond.

16, 16. FIGURE 1. (Troisième et quatrième doigts.) Attaches de ces tendons par des languettes latérales sur la deuxième phalange.

17, 17. FIGURE 1. (Deuxième et troisième doigts.) Tendons du muscle long fléchisseur profond au-dessous de la perforation de ceux du fléchisseur superficiel. Plus bas se voit leur insertion au tubercule antérieur de la phalange unguéale.

18, 18. FIGURE 1. (Quatrième et cinquième doigts.) Tendons du même muscle isolés de ceux du fléchisseur superficiel.

Les quatre tendons sont visibles dans la paume de la main. Dans

leur portion digitale leur gaine fibreuse est renversée de chaque côté dans toute la longueur des doigts.

19, 20, 21, 22. FIGURE 1. LES QUATRE MUSCLES LOMBRICAUX. On aperçoit leurs insertions supérieures sur les tendons du fléchisseur profond, et leurs insertions inférieures digitales.

En bas, entre l'écartement des lombricaux et au-dessous de l'adducteur du pouce, on voit l'extrémité inférieure des MUSCLES INTEROSSEUX.

23. FIGURES 1, 2. Portion charnue inférieure et tendon du LONG FLÉCHISSEUR DU POUCE. Dans la FIGURE 2 on aperçoit son passage en dedans de l'articulation carpo-métacarpienne, et derrière, un ligament qui rejoint l'arcade palmaire.

24. FIGURES 1, 2. Le même tendon vu dans sa gaine entrouverte.

25. FIGURE 1. Extrémité inférieure du cubital-antérieur.

26. FIGURE 1. Carré pronateur.

27. FIGURE 1. Tendon du radial antérieur.

28. FIGURE 1. Tendons des long abducteur et court extenseur du pouce.

29. FIGURE 1. Arcade aponévrotique ou ligament palmaire.

#### FIGURE 3.

1. Tendon du long fléchisseur du pouce.

2. Son passage sous l'arcade fibreuse métacarpo-phalangienne que lui forment les épanouissements des muscles de l'éminence thénar.

3. Son implantation à la phalange unguéale.

De 4 en 4. Gouttière fibreuse que lui forme l'arcade palmaire.

5. Muscle court fléchisseur du pouce.

6. Adducteur.

7. Court abducteur.



# MUSCLES DE LA PAUME DE LA MAIN.

## COUCHE PROFONDE.

FIGURES 1 et 2. — Carré pronateur, opposant et adducteur du pouce, opposant du petit doigt, interosseux.

FIGURE 3. — Coupe antéro-postérieure de la main, au-dessous de la seconde rangée du carpe, sous forme d'une rondelle de quelques lignes d'épaisseur.

FIGURE 4. — Coupe semblable dans l'articulation radio-carpienne.

Pour déterminer rigoureusement les contours extérieurs, ils ont été pris sur une main en plâtre moulée d'après nature.

ADULTE (GRANDEUR NATURELLE).

Les signes ont la même valeur dans les figures 1 et 2. Les figures 3 et 4 sont numérotées à part.

### INDICATION DES LETTRES ET DES CHIFFRES.

#### FIGURES 1 ET 2.

- a. FIGURES 1, 2. Ensemble des ligamens antérieurs du carpe. (Voyez PLANCHE 55).
- b. FIGURE 1. Coulisse fibreuse des tendons fléchisseurs.
1. FIGURE 1. Muscle CARRÉ PRONATEUR.
2. FIGURE 1. Milieu de l'OPPOSANT DU POUCE.
3. FIGURE 1. Son attache supérieure à l'os trapèze et au ligament palmaire.
4. FIGURE 1. Tendon inférieur qui limite son attache externe métacarpienne.
- 5, 5. FIGURE 1. Attaches coupées du COURT ABDUCTEUR DU POUCE.
6. FIGURE 1. Milieu de l'ADDUCTEUR DU POUCE.
7. FIGURE 1. Ses attaches supérieures métacarpiennes. Tout le long de sa base se voit son insertion interne sur la ligne moyenne du troisième os métacarpien.
8. FIGURE 1. Son attache inférieure à la première phalange du pouce.
- 8<sup>2</sup>. FIGURE 1. Anneau fibreux formé au-devant du tendon du long fléchisseur du pouce par l'épanouissement des attaches des court abducteur, court-fléchisseur, et adducteur.
9. FIGURE 1. Milieu de l'OPPOSANT DU PETIT DOIGT.
10. FIGURE 1. Son attache supérieure à l'os crochu et au ligament palmaire.
11. FIGURE 1. Tendon inférieur qui limite son attache interne métacarpienne.
12. FIGURES 1, 2. PREMIER INTEROSSEUX DORSAL.
13. FIGURE 2. Son attache au premier os du métacarpe.
14. FIGURES 1, 2. Son tendon digital.
15. FIGURES 1, 2. PREMIER INTEROSSEUX PALMAIRE.
16. FIGURES 1, 2. Son tendon digital.
17. FIGURES 1, 2. DEUXIÈME INTEROSSEUX DORSAL.
18. FIGURES 1, 2. Son tendon digital.
19. FIGURES 1, 2. TROISIÈME INTEROSSEUX DORSAL.
20. FIGURES 1, 2. Son tendon digital.
- 19<sup>2</sup>. FIGURES 1, 2. DEUXIÈME INTEROSSEUX PALMAIRE.
- 20<sup>2</sup>. FIGURES 1, 2. Son tendon digital.
21. FIGURES 1, 2. QUATRIÈME INTEROSSEUX DORSAL.
22. FIGURES 1, 2. Son tendon digital.
23. FIGURES 1, 2. TROISIÈME INTEROSSEUX PALMAIRE.
24. FIGURES 1, 2. Son tendon digital.
- 25, 27, 29, 31, 32. FIGURE 1. Doubles tendons fléchisseurs des cinq doigts maintenus en haut par leurs anneaux et par le ligament métacarpien transverse.

26, 28, 30, 32. FIGURE 2. Leurs coulisses de glissement sur les phalanges des quatre derniers doigts.

33. FIGURE 1. Tendon coupé du cubital antérieur. Au-dessous de la saillie de l'os pisiforme se voit l'attache supérieure, également coupée, de l'adducteur du petit doigt.

34. FIGURE 1. Tendon coupé du radial antérieur.

#### FIGURE 3.

a, b, c, d. Surfaces articulaires métacarpiennes des os trapèze, trapézoïde, capitatum, et nuciforme.

De 1 à 7. Plan de fusion des muscles; 1, 2, 3, des court abducteur, court fléchisseur, et opposant du pouce; 4, du palmaire cutané; 5, 6, 7, de l'adducteur, de l'opposant, et du court fléchisseur du petit doigt.

Au milieu et vers le tiers supérieur se voit l'ouverture ovale ostéo-fibreuse qui donne passage aux tendons des deux muscles longs fléchisseurs communs.

De 9 à 18. Trous de passage des tendons: 9, du long fléchisseur du pouce; 10, du radial antérieur; 11, des long abducteur et court extenseur du pouce; 11<sup>2</sup>, du long extenseur du pouce; 12, du premier radial externe; 13, du second radial; 14, 15, 16, de l'extenseur propre de l'index et de l'extenseur commun; 17, de l'extenseur propre du petit doigt; 18, du cubital postérieur.

#### FIGURE 4.

1. Surface articulaire du radius.
2. Surface articulaire du fibro-cartilage triangulaire.
- 3, 3. Contour de la capsule radio-carpienne.
- 4, 4, 4, 4. Contour du ligament annulaire du carpe. De 4 (bord radial) en 5 (bord cubital). Duplicature du ligament annulaire qui passe au-devant des tendons des radial antérieur, palmaire grêle, et cubital antérieur.
- De 6 en 17. Trous de passage des tendons: 6, du radial antérieur; 7, du palmaire grêle; 8, du cubital antérieur; de 9 en 9, des quatre tendons du fléchisseur superficiel, et au-dessous, des quatre tendons du fléchisseur profond; 10, du long fléchisseur du pouce; 11, du long abducteur et du court extenseur du pouce; 12, du premier radial externe; 13, du second radial et du long extenseur du pouce; 14, des extenseurs propre de l'index, et commun des doigts; 15, de l'extenseur propre du petit doigt; 16, du cubital postérieur.



# MUSCLES DE LA MAIN.

## PLAN POSTÉRIEUR.

ADULTE (GRANDEUR NATURELLE).

Les trois figures sont numérotées séparément.

### INDICATION DES CHIFFRES.

#### FIGURE 1.

1. Extrémité inférieure et tendons de l'extenseur commun des doigts.
2. Les deux tendons extenseurs de l'indicateur. L'externe appartient à l'extenseur commun, et l'interne à l'extenseur propre.
3. Écartement des tendons sur l'articulation interphalangienne.
4. Insertion à la phalange unguéale.
5. Tendon du médius.
6. Son écartement à l'articulation inter phalangienne.
7. Son insertion à la phalange unguéale.
8. Tendon de l'annulaire.
9. Son écartement.
10. Son insertion terminale.
11. Tendon de l'extenseur commun qui rejoint le petit doigt par une bandelette aponévrotique.
12. Extrémité inférieure de l'extenseur propre du petit doigt.
13. Son tendon.
14. Sa jonction avec le tendon qui provient de l'extenseur commun.
15. Leur écartement.
16. Leur insertion.
18. Extrémité inférieure du long extenseur du pouce.
19. Tendon du même muscle.
20. Son insertion à la phalange unguéale du pouce.
21. Extrémité inférieure des deux muscles long abducteur et court extenseur du pouce.
22. Tendon du court extenseur.
- 23, 24. Tendons des radiaux externes. — 23, le premier; 24, le second.
25. Attache phalangienne de l'adducteur du pouce.
26. Portion externe du PREMIER INTEROSSEUX DORSAL.
27. Son attache métacarpienne.
28. Portion interne du même muscle.
29. Tendon inférieur commun.
30. PREMIER INTEROSSEUX PALMAIRE.
31. DEUXIÈME INTEROSSEUX DORSAL.

32. TROISIÈME INTEROSSEUX DORSAL.
33. DEUXIÈME INTEROSSEUX PALMAIRE.
34. TROISIÈME INTEROSSEUX PALMAIRE. — En bas et en dehors se voit le QUATRIÈME INTEROSSEUX DORSAL, dans le point où il se dégage de dessous les tendons.
- 35, 35°. Extrémité inférieure du cubital postérieur, et son attache au cinquième os métacarpien.
36. OPPOSANT DU PETIT DOIGT.
37. ADDUCTEUR DU MÊME DOIGT.
38. Ligament annulaire du carpe.

#### FIGURE 2.

Elle montre le passage des tendons des muscles de la main sous le ligament annulaire du carpe.

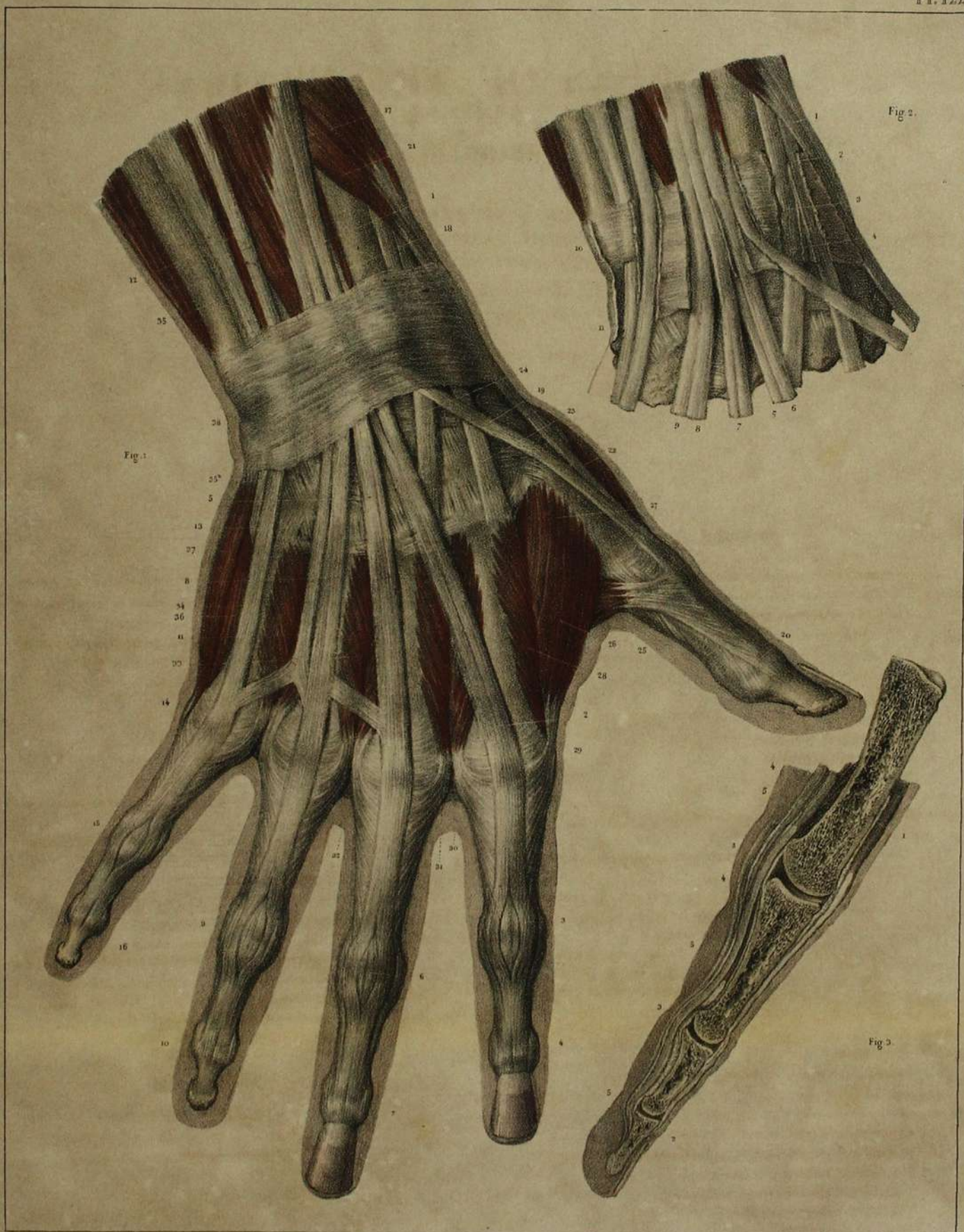1. Tendons des long abducteur et court extenseur du pouce.
- 2, 3. Tendons des radiaux externes.
4. Tendon du long extenseur du pouce.
5. Tendon de l'extenseur propre de l'indicateur.
6. Tendon de l'extenseur commun, qui se joint à celui de l'indicateur.
7. Tendon du même muscle qui se rend au médius.
8. Tendon de l'annulaire.
9. Tendon qui se rend au petit doigt.
10. Tendon de l'extenseur propre du petit doigt.
11. Tendon du cubital postérieur.

#### FIGURE 3.

Coupe longitudinale du médius d'avant en arrière.

1. Tendon de l'extenseur.
2. Son attache à la phalange unguéale.
- 3, 3. Gaine fibreuse.
- 4, 4. Tendon du fléchisseur superficiel.
- 5, 5, 5. Tendon du fléchisseur profond depuis la paume de la main jusqu'à son attache à la phalange unguéale. La même coupe fait voir l'intérieur des diverses articulations.





Dessiné d'après nature par N.H. Jacob.

Lith. de Bernard.



# MUSCLES DE LA MAIN.

## PLAN RADIAL.

FIGURE 1. — Main latérale externe, muscles extenseurs, long abducteur, opposant et adducteur du pouce, premier interosseux dorsal, extenseur propre de l'index.

FIGURE 2. — Doigt médium, deuxième lombrical et deuxième interosseux palmaire, tendons fléchisseurs dans leur gaine.

FIGURES 3, 4, 5, 6, 7. — Détails sur l'agencement réciproque des doubles tendons fléchisseurs.

ADULTE (GRANDEUR NATURELLE).

### INDICATION DES CHIFFRES.

#### FIGURE 1.

1. Coupe du LONG ABDUCTEUR DU POUCE.
2. Son insertion inférieure métacarpienne.
3. Coupe du COURT EXTENSEUR DU POUCE.
4. Son insertion inférieure phalangienne.
5. LONG EXTENSEUR DU POUCE.
6. Son tendon au-dessous de la gaine du ligament annulaire du carpe.
7. Insertion du même tendon à la phalange unguéale.
8. EXTENSEUR PROPRE DE L'INDICATEUR. A côté se voit, de profil, l'extenseur commun.
9. Les deux tendons extenseurs de l'index.
10. Leur écartement sur l'articulation interphalangienne.
11. Leur insertion sur la phalange unguéale.
12. Tendon coupé du LONG SUPINATEUR.
13. Tendon coupé du RADIAL ANTÉRIEUR.
14. Tendon coupé du PALMAIRE GRÊLE.
15. Masse charnue inférieure du long fléchisseur superficiel.
16. Tendon coupé du PREMIER RADIAL EXTERNE, au-dessus de l'abducteur du pouce.
- 17, 17<sup>a</sup>. Le même tendon : 17, au-dessus du ligament annulaire ; 17<sup>a</sup>, à son insertion au deuxième os métacarpien.
- 18, 18<sup>a</sup>. Tendon du SECOND RADIAL : 18, au-dessus du ligament annulaire ; 18<sup>a</sup>, à son insertion au troisième os métacarpien.
- 19, 19. Ligament annulaire du carpe.
20. OPPOSANT DU POUCE.
21. Extrémité de l'ADDUCTEUR DU POUCE.
22. Epanouissement fibreux de son attache phalangienne, sur le tendon du long extenseur du pouce.
23. PREMIER INTEROSSEUX DORSAL (faisceau interne).
24. Son insertion au premier os métacarpien.
25. Son faisceau interne.
26. Son insertion inférieure à la première phalange de l'indicateur.
27. PREMIER INTEROSSEUX PALMAIRE.

28. Extrémité digitale du premier lombrical.
29. Son épanouissement sur le tendon extenseur.

#### FIGURE 2.

1. DEUXIÈME INTEROSSEUX DORSAL.
2. Son attache supérieure métacarpienne.
3. Son tendon inférieur épanoui sur celui de l'extenseur.
4. DEUXIÈME LOMBRICAL, attaché sur le tendon fléchisseur profond.
5. Epanouissement de son tendon digital.
6. Tendon fléchisseur superficiel coupé en haut. Le doigt représente les deux tendons dans leurs gaines.

#### FIGURE 3.

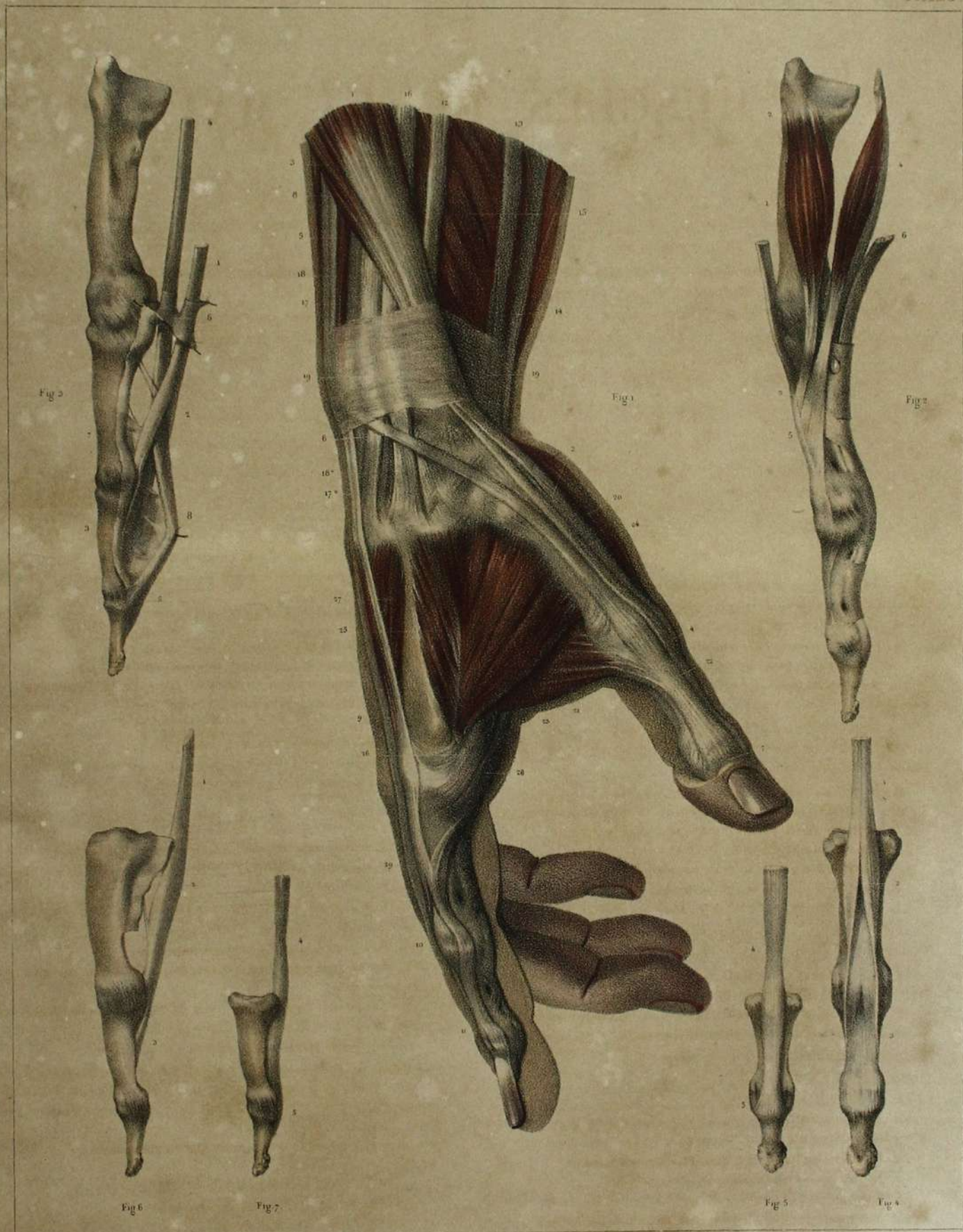1. Tendon coupé du fléchisseur superficiel.
2. Point où il est perforé pour le passage du tendon du fléchisseur profond (4).
3. Insertion de ses languettes terminales à la deuxième phalange.
4. Tendon du fléchisseur profond.
5. Son insertion à la phalange unguéale.
6. Enveloppe ligamenteuse des deux tendons, doublée par leurs synoviales.
7. Adhérence ligamenteuse sur la première phalange. Au-dessus est un lien filiforme.
8. Ligament attaché sur la deuxième phalange.

FIGURE 4, tendon fléchisseur superficiel. FIGURE 5, tendon fléchisseur profond. Tous deux vus par le plan antérieur. FIGURE 6, tendon fléchisseur superficiel. FIGURE 7, tendon fléchisseur profond. Tous deux vus de profil.

Ces quatre figures sont numérotées en commun.

1. Tendon superficiel.
2. Point de sa bifurcation.
3. Attache de ses languettes terminales.
4. Point rétréci du tendon profond compris entre les languettes.
5. Insertion à la phalange unguéale.







## MUSCLES PELVI-FÉMORAUX.

### COUCHE SUPERFICIELLE.

GRAND FESSIER, MOYEN FESSIER, EXTRÉMITÉ SUPÉRIEURE DES MUSCLES DE LA CUISSE, VASTE EXTERNE, BICEPS FÉMORAL, DEMI-TENDINEUX, DEMI-MEMBRANEUX, GRAND ADDUCTEUR, ET DROIT INTERNE.

ADULTE (GRANDEUR NATURELLE).

#### INDICATION DES CHIFFRES.

1. Milieu du GRAND FESSIER.

De 2 en 2. Son attache supérieure interne et postérieure à la crête iliaque, au sacrum, et au grand ligament sacro-sciatique.

3. Aponévrose postérieure du grand dorsal, sur laquelle s'épanouissent les fibres aponévrotiques du grand fessier.

4. Section de cette aponévrose.

De 5 en 7. Insertion inférieure externe du grand fessier. Elle se divise en deux parties: de 5 en 6, insertion membraneuse qui se confond avec l'aponévrose fascia-lata. De 6 en 7, insertion tendineuse qui se fixe sur le fémur, et forme un épanouissement superficiel avec l'aponévrose fascia-lata (voyez PLANCHE 128, de 3 en 4). Pour faire mieux comprendre ce double mode d'insertion, nous avons représenté diverses particularités. L'aponévrose est coupée au-dessous du n° 6, et nous en avons laissé une dernière bandelette indiquée par 7. Entre ces deux points, dans l'intervalle des sections aponévrotiques, on aperçoit le tendon du grand fessier qui se contourne pour s'implanter sur le fémur (voyez PLANCHE 125). Cet espace, pour plus de clarté, est encore subdivisé en deux

parties: 9 marque une section de l'aponévrose reculée jusqu'à la naissance des fibres musculaires, de manière à laisser voir le tendon 8; le n° 10 indique le tendon seul, l'attache aponévrotique étant complètement enlevée; au-dehors, cette aponévrose est coupée pour laisser apercevoir le vaste externe.

11. Milieu du MOYEN FESSIER. L'aponévrose est également enlevée jusqu'au grand trochanter pour laisser voir les fibres.

De 12 en 12. Section de l'aponévrose.

De 13 en 13. Portion postérieure de l'insertion iliaque.

14. Attache inférieure sur la crête du grand trochanter.

15. VASTE EXTERNE. Ce muscle et les suivans sont coupés vers les deux cinquièmes supérieurs de la cuisse.

16. BICEPS FÉMORAL.

17. DEMI-TENDINEUX.

18. DEMI-MEMBRANEUX.

19. DROIT INTERNE.

20. GRAND ADDUCTEUR.





Dessiné d'après nature par N. H. Jacob

Lith. de Bonnet



# MUSCLES PELVI-FÉMORAUX.

## DEUXIÈME COUCHE.

MUSCLES MOYEN FESSIER, PYRAMIDAL, JUMENTAUX SUPÉRIEUR ET INFÉRIEUR, OBTURATEUR INTERNE, CARRÉ CRURAL, ATTACHES DU GRAND FESSIER.

ADULTE (GRANDEUR NATURELLE).

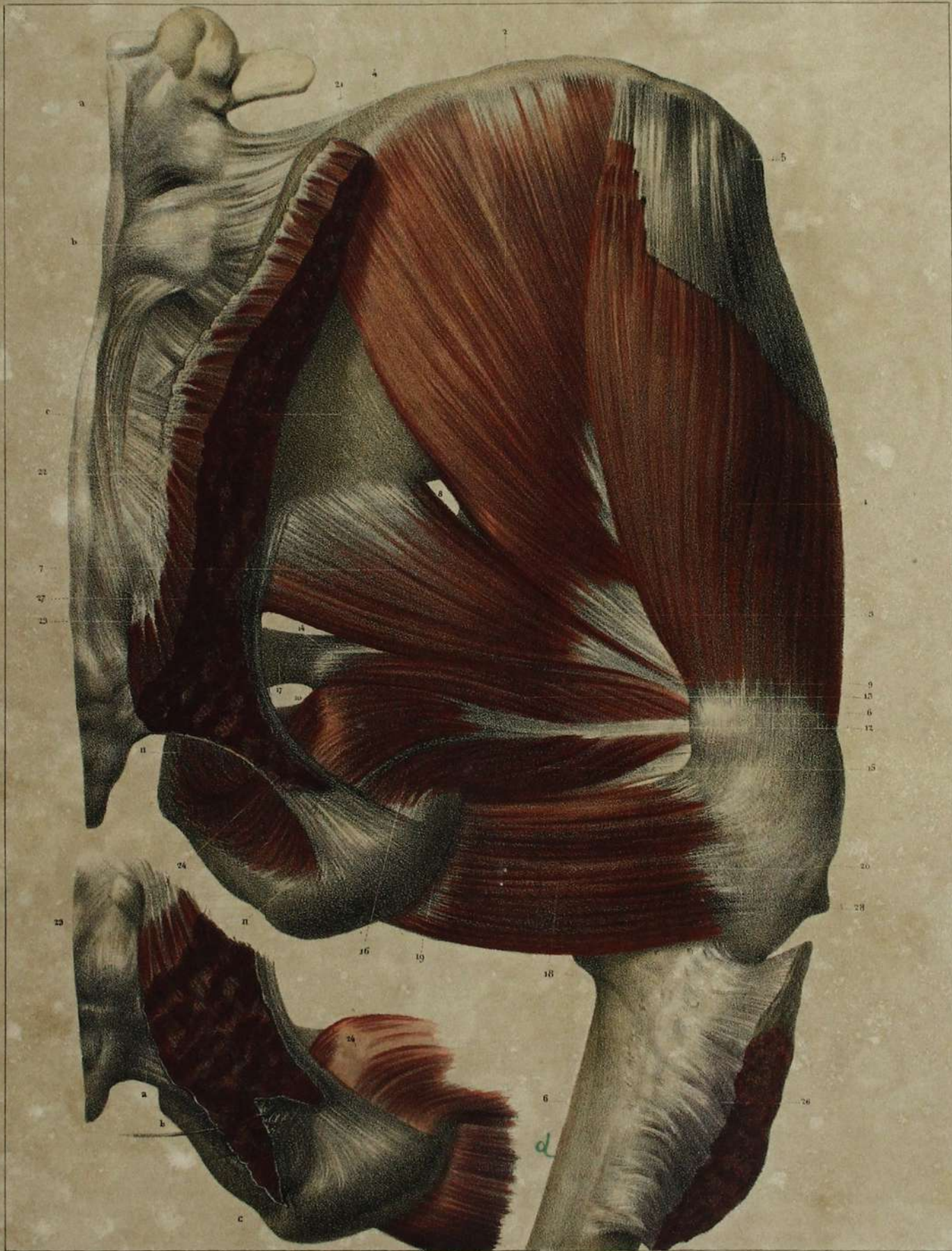
### INDICATION DES LETTRES ET DES CHIFFRES.

- a. Quatrième vertèbre lombaire.  
b. Cinquième vertèbre lombaire.  
Au-dessous s'étend la surface du sacrum et du coccyx. Ces divers os sont recouverts de leurs ligaments.  
c. Surface triangulaire de l'os coxal intermédiaire entre les attaches du pyramidal et des grand et moyen fessiers.  
d. Corps du fémur.
1. Milieu du faisceau principal du MOYEN FESSIER. Au-dessus se voit la coupe de son aponévrose, qui sert à-la-fois d'enveloppe et de surface d'insertion.  
2. Milieu du faisceau postérieur.  
3. Point où son tendon s'insinue derrière celui du faisceau principal, où il se confond avec ce dernier.  
De 4 en 5. Insertion demi-circulaire supérieure des deux faisceaux à la lèvre externe iliaque. En dedans du n° 4, une petite portion en est cachée par l'attache du grand fessier.  
6. Attache du moyen fessier à la crête externe du grand trochanter.  
7. Milieu du PYRAMIDAL.  
8. Surface postérieure de son attache supérieure, qui s'insère au pourtour de la grande échancrure sciatique.  
Le n° 8 est inscrit dans l'ouverture inter-musculaire qui donne passage aux vaisseaux et nerf fessiers.  
9. Tendon fémoral du pyramidal.  
10. Milieu de l'OBTURATEUR INTERNE dans son point de réflexion sur la petite échancrure sciatique.  
De 11 en 11. Son attache supérieure interne ischio-pubienne. Le muscle lui-même est vu s'épanouissant sur la surface pelvienne.  
12. Son tendon fémoral qui reçoit les deux jumeaux.  
13. Jumeau supérieur.  
14. Son attache interne à l'épine sciatique.  
Son implantation fémorale externe est vue entre les tendons du pyramidal et de l'obturateur interne.

Le n° 14 est inscrit dans l'ouverture qui donne passage aux vaisseaux et nerfs ischiatiques et honteux internes.

15. Milieu du JUMENTAUX INFÉRIEUR.  
16. Son attache interne à la partie supérieure de la grosse tubérosité sciatique.  
Son insertion fémorale externe est vue au-dessous du tendon de l'obturateur interne.  
Au-dessous, entre ce muscle et le carré crural, on aperçoit le tendon fémoral de l'OBTURATEUR EXTERNE.  
17. Petit ligament sacro-sciatique.  
18. Milieu du muscle CARRÉ CRURAL.  
19. Son attache interne en dedans de la grosse tubérosité sciatique.  
20. Insertion fémorale interne.  
Ces deux attaches sont vues dans toute leur hauteur.  
De 21 en 24. Attache supérieure interne du GRAND FESSIER. Elle se divise en plusieurs parties.  
De 21 en 22. Portion de l'attache à l'os coxal et à l'aponévrose lumbo-sacrée.  
De 22 en 23. Portion qui s'insère à l'os sacrum.  
24. Extrémité inférieure implantée sur le grand ligament sacro-sciatique.  
Pour la continuation de cette attache, voyez la petite figure située au-dessous. Les points 23 et 24 sont les mêmes que sur la grande figure; mais les trois lettres a, b, c indiquent ici un dernier faisceau inséré sur une aponévrose qui descend le long de la face interne de la tubérosité sciatique. a, attache au coccyx; de b en c, faisceau musculaire renversé en dehors.  
26. Tendon fémoral du grand fessier renversé en dehors.  
27. Aponévrose, dégagée du grand ligament sacro-sciatique, qui recouvre en arrière l'extrémité du pyramidal.  
28. Attache supérieure du vaste externe.





Desiné d'après nature par N. H. Jacob.

Lith. de Benard.



## MUSCLES PELVI-FÉMORAUX.

FIGURE 1. — *Petit fessier.*

FIGURES 2 et 3. — *Détails d'insertion des muscles qui s'attachent à l'extrémité coxale du fémur.*

FIGURE 4. — *Obturateur interne.*

FIGURE 5. — *Obturateur externe.*

ADULTE (DEMI-NATURE).

### INDICATION DES LETTRES ET DES CHIFFRES.

#### FIGURE 1.

- a. Os coxal.
- b. Fémur vu par son plan externe.
- c. Extrémité du sacrum. — d. Coccyx.
- 1. Milieu du petit fessier.
- De 2 en 3. Son insertion supérieure iliaque.
- 4. Son insertion inférieure fémorale.

#### FIGURE 2.

Le fémur est offert, vu de trois quarts, par sa face antérieure et externe.

- a. Tête de l'os.
- b. Son corps.
- c. Section de la capsule coxo-fémorale.
- 1. Insertion inférieure du petit fessier.
- 2. Insertion du moyen fessier.
- 3. Attache supérieure du vaste externe.

#### FIGURE 3.

Le fémur est vu de trois quarts par sa face interne et postérieure.

- a. Tête de l'os.
- b. Son corps.
- c. Section de la capsule coxo-fémorale.
- 1. Insertion du moyen fessier.
- 2. Tendon du pyramidal.
- 3. Tendon de l'obturateur interne.
- 4. Extrémité du jumeau supérieur.
- 5. Extrémité du jumeau inférieur.
- 6. Tendon de l'obturateur externe.
- 7. Attache du carré crural.

- 8. Tendon des psoas et iliaque.
- 9. Insertion fémorale du pectiné.
- De 10 en 10. Partie supérieure de l'insertion du deuxième adducteur.
- 11. Partie supérieure de l'attache du deuxième adducteur. Au bas se voit l'extrémité du premier.
- De 12 en 12. Tendon du grand fessier.
- 13. Extrémité supérieure du vaste externe.

#### FIGURE 4.

- a. Os coxal, à partir de l'épine antérieure et inférieure.
- b. Fémur.
- 1. Milieu de l'obturateur interne.
- De 2 en 2 et en 2. Limites des attaches de son extrémité coxale au pubis et à l'ischion.
- 3. Point où il se réfléchit sur le bord de la petite échancrure sciatique.
- 4. Attache de son tendon fémoral à la partie supérieure de la fosse digitale.

#### FIGURE 5.

- a. Os coxal, à partir de la même hauteur que dans la figure précédente.
- b. Tête du fémur. Le col a été scié de c en d, son contour étant seulement indiqué par un trait pour laisser apercevoir l'extrémité fémorale de l'obturateur qui passe derrière le col de l'os.
- 1. Milieu de l'obturateur externe.
- De 2 en 2. Son attache ischio-pubienne.
- 3. Point où il contourne le col du fémur.
- 4. Insertion du tendon fémoral au bas de la fosse digitale.





Fig. 2

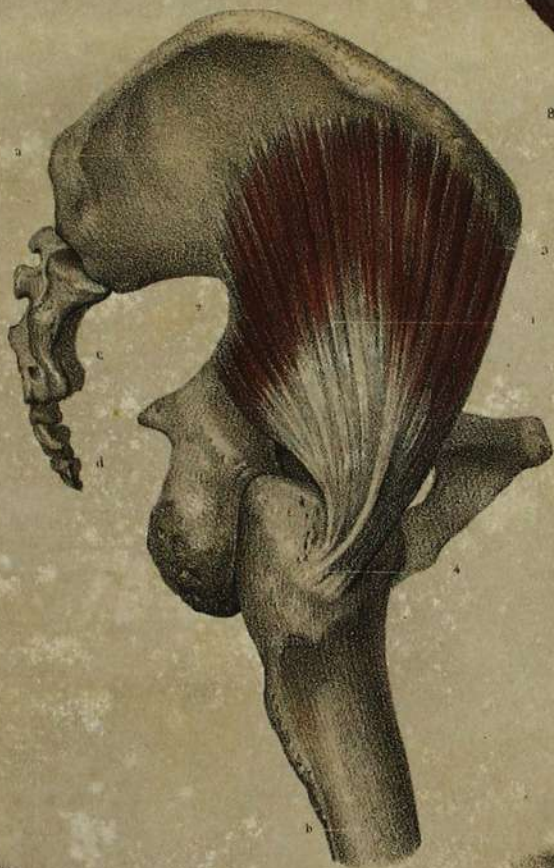

Fig. 1

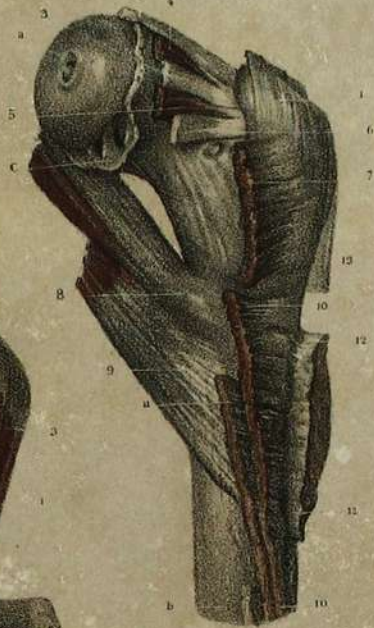

Fig. 3

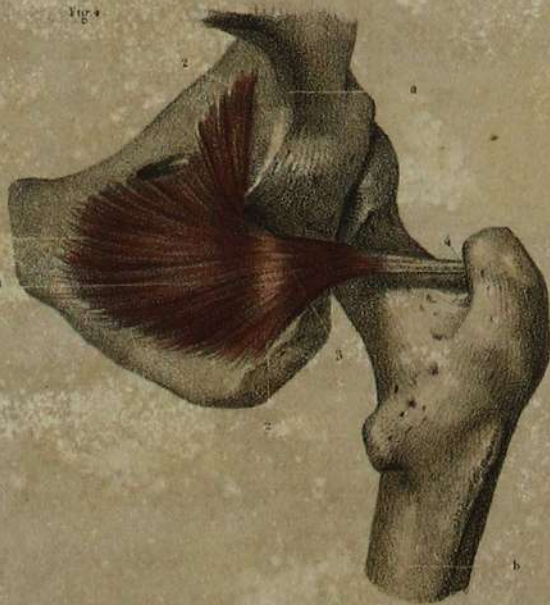

Fig. 4

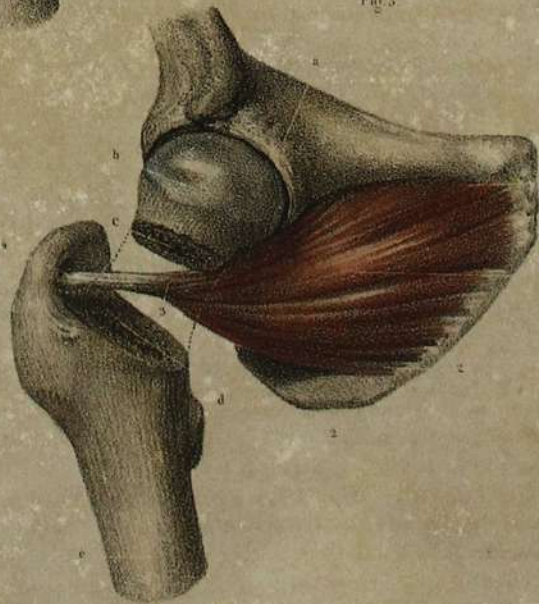

Fig. 5



## MUSCLES DE LA CUISSE.

### PLANCHE 127. — PLAN ANTÉRIEUR. COUCHE SUPERFICIELLE.

MUSCLES FASCIA-LATA, COUTURIER, DROIT ANTÉRIEUR, PSOAS ET ILIAQUE, PECTINÉ, DEUX PREMIERS ADDUCTEURS, DROIT INTERNE, VASTE INTERNE ET VASTE EXTERNE; EXTRÉMITÉ INFÉRIEURE DU GRAND OBLIQUE ABDOMINAL, EXTRÉMITÉ SUPÉRIEURE DES MUSCLES DE LA JAMBE.

ADULTE (DEMI-NATURE).

A. Épine antérieure et supérieure de l'os coxal. — B. Épine du pubis. — C. rotule recouverte par le tendon extenseur de la cuisse. — D. Tibia.

a. Ligament rotulien (latéral interne). — b. Ligament rotulien (latéral externe). — c. Extrémité tendineuse de l'aponévrose fascia-lata, qui forme son attache inférieure. — d. Ligament latéral interne de l'articulation. — e. Ligament latéral externe. — f. Coupe à la naissance de l'aponévrose jambière.

1. Milieu du FASCIA-LATA. — 2. Son attache supérieure iliaque. — 3. Son attache inférieure coupée à l'aponévrose fascia-lata.

4. Milieu du COUTURIER. — 5. Son attache supérieure iliaque. — 6. Épanouissement de son tendon tibial.

7. Milieu du DROIT ANTÉRIEUR. — 8. Aponévrose d'insertion qui fait suite au tendon iliaque. — 9. Implantation sur le tendon inférieur, commun à ce muscle et au triceps fémoral. — 10. Tendon commun. — 11. Point de son épanouissement où il enveloppe la rotule. — 12. Sa portion inférieure à la rotule, qui s'implante au tibia (ligament rotulien).

13. Masse commune de l'ILIAQUE (en dehors) et du PSOAS (en dedans).

14. PECTINÉ. Son insertion à l'arcade crurale.

15. PREMIER ADDUCTEUR. — 16. Son attache supérieure au pubis.

17. DROIT INTERNE. — 18. Son insertion supérieure, ischio-pubienne.

19. Surface peu étendue du TROISIÈME ADDUCTEUR.

20. VASTE INTERNE. — 21. Limite inférieure de son implantation sur le tendon commun.

22. VASTE EXTERNE. — 23. Limite inférieure de son implantation sur le tendon commun.

24. Petite portion du BICEPS FÉMORAL.

25. Extrémité inférieure du GRAND OBLIQUE ABDOMINAL. —

26. Son aponévrose. — 27. Anneau inguinal entre ses deux piliers.

28. JUMENTAUX INTERNE.

29. SOLÉAIRE.

30. JAMBIER ANTÉRIEUR.

31. LONG EXTENSEUR COMMUN DES ORTEILS.

32. LONG PÉRONIER LATÉRAL.

33. JUMENTAUX EXTERNE.

### PLANCHE 128. — PLAN POSTÉRIEUR. COUCHE SUPERFICIELLE.

GRAND ET PETIT FESSIER, BICEPS FÉMORAL, DEMI-TENDINEUX, DEMI-MEMBRANEUX, DROIT INTERNE, VASTE EXTERNE, EXTRÉMITÉ SUPÉRIEURE DES JUMENTAUX DE LA JAMBE.

1. Milieu du GRAND FESSIER.

De 2 en 2. Attache de son bord supérieur iliaque. — De 3 en 3. Portion aponévrotique de son attache inférieure à l'aponévrose fascia-lata.

Du 3 moyen en 4. Portion correspondant au faisceau inférieur qui s'implante profondément par le tendon fémoral (voyez, pour ce détail, PLANCHE 124). Sur cette figure, on voit l'épanouissement fibreux superficiel sur l'aponévrose fascia-lata. Cette aponévrose est coupée aux deux extrémités de l'insertion du grand fessier vers les points 3 et 4.

5. Milieu du MOYEN FESSIER. Ce muscle est entrevu dans un espace dont l'aponévrose est enlevée. On voit plus haut la coupe oblique de cette dernière. — 6. Portion supérieure du même muscle recouverte par l'aponévrose. On aperçoit en haut la ligne courbe de son insertion à la crête iliaque. — 7. Attache inférieure à la crête du grand trochanter.

8. Milieu du VASTE EXTERNE.

9. Milieu du BICEPS FÉMORAL (longue portion). — 10. Courte portion de ce muscle. — 11. Tendon inférieur commun près de son insertion péronéale.

12. Milieu du DEMI-TENDINEUX. — 13. Son tendon inférieur. On le suit en bas derrière celui du droit interne.

14. Portion moyenne du DEMI-MEMBRANEUX. — 15. Sa portion inférieure vue dans le creux poplité. — 16. Son tendon. — 17. Point où il se confond avec le ligament postérieur de l'articulation coxo-fémorale.

18. Portion moyenne du DROIT INTERNE. — 19. Son tendon inférieur.

20. Portion inférieure du COUTURIER dans le point où elle contourne l'extrémité tibiale du fémur. — 21. Tendon de ce muscle.

22. Portion du bord interne du GRAND ADDUCTEUR aperçue entre le demi-membraneux et le droit interne.

23. Extrémité supérieure du JUMENTAUX EXTERNE. — 24. Son attache fémorale.

25. Extrémité supérieure du JUMENTAUX INTERNE. — 26. Son attache fémorale.

27. Extrémité inférieure du grand oblique abdominal.

28. Aponévrose postérieure de ce muscle et du grand dorsal.





Desiné d'après nature par N. H. Jacob.

Lith. de Benard





Dessiné d'après nature par N.H. Jacob.

Lith. de Beauard.



## MUSCLES DE LA CUISSE.

### PLAN INTERNE. COUCHE SUPERFICIELLE.

COUTURIER, DROIT INTERNE, PREMIER ET TROISIÈME ADDUCTEURS, DROIT ANTÉRIEUR, VASTE INTERNE, DEMI-TENDINEUX ET DEMI-MEMBRANEUX. AU BASSIN, PSOAS ET ILIAQUE, PYRAMIDAL, OBTURATEUR INTERNE.

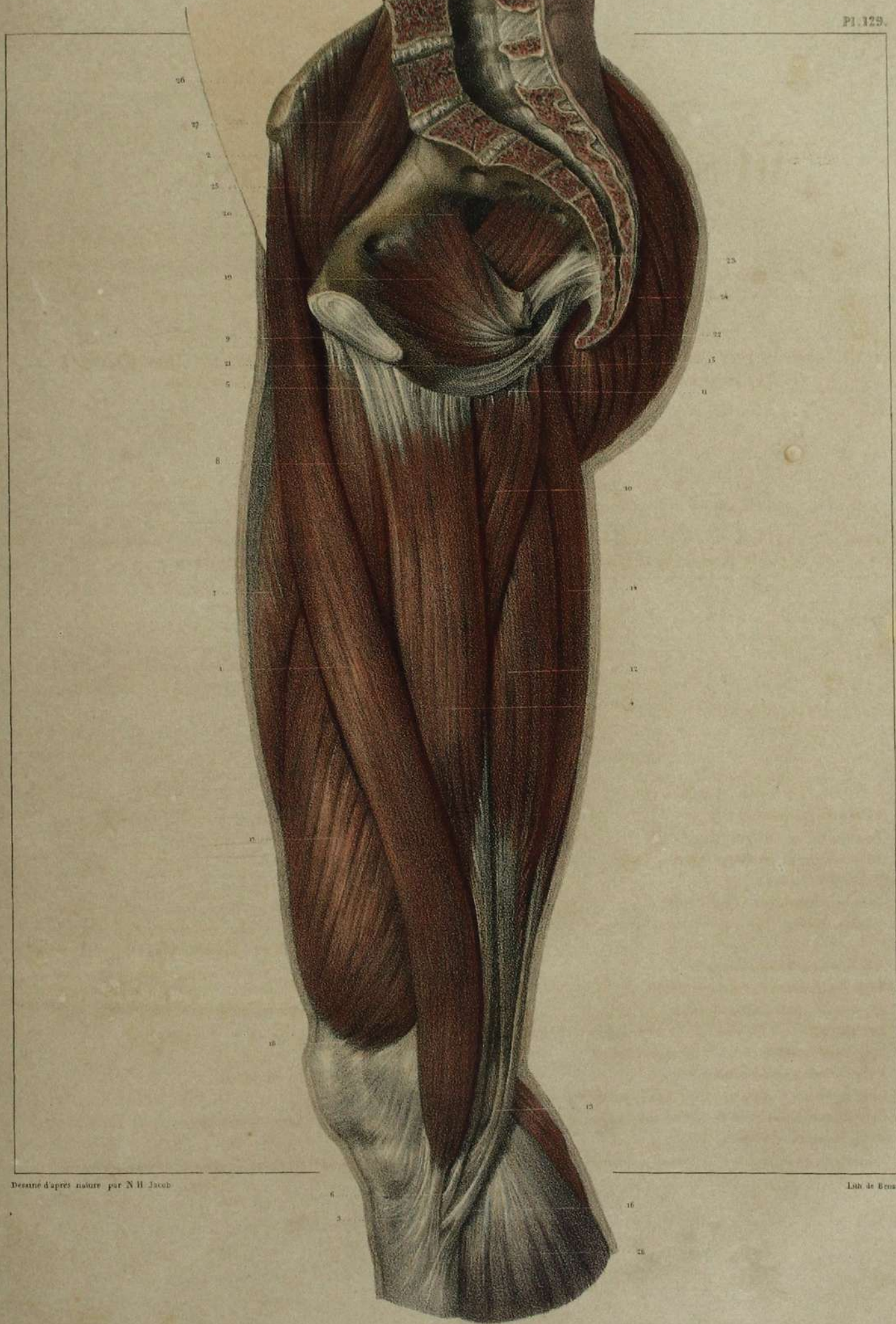ADULTE (DEMI-NATURE).

Le bassin et la partie inférieure du rachis ont été sciés verticalement sur le plan moyen; en arrière des apophyses épineuses se voit la masse du sacro-spinal, recouverte de la peau qui se contourne vers le sillon médian.

#### INDICATION DES CHIFFRES.

1. Milieu du COUTURIER.
2. Son attache supérieure iliaque.
3. Épanouissement du tendon inférieur tibial.
4. Milieu du DROIT INTERNE.
5. Attache supérieure ischio-pubienne.
6. Tendon inférieur tibial qui s'insinue derrière celui du couturier.
7. Milieu du DROIT ANTÉRIEUR.
8. PREMIER ADDUCTEUR.
9. Son attache supérieure pubienne.
10. Portion supérieure du bord interne du troisième adducteur.
11. Son attache supérieure à la tubérosité sciatique.
12. Milieu du DEMI-MEMBRANEUX.
13. Attache de son tendon inférieur, dans le point où il se confond avec le ligament postérieur de l'articulation fémoro-tibiale.
14. Milieu du DEMI-TENDINEUX.
15. Son attache supérieure à la tubérosité sciatique.
16. Son tendon inférieur tibial. Il forme la saillie inférieure des quatre tendons qui constituent, par leur épanouissement, ce que l'on nomme la *patte d'oie*.
17. Milieu du VASTE INTERNE.
18. Son implantation inférieure. Entre cette attache et le tendon du couturier, se voit l'aponévrose superficielle du genou.
19. Au bassin: milieu de l'OBTURATEUR INTERNE.  
De 20 en 21. Limites de son attache rayonnée sur la face pelvienne du pubis.
22. Angle de réflexion qu'il forme sur le contour osseux de la petite échancrure sciatique, pour sortir du bassin.
23. Portion pelvienne du PYRAMIDAL.
24. Portion interne du GRAND FESSIER.
25. Milieu de l'ILIAQUE.
26. Son attache supérieure à la crête de l'os coxal.
27. GRAND PSOAS.
28. (En bas.) Extrémité supérieure coupée du JUMENTAUX INTERNE.





Designé d'après nature par N. H. Jacob

Lith. de Bernard



# MUSCLES DE LA CUISSE.

## PLAN LATÉRAL EXTERNE.

MUSCLES GRAND ET MOYEN FESSIER, FASCIA-LATA, COUTURIER, DROIT ANTÉRIEUR, VASTES EXTERNE ET INTERNE, BICEPS FÉMORAL.

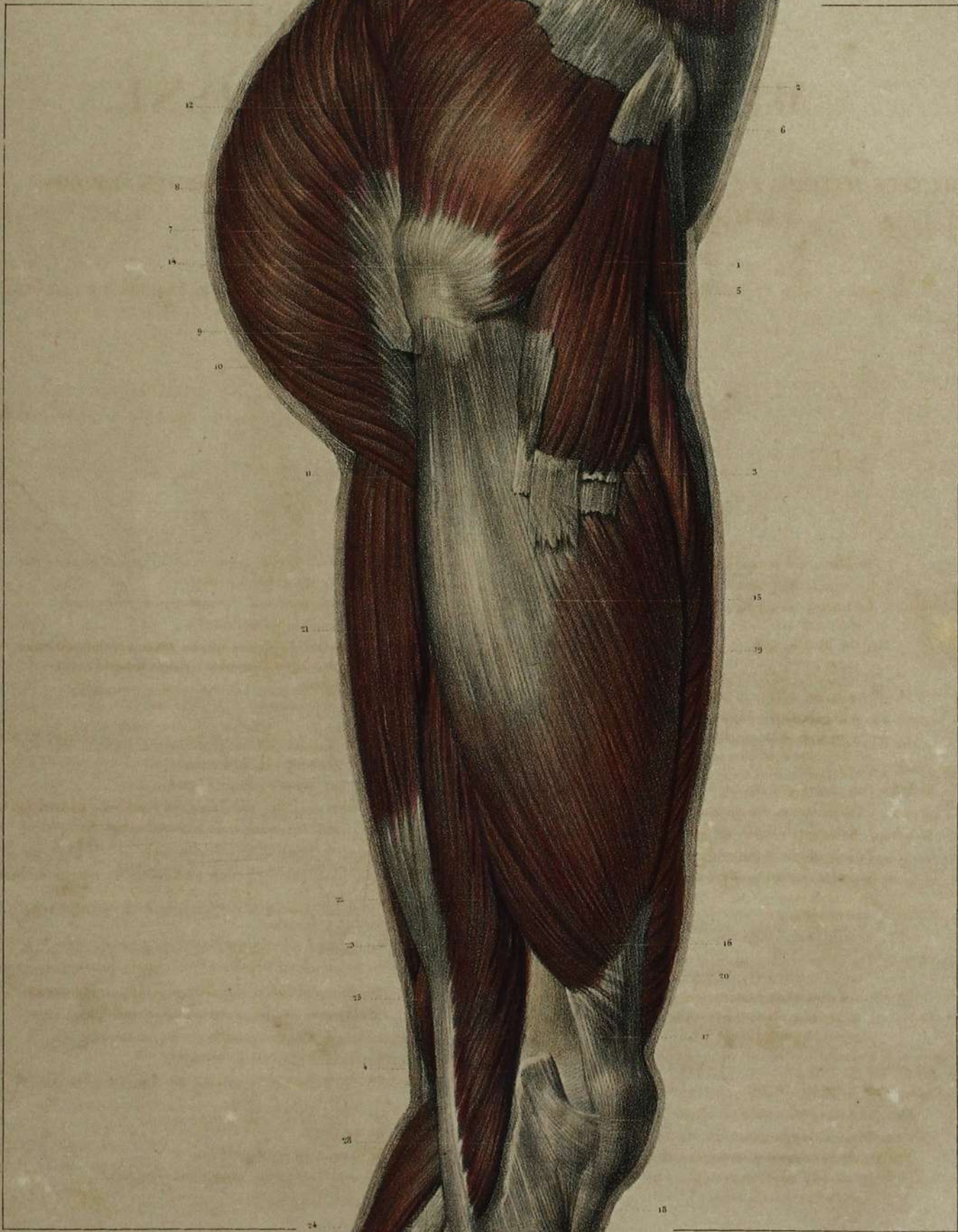ADULTE (DEMI-NATURE).

### INDICATION DES CHIFFRES.

1. Milieu du FASCIA-LATA.
2. Son attache supérieure iliaque.
3. Son attache inférieure dans la duplicature de l'aponévrose fascia-lata. Le muscle est mis à découvert dans la plus grande partie de son étendue; l'aponévrose superficielle est coupée à ses deux extrémités: en bas elle offre un triple détail pour faire comprendre l'insertion des fibres dans la duplicature aponévrotique; en arrière, un lambeau de l'aponévrose superficielle recouvre les fibres musculaires, au milieu, un autre lambeau en est offert renversé, en avant, une troisième portion montre les fibres s'insérant dans la duplicature, et l'aponévrose superficielle est coupée au-dessous.
4. Tendon tibial de l'aponévrose fascia-lata.
5. Extrémité supérieure du COUTURIER.
6. Son attache à l'épine antérieure et supérieure de l'os coxal.
7. Milieu du GRAND FESSIER.
- De 8 à 9. Portion simplement aponévrotique de l'attache inférieure qui se continue avec l'aponévrose fascia-lata. L'aponévrose est coupée au-dessous du grand trochanter et du n° 9, pour laisser apercevoir le tendon fémoral (voyez PLANCHES 124 et 125).
- De 10 à 11. Tendon fémoral du grand fessier. L'insertion aponévrotique en a été complètement enlevée (voyez PLANCHE 124).
12. Milieu du MOYEN FESSIER.
13. Son attache supérieure iliaque. L'aponévrose est coupée au-dessous.

14. Son attache inférieure à la crête externe du grand trochanter.
15. Milieu du VASTE EXTERNE (triceps fémoral).
16. Son insertion sur le tendon extenseur commun.
17. Tendon extenseur commun.
18. Extrémité inférieure du même tendon qui s'insère au tibia. Au-dessus, il enveloppe la rotule.
19. DROIT ANTÉRIEUR DE LA CUISSE.
20. Insertion de l'extrémité inférieure du VASTE INTERNE (triceps fémoral) sur le tendon extenseur commun.
21. Longue portion du BICEPS FÉMORAL.
22. Sa courte portion. On voit au-dessous du triceps la partie inférieure de son attache fémorale.
23. Tendon commun.
24. Son attache inférieure à la tête du péroné.
25. Petite portion de l'extrémité inférieure du DEMI-MEMBRANEUX.
26. Extrémité inférieure du GRAND OBLIQUE ABDOMINAL.
27. Aponévrose (feuille postérieure du transverse).
28. Section de l'aponévrose du genou (cruro-fémorale).
29. Section de l'aponévrose jambière.
- De 30 à 34. Extrémité supérieure des muscles de la jambe.
30. Le JUMENTAUX EXTERNE.
31. Le SOLEAIRE.
32. Le LONG PÉRONIER LATÉRAL.
33. Le LONG EXTENSEUR COMMUN DES ORTEILS.
34. Le JAMBIER ANTÉRIEUR.





Dessiné d'après nature par N. H. Jacob.

Lith de Benard



# MUSCLES DE LA CUISSE.

## PLAN ANTÉRIEUR.

FIGURE 1. — DEUXIÈME COUCHE. = FIGURE 2. — TROISIÈME COUCHE.

MUSCLES DROIT ANTÉRIEUR DE LA CUISSE, TRICEPS FÉMORAL, PECTINÉ, PREMIER ET TROISIÈME ADDUCTEURS, DROIT INTERNE, MOYEN ET PETIT FESSIERS.

ADULTE (DEMI-NATURE).

Dans la figure 1, on a enlevé les muscles couturier, fascia-lata, psoas et iliaque. Le genou est représenté avec son aponévrose superficielle d'enveloppe. Dans la figure 2, outre les muscles précédents, il manque le droit antérieur de la cuisse, le moyen et le petit fessiers. Le genou et l'extrémité supérieure de la jambe sont seulement revêtus de leurs ligaments.

*Les signes ont la même valeur dans les deux figures.*

### INDICATION DES LETTRES ET DES CHIFFRES.

- A. FIGURES 1, 2. Os coxal.  
B. FIGURES 1, 2. Saillie de la rotule. FIGURE 1, recouverte de l'aponévrose superficielle. FIGURE 2, revêtue seulement par le tendon extenseur.  
C, D. FIGURE 2. Extrémité supérieure, C, du tibia, D, du péroné.  
a. FIGURES 1, 2. Capsule coxo-fémorale.  
b. FIGURE 2. Trou de passage des vaisseaux tibiaux antérieurs.  
c. FIGURES 1, 2. Section du tendon de l'aponévrose fascia-lata.  
1. FIGURE 1. Milieu du muscle DROIT ANTÉRIEUR de la cuisse.  
2. FIGURES 1, 2. Son attache supérieure à l'épine iliaque antérieure et inférieure.  
3. FIGURES 1, 2. Son attache inférieure sur le tendon extenseur.  
4. FIGURES 1, 2. Tendon extenseur.  
5. FIGURES 1, 2. Son extrémité tibiale (tendon rotulien).  
6. FIGURES 1, 2. Milieu du VASTE EXTERNE. La figure 2 montre dans toute son étendue ce vaste faisceau qui forme comme un muscle spécial détaché du reste du triceps.  
7. FIGURES 1, 2. Attache trochantérienne du vaste externe.  
8. FIGURES 1, 2. Son attache inférieure sur le tendon extenseur et sur la rotule.  
9. FIGURES 1, 2. VASTE INTERNE.  
10. FIGURES 1, 2. Son attache inférieure sur le tendon extenseur et sur la rotule.  
11. FIGURE 2. Milieu du CRURAL (portion moyenne du triceps, confondue avec le vaste interne).  
12. FIGURE 2. Limite supérieure de l'attache du vaste interne et du crural antérieur réunis.  
13. FIGURES 1, 2. Milieu du PREMIER ADDUCTEUR.  
14. FIGURES 1, 2. Son attache supérieure au pubis.  
15. FIGURES 1, 2. Milieu du PECTINÉ.  
16. FIGURES 1, 2. Son attache supérieure sur la branche horizontale du pubis.  
17. FIGURE 2. Son attache inférieure sous et derrière le petit trochanter. Elle est percée d'une arcade vasculaire que traverse une branche de l'artère circonflexe interne. — Au-dessus de son bord supérieur, entre lui et le col du fémur, on aperçoit une portion du carré crural et du troisième adducteur. Au-dessous de son bord inférieur, dans un espace triangulaire, se voit une portion du second adducteur avec l'arcade aponévrotique de la première artère perforante.  
18. FIGURES 1, 2. Milieu du TROISIÈME ADDUCTEUR.  
19. FIGURE 2. Extrémité interne de son attache supérieure au pubis.  
20. FIGURE 1. Milieu du DROIT INTERNE.  
21. FIGURE 1. Son attache supérieure ischio-pubienne.  
22. FIGURE 1. Coupe de l'extrémité inférieure du COUTURIER.  
23. FIGURE 1. Epanouissement de son tendon tibial.  
24. FIGURE 1. Milieu du MOYEN FESSIER.  
25. FIGURE 1. Extrémité antérieure de son attache iliaque.  
26. FIGURES 1, 2. Son attache inférieure trochantérienne.  
27. FIGURE 1. Milieu du bord antérieur du PETIT FESSIER.  
28. FIGURE 1. Extrémité antérieure de son attache iliaque.  
29. FIGURE 1, 2. Son attache inférieure fémorale.  
30. Coupe du faisceau capsulaire de l'ILIAQUE.  
31. Tendon des psoas et iliaque isolé de l'attache aponévrotique du dernier muscle.



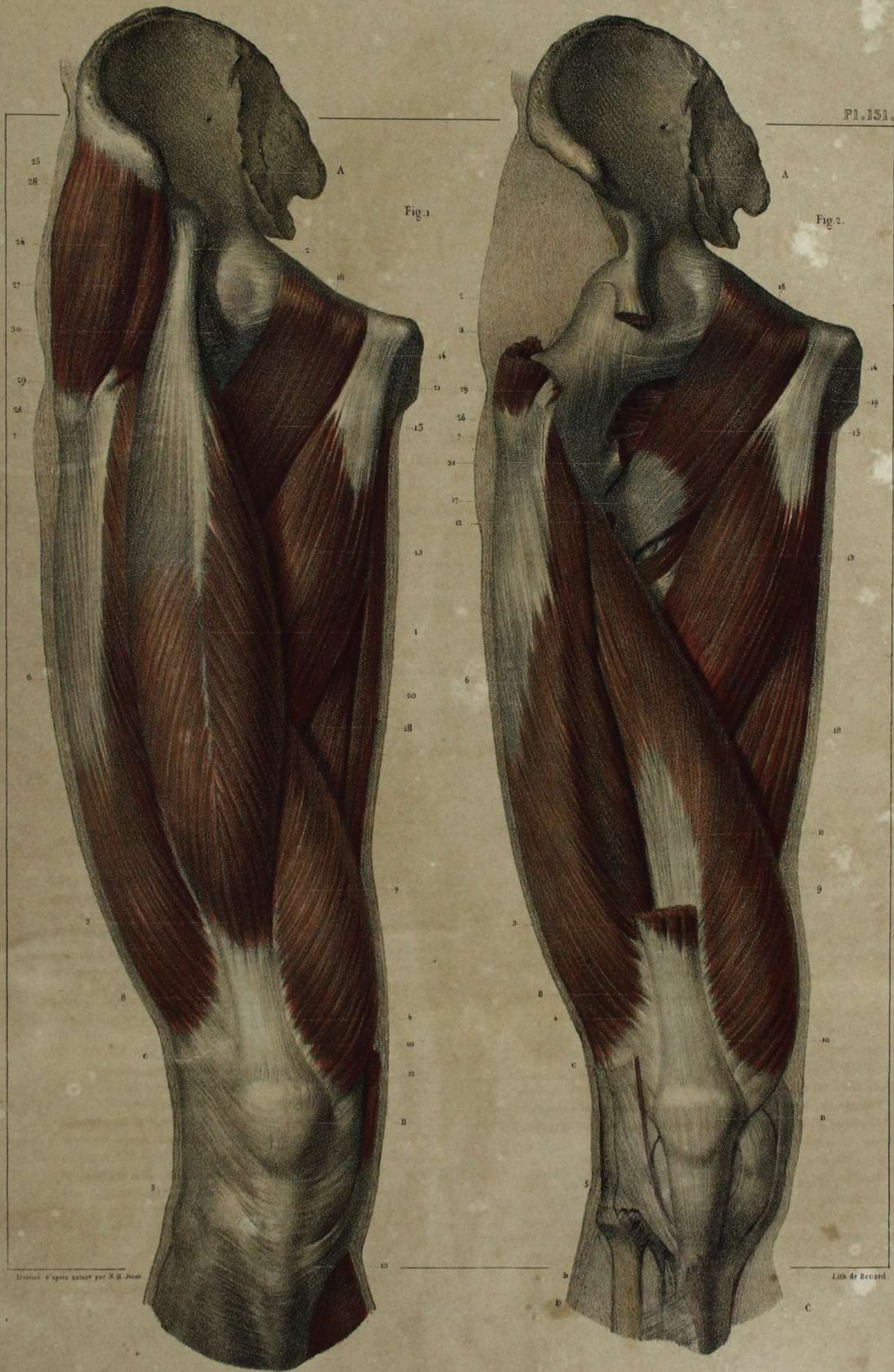

Fig. 1.

Fig. 2.

Designé d'après nature par N. H. Jacob

Lith. de Recard.



PLANCHE 132.

MUSCLES DE LA CUISSE.

PLAN POSTÉRIEUR.

DEUXIÈME COUCHE.

MUSCLES DEMI-MEMBRANEUX, COURTE PORTION DU BICEPS, TROISIÈME ADDUCTEUR, VASTE EXTERNE, DROIT INTERNE, COUTURIER. — *Au bassin.* MUSCLES PELVI-FÉMORAUX.

ADULTE, DEMI-NATURE.

On a enlevé de la planche 128 le grand-fessier, la longue portion du biceps, et le demi-tendineux.

INDICATION DES CHIFFRES.

A LA CUISSE.

1. Section de la longue portion du BICEPS à son extrémité inférieure.
2. Attache du biceps à la tubérosité sciatique, confondue avec celle du demi-tendineux.
3. Milieu de la courte portion.
4. Extrémité supérieure de son attache fémorale.
5. Point de jonction des deux portions.
6. Attache inférieure du tendon péronien.
7. Milieu du DEMI-MEMBRANEUX. L'attache supérieure à la tubérosité sciatique est masquée par celle du biceps et du demi-tendineux.
8. Tendon inférieur tibial dans le point où il se confond avec la capsule du condyle interne.
9. Masse charnue du TROISIÈME ADDUCTEUR vue en dedans du demi-membraneux.
10. Attache supérieure à la tubérosité sciatique.
11. Le même muscle aperçu en dehors du demi-membraneux.
12. Arcades vasculaires des rameaux de l'artère circonflexe interne.
13. Arcade de la première artère perforante.
14. Arcade de la deuxième artère perforante.
15. Arcade de la troisième artère perforante.
16. Grande arcade de l'artère fémoro-poplitée.
17. Milieu du VASTE EXTERNE.
18. Son attache supérieure trochantérienne.

19. Faisceau isolé, postérieur et inférieur.
20. Milieu du DROIT INTERNE.
21. Son attache supérieure ischio-pubienne.
22. Tendon inférieur tibial.
23. Extrémité inférieure du COUTURIER.
24. Tendon tibial.
25. Tendon fémoral du GRAND-FESSIER.

AU BASSIN.

26. Muscle MOYEN-FESSIER.
27. PYRAMIDAL.
28. OBTURATEUR INTERNE.
29. JUMENTAUX SUPÉRIEUR.
30. JUMENTAUX INFÉRIEUR. — Au-dessous se voit le tendon de l'obturateur externe.
31. CARRÉ-CRURAL.
32. Aponévrose lumbo-sacrée. (Voyez pour les détails la pl. 125.)

EXTRÉMITÉ SUPÉRIEURE DES MUSCLES DE LA JAMBE.

33. JUMENTAUX INTERNE.
34. JUMENTAUX EXTERNE.
35. PLANTAIRE GRÈLE.
36. Creux poplité.





32

28

24

2

10

9

14

20

7

15

16

25

22

8

24

33

26

27

29

30

31

18

12

25

13

11

4

17

3

19

5

26

35

6

34



# MUSCLES DE LA CUISSE.

## PLAN INTERNE. DEUXIÈME COUCHE.

DROIT ANTÉRIEUR, VASTE INTERNE, TROISIÈME ADDUCTEUR, ATTACHES DES DEUX PREMIERS ET DU DROIT INTERNE, DEMI-MEMBRANEUX ET DEMI-TENDINEUX. — AU BASSIN, GRAND FESSIER, PSOAS ET ILIAQUE, PYRAMIDAL, OBTURATEUR INTERNE ET ISCHIO-COCCYGIEN.

### ADULTE (DEMI-NATURE).

Le bassin et la cuisse ont été sciés verticalement sur le plan moyen; en arrière des apophyses épineuses se voit la masse du sacro-spinal, recouverte de la peau, qui se contourne vers le sillon médian.

Le troisième adducteur est érigé, mais seulement de manière à reculer un peu le bord antérieur de sa face interne pour laisser apercevoir les insertions fémorales des deux premiers adducteurs avec leurs arcades vasculaires.

### INDICATION DES CHIFFRES.

#### A LA CUISSE.

1. Milieu du DROIT ANTÉRIEUR. On l'aperçoit en haut jusqu'à l'après de son insertion à l'épine iliaque antérieure et inférieure, et en bas, jusqu'à la naissance du tendon rotulien.

2. Portion interne aponévrotique du VASTE INTERNE entrecoupé par de nombreuses arcades vasculaires. Elle est vue, dans toute son étendue, depuis son attache supérieure fémorale, au-dessous du petit trochanter, cachée seulement par le bord du muscle iliaque. La figure est disposée de manière à faire voir le long sillon vasculaire qui suit le bord interne de la ligne âpre, et dont les parois adjacentes sont formées par le vaste interne et les attaches des adducteurs.

3. Limite de l'attache inférieure du vaste interne.

4. Milieu du GRAND TROISIÈME ADDUCTEUR entre deux ériges.

5. Son attache supérieure à la tubérosité sciatique.

6. Aponévrose triangulaire, née de son tendon inférieur, qui rejoint celle du vaste interne, et forme, entre les deux muscles, un vaste infundibulum dans lequel s'engagent les vaisseaux fémoraux pour devenir poplités.

7. Tendon inférieur. Au-devant de ce point est une arcade vasculaire. Dans la longueur du tendon s'insère en avant le vaste interne.

8. Attache inférieure du tendon à la tubérosité externe du fémur.

9. Attache pubienne coupée du MOYEN OU PREMIER ADDUCTEUR.

10. Milieu de son attache inférieure fémorale.

11. Limite inférieure de cette insertion. Elle forme, dans l'infundibulum du troisième adducteur, une arcade vasculaire pour le passage de la troisième artère perforante. La limite supérieure de la même insertion forme, avec celle opposée du petit adducteur, une autre arcade qui livre passage à la deuxième perforante (n° 14).

12. Milieu de l'attache fémorale du PETIT OU SECOND ADDUCTEUR.

13. Arcade aponévrotique de passage de la première artère perforante.

14. Arcade aponévrotique de la deuxième perforante.

15. Insertion fémorale coupée du MUSCLE PECTINÉ.

16. Milieu du DEMI-MEMBRANEUX.

17. Son tendon tibial.

18. Milieu du DEMI-TENDINEUX.

19. Son insertion supérieure à la tubérosité sciatique.

20. Son tendon inférieur tibial.

21. Attache iliaque du COUTURIER.

22. Son tendon inférieur tibial.

23. Attache supérieure ischio-pubienne du DROIT INTERNE.

24. Son tendon inférieur tibial.

#### AU BASSIN.

25. GRAND FESSIER.

26. GRAND PSOAS. Le petit psoas manquait sur la pièce originale.

27. Milieu de l'ILIAQUE.

28. Limite antérieure de son attache coxale.

29. Son faisceau inférieur contourné. On aperçoit son attache fémorale aponévrotique auprès de celle du pectiné.

30. Portion du FASCIA-LATA, vue entre l'iliaque et le droit antérieur de la cuisse.

31. Portion pelvienne du PYRAMIDAL, comprise entre les deux ouvertures vasculaires, l'une formant le sommet de la grande échancre sciatique, et l'autre limitée entre le pyramidal et le petit ligament sacro-sciatique.

32. Portion pelvienne de l'OBTURATEUR INTERNE. A sa partie supérieure se voit l'infundibulum des vaisseaux obturateurs.

33. Point de réflexion de l'obturateur dans le triangle de la petite échancre sciatique, fermé par le grand ligament sacro-sciatique et le muscle ischio-coccygien. Son trou vasculaire est ménagé entre ces diverses parties.

34. Muscle ISCHIO-COCCYGIEN.

#### A LA JAMBE.

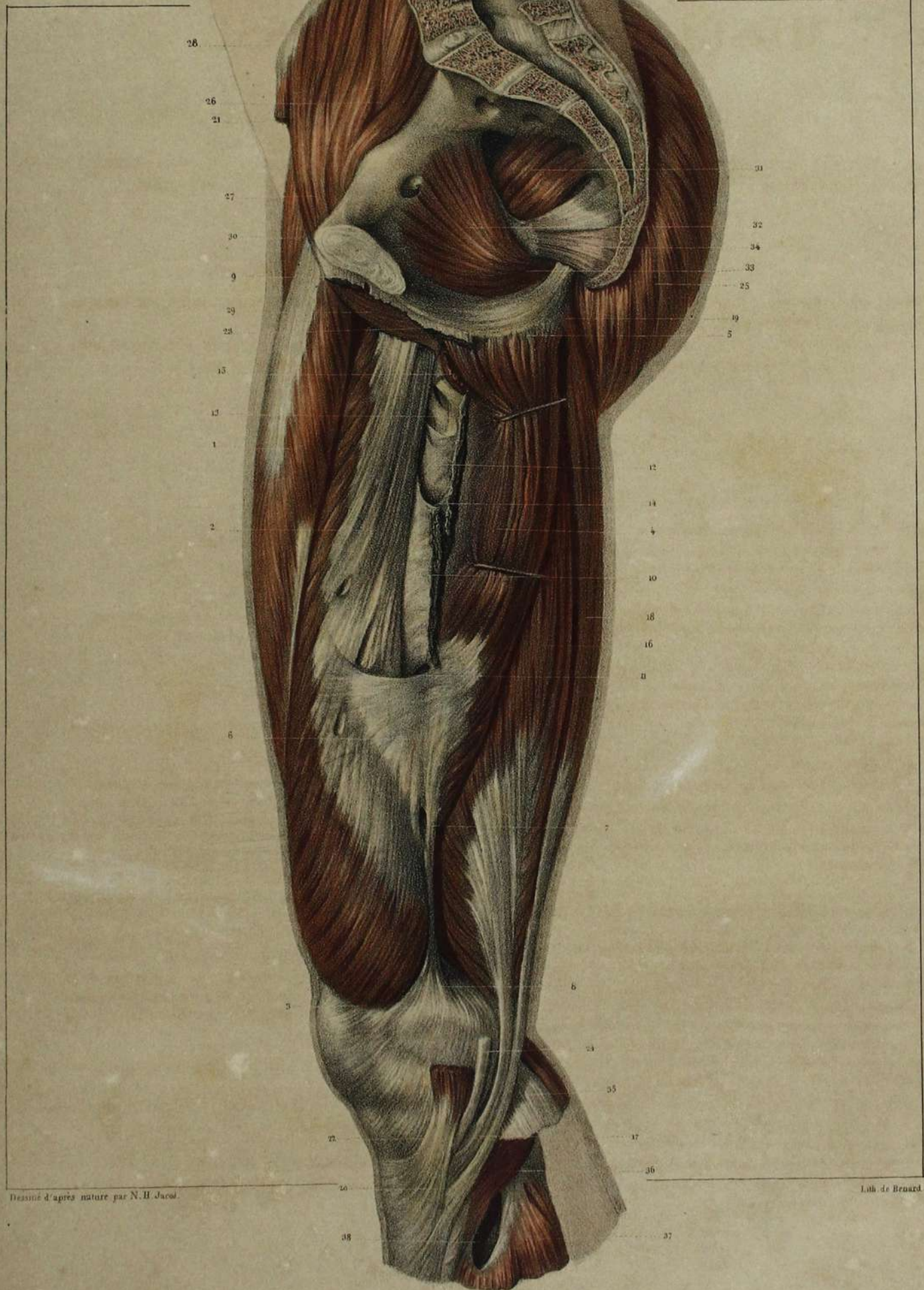35. Extrémité fémorale coupée du JUMENT INTERNE.

36. POPLITÉ.

37. Extrémité supérieure tibiale du soléaire.

38. Arcade vasculaire qu'il forme pour les vaisseaux tibio-poplités.





Dessiné d'après nature par N. H. Jacob.

Lith. de Beauard.



# MUSCLES DE LA CUISSE.

## PLAN ANTÉRIEUR.

FIGURE 1. — QUATRIÈME COUCHE. = FIGURE 2. — CINQUIÈME COUCHE.

MUSCLES PECTINÉ, PREMIER, SECOND ET TROISIÈME ADDUCTEURS, OBTURATEUR EXTERNE.

ADULTE (DEMI-NATURE).

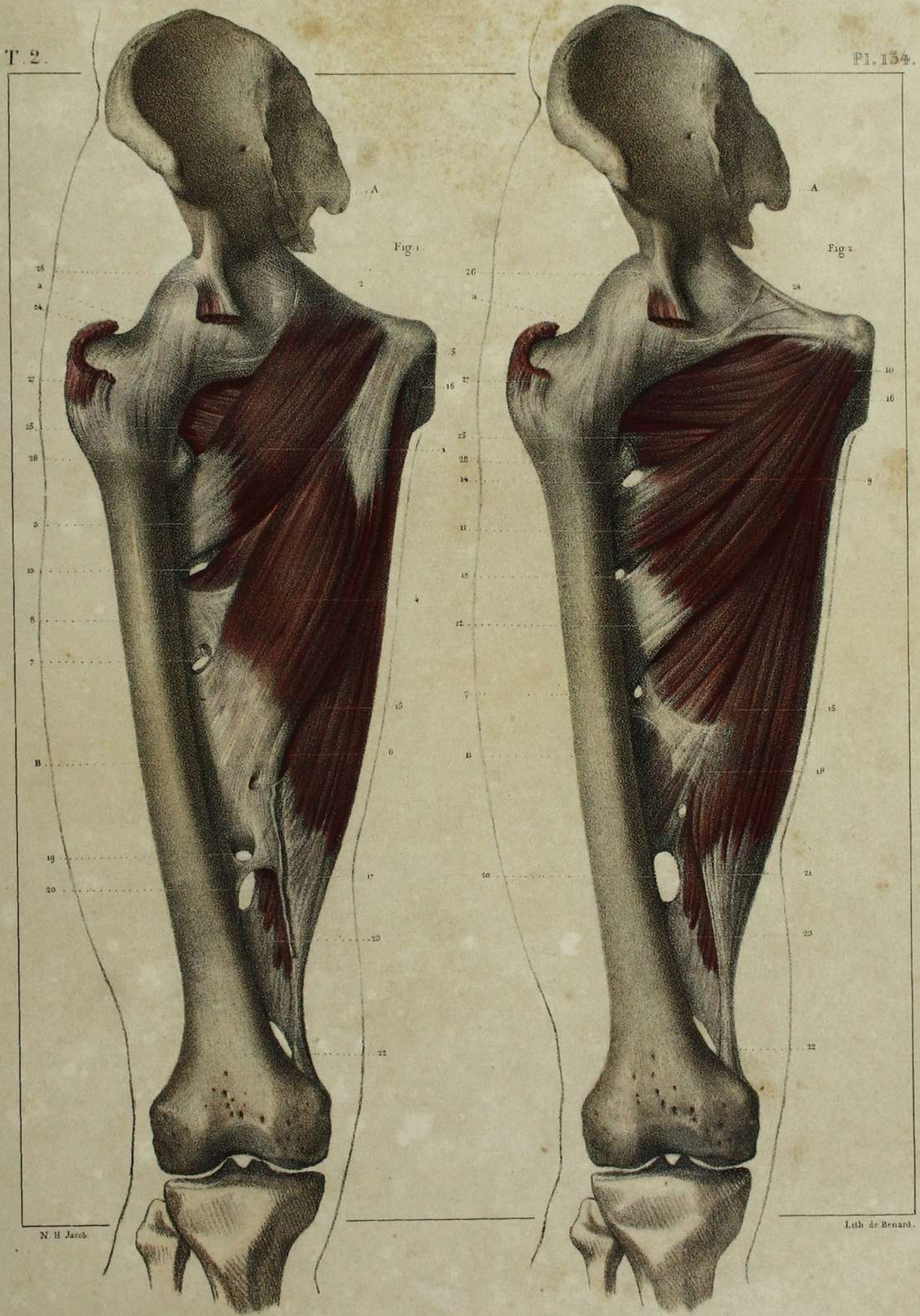On a enlevé de la troisième couche (Pl. 131; fig. 1) le muscle triceps fémoral; et de la quatrième couche, dans cette Planche, fig. 1, le premier adducteur et le pectiné.

*Les signes ont la même valeur dans les deux figures.*

### INDICATION DES LETTRES ET DES CHIFFRES.

- A. FIGURES 1, 2. Os coxal.  
B. FIGURES 1, 2. Fémur.  
a. FIGURES 1, 2. Capsule coxo-fémorale.  
1. FIGURE 1. Milieu du PECTINÉ.  
2. FIGURE 1. Son insertion sur la branche horizontale du pubis.  
3. FIGURE 1. Son insertion aponévrotique. Elle est traversée par une arcade aponévrotique de passage d'une branche de l'artère circonflexe interne.  
4. FIGURE 1. Milieu du PREMIER ADDUCTEUR.  
5. FIGURE 1. Son insertion tendineuse à l'épine du pubis.  
6. FIGURE 1. Son insertion aponévrotique au fémur. Au-dessous est l'arcade aponévrotique de la troisième artère perforante.  
7. FIGURES 1, 2. Arcade aponévrotique de la deuxième branche perforante entre les deux premiers adducteurs.  
8. FIGURE 1. Toile aponévrotique qui concourt à l'insertion fémorale des deux muscles, le premier adducteur, et le faisceau inférieur du second, auxquels elle adhère.  
9. FIGURE 2. Muscle DEUXIÈME OU PETIT ADDUCTEUR composé de deux faisceaux.  
10. FIGURE 2. Son insertion pubienne.  
11. FIGURE 2. Attache fémorale du faisceau supérieur.  
12. FIGURE 2. Attache fémorale du faisceau inférieur.  
13. FIGURES 1, 2. Arcade aponévrotique de passage de la première artère perforante.  
14. FIGURE 2. Point correspondant à l'arcade de la circonflexe interne au-dessus du pectiné.  
15. FIGURES 1, 2. Milieu du muscle TROISIÈME ADDUCTEUR.  
16. FIGURES 1, 2. Son attache supérieure ischiatique.  
17. FIGURE 1. Section de la toile aponévrotique qui forme un canal en infundibulum pour les vaisseaux fémoro-poplités (voyez PLANCHE 133).  
18. FIGURE 1. Aponévrose ascendante qui réunit les faisceaux du troisième adducteur. Elle est traversée en haut (n° 7) par la deuxième artère perforante. Au-dessous se voit l'arcade de passage de la troisième artère perforante.  
19. FIGURE 1. Orifice antérieur et supérieur de l'arcade des vaisseaux fémoro-poplités.  
20. FIGURES 1, 2. Orifice inférieur de la même arcade. Une anse aponévrotique sépare les deux orifices dans la figure 1.  
21. FIGURE 2. Naissance du tendon fémoral.  
22. FIGURES 1, 2. Son implantation à la tubérosité du condyle interne du fémur.  
23. FIGURES 1, 2. Attache fémorale aponévrotique inférieure qui donne insertion aux fibres postérieures. En bas se voit l'arcade de l'artère articulaire supérieure et interne.  
24. FIGURES 1, 2. Muscle OBTURATEUR EXTERNE.  
25. FIGURES 1, 2. Portion du faisceau supérieur du troisième adducteur.  
26. FIGURE 1, 2. Tendon iliaque du muscle droit antérieur de la cuisse.  
27. FIGURES 1, 2. Attache trochantérienne des moyen et petit fessiers.  
28. FIGURES 1, 2. Tendon des psoas et iliaque isolé du faisceau inférieur de ce dernier muscle.







# MUSCLES DE LA CUISSE.

## PLAN POSTÉRIEUR. TROISIÈME COUCHE.

MUSCLES ADDUCTEURS, PREMIER, SECOND ET TROISIÈME; DEUX VASTES, EXTERNE ET INTERNE; OBTURATEUR INTERNE, CARRÉ CRURAL.

ADULTE (DEMI-NATURE).

Les signes ont la même signification dans les deux figures.

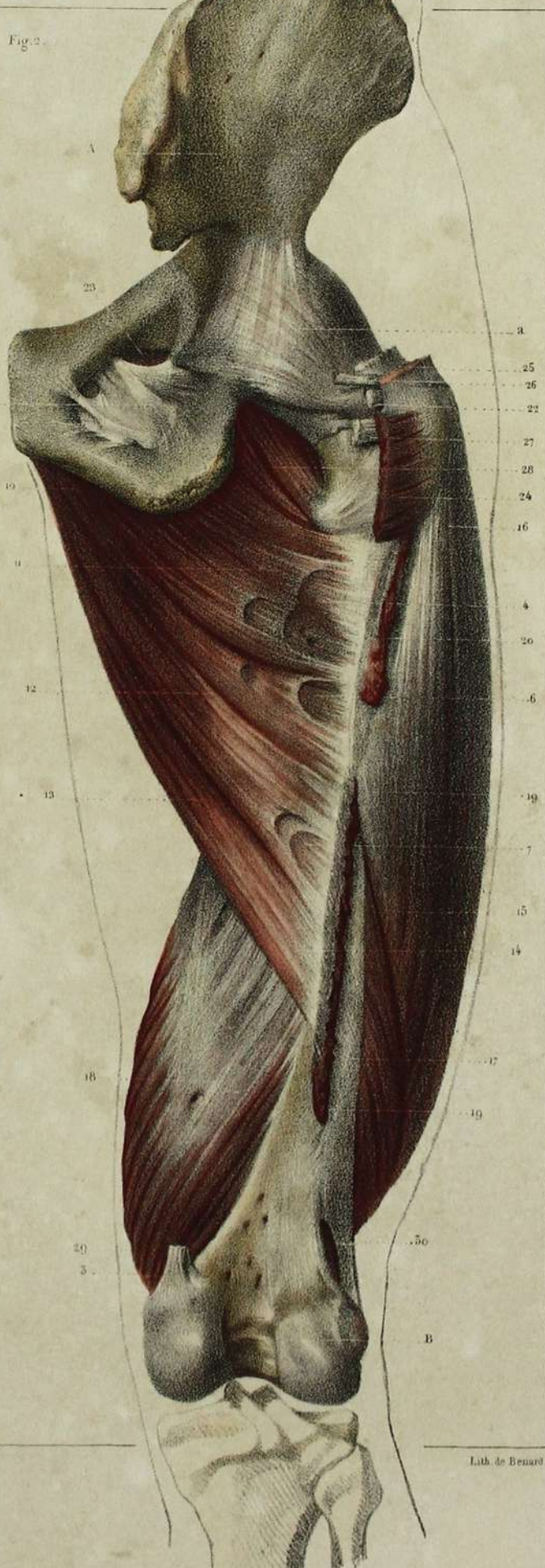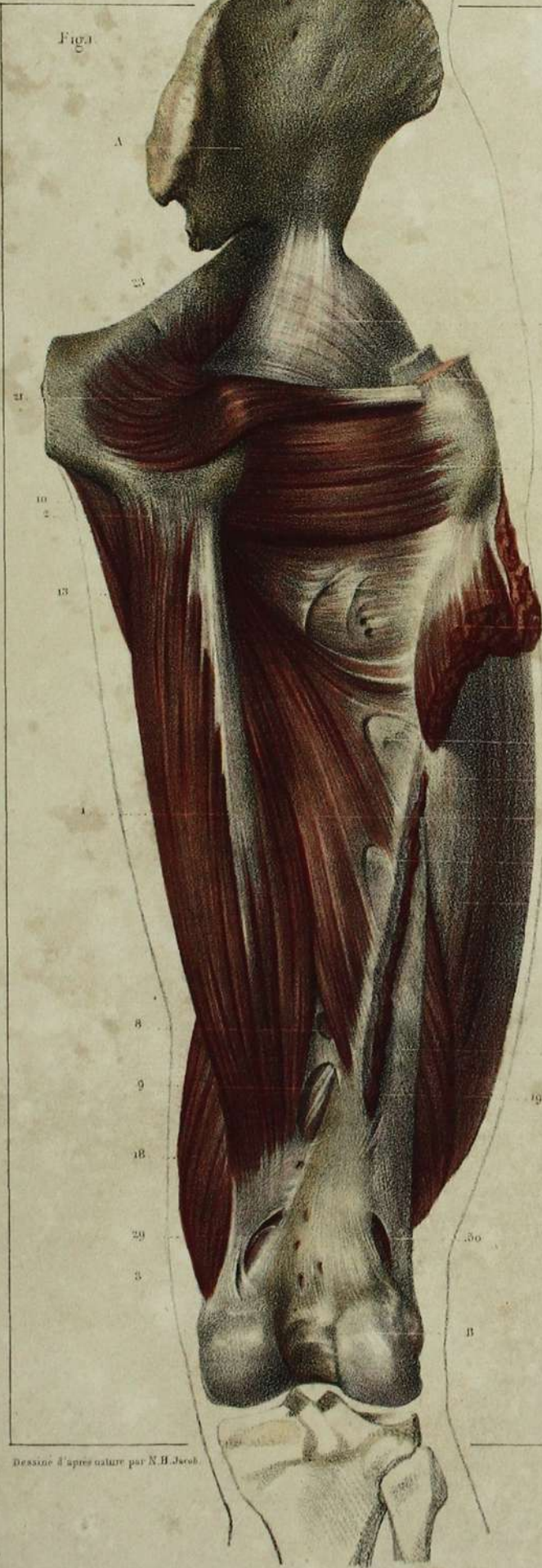### INDICATION DES LETTRES ET DES CHIFFRES.

- A. FIGURES 1, 2. Os coxal.  
B. FIGURES 1, 2. Extrémité inférieure (condyle externe) du fémur.  
a. FIGURES 1, 2. Capsule coxo-fémorale.  
b. FIGURE 2. Membrane obturatrice. A sa partie supérieure (23) se voit le trou de passage des vaisseaux obturateurs.
1. FIGURE 1. Milieu du faisceau principal du muscle TROISIÈME ADDUCTEUR.  
2. FIGURE 1. Attache supérieure commune à l'ischion.  
3. FIGURES 1, 2. Tendon fémoral d'insertion à la tubérosité du condyle interne.  
4. FIGURE 1. Faisceau supérieur entrecoupé par les arcades aponévrotiques des branches de l'artère circonflexe interne. Le même chiffre, dans la FIGURE 2, indique les mêmes passages dans le second adducteur.  
5. FIGURE 1. Milieu du faisceau médian.  
6, 7. FIGURES 1, 2. Arcades vasculaires des première et deuxième artères perforantes.  
8. FIGURE 1. Arcade vasculaire de la troisième artère perforante.  
9. FIGURE 1. Grande arcade fémoro-poplitée.  
10. FIGURES 1, 2. Attache pubienne du SECOND ADDUCTEUR.  
11. FIGURE 2. Faisceau supérieur du même muscle.  
12. FIGURE 2. Son faisceau inférieur. Leur attache fémorale est vue dans toute la hauteur.  
13. FIGURES 1, 2. Bord interne du PREMIER ADDUCTEUR.  
14. FIGURE 2. Extrémité de l'attache fémorale.  
15. FIGURES 1, 2. Milieu du vaste externe.
16. FIGURE 2. Insertion supérieure trochantérienne.  
17. FIGURES 1, 2. Faisceau inférieur.  
18. FIGURES 1, 2. Extrémité inférieure du VASTE INTERNE.  
De 19 en 19. FIGURES 1, 2. Attache supérieure fémorale de la courte portion du biceps.  
20. FIGURES 1, 2. Insertion fémorale du GRAND FESSIER. La FIGURE 1 représente en entier la portion aponévrotique et le tendon; la FIGURE 2 n'offre que le tendon coupé très court.  
21. FIGURE 1. Muscle OBTURATEUR INTERNE. On aperçoit le contour ischio-pubien de son attache pelvienne.  
22. FIGURES 1, 2. Son tendon fémoral.  
23. FIGURES 1, 2. Arcade ostéo-fibreuse qui livre passage aux vaisseaux obturateurs.  
24. FIGURES 1, 2. Muscle CARRÉ CRURAL. La FIGURE 1 le fait voir tout entier avec ses deux attaches ischiatique et fémorale. Cette dernière existe seule sur la FIGURE 2.  
25. FIGURES 1, 2. Tendons d'insertion au grand trochanter des deux muscles grand et petit fessiers.  
26. FIGURE 2. Tendon fémoral du muscle pyramidal.  
27. FIGURE 2. Tendon fémoral de l'obturateur externe.  
28. FIGURE 2. Tendon des psoas et iliaque.  
29 et 30. FIGURES 1, 2. (Extrémité inférieure.) Arcades vasculaires des deux artères articulaires supérieures: 29, de l'interne, entre le tendon du grand adducteur et le fémur; 30, de l'externe, entre l'os et l'attache de l'aponévrose d'insertion du faisceau postérieur et inférieur du vaste externe.



Fig. 1.

Fig. 2.



Dessiné d'après nature par N.B. Jacob.

Lith. de Bernard.



## CONNEXIONS MUSCULAIRES DU JARRET.

ADULTE (GRANDEUR NATURELLE).

## PLANCHE 156. — COUCHE SUPERFICIELLE.

*A la cuisse* : EXTRÉMITÉ INFÉRIEURE DES MUSCLES VASTE EXTERNE, BICEPS, DEMI-TENDINEUX, DEMI-MEMBRANEUX, DROIT INTERNE ET COUTURIER. — *A la jambe* : EXTRÉMITÉ SUPÉRIEURE DES DEUX JUMEAUX.

La cuisse est coupée à son tiers inférieur, et la jambe au tiers supérieur de la hauteur qu'elle forme avec le pied.

A. Milieu du creux poplité, dont le fond est formé par le fémur et l'extrémité supérieure du ligament postérieur. Cet espace décrit un rhombe irrégulier dont la diagonale n'est pas verticale, mais oblique de haut en bas et de dehors en dedans.

1. Extrémité inférieure du grand faisceau du VASTE EXTERNE dépouillé de son aponévrose.

2. Faisceau inférieur et postérieur.

3. Extrémité inférieure de la longue portion du BICEPS FÉMORAL.

De 4 en 4. Extrémité de la courte portion. — 5. Aponévrose qui réunit les deux portions du muscle, et forme le commencement de son tendon péronien. — 6. Attache du tendon à la tête du péroné.

7. Extrémité du DEMI-TENDINEUX. — 8. Naissance de son tendon. — 9. Point du même tendon où il contourne la tubérosité interne du tibia pour contribuer à former l'épanouissement de la patte-d'oie.

10. DEMI-MEMBRANEUX dans le point où commence son tendon tibial. — 11. Masse charnue inférieure de ce muscle qui forme le

bord supérieur et interne courbe du creux poplité. — 12. Tendon tibial dans le point où il se confond avec la capsule du condyle interne. Il se prolonge beaucoup plus bas derrière l'angle interne et postérieure du tibia (voyez PLANCHE 137).

13. Extrémité du DROIT INTERNE. — 14. Tendon tibial qui contourne le tibia pour contribuer à former la patte-d'oie.

15. Extrémité du COUTURIER. — 16. Tendon tibial près de son épanouissement.

17. Portion aponévrotique du JUMEAU INTERNE. — 18. Attache au-dessus du condyle interne du fémur, du tendon auquel fait suite l'aponévrose. — 19. Faisceau interne du même muscle. — 20. Sa partie inférieure.

21. Portion aponévrotique du JUMEAU EXTERNE. — 22. Attache ; au-dessus du condyle externe du fémur, du tendon auquel fait suite l'aponévrose. — 23. Faisceau externe du même muscle séparé du précédent par le sillon médian. — 24. Sa partie inférieure.

25. Extrémité supérieure du PLANTAIRE GRÈLE.

## PLANCHE 157. — COUCHE PROFONDE.

*Extrémité inférieure des muscles de la cuisse* : TROISIÈME ADDUCTEUR, BICEPS, VASTES INTERNE ET EXTERNE. — *A l'extrémité supérieure de la jambe* : POPLITÉ ; EXTRÉMITÉ SUPÉRIEURE DES JUMEAUX, PLANTAIRE GRÈLE, SOLÉAIRE, LONG PÉRONIER, LATÉRAL ET JAMBIER POSTÉRIEUR.

A. Partie inférieure du corps du fémur.

B. Corps du péroné. Le tibia est entièrement caché par les muscles.

a. Ligament postérieur superficiel de l'articulation du genou.

1. Muscle TROISIÈME ADDUCTEUR. — 2. Attache de son tendon à la tubérosité du condyle interne du fémur. — 3. Grande arcade fibreuse des vaisseaux fémoro-poplités. Le fond laisse apercevoir une partie de l'attache aponévrotique inférieure du vaste interne. — 4. Arcade fibreuse de la troisième artère perforante. En dehors elle est limitée par l'extrémité de l'insertion du dernier faisceau fémoral du troisième adducteur. — 5. Arcade de passage de l'artère articulaire supérieure et interne. — 6. Aponévrose fémorale d'insertion du faisceau inférieur condylien.

7. VASTE INTERNE.

8. VASTE EXTERNE. Terminaison du grand faisceau vertical recouvert de l'aponévrose fémorale coupée entre lui et le faisceau postérieur et inférieur. — 9. Faisceau postérieur et inférieur revêtu de son aponévrose. — 10. Attache de l'aponévrose du même faisceau au condyle externe du fémur. — 11. Arcade formée par la même aponévrose, qui livre passage à l'artère articulaire supérieure externe.

12. BICEPS. Partie inférieure de l'insertion fémorale de sa courte portion.

13. COUTURIER. Il est coupé dans le point où il contourne le condyle interne.

14. Tendon inférieur du DEMI-MEMBRANEUX dans le point où il se confond avec la capsule du condyle interne et avec le ligament latéral.

15. Extrémité du tendon du DROIT INTERNE.

16. Attache condylienne du JUMEAU INTERNE.

17. Attache condylienne du JUMEAU EXTERNE.

18. Ventre charnu du PLANTAIRE GRÈLE. Son tendon est coupé au-dessus de l'attache du soléaire pour laisser voir l'arcade vasculaire de ce dernier muscle.

19. Tendon péronien du BICEPS FÉMORAL.

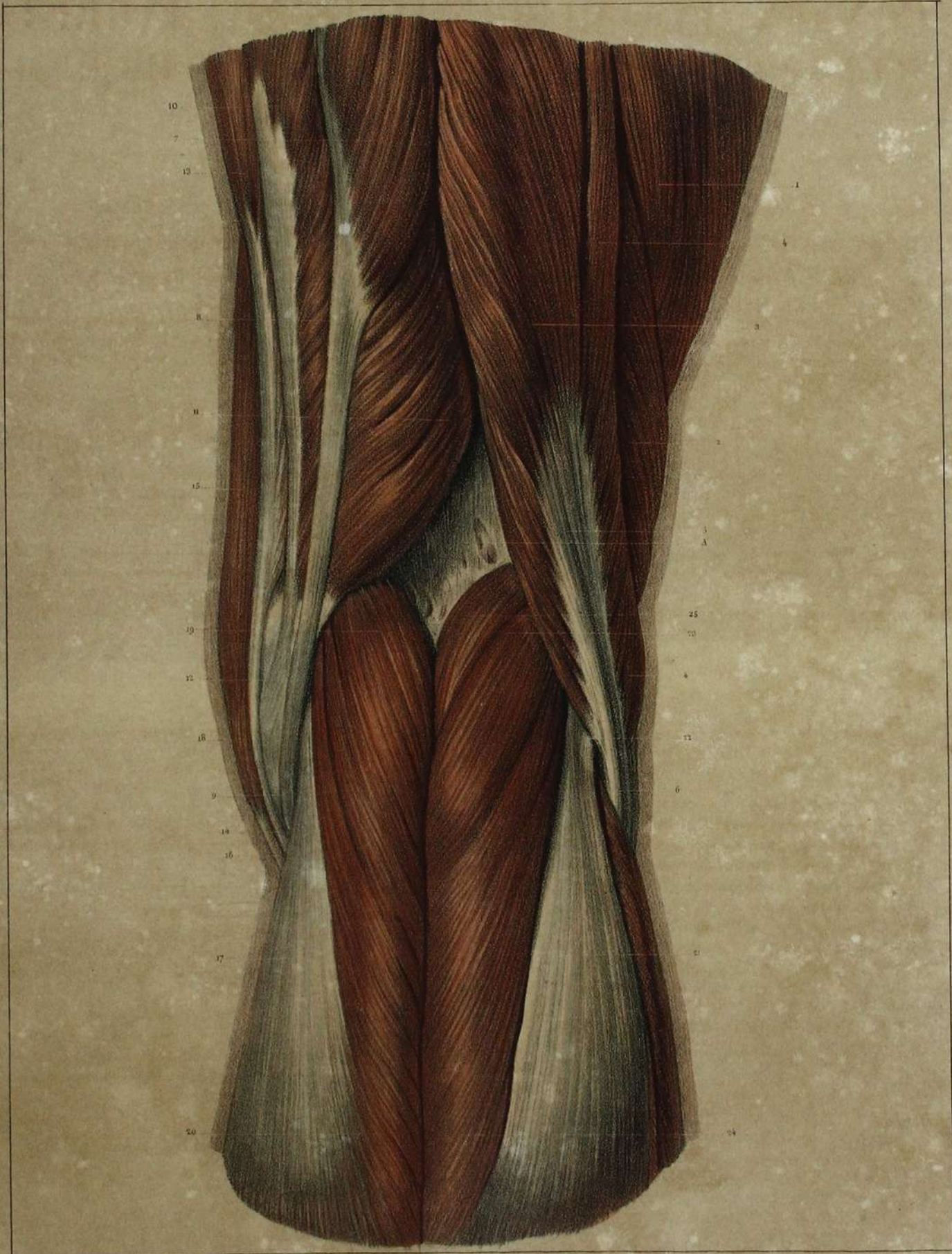20. Milieu du POPLITÉ. — De 21 en 21. Insertion supérieure péronéo-tibiale du SOLÉAIRE. Le muscle est coupé à un pouce au-dessous. Le milieu en est renversé par deux airignes pour montrer l'arcade vasculaire. — 22. Arcade fibreuse des vaisseaux tibio-poplités. — 23. Bride aponévrotique qui se détache du bord interne de l'arcade et s'insère beaucoup plus haut sur les tissus fibreux articulaires du tibia, au-dessus du poplité. Cette bride est l'analogue de celle que l'on remarque à l'arcade vasculaire du long fléchisseur superficiel des doigts.

24. LONG PÉRONIER LATÉRAL.

25. Extrémité du JAMBIER POSTÉRIEUR.

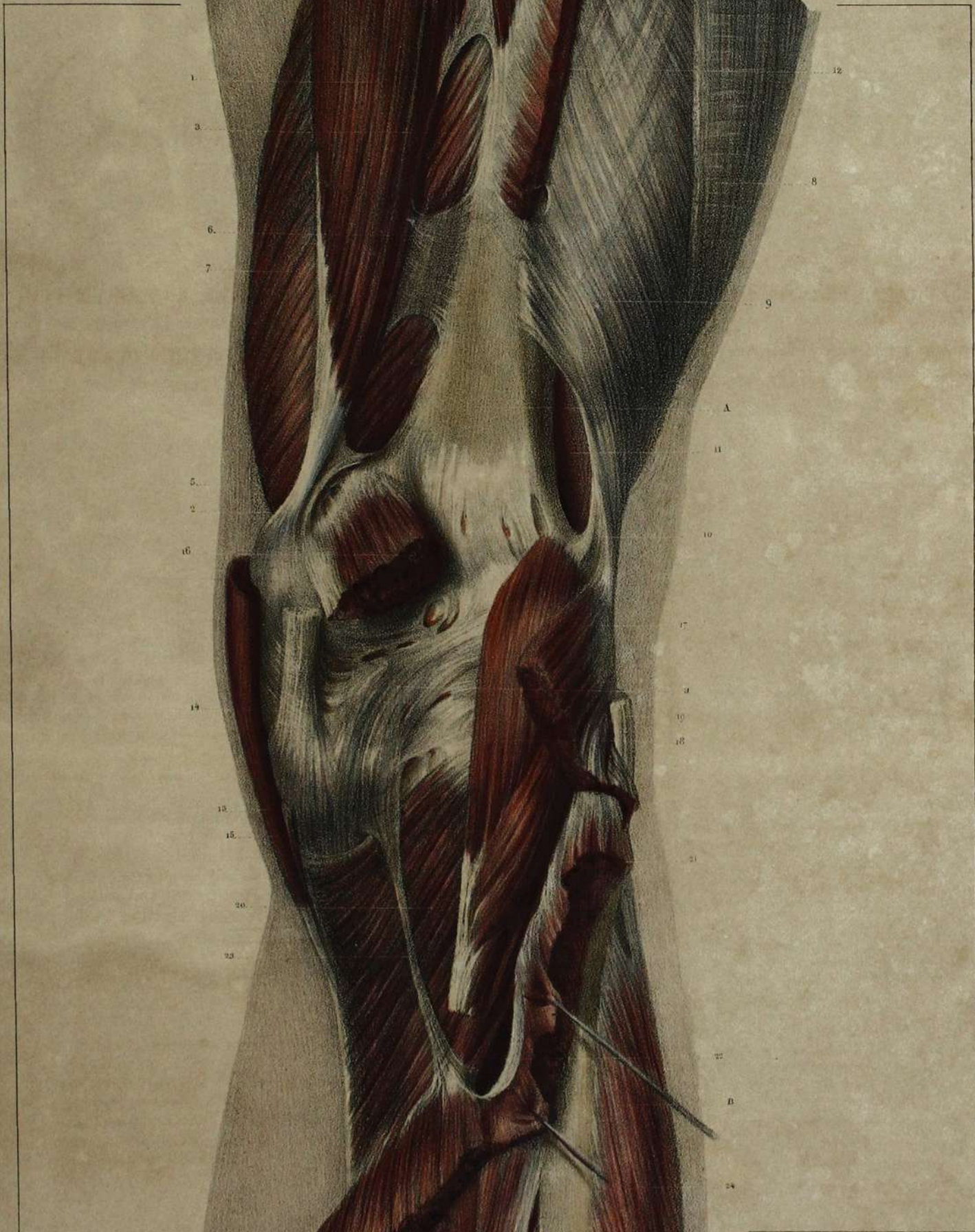
26. Extrémité du LONG FLÉCHISSEUR COMMUN DES ORTEILS.





Desiné d'après nature par N. H. Jacob.





D'après nature par N. H. Jacob

Lith. de Benard.

25



# MUSCLES DE LA JAMBE.

## PLAN ANTÉRIEUR.

FIGURE 1. — PREMIÈRE COUCHE. = FIGURE 2. — DEUXIÈME COUCHE.

MUSCLES JAMBIER ANTÉRIEUR, EXTENSEUR PROPRE DU GROS ORTEIL, EXTENSEUR COMMUN DES ORTEILS, PÉRONIER ANTÉRIEUR, LONG ET COURT PÉRONIERS LATÉRAUX; BORDS DU SOLÉAIRE ET DES JUMEAUX. — *Au pied* : COURT EXTENSEUR DES ORTEILS.

ADULTE (DEMI-NATURE).

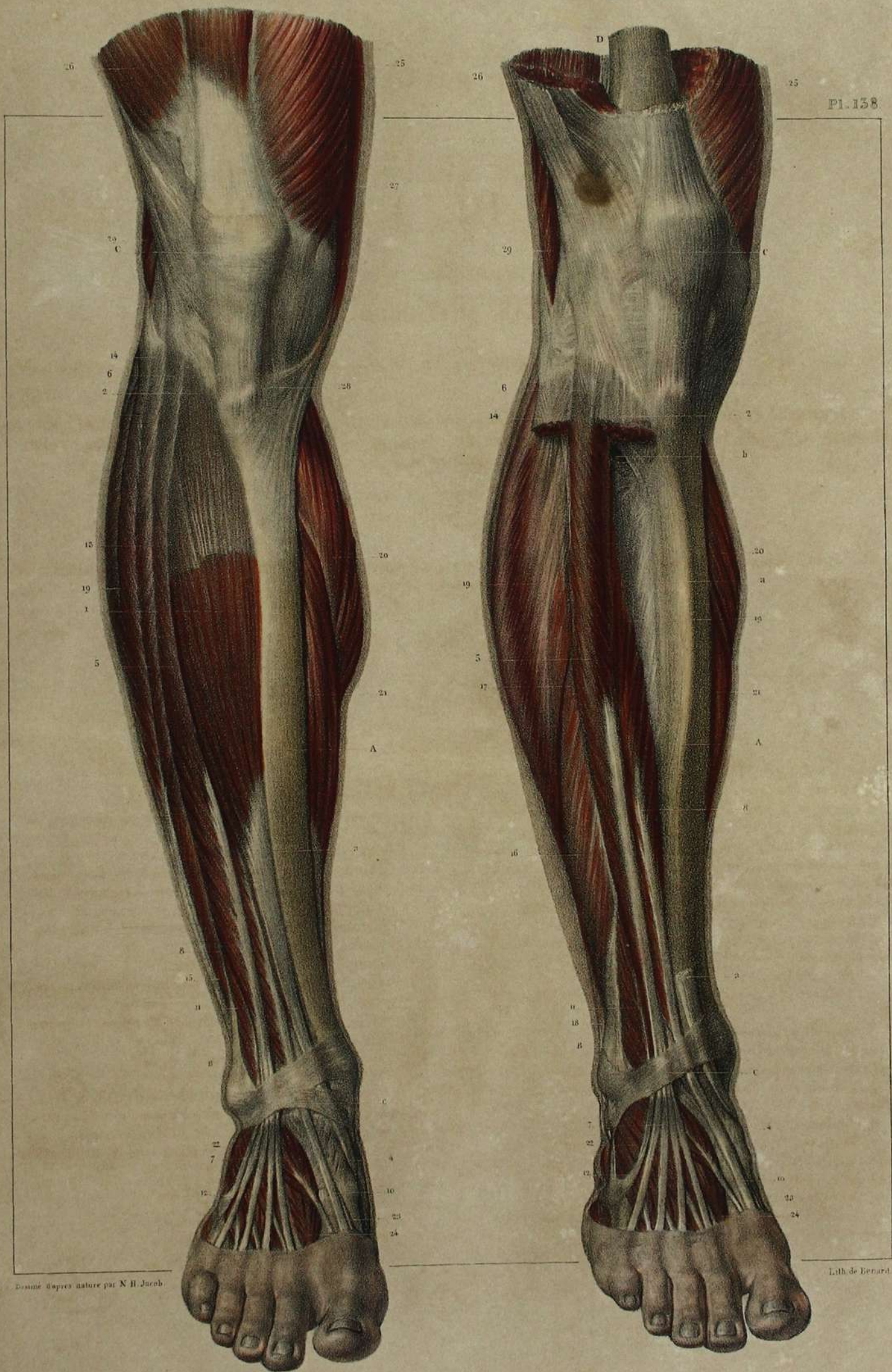
La jambe, dans la figure 2, est légèrement tournée en dedans; on a enlevé le jambier antérieur et le long péronier latéral, pour mieux faire voir les autres muscles.

*Les signes ont la même valeur dans les deux figures.*

### INDICATION DES LETTRES ET DES CHIFFRES.

- A. FIGURES 1, 2. Tibia.  
B. FIGURES 1, 2. Portion de l'extrémité inférieure sous-cutanée du péroné.  
C. FIGURES 1, 2. Rotule enveloppée par le tendon rotulien. Dans la FIGURE 1, le genou est recouvert de son aponévrose superficielle; la FIGURE 2, montre les détails de syndesmologie.  
a. FIGURE 2. Partie supérieure de l'aponévrose interosseuse.  
b. FIGURE 2. Arcade de passage des vaisseaux tibiaux antérieurs.  
c. FIGURES 1, 2. Ligament annulaire du tarse. La bandelette interne et inférieure manque sur la FIGURE 2.
1. Milieu du muscle JAMBIER ANTÉRIEUR.  
2. FIGURES 1, 2. Son attache supérieure à la crête externe du tibia.  
3. FIGURES 1, 2. Tendon inférieur.  
4. FIGURES 1, 2. Point de sa réflexion sur le scaphoïde et le premier cunéiforme avant son attache au dernier de ces os.  
5. FIGURES 1, 2. Milieu du LONG EXTENSEUR COMMUN DES ORTEILS.  
6. FIGURES 1, 2. Son attache supérieure tibiale.  
7. FIGURES 1, 2. Son tendon inférieur dans le point où il se divise en quatre cordons pour se rendre aux orteils. (voyez, pour la terminaison, PLANCHE 143).  
8. FIGURES 1, 2. LONG EXTENSEUR DU GROS ORTEIL.  
9. FIGURE 1. Son attache supérieure sur le péroné et sur l'aponévrose interosseuse.  
10. FIGURES 1, 2. Son tendon inférieur (voyez PLANCHE 143).
11. FIGURES 1, 2. PÉRONIER ANTÉRIEUR.  
12. FIGURES 1, 2. Insertion de son tendon au cinquième os métatarsien.  
13. FIGURE 1. Milieu du LONG PÉRONIER LATÉRAL.  
14. FIGURES 1, 2. Son attache supérieure à la tête du péroné.  
15. FIGURE 1. Point où le tendon inférieur se contourne derrière le péroné.  
16. FIGURE 2. Milieu de la moitié antérieure du COURT PÉRONIER LATÉRAL.  
17. FIGURE 2. Son extrémité supérieure.  
18. FIGURE 2. Point où son tendon inférieur se contourne derrière le péroné.  
19. FIGURES 1, 2. SOLÉAIRE vu en dehors. La FIGURE 2 montre le contour du JUMENTAIRE EXTERNE.  
20. FIGURES 1, 2. JUMENTAIRE INTERNE.  
21. FIGURES 1, 2. SOLÉAIRE vu en dedans.  
22. FIGURES 1, 2. COURT EXTENSEUR DES ORTEILS, OU PÉDIEUX.  
23. FIGURES 1, 2. Le premier de ses tendons qui se rend au gros orteil; les trois autres sont vus entre ceux du long extenseur.  
24. FIGURES 1, 2. PREMIER INTEROSSEUX DORSAL. Extrémité inférieure des muscles de la cuisse.  
25. FIGURE 1. VASTE INTERNE.  
26. FIGURE 1. VASTE EXTERNE.  
27. FIGURE 1. COUTURIER.  
28. FIGURE 1. Son attache tibiale.  
29. FIGURES 1, 2. Tendon péronien du biceps.





Desiné d'après nature par N. H. Jacob.

Lith. de Bernard.



# MUSCLES DE LA JAMBE.

## PLAN POSTÉRIEUR.

- FIGURE 1. — *Première couche.*  
FIGURE 2. — *Deuxième couche.*  
FIGURE 3. — *Extrémité supérieure des jumeaux.*

MUSCLES JUMEAUX, SOLÉAIRE, PLANTAIRE GRÈLE, POPLITÉ, LONG PÉRONIER LATÉRAL, LONG FLÉCHISSEUR DES ORTEILS.  
— EXTRÉMITÉ INFÉRIEURE DES MUSCLES DE LA CUISSE.

ADULTE (DEMI-NATURE).

*Les chiffres ont la même signification dans les trois figures.*

### INDICATION DES CHIFFRES.

A. FIGURES 1, 2, 3. Corps du fémur.

#### JAMBE.

1. FIGURES 1, 2. Milieu du JUMENTAUX INTERNE.
2. FIGURES 1, 2, 3. Son attache supérieure au-dessus du condyle interne du fémur.
3. FIGURES 1, 2. Son attache inférieure sur l'aponévrose du soléaire.
4. FIGURES 1, 2. Milieu du JUMENTAUX EXTERNE.
5. FIGURES 1, 2, 3. Son attache supérieure au-dessus du condyle externe.
6. FIGURES 1, 2. Son attache inférieure sur l'aponévrose du soléaire.
7. FIGURE 2. Ventre charnu du plantaire grêle.
8. FIGURE 2. Son insertion supérieure. Dans cette figure, elle est représentée au-dessus et en dehors de celle du jumeau externe. Voyez, pour la même implantation figurée au-dessus de ce muscle, PLANCHE 137, et sur cette PLANCHE 139, FIGURES 2 et 3.
9. FIGURE 2. Naissance du tendon du plantaire grêle.
10. FIGURES 1, 2. Point où il adhère à l'aponévrose du soléaire.
11. FIGURE 2. MILIEU DU SOLÉAIRE, où commence son aponévrose postérieure.  
De 12 en 16. FIGURE 2. Attache supérieure du même muscle. — Voyez pour ses détails, PLANCHE 137.
13. FIGURES 1, 2. Aponévrose postérieure du soléaire. Au-dessus, elle reçoit l'insertion des jumeaux; au-dessous, elle donne naissance au tendon d'Achille.
14. FIGURES 1, 2. Implantation du tendon d'Achille sur le calcaneum.
15. FIGURE 2. POPLITÉ.

De 16 en 16. FIGURE 2. Son attache tibiale. — Voyez, pour son insertion fémorale, PLANCHE 142.

17. FIGURES 1, 2. LONG PÉRONIER LATÉRAL.
18. FIGURES 1, 2. Son tendon dans le point où il s'enfonce sous la malléole externe.
19. FIGURES 1, 2. COURT PÉRONIER LATÉRAL. Son tendon glisse entre la malléole et celui du long péronier.
20. FIGURES 1, 2. LONG FLÉCHISSEUR PROPRE DU GROS ORTEIL.
21. FIGURES 1, 2. Son tendon dans le point où il s'enfonce sous la voûte du calcaneum.
22. FIGURES 1, 2. LONG FLÉCHISSEUR COMMUN DES ORTEILS.
23. FIGURES 1, 2. Tendon du jambier postérieur dans le point où il contourne la malléole interne. Dans l'intervalle des tendons du long fléchisseur propre et du jambier postérieur, se voit celui du long fléchisseur commun. Tous trois sont enveloppés par des gaines spéciales.
24. FIGURES 1, 2. Arcade fibreuse des vaisseaux tibio-plantaires sous les tendons.

#### EXTRÉMITÉ INFÉRIEURE DE LA CUISSE.

25. FIGURE 1. BICEPS.
26. FIGURES 1, 2. Attache de son tendon péronien.
27. FIGURE 1. DEMI-MEMBRANEUX.
28. FIGURE 2. Son tendon tibio-capsulaire.
29. FIGURE 1. DEMI-TENDINEUX.
30. FIGURE 1. DROIT INTERNE.
31. FIGURE 1. COUTURIER.
32. FIGURE 2. VASTE INTERNE.
33. FIGURE 2. Tendon du grand adducteur.
34. FIGURE 2. VASTE EXTERNE.
35. FIGURE 2. Son faisceau postérieur et inférieur.





Fig. 1

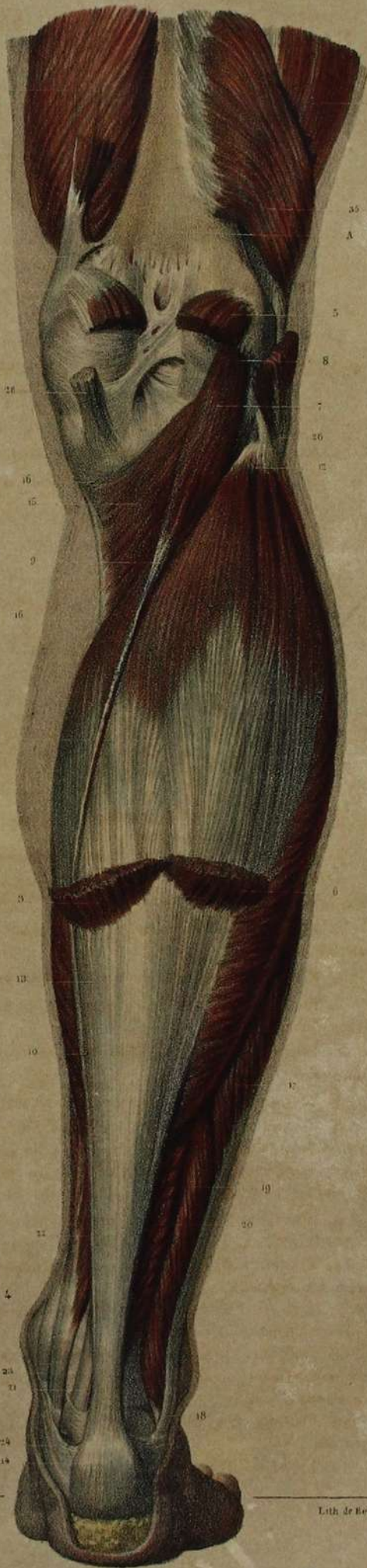

Fig. 2

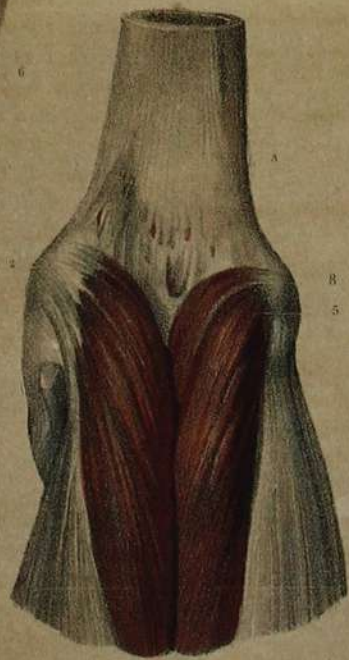

Fig. 3



## MUSCLES DE LA JAMBE.

### PLAN INTERNE.

MUSCLES Jumeau interne, soléaire, partie du long fléchisseur commun des orteils, du long fléchisseur propre du gros orteil et des jambiers antérieur et postérieur. — *Au pied* : adducteur du gros orteil. — *A la cuisse* : extrémité inférieure des vaste interne, couturier, droit interne, demi-tendineux et demi-membraneux.

ADULTE (DEMI-NATURE).

#### INDICATION DES LETTRES ET DES CHIFFRES.

- A. Tibia.  
B. Premier os métatarsien.  
a. Articulation du genou revêtue de son aponévrose superficielle.  
b. Ligament annulaire du tarse.  
c. Arcade vasculaire des vaisseaux tibio-plantaires.  
De c en d. Section de l'aponévrose jambière qui rejoint le ligament annulaire.
1. Milieu du Jumeau interne.
  2. Son extrémité supérieure près de l'attache au condyle interne.
  3. Insertion inférieure sur l'aponévrose postérieure du soléaire.
  4. Milieu du bord interne du soléaire.
  5. Limite de son attache supérieure et interne sur la ligne poplitée du tibia.
  6. Limite de son insertion inférieure sur le tendon d'Achille.
  7. Tendon d'Achille.
  8. Son implantation sur le calcaneum.
  - De 5 en 9. Attache tibiale de la base du poplité.
  10. Long fléchisseur commun des orteils.
  11. Tendon du jambier postérieur.
  12. Tendon du long fléchisseur propre du gros orteil.

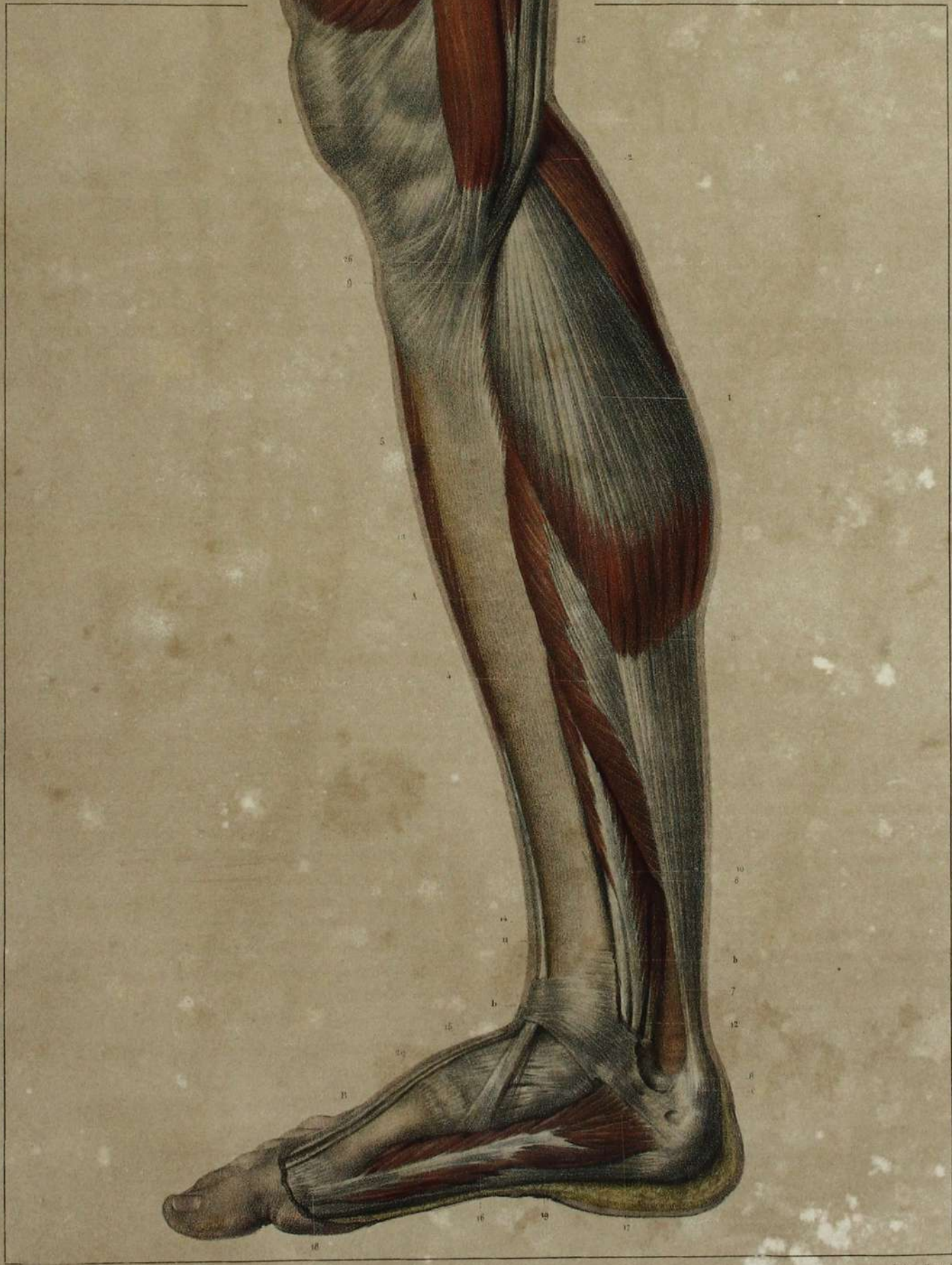On voit ses trois derniers tendons s'incurver pour contourner la malléole interne.

13. Milieu du bord tibial du jambier antérieur.
14. Tendon inférieur.
15. Son attache au premier os cunéiforme.
16. Milieu de l'adducteur du gros orteil.
17. Son implantation postérieure calcaneenne.
18. Son insertion antérieure à la première phalange du gros orteil.
19. Court fléchisseur des orteils, revêtu par l'aponévrose plantaire.
20. Tendon du long extenseur propre du gros orteil avec son petit cordon accessoire.

#### EXTRÉMITÉ INFÉRIEURE DES MUSCLES DE LA CUISSE.

21. Vaste interne.
22. Couturier.
23. Droit interne.
24. Demi-membraneux.
25. Demi-tendineux.
26. Epanouissement des tendons sur le tibia.





Designé d'après nature par N. H. Jacob

Enl. de Benard



## MUSCLES DE LA JAMBE.

### PLAN EXTERNE.

MUSCLES JAMBIER ANTÉRIEUR, LONG EXTENSEUR DES ORTEILS, PÉRONIERS LATÉRAUX ET ANTÉRIEUR, SOLÉAIRE ET JUMENTAUX EXTERNE. — *Au pied* : PÉDIEUX, QUATRIÈME INTEROSSEUX DORSAL. — *A la cuisse* : EXTRÉMITÉ INFÉRIEURE DU TRICEPS ET DU BICEPS.

ADULTE (DEMI-NATURE).

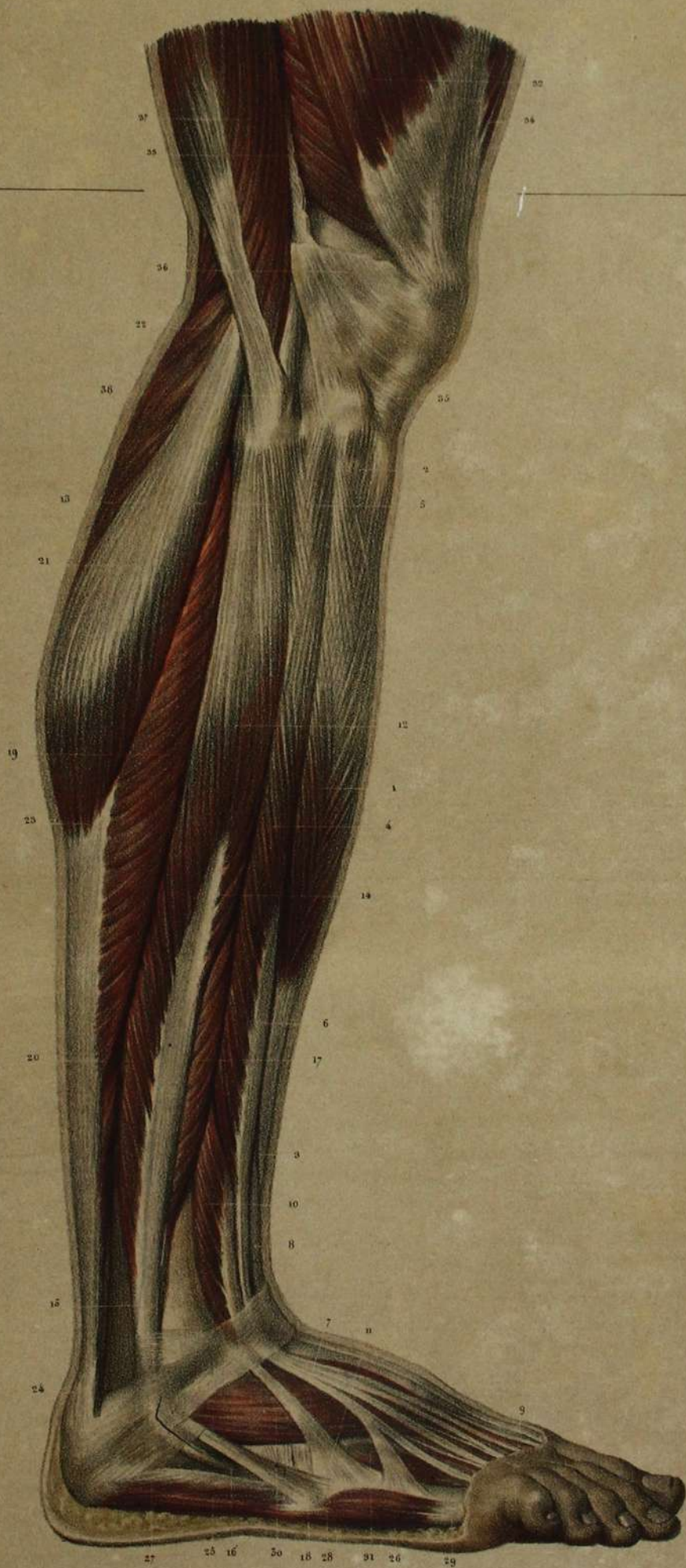### INDICATION DES CHIFFRES.

- |   |   |
|---|---|
| 1. Milieu du JAMBIER ANTÉRIEUR.   | 21. Milieu du JUMENTAUX EXTERNE.  |
| 2. Attache supérieure tibiale.  | 22. Son extrémité supérieure auprès de son attache au condyle externe.                      |
| 3. Point où le tendon inférieur se contourne en avant sur le tibia.   | 23. Insertion inférieure du jumeau sur l'aponévrose postérieure du soléaire.                |
| 4. Milieu du LONG EXTENSEUR DES ORTEILS.  | 24. Attache du tendon d'Achille au calcanéum.   |
| 5. Son attache supérieure tibiale.  | 25, 26. ABDUCTEUR DU PETIT ORTEIL. — 25. Ventre postérieur.                                 |
| 6. Naissance de son tendon inférieur.   | 26. Ventre antérieur.   |
| 7. Division du tendon principal en quatre cordons qui se distribuent aux quatre derniers orteils.                                     | 27. Attache postérieure au calcanéum.   |
| 8, 9. Tendon du long extenseur propre du gros orteil.   | 28. Attache moyenne au tubercule du cinquième os métatarsien.                               |
| 10. PÉRONIER ANTÉRIEUR.   | 29. Attache du tendon terminal à la première phalange du petit orteil.                      |
| 11. Attache de son tendon au cinquième os métatarsien.  | 30. PÉDIEUX. On aperçoit ses quatre tendons dans les intervalles de ceux du long extenseur. |
| 12. Milieu du LONG PÉRONIER LATÉRAL.  | 31. QUATRIÈME INTEROSSEUX DORSAL.   |
| 13. Son attache supérieure à la tête du péroné.   |   |
| 14. Naissance de son tendon inférieur.  |   |
| 15. Point où le même tendon s'enfonce avec celui du court péronier pour passer en commun sous la malléole externe.                    |   |
| 16. Point où il contourne le bord externe du pied pour traverser la voûte plantaire (voyez PLANCHE 142, FIGURE 3).                    |   |
| 17. Bord antérieur du court péronier latéral.   |   |
| 18. Attache de son tendon au tubercule du cinquième os métatarsien.   |   |
| 19. Milieu du SOLÉAIRE.   |   |
| 20. Attache inférieure sur son aponévrose postérieure qui sert également d'implantation aux jumeaux et d'où naît le tendon d'Achille. |   |

### EXTRÉMITÉ INFÉRIEURE DES MUSCLES DE LA CUISSE.

- |   |
|---|
| 32. VASTE EXTERNE.                        |
| 33. Son faisceau postérieur et inférieur. |
| 34. VASTE INTERNE.                        |
| 35. Tendon rotulien.                      |
| 36. Tendon de l'aponévrose fascia-lata.   |
| 37. BICEPS.                               |
| 38. Attache péronienne de son tendon.     |





Dessiné d'après nature par N. H. Jacob

Imp. par Benard



# MUSCLES DE LA JAMBE.

## PLAN POSTÉRIEUR PROFOND.

FIGURE 1. — *Troisième couche.*  
FIGURE 2. — *Quatrième couche.*  
FIGURE 3. — *Face plantaire du pied.*

MUSCLES POPLITÉ, LONG ET COURT PÉRONNIERS LATÉRAUX, LONG FLÉCHISSEUR PROPRE DU GROS ORTEIL, JAMBIER POSTÉRIEUR ET LONG FLÉCHISSEUR COMMUN DES ORTEILS.

ADULTE (DEMI-NATURE).

*Les chiffres ont la même signification dans les trois figures.*

### INDICATION DES CHIFFRES.

1. FIGURE 1. Milieu du POPLITÉ.
2. FIGURES 1, 2. Son attache fémorale.
- De 3 en 3. FIGURE 1. Son insertion sur le bord interne du tibia.
4. FIGURE 2. Gouttière ostéo-fibreuse dans laquelle il est contenu. Elle est limitée inférieurement par l'implantation de l'aponévrose postérieure du muscle sur la ligne poplitée.
5. FIGURE 1. Milieu du LONG PÉRONIER LATÉRAL.
6. FIGURES 1, 2. Son attache supérieure.
7. FIGURES 1, 2, 3. Son tendon dans le point où il s'enfonce sous la malléole externe.
8. FIGURE 3. Angle de réflexion du même tendon sur la facette du cuboïde. Il s'y développe fréquemment un os sésamoïde. Au-delà, le tendon est vu dans sa gaine fibreuse.
9. FIGURE 3. Son insertion à la tête du premier os métatarsien.
10. FIGURES 1, 2. Milieu du COURT PÉRONIER LATÉRAL.
11. FIGURE 2. Limite de son implantation supérieure.
12. FIGURE 3. Son extrémité inférieure.
- 12<sup>1</sup>. FIGURE 3. Point où son tendon s'enfonce entre celui du long péronier et la malléole.
13. FIGURE 3. Son insertion au tubercule du cinquième os métatarsien.
14. FIGURE 1. Milieu du LONG FLÉCHISSEUR PROPRE DU GROS ORTEIL.
15. FIGURES 1, 2. Limite de son insertion supérieure péronienne.
16. FIGURES 1, 2, 3. Point où son tendon inférieur s'enfonce dans sa gaine, sous la voûte du calcanéum.
- 17, 18. FIGURE 3. Son trajet sous la voûte plantaire. (Voyez PLANCHE 144.)
19. FIGURES 1, 2. JAMBIER POSTÉRIEUR.
20. FIGURES 1, 2. Limite de son implantation supérieure, divisée en trois faisceaux.
21. FIGURES 1, 2. Son tendon, près de franchir la malléole interne.
22. FIGURE 3. Son insertion sur la tubérosité du scaphoïde.
23. FIGURES 1, 2. Milieu du LONG FLÉCHISSEUR COMMUN DES ORTEILS.
24. FIGURES 1, 2. Limite de son attache supérieure. — Voyez pour l'implantation de son bord interne en avant du tibia, PLANCHE 140.
25. FIGURES 1, 2, 3. Son tendon inférieur dans le point de sa réflexion sous la malléole interne.
26. FIGURE 3. Sa division sous la voûte plantaire en quatre tendons qui vont se distribuer aux quatre derniers orteils. — Voyez PLANCHES 144 et 146.
27. FIGURE 2. LONG EXTENSEUR COMMUN DES ORTEILS.
28. FIGURES 1, 2. Tendon fémoral du jumeau interne.
29. FIGURES 1, 2. Tendon fémoral du jumeau externe uni à l'attache du plantaire grêle.
30. FIGURES 1, 2. Extrémité interne de l'attache supérieure du soléaire.
31. FIGURES 1, 2. Tendon tibio-capsulaire du demi-membraneux.
32. FIGURES 1, 2. Arcade fibreuse des vaisseaux tibio-poplités.
33. FIGURES 1, 2. Tendon péronien du biceps fémoral.
34. FIGURES 1, 2. Insertion du tendon d'Achille sur le calcanéum.
35. FIGURES 1, 2. Arcade fibreuse des vaisseaux tibio-plantaires.





Fig. 1.

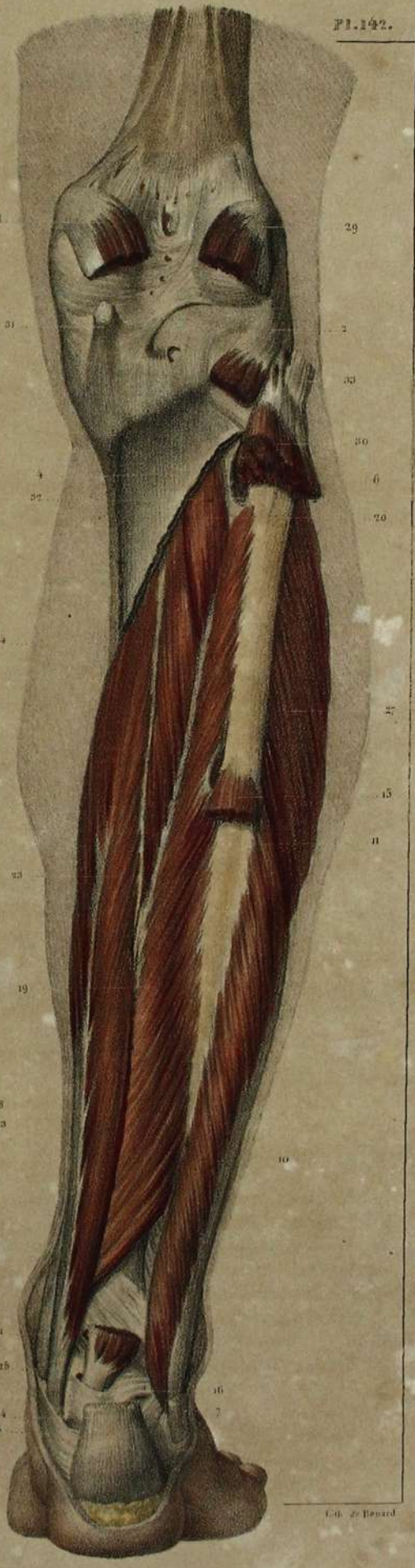

Fig. 2.

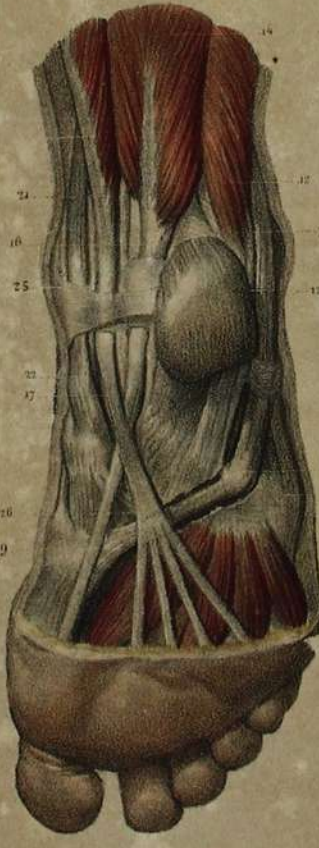

Fig. 3.



# MUSCLES DU PIED.

## PLAN DORSAL SUPERFICIEL.

MUSCLES PÉRONNIER ANTÉRIEUR, PÉDIEUX ET INTEROSSEUX DORSAUX. EXTRÉMITÉ INFÉRIEURE DES LONGS EXTENSEURS DES ORTEILS ET DU JAMBIER ANTÉRIEUR.

ADULTE (GRANDEUR NATURELLE).

### INDICATION DES CHIFFRES.

- |   |   |
|---|---|
| <p>A. Tibia.</p> <p>B. Premier os métatarsien.</p> <p>a, a. Ligament annulaire du tarse.</p> <p>b, b. Ligament métatarsien transverse antérieur.</p> <p>1. Tendon du jambier antérieur.</p> <p>2. Point où il contourne le premier cunéiforme pour s'insérer à sa tubérosité.</p> <p>3. LONG EXTENSEUR PROPRE DU GROS ORTEIL.</p> <p>4, 5. Son tendon bifurqué. — 4. Le petit tendon ; — 5, le gros.</p> <p>6. Insertion du gros tendon à la phalange unguifère du pouce.</p> <p>7. LONG EXTENSEUR COMMUN DES ORTEILS.</p> <p>8. Lieu de la division du tendon commun en quatre cordons qui vont se rendre à chacun des quatre derniers orteils.</p> <p>9. Membrane fibro-celluleuse qui réunit entre eux les tendons. Les deux autres se voient plus en dehors dans les espaces qu'ils remplissent.</p> <p>10. Tendon du second orteil sur la première phalange.</p> | <p>11. Son élargissement sur la première articulation interphalangienne.</p> <p>12. Son attache sur la phalange unguifère.</p> <p>13. PÉRONNIER ANTÉRIEUR.</p> <p>14. Attache de son tendon sur le cinquième os métatarsien.</p> <p>15. PÉDIEUX OU COURT EXTENSEUR COMMUN.</p> <p>16. Son premier faisceau.</p> <p>17. Attache du tendon de ce faisceau sur la première phalange du gros orteil.</p> <p>En dehors se voient les trois autres faisceaux du pédieux, entre les tendons du long extenseur commun.</p> <p>18. PREMIER INTEROSSEUX DORSAL. Les autres sont plus ou moins aperçus entre les tendons de deux extenseurs communs.</p> <p>19. Bord libre du court fléchisseur du petit orteil.</p> <p>20. Bord libre de l'adducteur du gros orteil.</p> <p>21. Extrémité inférieure du long péronier latéral.</p> <p>22. Extrémité du long fléchisseur commun des orteils.</p> |
|---|---|



# MUSCLES DU PIED.

## FACE PLANTAIRE.

FIGURE 1. — PREMIÈRE COUCHE. — FIGURE 2. — DEUXIÈME COUCHE.

MUSCLES COURT FLÉCHISSEUR COMMUN, ADDUCTEUR DU GROS ORTEIL ET ABDUCTEUR DU PETIT, COURT FLÉCHISSEUR DE L'UN ET DE L'AUTRE, ACCESSOIRE DU LONG FLÉCHISSEUR ET LOMBRICAUX.

ADULTE (GRANDEUR NATURELLE).

Les deux figures sont numérotées en commun.

### INDICATION DES CHIFFRES.

1. FIGURE 1. Milieu du COURT FLÉCHISSEUR DES ORTEILS.
2. FIGURE 1. Son attache postérieure calcanienne. A un pouce et demi est coupée l'aponévrose plantaire qui en est inséparable.
3. FIGURE 1. Lieu de sa division en quatre tendons, qui se distribuent aux quatre derniers orteils.
4. FIGURE 1. Tendon du troisième orteil, dans le point où il se bifurque pour former les deux bandelettes qui l'attachent à la deuxième phalange. Le tendon analogue du second orteil est coupé pour laisser apercevoir celui du long fléchisseur.
5. FIGURE 1. Attache des bandelettes latérales à la deuxième phalange.
5. FIGURE 2. *Second orteil.* Connexions des deux tendons fléchisseurs.
6. FIGURE 1. Attache calcanienne du faisceau superficiel de l'ADDUCTEUR DU GROS ORTEIL.
7. FIGURE 1. Faisceau profond du même muscle.
8. FIGURE 2. Section du muscle à la naissance de son tendon.
9. FIGURES 1, 2. Attache métatarso-phalangienne du tendon.
10. FIGURES 1, 2. Faisceau interne du COURT FLÉCHISSEUR DU GROS ORTEIL.
11. FIGURES 1, 2. Son attache à l'os sésamoïde interne. Au-dessus, il s'insère dans toute sa hauteur sur le tendon de l'adducteur.
12. FIGURES 1, 2. Faisceau externe du même muscle. On voit en bas son attache à l'os sésamoïde externe. (Voyez, pour l'attache supérieure, PLANCHE 146.)
13. FIGURE 1. Attache calcanienne de l'ABDUCTEUR DU PETIT ORTEIL.
14. FIGURE 1. Son ventre charnu postérieur externe.
15. FIGURE 1. Son ventre postérieur interne.
16. FIGURE 1. Sa bandelette fibreuse d'insertion.
17. FIGURE 1. Attache de la bandelette au tubercule du cinquième os métatarsien.
18. FIGURE 1. Ventre charnu antérieur.
19. FIGURE 1. Insertion à la première phalange du petit orteil.
20. FIGURES 1, 2. Tendon du LONG FLÉCHISSEUR PROPRE DU GROS ORTEIL dans le point où il se dégage de la gouttière du calcaneum.
21. FIGURES 1, 2. Son trajet dans la gouttière du court fléchisseur du gros orteil.
22. FIGURES 1, 2. Son aplatissement dans la gouttière qui sépare les deux os sésamoïdes.
23. FIGURES 1, 2. Son insertion dans la deuxième phalange du gros orteil.
24. FIGURE 2. Tendon du LONG FLÉCHISSEUR COMMUN DES ORTEILS au point de sa réflexion sous l'épine du calcaneum, sa gaine étant ouverte.
25. FIGURES 1, 2. Point où il croise le tendon du long fléchisseur propre.
26. FIGURE 2. Lieu de sa division en quatre tendons, qui vont aux quatre derniers orteils.
27. FIGURE 1. Tendon du deuxième orteil dans sa gaine ouverte. — FIGURE 2. Son insertion phalangienne. — 27'. FIGURE 1. Le tendon semblable coupé au troisième orteil.
28. FIGURE 2. ACCESSOIRE DU LONG FLÉCHISSEUR COMMUN.
- 29, 30. Ses insertions calcaniennes externe et interne. Au-dessus se voient les attaches coupées des court fléchisseur commun, adducteur du gros orteil et abducteur du petit.
- De 31 en 31. FIGURE 2. Insertion de l'accessoire sur le tendon du long fléchisseur commun.
- 32, 33, 34, 35. FIGURE 2. Les quatre lombricaux du premier au dernier. Au-dessous se voient leurs insertions digitales.
36. FIGURES 1, 2. COURT FLÉCHISSEUR DU PETIT ORTEIL.
37. FIGURE 2. Son insertion postérieure ostéo-fibreuse. Au-dessus une découpeure laisse apercevoir le tendon réfléchi du long péronier latéral dans sa gaine.
38. FIGURE 2. Attache du même muscle à la première phalange du petit orteil.
39. FIGURES 1, 2. TROISIÈME INTEROSSEUX PLANTAIRE.



## MUSCLES DU PIED.

### PLANS PROFONDS, DORSAL ET PLANTAIRE.

- FIGURE 1. — *Pédieux*.  
FIGURE 2. — *Interosseux dorsaux* (face dorsale).  
FIGURE 3. — *Interosseux dorsaux* (face plantaire).  
FIGURE 4. — *Interosseux plantaires*.

ADULTE (DEMI-NATURE).

Les signes ont la même valeur dans les quatre figures.

#### INDICATION DES CHIFFRES.

- |   |  |
|---|--|
| 1. FIGURE 1. PÉDIEUX.— Son attache postérieure calcaneienne.              | 19. FIGURES 1, 2, 3. Son tendon digital.   |
| 2. FIGURE 1. Premier faisceau.  | 20. FIGURES 1, 2, 3. QUATRIÈME INTEROSSEUX DORSAL.   |
| 3. FIGURE 1. Attache de son tendon à la première phalange du gros orteil. | 21. FIGURE 3. Son attache tarsienne inférieure.  |
| 4. FIGURE 1. Deuxième faisceau.   | 22. FIGURES 1, 2, 3. Son tendon digital.   |
| 5. FIGURE 1. Attache de son tendon.                                       | 23. FIGURE 4. PREMIER INTEROSSEUX PLANTAIRE.   |
| 6. FIGURE 1. Troisième faisceau.  | 24. FIGURE 4. Son attache tarsienne inférieure.  |
| 7. FIGURE 1. Attache de son tendon.                                       | 25. FIGURE 4. Son tendon digital.  |
| 8. FIGURE 1. Quatrième faisceau.  | 26. FIGURE 4. DEUXIÈME INTEROSSEUX PLANTAIRE.  |
| 9. FIGURE 1. Attache de son tendon.                                       | 27. FIGURE 4. Son attache tarsienne inférieure.  |
| 10. FIGURES 1, 2, 3. PREMIER INTEROSSEUX DORSAL.                          | 28. FIGURE 4. Son tendon digital.  |
| 11, 12. FIGURES 2, 3. Son insertion postérieure sur les deux faces.       | 29. FIGURE 4. TROISIÈME INTEROSSEUX PLANTAIRE.   |
| 13. FIGURES 1, 2, 3. Attache de son tendon sur la première phalange.      | 30. FIGURE 4. Son attache tarsienne inférieure.  |
| 14. FIGURES 1, 2, 3. DEUXIÈME INTEROSSEUX DORSAL.                         | 31. FIGURE 4. Son tendon digital.  |
| 15. FIGURE 3. Son insertion postérieure plantaire.                        | 32. FIGURE 1. Court fléchisseur du petit orteil.   |
| 16. FIGURES 2, 3. Son tendon digital.                                     | 33. FIGURE 1. Extrémité du tendon du long extenseur du gros orteil.                          |
| 17. FIGURES 1, 2, 3. TROISIÈME INTEROSSEUX DORSAL.                        | 34, 35, 36, 37. FIGURE 1. Extrémité des quatre tendons du long extenseur commun des orteils. |
| 18. FIGURE 3. Son attache tarsienne inférieure.                           |  |



# MUSCLES DU PIED.

## FACE PLANTAIRE.

FIGURE 1. — *Troisième couche.*

FIGURE 2. — *Quatrième couche.*

FIGURE 3. — *Coupe dans l'articulation tibio-tarsienne (surface jambière).*

FIGURE 4. — *Coupe dans l'articulation tarso-métatarsienne (surface tarsienne).*

### ADULTE (GRANDEUR NATURELLE).

Les signes ont la même valeur dans les figures 1 et 2. Les figures 3 et 4 sont marquées isolément.

### INDICATION DES CHIFFRES.

#### FIGURES 1 ET 2.

Le pied est représenté dans toute sa longueur jusqu'au milieu de la première phalange des orteils. Sur la FIGURE 2 se trouvent inscrits, dans sa portion tarsienne, les détails de la syndesmologie. (Voyez la PLANCHE 58 et son explication.)

1. FIGURE 1. ACCESSOIRE DU LONG FLÉCHISSEUR.

2. FIGURE 1. Attache calcanienne. Elle est un peu différente de ce que nous l'avons vue PLANCHE 145.

De 3 en 3°. FIGURE 1. Attache de l'accessoire sur le tendon du long fléchisseur commun des orteils.

De 4 en 4°. FIGURE 1. Fragment du tendon du long fléchisseur renversé en bas et en dehors pour laisser voir l'insertion du muscle accessoire. — 4° montre la division du tendon commun en ses quatre cordons.

5. FIGURE 1. Fragment du tendon du long fléchisseur propre du gros orteil. Il sert également d'insertion à l'accessoire par une languette fibreuse de 5° en 3.

6. FIGURE 1. Faisceau profond de l'ADDUCTEUR DU GROS ORTEIL.

7, 7. FIGURE 1. Son attache calcanienne.

8. FIGURE 1. Coupe du faisceau superficiel. (Voyez PLANCHE 145.)

9. FIGURES 1, 2. Son tendon.

10. FIGURES 1, 2. Faisceau interne du COURT FLÉCHISSEUR DU GROS ORTEIL.

11. FIGURES 1, 2. Son tendon tarsien. — 11°. Naissance du faisceau externe.

12. FIGURES 1, 2. Insertion double de l'adducteur et du faisceau interne du court fléchisseur du gros orteil: le premier à la première phalange, le second à l'os sésamoïde interne. On voit également l'attache de son bord interne le long du tendon du muscle précédent.

13. FIGURES 1, 2. Faisceau externe du même muscle.

14. FIGURES 1, 2. Son attache antérieure à l'os sésamoïde externe.

15. FIGURES 1, 2. ABDUCTEUR OBLIQUE DU GROS ORTEIL, également formé de deux faisceaux.

16. FIGURE 2. Son attache tarsienne ostéo-fibreuse.

17. FIGURES 1, 2. Son insertion phalangienne.

18. FIGURES 1, 2. TRANSVERSE DES ORTEILS. Il commence (19) à la quatrième articulation métatarso-phalangienne, dans la FIGURE 1, et à la cinquième dans la FIGURE 2.

20. FIGURE 1. ABDUCTEUR DU PETIT ORTEIL. — 21. Son attache calcanienne. — 22. Sa bandelette fibreuse d'insertion à l'apophyse du cinquième os métatarsien. Ce muscle présente également ici une variété très commune. Son faisceau antérieur (23) est étroit, et son attache rétrécie 25. Il envoie une bandelette fibreuse (24) qui se fixe sur la quatrième articulation métatarso-phalangienne. (Voyez, pour la disposition la plus normale, PLANCHE 145.)

26. FIGURES 1, 2. COURT FLÉCHISSEUR DU PETIT ORTEIL. — 27. Son insertion phalangienne. Entre lui et l'abducteur oblique se voient les derniers interosseux.

#### FIGURE 3.

A. Surface articulaire astragalienne du tibia.

B. Surface articulaire de la malléole péronienne. Autour de l'articulation règnent la capsule et les ligaments. Les chiffres indiquent les tendons coupés et environnés de leurs gaines: 1, jambier antérieur; 2, long extenseur propre; 3, les quatre tendons du long extenseur commun; 4, péronier antérieur; 5, jambier postérieur; 6, long fléchisseur commun; 7, long fléchisseur propre; 8, court péronier latéral; 9, long péronier latéral; 10, tendon d'Achille.

#### FIGURE 4.

A, B, C, D. Surface articulaire tarsienne: A, B, C, grand, petit, et moyen cunéiformes; D, cuboïde.

1. PÉDIEUX; 2, tendon du long extenseur propre; 3, les quatre tendons du long extenseur commun; 4, tendon du péronier antérieur; 5, accessoire; 6, tendon du long fléchisseur commun; 7, tendon du long fléchisseur propre; 8, tendon du long péronier latéral dans sa gaine; 9, adducteur du gros orteil; 10, son court fléchisseur; 11, court fléchisseur commun; 12, tendon du court péronier latéral; 13, abducteur du petit orteil.



# APONÉVROSES DU COU.

ADULTE (GRANDEUR NATURELLE).

## INDICATION DES LETTRES ET DES CHIFFRES.

FIGURE 1.

La tête est sciée verticalement sur le diamètre transversal; la figure montre les aponévroses profondes sur le plan postérieur du pharynx, depuis la base du crâne jusqu'à la zone cervicale du thorax.

- A. Corps sphéno-basilaire.
- B, B. Rochers des temporaux.
- C. Septième vertèbre cervicale.
- D, D. Clavicules coupées à leur tiers externe.
- E, E. Premières côtes.
- F. Première vertèbre dorsale.

*Côté droit* : Aponévrose prévertébrale.

- 1, 1, 1. Section de l'aponévrose sur le plan moyen.
- 2. Attache au corps sphéno-basilaire.
- 3. Insertion à l'occipital, près de l'éminence jugulaire.
- 4, 4, 4, 4. Etendue de l'aponévrose derrière le pharynx et l'œsophage.
- 5, 5. Lamelle qui s'en détache, pour passer derrière l'artère carotide et la veine jugulaire interne, dont on aperçoit le relief au travers.
- 6, 6, 6. Continuation de la même lamelle avec le feuillet postérieur du sterno-cléido-mastoidien.
- 7. Attache sur le corps de la septième vertèbre cervicale.
- 8. Insertion sur l'apophyse transverse de la même vertèbre.
- 9. Insertion claviculaire. Dans l'espace intermédiaire de l'une à l'autre de ces dernières attaches, le feuillet aponévrotique se perd sur les enveloppes fibro-celluleuses de la veine sous-clavière et du muscle sterno-cléido-mastoidien, en formant une cloison qui sépare l'artère carotide et la veine jugulaire interne de la veine sous-clavière.
- 10. Orifice de la veine sous-clavière qui traverse la cloison.
- 11. Artère sous-clavière.
- 12. Sterno-cléido-mastoidien.
- 13. Peaucier.

*Côté gauche* : Aponévrose pharyngienne postérieure.

- 14, 14, 14. Etendue de l'aponévrose sur la face postérieure du pharynx et le corps thyroïde.
- 15, 15. Son attache à la base du crâne.
- 16. Son insertion sur l'angle de la mâchoire. Au-dessus elle contourne les muscles styliens, et se confond avec l'aponévrose du ptérygoïdien interne.
- 17. Sa terminaison inférieure, où elle s'attache sur la clavicule et le feuillet postérieur du sous-clavier, en enveloppant le scapulo-hyoïdien. — Entre cette aponévrose pharyngienne et l'aponévrose prévertébrale, figurée de l'autre côté, rampent les gros vaisseaux du cou.

FIGURE 2.

Cloison aponévrotique cervico-thoracique, formant une sorte de *diaphragme fibreux*, qui remplit la ceinture des deux premières côtes, et trace la séparation entre la cavité thoracique et le cou.

- A. Deuxième vertèbre dorsale.

- B. Première pièce du sternum.
  - C, C. Les deux premières côtes.
  - D, D. Extrémité vertébrale des deux secondes côtes coupées.
- Les détails de l'aponévrose varient un peu d'un côté à l'autre, suivant la disposition des gros vaisseaux qui la traversent.
- 1, 1. *Des deux côtés* : Etendue de l'aponévrose entre les gros vaisseaux et les deux premières côtes.
  - 2, 2. *Idem*. Insertion aux premières côtes.
  - 3, 3. Insertion sur le corps de la seconde vertèbre dorsale.
  - 4, 4. Lamelle intermédiaire aux gros vaisseaux; elle s'attache au milieu, à leurs parois, en avant, à la première pièce du sternum, où elle forme un cul-de-sac, et, en arrière, à la première vertèbre cervicale.
  - 5. Aponévrose sur le sternum.
  - 6. Section de la trachée-artère.
  - 7. Section de l'œsophage.
  - 8. Tronc artériel brachio-céphalique.
  - 9. Tronc veineux brachio-céphalique droit.
  - 10. Tronc veineux brachio-céphalique gauche. Une lamelle fibreuse transversale unit les deux côtés de l'aponévrose.
  - 11. Artère carotide gauche.
  - 12. Artère sous-clavière gauche.
  - 13. Coupe de l'attache du long du cou.

FIGURE 3.

- Plan de section du cou, vu par le côté qui appartient à la tête.
- 1. Cinquième vertèbre cervicale.
  - 2. Section transversale du cartilage cricoïde. Dans l'intervalle se voit la cavité du larynx et l'orifice de la glotte.
  - 3. Section de l'œsophage.
  - 4. Aponévrose prévertébrale.
  - 5. Aponévrose pharyngienne postérieure.
  - 6. Constricteur moyen.
  - 7. Corps thyroïde.
  - 8. Long du cou.
  - 9. Scalène postérieur.
  - De 10 en 10. Angulaire.
  - 11. Sterno-mastoidien.
  - 12. Sterno-hyoïdien.
  - 13. Scapulo-hyoïdien.
  - 14. Sterno-thyroïdien.
  - 15. Crico-thyroïdien.
  - 16. Trapèze.
  - 17. Splénius.
  - 18. Les deux complexus.
  - 19. Demi-épineux du cou et transversaire épineux.
  - 20, 20, 20, 20. Aponévrose cervicale superficielle.
  - 21. Gros vaisseaux du cou.
  - 22. Artère vertébrale.



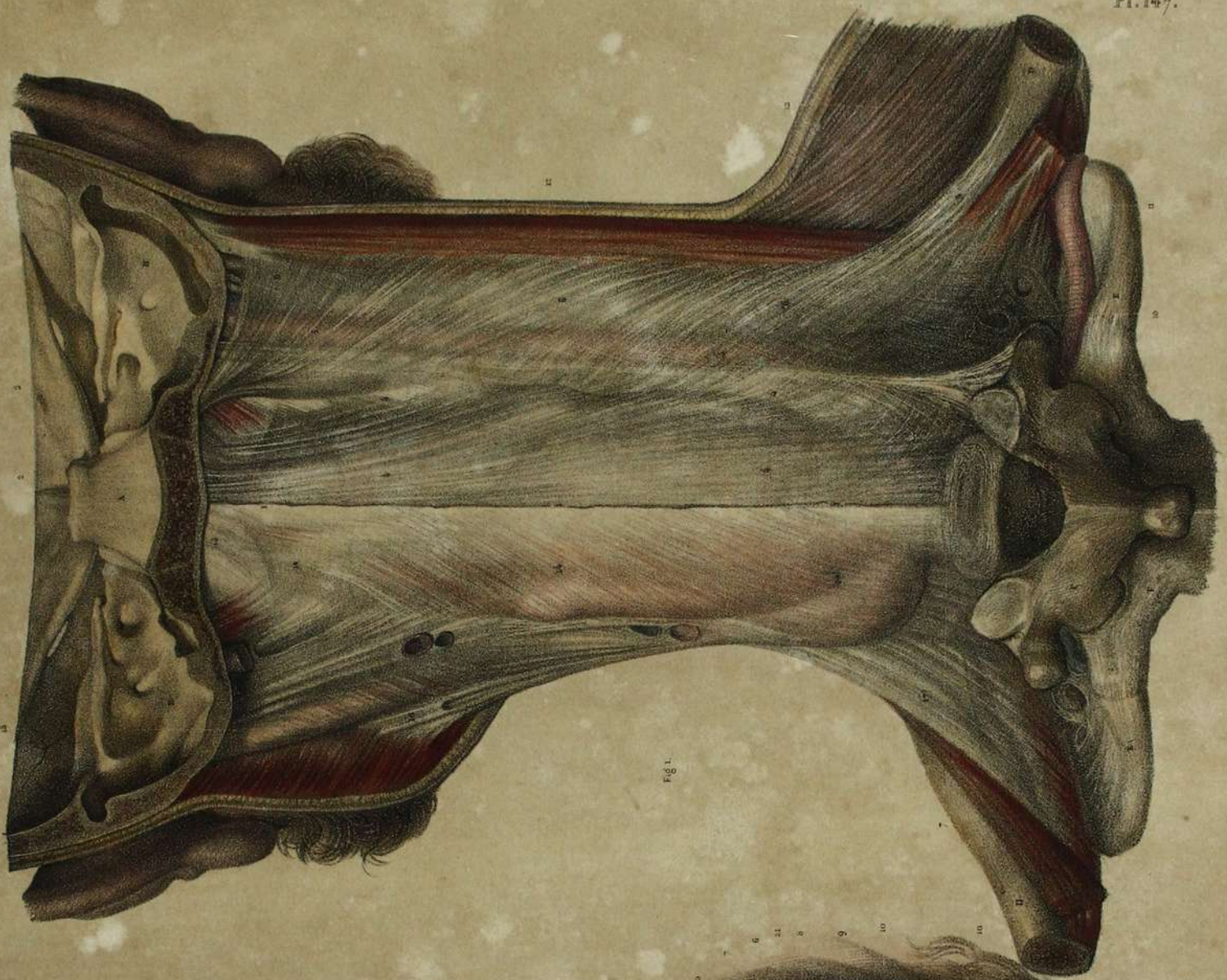

Fig. 1

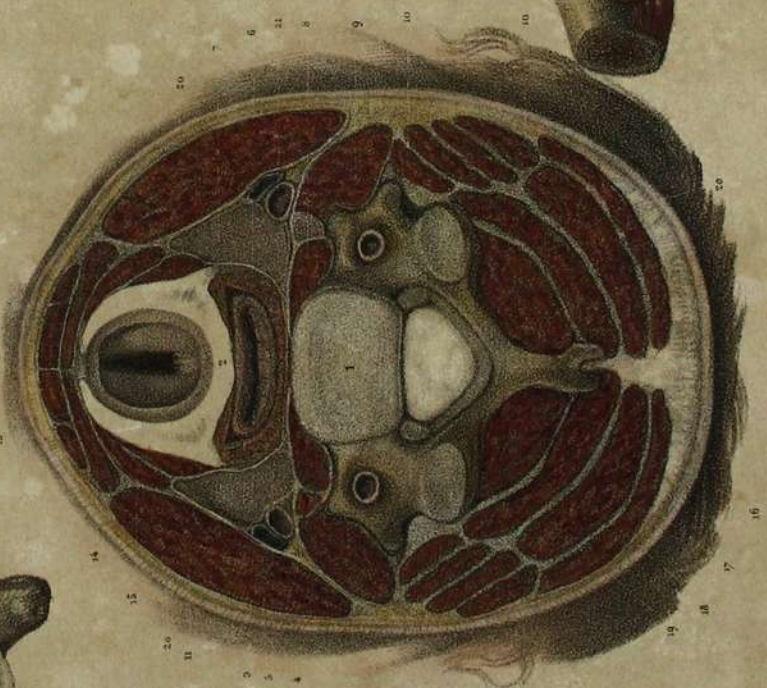


Fig. 2

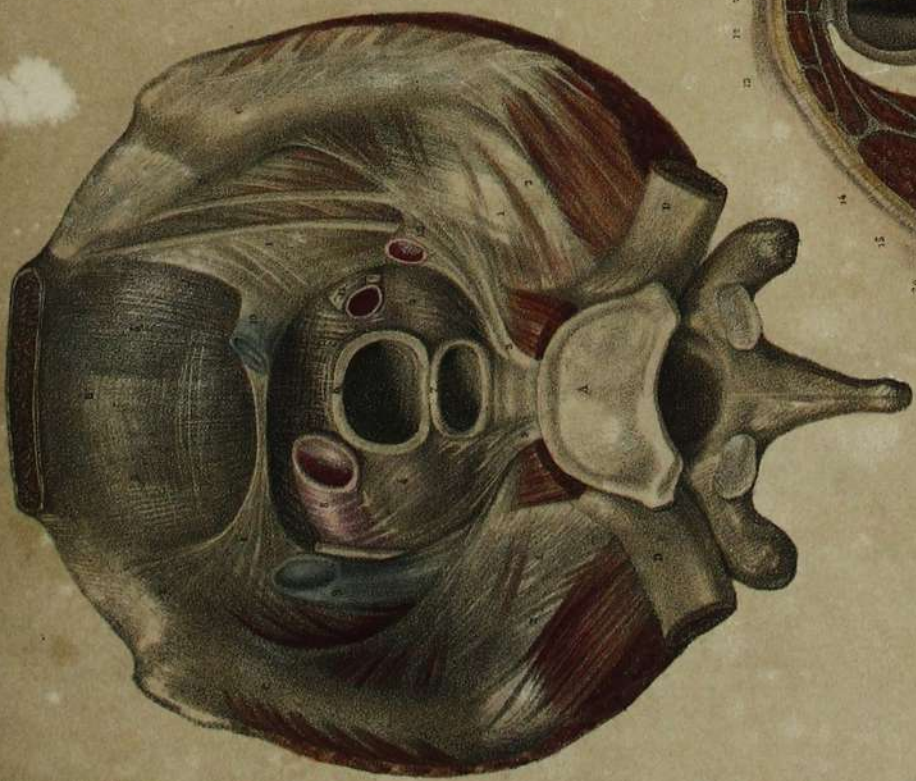


Fig. 3



PLANCHE 148.

APONÉVROSES DU BASSIN.

ADULTE (GRANDEUR NATURELLE).

FIGURE 1. — *Aponévrose du périnée.* — FIGURE 2. — *Fascia superficialis inguinal.*

Voyez, pour les aponévroses de la cavité pelvienne, PLANCHE 106; et, pour les fascia transversalis et le canal inguinal, PLANCHES 69, 70, 71 et 72.

FIGURE 1.

Le côté gauche représente le fascia superficialis périnéal, formé de lamelles fibro-celluleuses, circonscrivant des cellules adipeuses. Le côté droit montre la surface de l'aponévrose périnéale inférieure sous-jacente aux muscles.

Côté gauche: 1, 1, 1. Surface du fascia superficialis périnéal. — 2, 2. Son extrémité antérieure, où il s'amincit en une toile fibro-celluleuse qui se continue avec le dartos. — 3. Portion interne, très mince, qui revêt le sphincter du rectum. — 4. Lamelle fibreuse postérieure adhérente au corps de la peau. — 5. Coupe du fascia sur le plan moyen, en arrière, où il augmente d'épaisseur. — 6, 6. Section dans le pli de la cuisse, où il se confond avec le pannicule adipeux fémoral.

Côté droit: 7, 7. Surface de l'aponévrose inférieure du périnée, à fibres transversales. — De 8 en 8. Bord du grand ligament sacro-sciatique, qui lui donne attache. — De 9 en 9. Son inser-

tion à l'ischion. — 10, 11. Extrémité antérieure de l'aponévrose qui revêt: 10, l'ischion caverneux; 11, le bulbo-caverneux. — 12, 12. Naissance de l'aponévrose fémorale. — 13. Enveloppe fibro-celluleuse du grand fessier.

FIGURE 2.

1, 1, 1. Fascia superficialis abdominal qui se continue avec celui de l'aîne. — 2, 2, 2. Fascia superficialis inguinal, éraillé par de nombreuses cellules graisseuses ellipsoïdes. — 3, 3, 3. Portion fémorale du même fascia. — 4. Point où il enveloppe le cordon spermatique à sa sortie de l'anneau inguinal. — 5. Son prolongement vaginiforme sur le cordon. — 6, 6. Ligne de fusion du fascia superficialis dans l'aponévrose fémorale. — 7. Réflexion du fascia sur l'épine iliaque antérieure et supérieure.

8. *Pénis.*

9. *Testicules.*

PLANCHE 149.

APONÉVROSE D'ENVELOPPE DU MEMBRE THORACIQUE.

ADULTE (DEMI-NATURE).

FIGURE 1. — *Plan antérieur.* — FIGURE 2. — *Plan postérieur.*

FIGURE 1.

1. Aponévrose deltoïdienne formée par une simple toile celluleuse à mailles entrecroisées.

2. *Bandelette deltoïdienne* qui se détache du bord antérieur du tendon huméral, et vient renforcer l'aponévrose brachiale au-devant du biceps.

3, 3, 3. Aponévrose brachiale antérieure formée de fibres obliques descendantes du bord externe ou de la cloison du triceps, et qui va rejoindre en bas les fibres ascendantes de l'épitrôchlée.

4. Saillie sous-aponévrotique du nerf médian.

5. Faisceau rayonné de l'épitrôchlée, dont les fibres divergentes rejoignent celles des aponévroses brachiale et antibrachiale, les fortifient et les unissent.

6. Tendon du biceps vu au travers de l'aponévrose.

7. *Bandelette bicapitale* qui renforce en dedans l'aponévrose antibrachiale.

8. Creux ou pli du bras, où l'aponévrose sert de lien entre les muscles supinateurs et pronateurs. — Elle est traversée par le trou de passage de la veine radiale sous-cutanée.

9, 9, 9. Aponévrose antibrachiale antérieure formée de fibres courbes transversales à concavité supérieure.

10. Portion inférieure plus épaisse, dite le *ligament annulaire du carpe.*

11. Tendon du palmaire grêle, placé un peu au-devant de l'apo-

névrose, et dont on voit en bas l'épanouissement formant l'angle supérieur de l'aponévrose palmaire.

FIGURE 2.

1. Aponévrose deltoïdienne qui procède de la ceinture osseuse scapulaire. — En haut, sur l'articulation acromio-claviculaire, se voit la bourse synoviale sous-cutanée.

2, 2. Aponévrose brachiale postérieure qui revêt le triceps.

3. Petite aponévrose postérieure de l'anconé. — Au-dessus est la bourse sous-cutanée de glissement de l'olécrâne.

4, 4. Aponévrose propre du cubital postérieur.

5. *Bandelette d'origine* de l'aponévrose d'enveloppe des muscles extenseurs.

6, 6, 6, 6. Aponévrose d'enveloppe des extenseurs. Ses fibres sont transversales; elle est renforcée en dedans par les cloisons intermusculaires.

7, 7. Aponévroses à fibres obliques des supinateurs.

8. Aponévrose des adducteurs et extenseurs du pouce et de l'indicateur. — De l'un et de l'autre côté se voient les bourses synoviales sous-cutanées du radius et du cubitus.

9, 9. Portion épaissie de l'aponévrose antibrachiale postérieure formant le ligament annulaire du carpe.

10, 10. Aponévrose dorsale de la main. — Sur l'articulation métacarpo-phalangienne du médius, est représentée l'une des nombreuses synoviales sous-cutanées de la main.



Fig. 1.



Fig. 2.





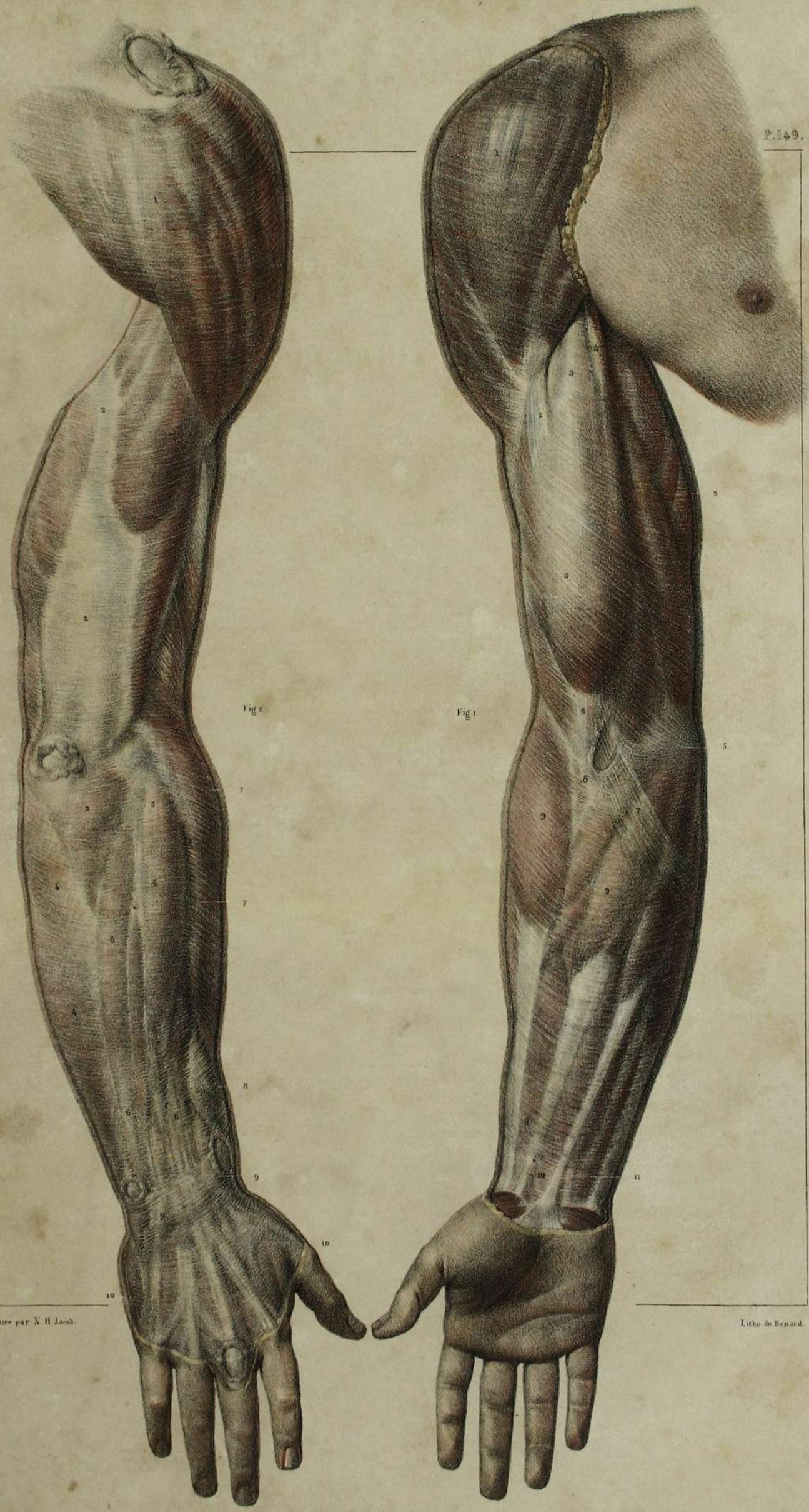

Fig 2

Fig 1

Dessiné d'après nature par N H Jacob.

Litho de Benard.



LOGES ET CLOISONS APONÉVROTQUES

DES MUSCLES DU BRAS ET DE L'AVANT-BRAS.

ADULTE (DEMI-NATURE).

FIGURE 1. — *Couche superficielle antérieure.*

FIGURE 2. — *Seconde couche antérieure.*

FIGURE 3. — *Couche superficielle postérieure.*

On a exagéré à dessein l'épaisseur des diverses lames fibreuses pour mieux faire comprendre leur disposition; toutefois le fond des loges laisse apercevoir en demi-transparence les muscles sous-jacens.

INDICATION DES CHIFFRES.

Les signes sont placés dans l'intérieur des loges musculaires, lesquelles sont bornées elles-mêmes par les plans de section des cloisons, soit aponévrotiques, soit fibro-celluleuses.

FIGURE 1.

- 1, 1. Extrémité inférieure de la loge du biceps brachial.
2. Tendon du biceps coupé un peu au-dessus de son insertion.
3. Insertion à l'épitrôchlée, du tendon aponévrotique commun des muscles rond pronateur, radial antérieur, palmaire grêle, cubital antérieur.
4. Loge du rond pronateur comprise entre ses deux extrémités coupées.
- 5, 5. Loge du radial antérieur.
6. Extrémité de son tendon.
7. Loge du palmaire grêle.
8. Son tendon coupé.
9. Loge du cubital antérieur.
10. Son tendon coupé.
- 11, 11. Loge du long supinateur.
12. Son tendon coupé.
13. Lame fibro-celluleuse qui revêt le fléchisseur sublime.
14. Aponévrose palmaire.

FIGURE 2.

- 1, 1. Loge du brachial antérieur.
2. Aponévrose interne du bras.
3. Son aponévrose externe.
4. Tendon du brachial antérieur coupé.
5. Insertion du fléchisseur superficiel des doigts à l'épitrôchlée.
- 6, 6, 6, 6. Loge du fléchisseur superficiel.
7. Tendons coupés du même muscle.
8. Son attache cubitale.

9. Extrémité inférieure de la gaine du rond pronateur.
10. Extrémité supérieure coupée du long supinateur.
11. Extrémité coupée des radiaux externes.
- 12, 12. Loge des radiaux.
13. Aponévrose superficielle qui revêt les fléchisseurs profonds et le rond pronateur.

FIGURE 3.

- 1, 1. Loge de l'extrémité inférieure du triceps brachial.
2. Coupe du tendon olécrânien.
3. Aponévrose externe du bras.
4. Extrémité supérieure de la loge du long supinateur. Ce muscle est coupé dans la ligne suivant laquelle il se contourne en avant.
- 5, 5. Loge du premier radial externe.
6. Loge de l'anconé.
7. Attache commune des extenseurs à l'épicondyle.
- 8, 8. Loge du second radial externe.
9. Son tendon coupé.
- 10, 10. Loge du long extenseur commun.
11. Ses tendons coupés.
12. Loge de l'extenseur propre du petit doigt.
13. Son tendon coupé.
- 14, 14. Loge du cubital postérieur.
15. Son tendon coupé.
16. Attache du cubital antérieur à l'épitrôchlée.
- 17, 17. Sa loge aponévrotique.
18. Son tendon coupé.
- 19, 19. Aponévrose superficielle de la main.



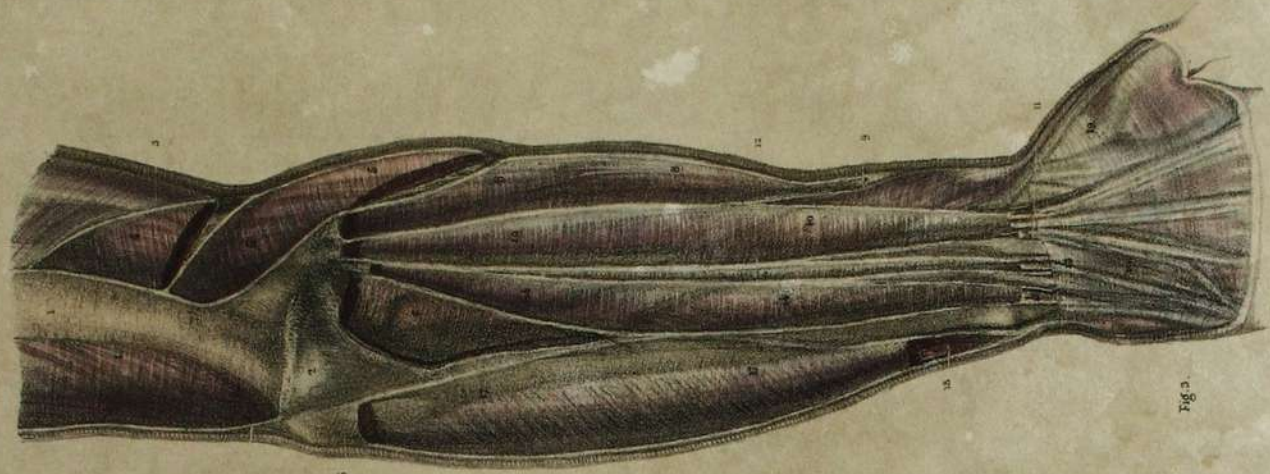


Fig. 1.

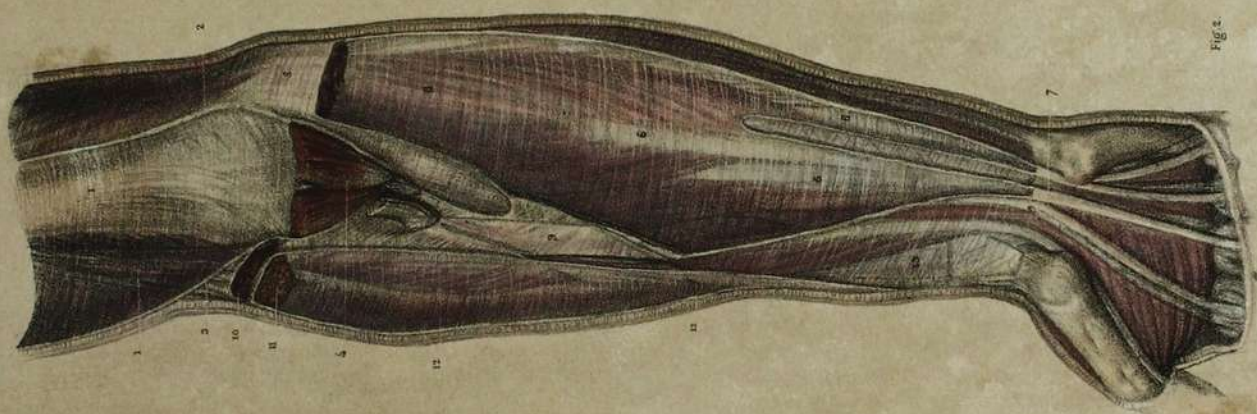


Fig. 2.

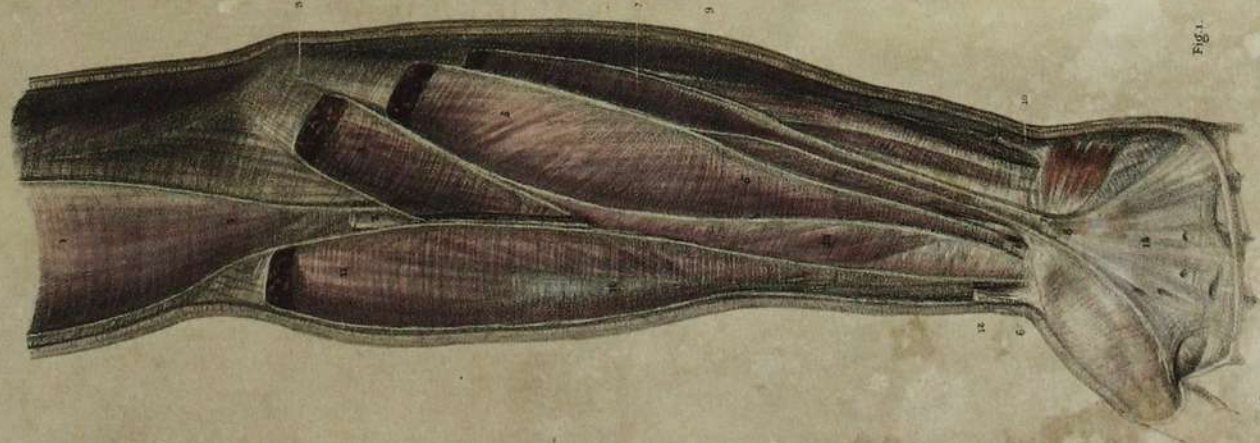

Fig. 3.



# APONÉVROSE PALMAIRE

## ET COUPES TRANSVERSALES DES MUSCLES ET DES CLOISONS APONÉVROTQUES DU BRAS ET DE L'AVANT-BRAS.

ADULTE (GRANDEUR NATURELLE).

### INDICATION DES LETTRES ET DES CHIFFRES.

#### FIGURE 1.

Aponévrose palmaire. — Les doigts ne sont pas suivis au-delà des premières articulations phalangiennes.

1. Ligament annulaire du carpe.
2. Tendon du cubital antérieur.
3. Tendon du palmaire grêle.
4. Milieu de l'aponévrose palmaire.
- 5, 5, 5, 5, 5. Bandelettes digitales de l'aponévrose qui se séparent en divergeant. Dans leurs intervalles se voient les arcades fibreuses vasculaires.
- 6, 6, 6, 6. Bandelettes transversales qui servent à lier les premières.
7. Suture moyenne en X sur la tête du troisième os métacarpien.
- De 8 en 8. Bandelette transversale sous-cutanée, qui forme un ligament transverse sur les têtes des premières phalanges.
- 9, 9, 9, 9. Points de jonction avec les gaines des tendons fléchisseurs. — Les deux sutures médianes se font par les entre-croisements en X.
- De 10 en 10. Coupe de l'aponévrose sur l'éminence thénar, suivant une ligne où elle se perd dans le corps de la peau.
11. Lame fibro-celluleuse qui revêt les muscles de l'éminence thénar.
12. Lame fibro-celluleuse qui revêt les muscles de l'éminence hypothénar.
13. Muscle palmaire cutané.

#### FIGURE 2.

- A. Humérus.
1. Section du biceps.
  2. *Idem*, du triceps brachial.
  3. *Idem*, du coraco-brachial.
  4. *Idem*, du brachial antérieur.
  5. *Idem*, du deltoïde.
  6. Vaisseaux huméraux profonds.
  7. Veine basilique.
  8. *Idem*, céphalique.
  - 9, 9, 9, 9. Aponévrose d'enveloppe. — Les aponévroses de séparation sont visibles entre les muscles.

#### FIGURE 3.

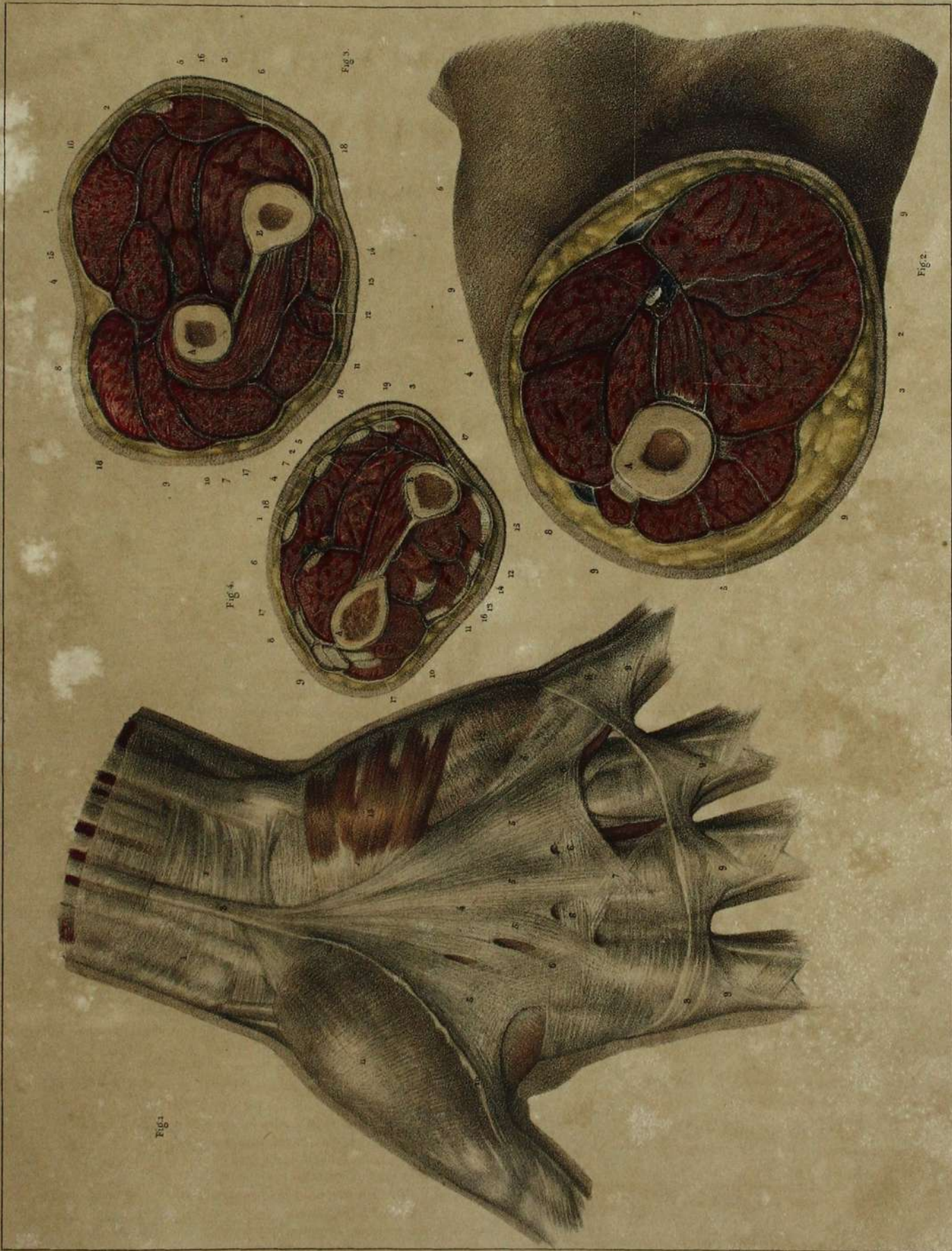- A. Radius.  
C. Cubitus.

1. Radial antérieur.
2. Palmaire grêle.
3. Cubital antérieur.
4. Rond pronateur.
5. Long fléchisseur superficiel des doigts.
6. Long fléchisseur profond des doigts.
7. Court supinateur.
8. Long supinateur.
9. Premier radial externe.
10. Second radial externe.
11. Extenseur commun des doigts.
12. Extenseur propre de l'indicateur.
13. Extenseur propre du petit doigt.
14. Cubital postérieur.
15. Vaisseaux radiaux.
16. Vaisseaux cubitiaux.
17. Ligament interosseux et arcade de l'artère interosseuse.
- 18, 18, 18, 18. Aponévrose d'enveloppe. — Les aponévroses de séparation sont visibles entre les muscles.

#### FIGURE 4.

- A. Radius.  
B. Cubitus.
1. Tendon du radial antérieur.
  2. Tendon du palmaire grêle.
  3. Cubital antérieur avec son tendon.
  4. Long fléchisseur superficiel des doigts.
  5. Long fléchisseur profond.
  6. Long fléchisseur propre du pouce.
  7. Carré pronateur.
  8. Long supinateur.
  9. Tendon des deux radiaux.
  10. Long abducteur et court extenseur du pouce.
  11. Long extenseur du pouce.
  12. Extenseur propre de l'indicateur.
  13. Extenseur commun des doigts.
  14. Extenseur propre du petit doigt.
  15. Cubital postérieur.
  16. Ligament interosseux.
  - 17, 17, 17. Aponévrose d'enveloppe. — Les cloisons de séparation sont visibles entre les muscles.
  18. Vaisseaux radiaux.
  19. Vaisseaux cubitiaux.







## APONÉVROSE D'ENVELOPPE DE LA CUISSE.

ADULTE (DEMI-NATURE).

FIGURE 1. — *Plan antérieur.*

FIGURE 2. — *Plan postérieur.*

### INDICATION DES CHIFFRES.

#### FIGURE 1.

1. Attache à l'épine antérieure et supérieure de l'os des îles, du tendon de l'aponévrose fémorale antérieure. Ce tendon est le sommet de convergence de plusieurs vastes bandelettes de renforcement, qui se rendent, en irradiant, sur les muscles de la cuisse. — Sur l'épine iliaque est sa bourse synoviale sous-cutanée.

2, 2, 2. Épanouissement de la bandelette médiane sur le muscle droit antérieur et sur le bord externe de l'aponévrose fascia-lata.

3. Bandelette externe qui rejoint celle du muscle fascia-lata.

4, 5. Bandelettes internes qui s'entre-croisent avec les lames aponévrotiques du couturier et des adducteurs.

6, 6, 6, 6. Fascia superficialis inguinal.

7, 7. Ligne de section de ce fascia sur l'aponévrose fémorale. — Au-dessous est le trou de passage de la veine saphène interne.

8, 8. Vaste bande externe verticale, dite *aponévrose fascia-lata*.

9. Implantation de son tendon sur l'articulation du genou.

10. Bourse synoviale sous-cutanée de la rotule, avec l'aponévrose superficielle du genou.

De 11 en 11. Fibres courbes qui lient les aponévroses de la cuisse et de la jambe, et s'insèrent en bas sur le tendon du couturier.

12, 12. Fibres curvilignes de l'aponévrose interne de la cuisse à concavité supérieure en haut, et inférieure en bas.

13. Tendon du couturier.

#### FIGURE 2.

1, 1. Mince lamelle fibro-celluleuse, qui forme l'enveloppe du muscle grand fessier.

De 2 en 2. Insertion de l'attache aponévrotique du grand fessier sur la bande dite fascia-lata, à laquelle le muscle sert de tenseur externe et supérieur.

3, 3. Forte aponévrose du moyen fessier.

4, 4, 4. Forte bande ou aponévrose fascia-lata.

5, 5, 5, 5. Aponévrose fémorale postérieure, formée de fibres courbes transversales à concavité supérieure.

6. Lamelle fibro-celluleuse qui revêt le creux poplité. Elle est perforée par le trou de passage de la veine saphène externe et postérieure.

7, 7. Bandelettes verticales de liaison des aponévroses de la cuisse et de la jambe.





Fig. 1.

Dessiné par N. H. Jacob.



Fig. 2.

Lithé de Beauard.



TOME II. PLANCHES 133 ET 134.

PLANCHE 133.

APONÉVROSES EXTERNES D'ENVELOPPE  
DE LA CUISSE.

ADULTE (DEMI-NATURE).

1, 1. Vaste bandelette verticale, dite *aponévrose fascia-lata*, à fibres longitudinales, coupées par d'autres transversales. Elle offre en haut trois origines.

2. Sa continuation sur le grand trochanter avec l'aponévrose du moyen fessier.

De 3 en 3. Attache, sur cette aponévrose, du muscle fascia-lata, qui en est le tenseur en haut et en avant.

De 4 en 4. Attache aponévrotique du grand fessier, qui est le tenseur du fascia-lata en haut et en arrière.

5, 5. Aponévrose très épaisse du moyen fessier que continue le fascia-lata.

6. Feuillet externe d'enveloppe du muscle fascia-lata, qui se

continue en bas avec l'aponévrose du même nom, et en arrière avec celle du moyen fessier.

De 7 en 7. Attache au fémur et au tibia de l'extrémité inférieure du fascia-lata, formant une bandelette tendineuse qui fait, pour l'articulation fémoro-tibiale, l'office d'un ligament interne et antérieur.

8, 8. Enveloppe fibro-celluleuse du grand fessier.

9, 9, 9. Aponévrose postérieure de la cuisse, à fibres transversales, qui enveloppe les muscles fléchisseurs.

10, 10, 10. Aponévrose antérieure qui revêt les muscles extenseurs.

11, 11. Partie supérieure de l'aponévrose de la jambe.

PLANCHE 134.

LOGES ET CLOISONS APONÉVROTiques  
DE LA CUISSE.

PLAN INTERNE.

1. Extrémité supérieure de la loge du couturier. Le tendon est coupé au-dessous de l'attache à l'épine iliaque.

2. Loge du couturier sur le vaste interne.

3. Tendon tibial.

4. Loge du droit antérieur.

5. Section de l'extrémité iliaque du muscle.

6. Section à la naissance du tendon inférieur.

7. Loge du premier adducteur, traversée par l'artère profonde.

8. Section de l'attache pubienne.

9. Section de l'attache fémorale.

10. Loge du second adducteur.

11. Attache pubienne.

12. Loge du troisième adducteur.

13. Attache sciatique.

14. Section sur l'aponévrose triangulaire, qui forme l'infundibulum des vaisseaux fémoro-poplités.

15. Loge du demi-membraneux.

16. Coupe de son tendon tibial.

17. Loge du demi-tendineux.

18. Son attache sciatique.

19. Coupe de son tendon tibial.

20. Aponévrose qui revêt le vaste interne.

21, 22. Fascia pelviensis qui revêt: 21, l'obturateur interne; 22, le releveur de l'anus.

23. Bandelette ischio-pubienne.

24. Fascia iliaca.

25. Feuillet fibro-celluleux de l'enveloppe du grand fessier.

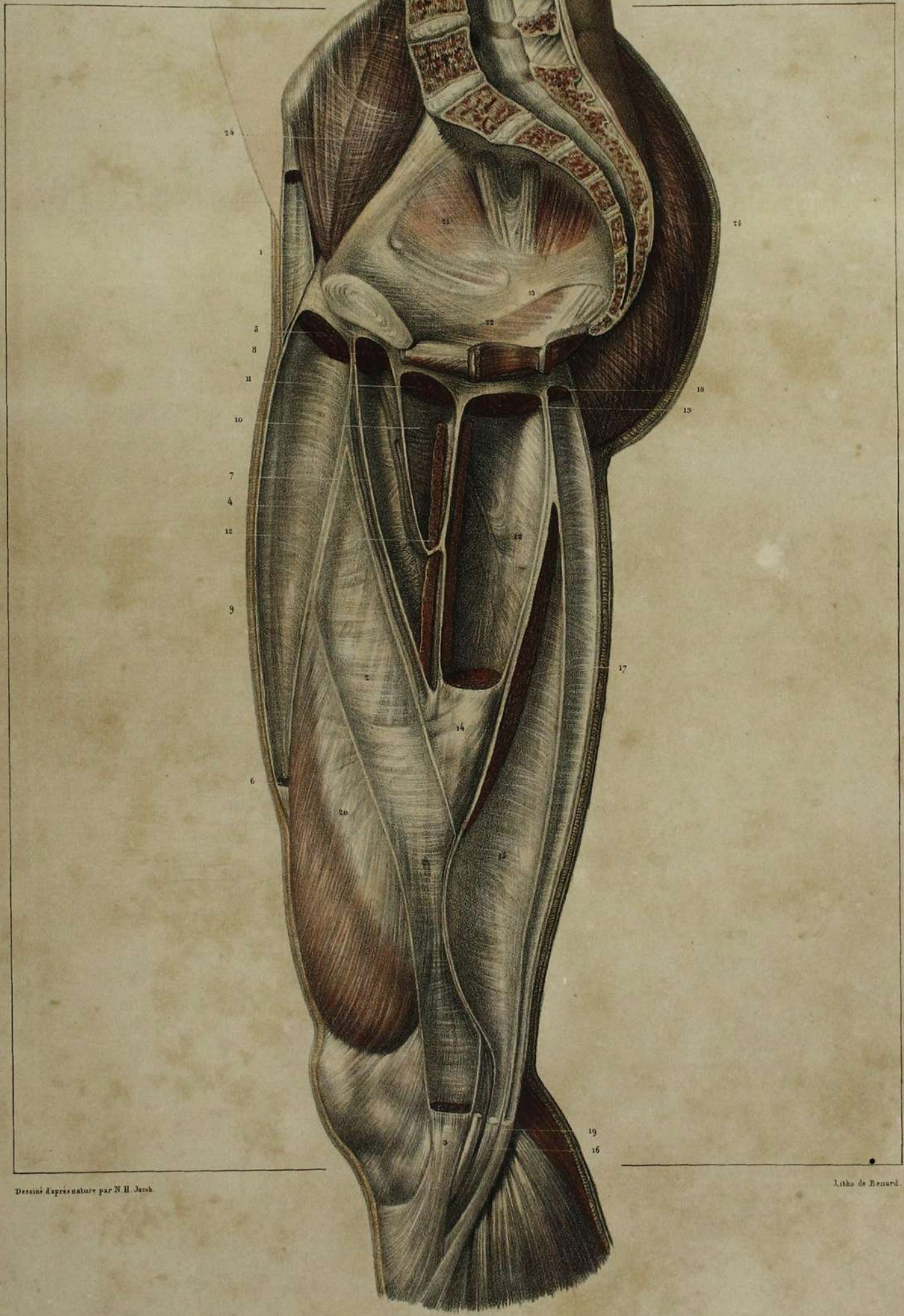



Dessiné d'après nature par N. H. Jacob.

Imp. par Benard.





Dessiné d'après nature par N. H. Jacob.

Litho de Benard.



PLANCHE 155.

APONÉVROSES DE LA JAMBE.

ADULTE (DEMI-NATURE).

FIGURE 1. — *Plan antérieur.* = FIGURE 2. — *Plan postérieur.*

FIGURE 1.

A. Rotule. — B. Malléole interne. — C. Malléole externe. — D. Crête externe de l'extrémité supérieure du tibia. — E. Tête du péroné.

1. Tendon de l'aponévrose fascia-lata.
- De 2 en 2. Arcade formée par la jonction des aponévroses de la jambe et de la cuisse, et qui s'insère sur le tendon du couturier.
3. Expansion aponévrotique du couturier.
4. Bandelette verticale née de la tubérosité interne du tibia, et qui adhère à l'aponévrose du jambier antérieur.
5. Bandelettes obliques qui, des aponévroses de séparation des muscles externes, viennent se rendre au tibia.
6. Bandelettes verticales superficielles du jumeau interne.
7. Bandelettes obliques, dont le croisement s'étend du tibia au raphé médian postérieur.
8. Faisceau ascendant de liaison né de la malléole externe.

9. Ligament annulaire du tarse.

10. Bandelettes, à courbes transversales, de la voûte du pied, qui lient les tendons extenseurs.

FIGURE 2.

A. Calcanéum. — B. Malléole interne. — C. Malléole externe.

1. Lame fibro-celluleuse qui revêt, sous la peau, le creux poplité, et procède, de chaque côté, des tendons des muscles de la cuisse.
2. Bandelette verticale du jumeau interne, née supérieurement des tendons fléchisseurs de la jambe.
3. Bandelette verticale du jumeau externe, qui naît supérieurement du tendon du biceps fémoral.
- 4, 5. Bandelettes obliques de liaison qui, nées du tibia et des cloisons intermusculaires, viennent se rejoindre en arrière sur le plan moyen.
6. Aponévrose à courbes transversales qui revêt le tendon du soléaire.
- 7, 8. Attaches postérieures du ligament annulaire sur le tendon d'Achille.

PLANCHE 156.

LOGES ET CLOISONS APONÉVROTiques  
DES MUSCLES DE LA JAMBE ET DU PIED.

PLANS LATÉRAUX.

FIGURE 1.

PLAN EXTERNE DE LA JAMBE ET DU PIED.

A. Corps du tibia. — B. Corps du péroné. — C. Rotule. — D. Cinquième os métatarsien.

- 1, 1. Loge aponévrotique des jumeaux et du soléaire, formée, en arrière, par l'aponévrose d'enveloppe de la jambe, et, en avant, par la membrane fibro-celluleuse qui revêt les muscles profonds.
2. Section du jumeau externe. — 3. Section de l'attache supérieure du soléaire.
4. Portion supérieure de l'aponévrose jambière postérieure. — 5, 5. Coupe de cette aponévrose.
6. Tendon d'Achille avec sa capsule de glissement sur le calcanéum.
- 7, 7. Loge aponévrotique des péroniers latéraux, dont le fond est formé, au milieu, par le corps du péroné; en avant, par le ligament interosseux; en arrière, par la cloison qui sépare les péroniers des muscles profonds postérieurs.
8. Attache supérieure du long péronier latéral. — 9. Tendon du long péronier latéral coupé.
- 10, 10. Loge aponévrotique du jambier antérieur et des extenseurs des orteils, dont le fond est formé par le tibia et le ligament interosseux.
11. Extrémité supérieure de l'attache tibiale du jambier antérieur. — 12. Coupe de son tendon au-dessus du ligament annulaire du tarse.
13. Extrémité supérieure de l'attache tibiale du long extenseur commun des orteils.
14. Cloison aponévrotique supérieure qui sépare ce muscle du jambier antérieur.

15. Tendons de l'extenseur propre du gros orteil et de l'extenseur commun des orteils, coupés au-dessus du ligament annulaire du tarse.

16, 16. Forte cloison aponévrotique externe qui sépare les extenseurs des péroniers latéraux.

17, 17. Implantation sur le tibia de l'aponévrose d'enveloppe de la jambe.

18. Ligament annulaire du tarse.

19, 19. Aponévrose d'enveloppe du pied, qui revêt les muscles et les tendons.

FIGURE 2.

PLAN INTERNE DE LA JAMBE ET DU PIED.

A. Corps du tibia. — B. Corps du péroné.

- 1, 1. Loge fibro-celluleuse du long fléchisseur commun des orteils. —
2. Tendon coupé du même muscle.
- 3, 3. Loge fibro-celluleuse du long fléchisseur propre du gros orteil. —
4. Tendon coupé du même muscle.
5. Loge du jambier postérieur.
- 6, 6. Loge fibro-celluleuse du soléaire.
7. Section des jumeaux et du soléaire.
8. Aponévrose jambière interne. — 9, 9. Son plan de section en arrière.
- 10, 10. Son attache en avant sur le tibia.
11. Tendon d'Achille.
12. Loge du jambier antérieur. — 13. Tendon coupé du même muscle.
14. Ligament annulaire du tarse.
- 15, 15. Aponévrose d'enveloppe du pied, qui revêt les muscles et les tendons.

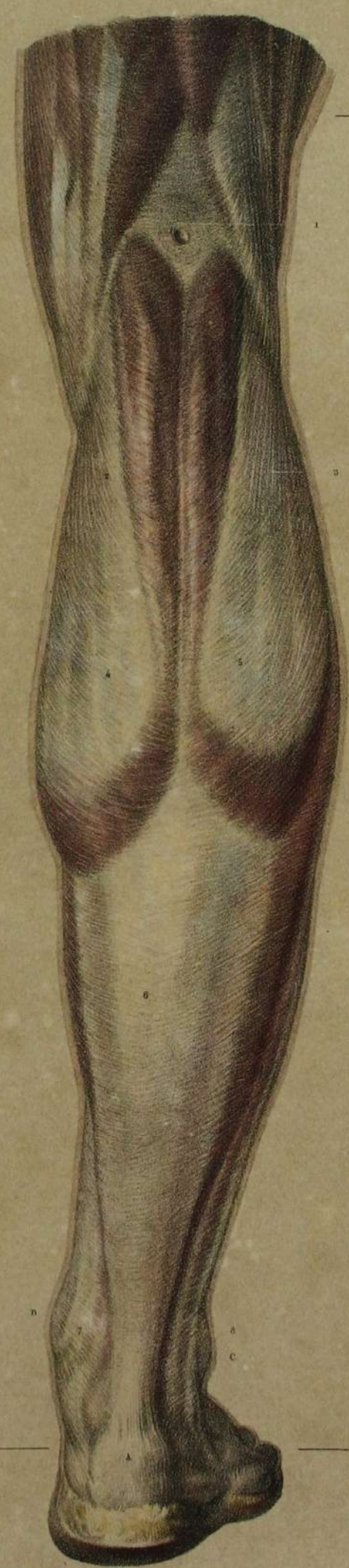


Fig. 1.



Dessiné d'après nature par N. H. Jamb.

Fig. 2.



Litho. de Benard.



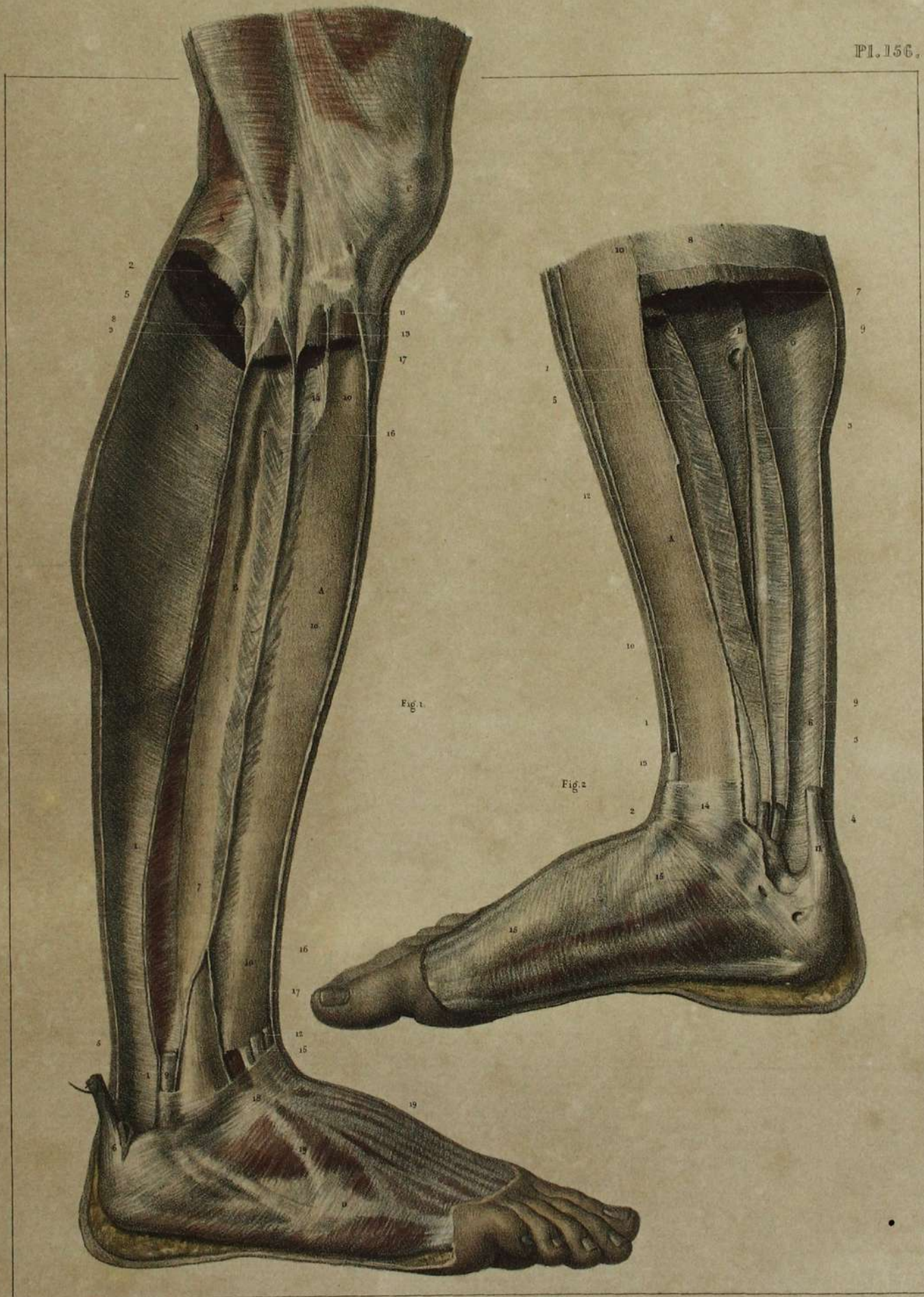

Fig. 1.

Fig. 2.



# APONÉVROSE PLANTAIRE.

## COUPES TRANSVERSALES DE LA CUISSE ET DE LA JAMBE.

ADULTE (GRANDEUR NATURELLE).

### INDICATION DES LETTRES ET DES CHIFFRES.

#### FIGURE 1.

A. Calcanéum revêtu des épanouissements du tendon d'Achille et des aponévroses voisines.

1. Faisceau commun de l'aponévrose plantaire.
2. Son attache au calcanéum.
- 3, 3, 3, 3, 3. Bandelettes digitales de l'aponévrose. — Dans les angles qui les séparent sont comprises des arcades vasculaires.
- 4, 4. Lamelles superficielles des deux premiers orteils, qui viennent se confondre avec l'aponévrose sous-cutanée, sous-métatarso-phalangienne.
- 5, 5. Les mêmes lamelles du troisième et du quatrième orteils, coupées, dans le point où elles se confondent avec l'aponévrose superficielle.
- 6, 6. Aponévrose sous-cutanée, sous-métatarso-phalangienne à fibres courtes transversales. Elle est coupée sous le deuxième orteil pour laisser voir les bandelettes de terminaison de l'aponévrose plantaire.
- 7, 7. Bandelettes de terminaison de l'aponévrose plantaire qui s'insèrent en dehors, sur les articulations métatarso-phalangiennes.
8. Jonction de l'aponévrose superficielle avec la gaine fibro-celluleuse du gros orteil.
9. Ligament transverse cutané, sous-métatarso-phalangien. De 10 en 10. Gaine fibro-celluleuse des orteils.
- 11, 11. Bandelette interne qui lie l'aponévrose plantaire avec le bord interne du pied.
12. Aponévrose de l'adducteur du gros orteil, qui s'attache sur le bord interne de l'aponévrose plantaire.
- 13, 13. Aponévrose d'enveloppe de l'abducteur du petit orteil, au travers de laquelle s'aperçoivent les bandelettes fibreuses de ce muscle et du court fléchisseur. Elle est liée, en dedans, avec le bord interne de l'aponévrose plantaire.
14. Fibres transversales de liaison entre ces deux aponévroses.
15. Fibres transversales qui lient les trois aponévroses en arrière.

#### FIGURE 2.

Coupe horizontale de la cuisse, au-dessous de l'attache inférieure du fascia-lata.

- A. Corps du fémur.
1. Droit antérieur de la cuisse.
  2. Couturier.

3. Droit interne.
4. Premier adducteur.
5. Deuxième adducteur.
6. Troisième adducteur.
7. Biceps fémoral.
8. Demi-membraneux.
9. Demi-tendineux, séparé en haut du biceps par la cloison musculaire d'insertion commune.
10. Extrémité inférieure de l'attache fémorale du grand fessier.
11. Vaste externe avec les cloisons aponévrotiques d'insertion.
12. Vaste interne. Il se prolonge, en avant du fémur, sous le précédent, pour former la portion moyenne du triceps.
- 13, 13, 13, 13. Contour de l'aponévrose fémorale d'enveloppe.
14. Forte cloison aponévrotique externe qui s'implante sur le fémur; les autres cloisons sont visibles entre les muscles.
15. Vaisseaux fémoraux.
16. Vaisseaux profonds.
17. Nerf sciatique.

#### FIGURE 3.

Coupe horizontale de la partie moyenne de la jambe.

- A. Tibia.
- B. Péroné. Entre les deux se voit le ligament interosseux.
1. Jambier antérieur.
  2. Long extenseur commun des orteils. Entre ce muscle, le jambier antérieur et le ligament interosseux, se voit l'extrémité supérieure du long extenseur propre du gros orteil.
  3. Long péronier latéral.
  4. Court péronier latéral.
  5. Jumeau interne.
  6. Jumeau externe.
  - 7, 7. Soléaire. La coupe montre sa forte aponévrose postérieure.
  8. Jambier postérieur.
  9. Long fléchisseur commun des orteils.
  10. Extrémité supérieure du long fléchisseur propre du gros orteil.
  - 11, 11, 11, 11. Contour de l'aponévrose d'enveloppe de la jambe. Les cloisons aponévrotiques sont visibles entre les muscles.
  12. Vaisseaux et nerfs tibiaux antérieurs.
  13. Vaisseaux tibiaux postérieurs.
  14. Nerf tibial postérieur.
  15. Vaisseaux péroniers.

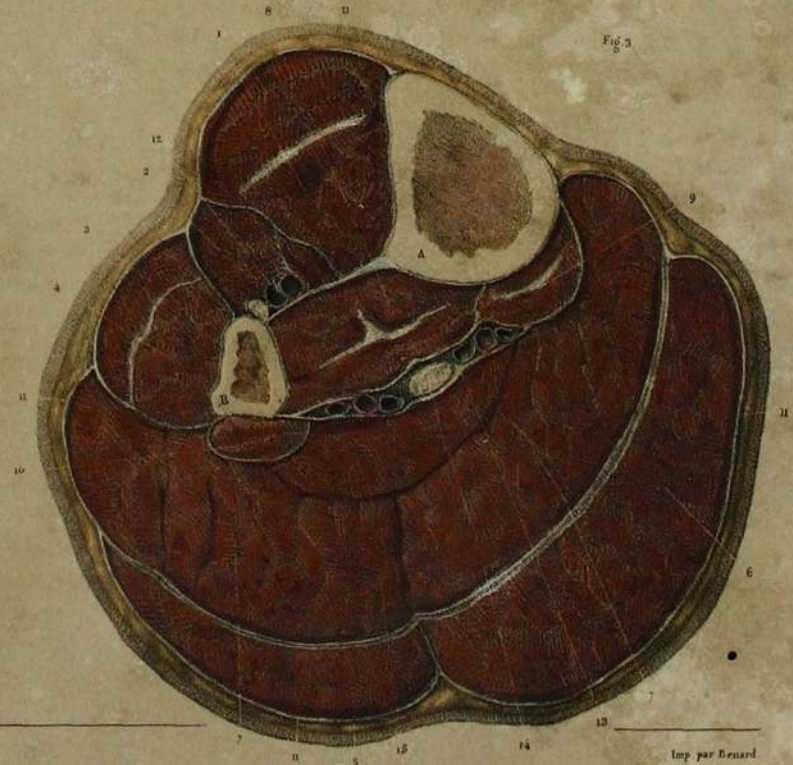

Fig. 1.



Fig. 2.

Fig. 3.





# CAPSULES ET GAINES SYNOVIALES DU MEMBRE THORACIQUE.

## INDICATION DES LETTRES ET DES CHIFFRES.

### ARTICULATION DE L'ÉPAULE (DEMI-NATURE).

FIGURE 1. — PLAN ANTÉRIEUR.

- A. Omoplate.  
B. Humérus.
1. Capsule de glissement de l'articulation coraco-claviculaire.
  2. Bourse synoviale située entre l'apophyse coracoïde et la capsule de l'articulation.
  3. Bourse de glissement du tendon du sous-scapulaire sur la base de l'apophyse coracoïde.
  4. Tendon de la longue portion du biceps, enveloppé par un prolongement de la capsule articulaire.
  5. Synoviale intermédiaire entre les tendons du grand dorsal et du grand rond.

FIGURE 2. — PLAN POSTÉRIEUR.

- A. Omoplate.  
B. Humérus.
1. Bourse de glissement de la peau sur l'articulation acromio-claviculaire.
  2. Synoviale du tendon du sous-épineux sur la racine de l'épine de l'omoplate.

### ARTICULATION DU COUDE (DEMI-NATURE).

FIGURE 3.

1. Synoviale du tendon du biceps.

FIGURE 4.

1. Synoviale du triceps sur le bec de l'olécrâne. Elle manque fréquemment.

### SYNOVIALES DE LA MAIN (GRANDEUR NATURELLE).

FIGURE 5. — FACE PALMAIRE DE LA MAIN.

Elle comprend trois espèces de synoviales pour les tendons fléchisseurs; une carpienne commune, cinq métacarpiennes et cinq digitales.

1. Milieu de la synoviale carpienne. Deux stylets indiquent le fond des replis en haut et en bas.

2. Nerf médian enveloppé par la synoviale.

3. Cloison qui sépare la synoviale commune du long fléchisseur du pouce, qui en est isolé.

4. Synoviale du long fléchisseur du pouce ouverte dans sa portion métacarpienne.

5. Cloison oblique formée par l'adossement des synoviales carpienne et métacarpienne, et qui les sépare.

6. Synoviale métacarpienne de l'index non ouverte, recouvrant les tendons et le lombrical.

7. Synoviale métacarpienne du radius entr'ouverte. Des stylets indiquent, à chaque extrémité, le fond des deux replis, carpien et digital.

8. Synoviale métacarpienne de l'annulaire entr'ouverte. Le tendon est relevé inférieurement pour montrer la coulisse de la synoviale digitale.

9. Synoviale métacarpienne du petit doigt entr'ouverte. Elle est isolée des autres dans toute sa hauteur.

10. Repli supérieur de la synoviale digitale sur le médus. Un stylet ascendant sur le tendon superficiel en indique le fond.

11. Coulisse de glissement de la synoviale sur l'annulaire. Le tendon est renversé sur la seconde phalange pour montrer le lien synovial (12) sur la première.

- 12, 13. FIGURE 6. Liens synoviaux des tendons sur la première et la deuxième phalanges du doigt médus, vus sur le profil.

- 14, 15. FIGURE 6. Anses synoviales réfléchies du tendon superficiel autour du tendon profond.

16. FIGURE 5. Gaine fibreuse sur le doigt indicateur.

17. FIGURE 5. Synoviale des tendons extenseurs du pouce.

FIGURE 7. — FACE DORSALE DU CARPE.

1. Coulisse de l'extenseur commun. Des stylets indiquent, à chaque extrémité, le fond des replis.

2. Synoviale du long extenseur du pouce.

3. Synoviale des radiaux externes.

4. Synoviale de l'extenseur propre du petit doigt.

5. Synoviale du cubital postérieur.





Fig 2

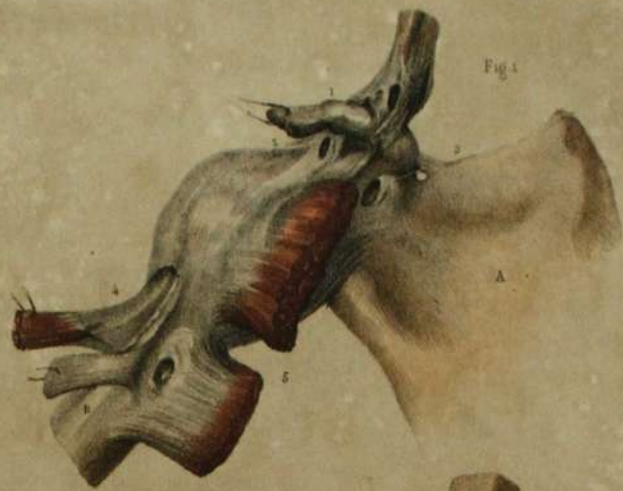

Fig 1

Fig 3



Fig 3



Fig 4

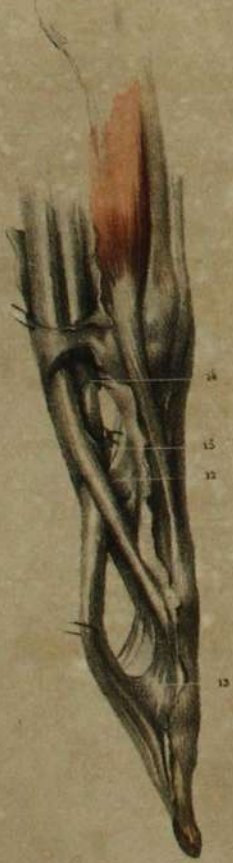

Fig 6



Fig 5

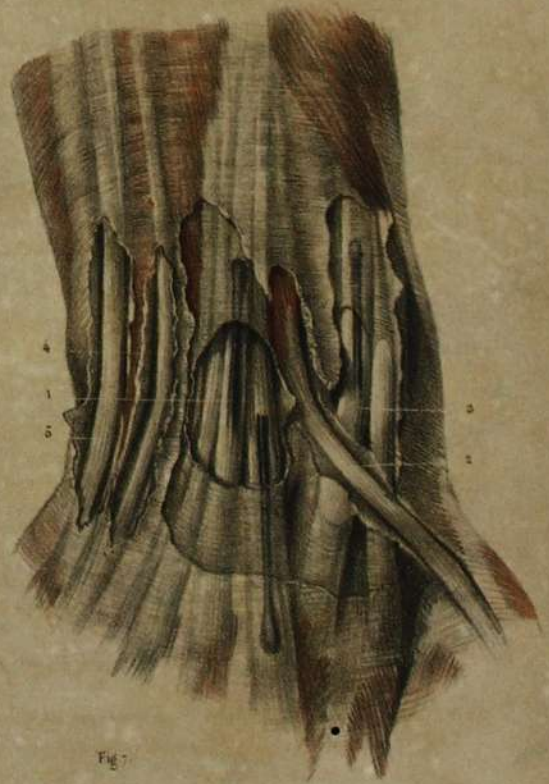

Fig 7



BOURSES SYNOVIALES DU MEMBRE ABDOMINAL.

INDICATION DES LETTRES ET DES CHIFFRES.

FIGURE 1.

GRANDEUR NATURELLE.

Fragment de bassin, vu en arrière. Extrémité inférieure de l'os des îles, articulation coxo-fémorale, extrémité supérieure du fémur.

- A. Tubérosité sciatique.
- B. Épine sciatique.
- C. Grand trochanter.

1. Coulisse de glissement de l'obturateur interne sur la petite échancrure sciatique; la surface cartilagineuse de l'os est divisée en cinq cannelures, partagées par des brides synoviales, et correspondant aux tendons radiés du muscle, qui se rendent sur le tendon commun. De chaque côté, la synoviale se réfléchit sur les tendons par des freins ou replis très volumineux. Du côté du fémur, elle forme un cul-de-sac profond.

2, 3. Lèvres de la division du muscle déjetées, de chaque côté, pour faire voir l'intérieur de la capsule synoviale.

4. Synoviale propre du tendon commun de l'obturateur; un stylet passé au travers de l'ouverture pratiquée pénètre jusqu'au fond du repli.

5. Synoviale de glissement du jumeau externe, sur la face postérieure de la capsule coxo-fémorale.

6. Capsule de glissement du tendon du grand fessier sur le fémur.

FIGURE 2.

GRANDEUR NATURELLE.

Capsule de glissement du psoas-iliaque sur la face antérieure de la capsule coxo-fémorale.

FIGURE 3.

DEMI - NATURE.

Synoviales des tendons des muscles fléchisseurs de la jambe. Elles sont entr'ouvertes au milieu, et des stylets indiquent le fond des replis.

- 1. Synoviale du droit interne.
- 2. Synoviale du demi-membraneux.
- 3. Synoviale du demi-tendineux.

FIGURE 4.

DEMI - NATURE.

Face dorsale du pied.

1. Synoviales tarsiennes du long extenseur des orteils entr'ouvertes. Des stylets indiquent en haut et en bas la profondeur des replis.

2. Cloison qui sépare la synoviale tarsienne commune des synoviales propres métatarsiennes.

3. Synoviales métatarsiennes.

4. Synoviale du long extenseur propre du gros orteil.

5. Synoviale du jambier antérieur.

Des stylets indiquent également pour ces dernières la profondeur des replis.

FIGURE 5.

DEMI - NATURE.

Face plantaire du pied.

1. Vaste repli adhérent de chaque côté aux os, qui renferme et maintient les synoviales des tendons des long fléchisseur propre du gros orteil et commun des orteils.

2. Synoviale tarsienne, entr'ouverte, du tendon du long fléchisseur commun des orteils.

3. Synoviale métatarsienne, entr'ouverte, du même tendon au point de sa division. Elle enveloppe à-la-fois les tendons et les muscles lombricaux.

4. Cloison de séparation des synoviales tarsienne et métatarsienne indiquée par des stylets.

5. Orifice des gaines des doubles tendons. Un stylet indique le point où elles s'adossent aux synoviales digitales.

6. Synoviale digitale du second orteil.

7, 7. Longue synoviale tarso-métatarsienne du long fléchisseur propre du gros orteil. Des stylets indiquent aux extrémités la profondeur des replis, et au milieu la continuation de la gaine.

8. Synoviale digitale du gros orteil.

9. Repli de la gaine du long péronier latéral qui la partage, sur le cuboïde, en deux synoviales distinctes: l'une jambière et verticale, 10; et l'autre sous-plantaire, 11.



