

Juan Ballejo

L'ANATOMIE
EN
POCHE

A LA MÊME LIBRAIRIE

OUVRAGES du Docteur Victor PAUCHET

La Pratique chirurgicale illustrée.

L'Anesthésie régionale.

La Transfusion du sang.

Chirurgie de la Prostate.

L'Ulcus gastrique et duodéal.

Traité des Maladies de la Prostate.

**La Constipation. - Comment l'éviter. -
Comment la guérir.**

(Voir détails à la fin de ce volume)

Historia

VICTOR PAUCHET & S. DUPRET

Q517
P3-26

GIL J. GIL M. D.
CIRUJANO
MEDELLIN

L'ANATOMIE
EN
POCHE

297 Planches

LIBRAIRIE OCTAVE DOIN
GASTON DOIN & C^{ie}, ÉDITEURS
Place de l'Odéon, PARIS (6^e)

1926

U. de A.
BIBLIOTECA MEDICA

ERRATUM

PLANCHE 6 (**Occipital**). — Au lieu de : Trou condylien postérieur (veine), lire : *Trou condylien antérieur, nerf grand hypoglosse et veine condylienne.*

PLANCHE 109 (**Nerf maxillaire inférieur**) (suite). — Le ganglion non dénommé situé entre le nerf lingual (au-dessus) et la glande sous-maxillaire (au-dessous) est le *ganglion sous-maxillaire*.

PLANCHE 255 (**Coupe de la cuisse**) (partie moyenne). — Au lieu de : Couturier, en haut, lire : *Droit antérieur.*



PRÉFACE

J'ai enseigné jadis l'anatomie et la médecine opératoire à l'École de Médecine d'Amiens. Mes cours ont toujours été donnés le scalpel en main. Les cadavres abondaient. Mes notes étaient destinées à périr si je n'avais rencontré l'as du dessin anatomique S. DUPRET. Cet artiste prodigieux par son talent de dessinateur, sa vive intelligence, sa puissance de travail et sa compétence anatomique, a mis sur pied cet aide-mémoire,

Je soumis le projet à mon ami Gaston DOIN, qui, d'accord avec les habiles techniciens qui l'entourent, comprit mon idée et la réalisa sans tarder.

Sur cet enfant né de nous trois, nous avons fondé de grandes espérances, car il porte en lui le germe du succès : la commodité. Nous voudrions qu'il fût dans la main de tous les étudiants qui dissèquent ou qui fréquentent les hôpitaux ; auprès du mort et du vivant, il leur rappellera l'*anatomie*, sans effort et à tout instant, sans texte et sans légendes. Nous voudrions qu'il fût dans la poche des candidats à l'externat, à l'internat et aux examens : dans l'autobus ou sur les bancs du Luxembourg, ils repasseront,

PRÉFACE

rapidement, le nom et les rapports des organes. Nous voudrions qu'il fût à l'hôpital, dans le bureau des chirurgiens qui, la veille d'une opération inhabituelle, voudront repasser, en cinq minutes, les rapports des organes sur la région où ils vont opérer.

Ce travail présente certainement des lacunes et des défauts, nous sommes décidés à les combler et à les corriger ; nous comptons sur le lecteur pour nous les signaler directement et immédiatement.

VICTOR PAUCHET.

ATLAS

Face antérieure

Face postérieure

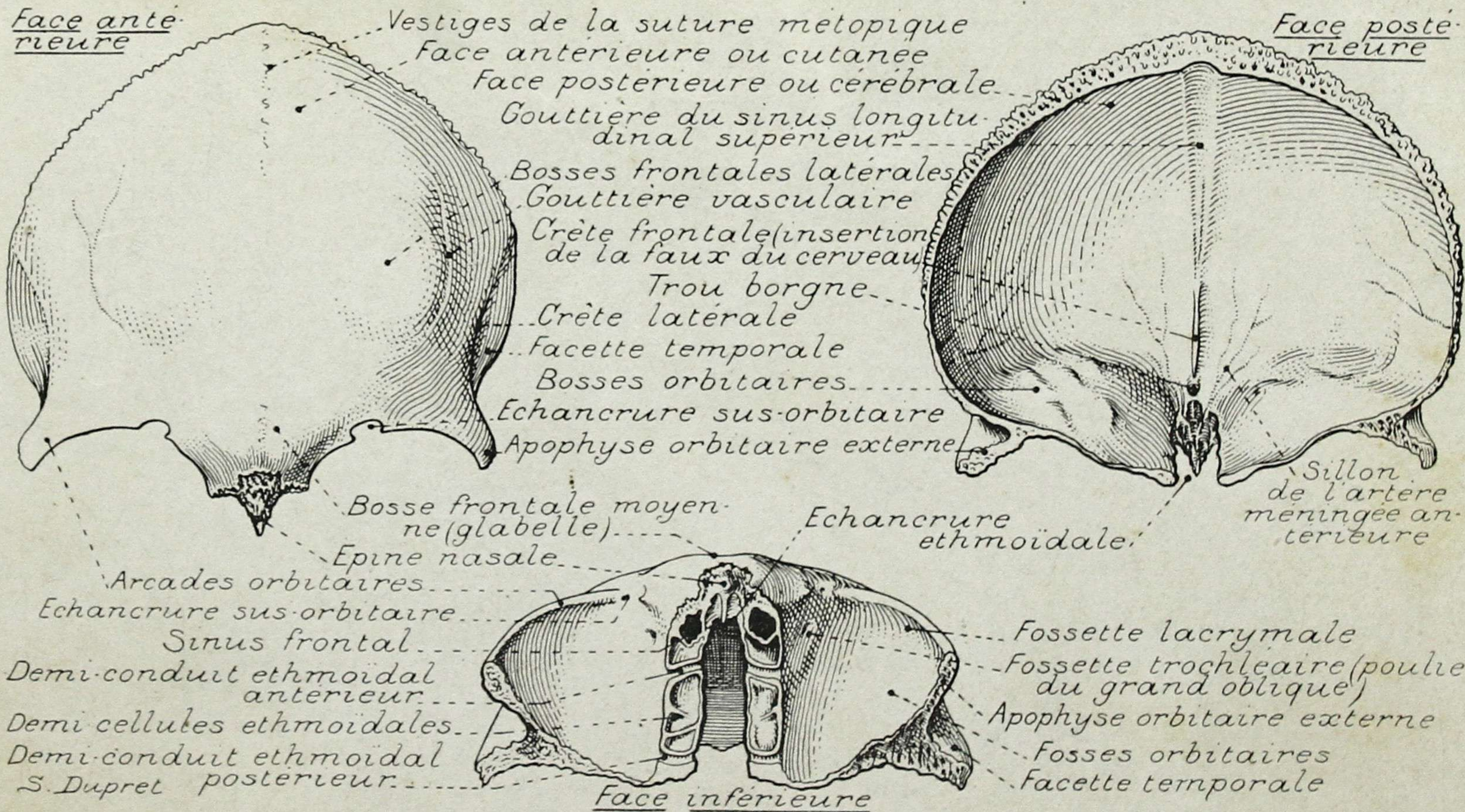
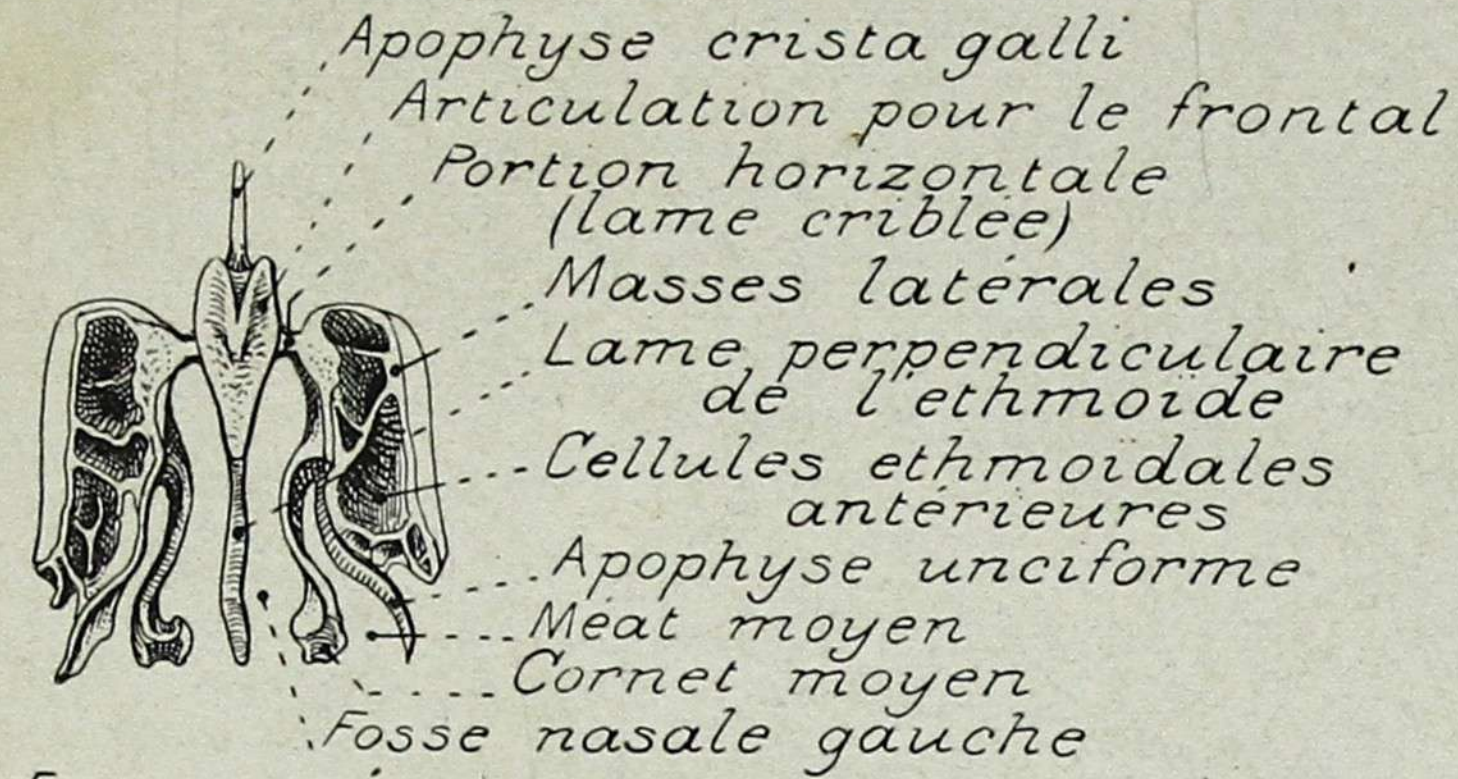
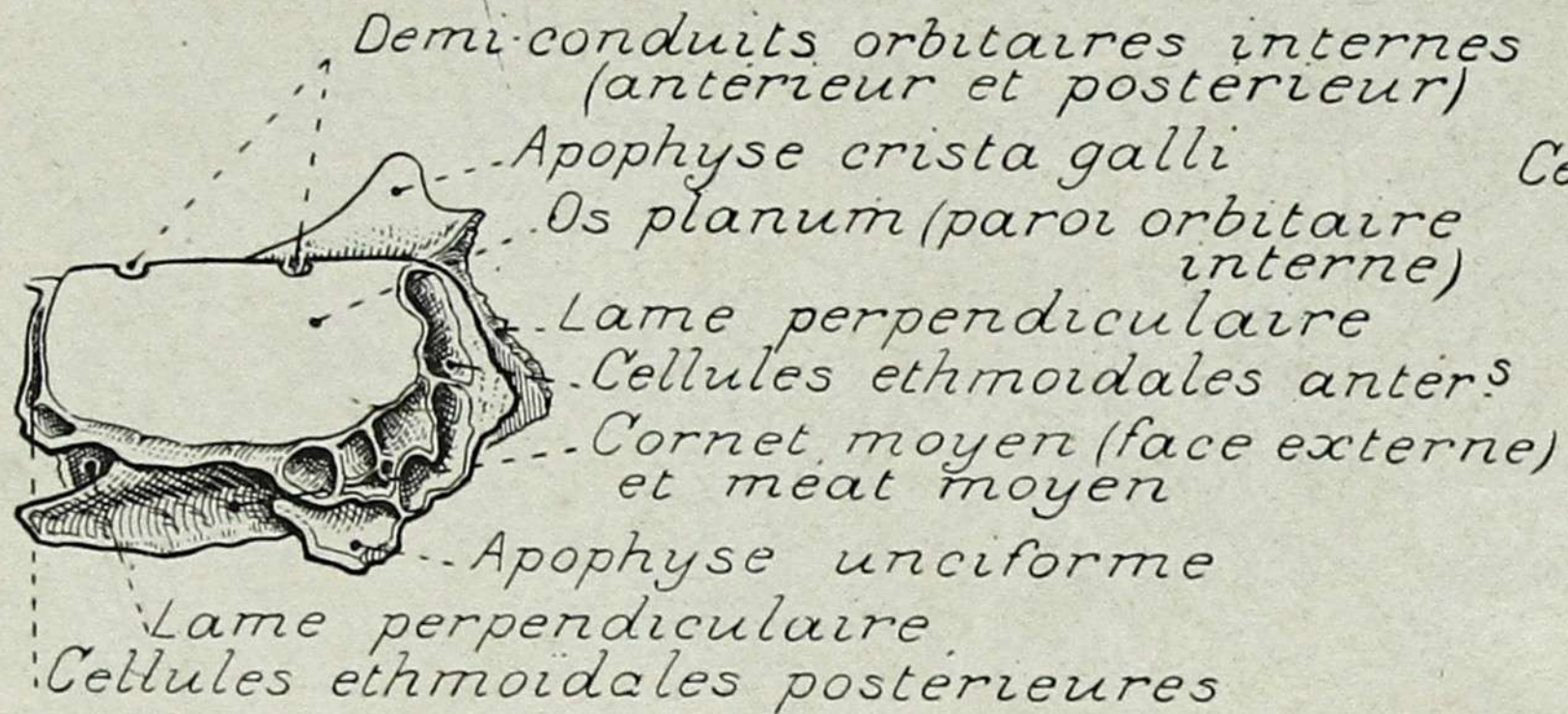


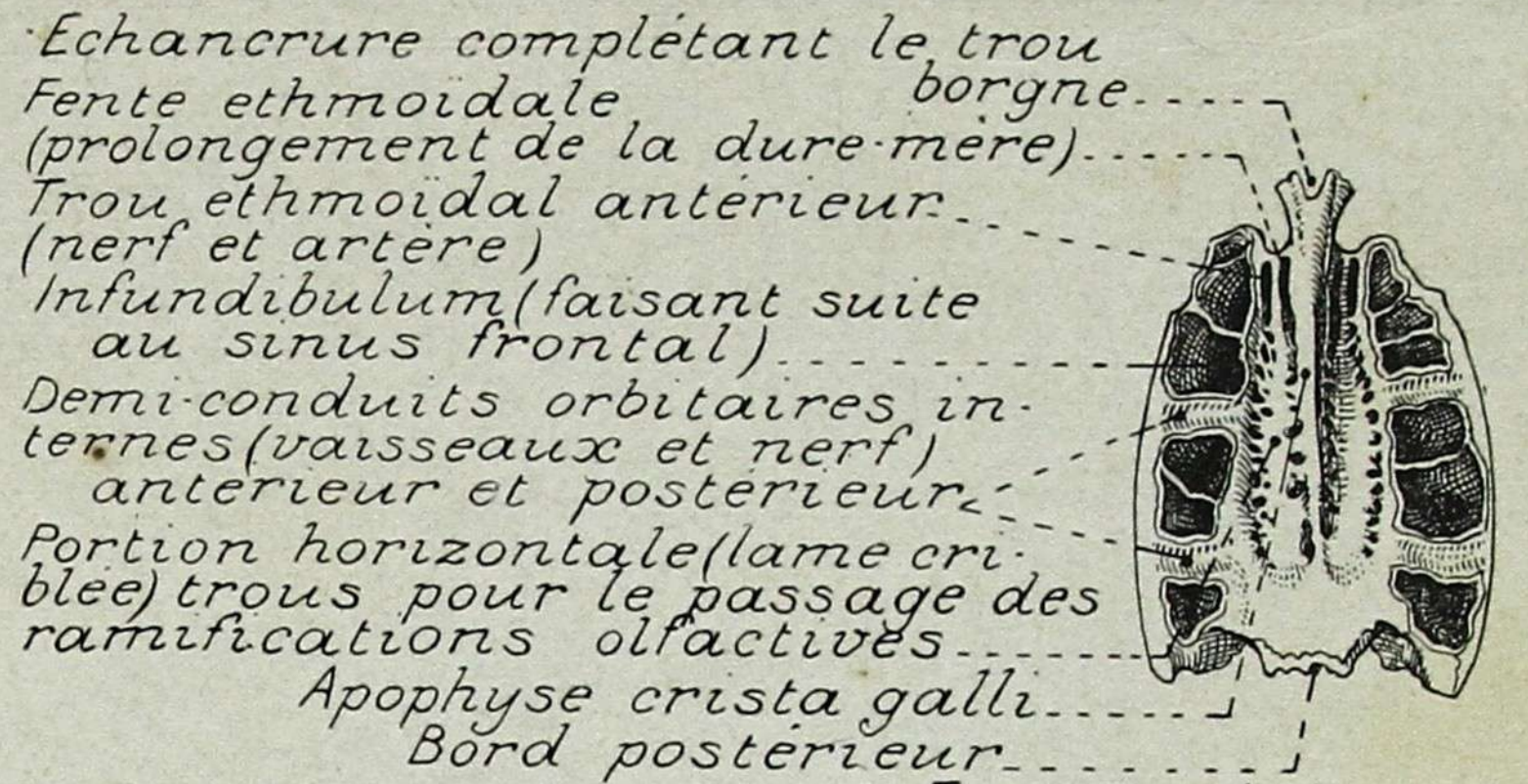
PLANCHE 1. - FRONTAL



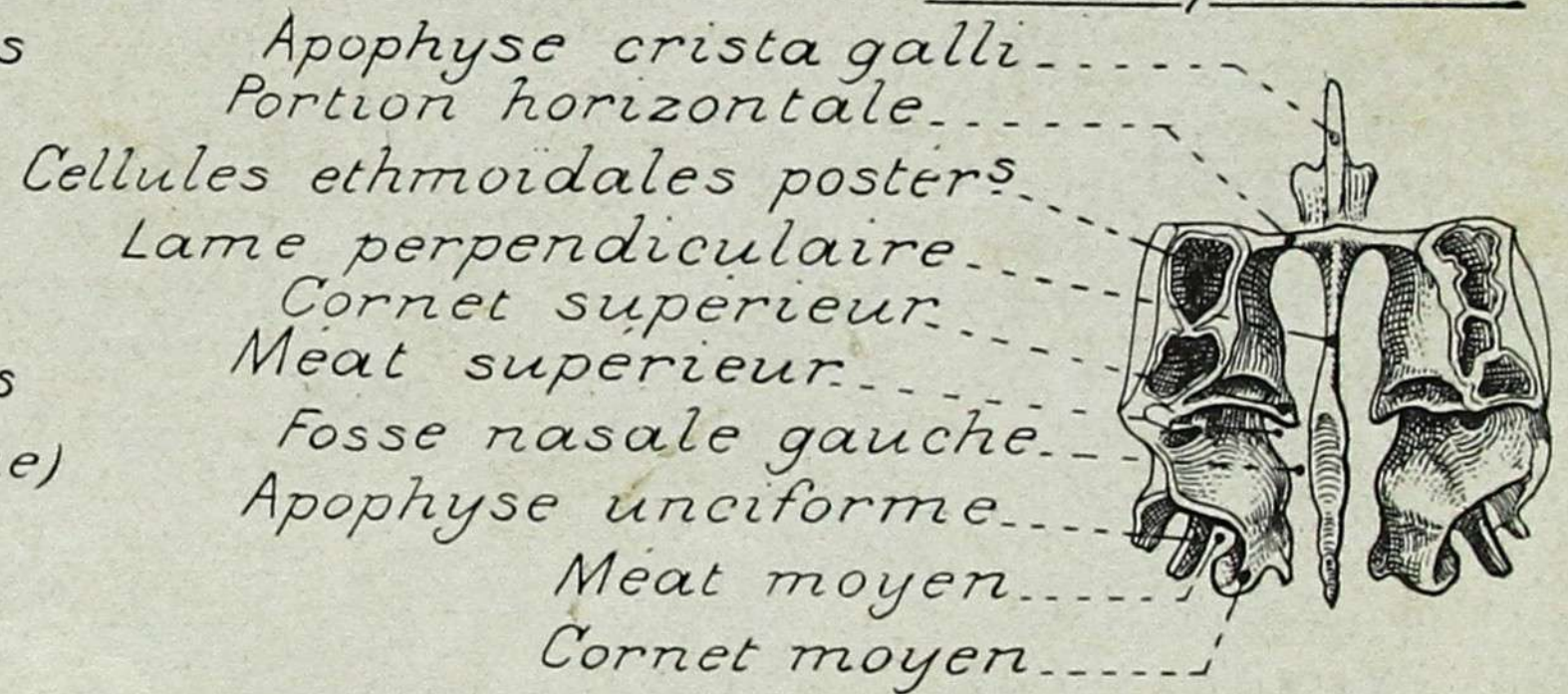
Face antérieure



Face latérale droite



Face supérieure



Face postérieure

Articulations pour les portions horizon-
tale et verticale de l'ethmoïde.
Orifice du sinus sphénoïdal.

Trou optique.
Petites ailes.

Grandes ailes.

Articulation pour
le frontal.

Fosse temporale.

Fente
sphénoïdale.

Articulation pour
l'os malaire.

Face interne ou
orbitaire.

Face externe.

Crête sphéno-temporale.

Fosse zygomatique.

Apophyses ptérygoides

Articulation pour l'apophyse
pyramidale du palatin.

Aile externe.

Aile interne.

Partie postérieure
de la voûte des fosses nasales.

Bec du sphénoïde.

Apophyse ensiforme
ou xyphoïde

Orifice
vasculaire

Paroi postérieure de
la fosse ptérygo-
maxillaire

Trou ovale

Trou petit rond

Trou grand rond

Canal vidien (nerf vidien
et artère vidienne)

Conduit ptérygo-palatin (nerf ptérygo-
palatin (ou pharyngien) et artère
ptérygo-palatine)

S. Dupret

PLANCHE 3. - SPHÉNOÏDE ANTÉRIEUR

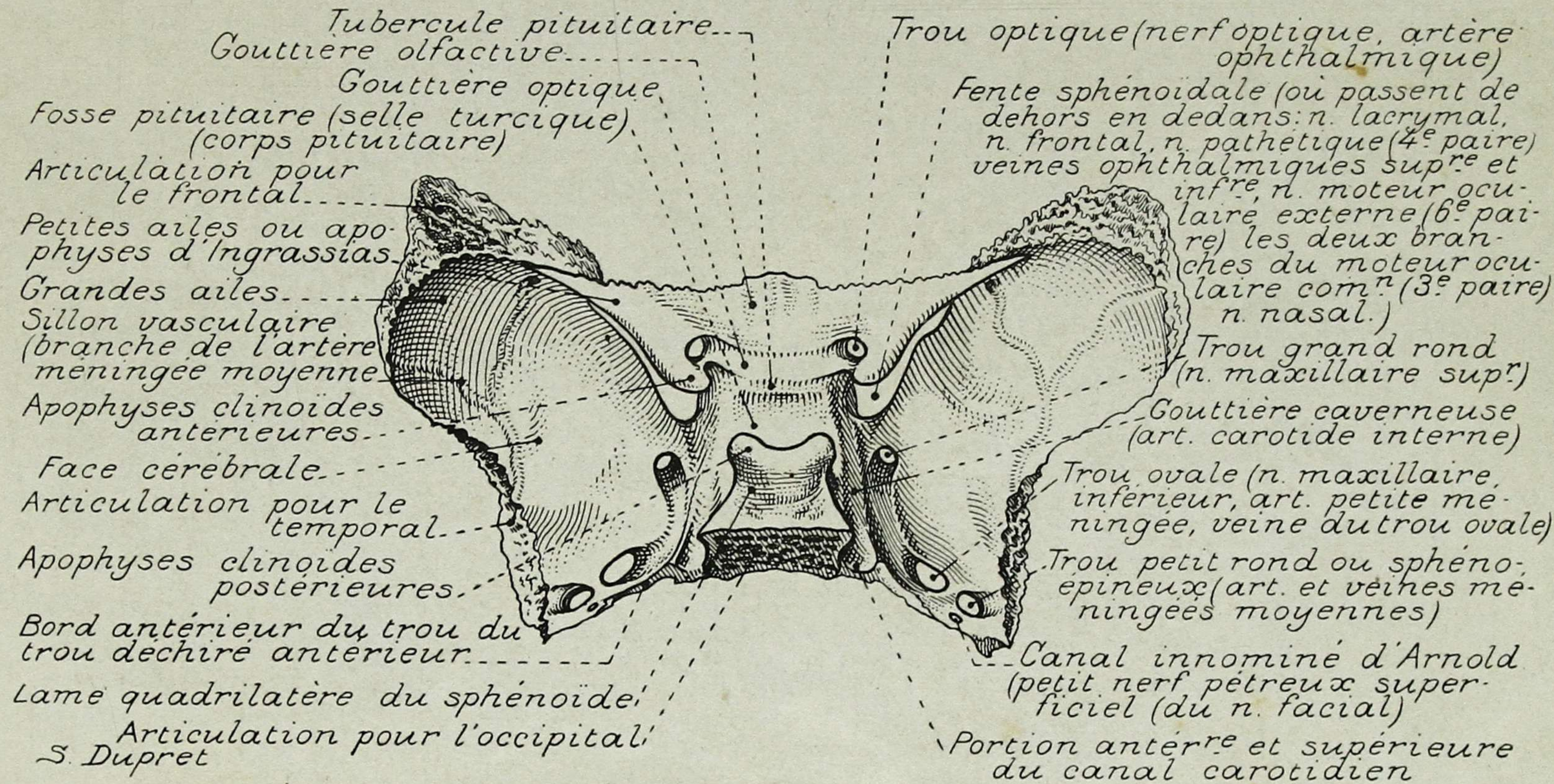
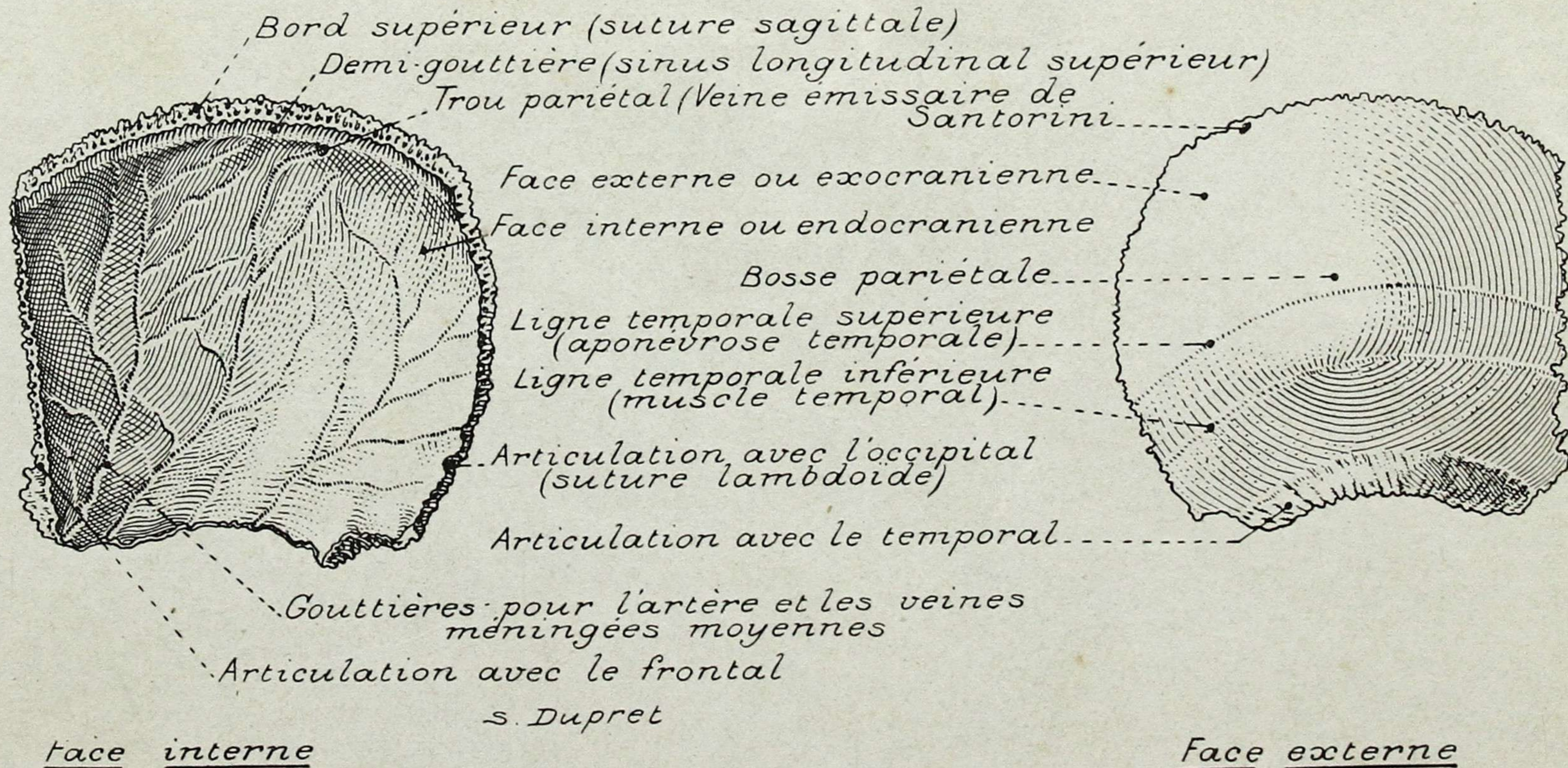
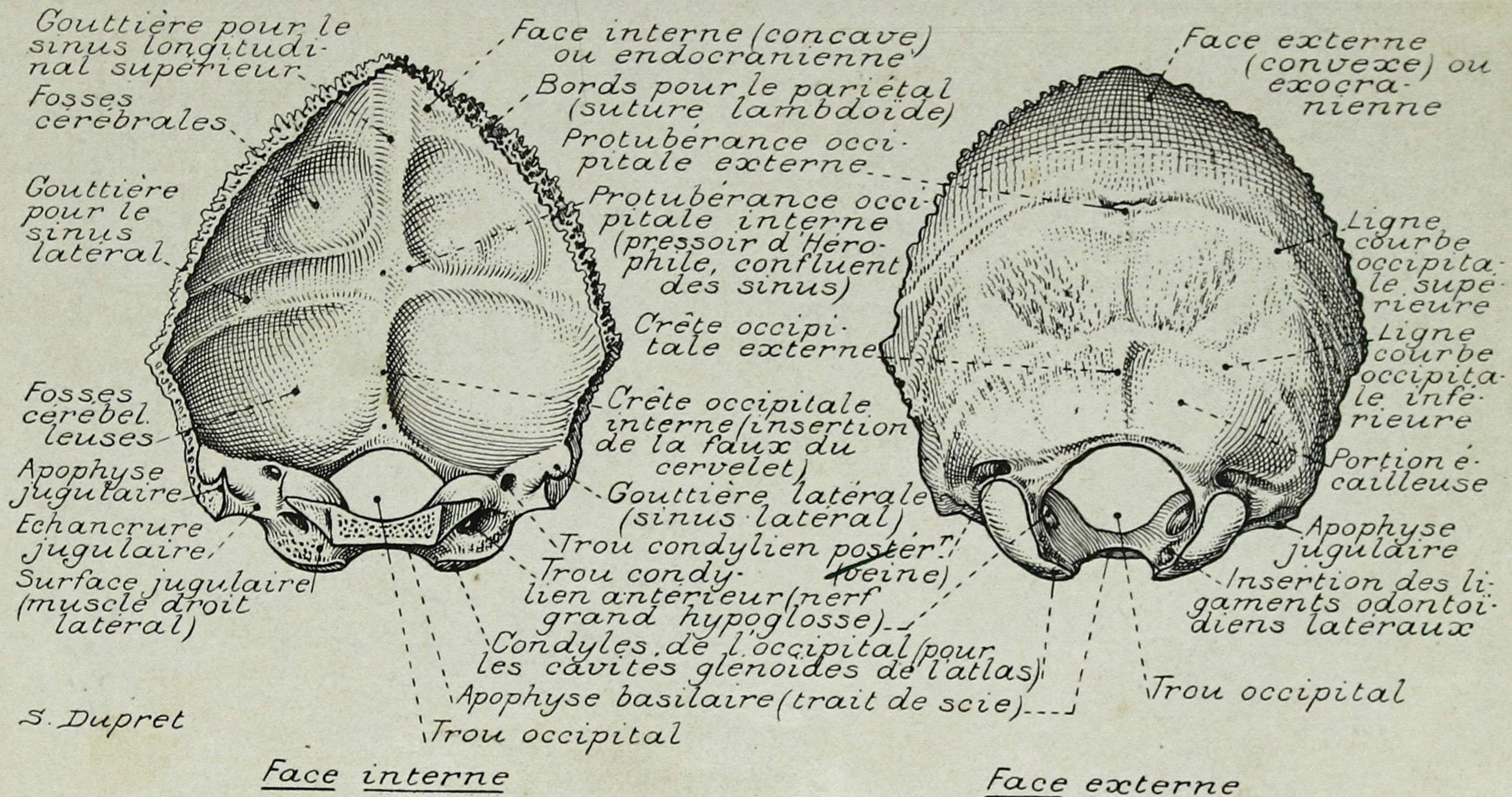


PLANCHE 4. - SPHÉNOÏDE SUPÉRIEUR



S. Dupret

PLANCHE 5. - PARIÉTAL



BIBLIOTHECA MEDICA

U. de A.

S. Dupret

Face interne

Face externe

PLANCHE 6. - OCCIPITAL

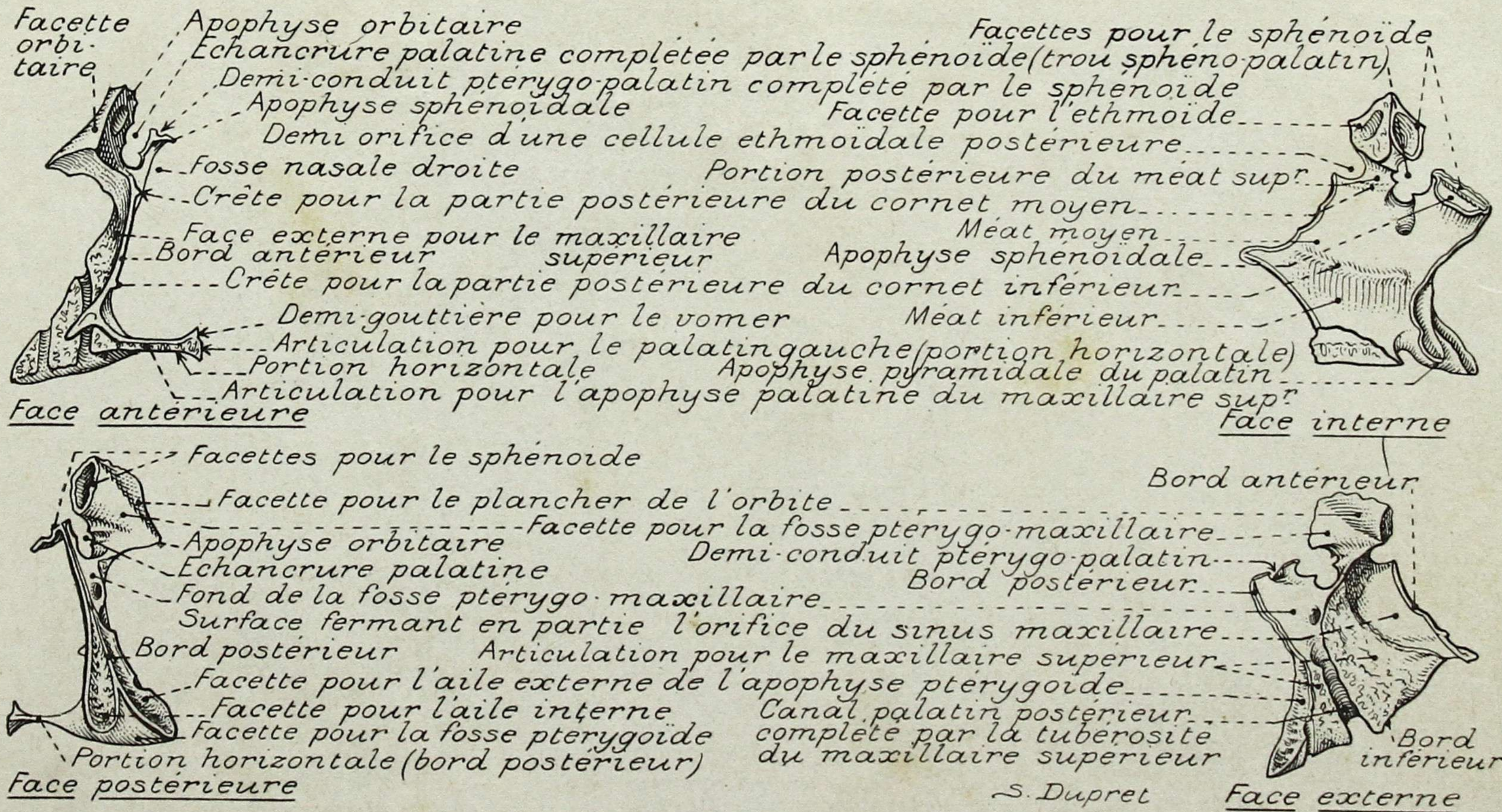


PLANCHE 7. - PALATIN

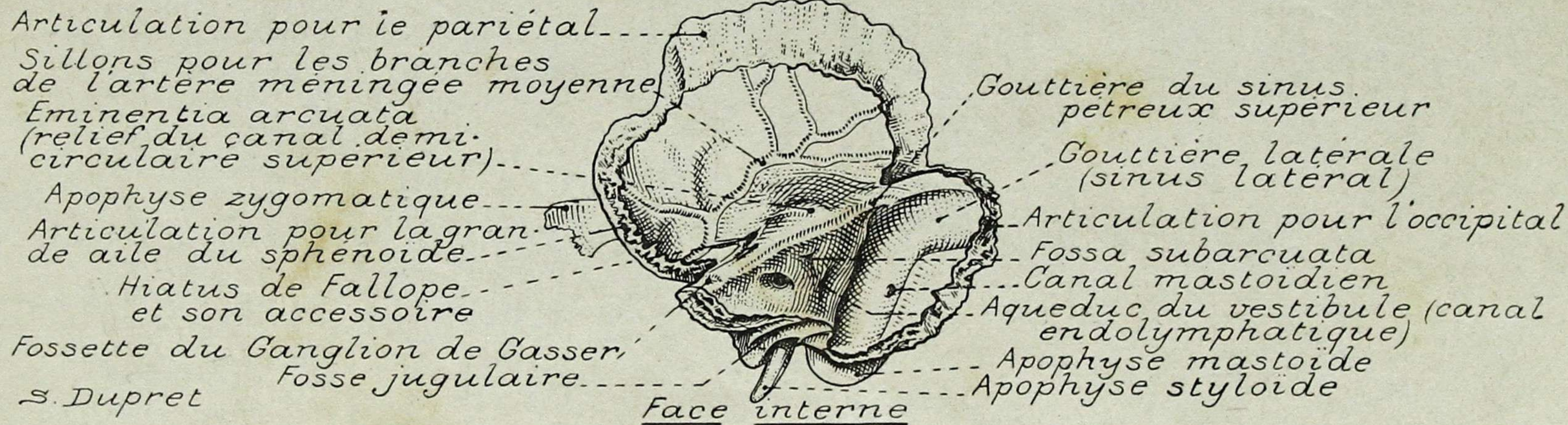
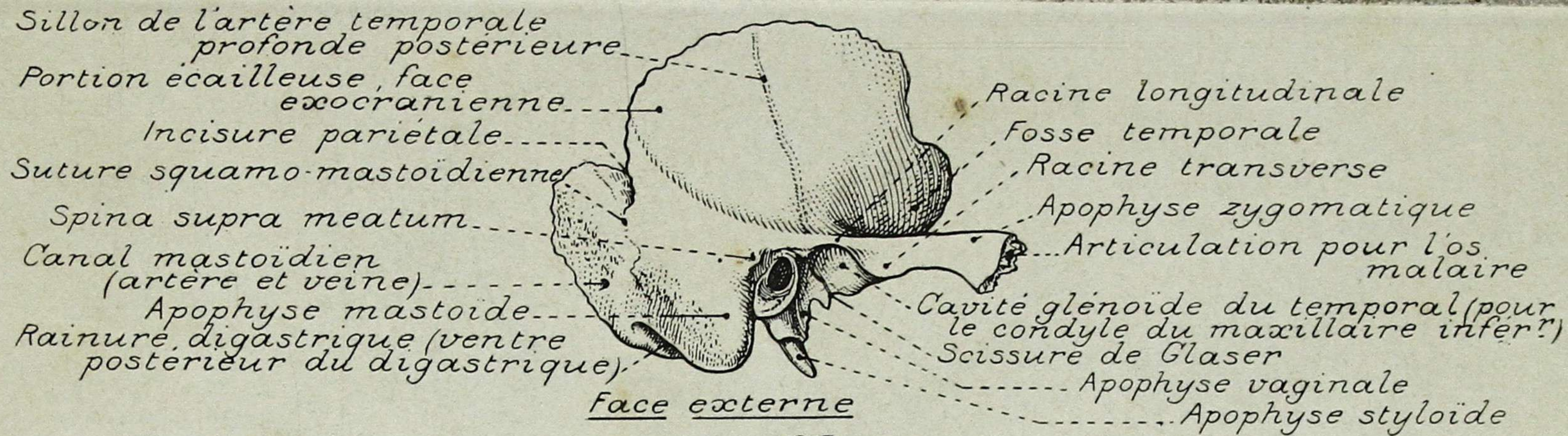


PLANCHE 8. - TEMPORAL

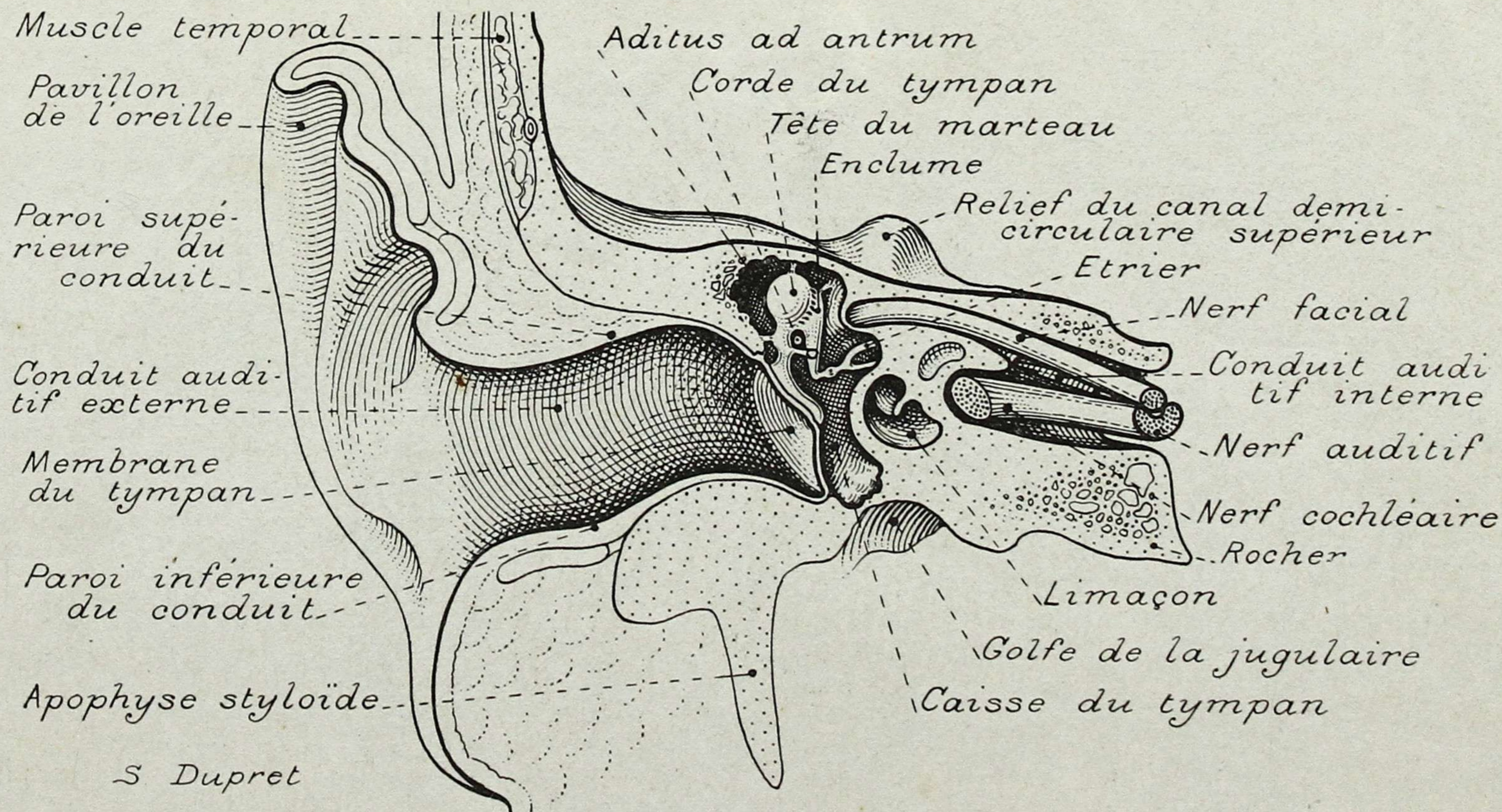
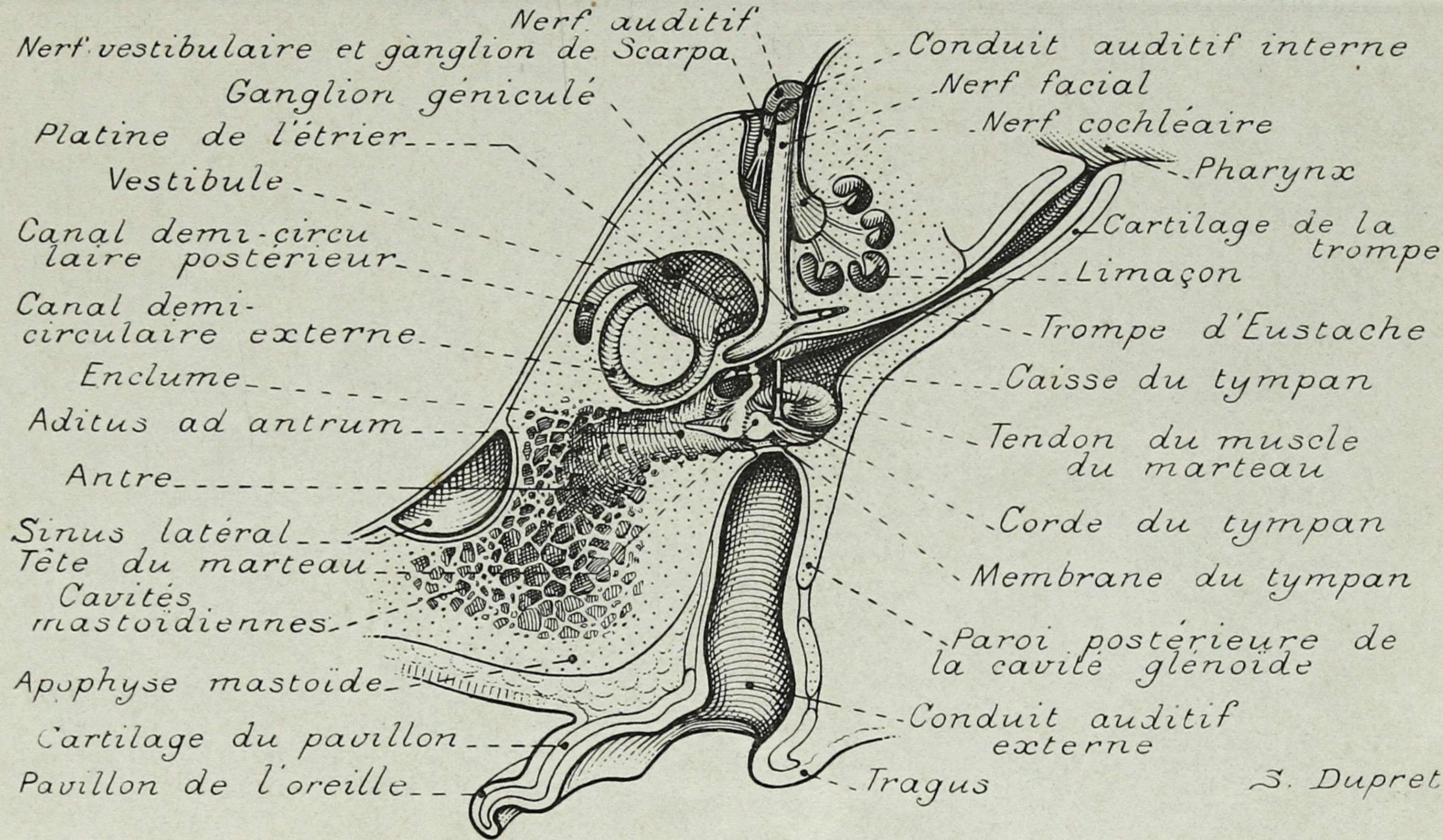


PLANCHE 9. - COUPE VERTICO-TRANSVERSALE DE L'APPAREIL AUDITIF



S. Dupret

PLANCHE 10. - COUPE HORIZONTALE DE L'APPAREIL AUDITIF

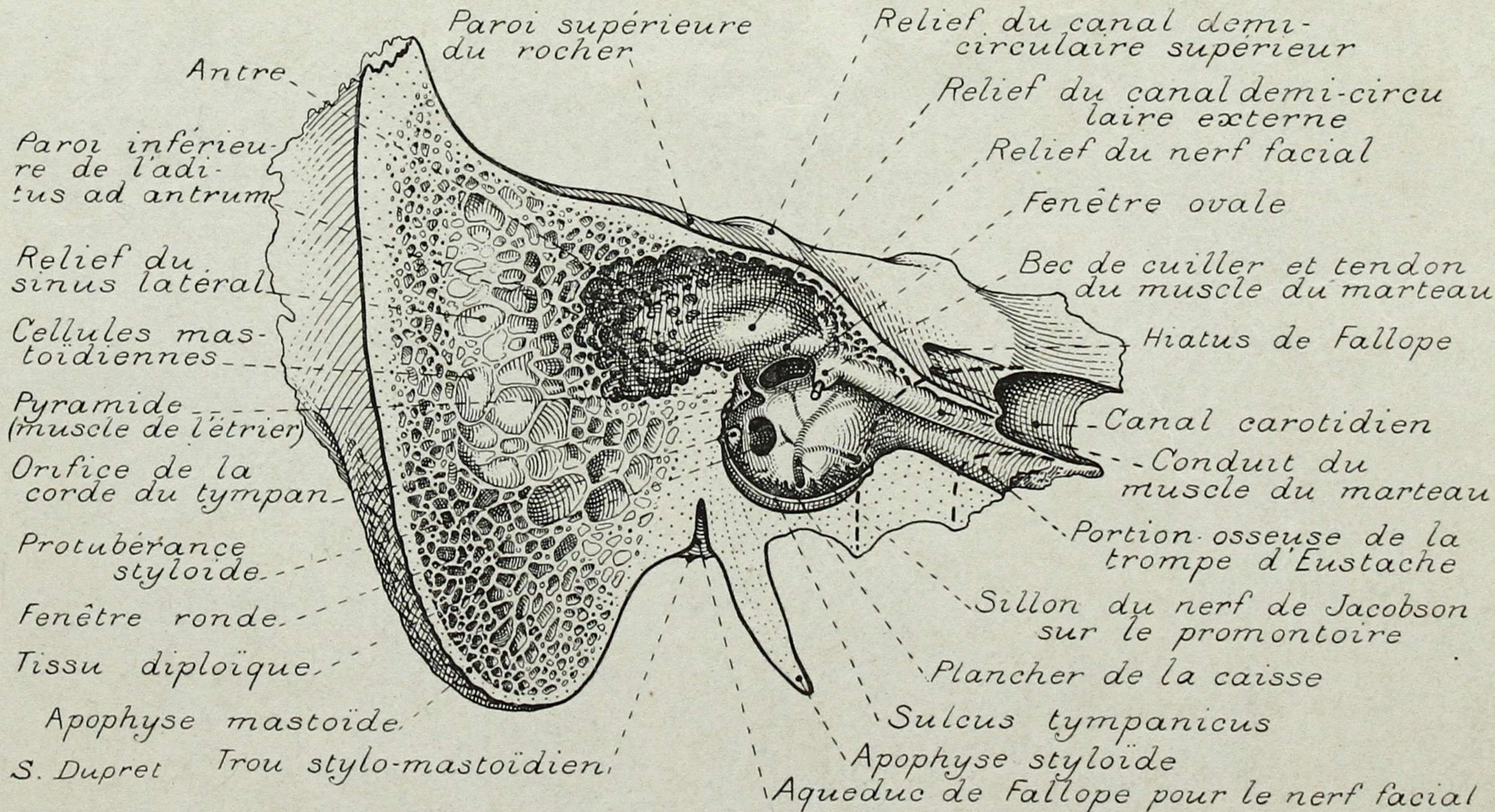


PLANCHE 11. - COUPE VERTICO-TRANSVERSALE DU TEMPORAL

Ligament supér^r

Tête du
marteau

Apophyse exte^r

Ligament
externe

Poche de
Prussak

Conduit
auditif
externe

Tympan
son ombilic

Caisse
du tympan

Sulcus
tympanicus

Plancher
de la caisse

Golfe de la jugulaire

Enclume

sa branche supér^r

sa branche infér^r

Ligament postérieur

Aqueduc de
Fallope

Fenêtre ovale

Base ou plati-
ne de l'étrier

Périoste du
vestibule

Tendon du muscle
du marteau

Corde du tympan

Apophyse antérieure
sectionnée

Muqueuse de la
caisse

Canal demi-circulaire
externe

son ampoule

Canal demi-circu-
laire supérieur
son ampoule

Vestibule

Fenêtre
ovale

Lima-
çon

Fenêtre
ronde

Conduit auditif
externe

Ampoule du canal
demi-circulaire
postérieur

PLANCHE 12.

S. Dupret

CAISSE DU TYMPAN

FACE EXTERNE DU LABYRINTHE
MEMBRANEUX

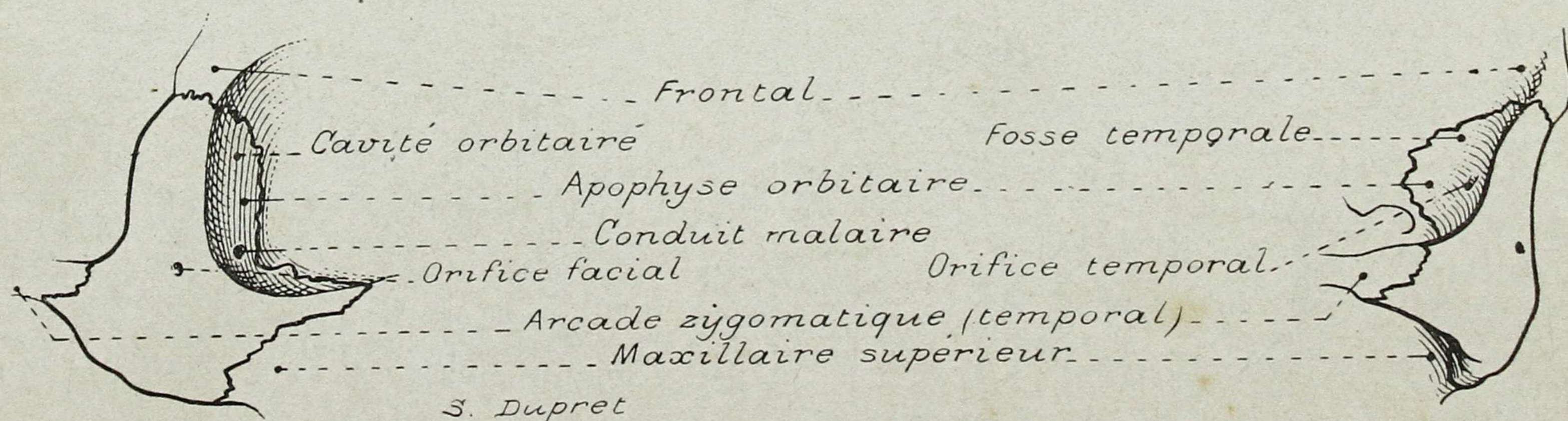
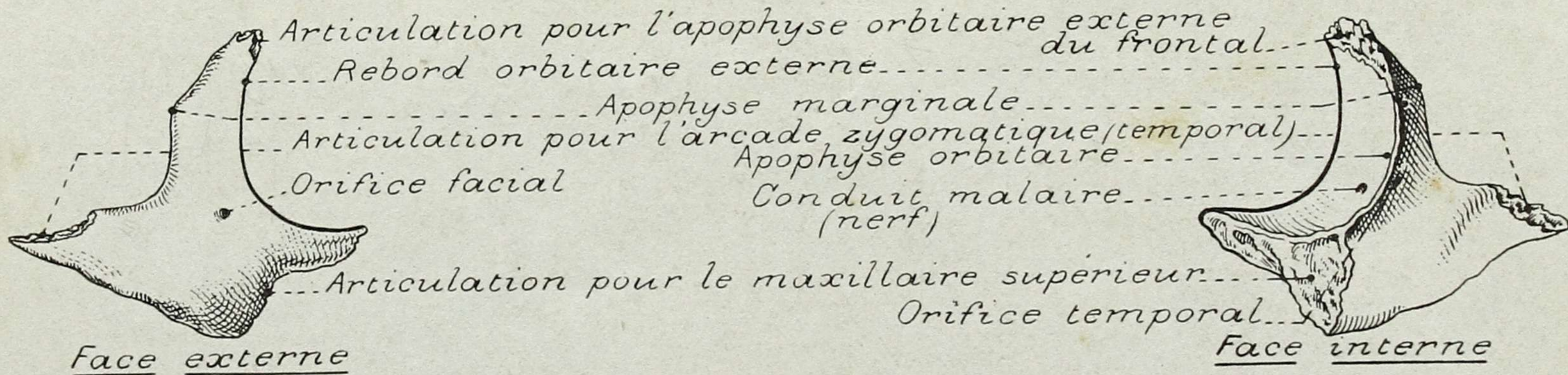
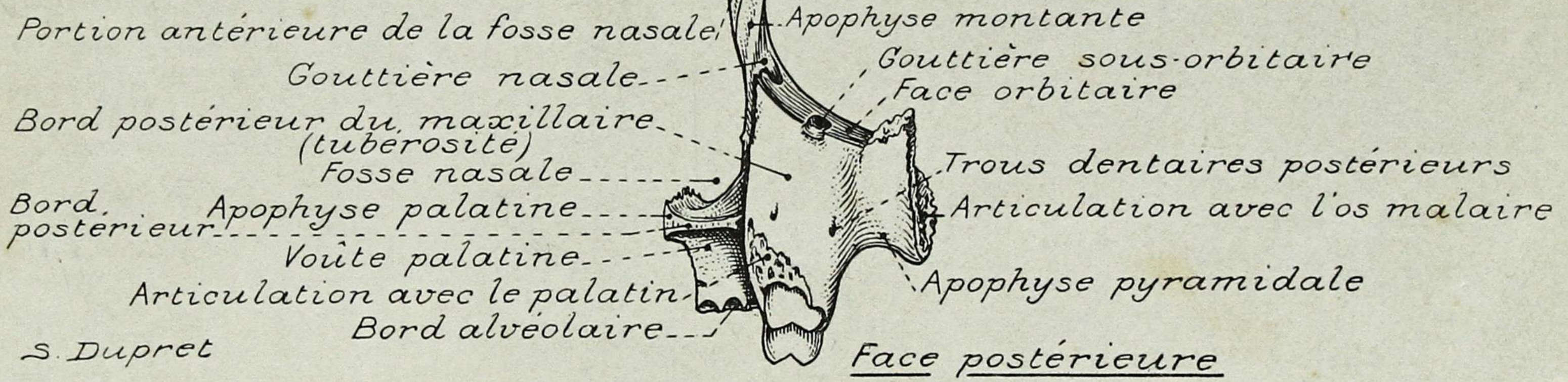
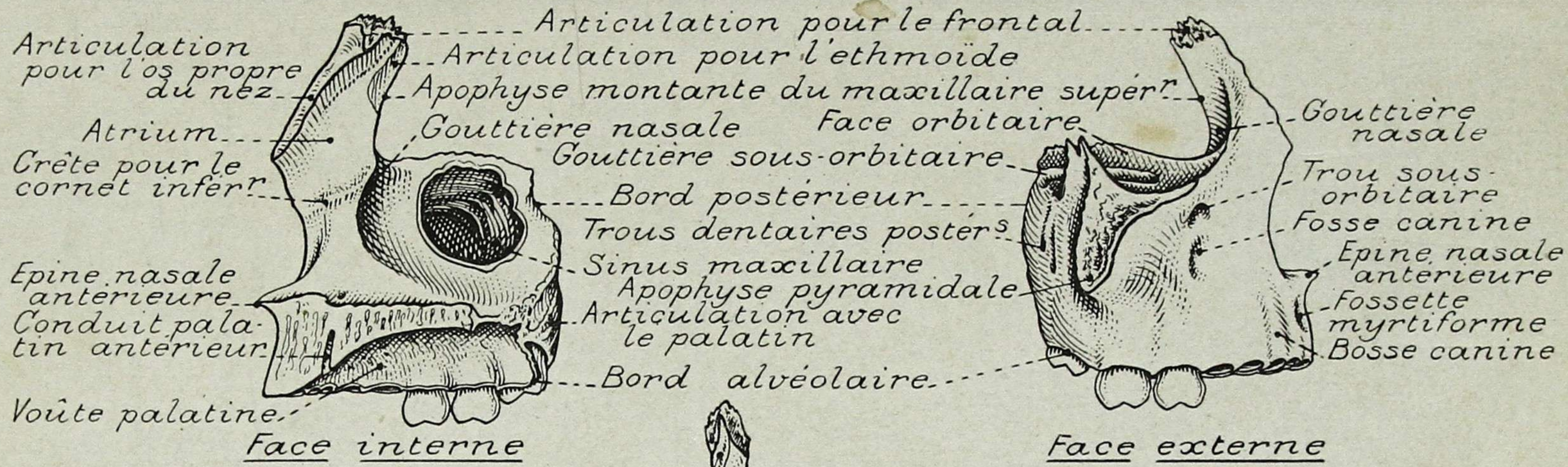


PLANCHE 13. - MALAIRE



S. Dupret

PLANCHE 14. - MAXILLAIRE SUPÉRIEUR

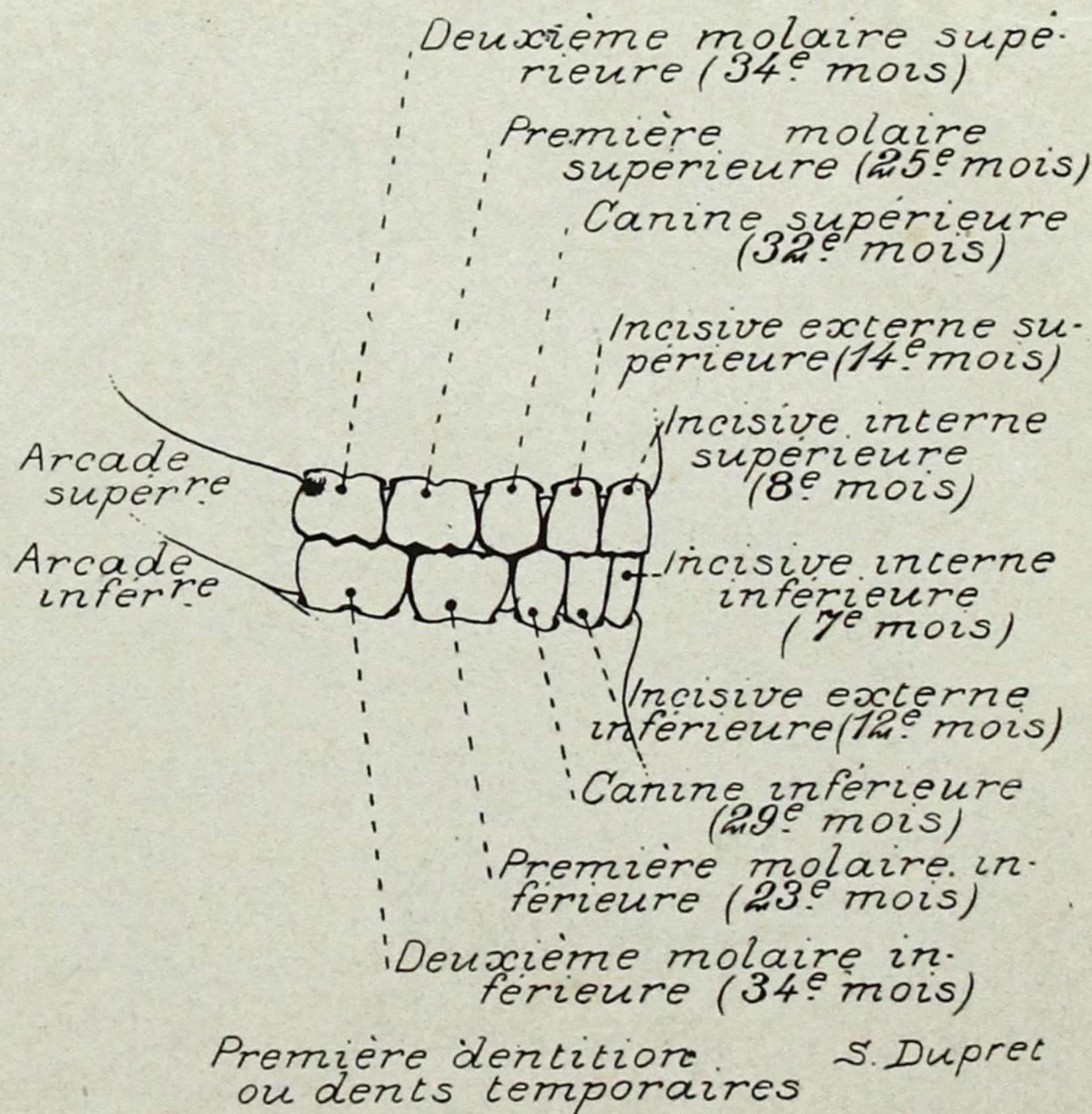
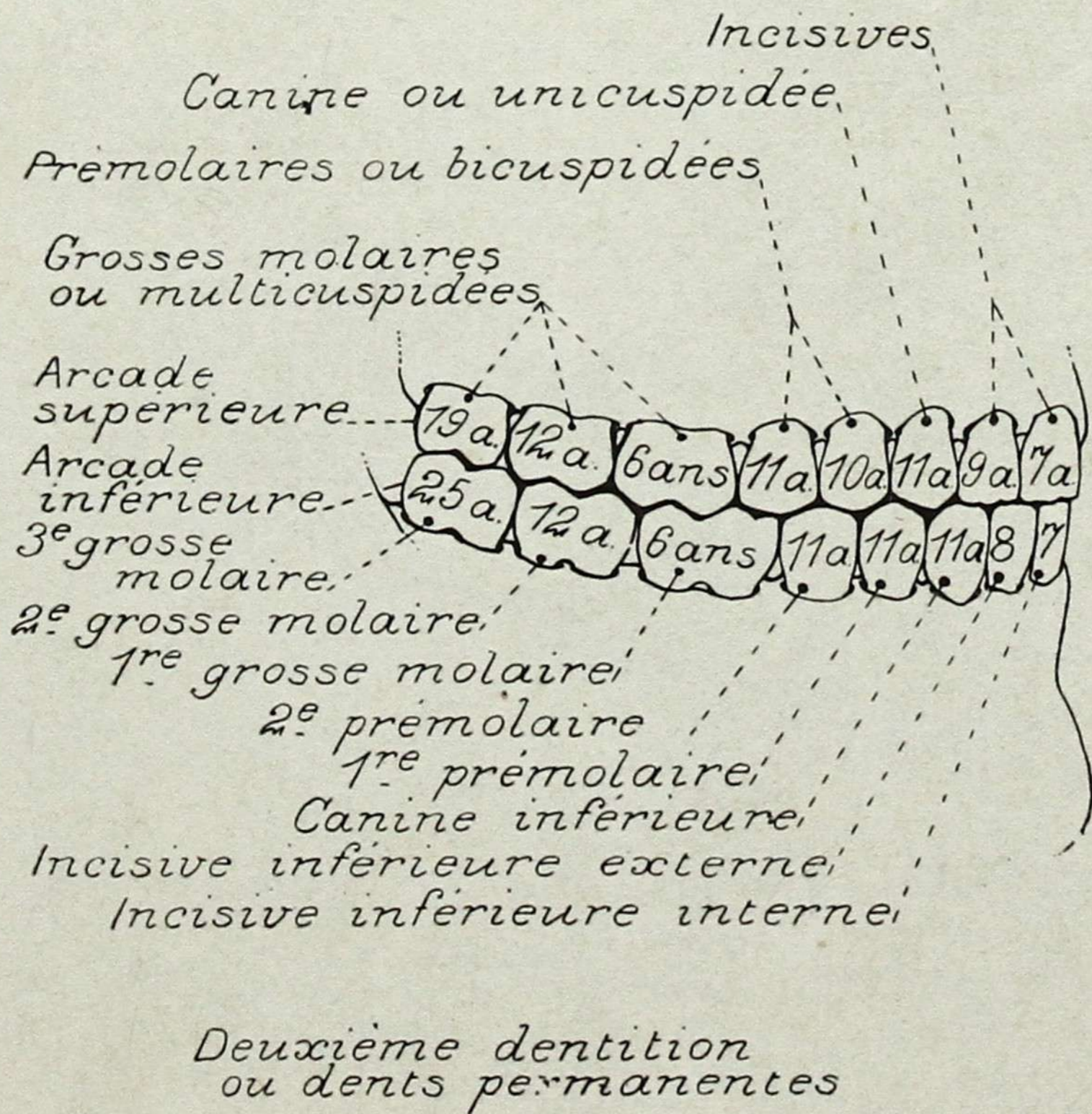


PLANCHE 15. - RAPPORTS RÉCIPROQUES DES ARCADES DENTAIRES

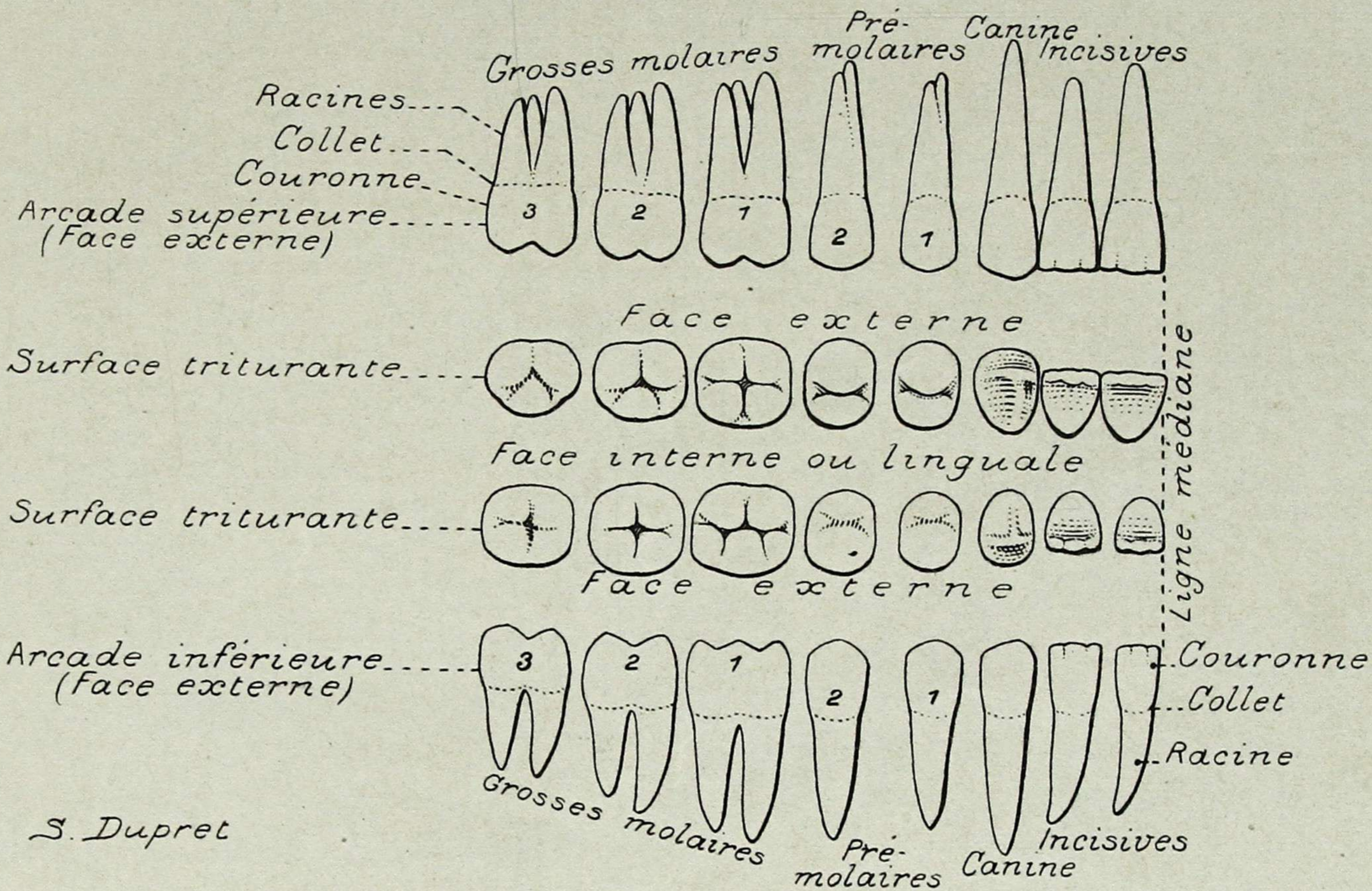


PLANCHE 16. - DENTS PERMANENTES

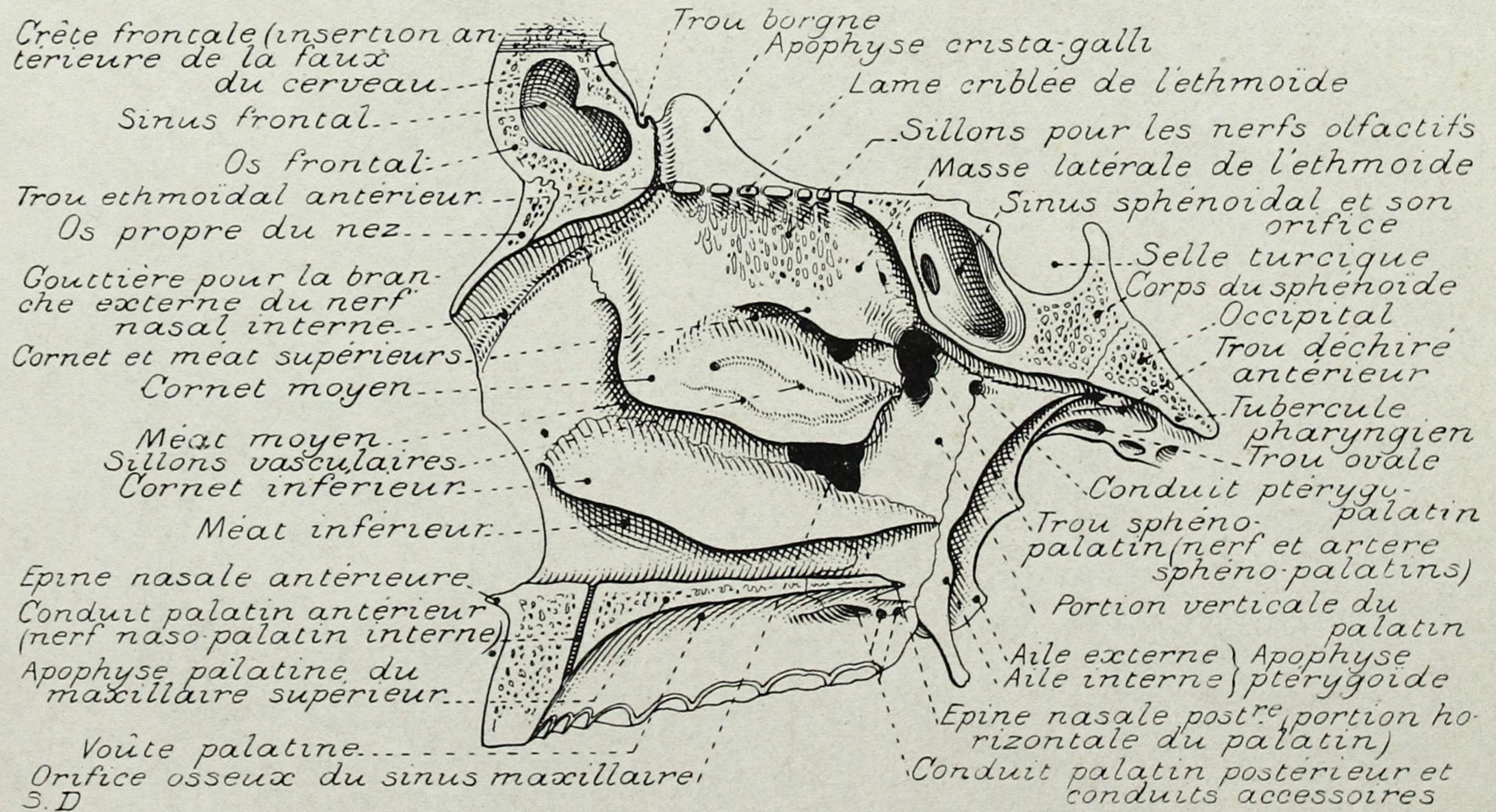


PLANCHE 17. - SQUELETTE DE LA FOSSE NASALE DROITE

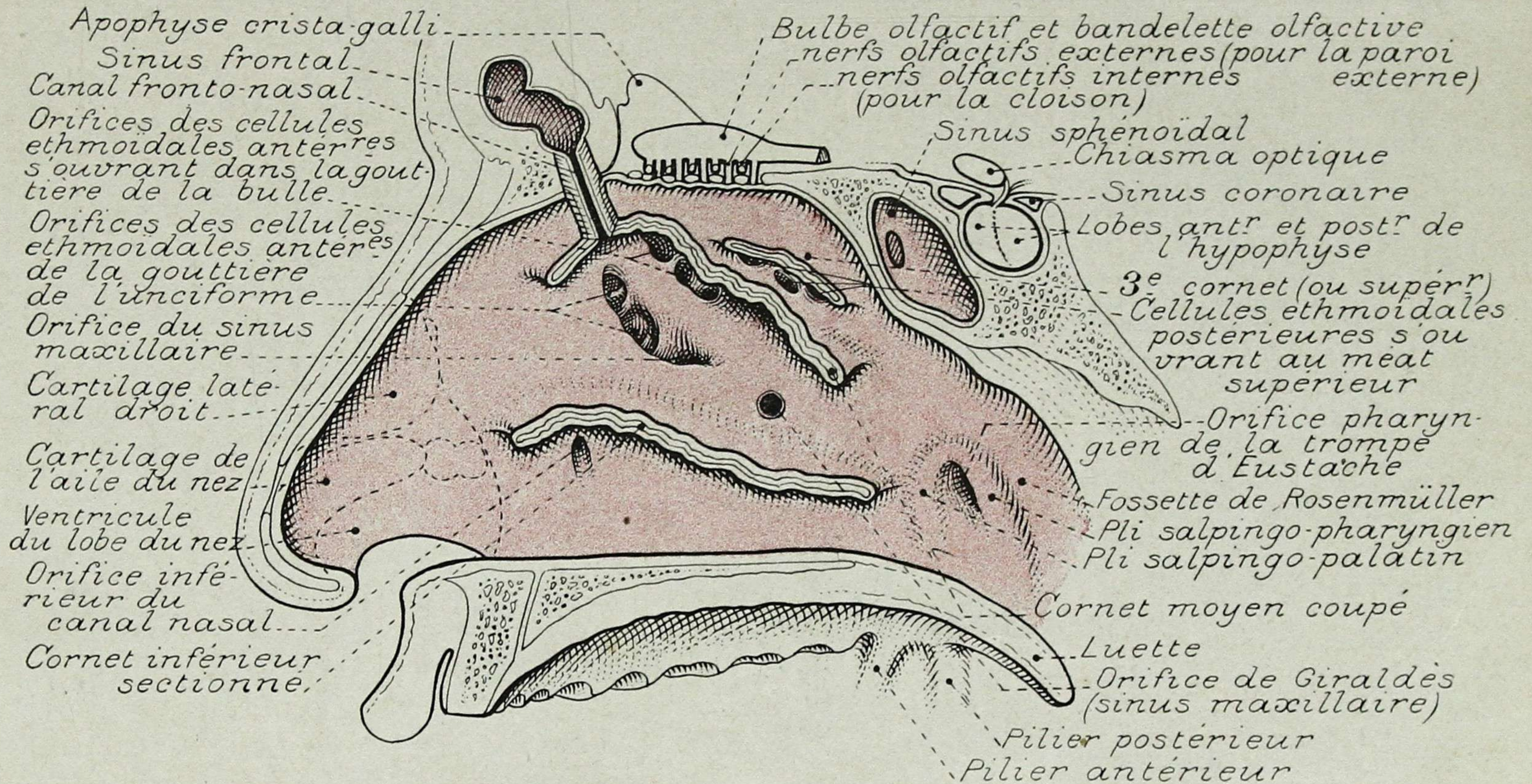


PLANCHE 18. - FOSSE NASALE DROITE, AVEC SA MUQUEUSE

Cellules ethmoidales postérieures
débouchant dans le
troisième meât.

Fente sphénoïdale.

Trou optique.

Cellules ethmoidales
s'ouvrant dans la
gouttière de la bulle.

Trou grand rond.

Nerf maxillaire
supérieur.

Cellules s'ouvrant
dans la gouttière
de l'unciforme.

Cornet supérieur.

Cornet moyen.

Cornet inférieur.

Fosse nasale droite.

Bulbe olfactif

Releveur de la pau-
pière supérieure

Droit supérieur

Grand oblique

Droit externe

Nerf optique

Droit interne

Droit inférieur

Bulle ethmoïdale

Apophyse unciforme

Orifice accessoire du
sinus

Sinus maxillaire

Fosse nasale gauche

Cloison des fosses
nasales

S. Dupret

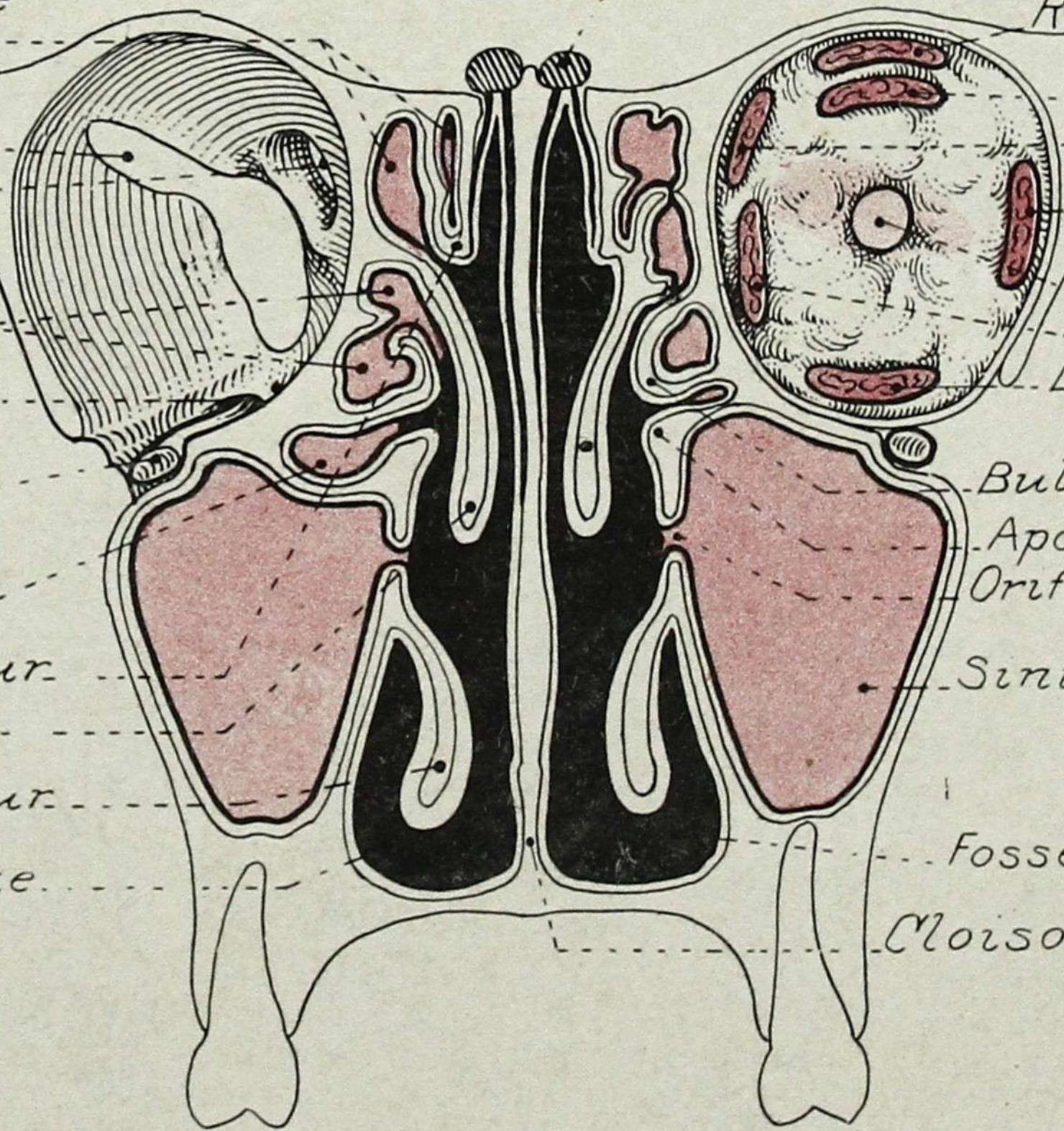
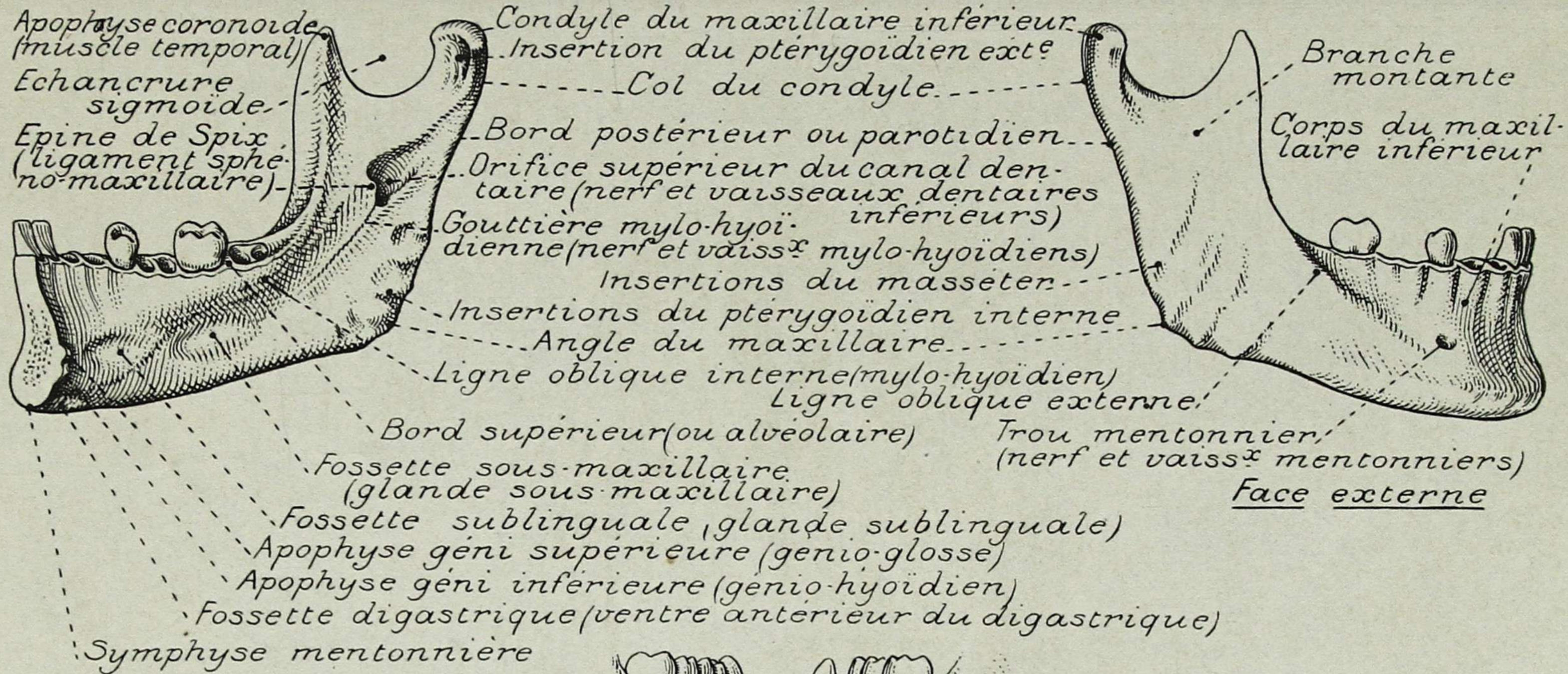
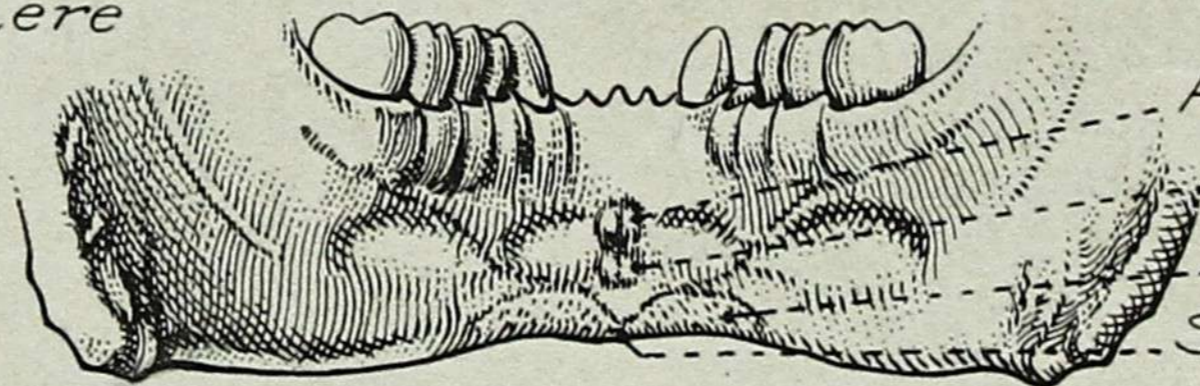


PLANCHE 19. - COUPE FRONTALE PAR LES FOSSES NASALES



Face interne

Corps du maxillaire inférieur
Face postérieure



Apophyses géni supérieures
 Apophyses géni inférieures
 Fosse digastrique
 Symphyse

S. Dupret

PLANCHE 20. - MAXILLAIRE INFÉRIEUR

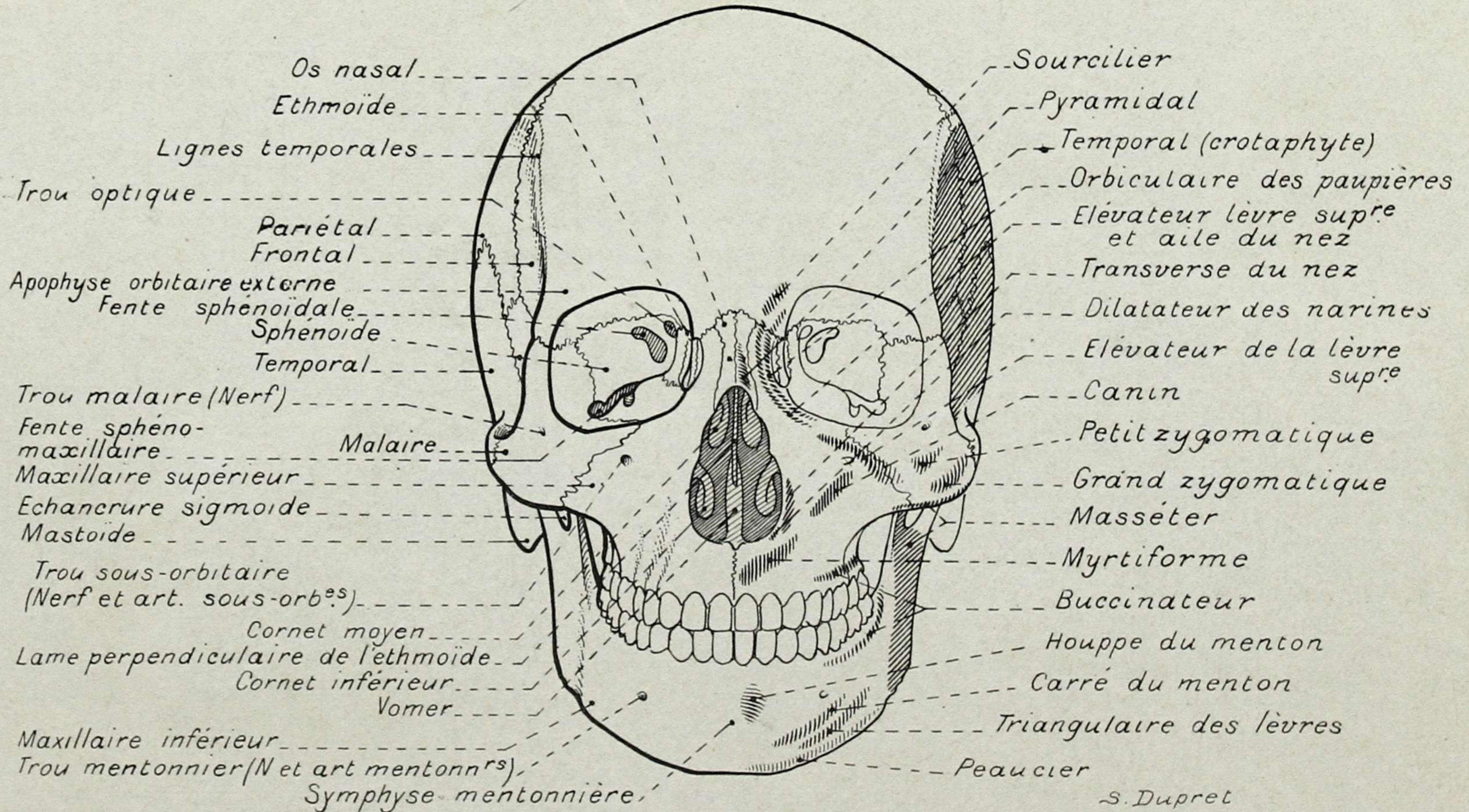
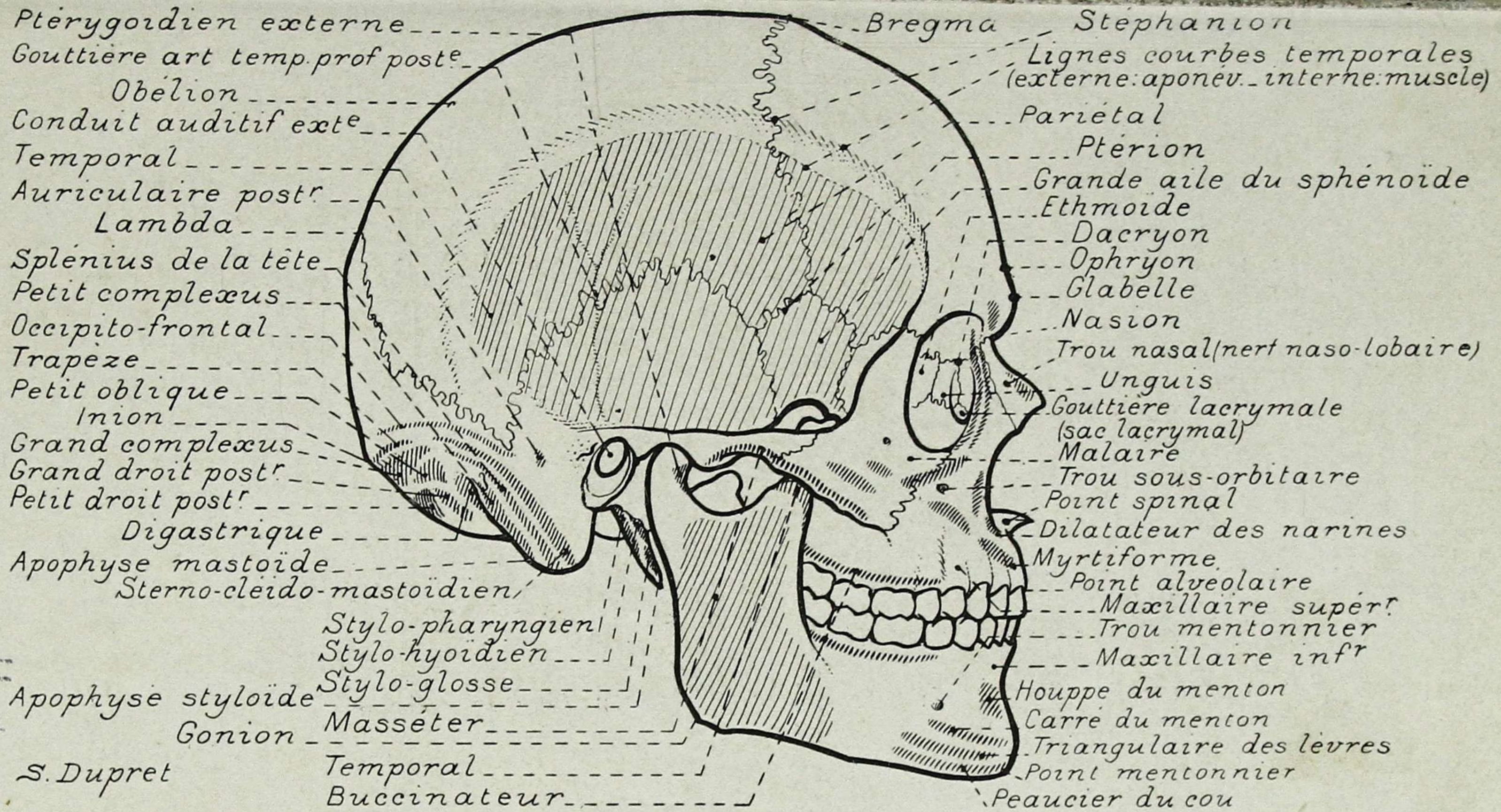


PLANCHE 21. - OS DE LA TÊTE (FACE ANTÉRIEURE)



BIBLIOTECA MEDICA

U. de A.

S. Dupret

PLANCHE 22. - OS DE LA TÊTE (FACE LATÉRALE)

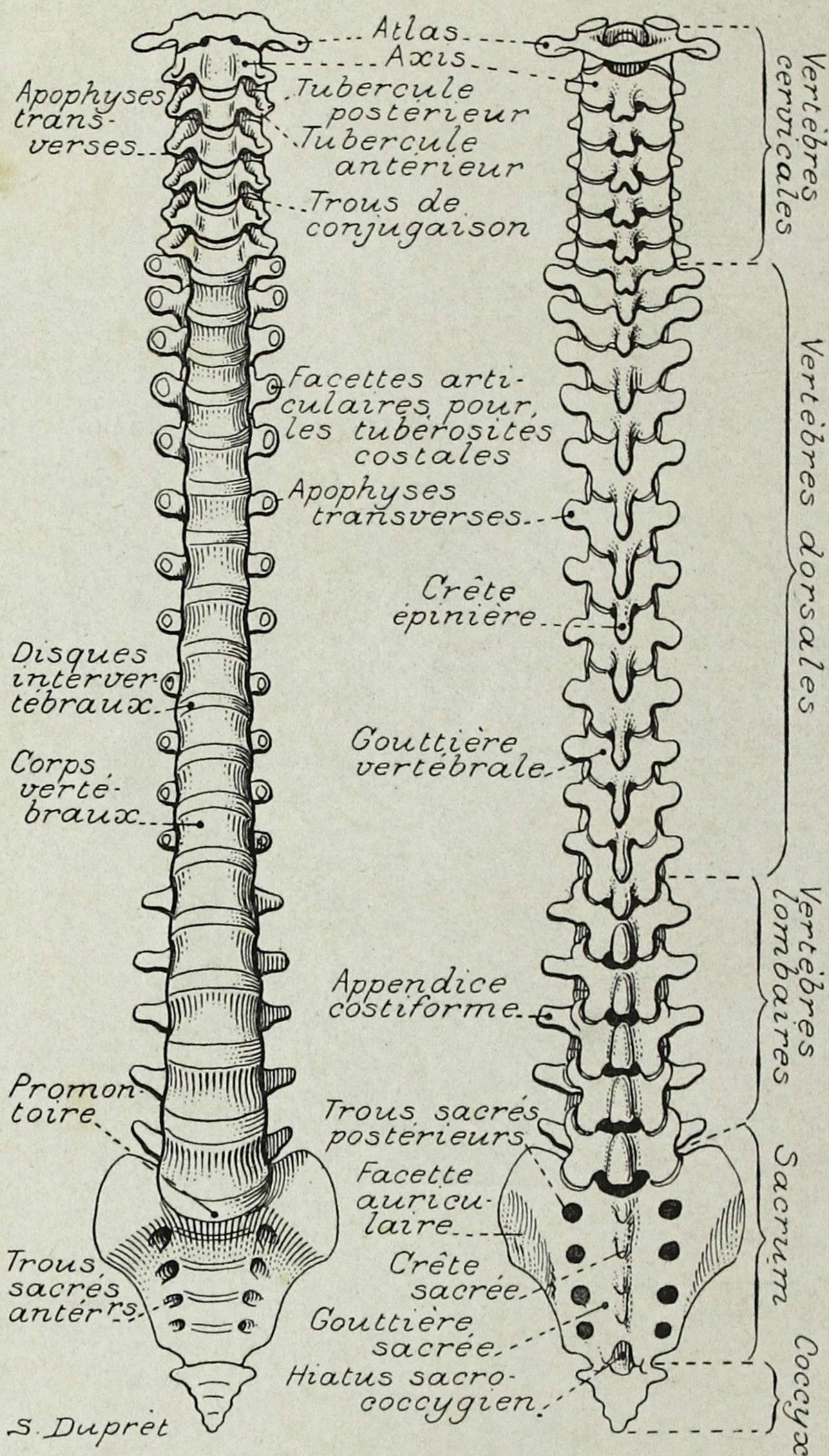


PLANCHE 23.

COLONNE VERTÉBRALE (FACES ANTÉRIEURE ET POSTÉRIURE)

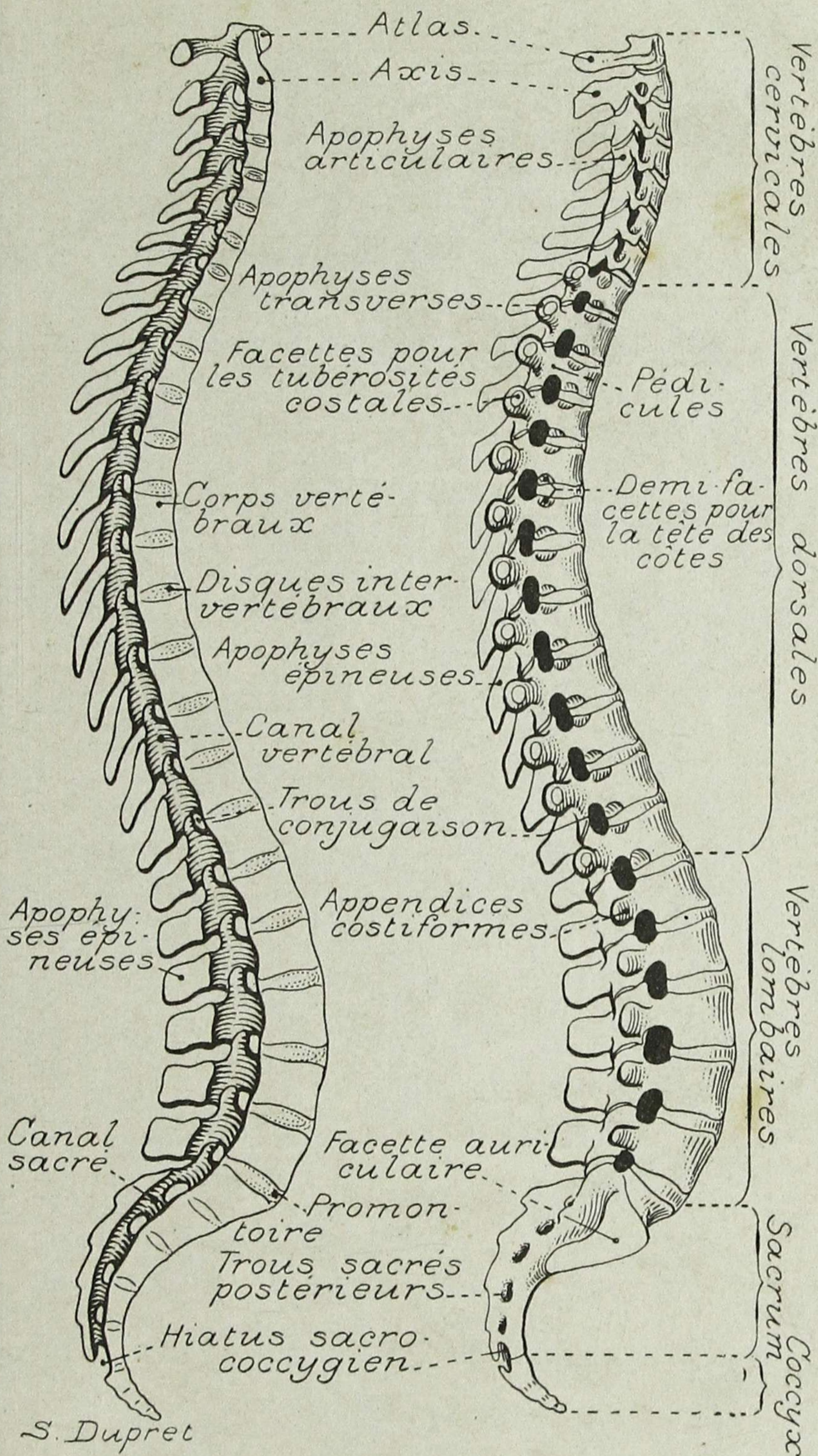


PLANCHE 24.
COLONNE VERTÉBRALE (COUPE ET FACE LATÉRALE)

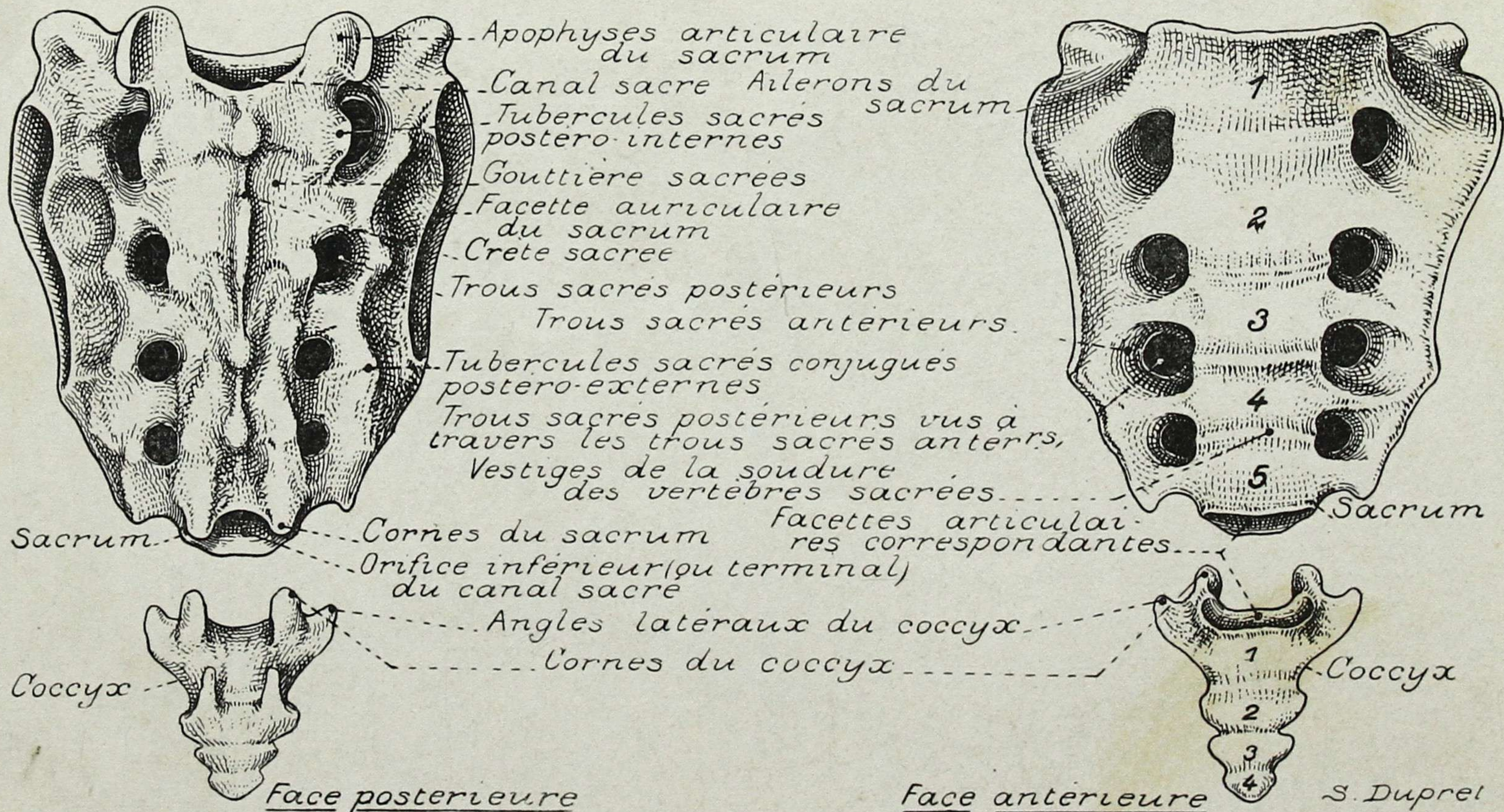
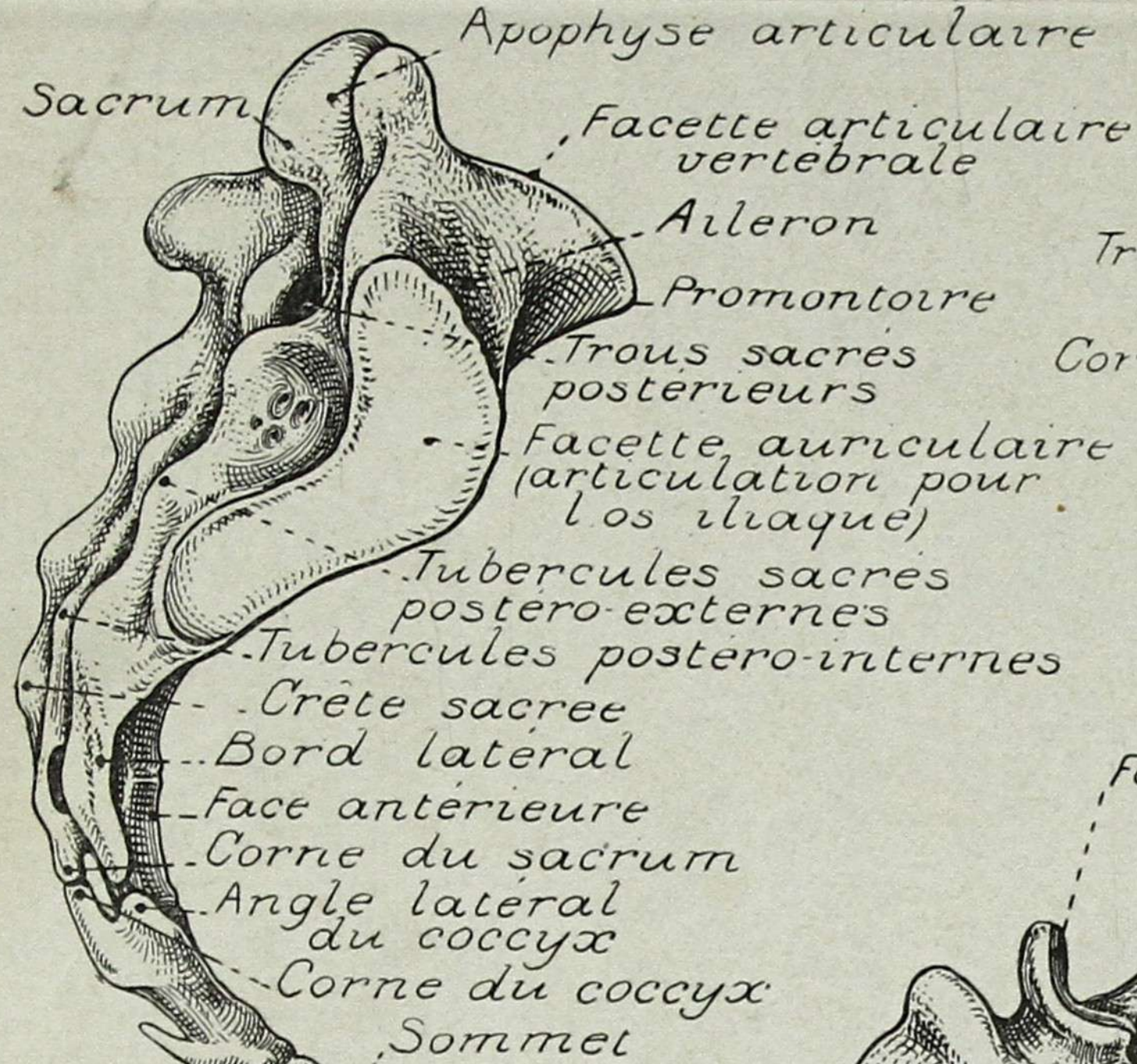


PLANCHE 25. - SACRUM

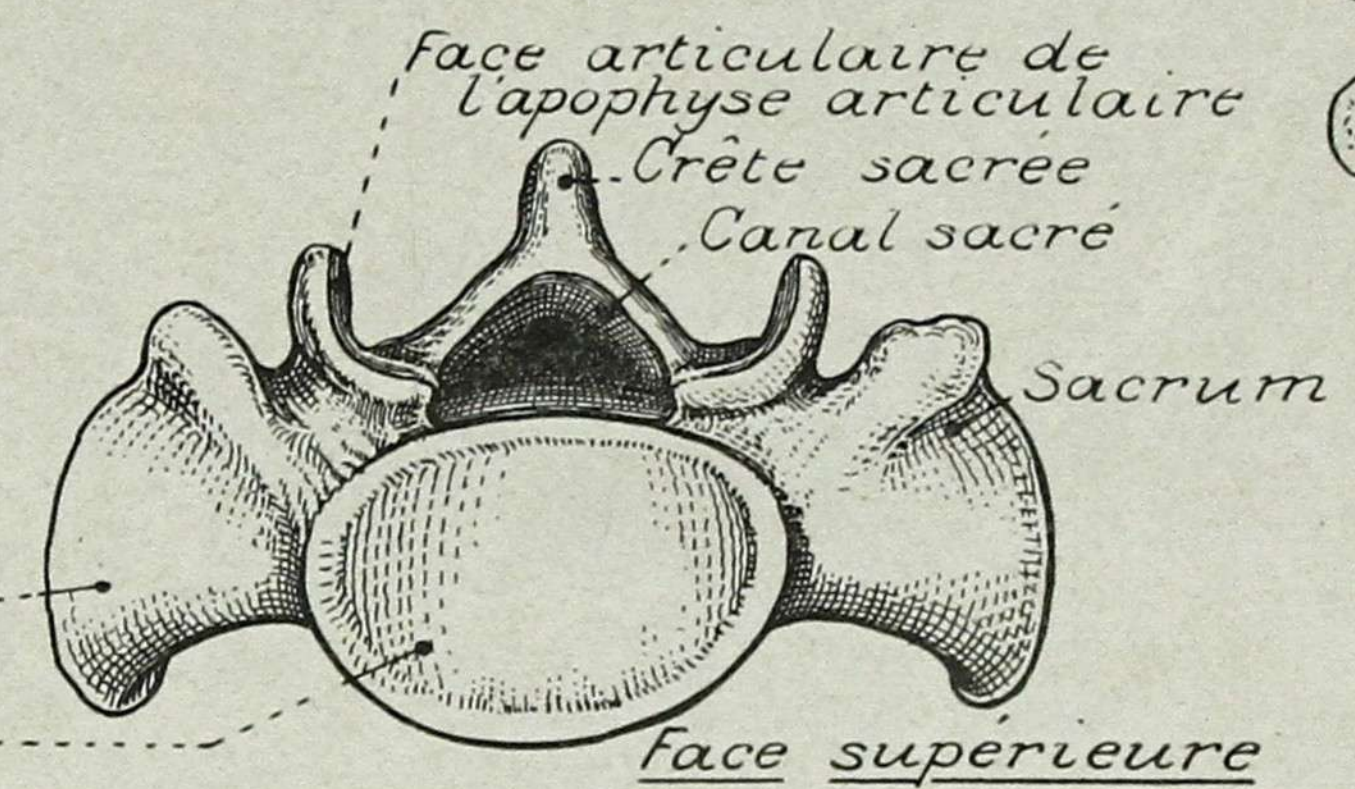


Face latérale droite

Ailerons du sacrum
 Facette articulaire pour la 5^e vertèbre lombaire

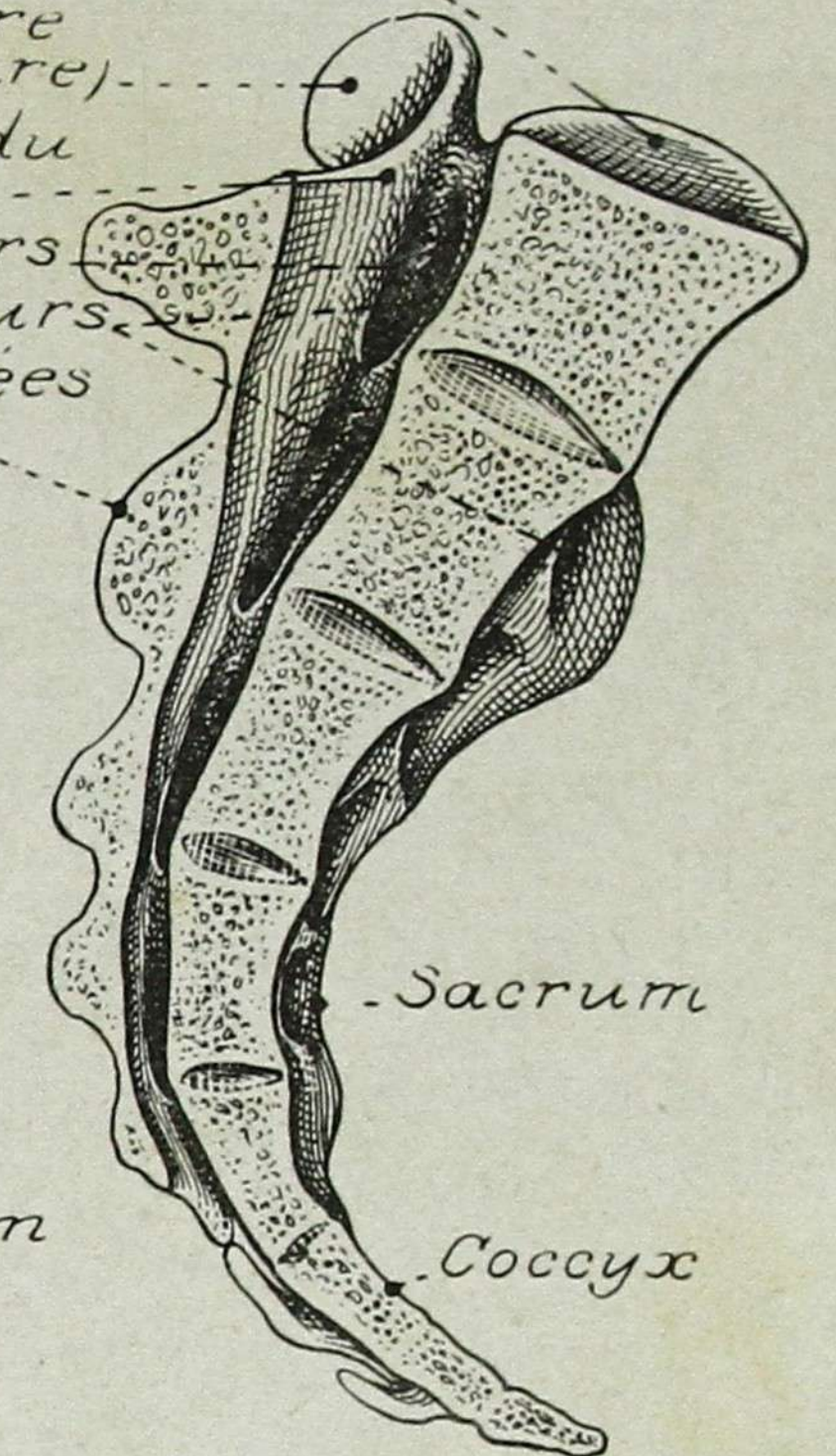
Apophyse articulaire
 Facette articulaire vertébrale
 Aileron
 Promontoire
 Trous sacrés postérieurs
 Facette auriculaire (articulation pour l'os iliaque)
 Tubercules sacrés postéro-externes
 Tubercules postéro-internes
 Crête sacrée
 Bord latéral
 Face antérieure
 Corne du sacrum
 Angle latéral du coccyx
 Corne du coccyx
 Sommet

Facette articulaire vertébrale
 Apophyse articulaire (surface articulaire)
 Orifice supérieur du canal sacré
 Trous sacrés postérieurs
 Trous sacrés antérieurs
 Corps des vertèbres sacrées
 Crête sacrée



Face supérieure

Face articulaire de l'apophyse articulaire
 Crête sacrée
 Canal sacré



Face médiane

S. Dupré

PLANCHE 26. - SACRUM

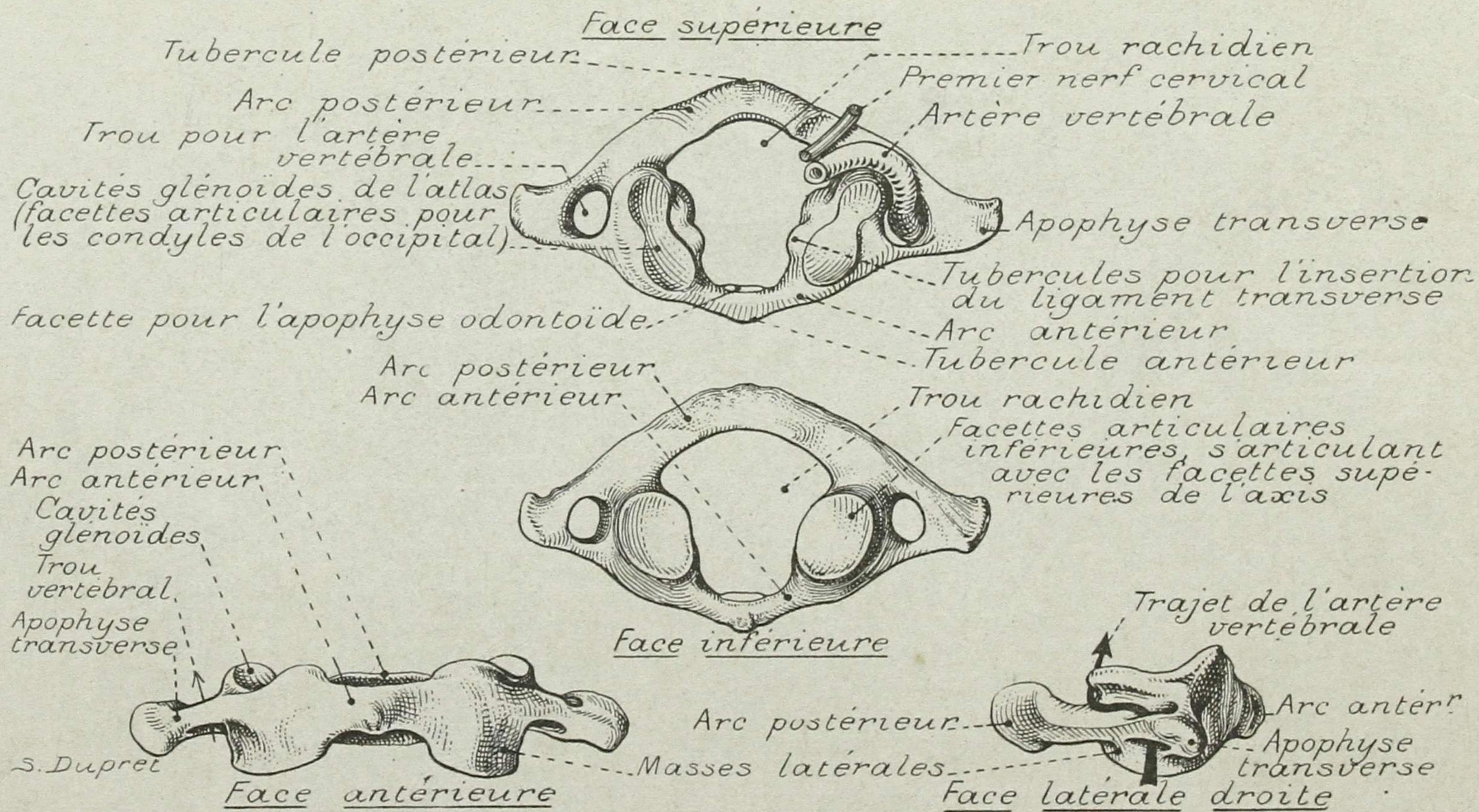


PLANCHE 27. - VERTÈBRE ATLAS

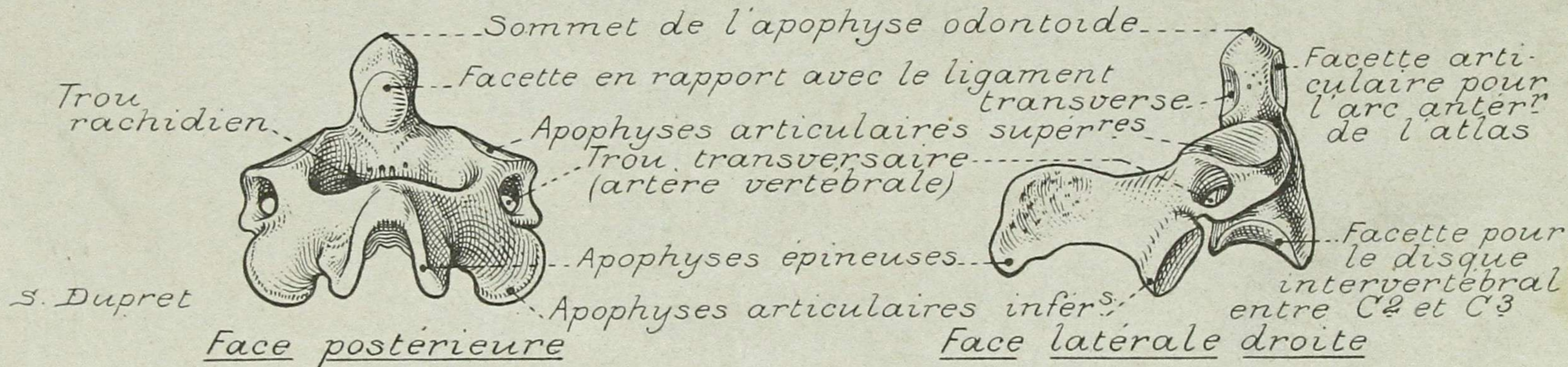
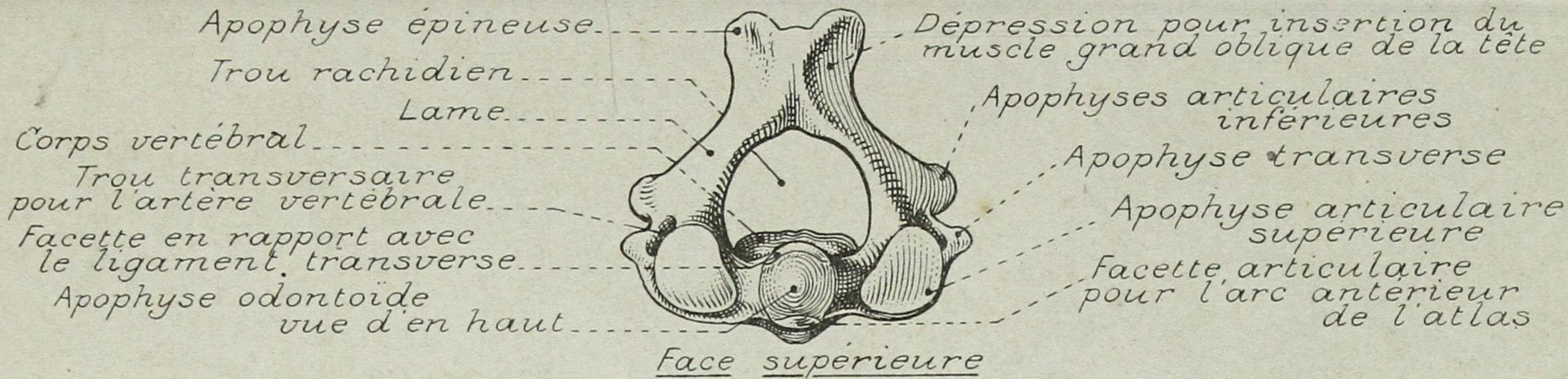
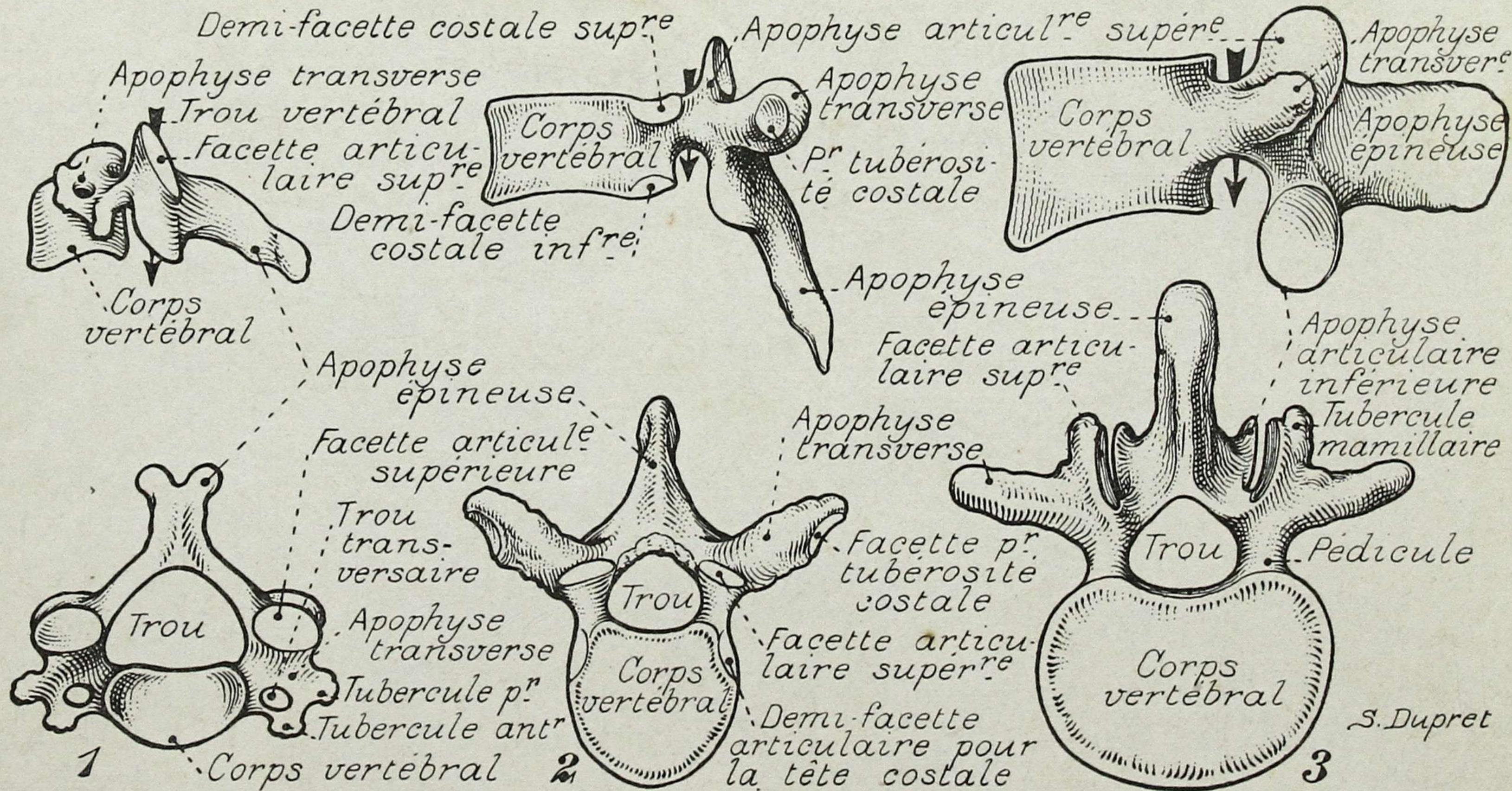


PLANCHE 28. - VERTÈBRE AXIS



S. Dupret

PLANCHE 29. - VERTÈBRES CERVICALE, DORSALE, LOMBAIRE

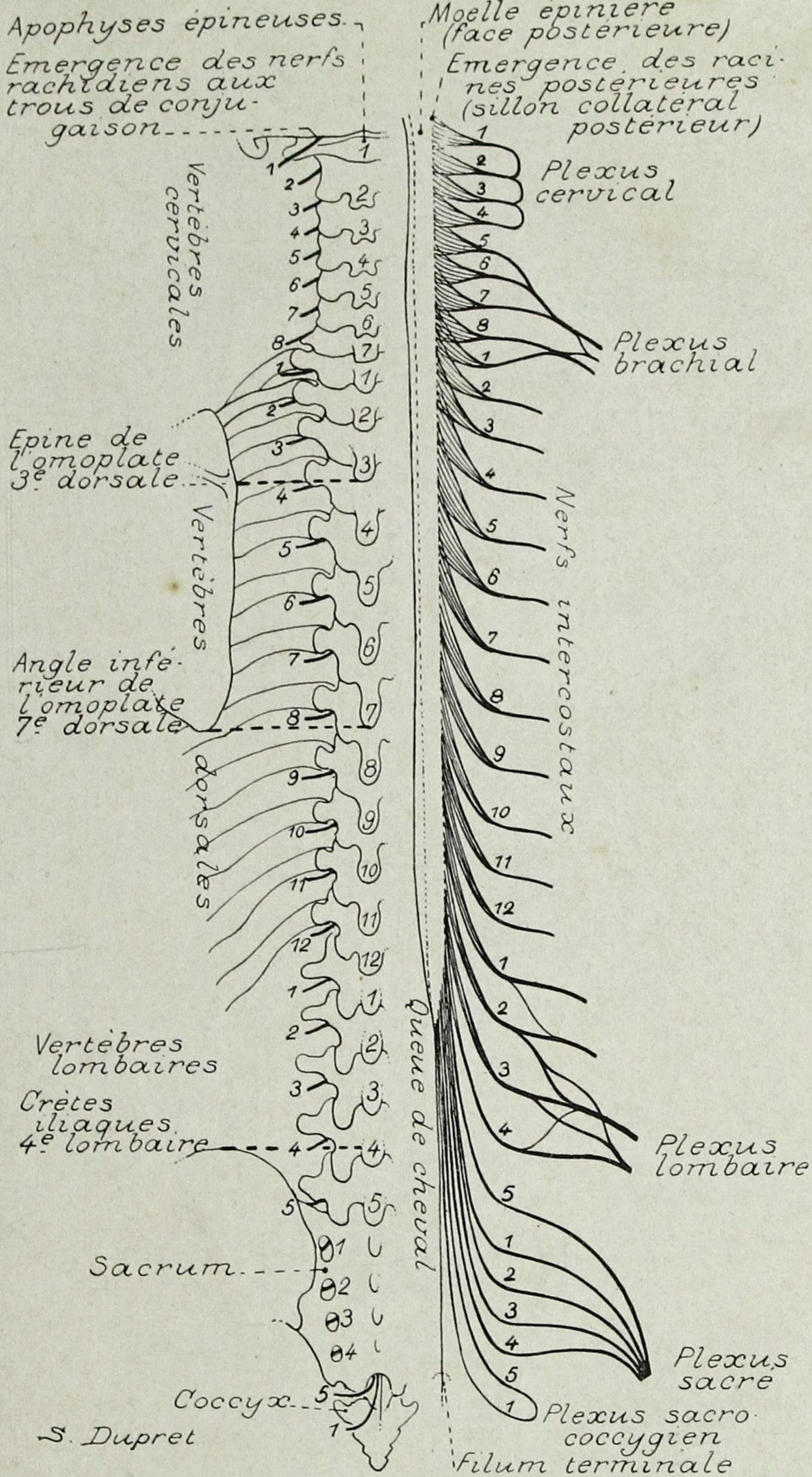
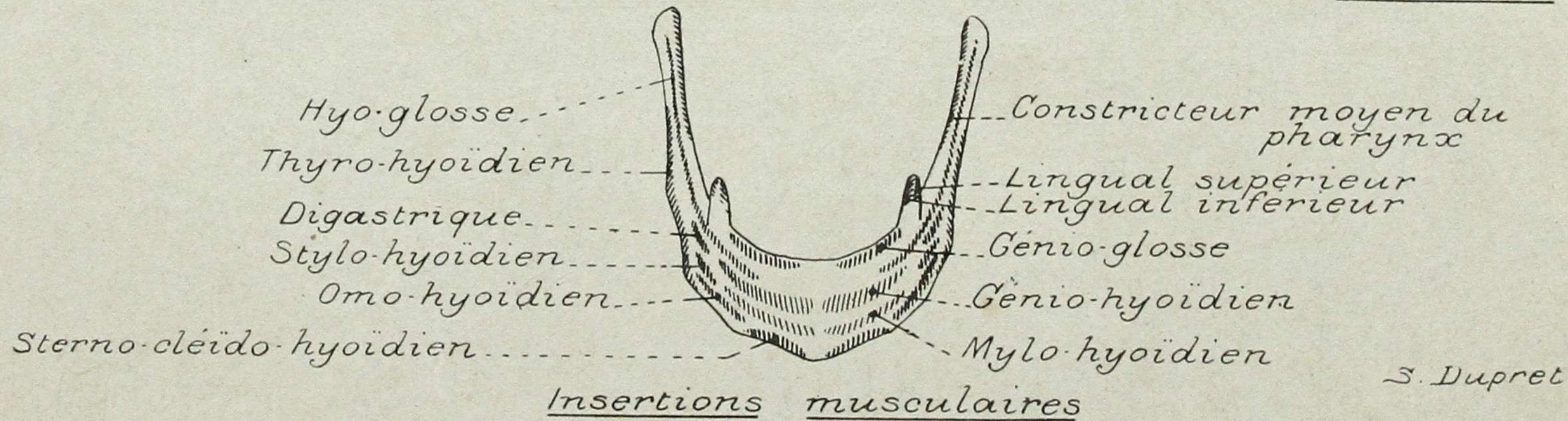
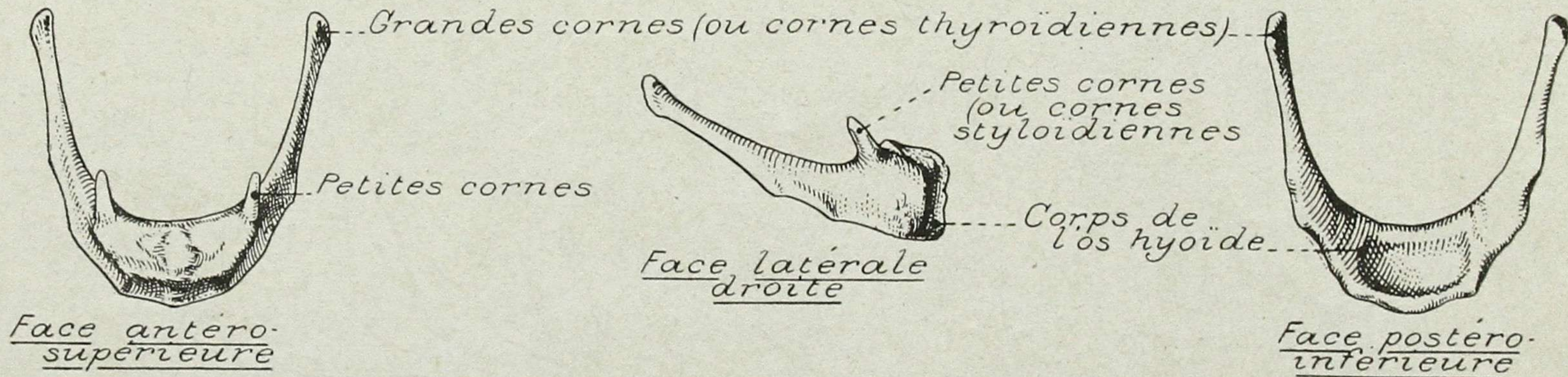


PLANCHE 30

ORIGINE ET ÉMERGENCE DES RACINES RACHIDIENNES



S. Dupret

PLANCHE 31. - OS HYOIDE

Extrémité externe ou acromiale

Insertions du trapèze
Bord postérieur

Insertion du faisceau claviculaire
du sterno-cléido-mastoïdien

Facette articulaire pour le sternum

Extrémité interne ou sternale

Insertion du faisceau clavi-
culaire du grand pectoral

Bord antérieur

Insertion claviculaire du deltoïde
Face supérieure

Bord anté-
rieur

Facette articulaire pour l'acromion

Insertion des ligaments coraco-
claviculaires (ligaments
conoïde et trapézoïde)

Bord antérieur

Bord antérieur

Insertion du ligament costo-claviculaire

Facette sternale

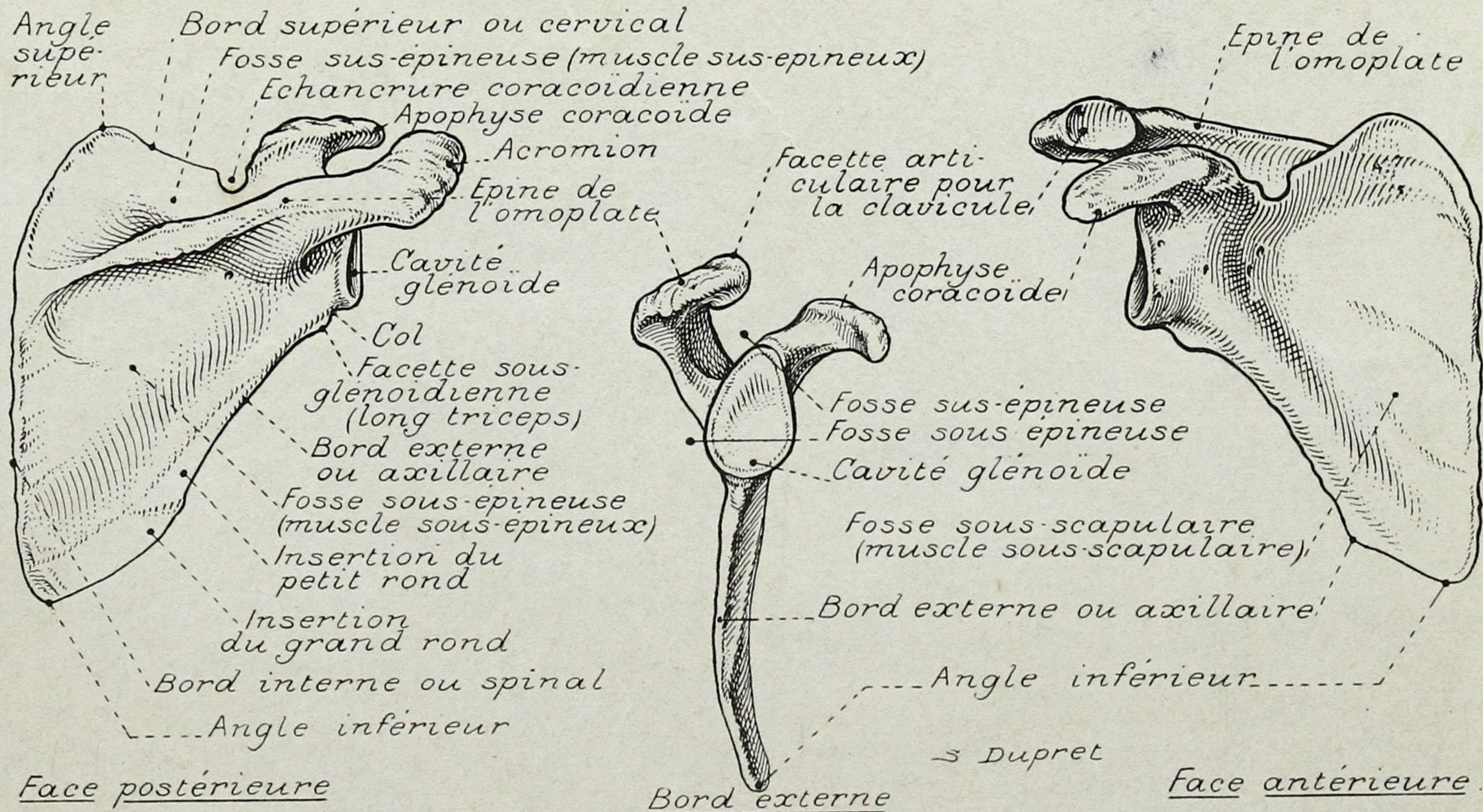
Trou
nourricier

Bord postérieur

Insertion claviculaire du sous-clavier

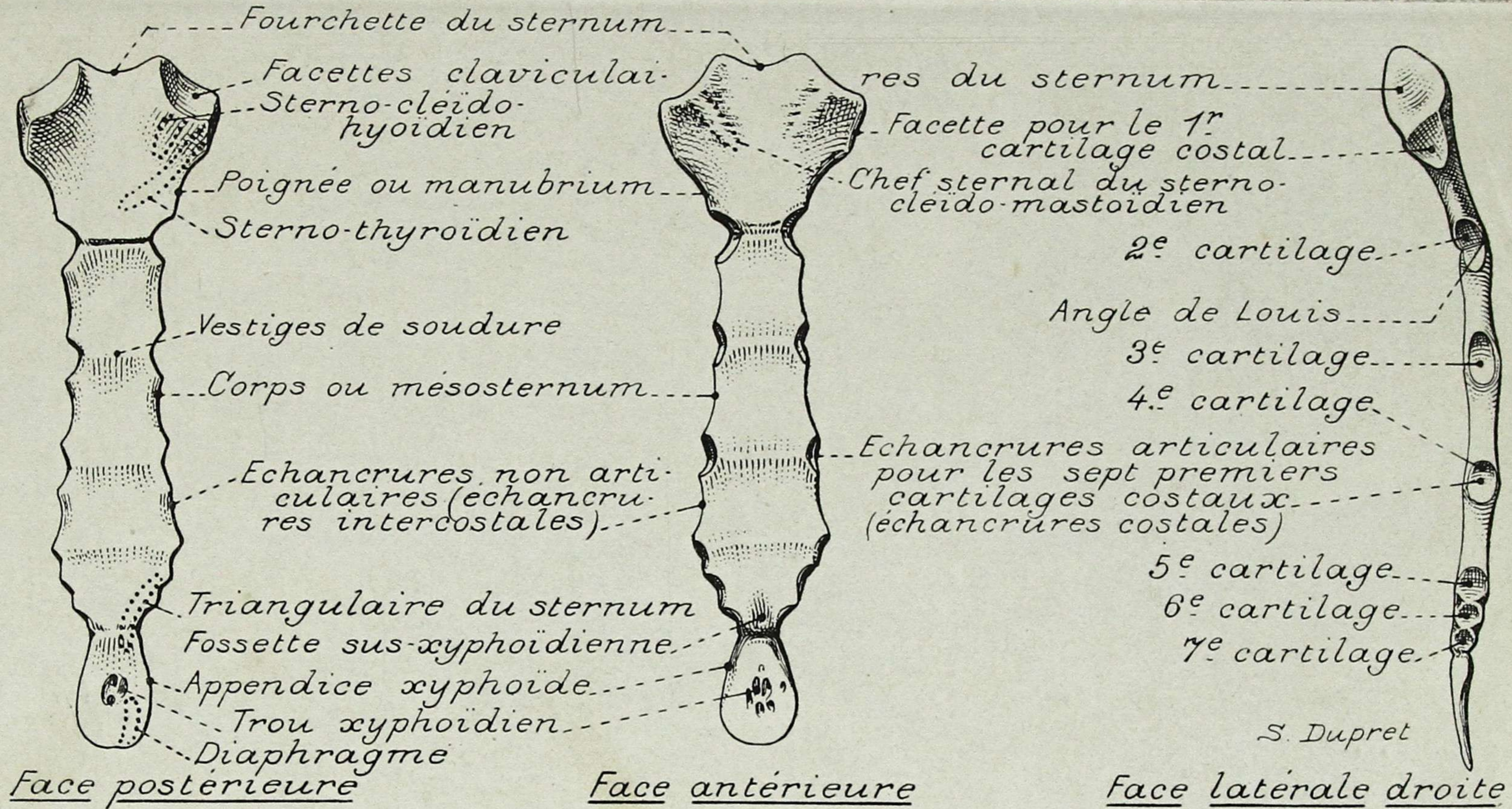
Face inférieure

PLANCHE 32. - CLAVICULE



S Dupret

PLANCHE 33. - OMOPLATE



Face postérieure

Face antérieure

Face latérale droite

PLANCHE 34. - STERNUM

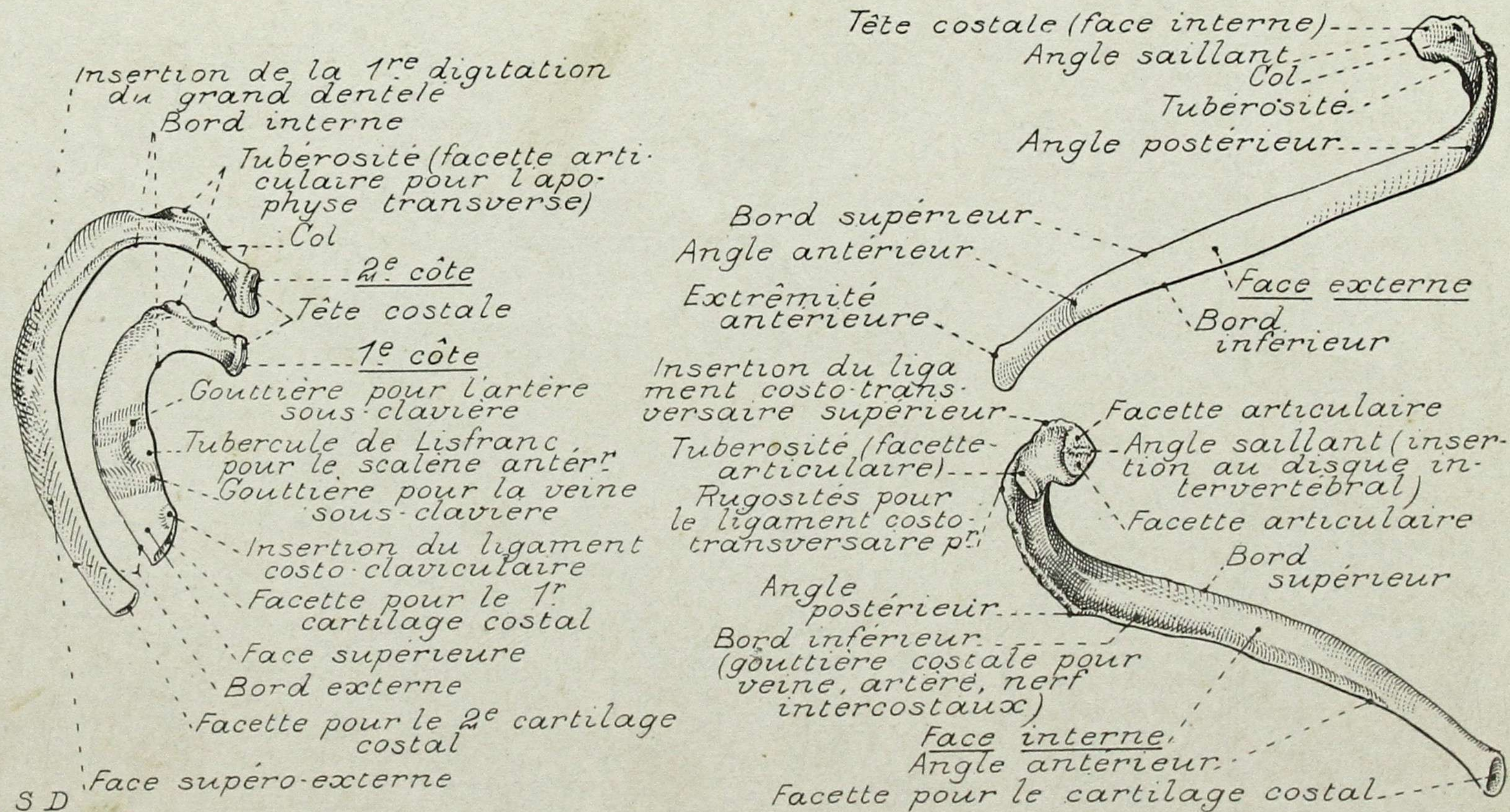
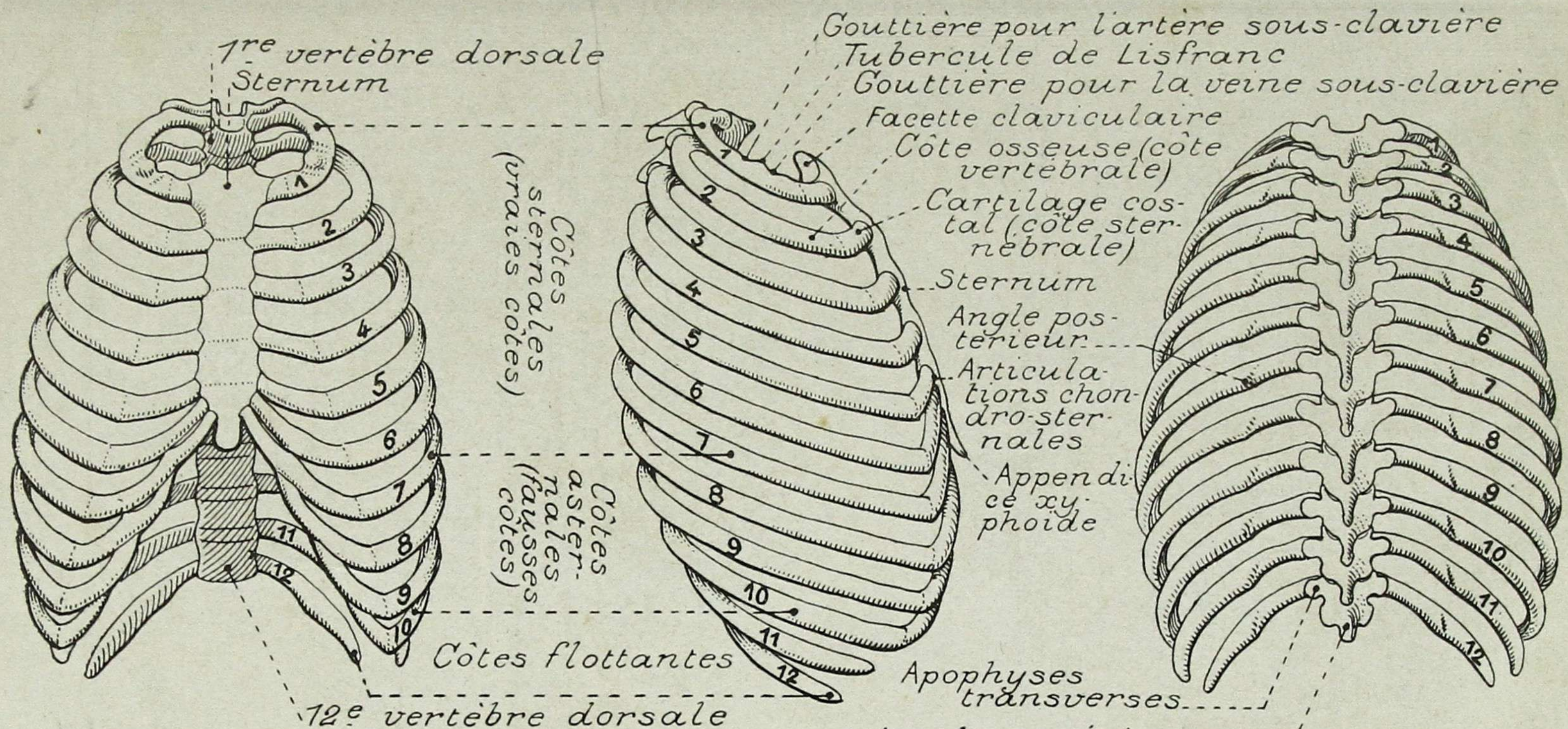


PLANCHE 35. - DÉTAILS DES COTES



S. Dupret

Face antérieure

Face latérale droite

Face postérieure

PLANCHE 36. - CAGE THORACIQUE

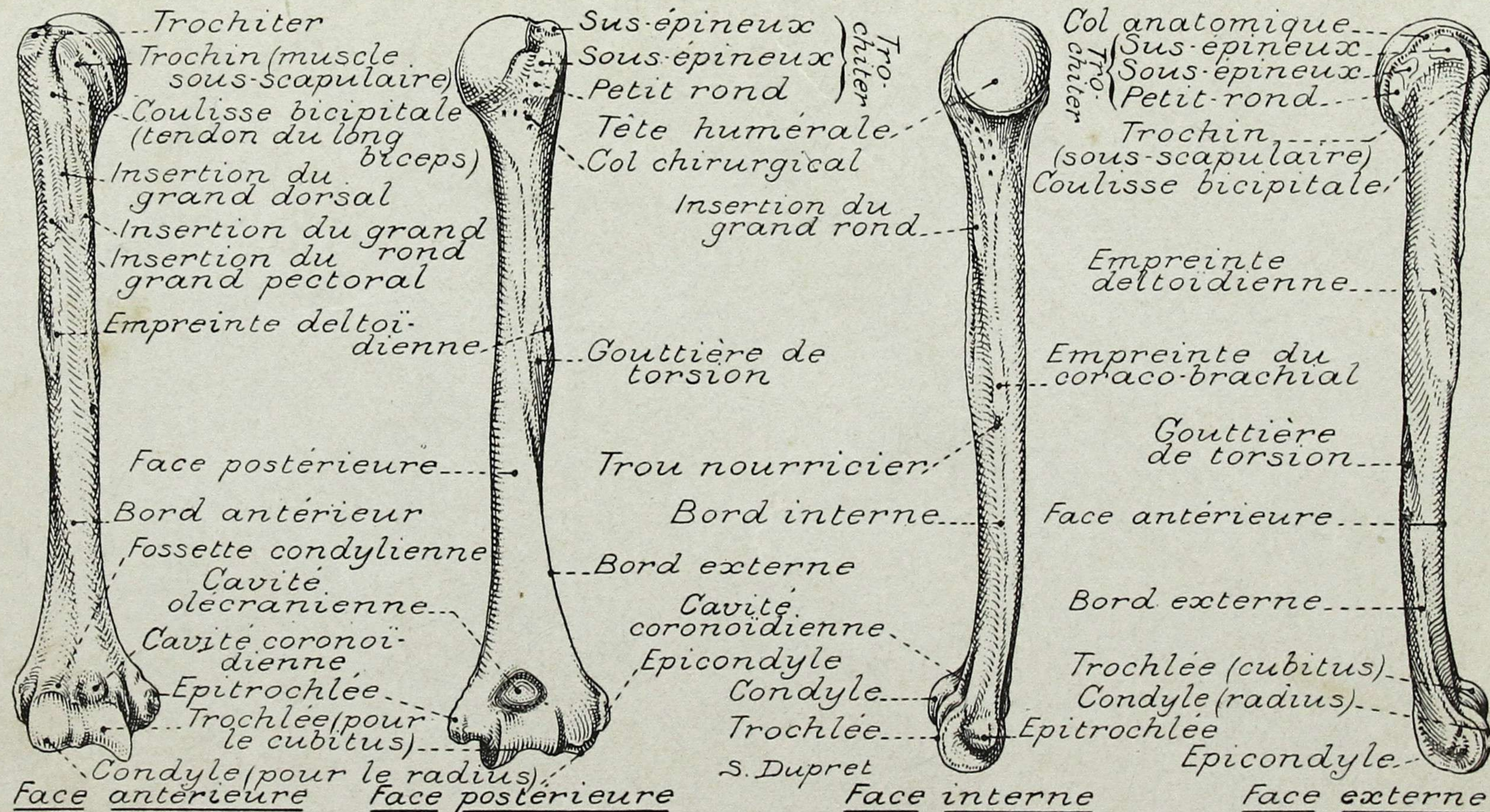


PLANCHE 37. - HUMÉRUS

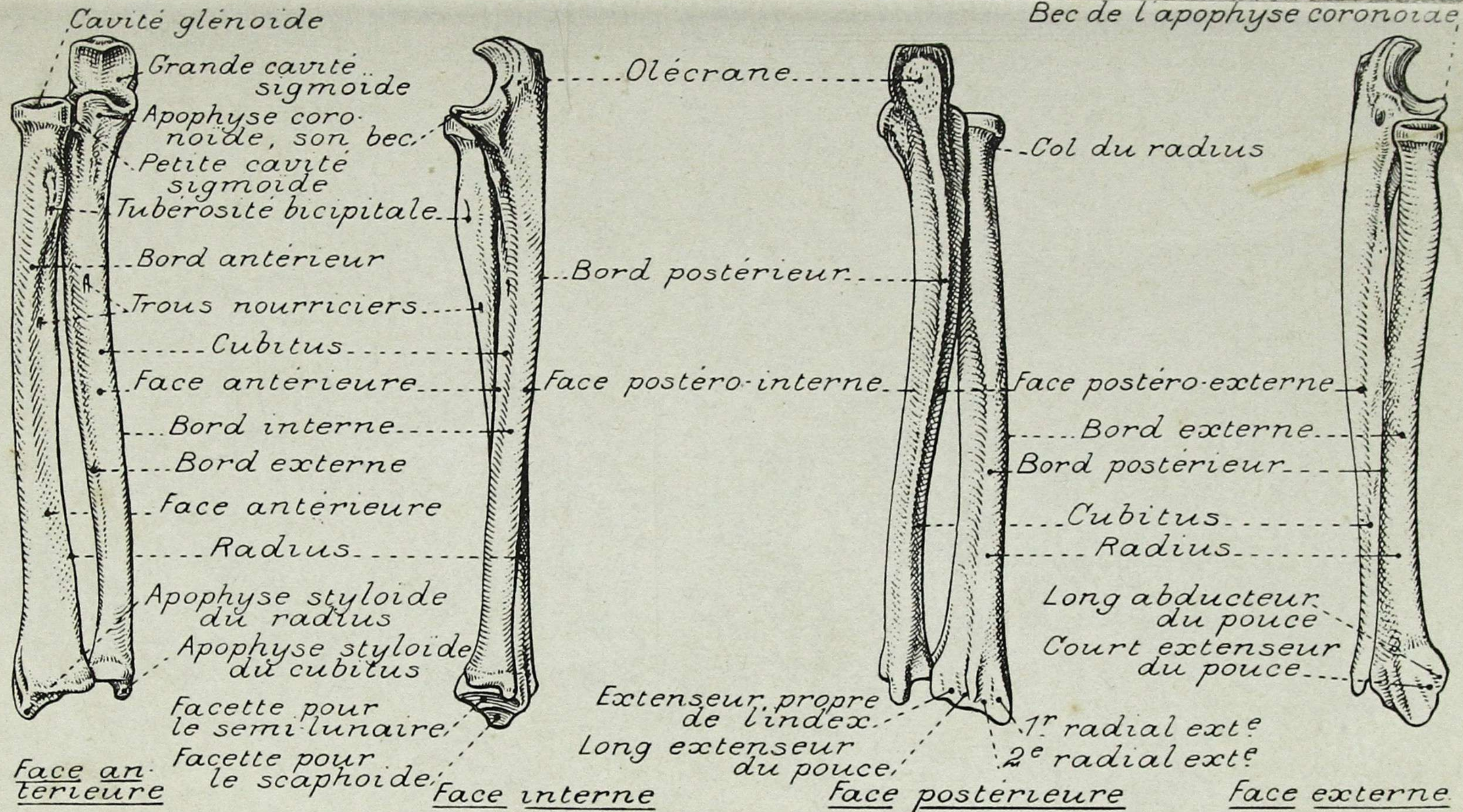


PLANCHE 38. - CUBITUS ET RADIUS

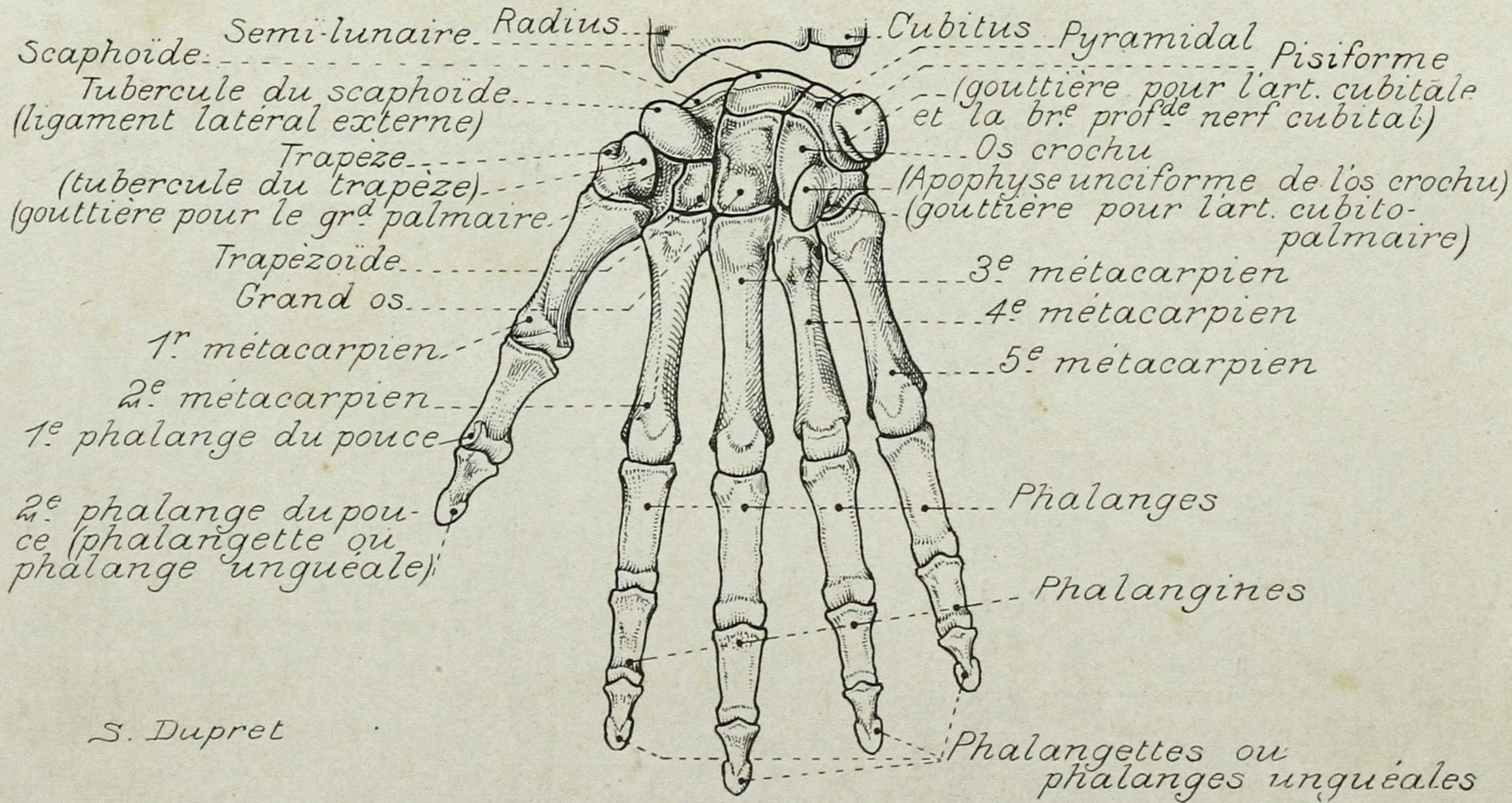


PLANCHE 39. - OS DE LA MAIN (FACE ANTÉRIEURE)

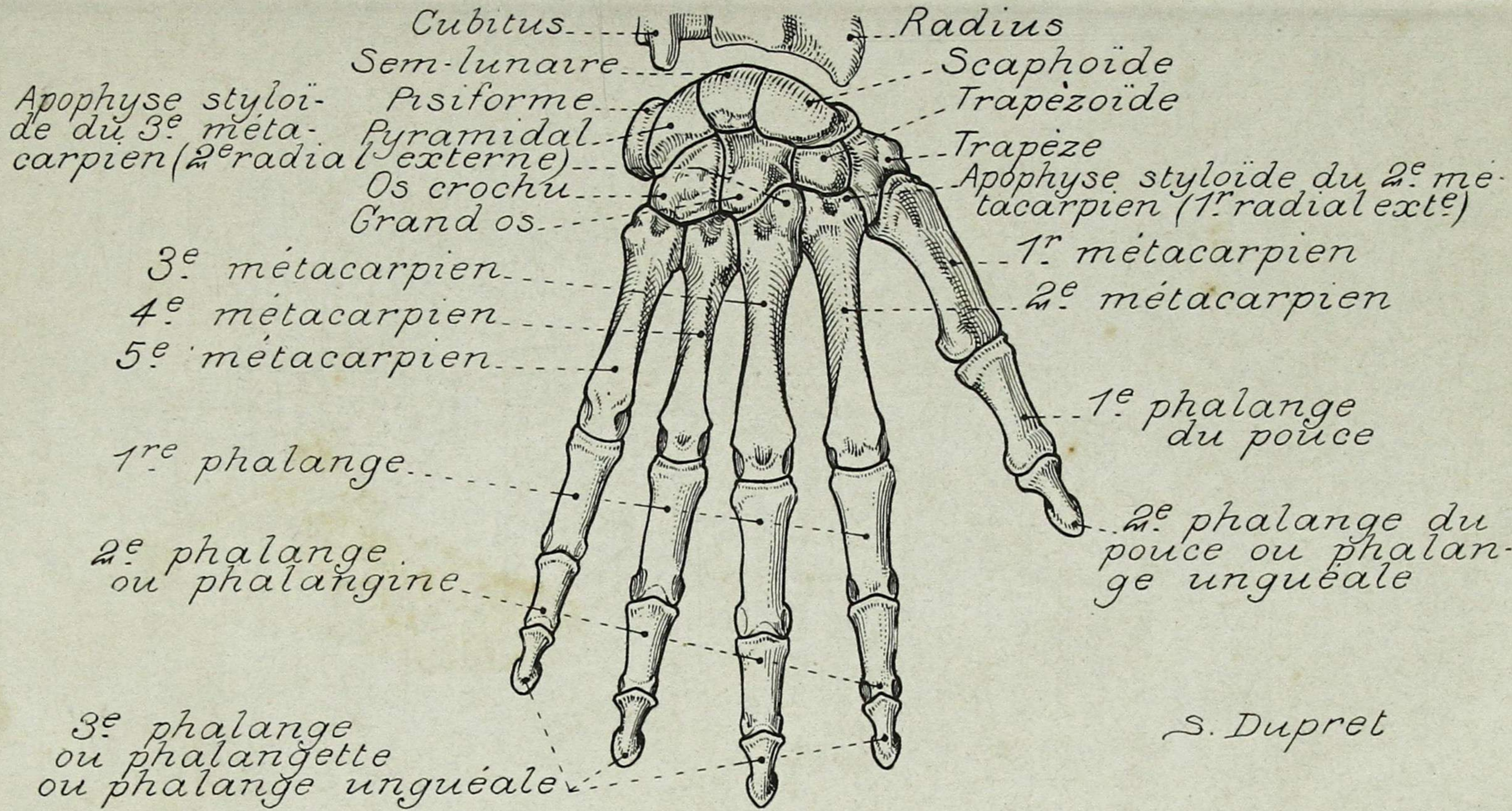


PLANCHE 40. - OS DE LA MAIN (FACE POSTÉRIEURE)

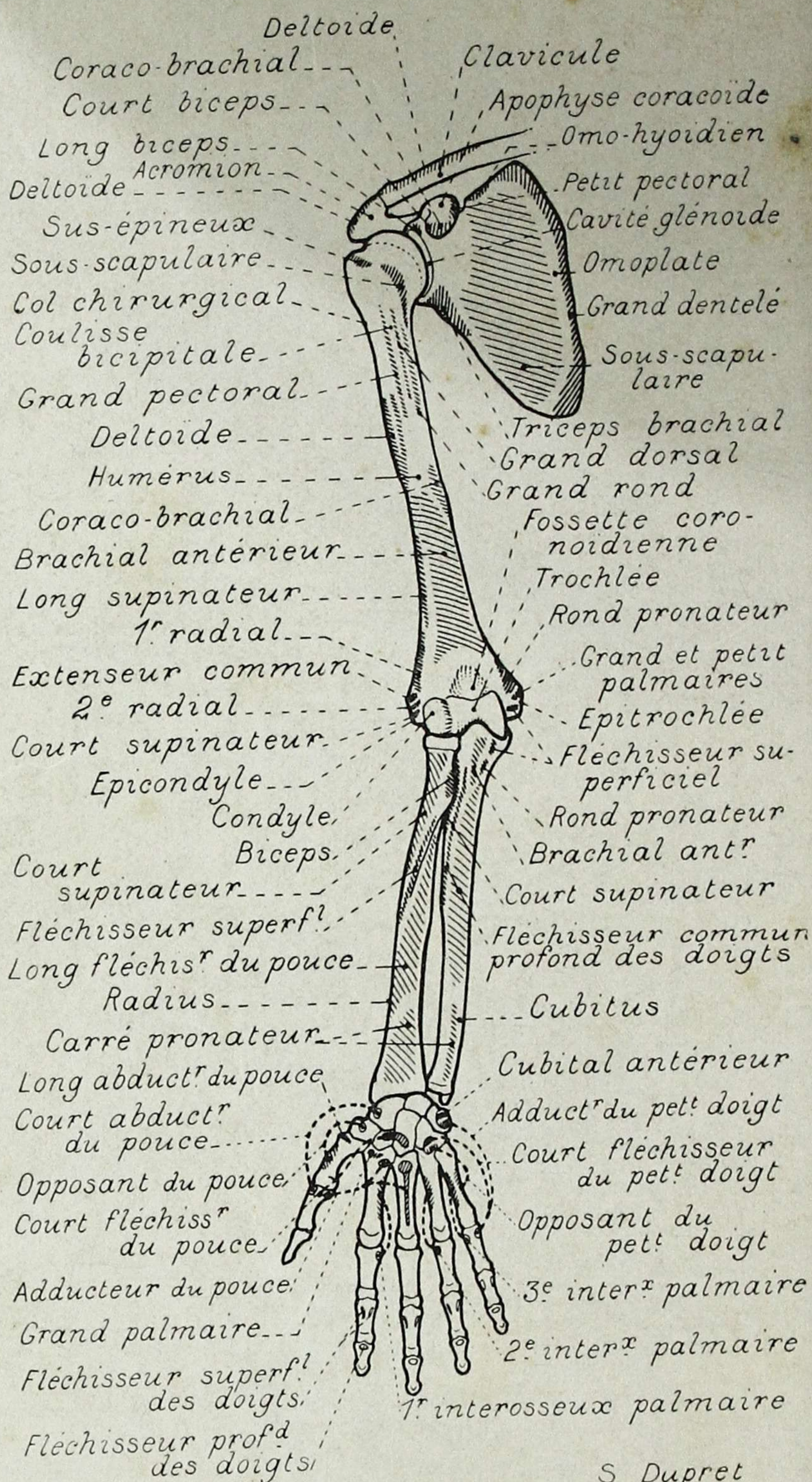


PLANCHE 41.

OS DU BRAS, INSERTIONS MUSCULAIRES (FACE ANTÉRIEURE)

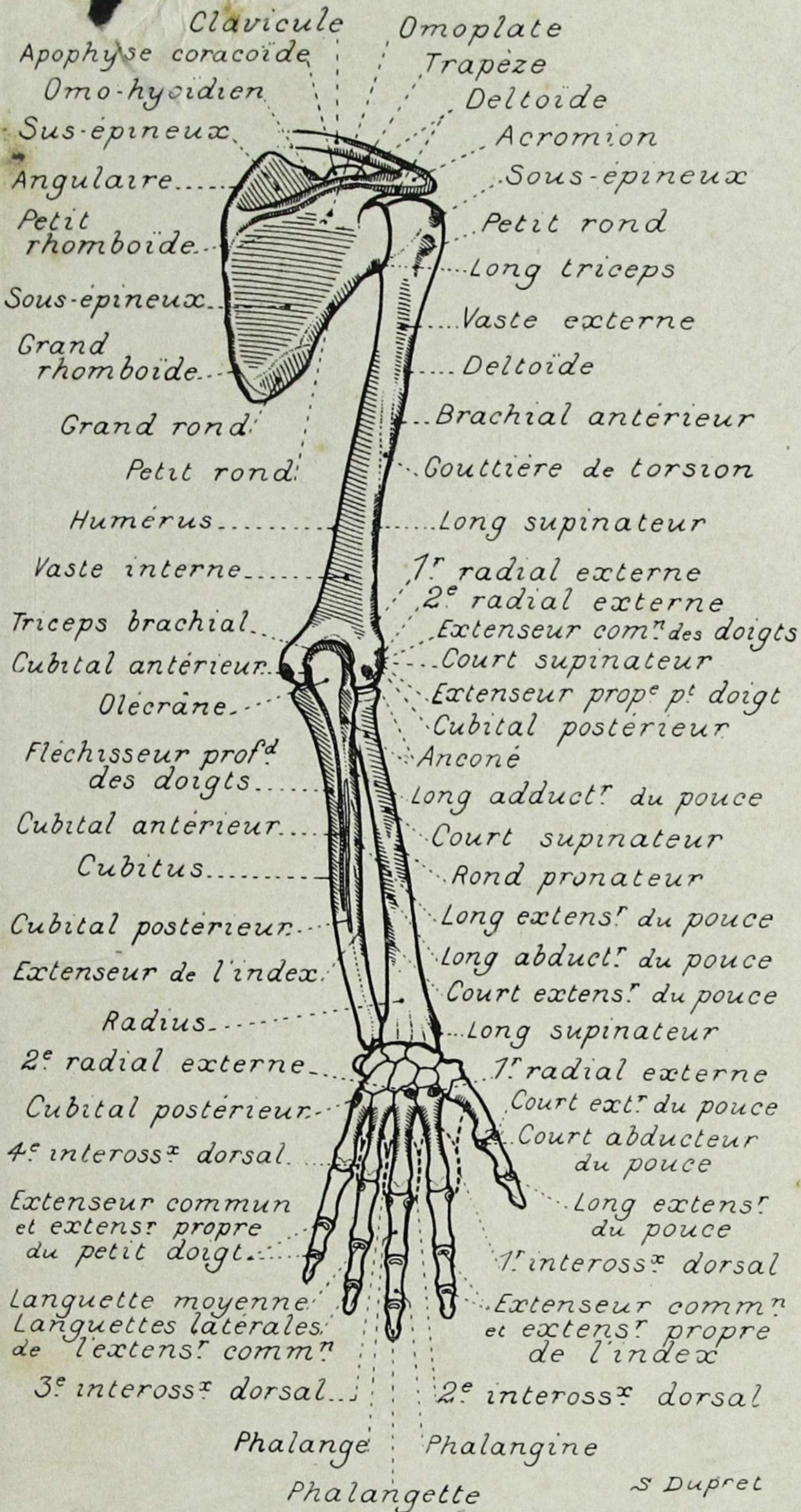
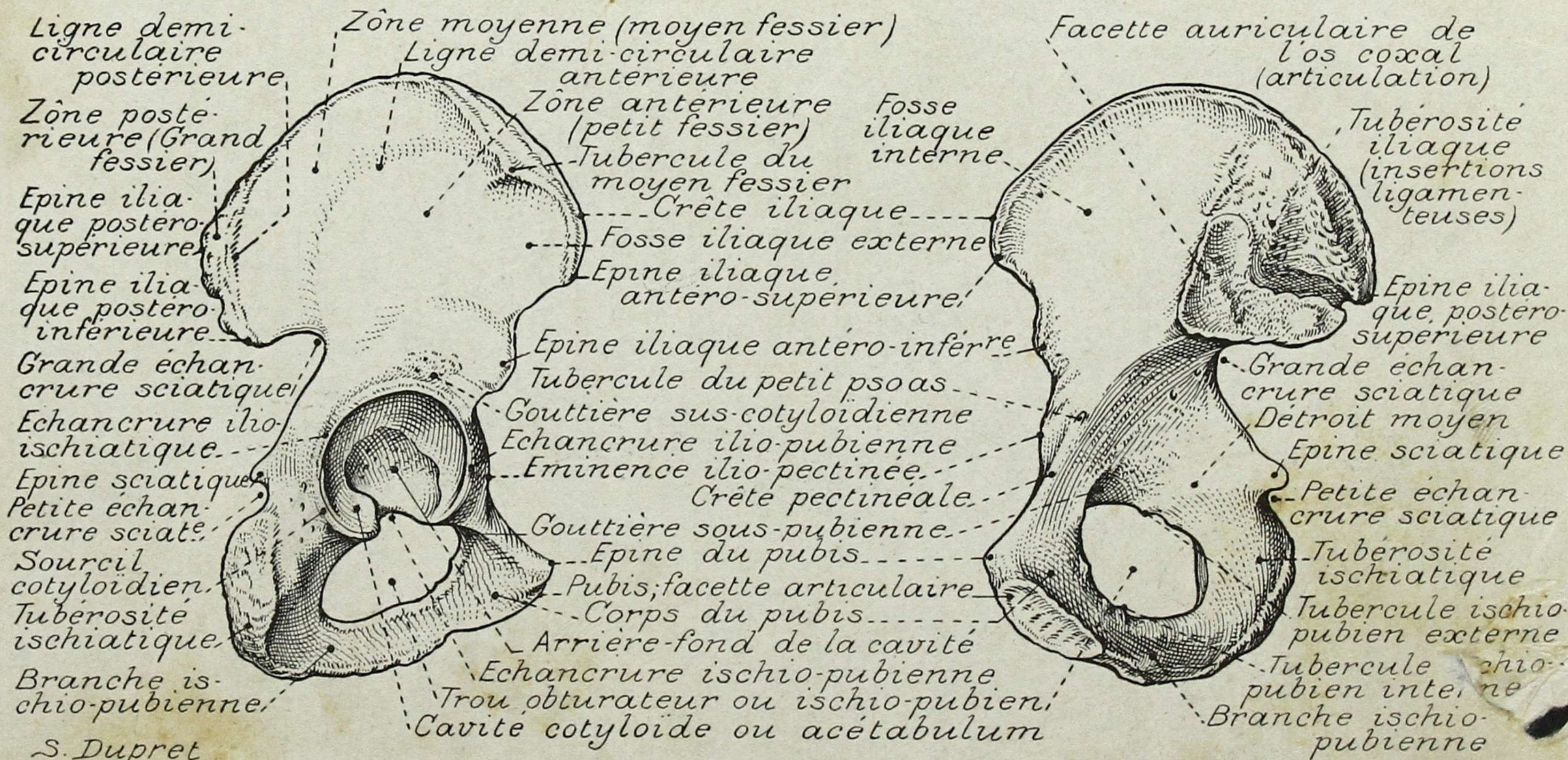


PLANCHE 42.

DU BRAS, INSERTIONS MUSCULAIRES (FACE POSTÉRIEURE)



Ligne demi-circulaire postérieure
 Zône postérieure (Grand fessier)
 Épine iliaque postéro-supérieure
 Épine iliaque postéro-inférieure
 Grande échancrure sciatique
 Echancrure ilio-ischiatique
 Épine sciatique
 Petite échancrure sciatique
 Sourcil cotyloïdien
 Tubérosité ischiatique
 Branche ischio-pubienne

Zône moyenne (moyen fessier)
 Ligne demi-circulaire antérieure
 Zône antérieure (petit fessier)
 Tubercule du moyen fessier
 Crête iliaque
 Fosse iliaque externe
 Épine iliaque antéro-supérieure
 Épine iliaque antéro-inférieure
 Tubercule du petit psoas
 Gouttière sus-cotyloïdienne
 Echancrure ilio-pubienne
 Eminence ilio-pectinée
 Crête pectinéale
 Gouttière sous-pubienne
 Épine du pubis
 Pubis; facette articulaire
 Corps du pubis
 Arrière-fond de la cavité
 Echancrure ischio-pubienne
 Trou obturateur ou ischio-pubien
 Cavité cotyloïde ou acétabulum

Facette auriculaire de l'os coxal (articulation)
 Tubérosité iliaque (insertions ligamenteuses)
 Épine iliaque postéro-supérieure
 Grande échancrure sciatique
 Détroit moyen
 Épine sciatique
 Petite échancrure sciatique
 Tubérosité ischiatique
 Tubercule ischio-pubien externe
 Tubercule ischio-pubien interne
 Branche ischio-pubienne

S. Dupret

Face externe

Face interne

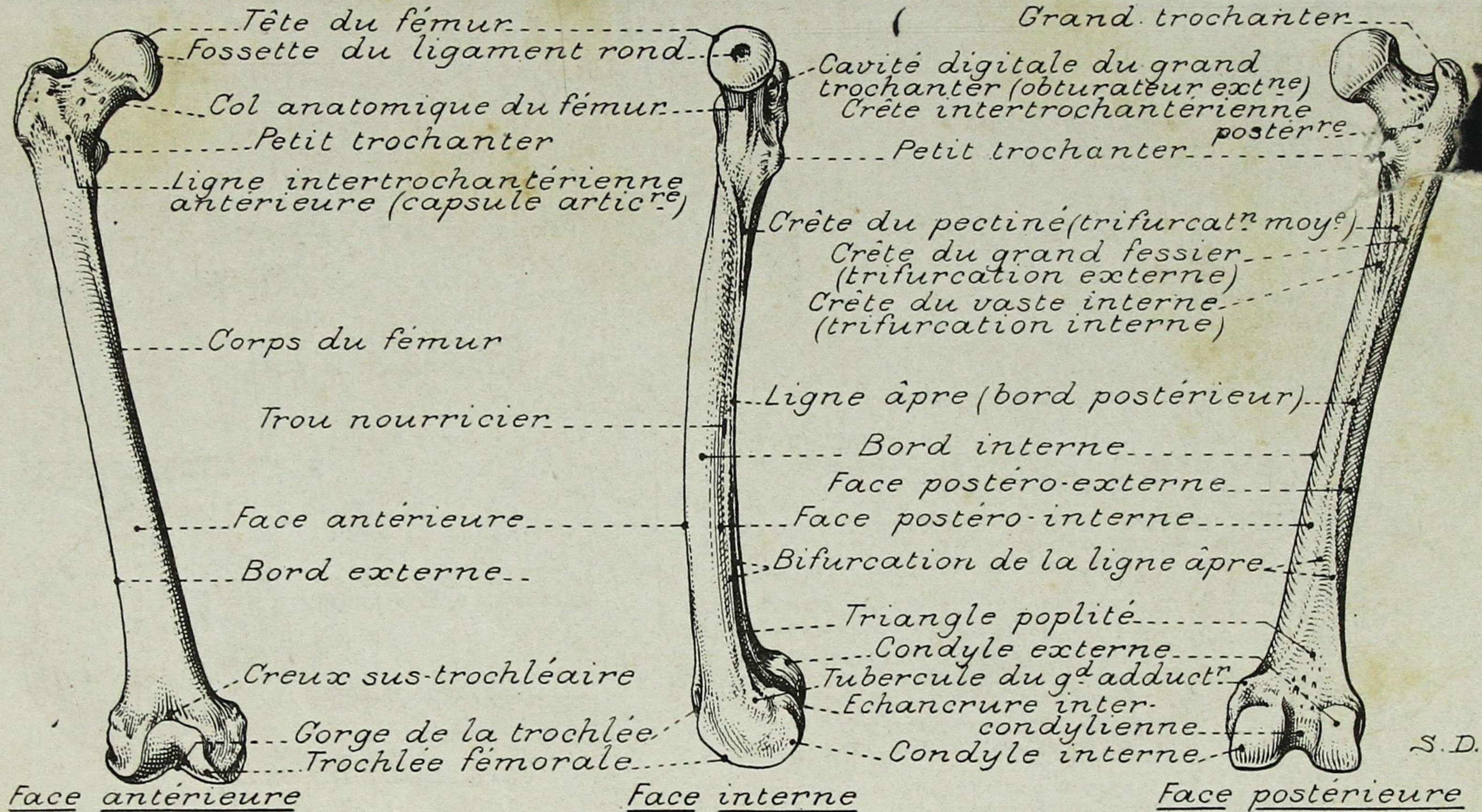
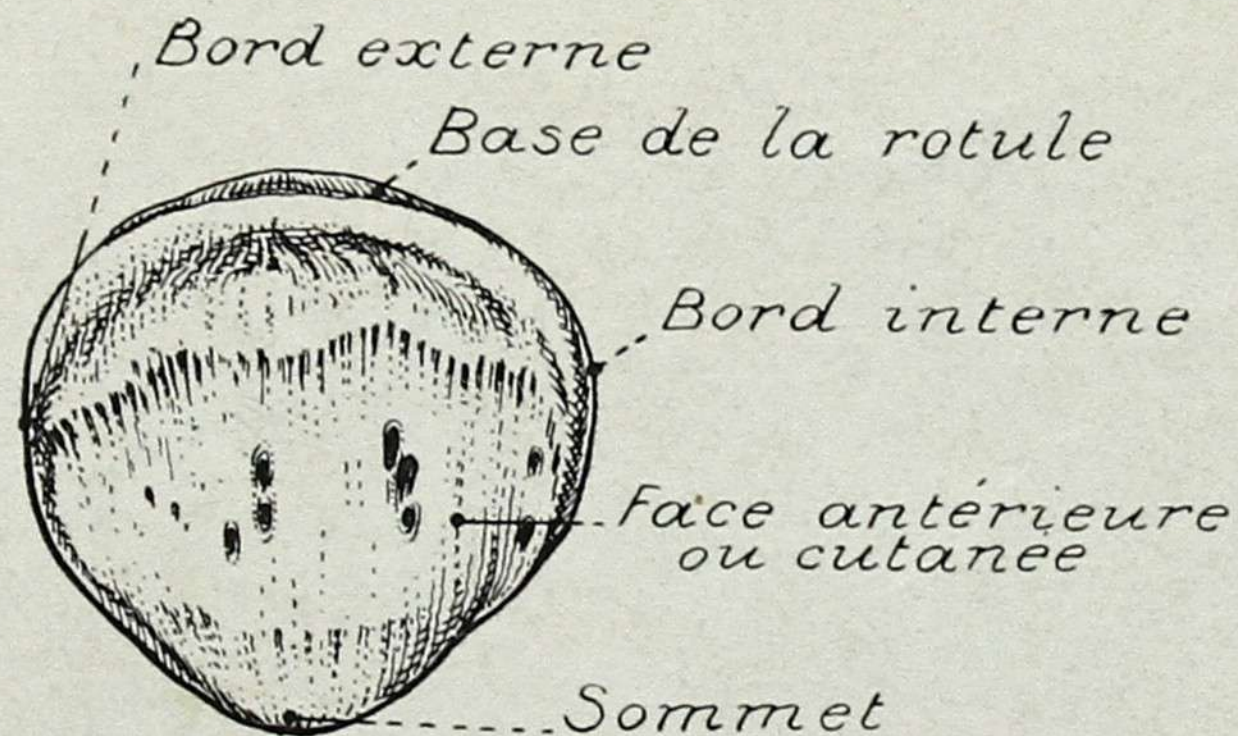
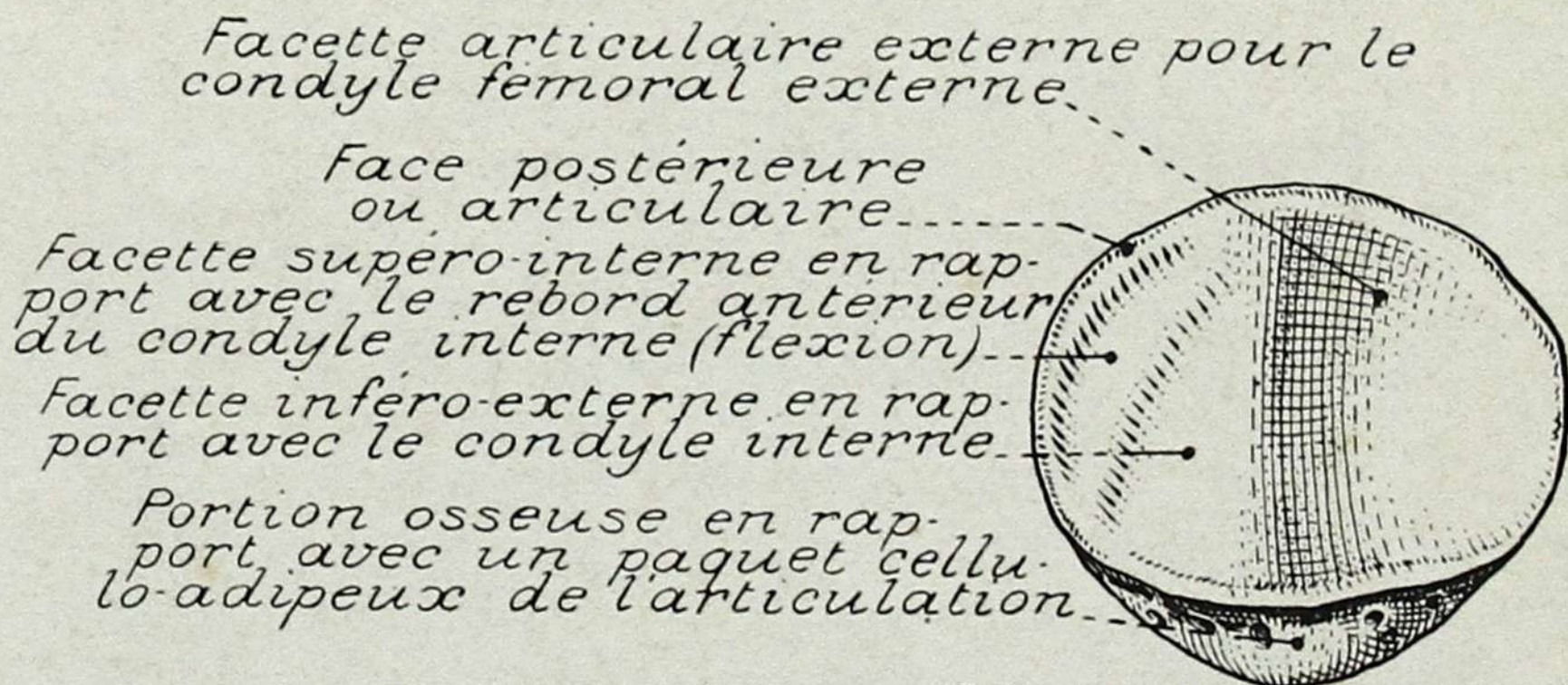


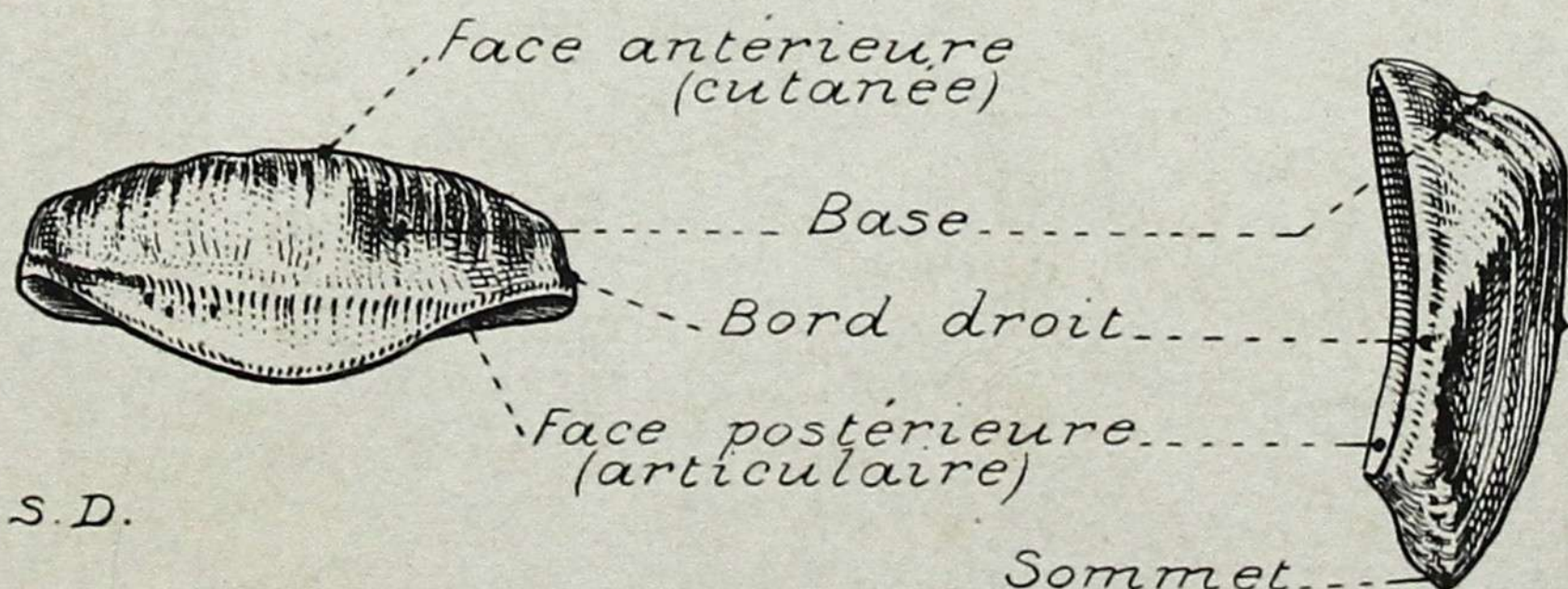PLANCHE 44. - FÉMUR



Face antérieure

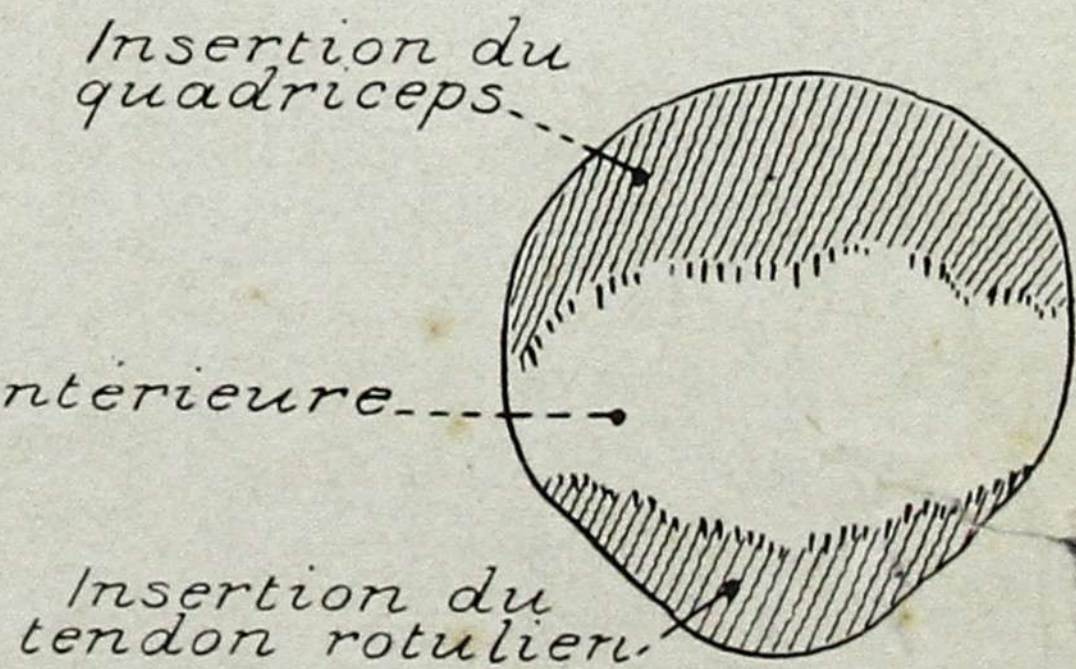


Face postérieure

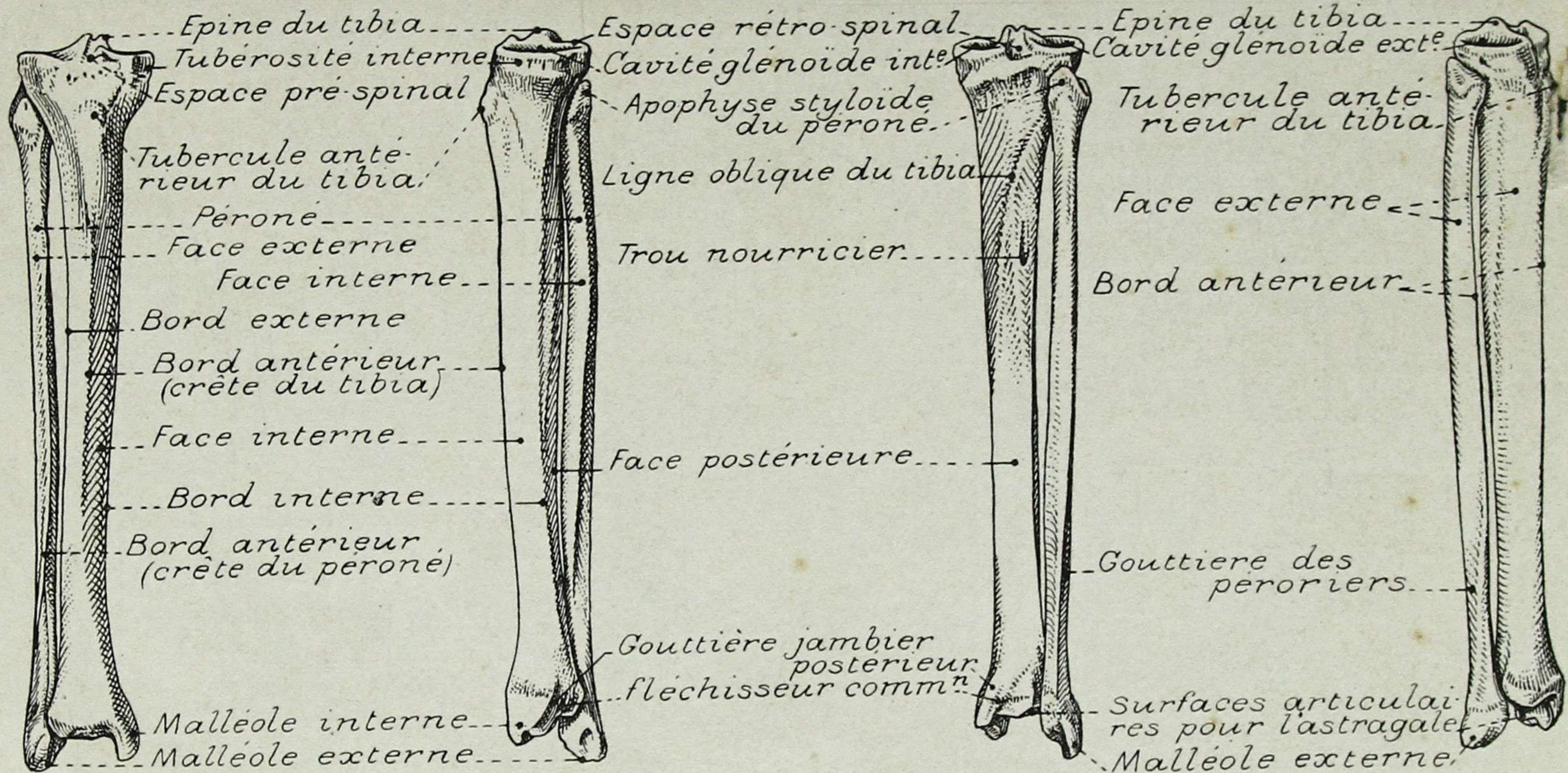


Face supérieure

Face latérale droite



Insertions musculaires



Face antérieure

S. Dupret

Face interne

Face postérieure

Face externe

PLANCHE 46. - TIBIA ET PÉRONÉ

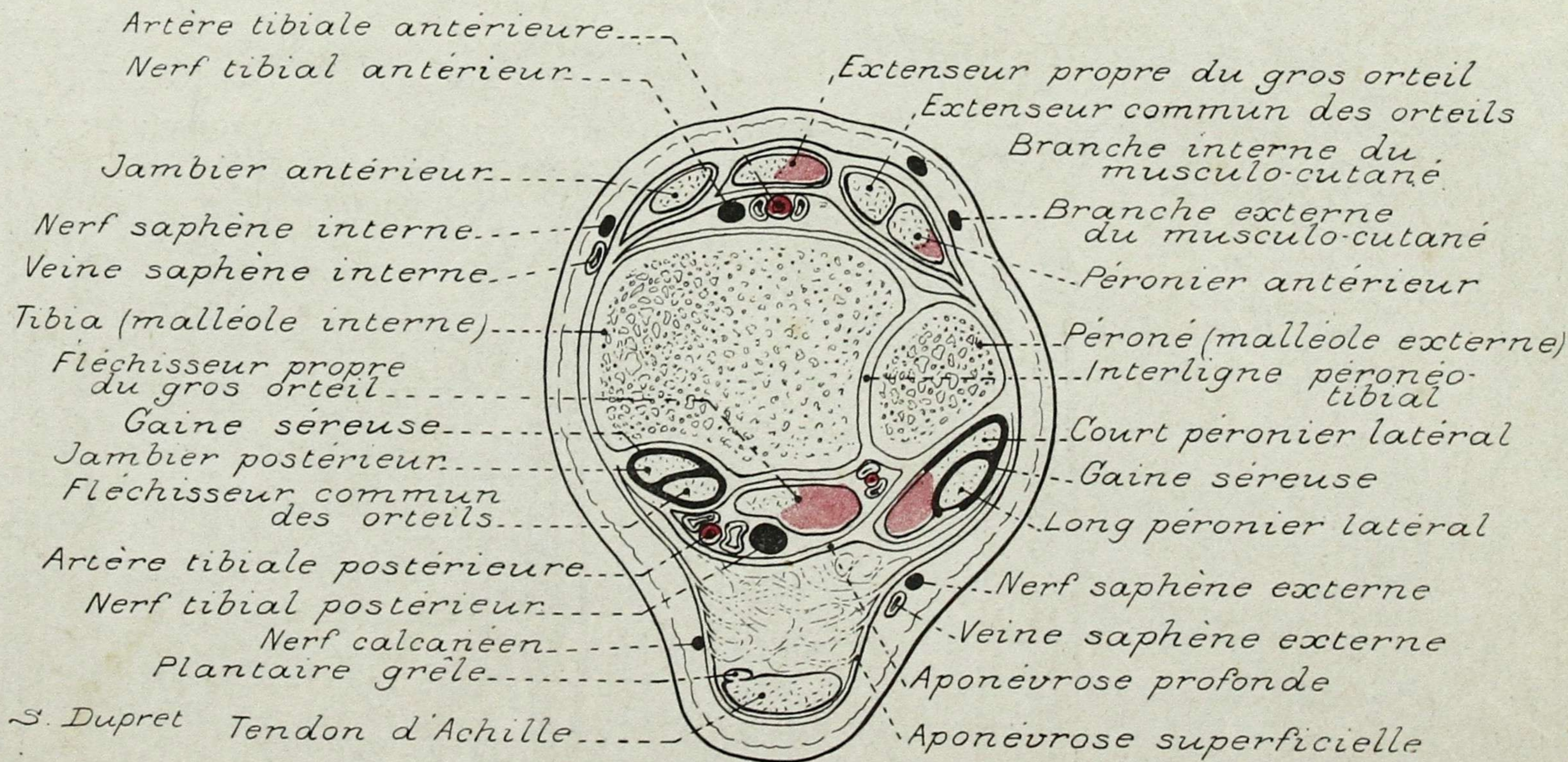
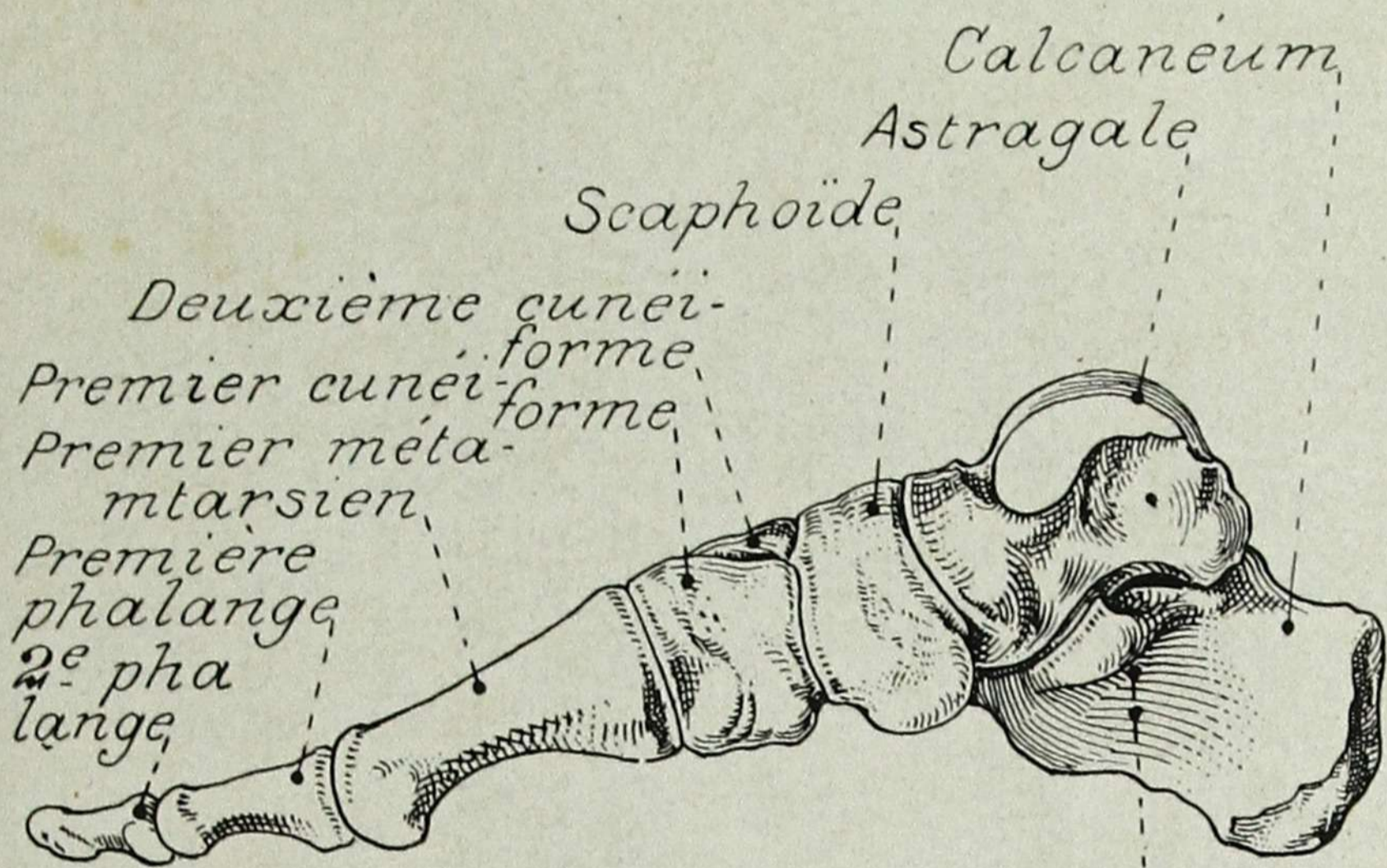
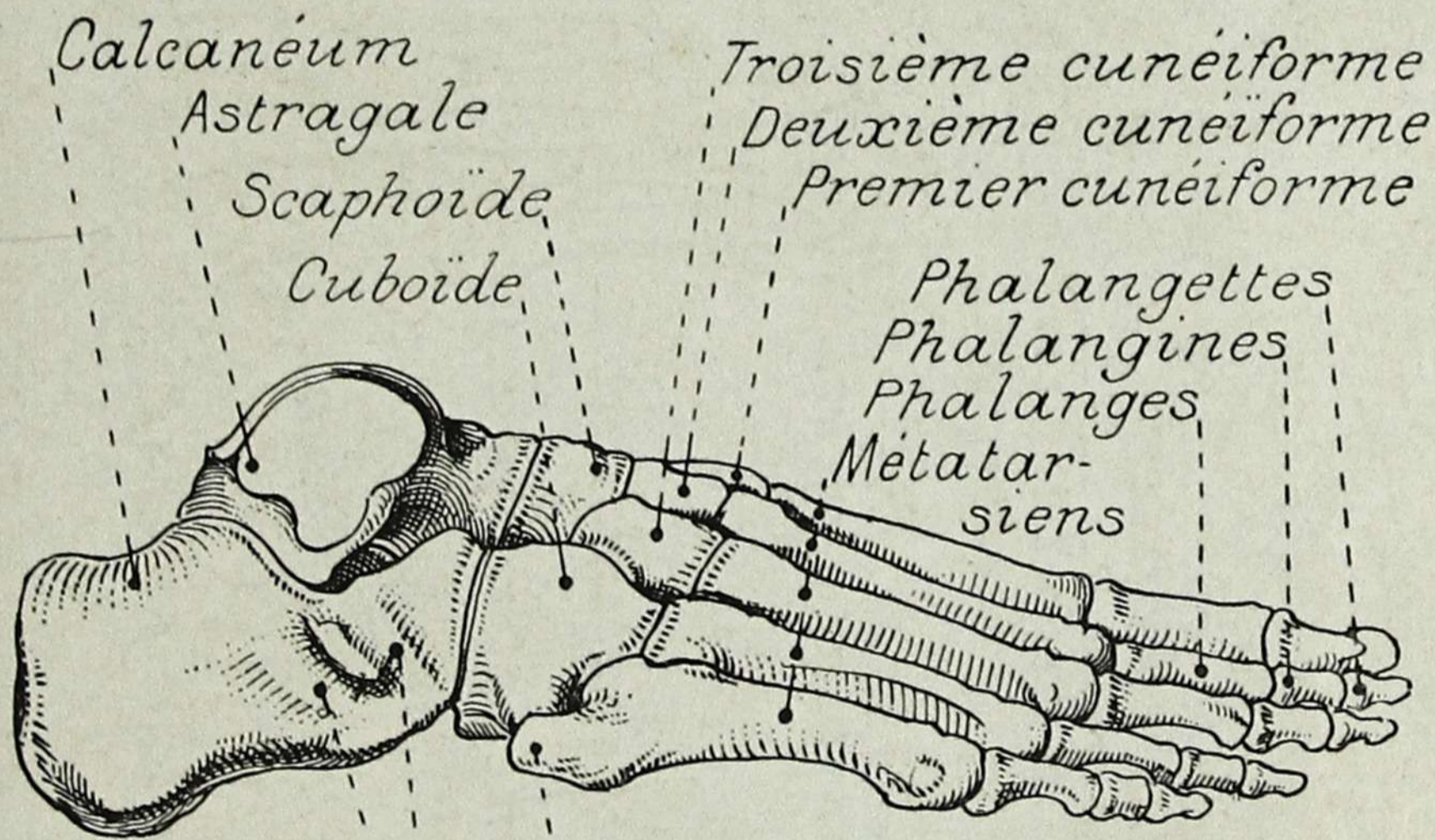


PLANCHE 47. - COUPE AU NIVEAU DES MALLÉOLES



Tubercule d'insertion
du jambier postérieur

Coulisses osseuses pour le fléchisseur commun des orteils et le fléchisseur propre du gros orteil



Coulisses osseuses pour le court péronier latéral et le long péronier latéral

S. Dupret

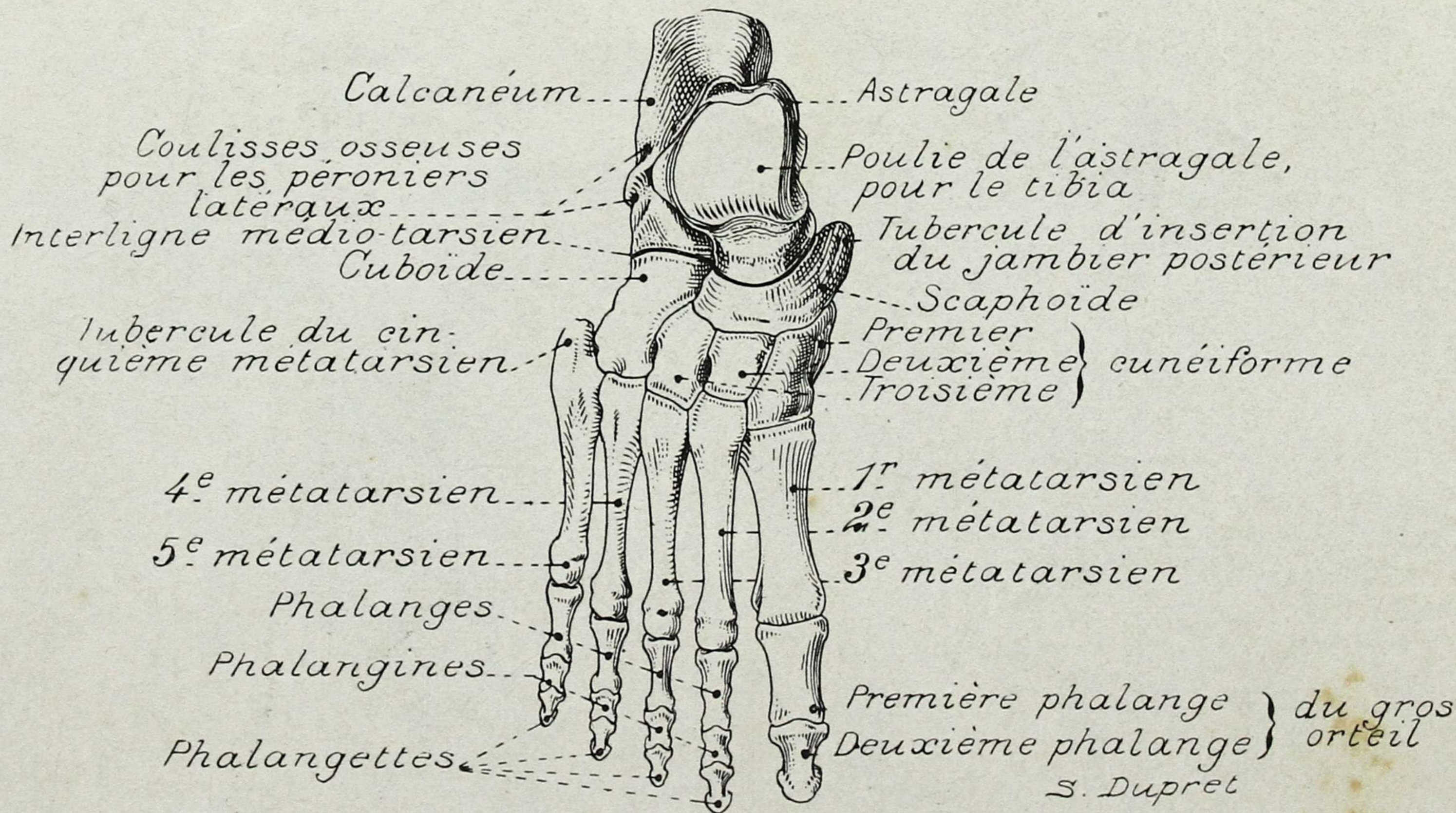
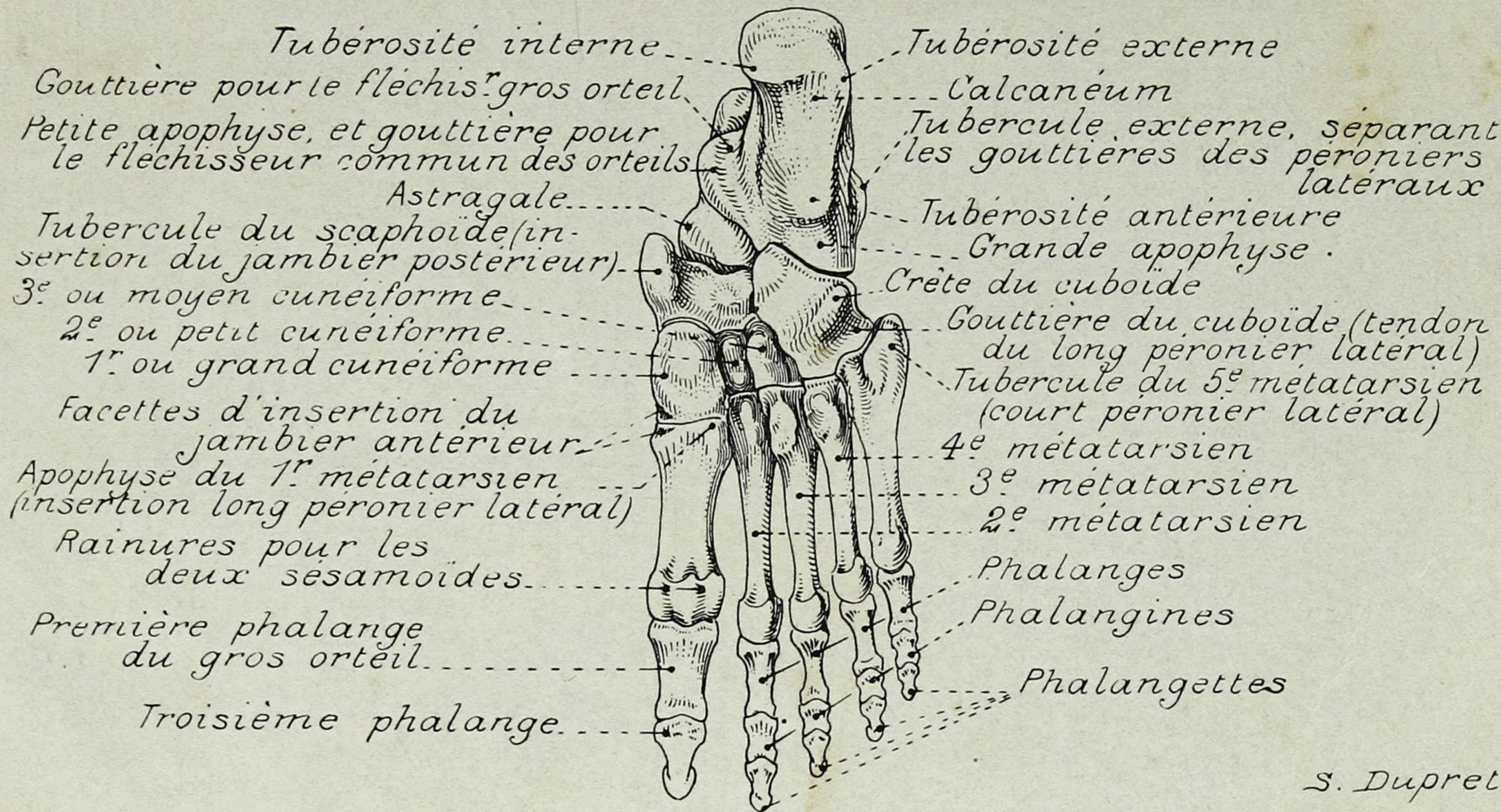
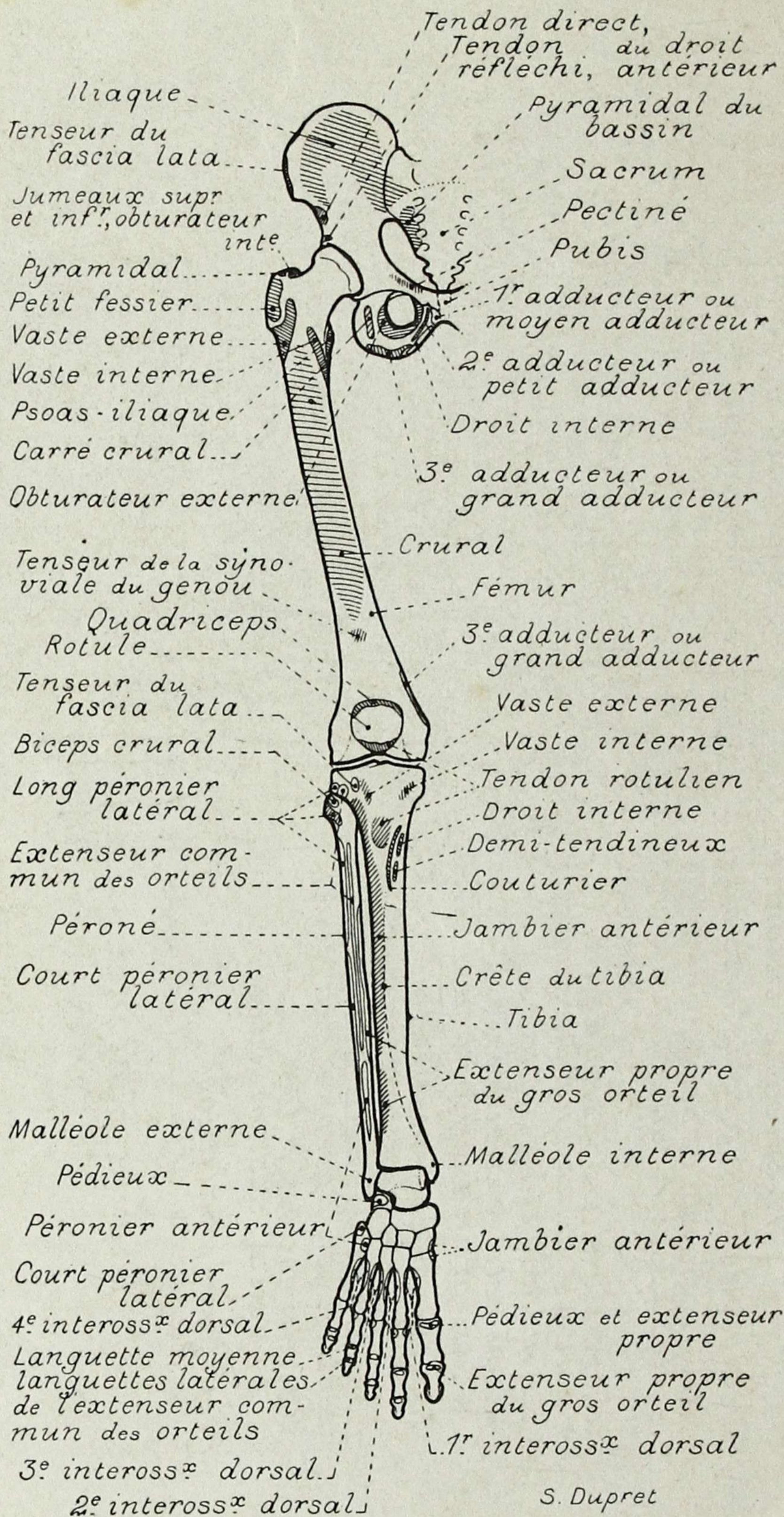


PLANCHE 49. - OS DU PIED (FACE DORSALE)



S. Dupret

PLANCHE 50. - OS DU PIED (FACE PLANTAIRE)



S. Dupret

PLANCHE 51. - OS DE LA JAMBE, INSERTIONS MUSCULAIRE (FACE ANTÉRIEURE)

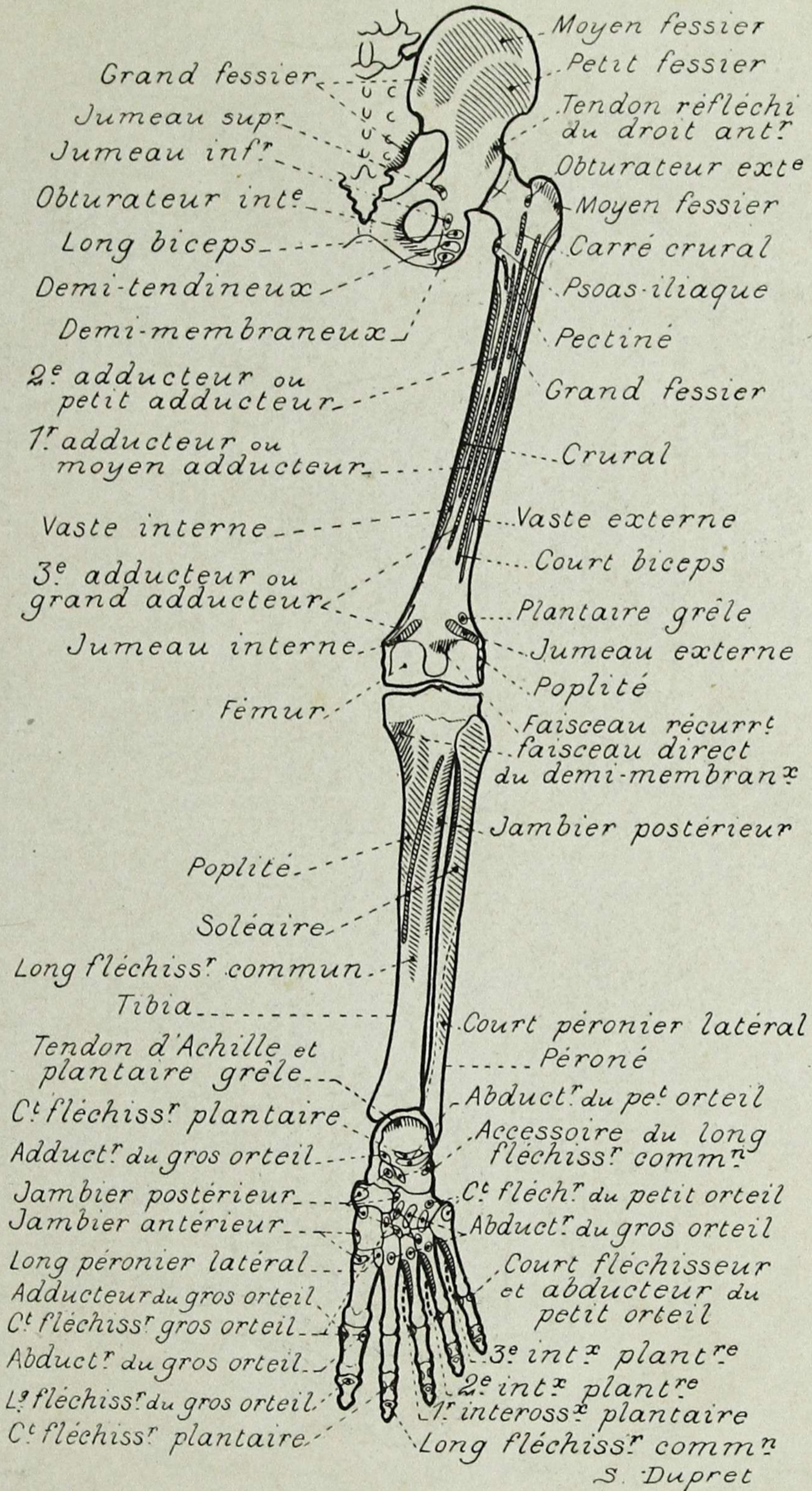


PLANCHE 52.

OS DE LA JAMBE, INSERTIONS MUSCULAIRES (FACE POSTÉRIEURE)

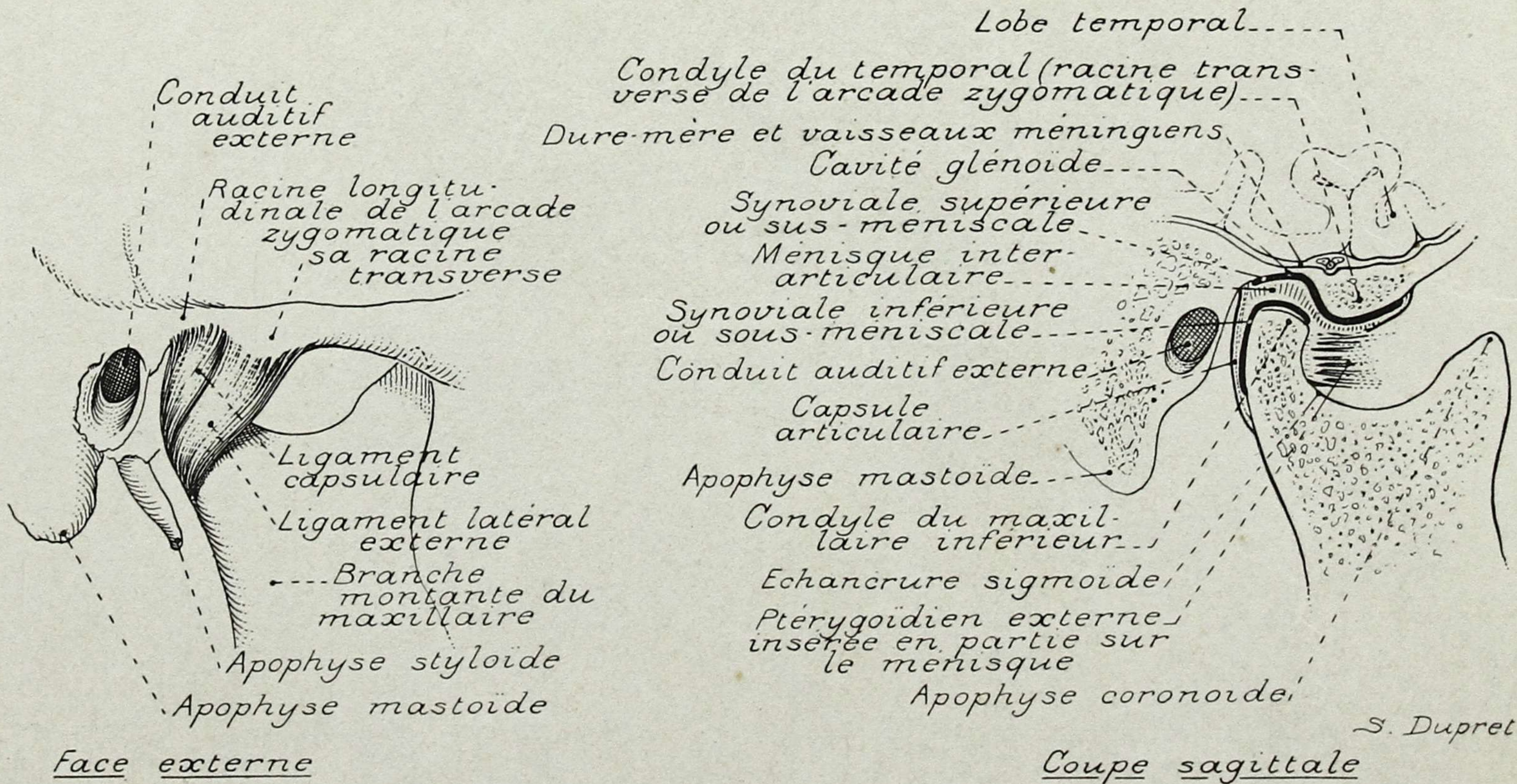


PLANCHE 53. - ARTICULATION TEMPORO-MAXILLAIRE

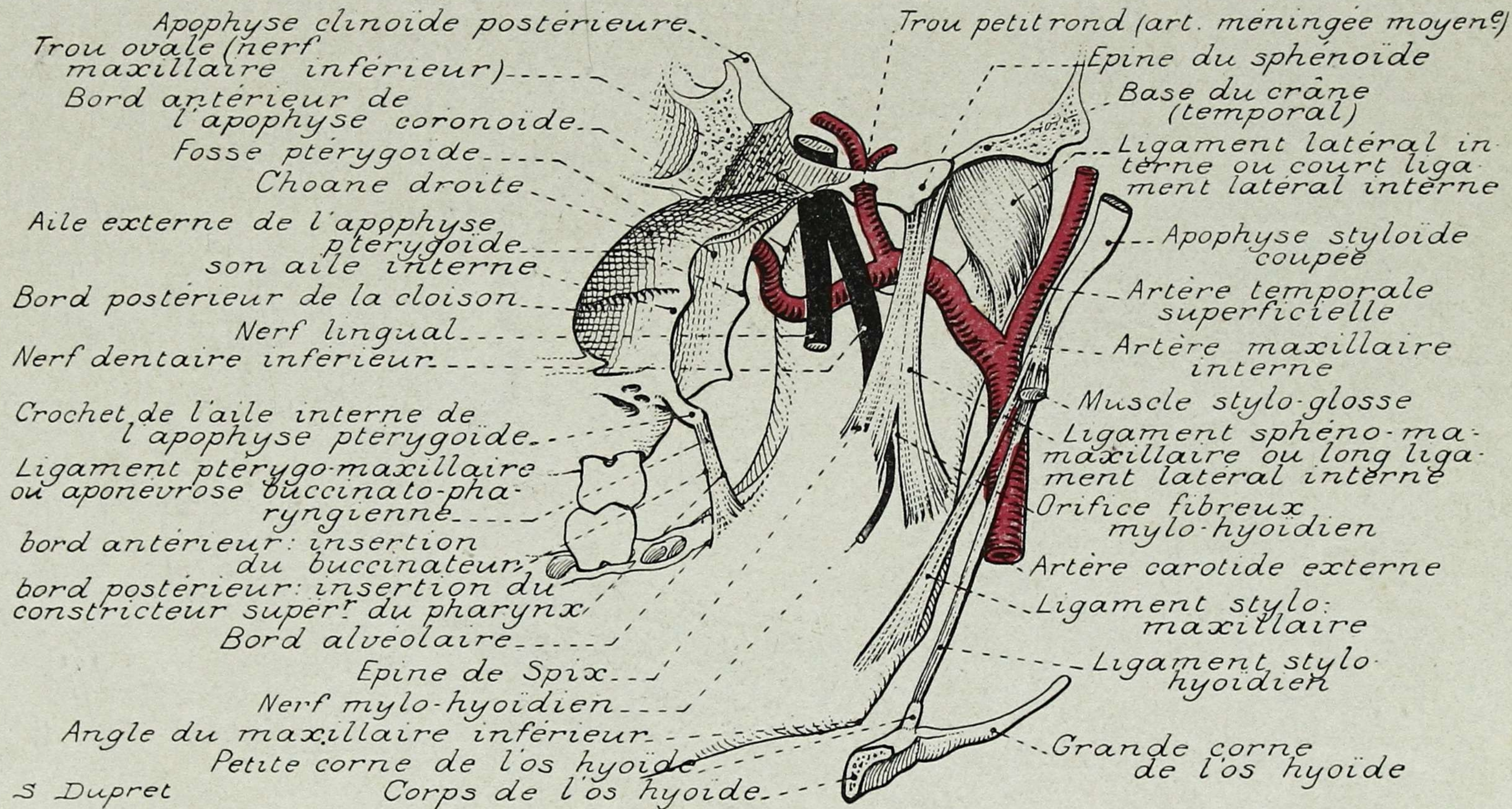


PLANCHE 54. - ARTICULATION TEMPORO-MAXILLAIRE (FACE INTERNE)

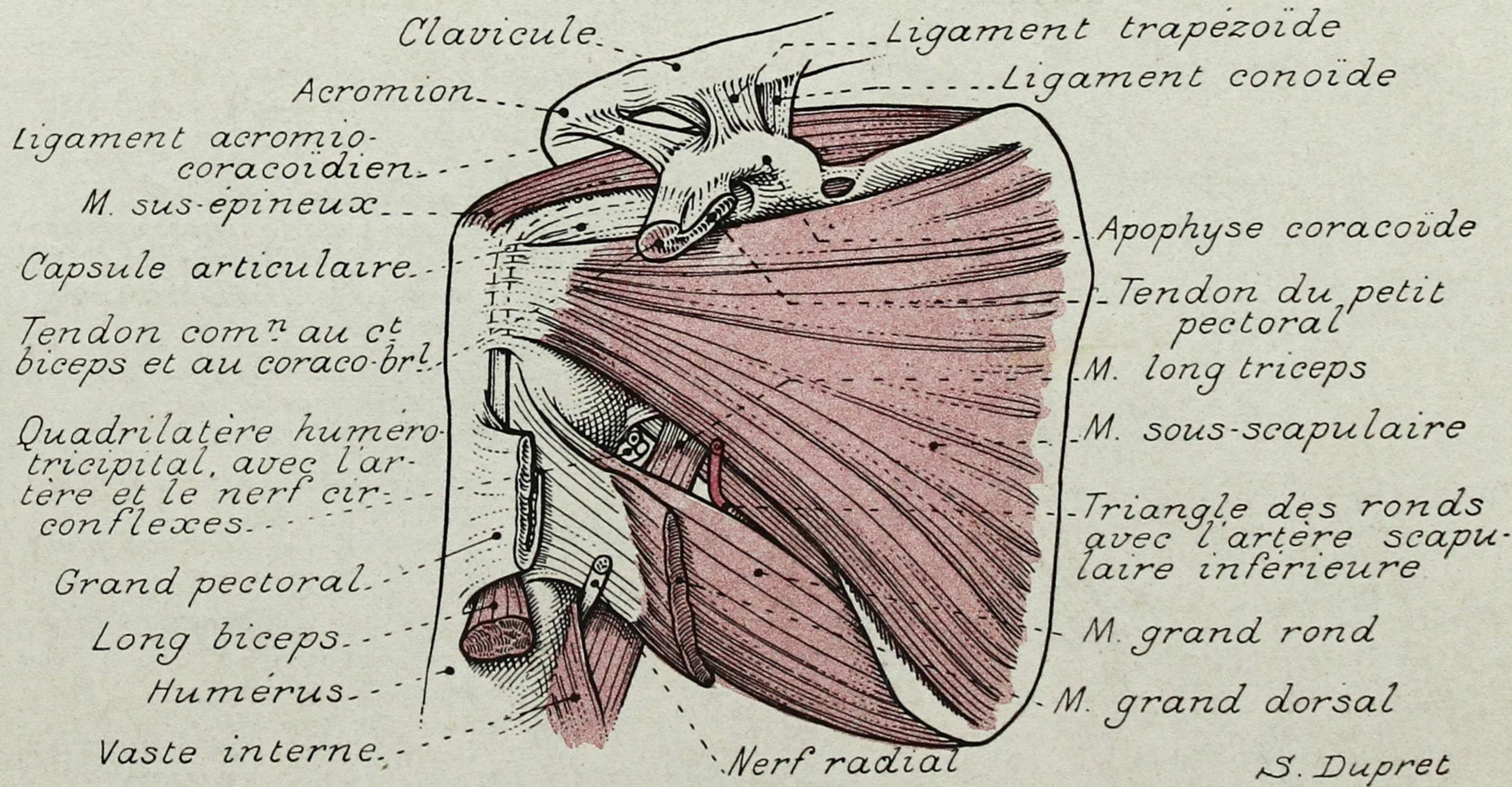


PLANCHE 55. - ARTICULATION DE L'ÉPAULE (FACE ANTÉRIEURE)

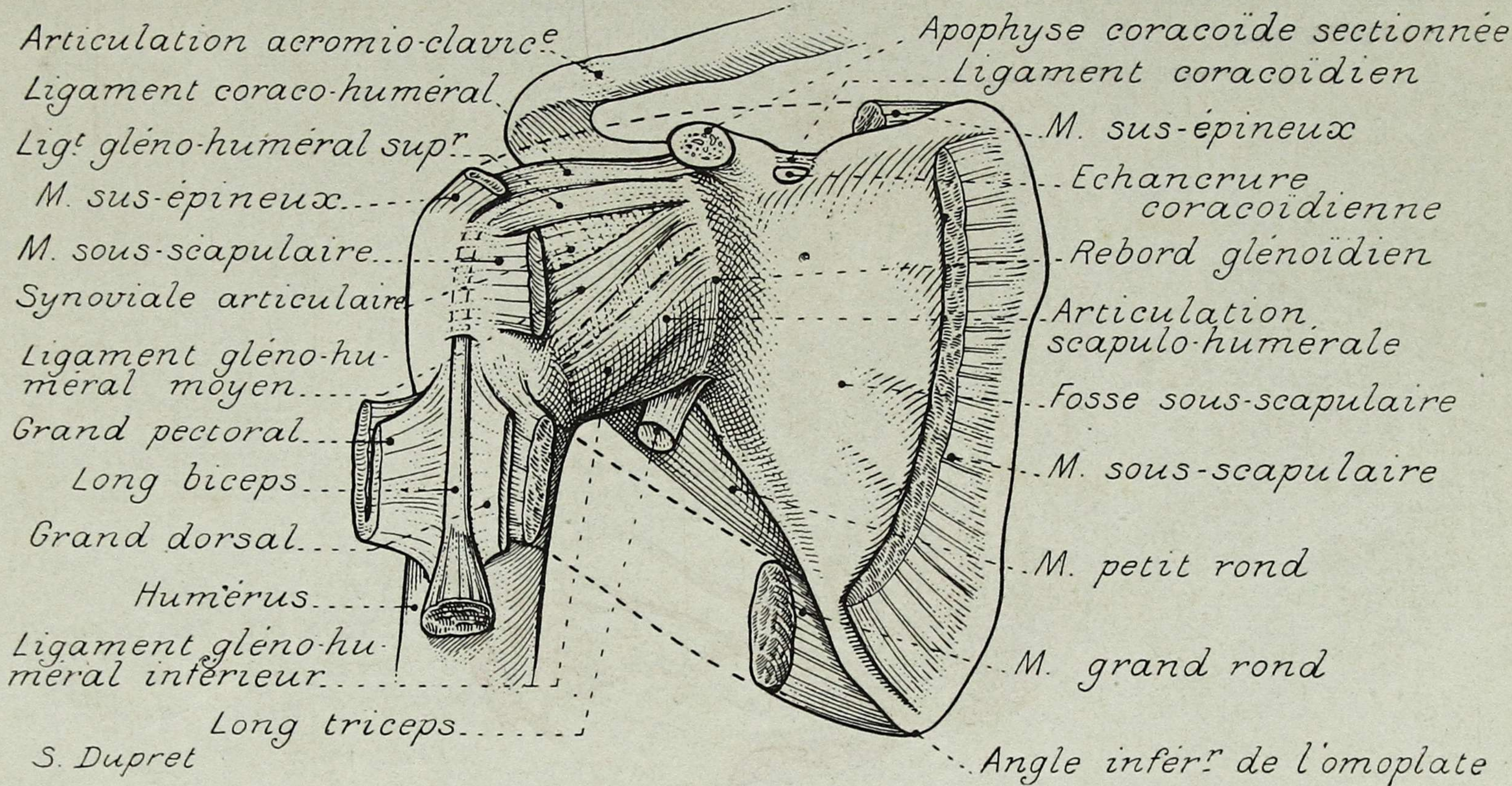


PLANCHE 56. - ARTICULATION DE L'ÉPAULE (FACE ANTÉRIEURE)

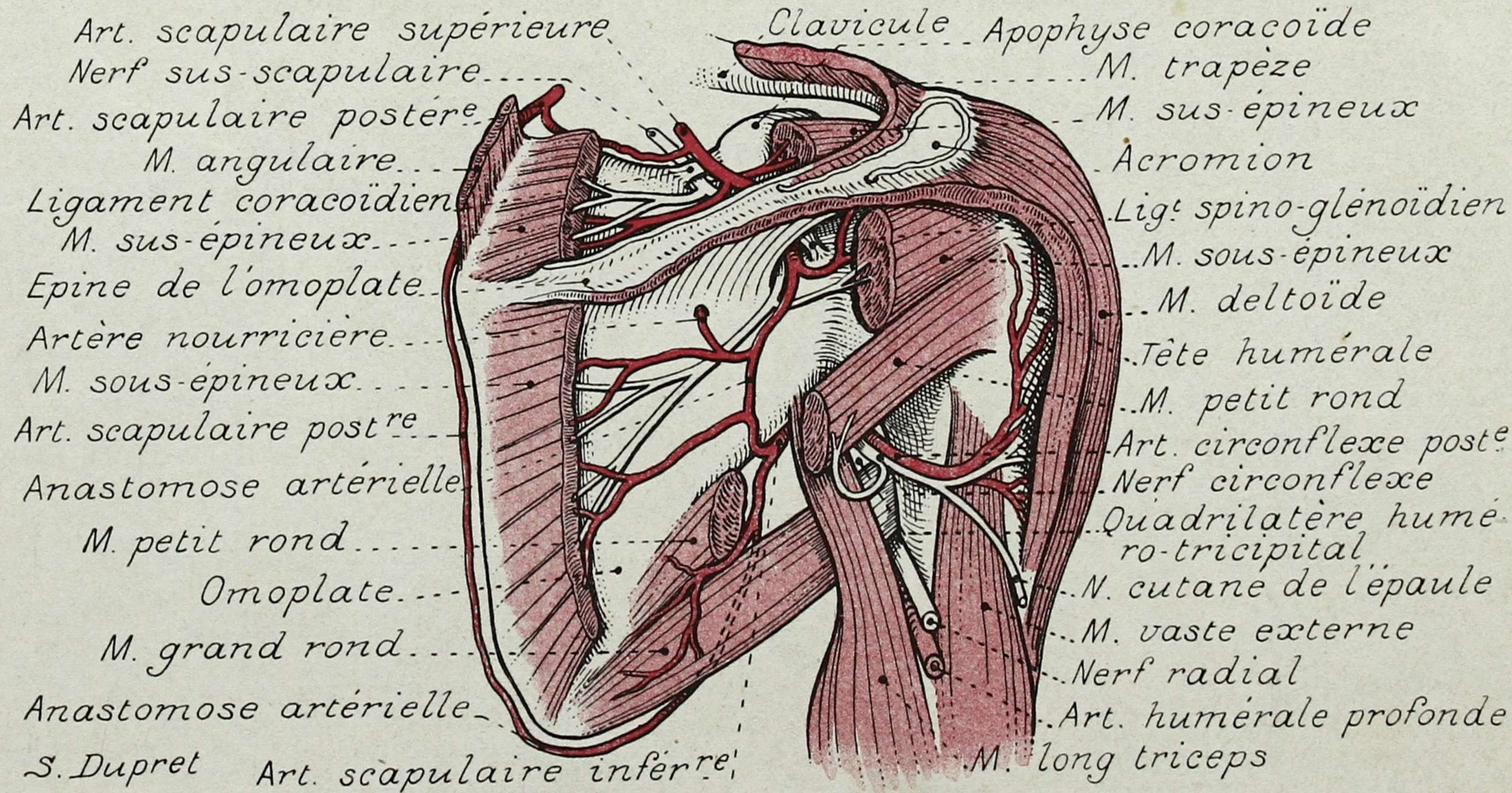


PLANCHE 57. - ARTICULATION DE L'ÉPAULE (FACE POSTÉRIEURE)

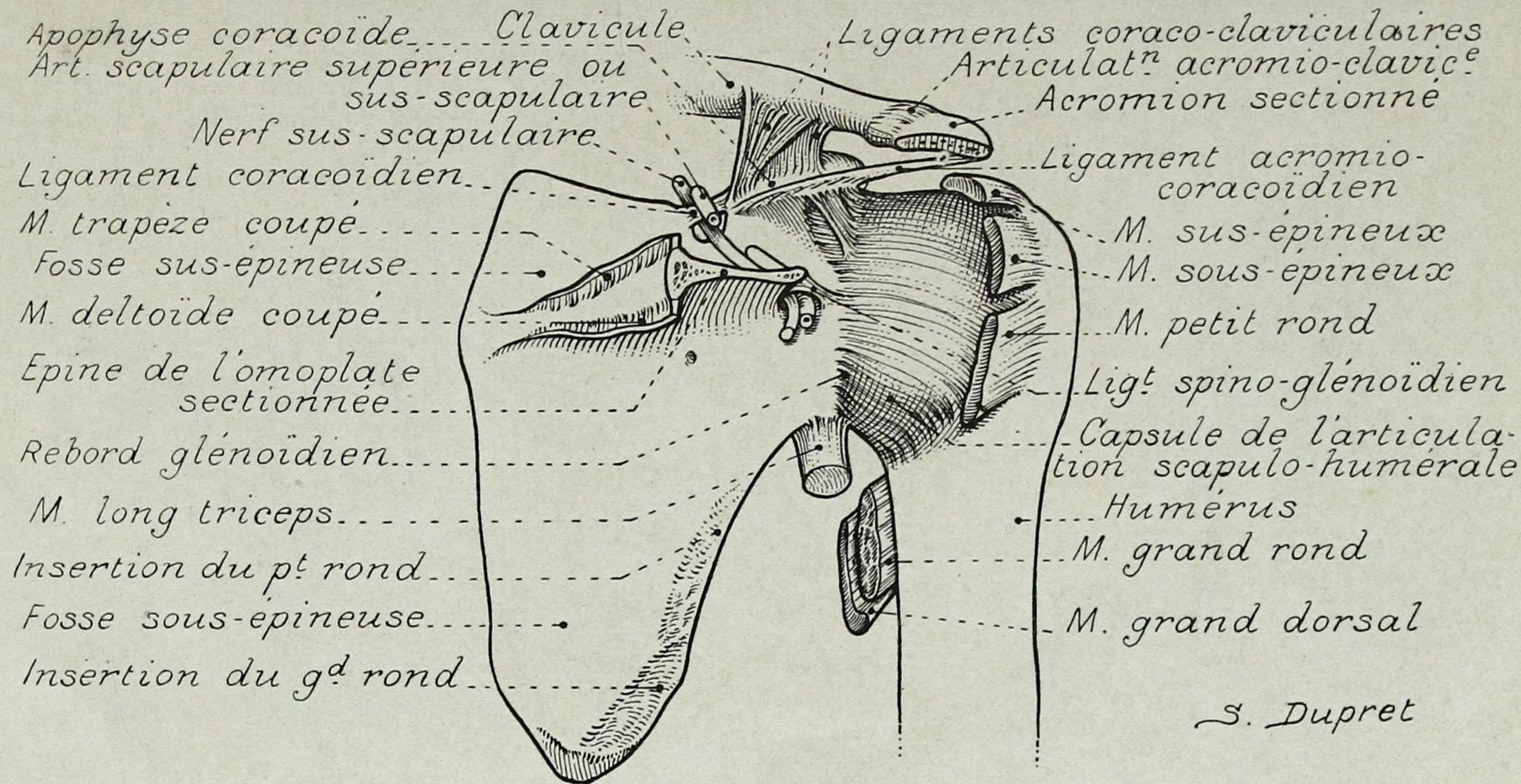


PLANCHE 58. — ARTICULATION DE L'ÉPAULE (FACE POSTÉRIEURE)

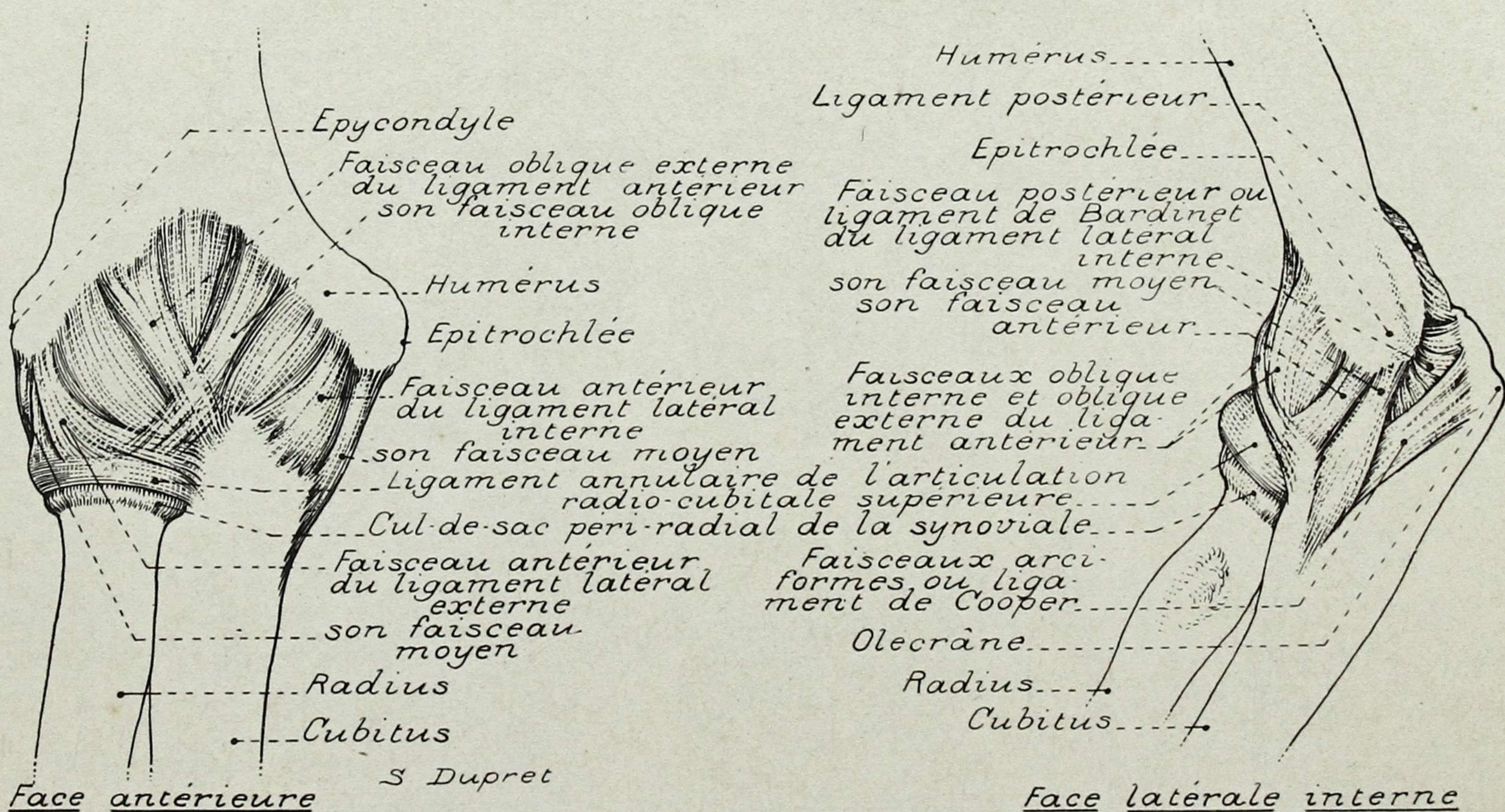


PLANCHE 59. - ARTICULATION DU COUDE

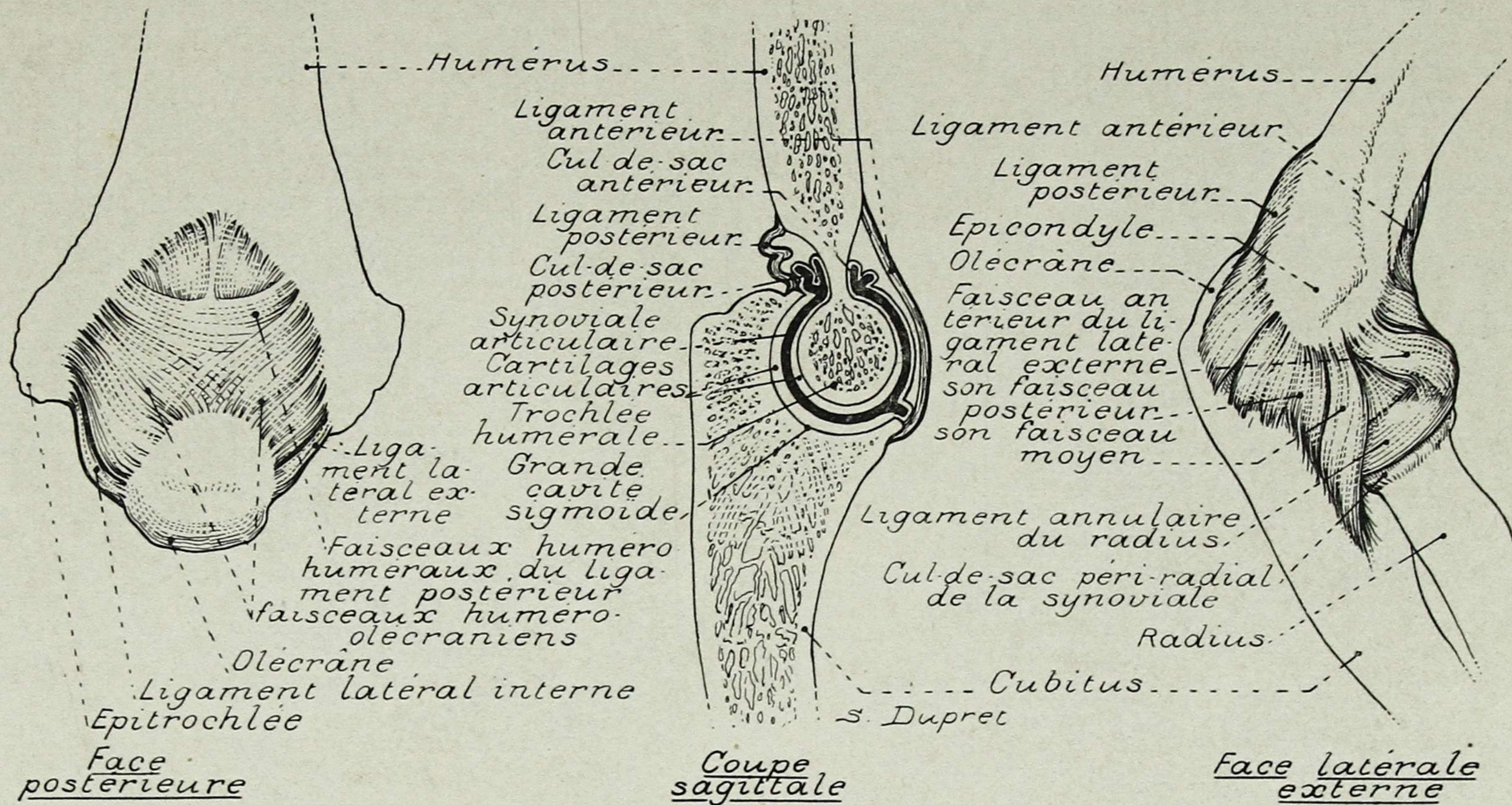
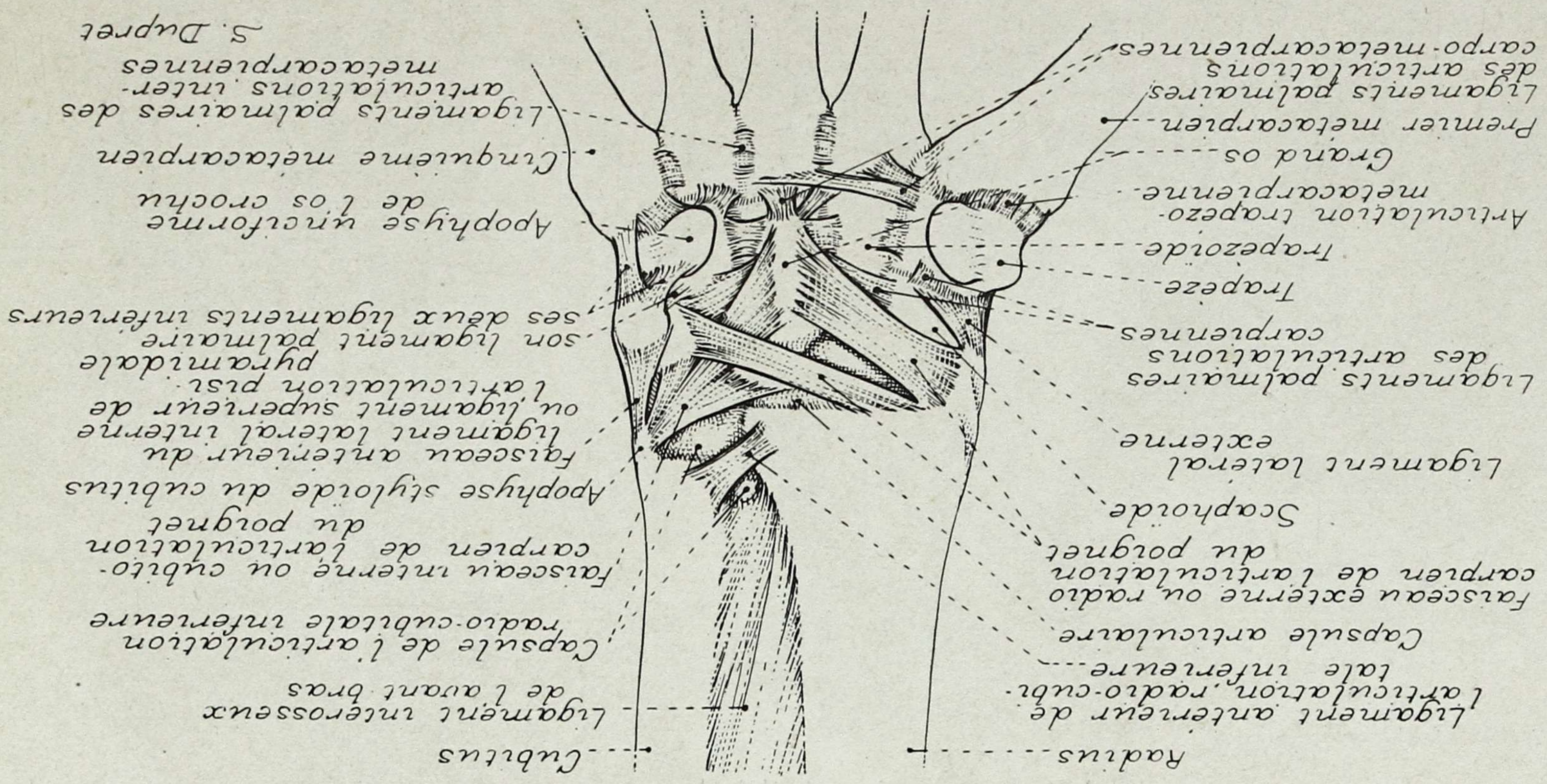


PLANCHE 60. - ARTICULATION DU COUDE

PLANCHE 61. - ARTICULATION DU POIGNET (FACE ANTERIEURE)



S. Dupret

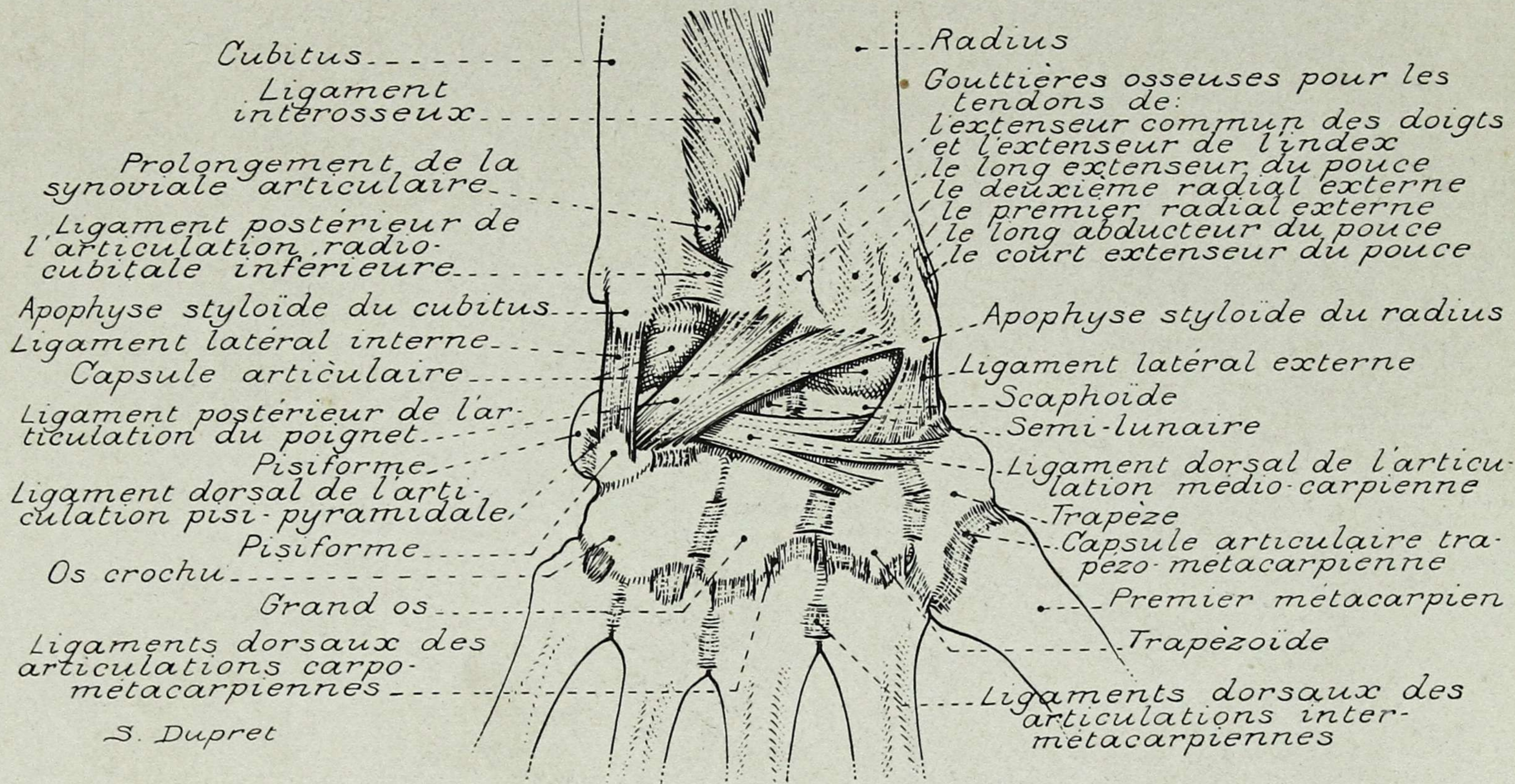


PLANCHE 62. - ARTICULATION DU POIGNET (FACE POSTÉRIEURE)

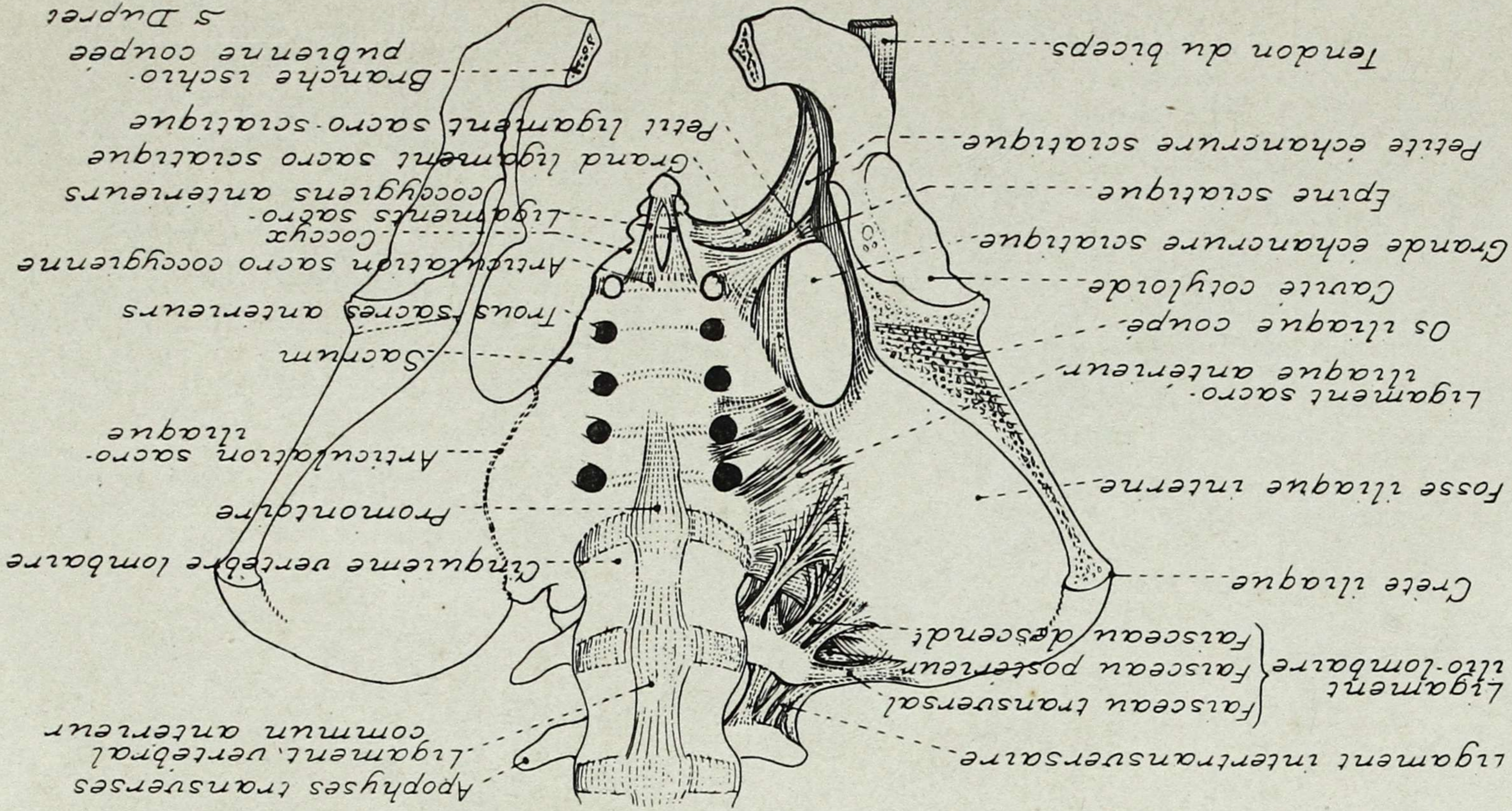


PLANCHE 63. - ARTICULATIONS DU BASSIN (FACE ANTERIEURE)

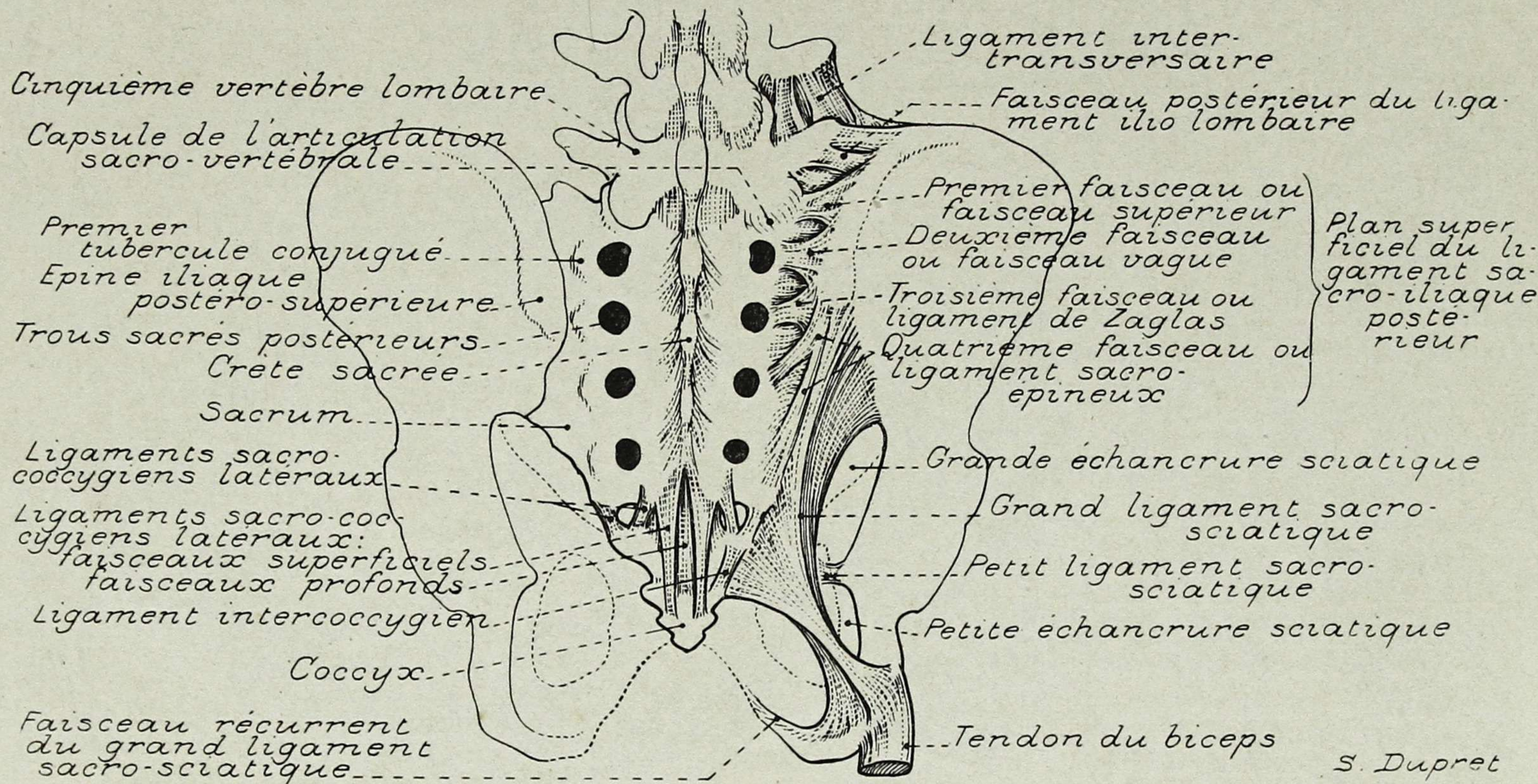


PLANCHE 64. - ARTICULATIONS DU BASSIN (FACE POSTÉRIEURE)

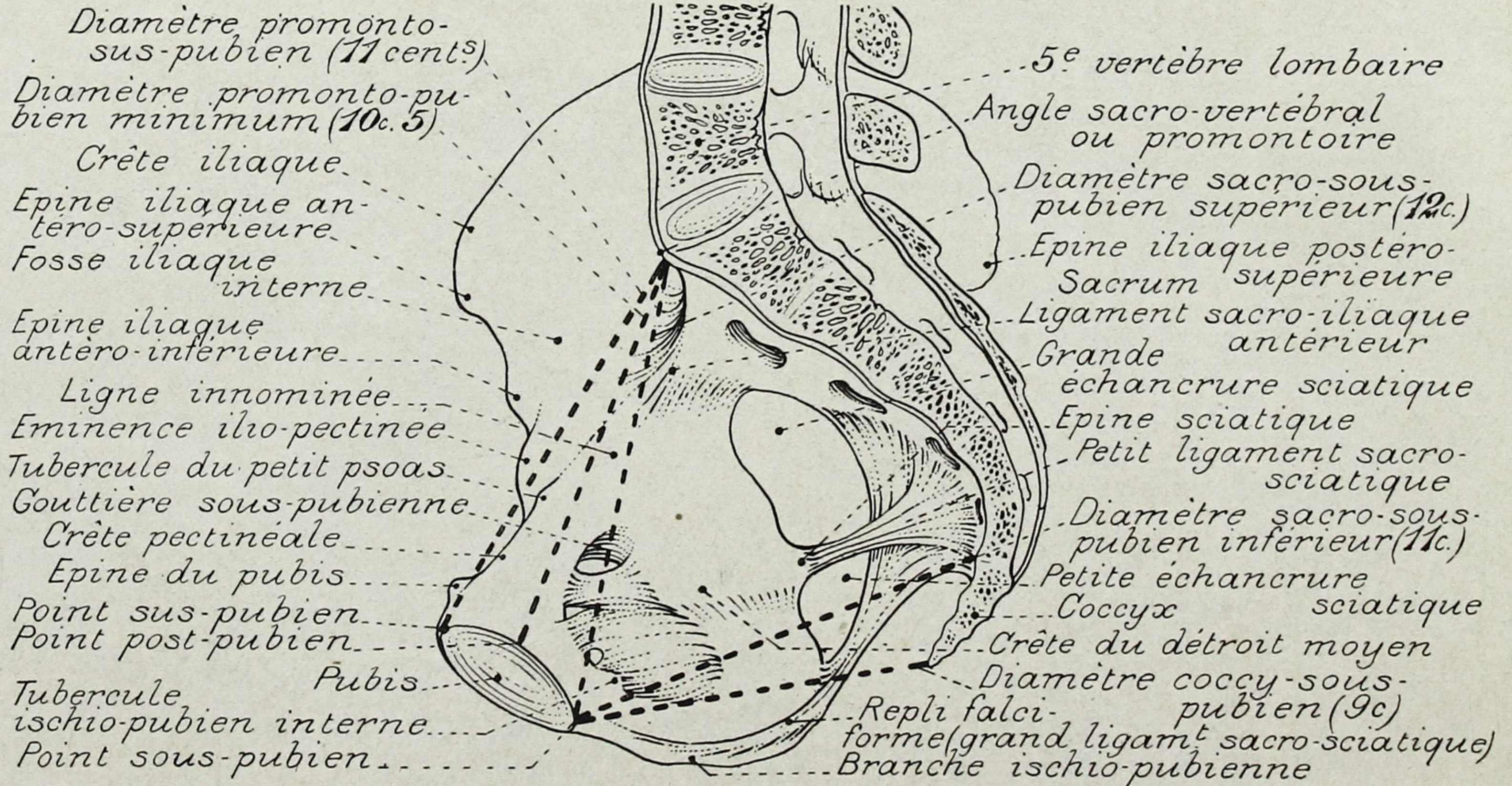


PLANCHE 65. - DIAMÈTRES ANTÉRO-POSTÉRIEURS DU BASSIN

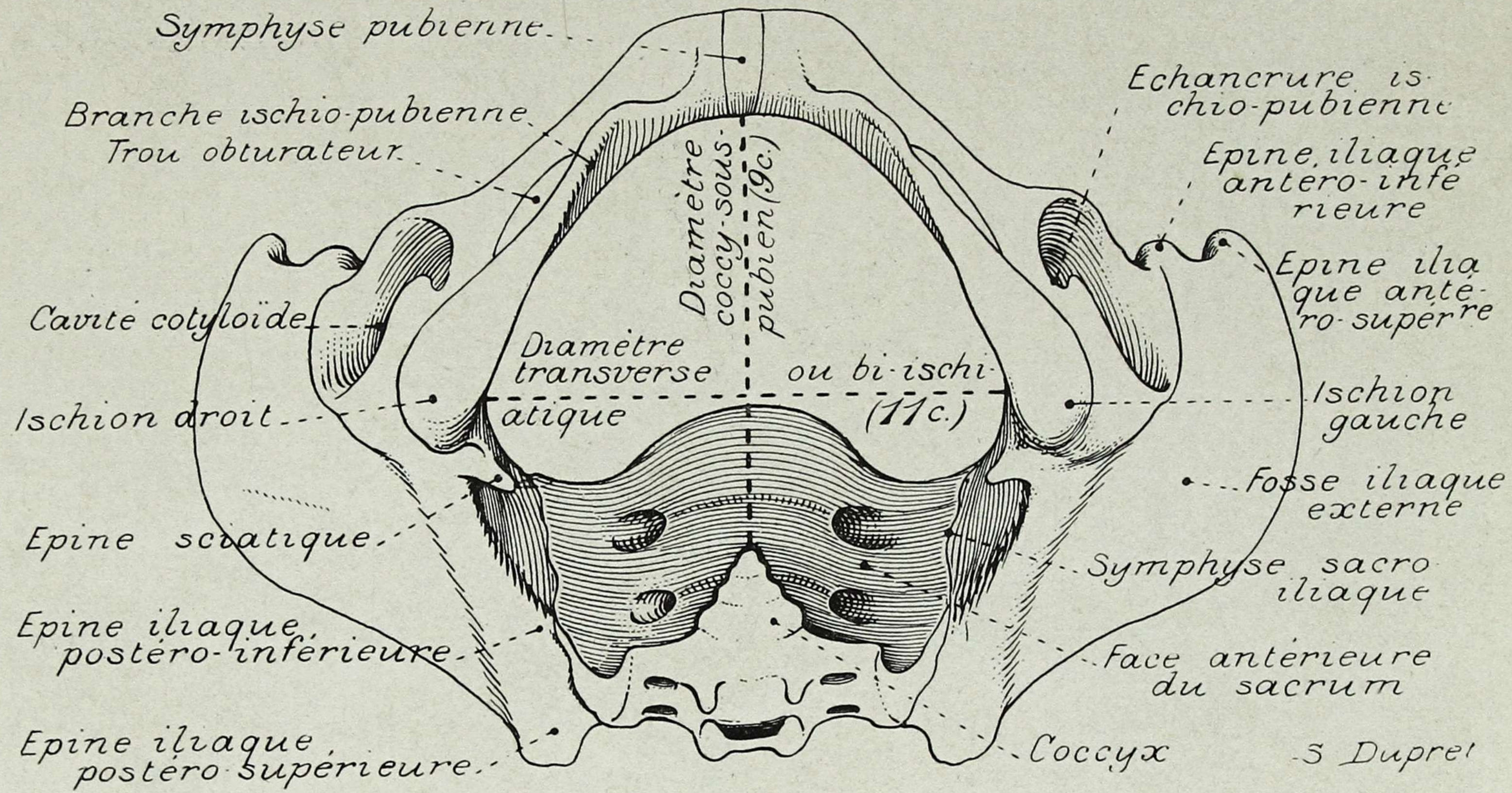
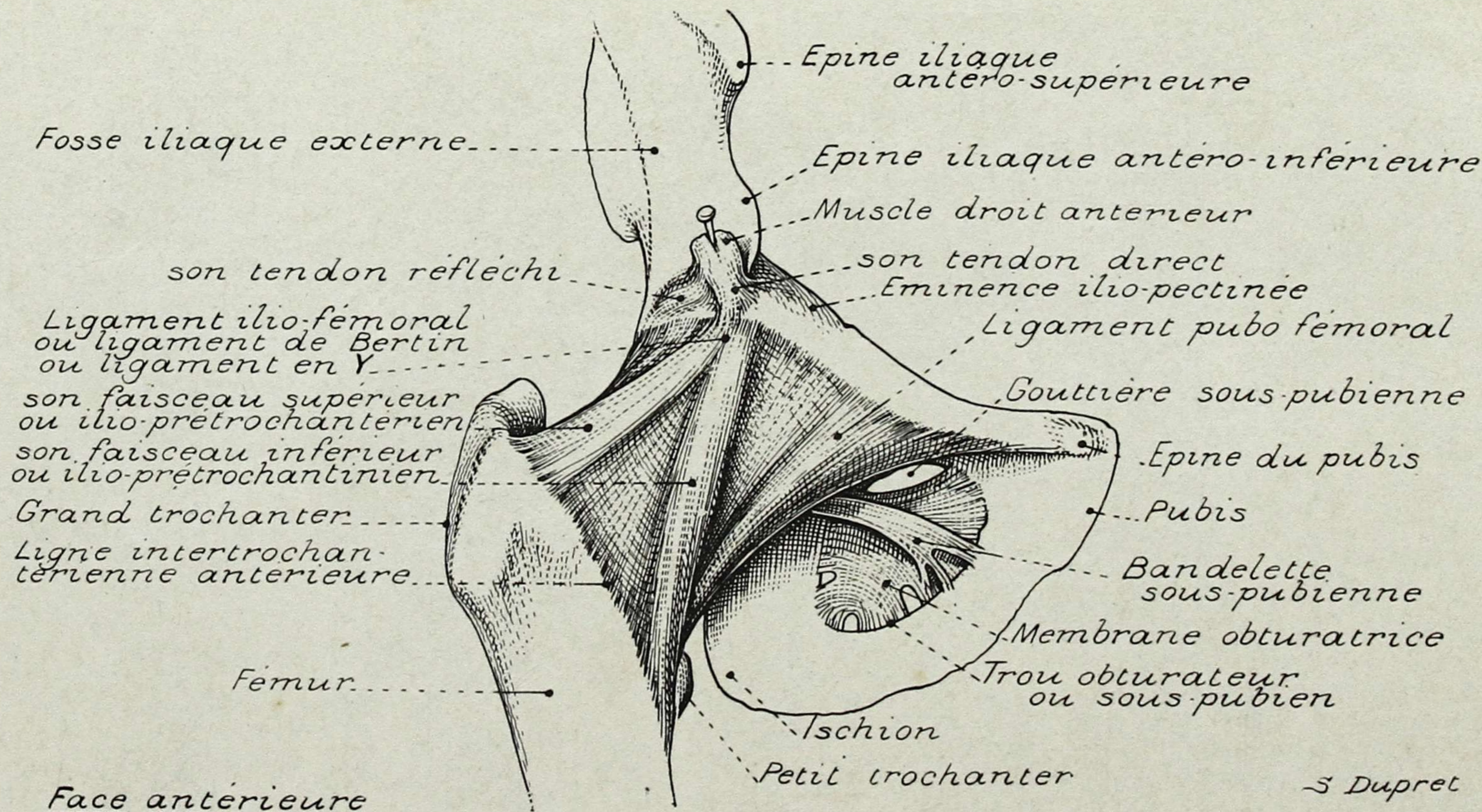


PLANCHE 66. - DIAMÈTRES INFÉRIEURS DU BASSIN

S Dupret



Face antérieure

S Dupret

PLANCHE 67. - ARTICULATION COXO-FÉMORALE

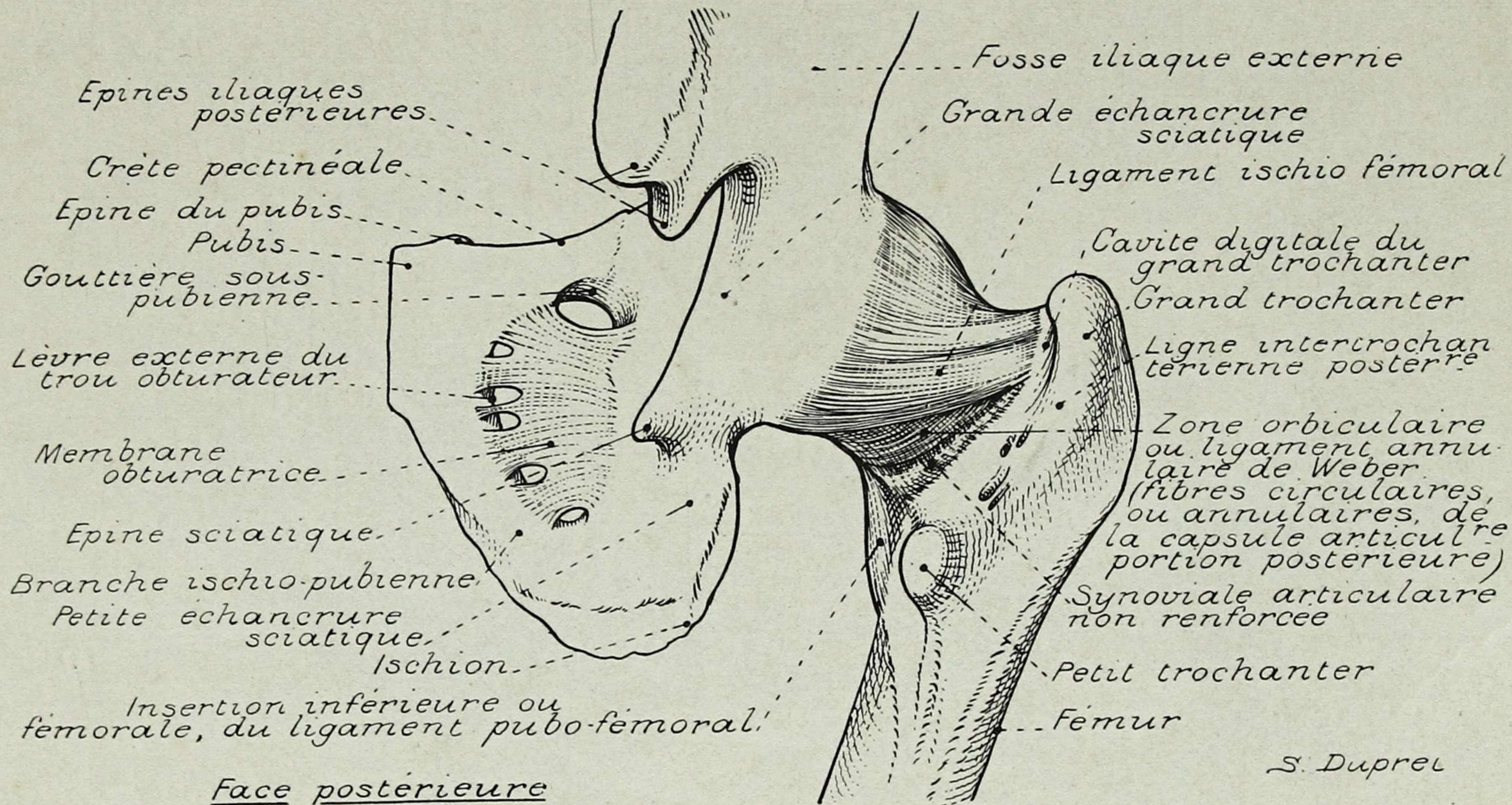


PLANCHE 68. - ARTICULATION COXO-FÉMORALE

Coupe frontale
de l'articulation
coxo-femorale

Bourrelet
cotyloïdien

Capsule
articulaire

Grand trochan-
ter

Fémur

Sourcil cotyloïdien
Cavité cotyloïde (cotyle
ou acétabulum)
Cartilage articulaire

Arrière-fond de la cavité
(fovea acetabuli)

Ligament rond
son faisceau pubien
son faisceau moyen
Artère acétabulaire
(de la branche externe
de l'obturatrice)

Liga-
ment
transverse
de l'ace-
tabulum

Sections du
bourrelet
cotyloïdien
pour en mon-
trer la forme
Ligament
transverse

Faisceau
ischiatique

Fossette
(fovea capitis)

Ligament
rond

Tête
fémorale

Bandelette
sous-pubienne

Echan-
crure ischio-
pubienne

PLANCHE 69. - DÉTAILS DE L'ARTICULATION COXO-FÉMORALE

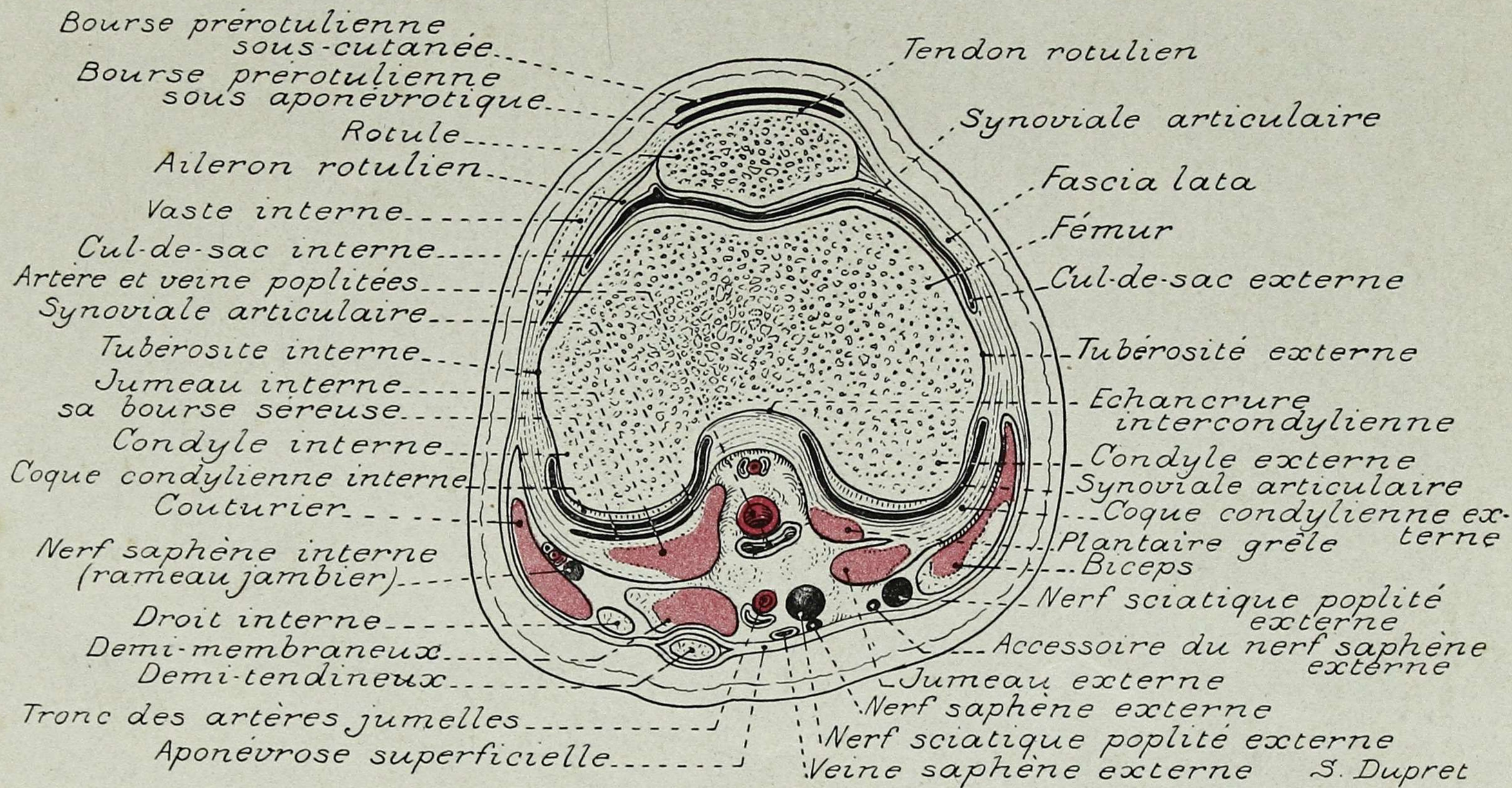
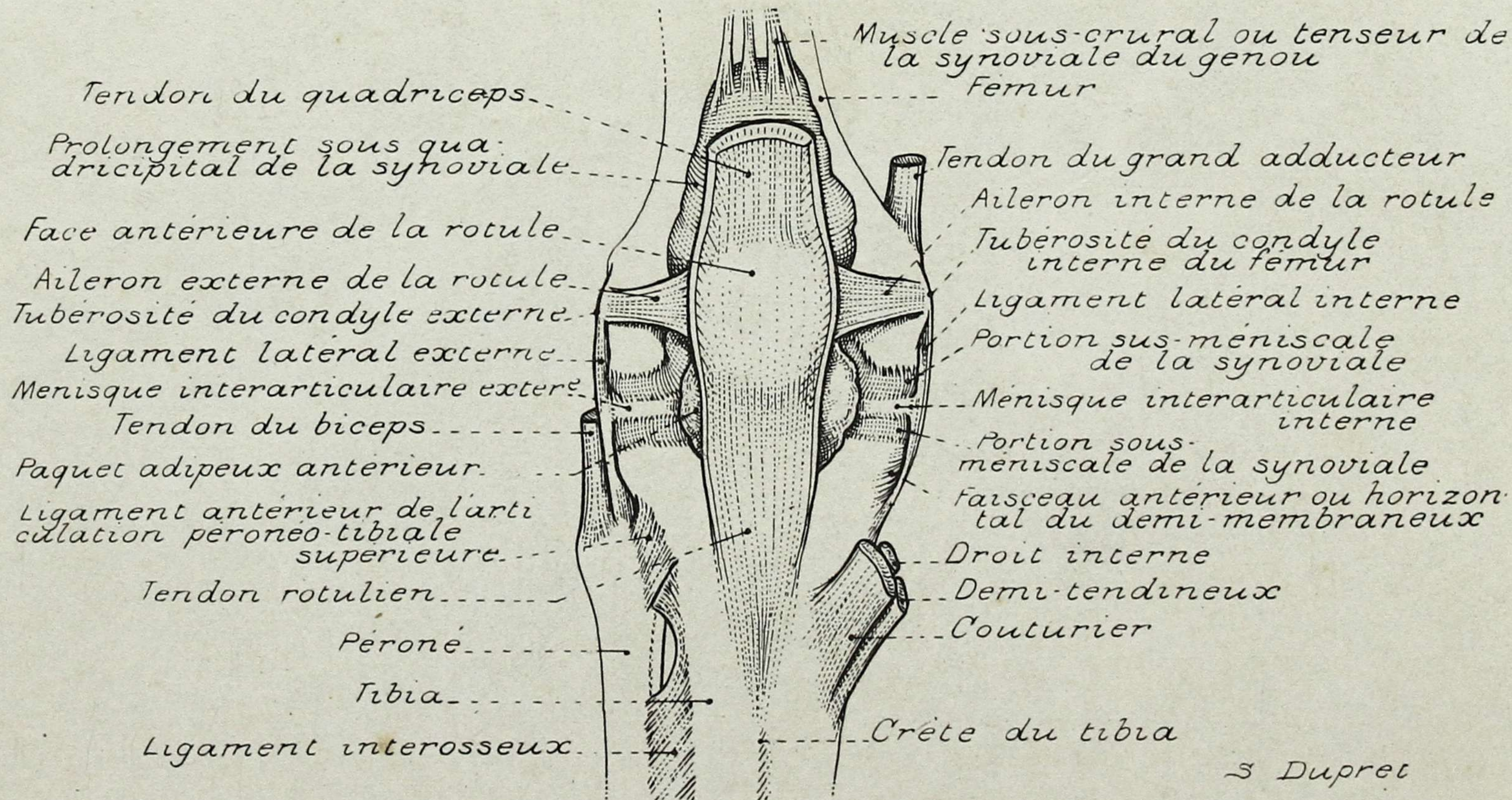


PLANCHE 70. - COUPE HORIZONTALE DU GENOU

BIBLIOTECA MEDICA U. de A.



S Dupret

PLANCHE 71. - ARTICULATION DU GENOU (FACE ANTÉRIEURE)

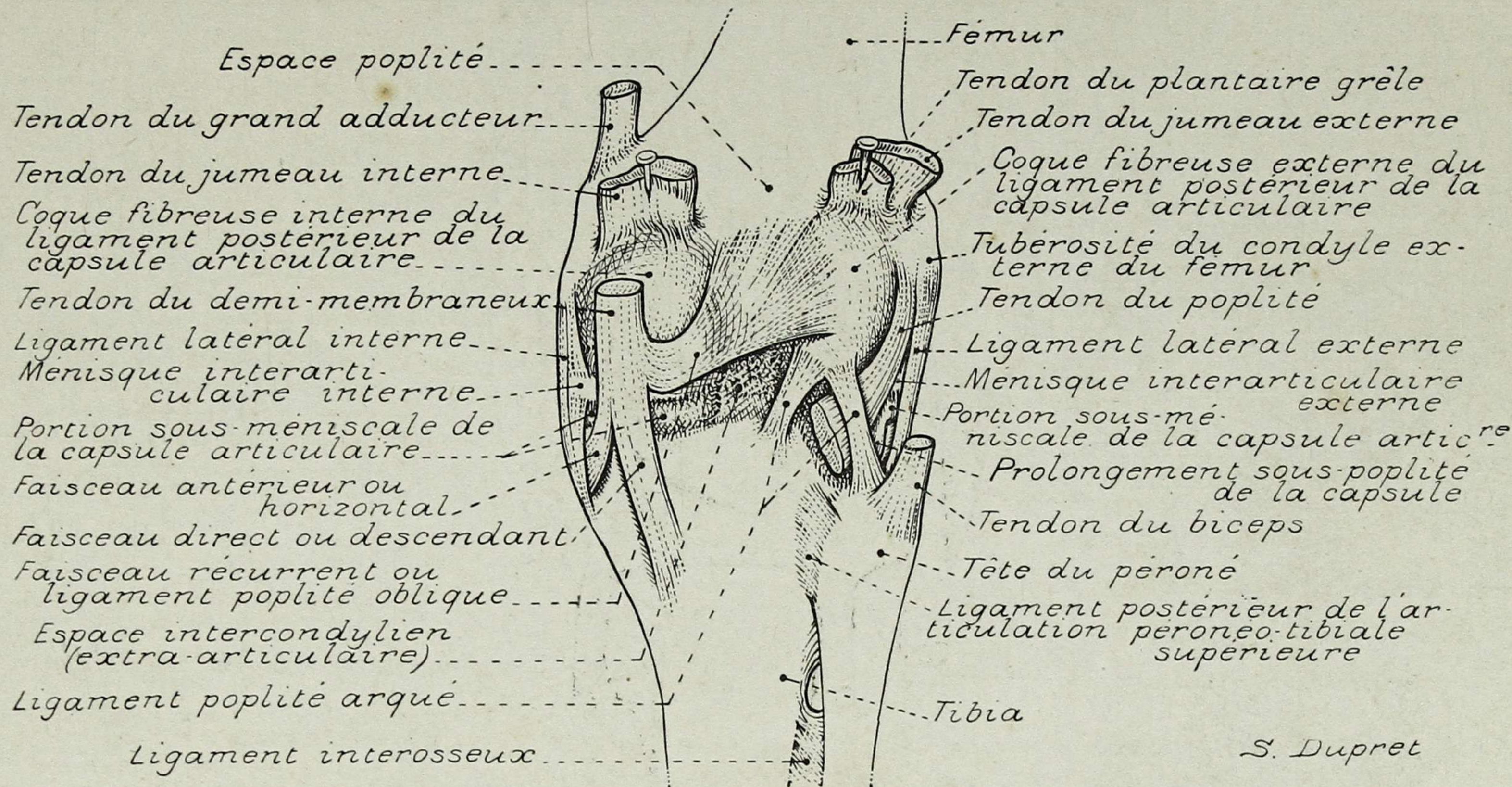


PLANCHE 72. - ARTICULATION DU GENOU (FACE POSTÉRIEURE)

Muscle sous-crural ou tenseur
de la synoviale du genou
Cul-de-sac sous-quadri-
cipital de la synoviale

Tendon du quadriceps

Aileron interne
de la rotule

Face antérieure
de la rotule

Tubérosité du condyle
interne du fémur

Face interne du paquet
adipeux antérieur

Ménisque interarti-
culaire interne

Tendon rotulien

Patte
d'ose { Droit interne

Couturier

Demi-tendineux

Tibia

Fémur

Tendon du grand adducteur

Tendon du jumeau interne

Tendon du demi-membraneux

Coque fibreuse interne
du ligament postérieur
de la capsule articulaire

Portion sus-méniscale
de la synoviale

Portion sous-méniscale
de la synoviale

Fibres obliques descendantes
Fibres obliques ascendantes
Fibres verticales, du
ligament latéral interne

Faisceau direct ou descendant
du demi-membraneux

S Dupret

PLANCHE 73. - ARTICULATION DU GENOU (FACE INTERNE)

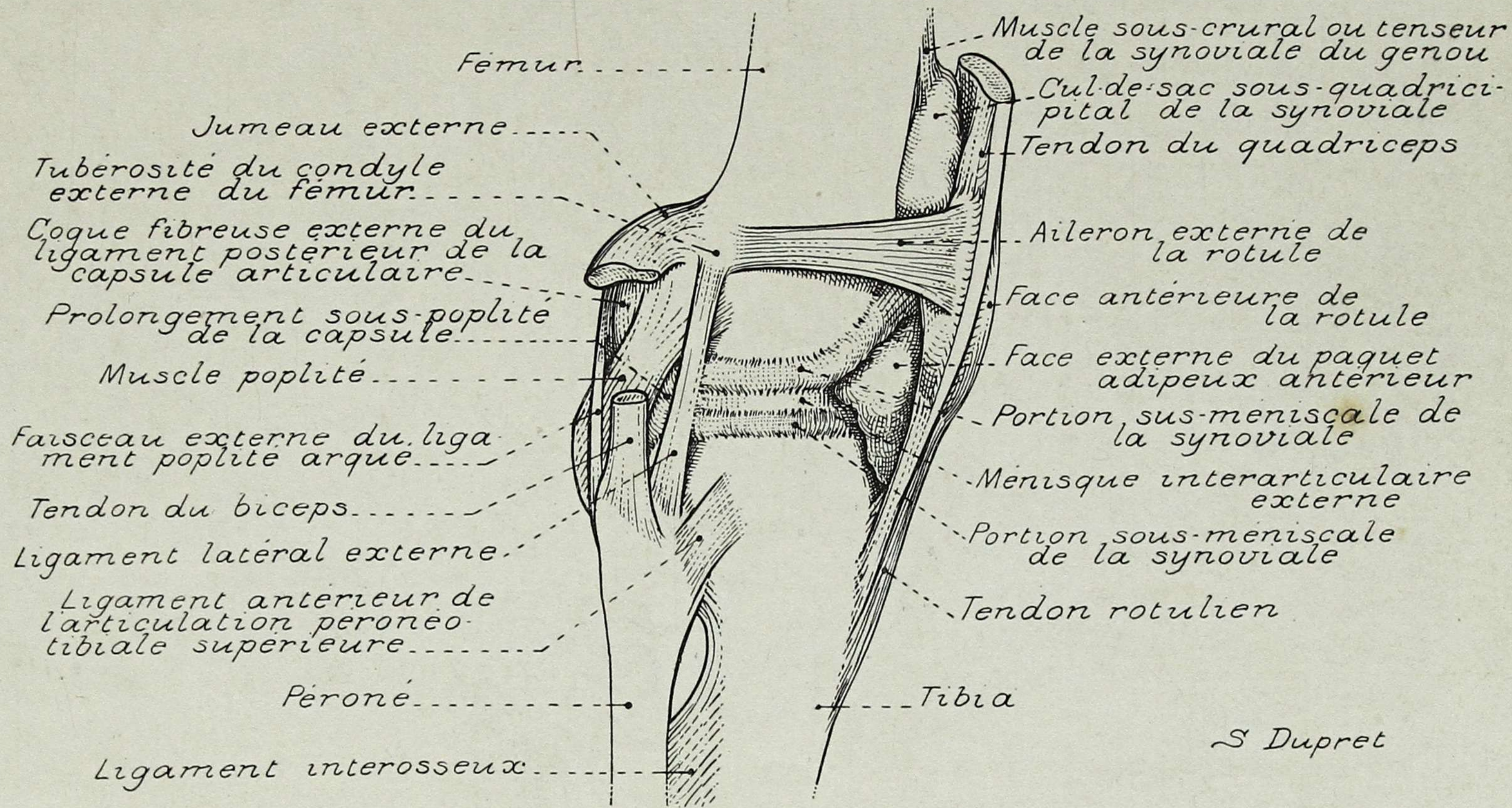


PLANCHE 74. - ARTICULATION DU GENOU (FACE EXTERNE)

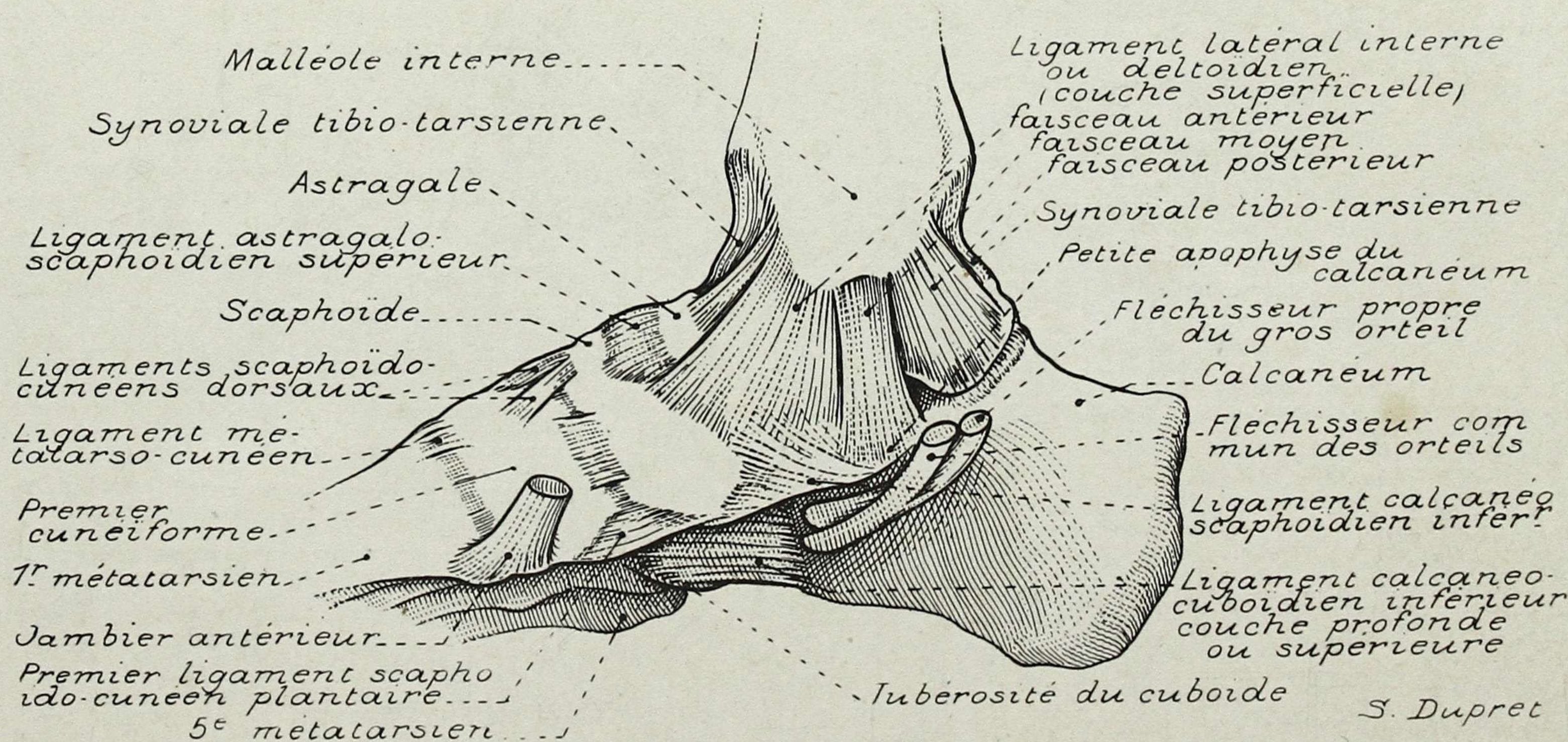


PLANCHE 75. - ARTICULATIONS DU PIED (FACE INTERNE)

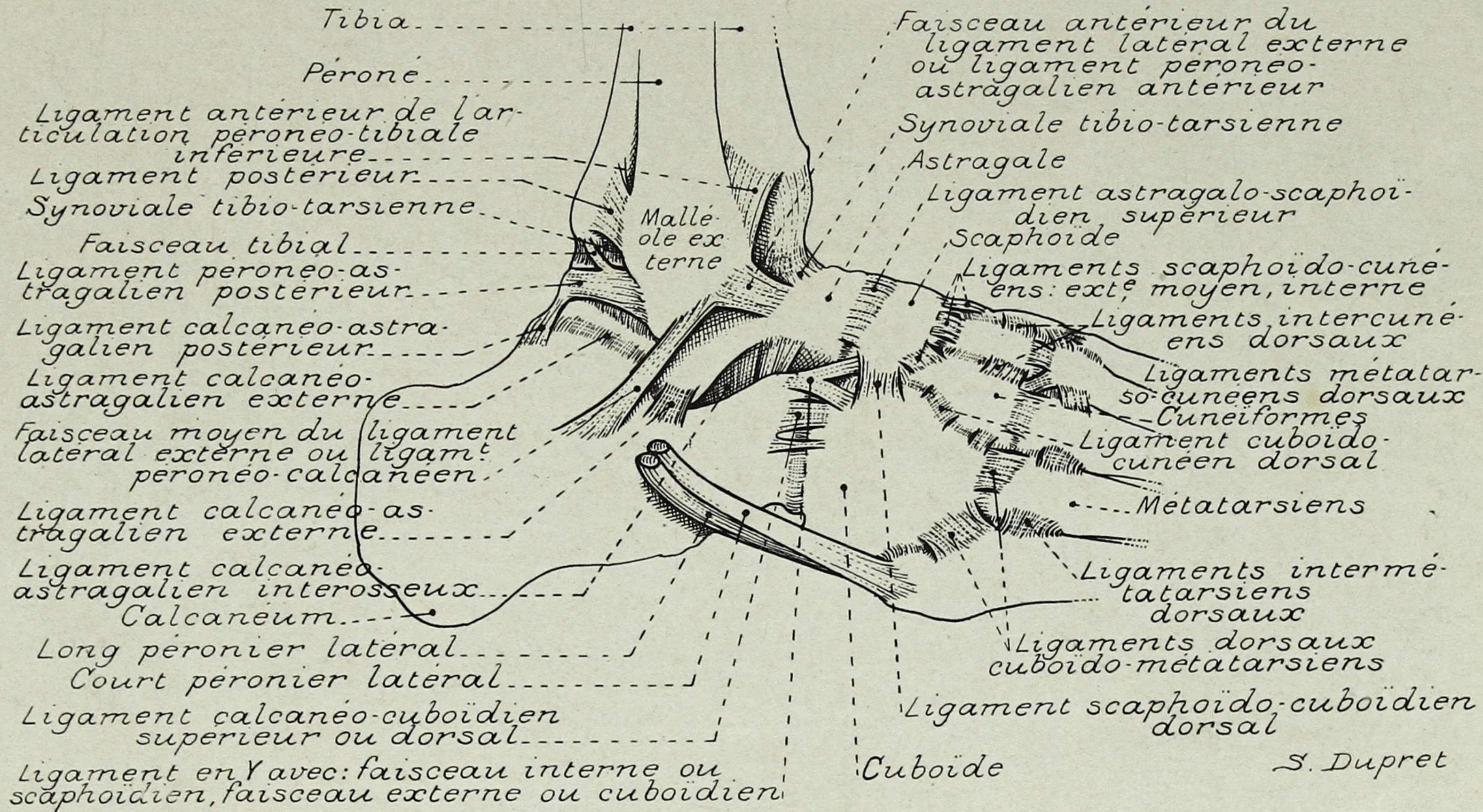
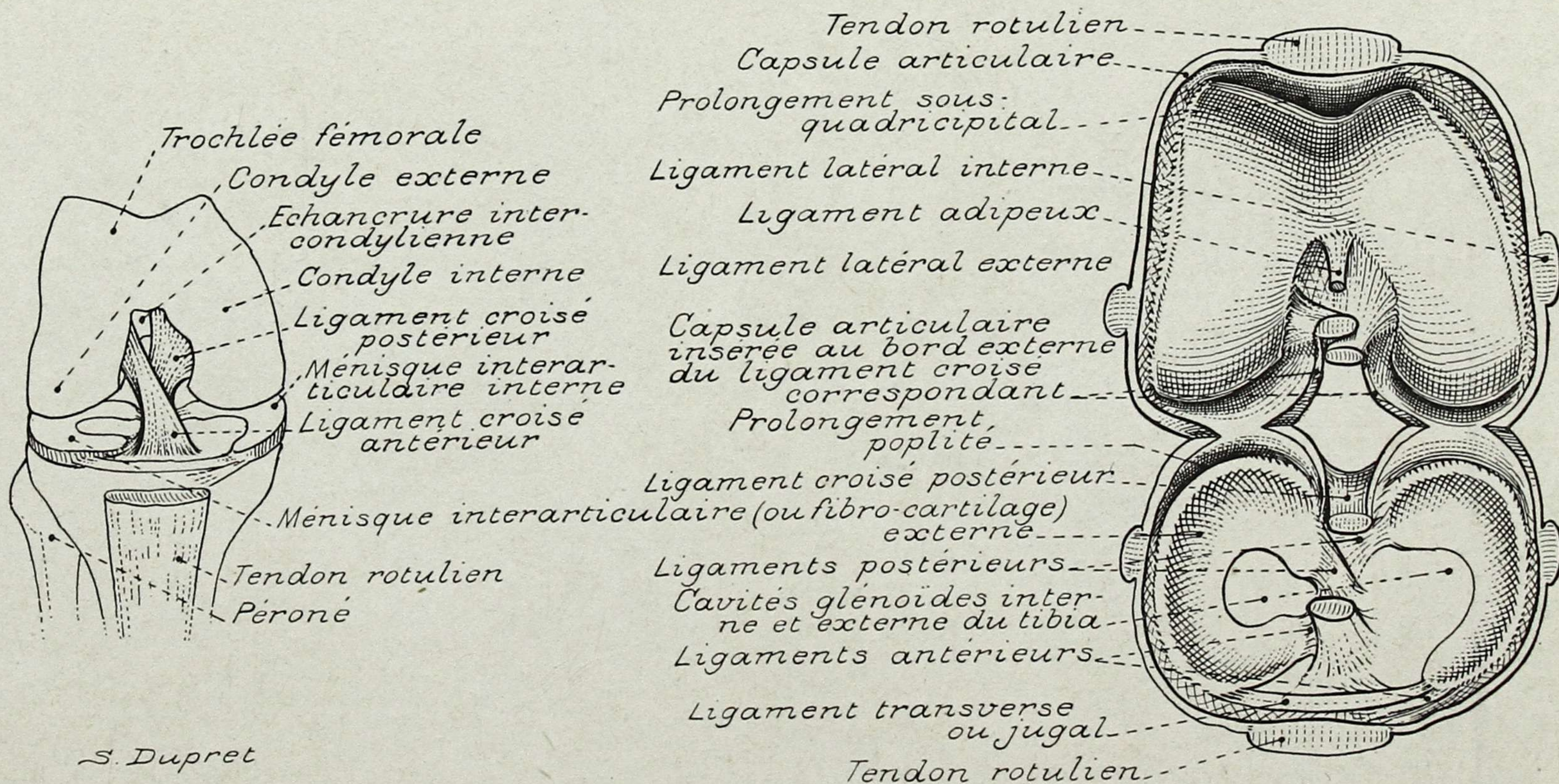


PLANCHE 76. - ARTICULATIONS DU PIED (FACE EXTERNE)



S. Dupret

PLANCHE 77. - ARTICULATION DU GENOU, LIGAMENTS CROISÉS

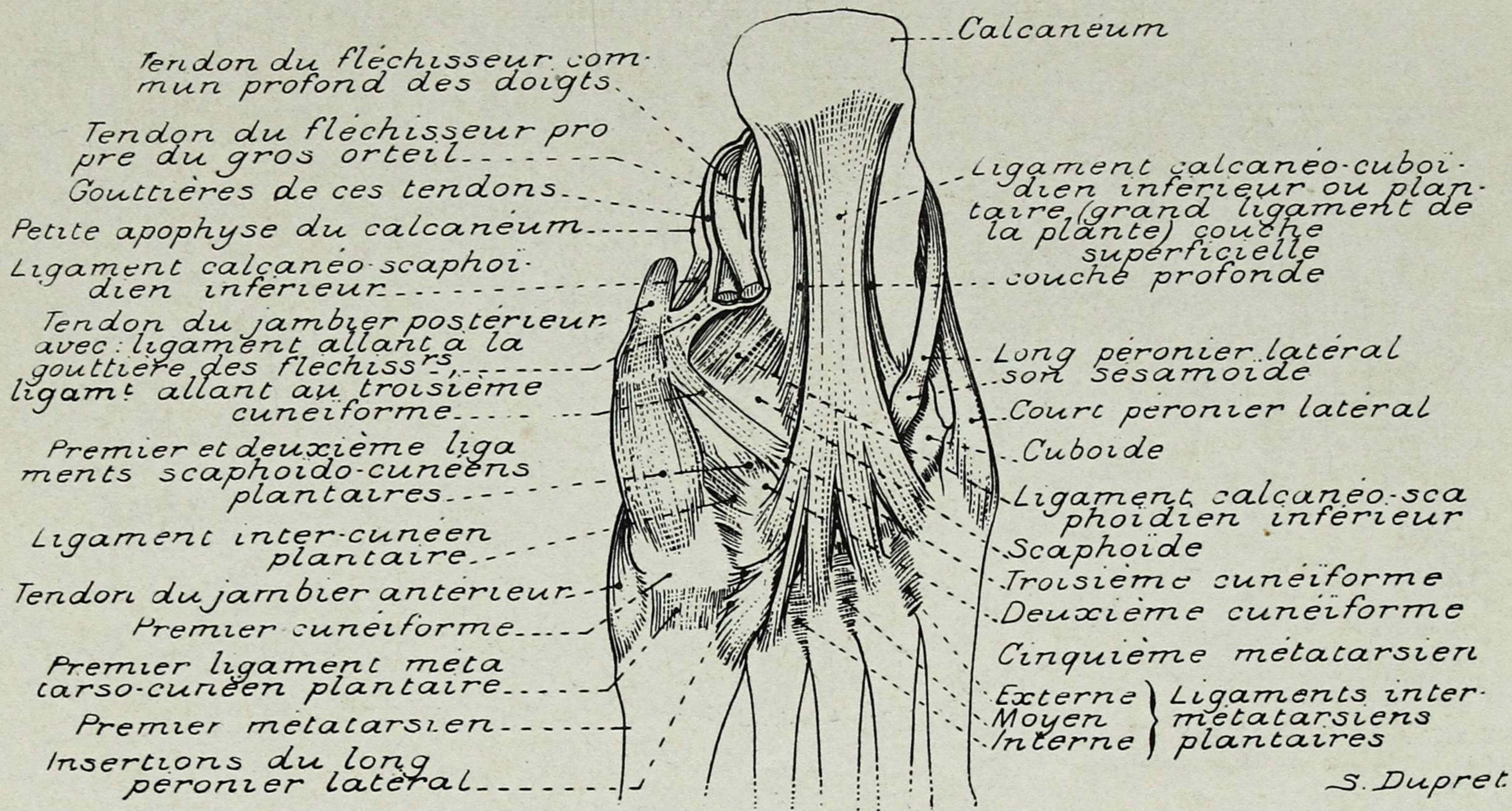


PLANCHE 78. - ARTICULATIONS DU PIED (FACE PLANTAIRE)

Cⁿ = Circonvolution
Sⁿ = Sillon

Cⁿ pariétale ascendante

Scissure de Rolando

Lobe pariétal

Cⁿ frontale ascendante

Cⁿ pariétale sup^{re}

1^e Cⁿ frontale

Cⁿ pariétale inf^{re}
(Lobule du pli courbe)

2^e Cⁿ frontale

Pli courbe

3^e Cⁿ frontale

3^e Cⁿ occipitale

Sⁿ frontal sup^r

Scissure perpendiculaire ext^e

Sⁿ frontal inf^r

Le cap

2^e Cⁿ occipitale

Lobe frontal

1^e Cⁿ occipitale

Scissure de Sylvius

Sⁿ temporal supérieur

Sⁿ occipital sup^r

Sⁿ temporal inférieur

Sⁿ occipital inf^r

3^e Cⁿ temporale

Lobe occipital

2^e Cⁿ temporale

Lobe temporal

Sⁿ interpariétal

S. Dupret

1^e Cⁿ temporale

PLANCHE 79. - HÉMISPHERE CÉRÉBRAL GAUCHE (FACE EXTERNE)

C^n = Circonvolution
 S^n = Sillon

Scissure de Rolando

Lobule
 paracentral

Lobule
 quadrilatère

Scissure per-
 pendiculaire
 interne

Cunéus

Scissure
 calcarine

Face inférieure
 de l'hémisphère

1^e C^n temporo-occipitale

Scissure calloso-marginale

C^n frontale interne

C^n du corps calleux

Corps calleux

Trigone cérébral

Septum lucidum

Commissure
 grise

Couche optique

Chiasma optique

Scissure de Sylvius

Pédoncule cérébral

S^n temporo-occipital
 interne

2^e C^n temporo-occipitale

S. D.

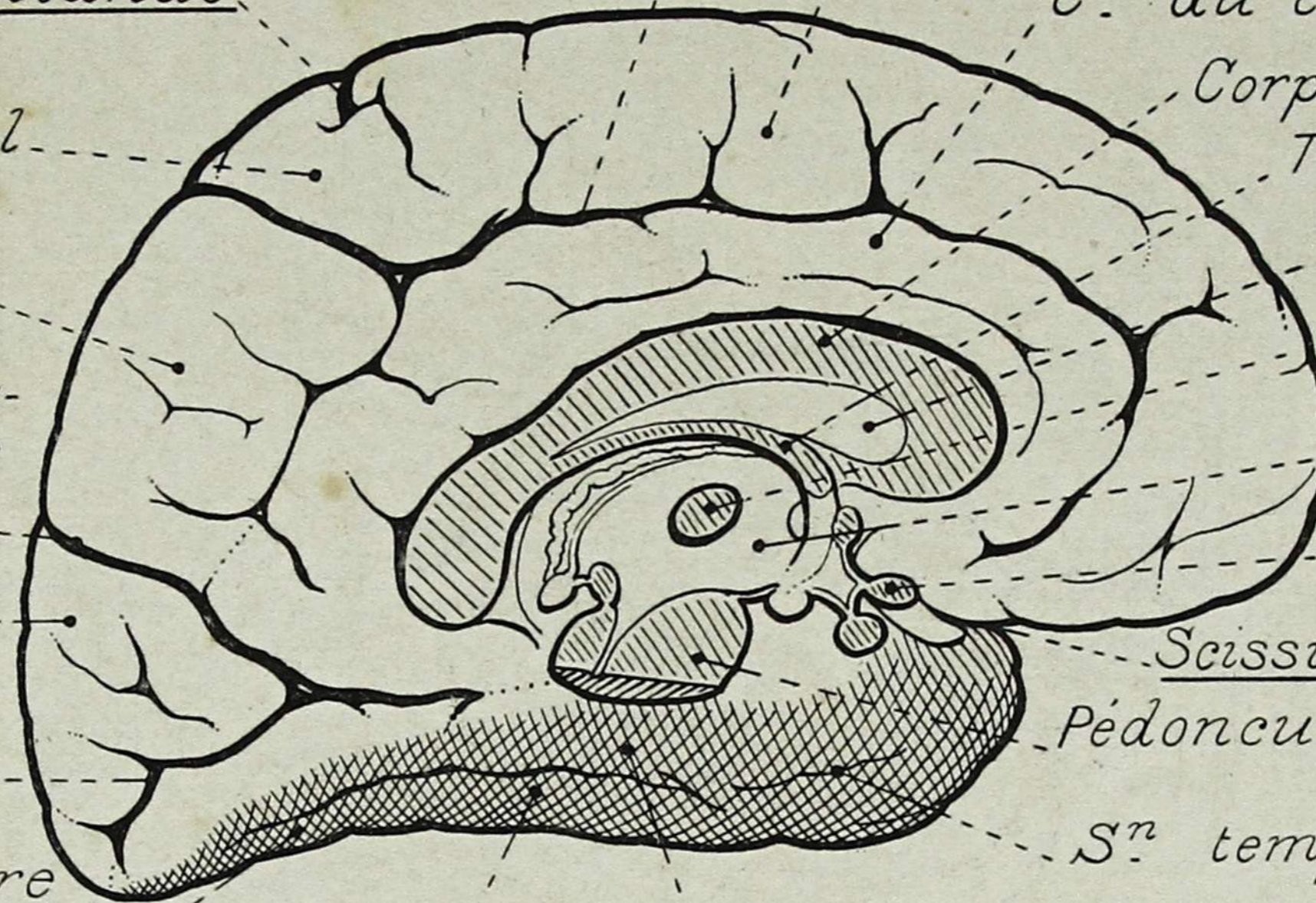


PLANCHE 80. - HÉMISPHERE CÉRÉBRAL GAUCHE (FACE INTERNE)

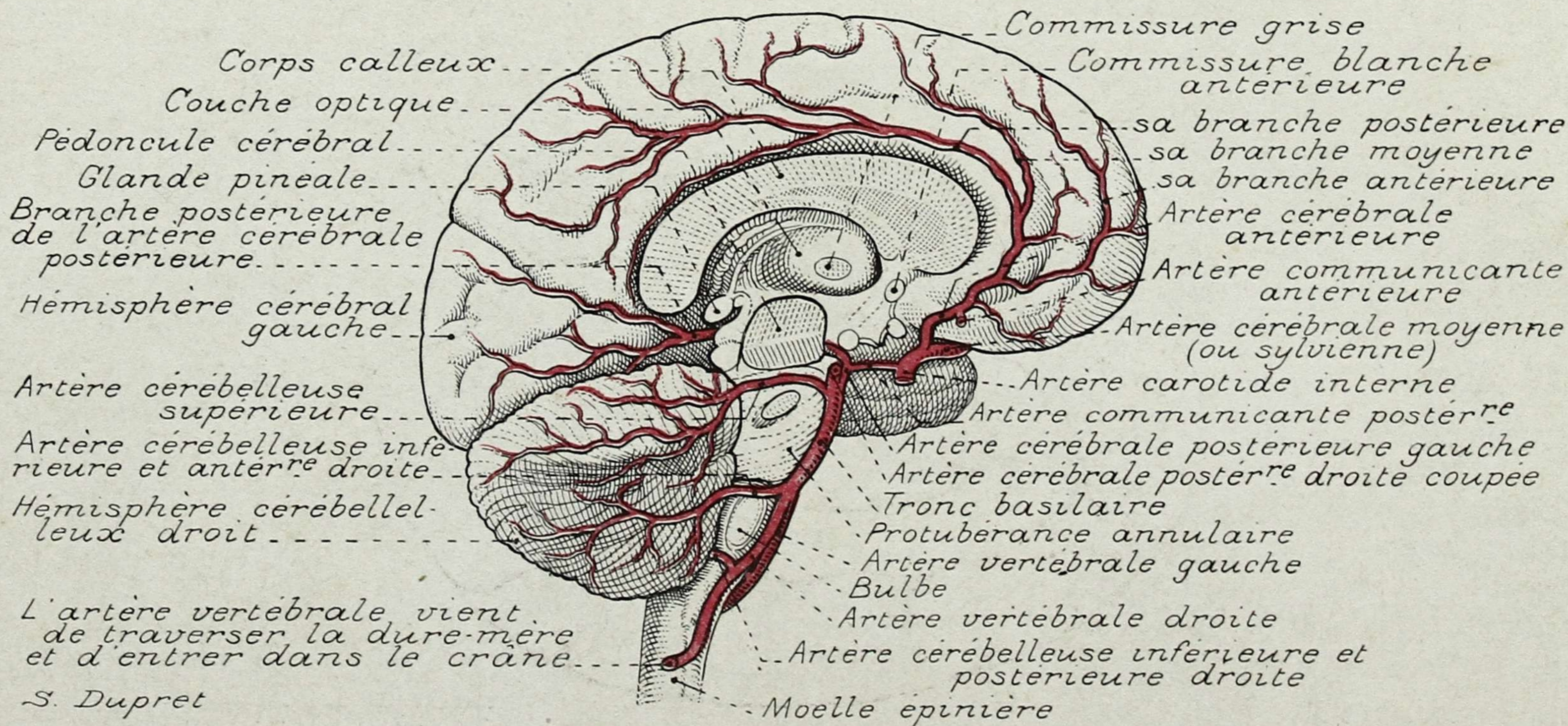


PLANCHE 81. - CIRCULATION CÉRÉBRALE ET CÉRÉBELLEUSE

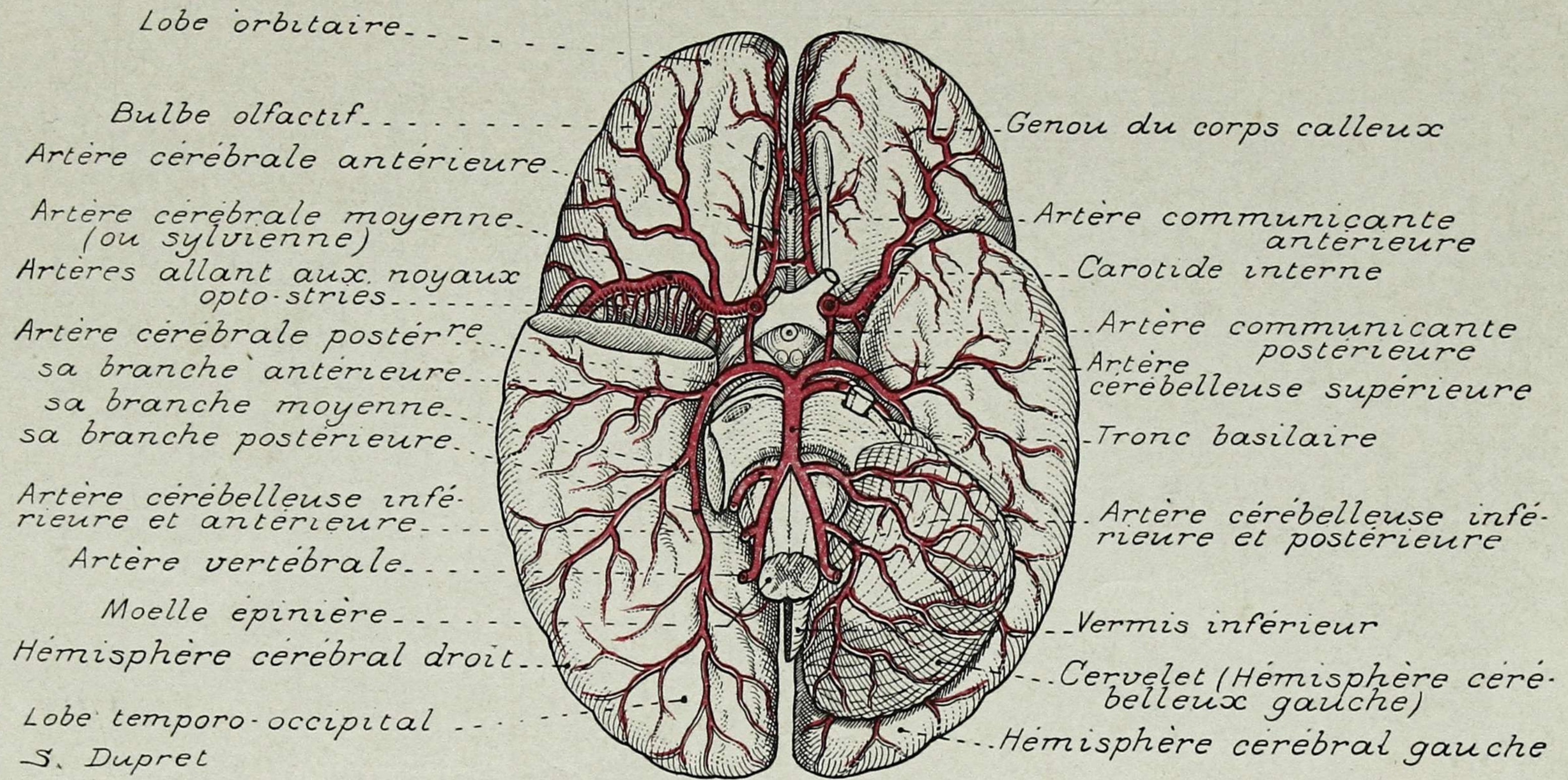


PLANCHE 82. - CIRCULATION CÉRÉBRALE ET CÉRÉBELLEUSE

Nerf olfactif (1^{re} paire)

Nerf optique (2^e paire)

Nerf moteur oculaire commun (3^e paire)

Nerf pathétique (4^e paire)

Nerf trijumeau (5^e paire)

Nerf moteur oculaire externe (6^e paire)

Nerf facial (7^e paire)

Intermed^{re} de Wrisberg

Nerf auditif (8^e paire)

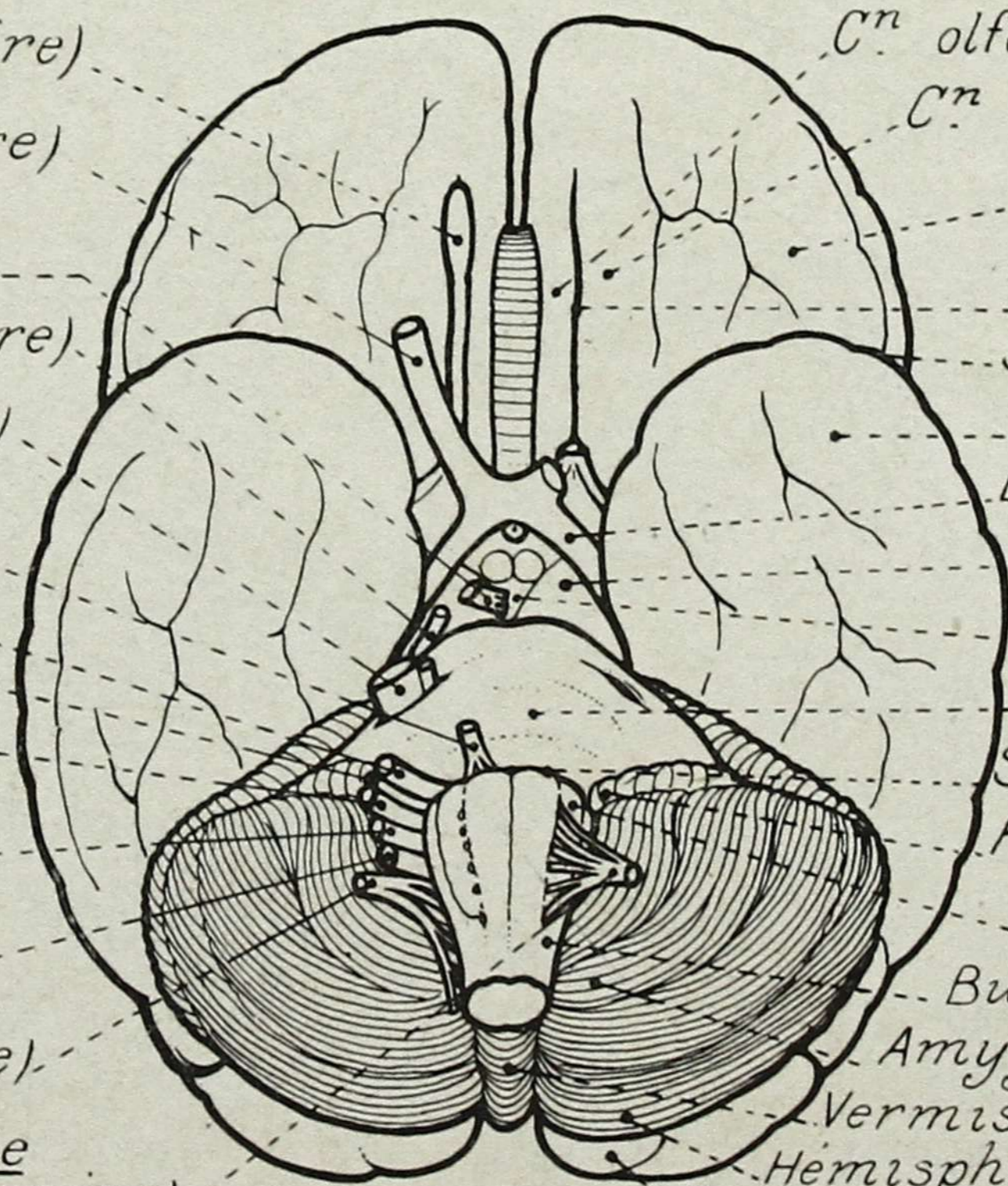
Nerf glosso-pharyngien (9^e paire)

Nerf pneumogastrique (10^e paire)

Nerf spinal (11^e paire)

Nerf grand hypoglosse (12^e paire)

S. Dupret



Cⁿ olfactive interne

Cⁿ olfactive externe

Lobe frontal

Sillon olfactif

Scissure de Sylvius

Lobe temporal

Bandelette optique

Pédoncule cérébral

Espace interpédonculaire

Protubérance annulaire

Sillon bulbo-protubérant!

Flocculus

Olive

Bulbe rachidien

Amygdales

Vermis inférieur

Hémisphère cérébelleux

Lobe occipital

PLANCHE 83. - CERVEAU ET CERVELET (FACE INFÉRIEURE)

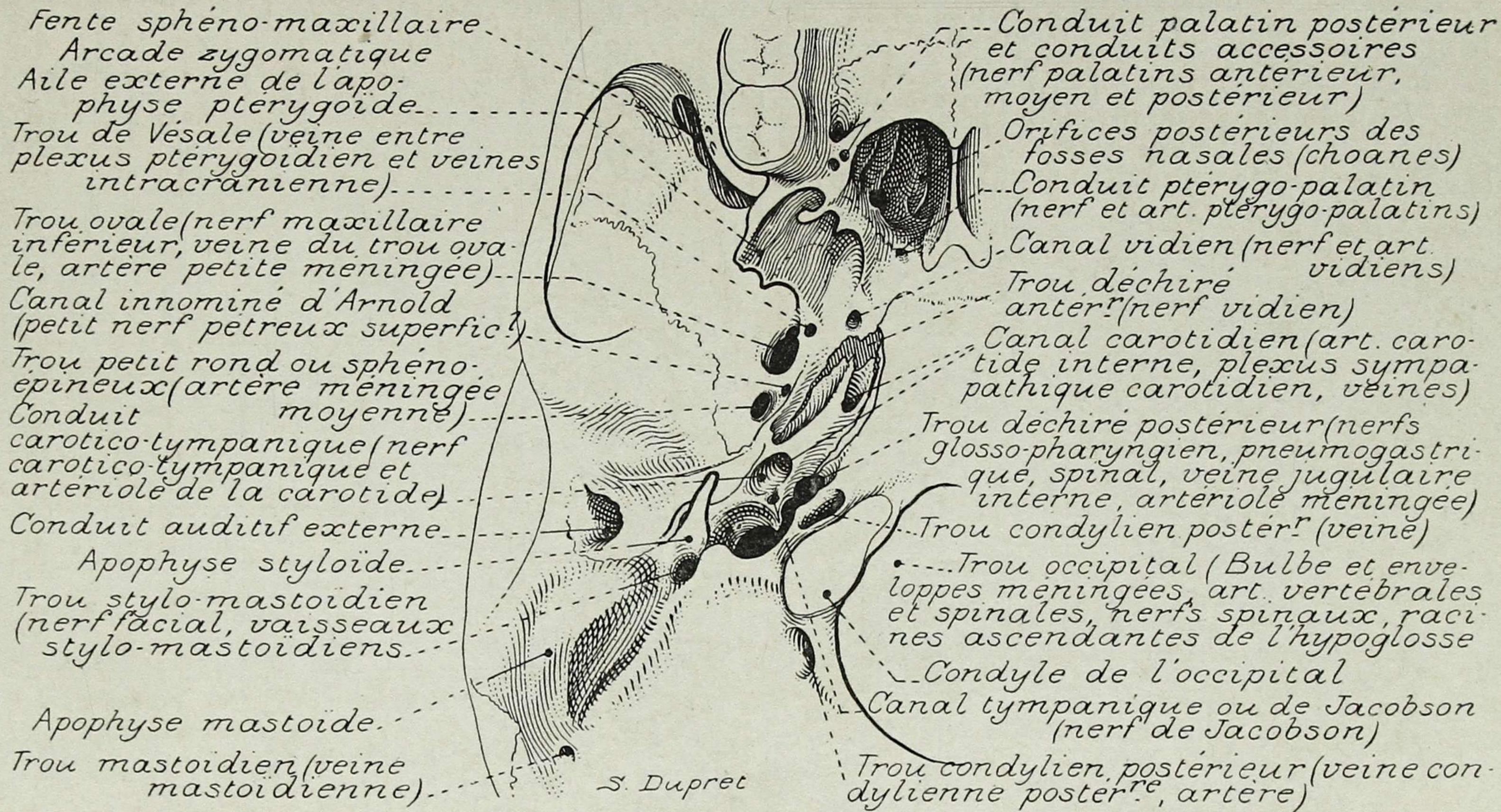
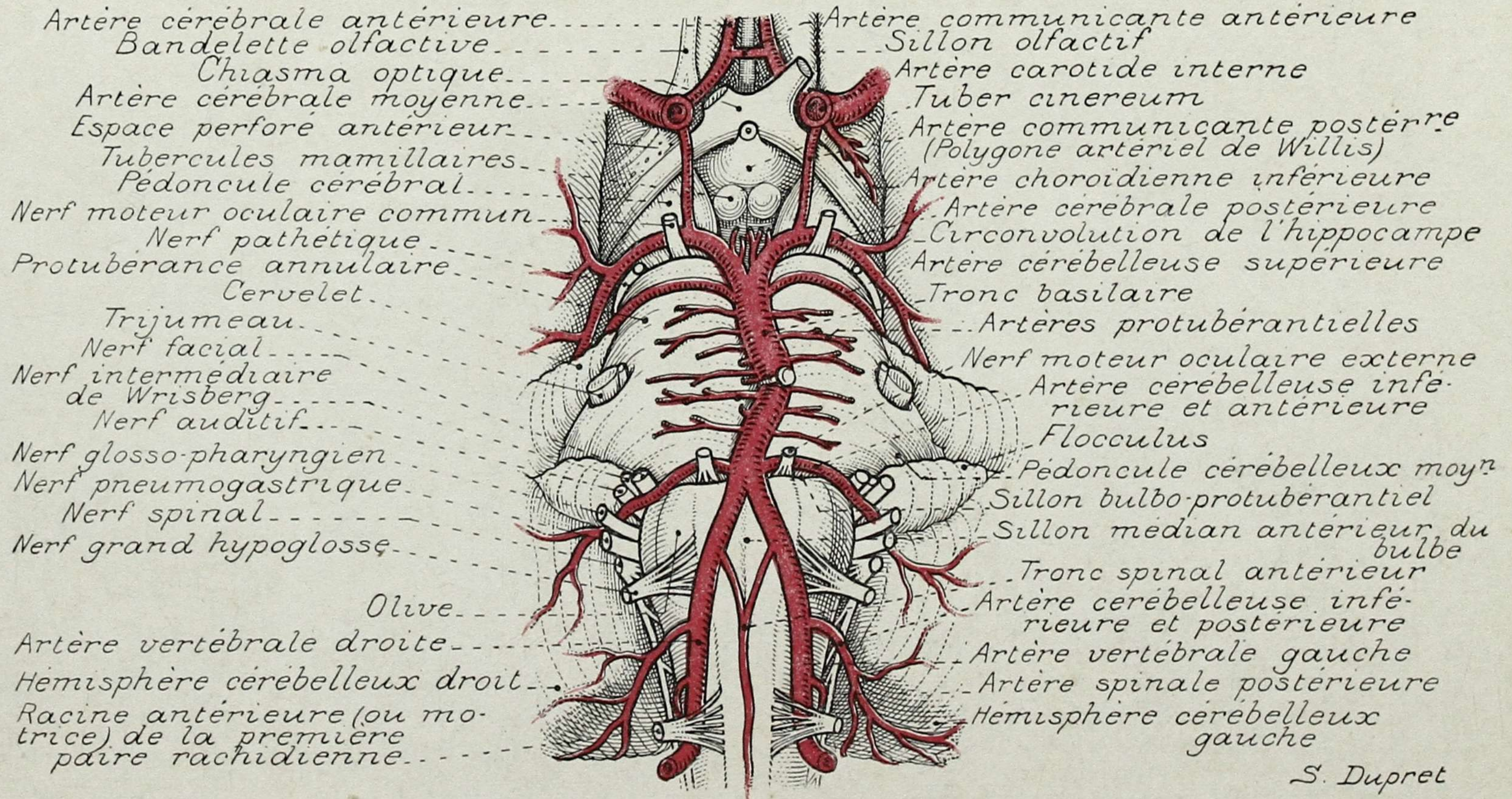


PLANCHE 84. - ORIFICES DE LA BASE DU CRANE



S. Dupret

PLANCHE 85. - PROTUBÉRANCE ANNULAIRE ET BULBE

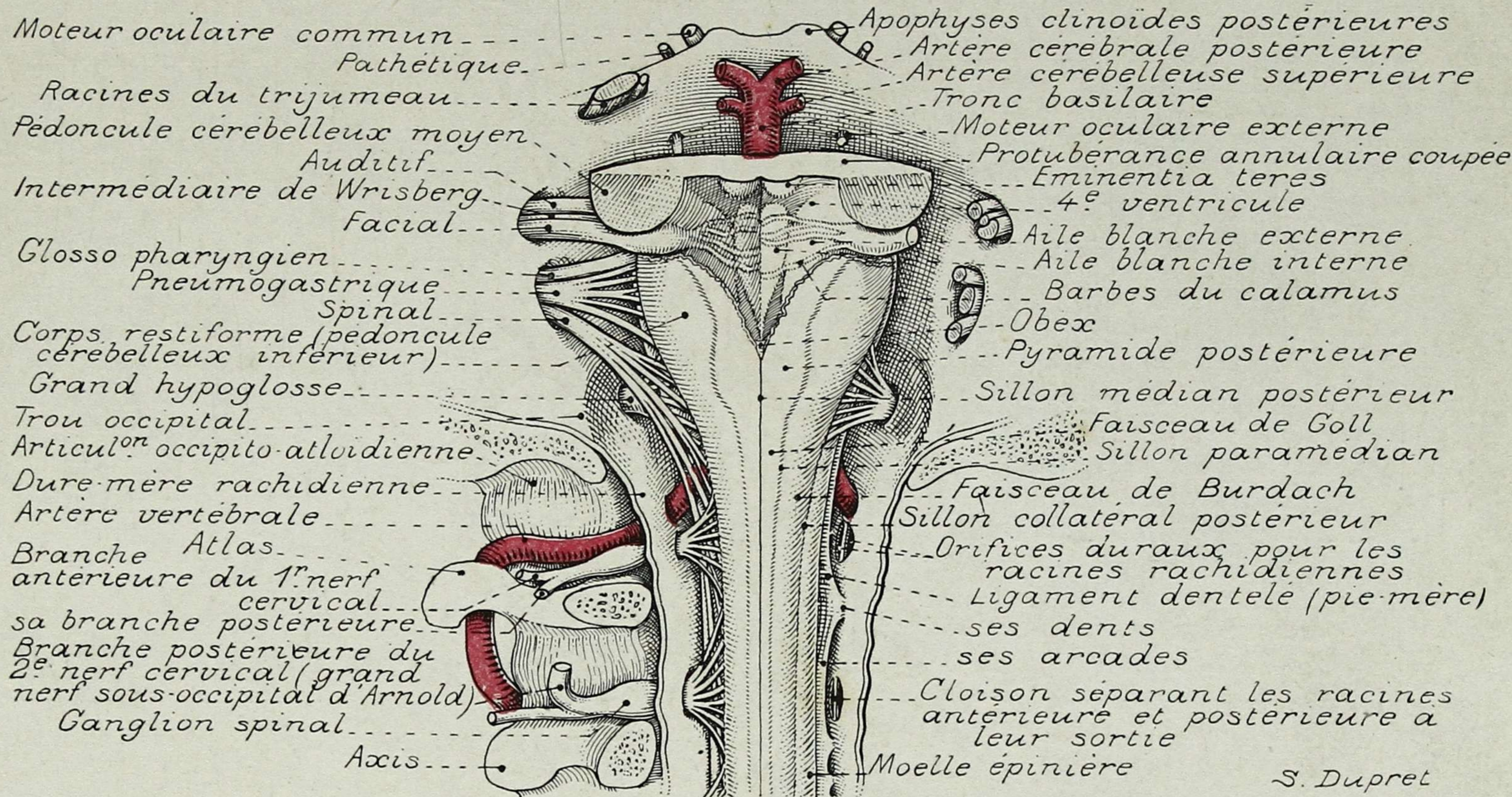


PLANCHE 86. - PLANCHER DU IV^e VENTRICULE

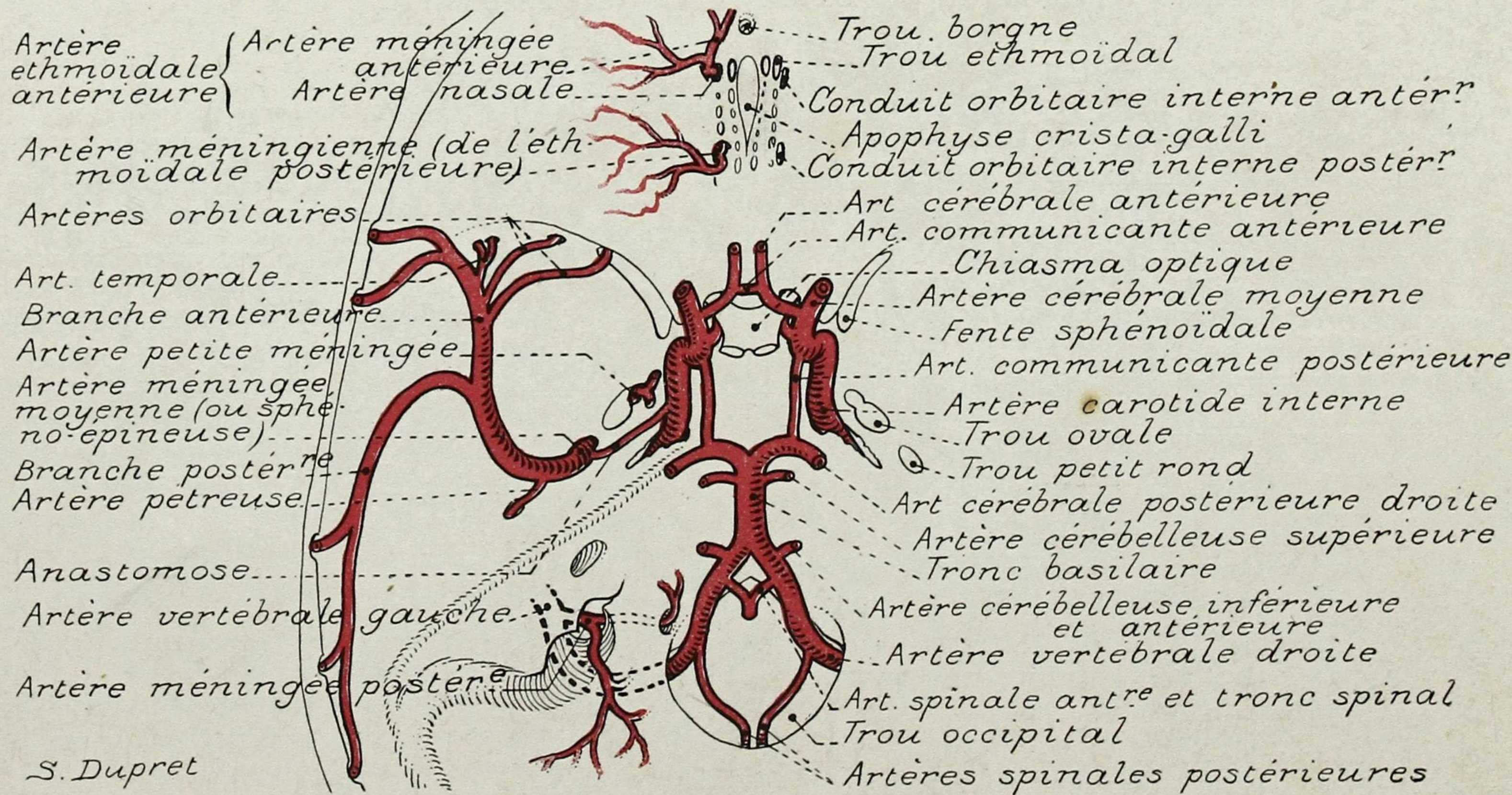


PLANCHE 87. - ARTÈRES DE LA BASE DU CRANE

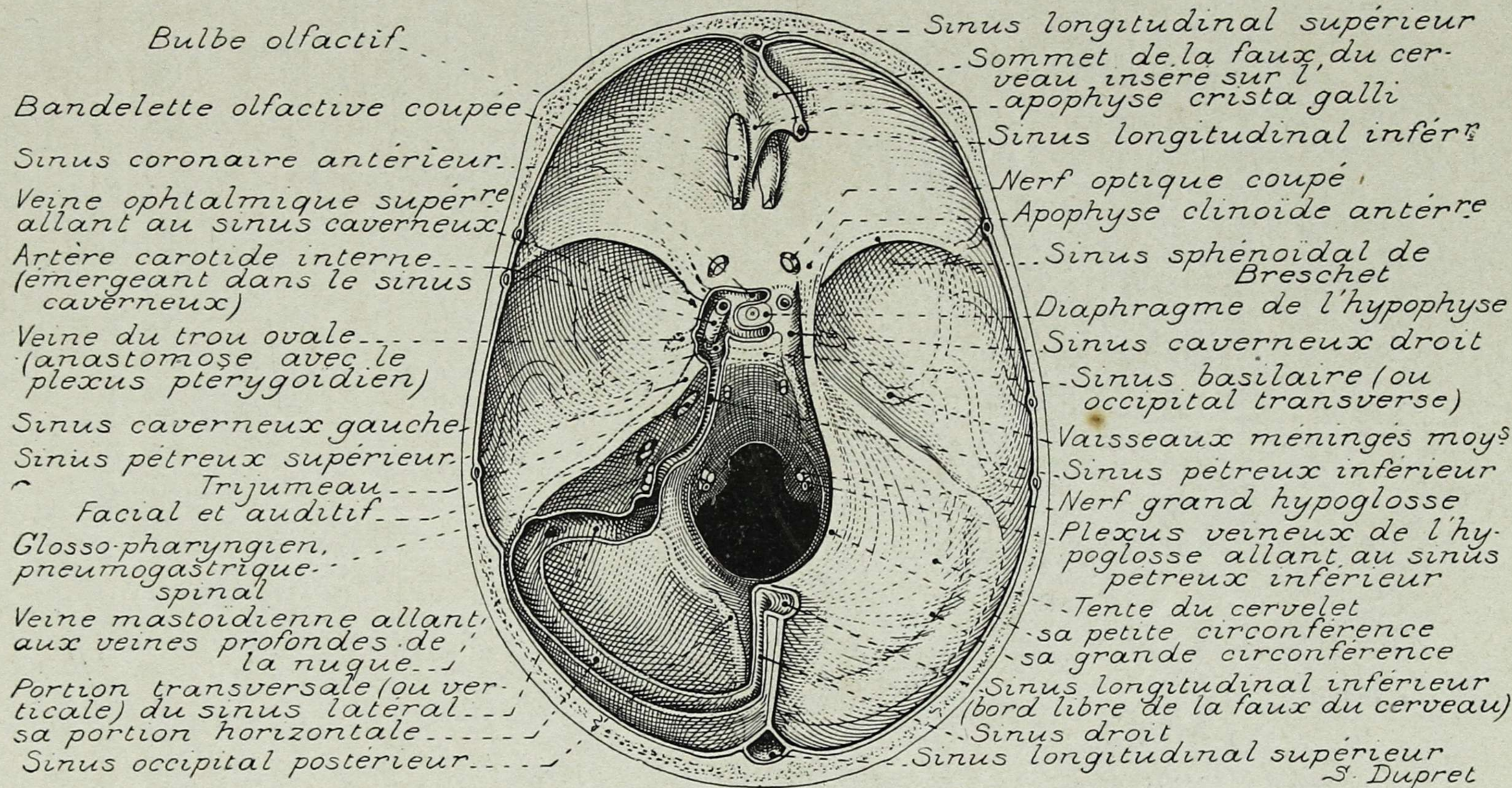


PLANCHE 88. - SINUS DE LA BASE DU CRANE

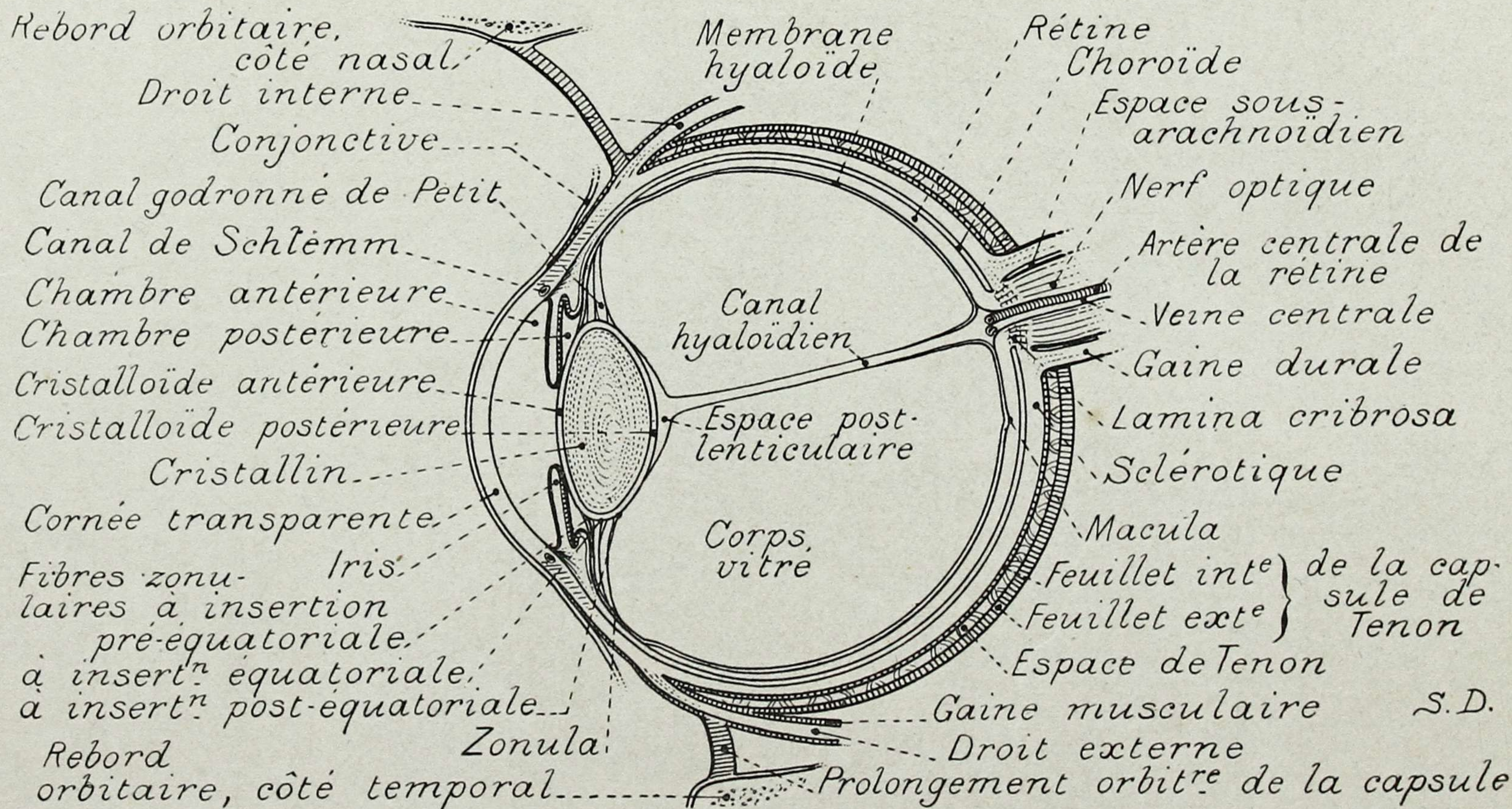


PLANCHE 89. - COUPE VERTICALE MÉDIANE DE L'ŒIL

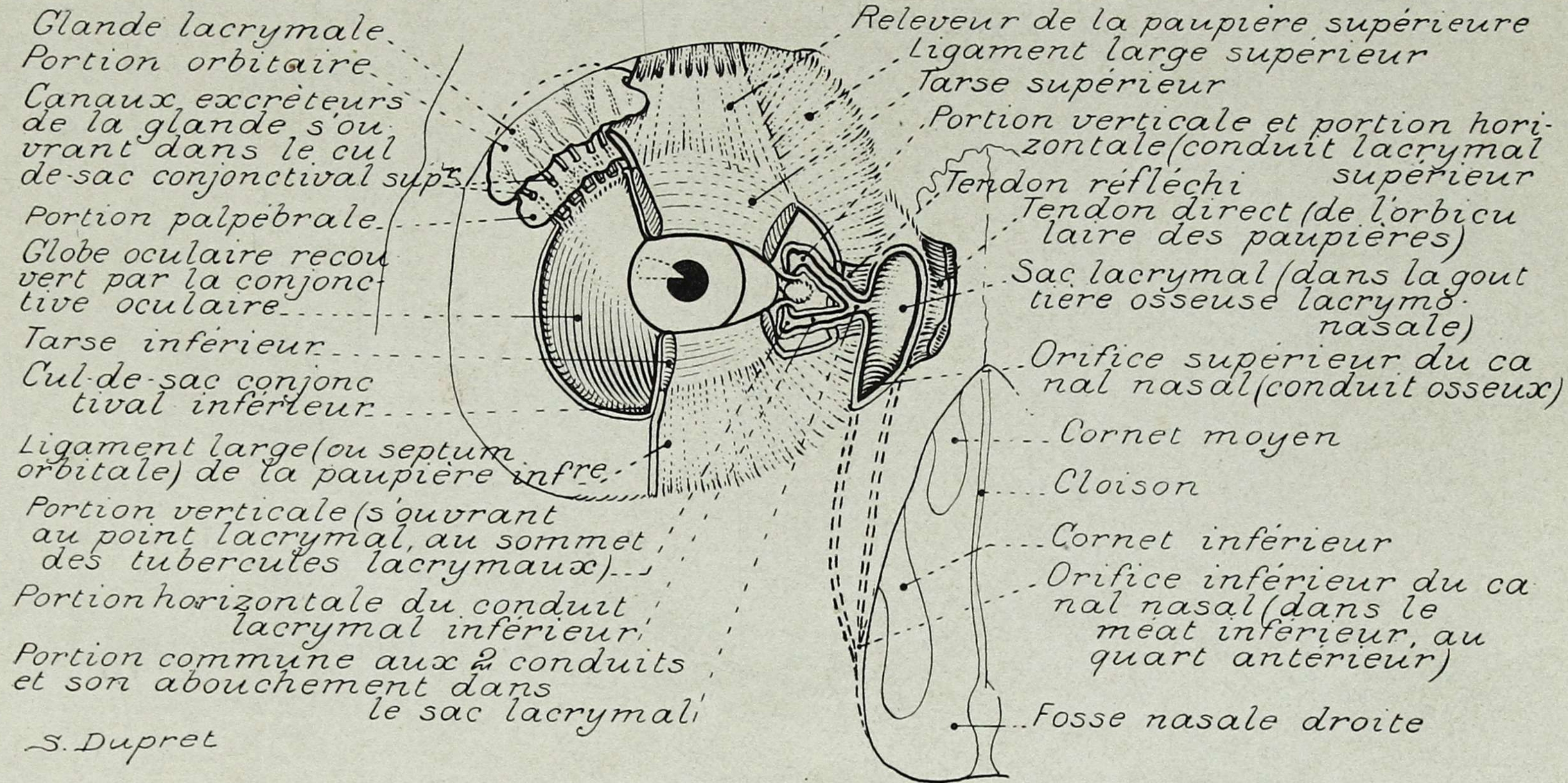


PLANCHE 90. - GLANDE LACRYMALE ET VOIES LACRYMALES

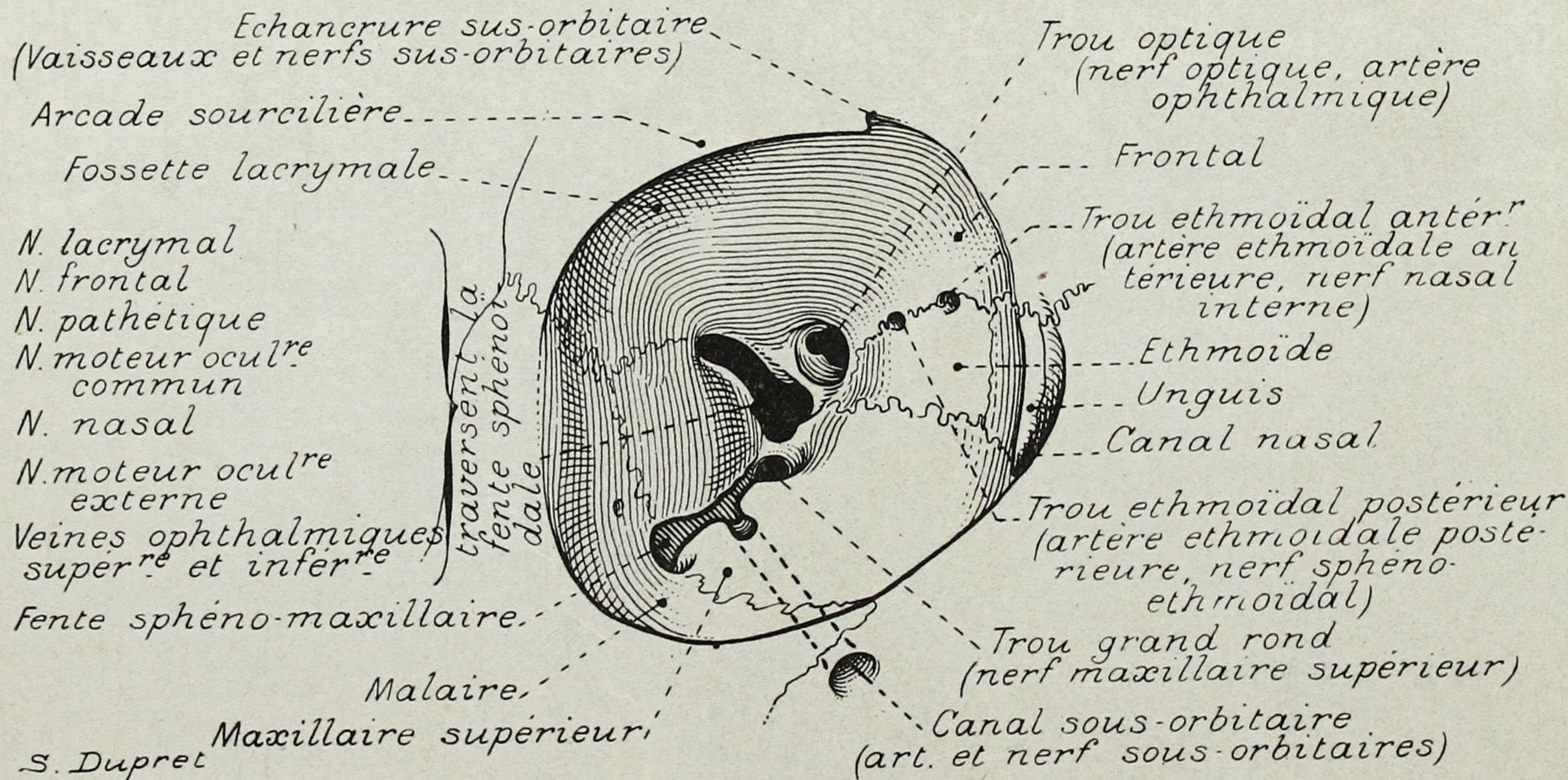


PLANCHE 91. - CAVITÉ ORBITAIRE

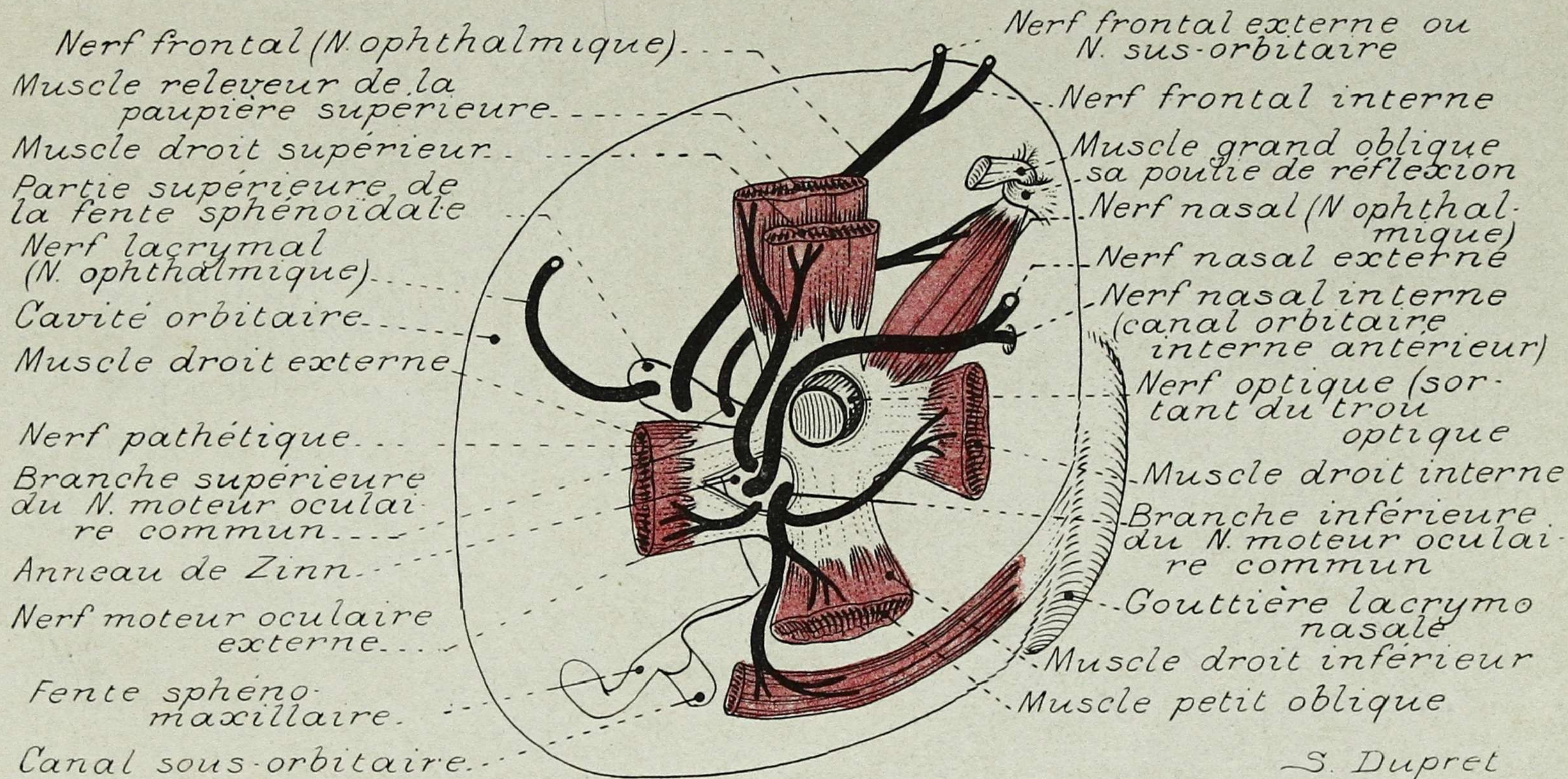
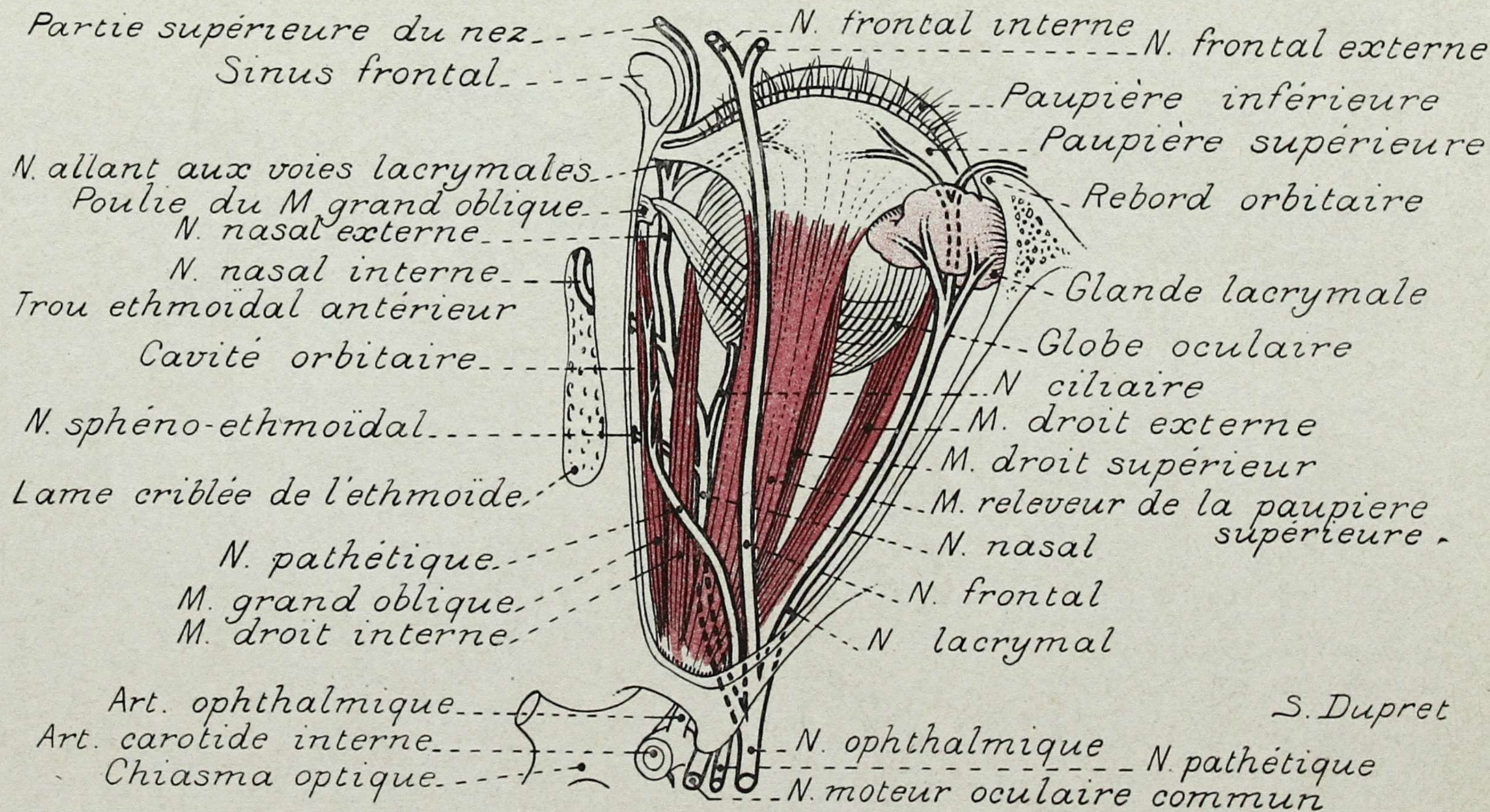


PLANCHE 92. - CAVITÉ ORBITAIRE ET RAPPORTS DES NERFS



S. Dupret

PLANCHE 93. - MUSCLES DE L'ŒIL (VUE SUPÉRIEURE)

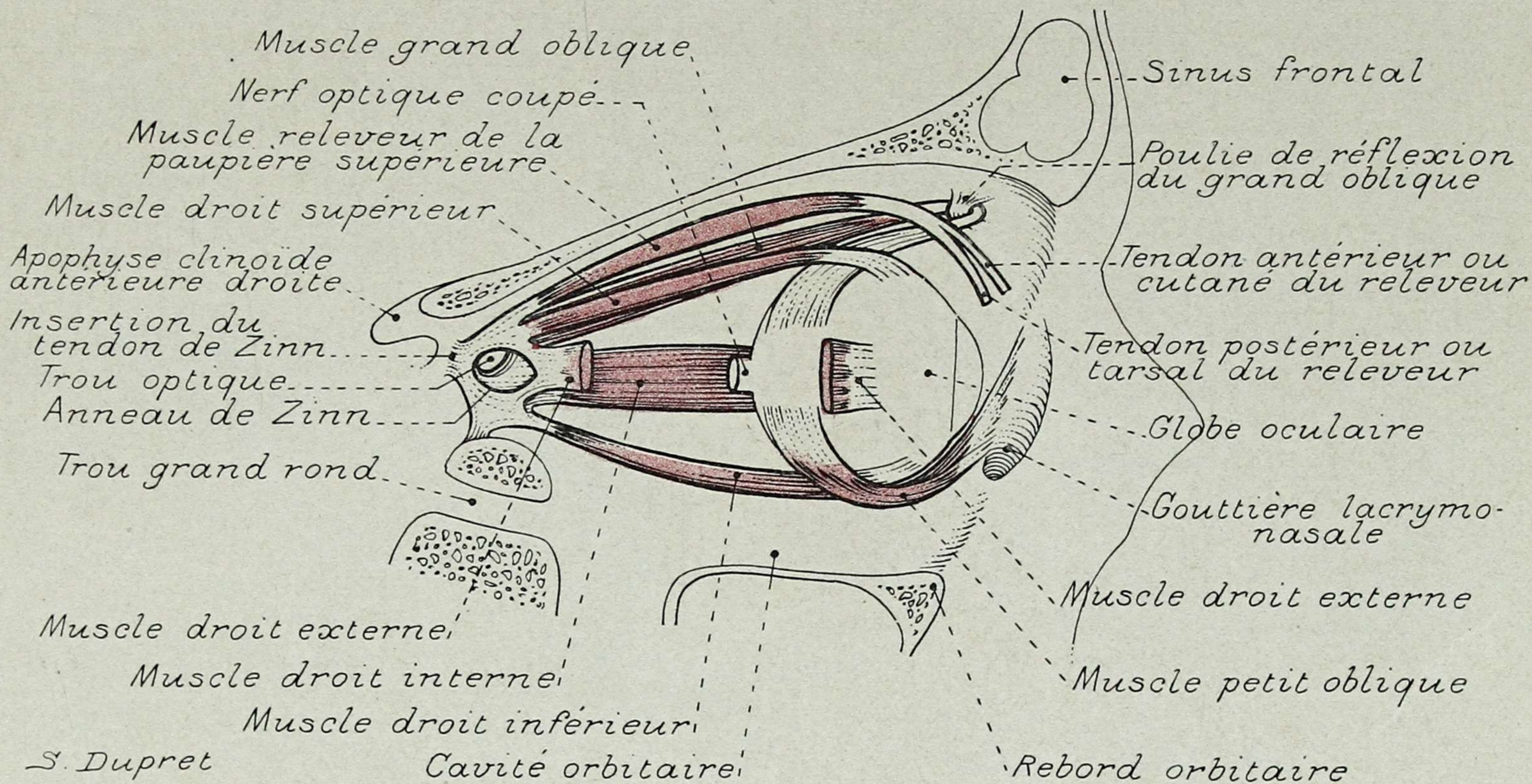


PLANCHE 94. - MUSCLES DE L'ŒIL (VUE LATÉRALE)

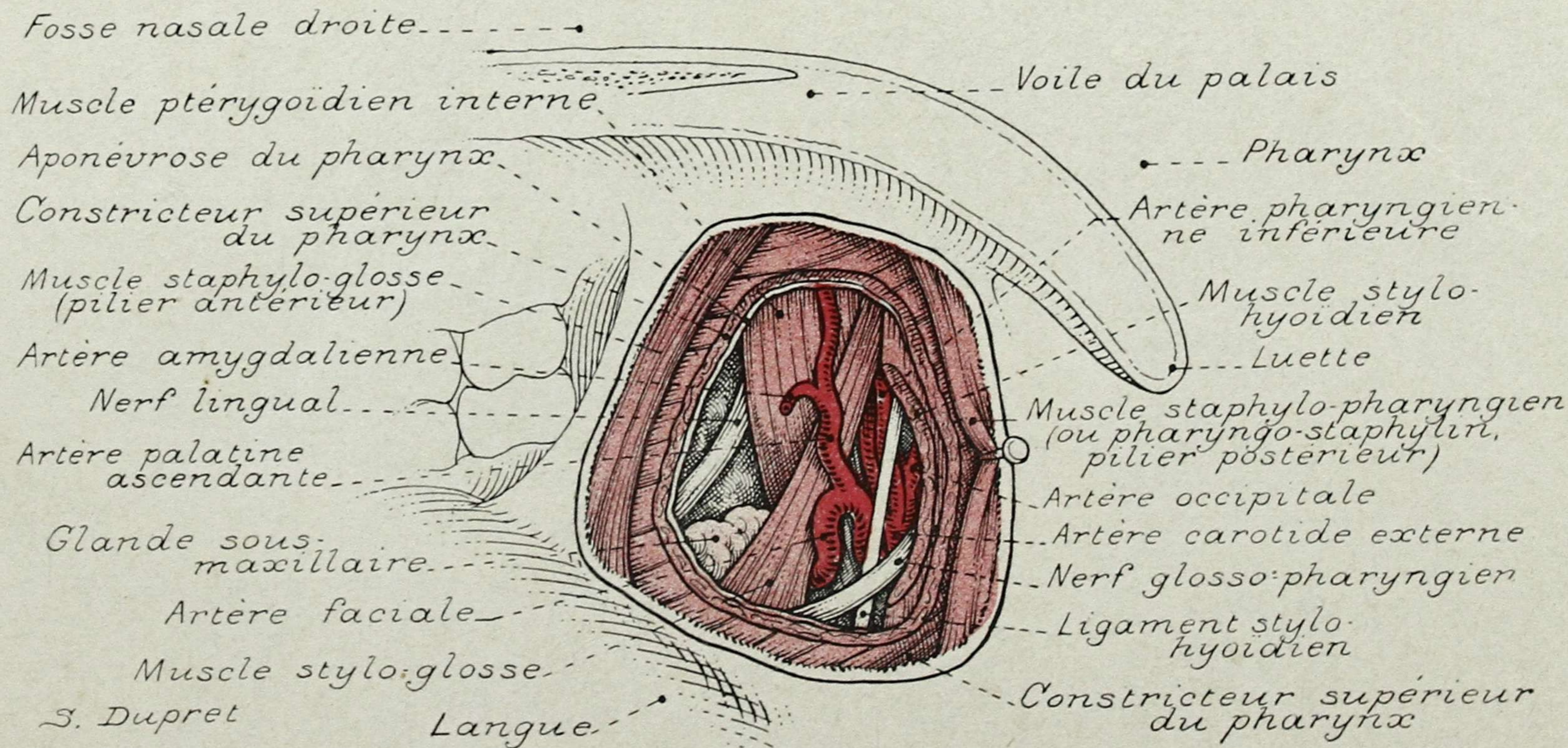


PLANCHE 95. - RÉGION AMYGDALIENNE

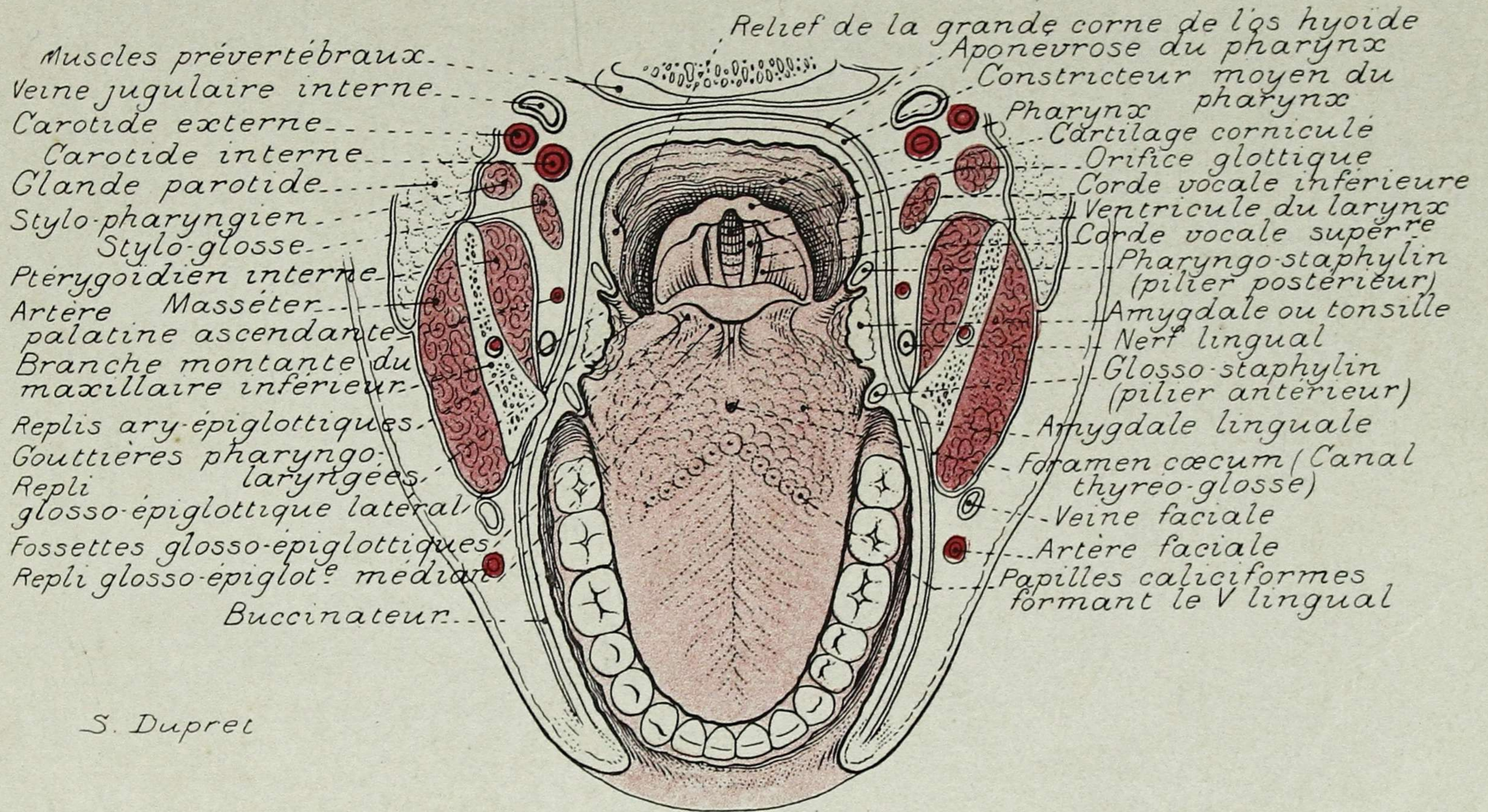


PLANCHE 96. - COUPE HORIZONTALE AU NIVEAU DES AMYGDALES

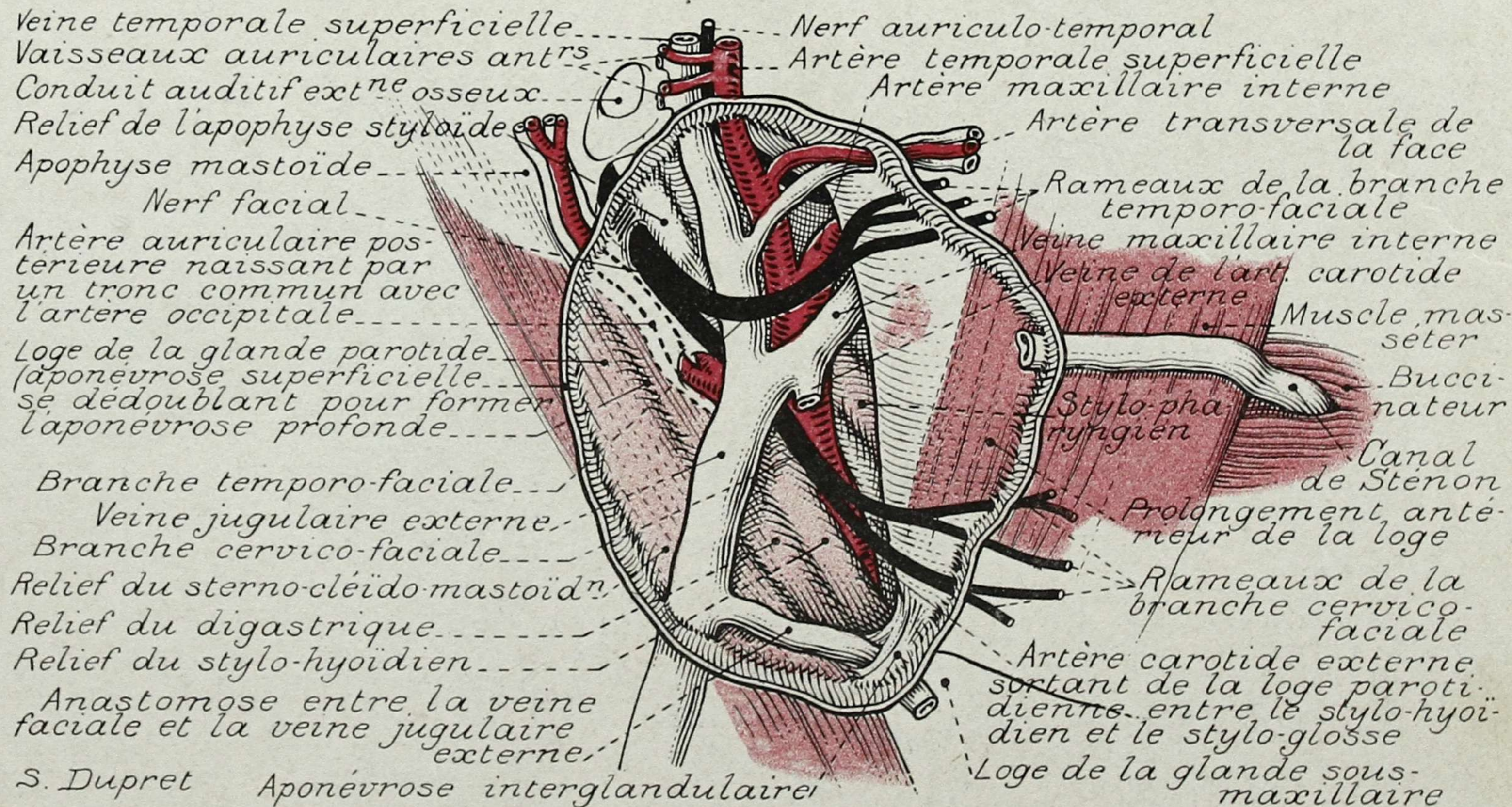


PLANCHE 97. - LOGE PAROTIDIENNE

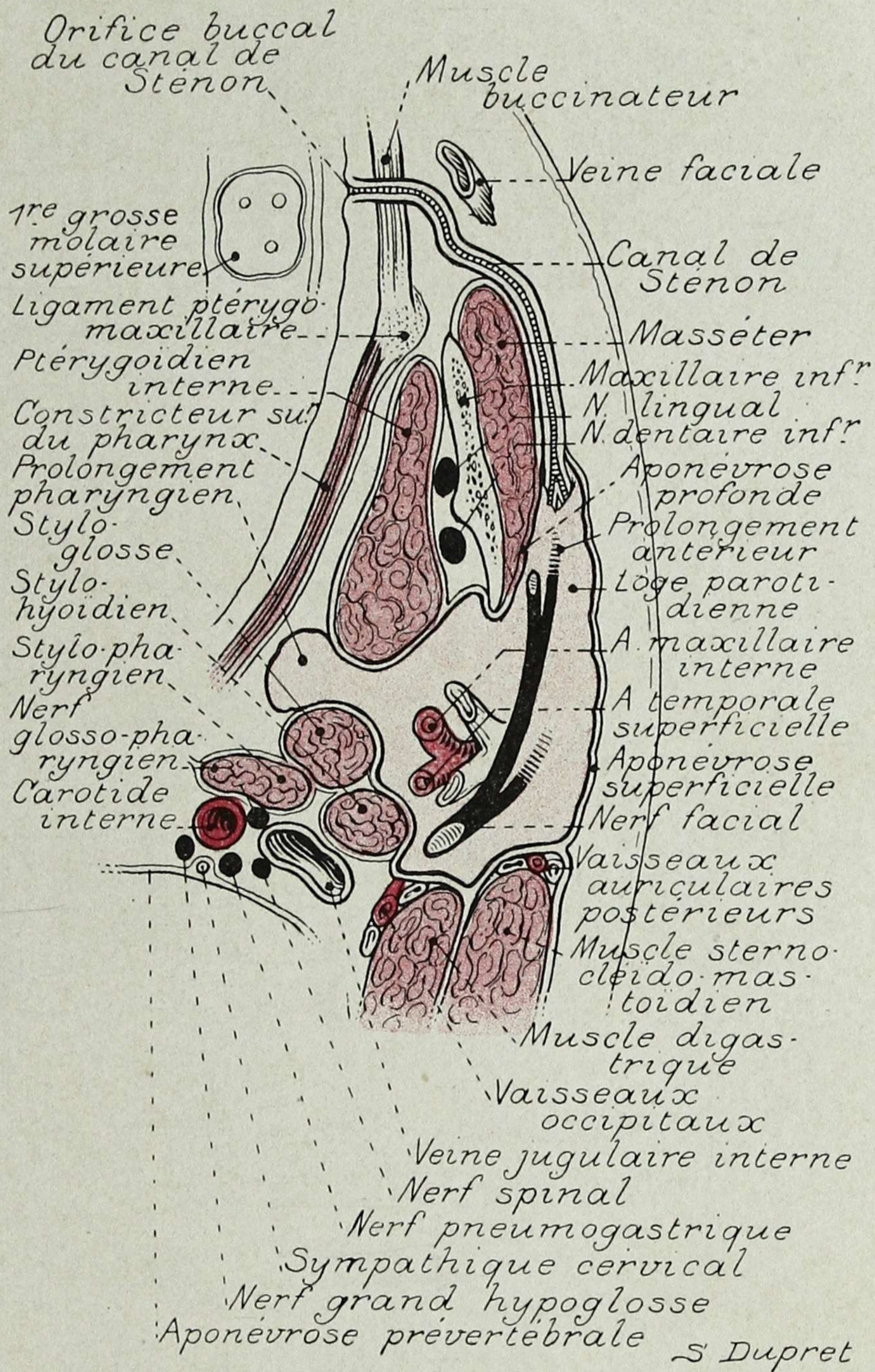


PLANCHE 98.

COUPE HORIZONTALE DE LA LOGE PAROTIDIENNE

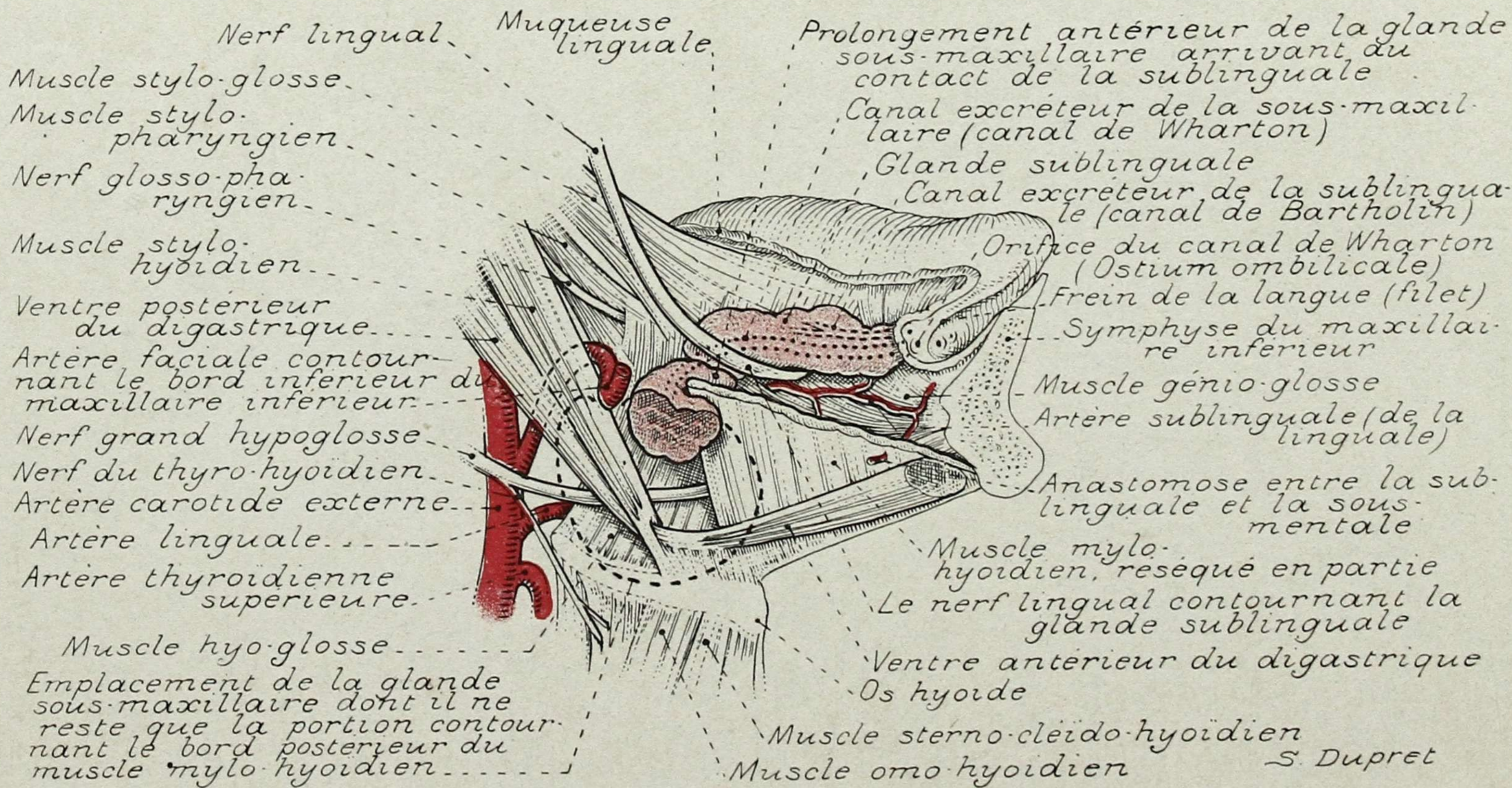


PLANCHE 99. - GLANDE SUBLINGUALE

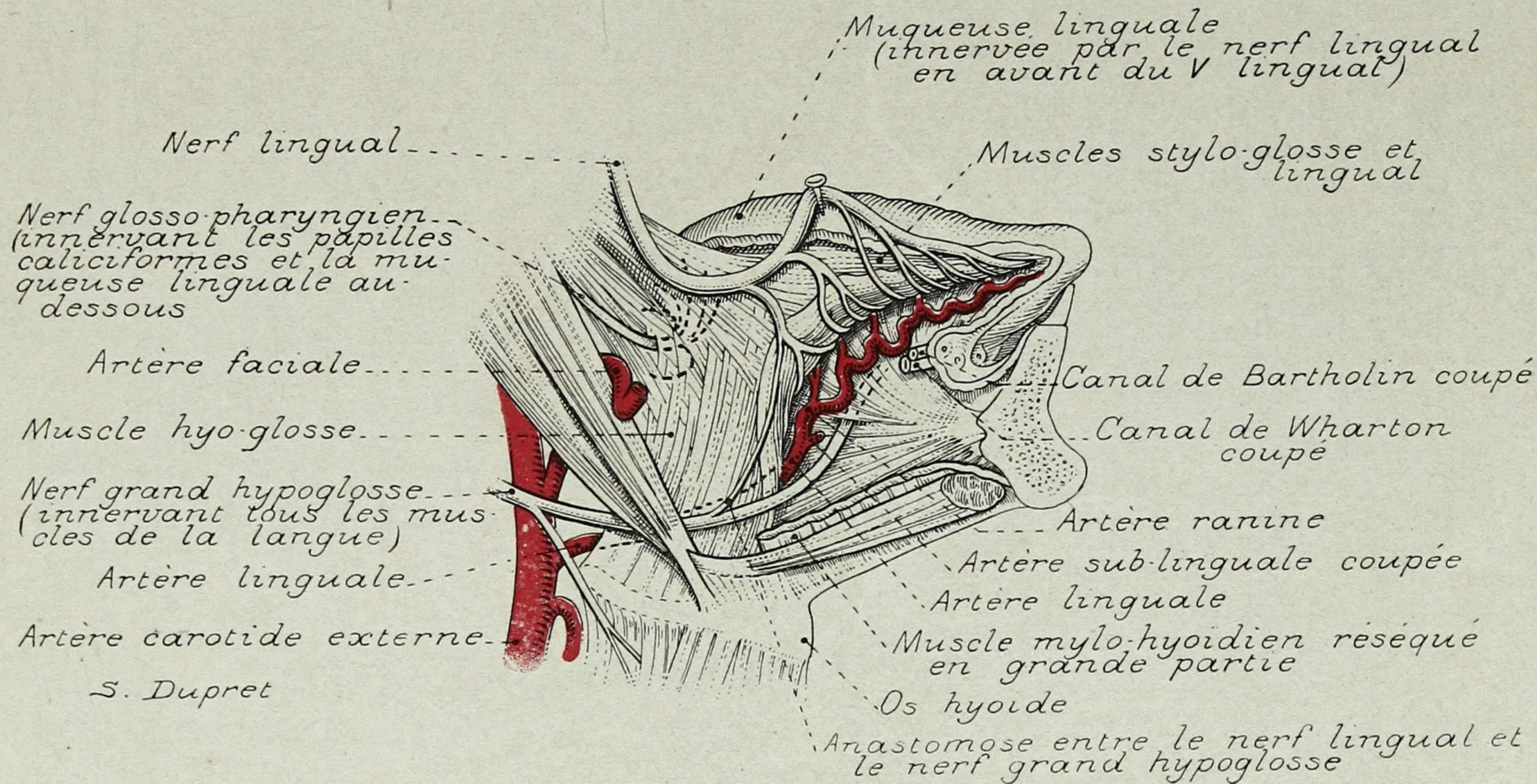


PLANCHE 100. - VAISSEAUX ET NERFS DE LA LANGUE

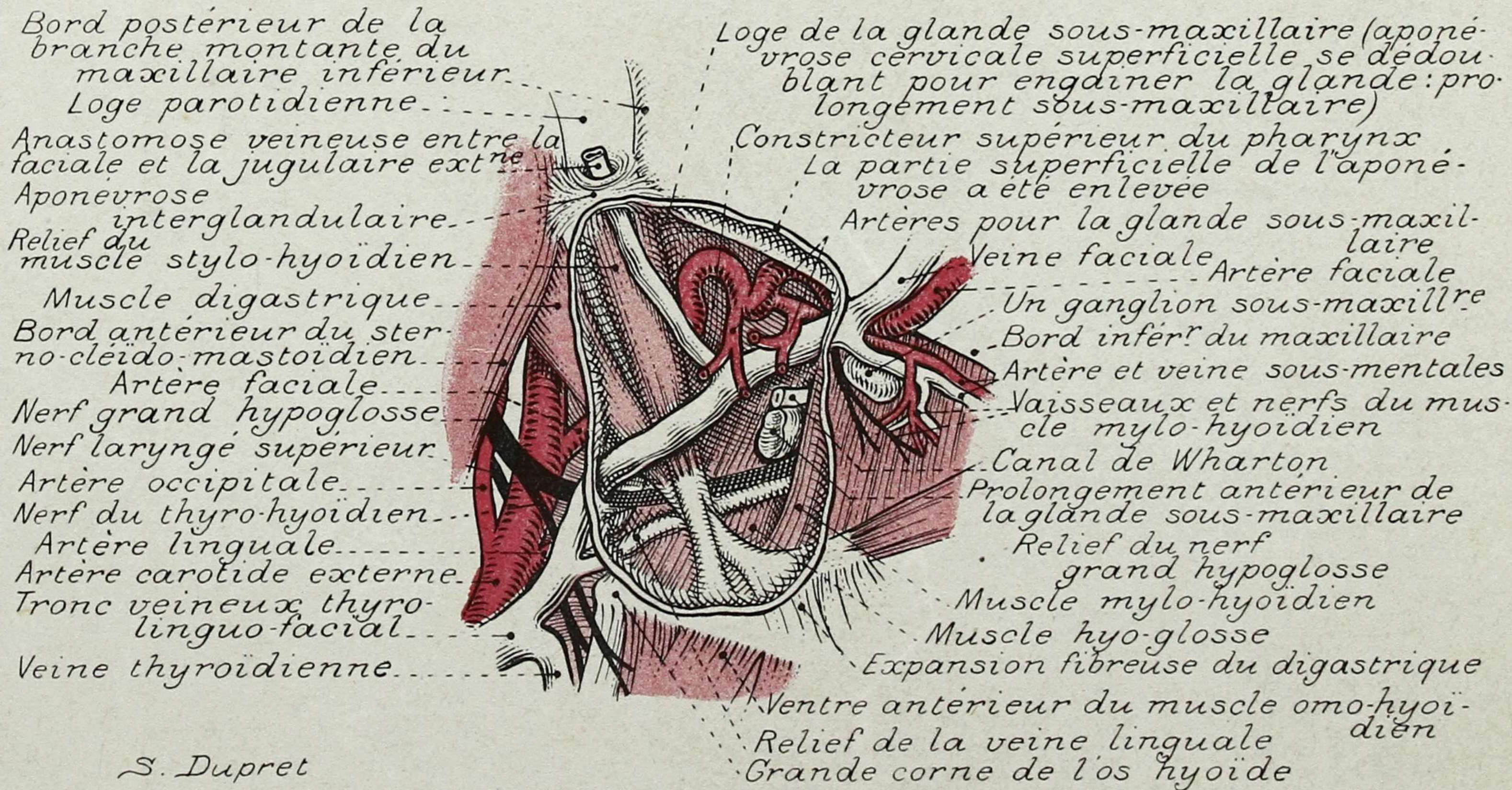


PLANCHE 101. - LOGE SOUS-MAXILLAIRE

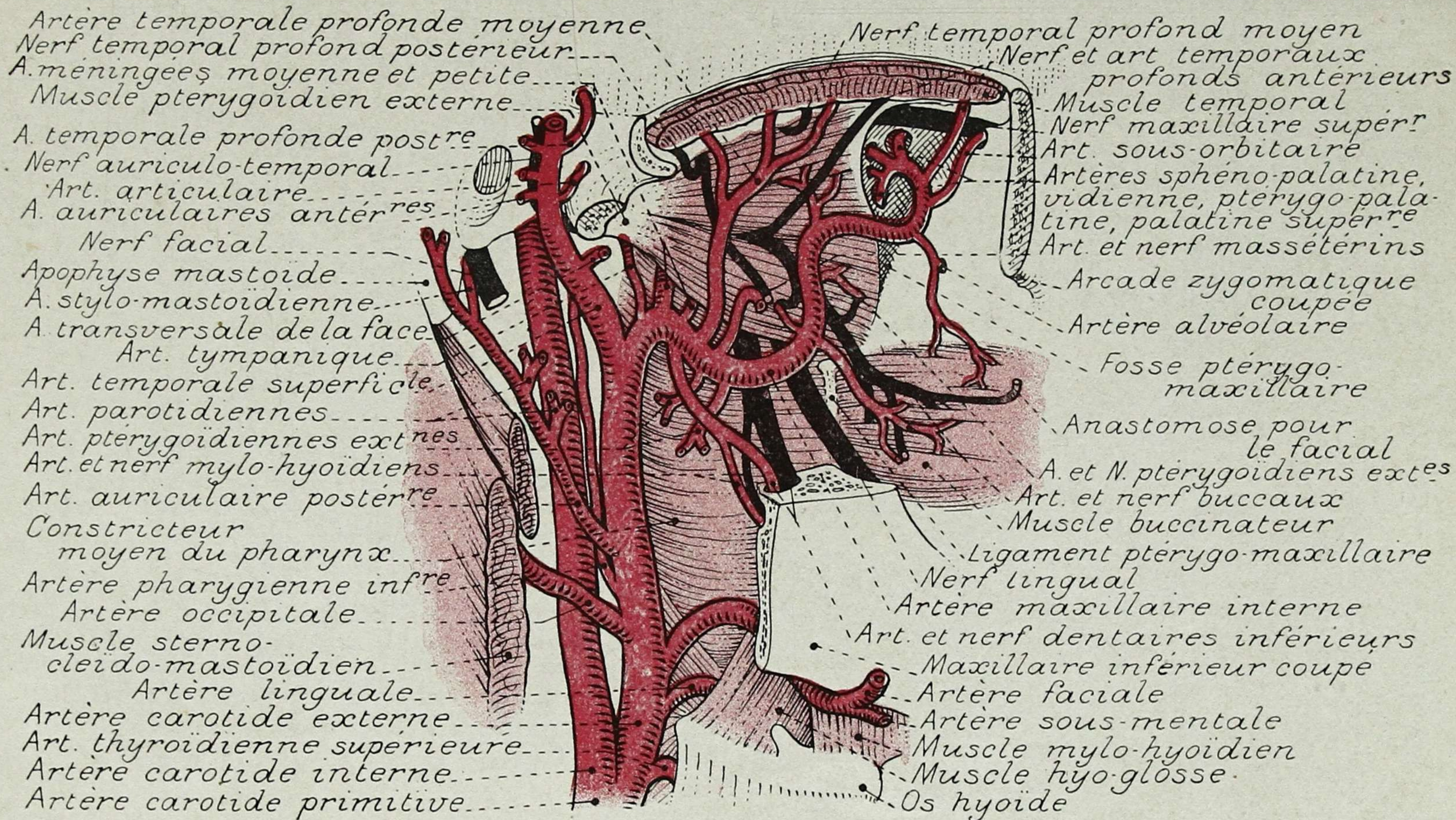


PLANCHE 102. - ARTÈRE CAROTIDE EXTERNE

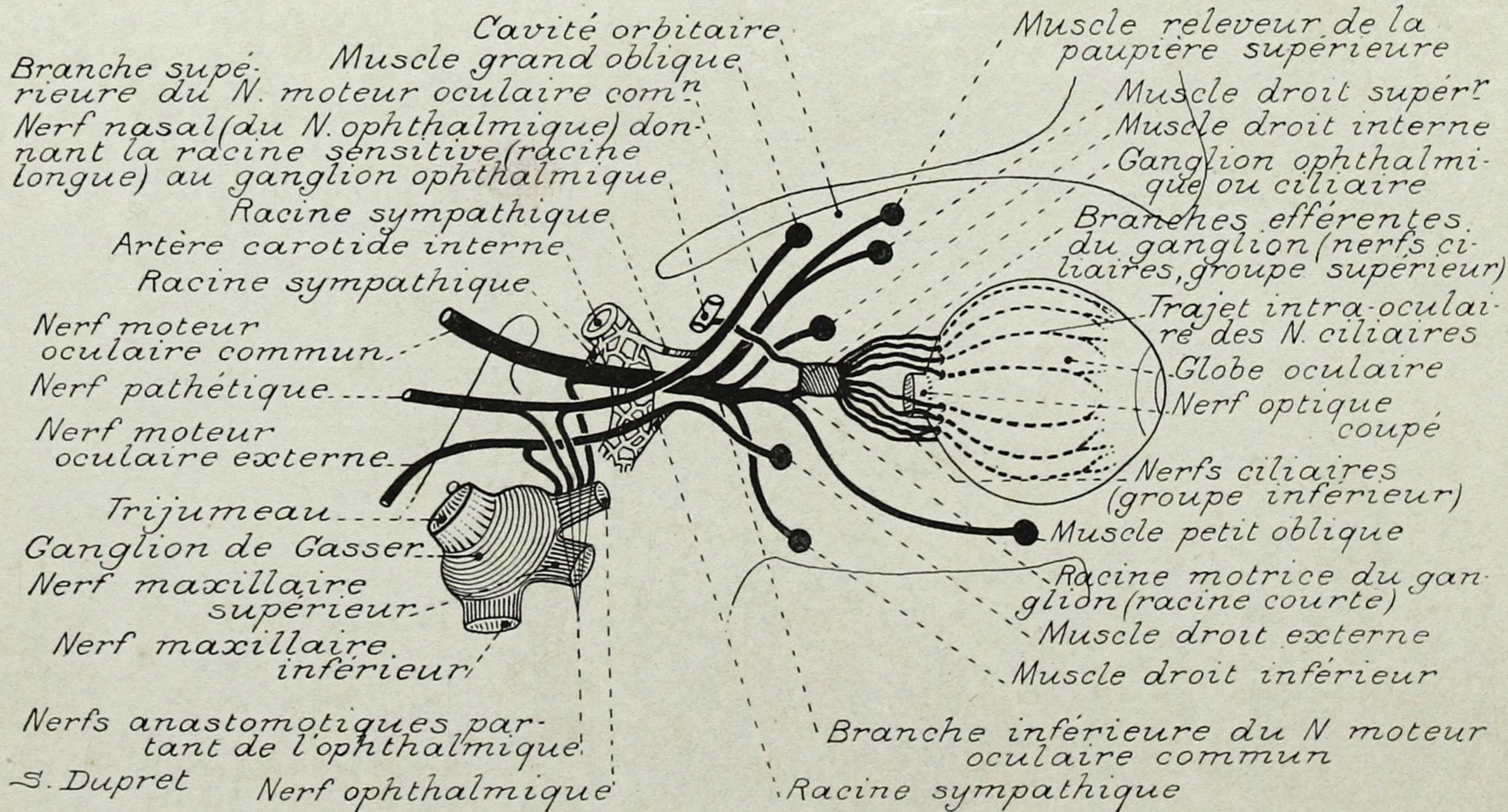
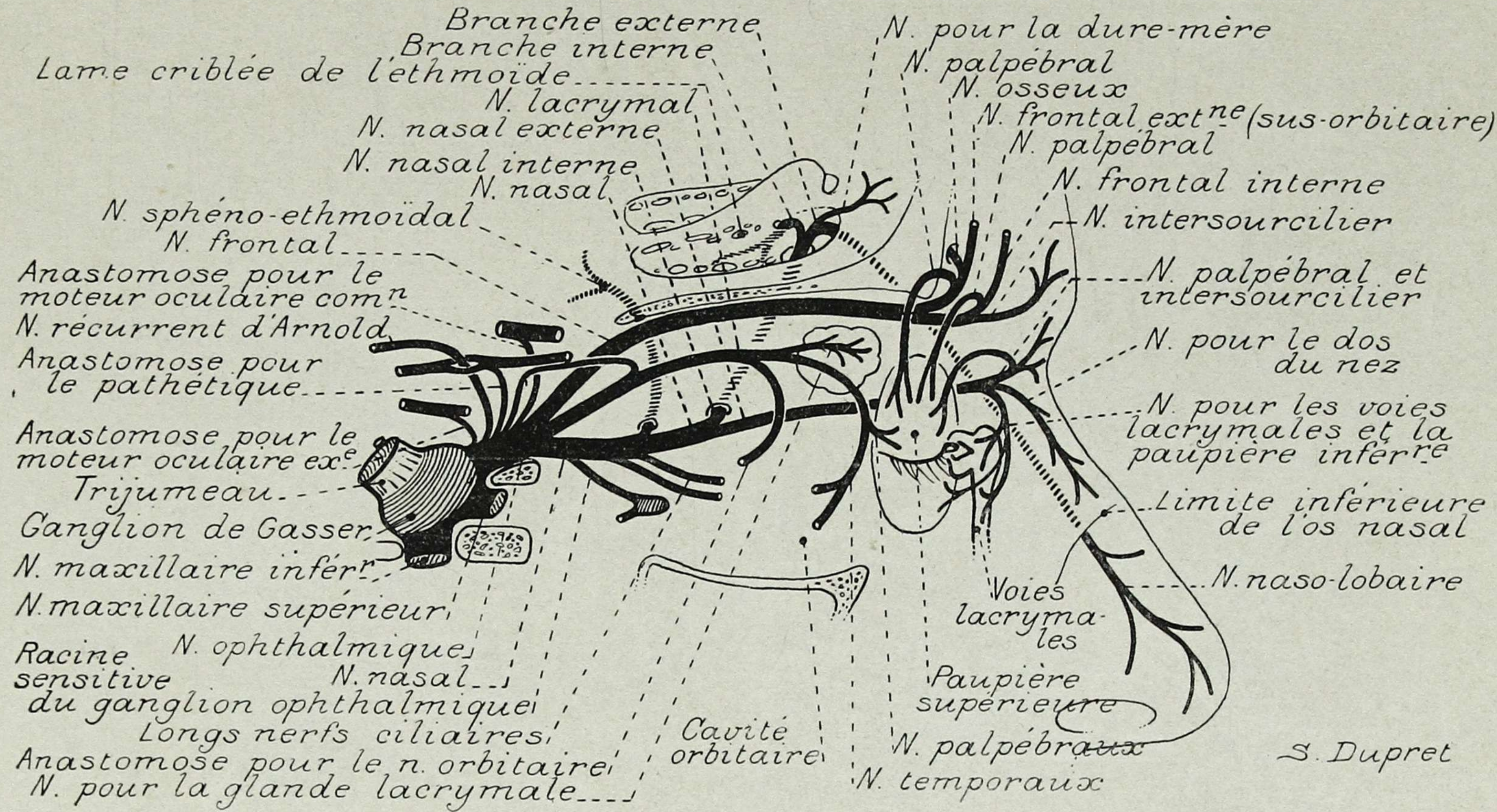


PLANCHE 103. - NERFS MOTEURS OCULAIRES ET PATHÉTIQUE



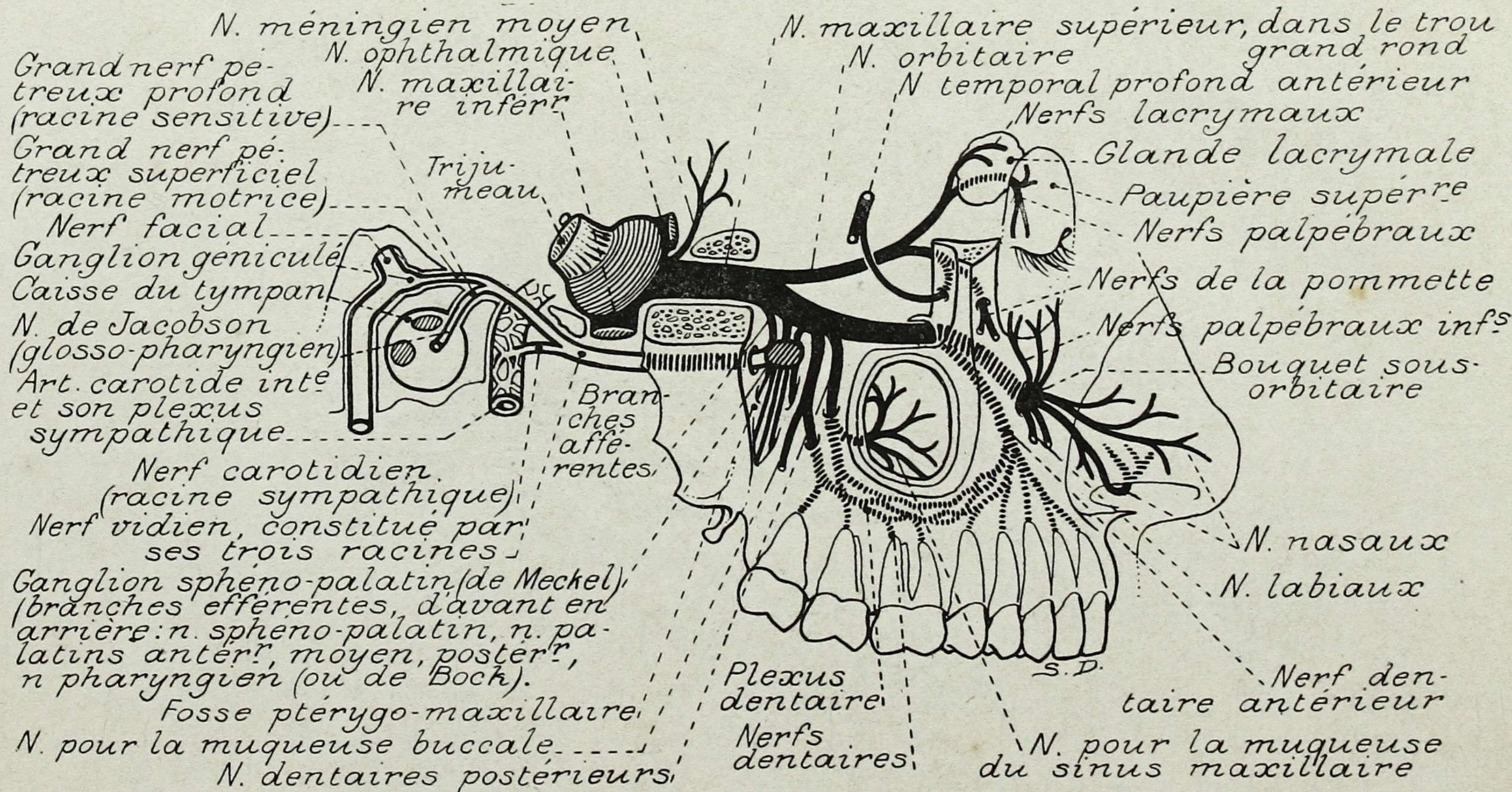


PLANCHE 105. - TRIJUMEAU : NERF MAXILLAIRE SUPÉRIEUR

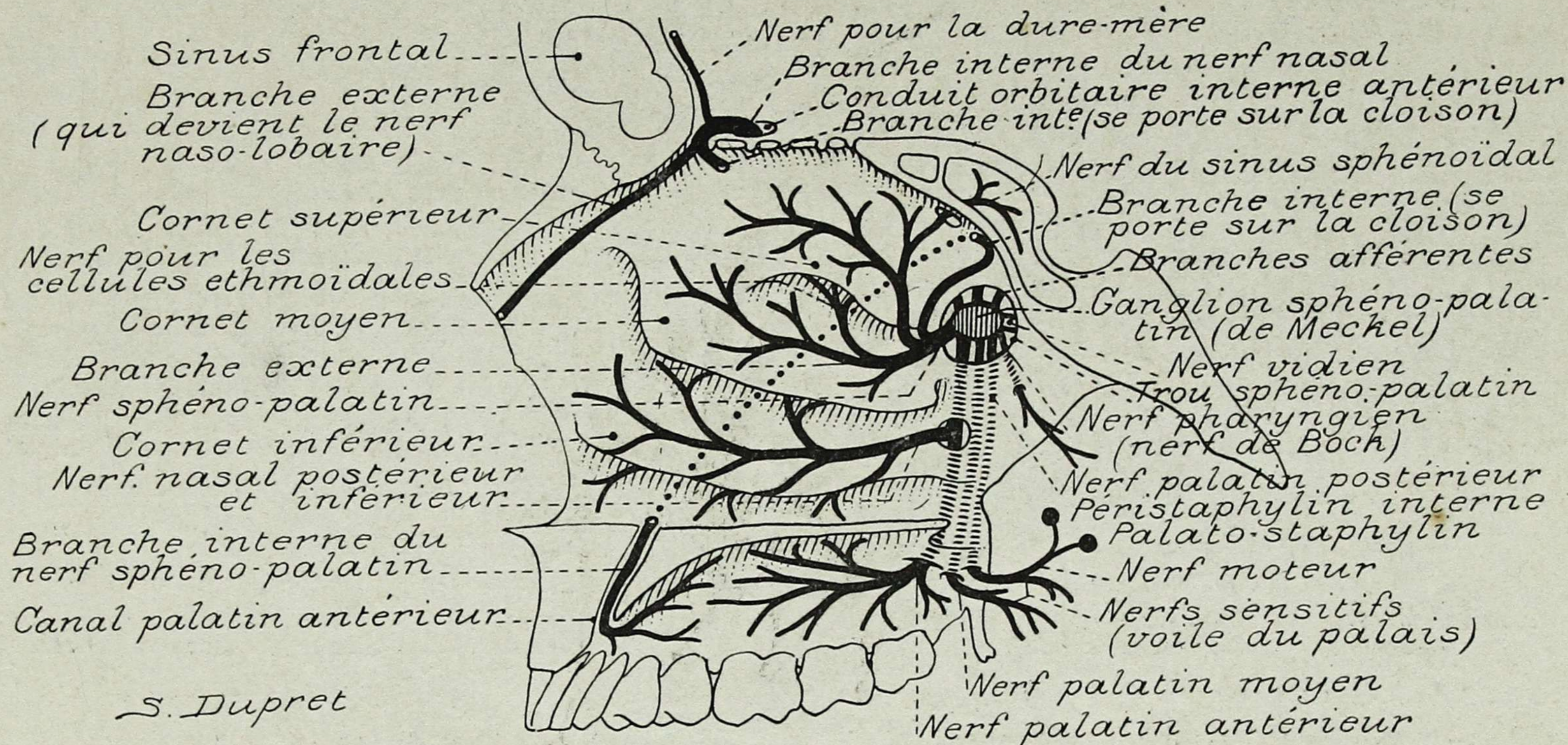


PLANCHE 106. - NERF MAXILLAIRE SUPÉRIEUR (SUITE)

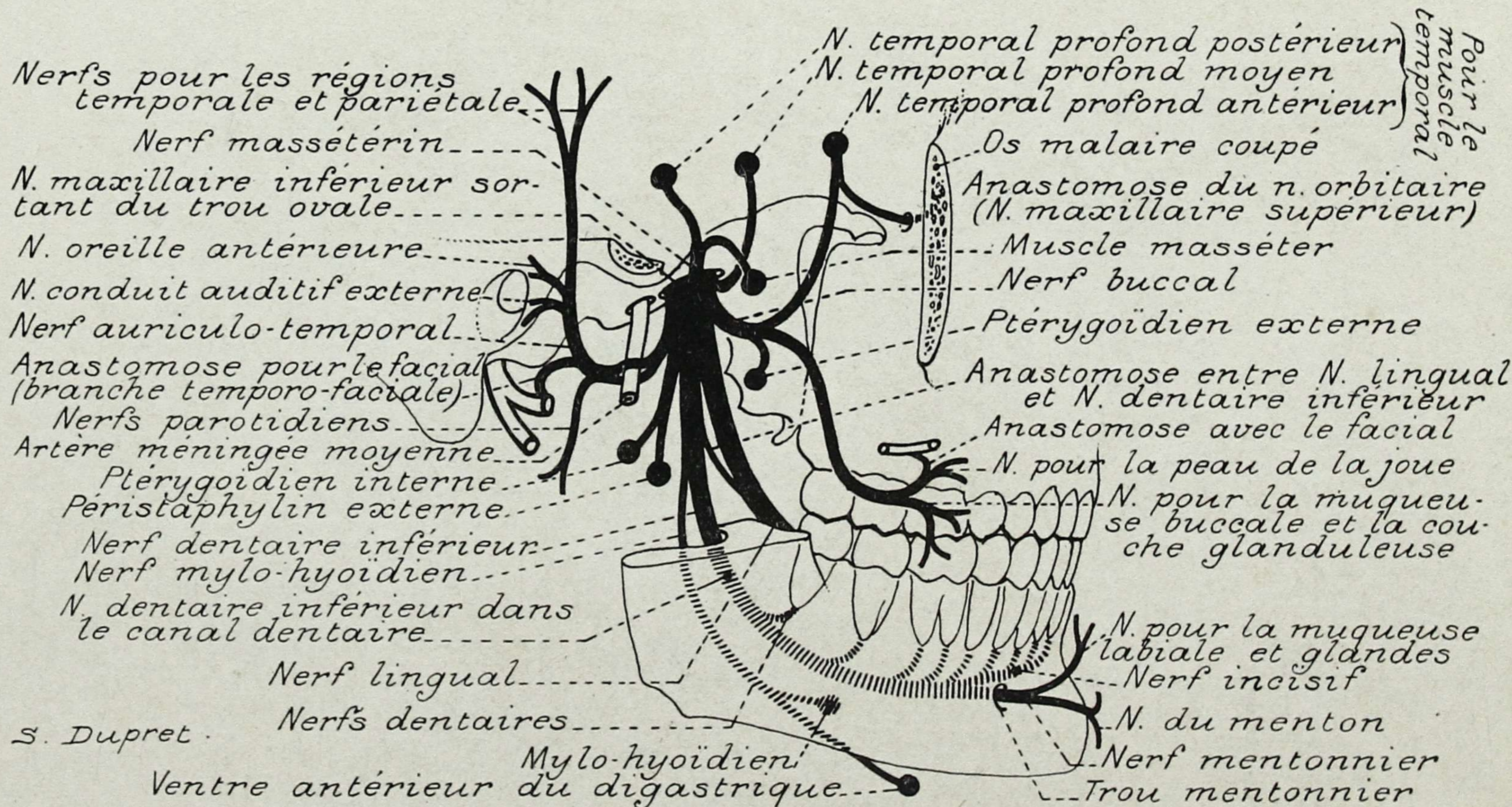


PLANCHE 107. - TRIJUMEAU : NERF MAXILLAIRE INFÉRIEUR

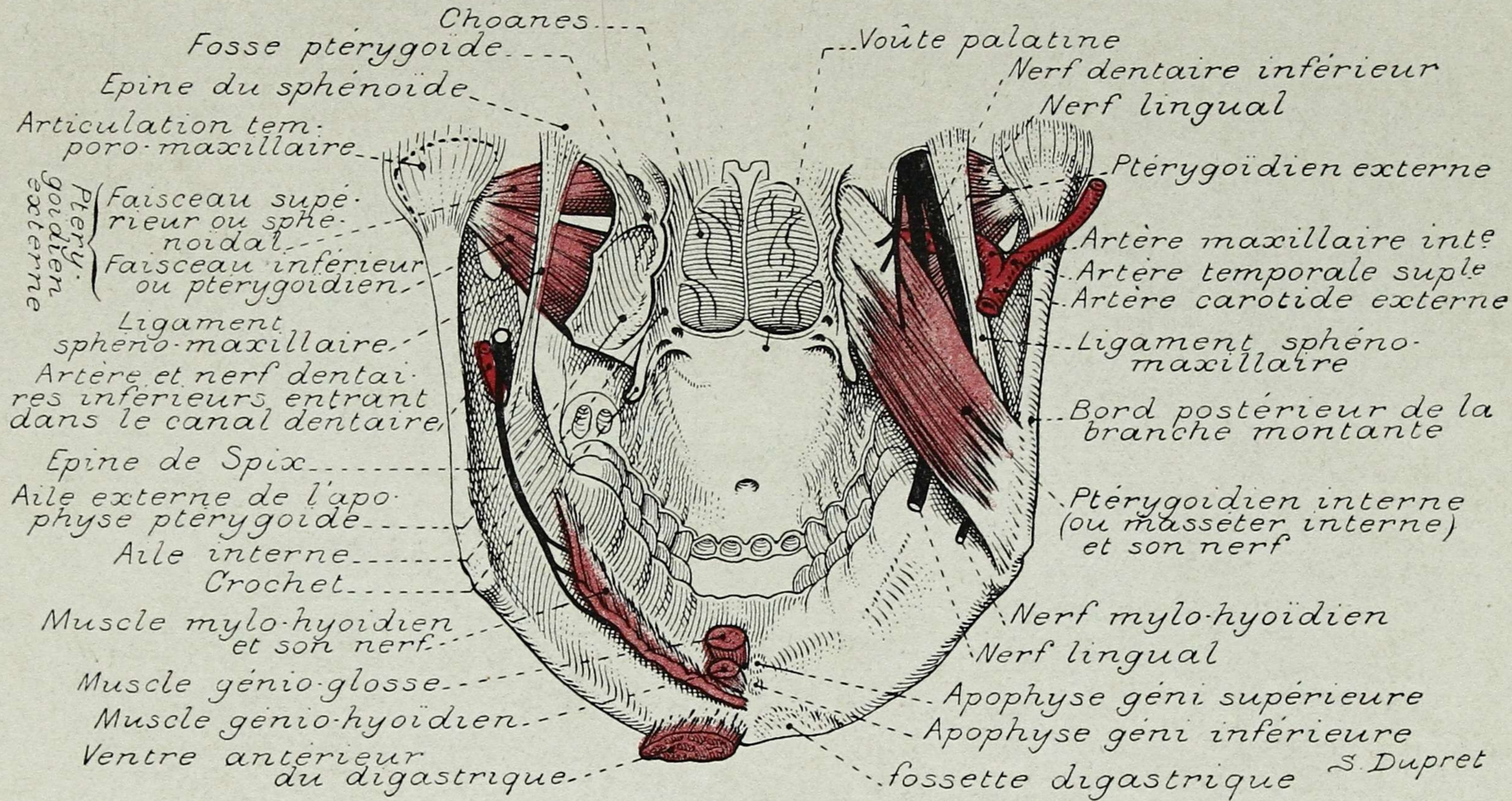


PLANCHE 108. - NERF DENTAIRE INFÉRIEUR ET PTÉRYGOIDIEN

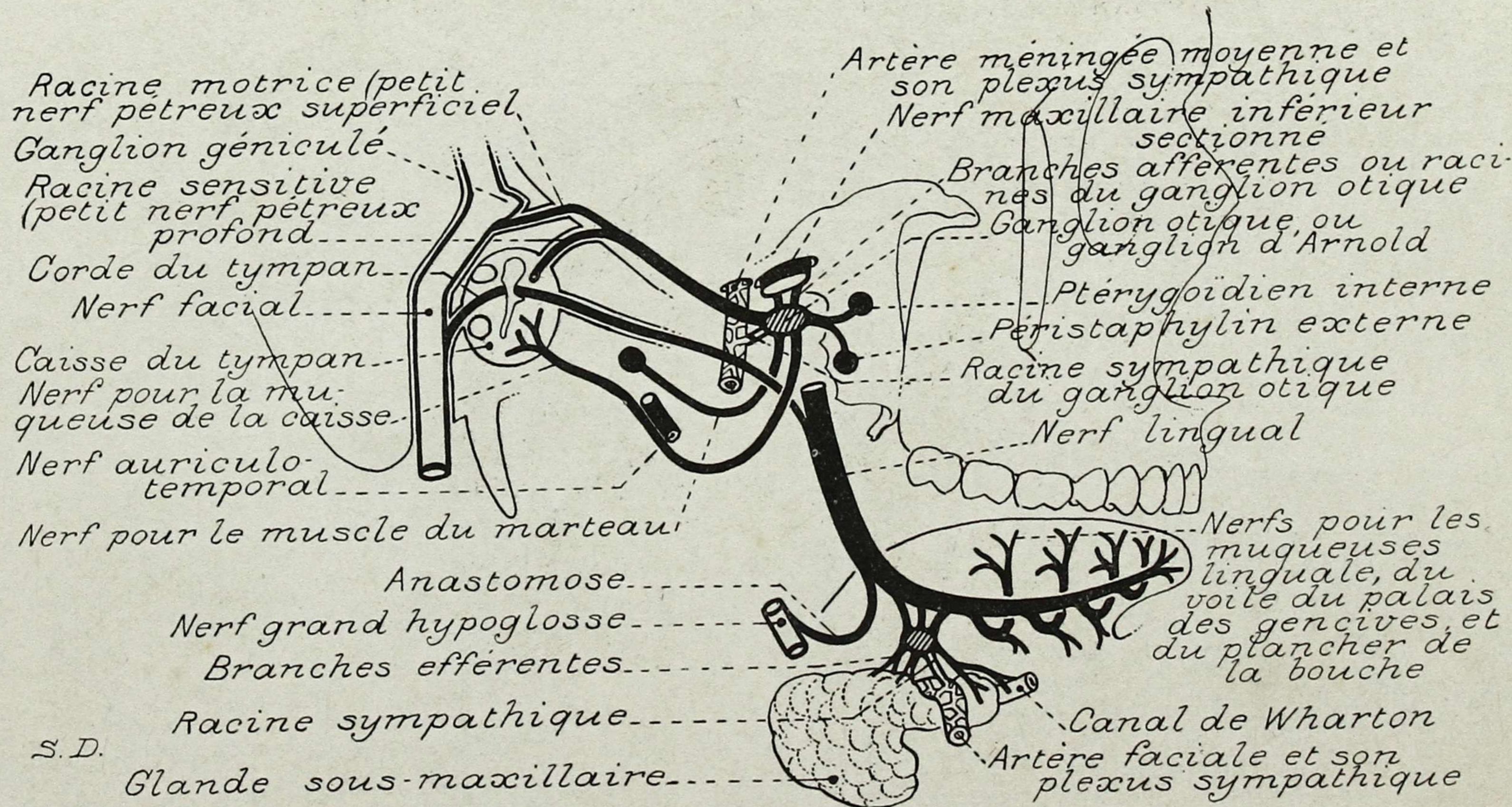


PLANCHE 109. - NERF MAXILLAIRE INFÉRIEUR (SUITE)

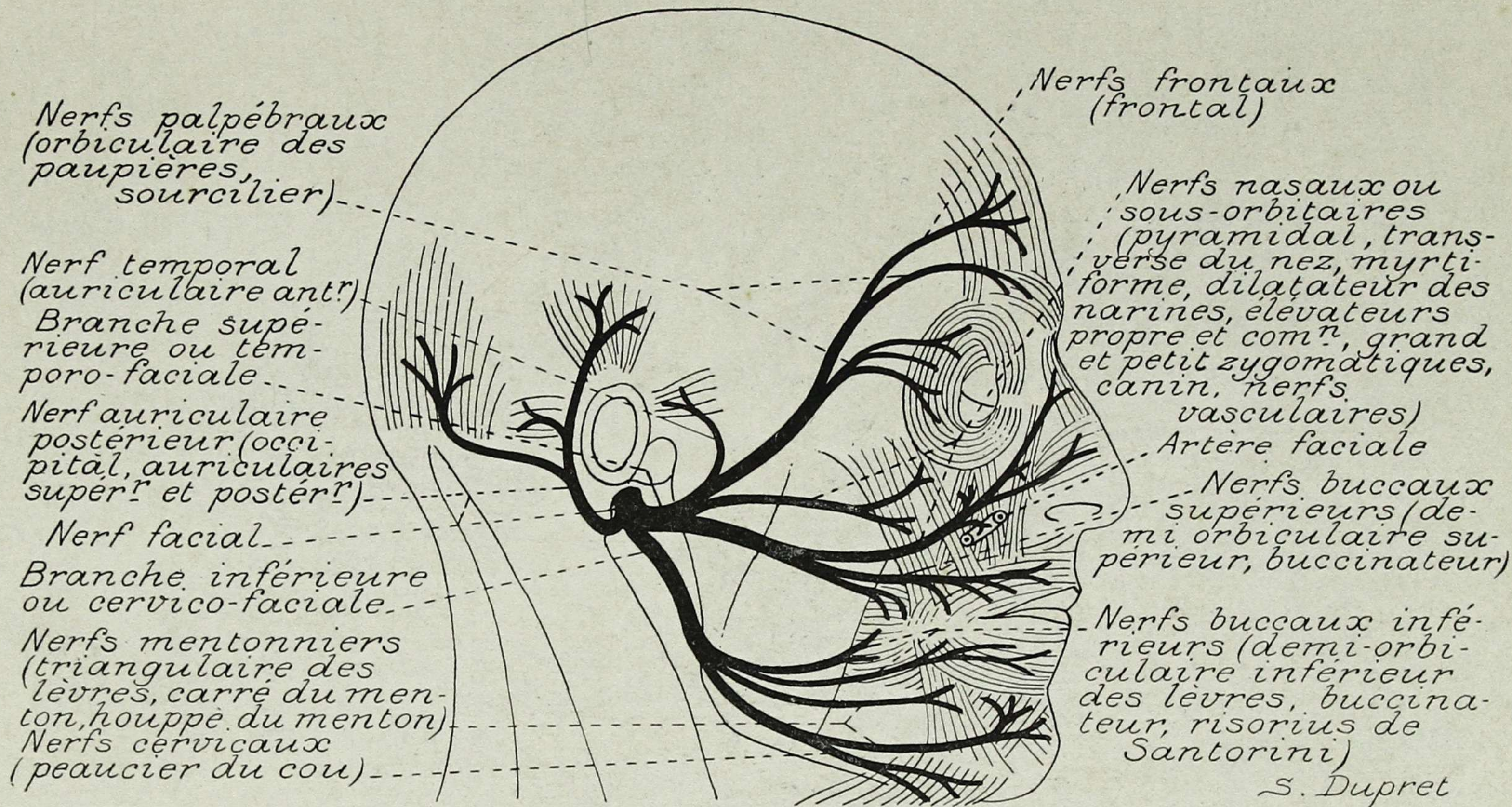


PLANCHE 110. - NERF FACIAL

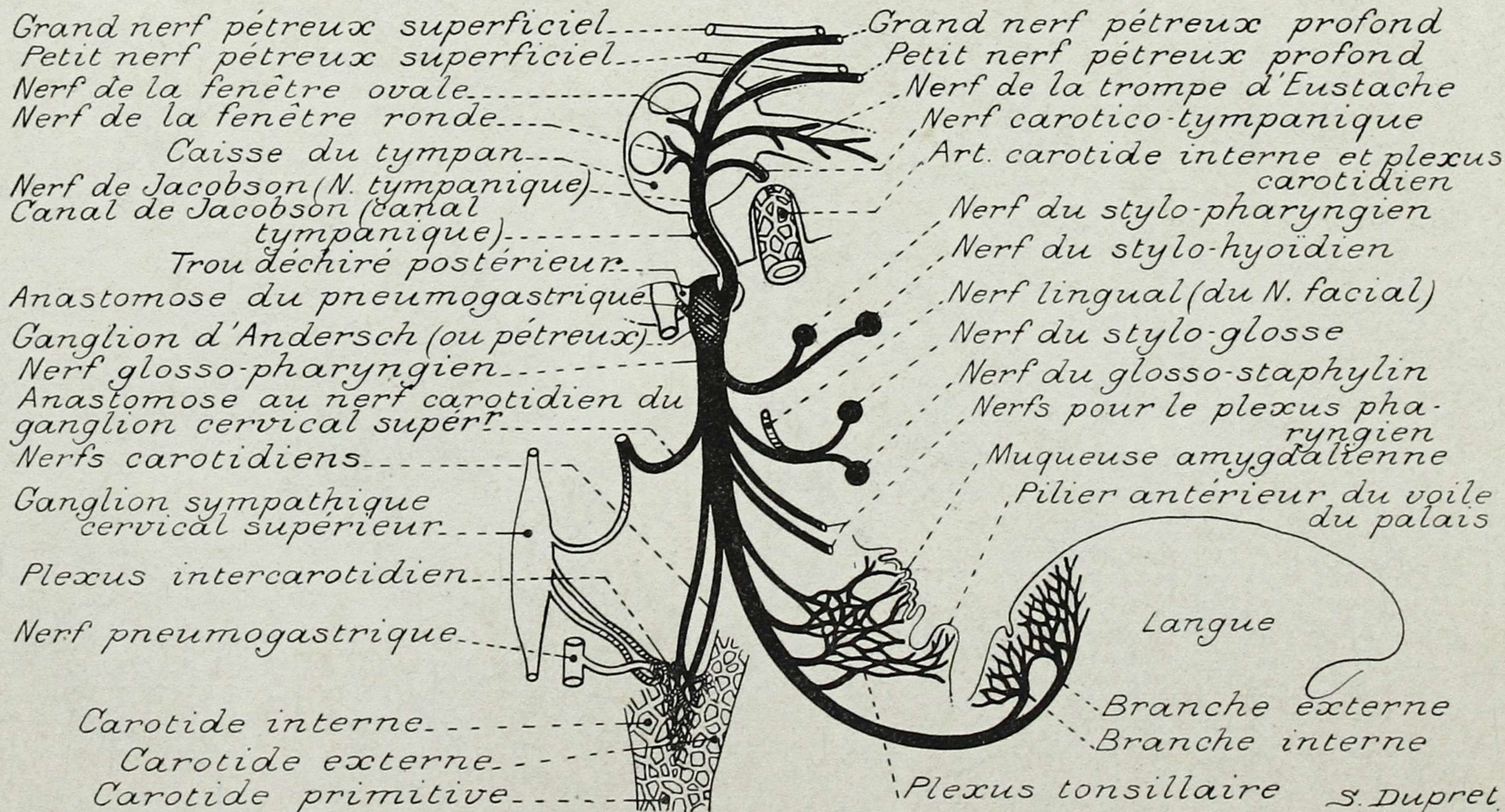

PLANCHE 111. - NERF GLOSSO-PHARYNGIEN

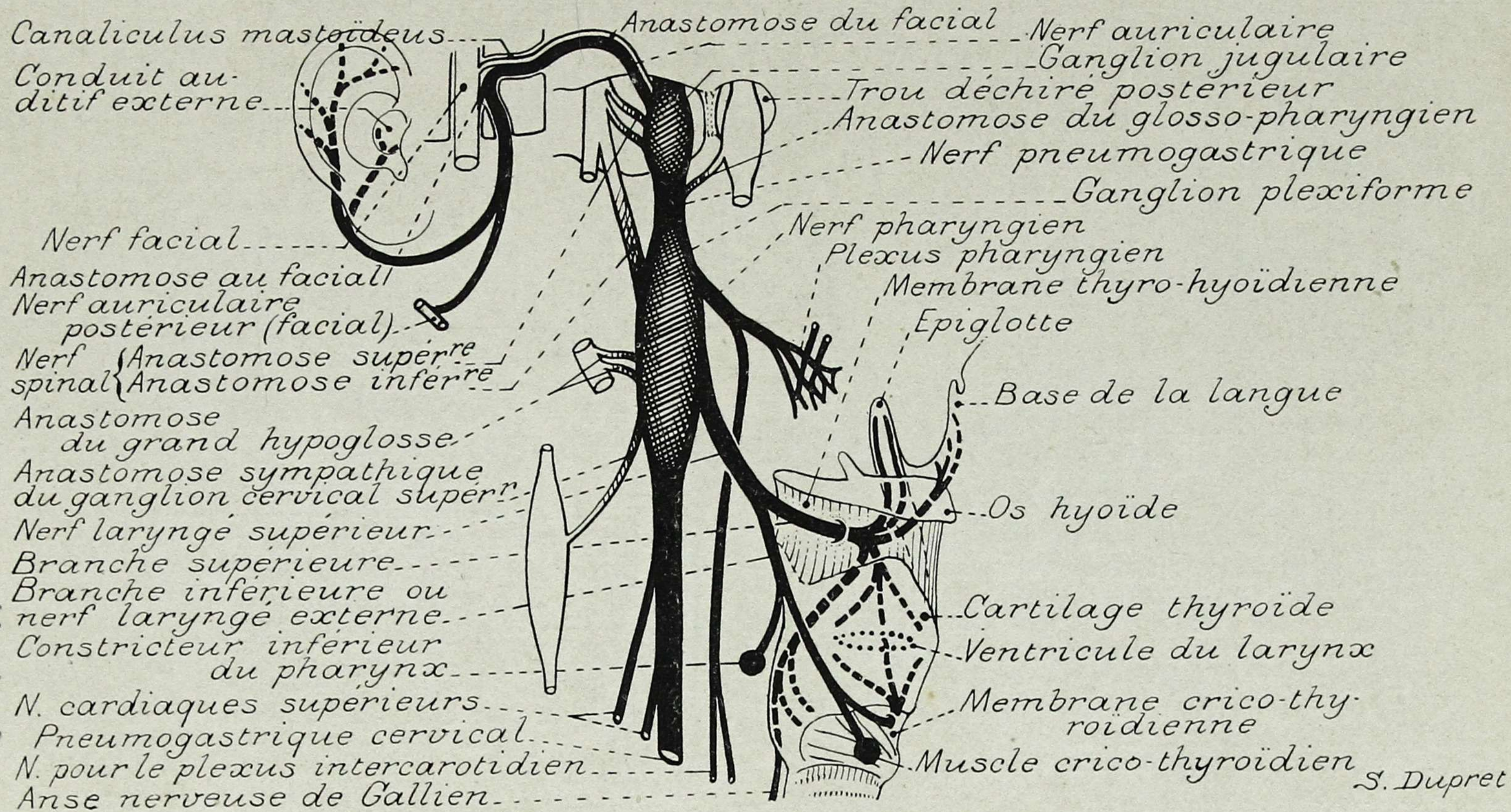


PLANCHE 112. - NERF PNEUMOGASTRIQUE

BIBLIOTECA MEDICA

U. de A.

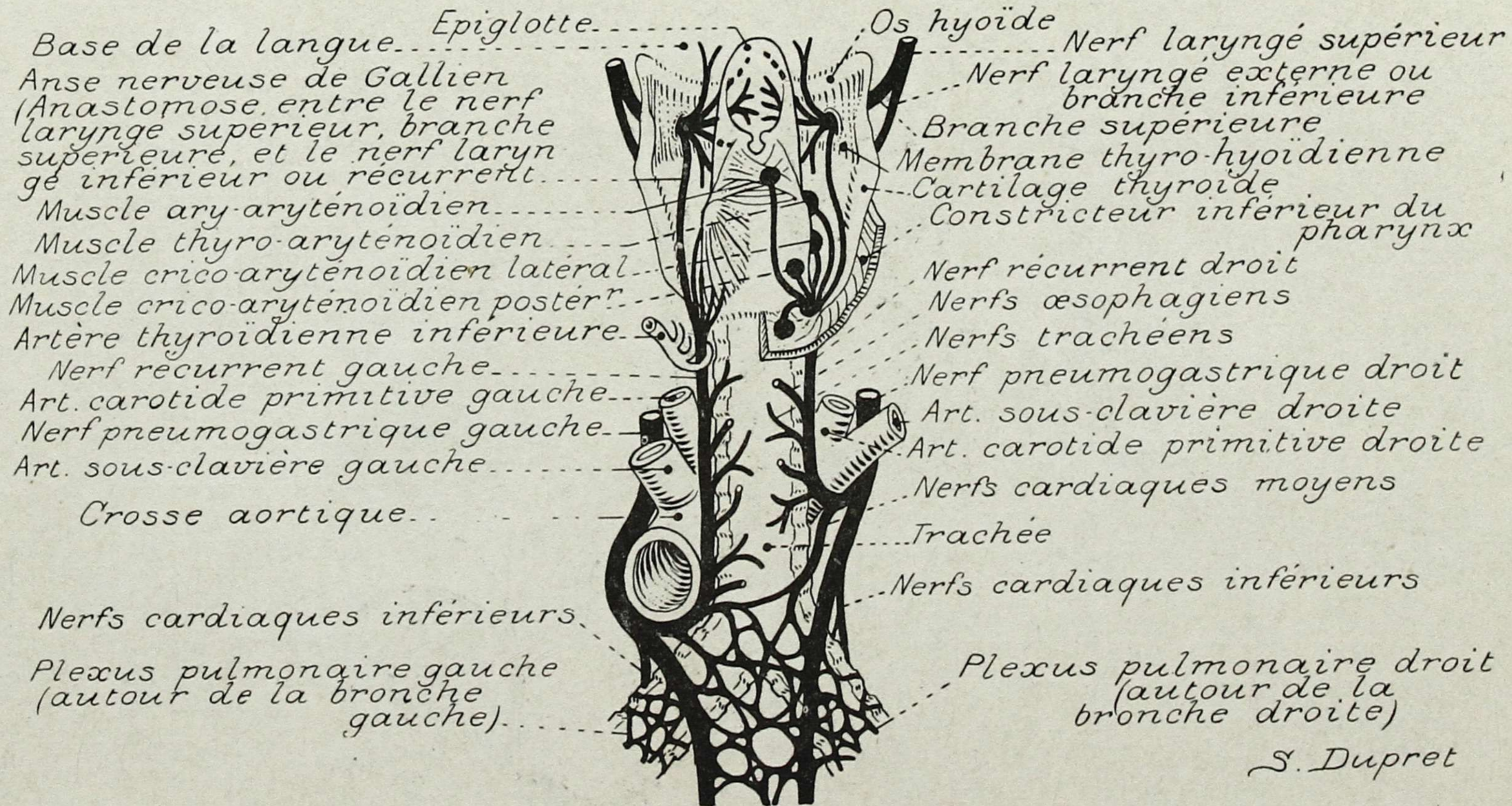


PLANCHE 113. - NERF PNEUMOGASTRIQUE (SUITE)

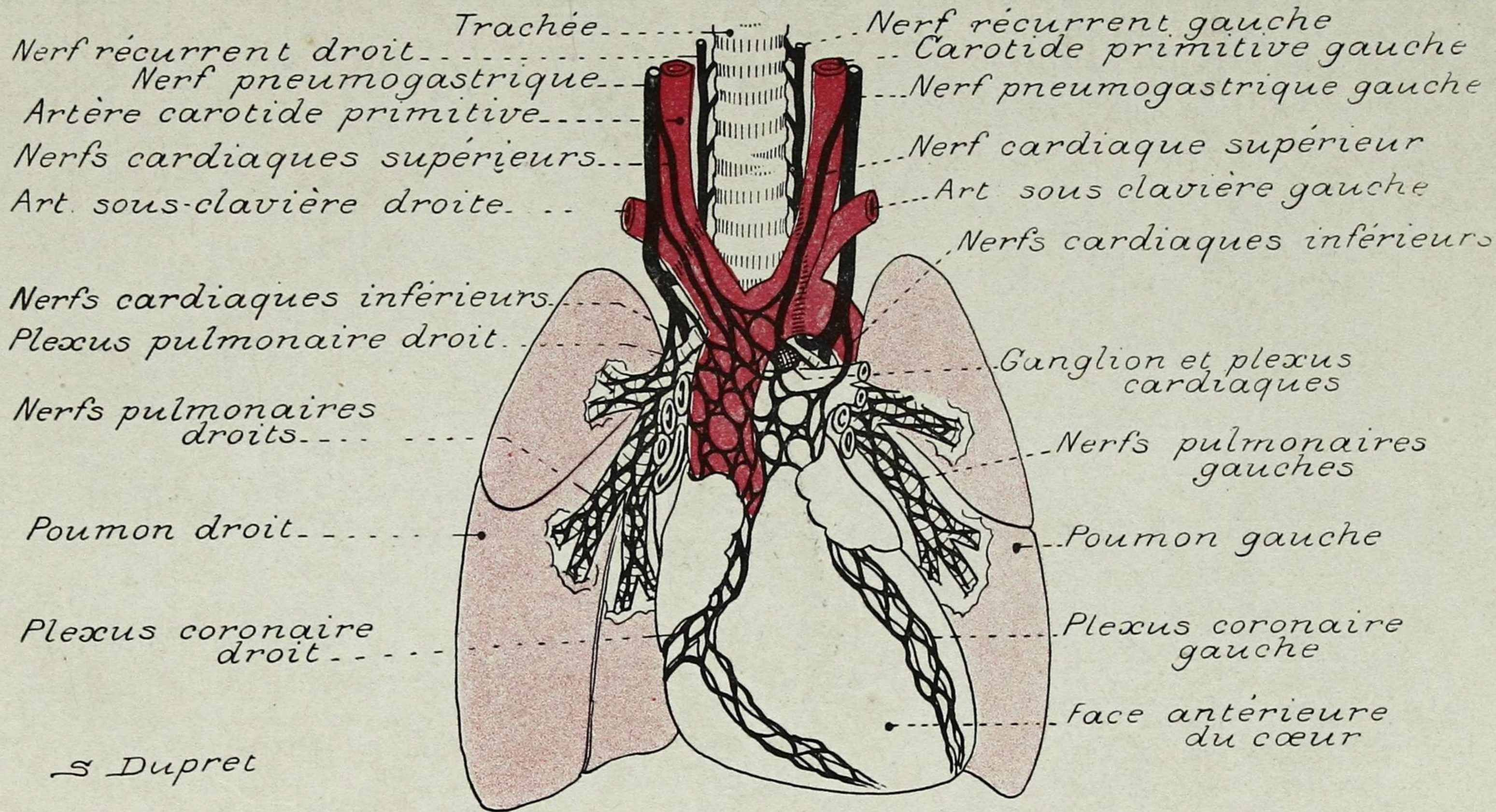


PLANCHE 114. - NERF PNEUMOGASTRIQUE (SUITE)

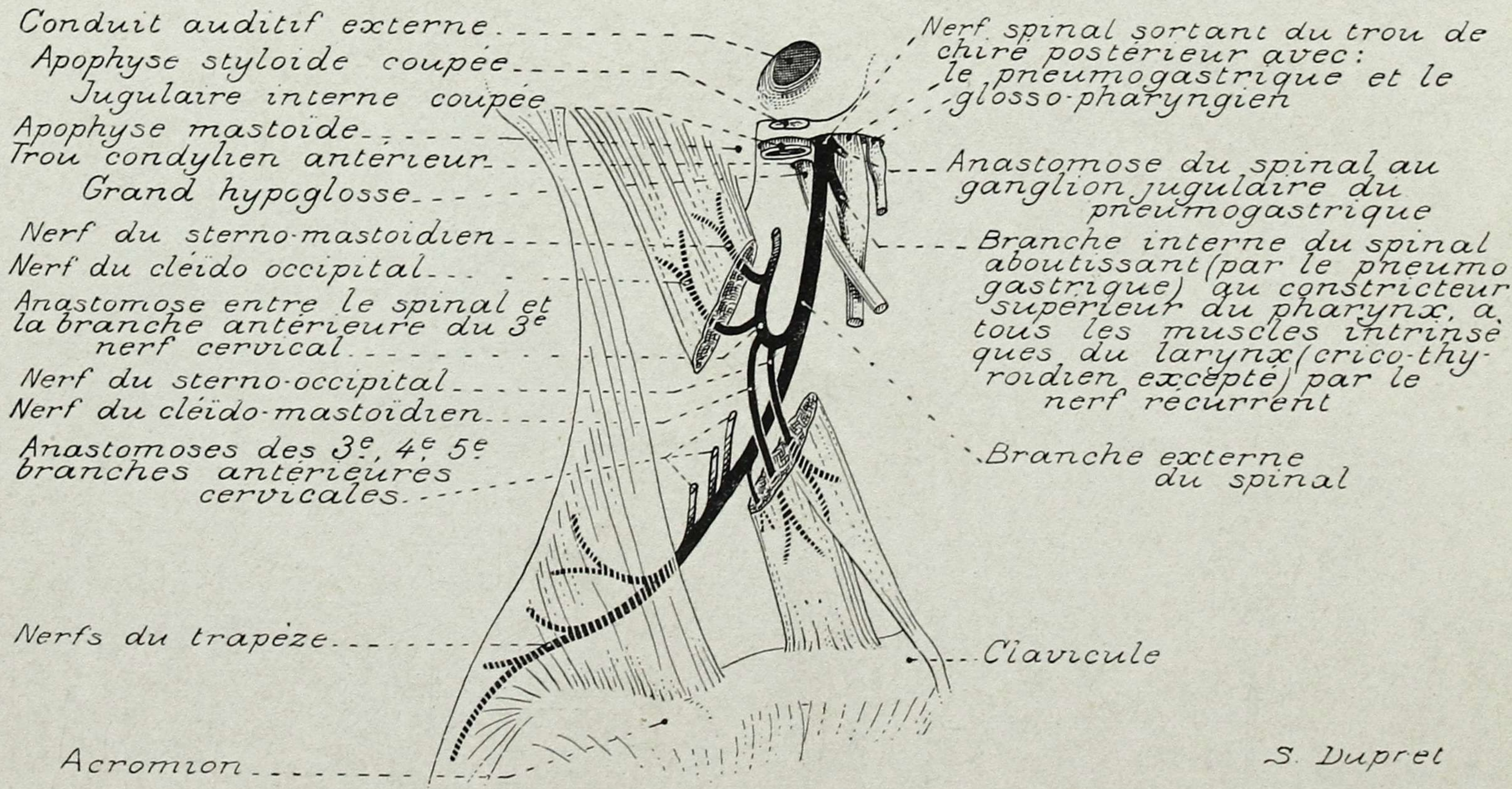
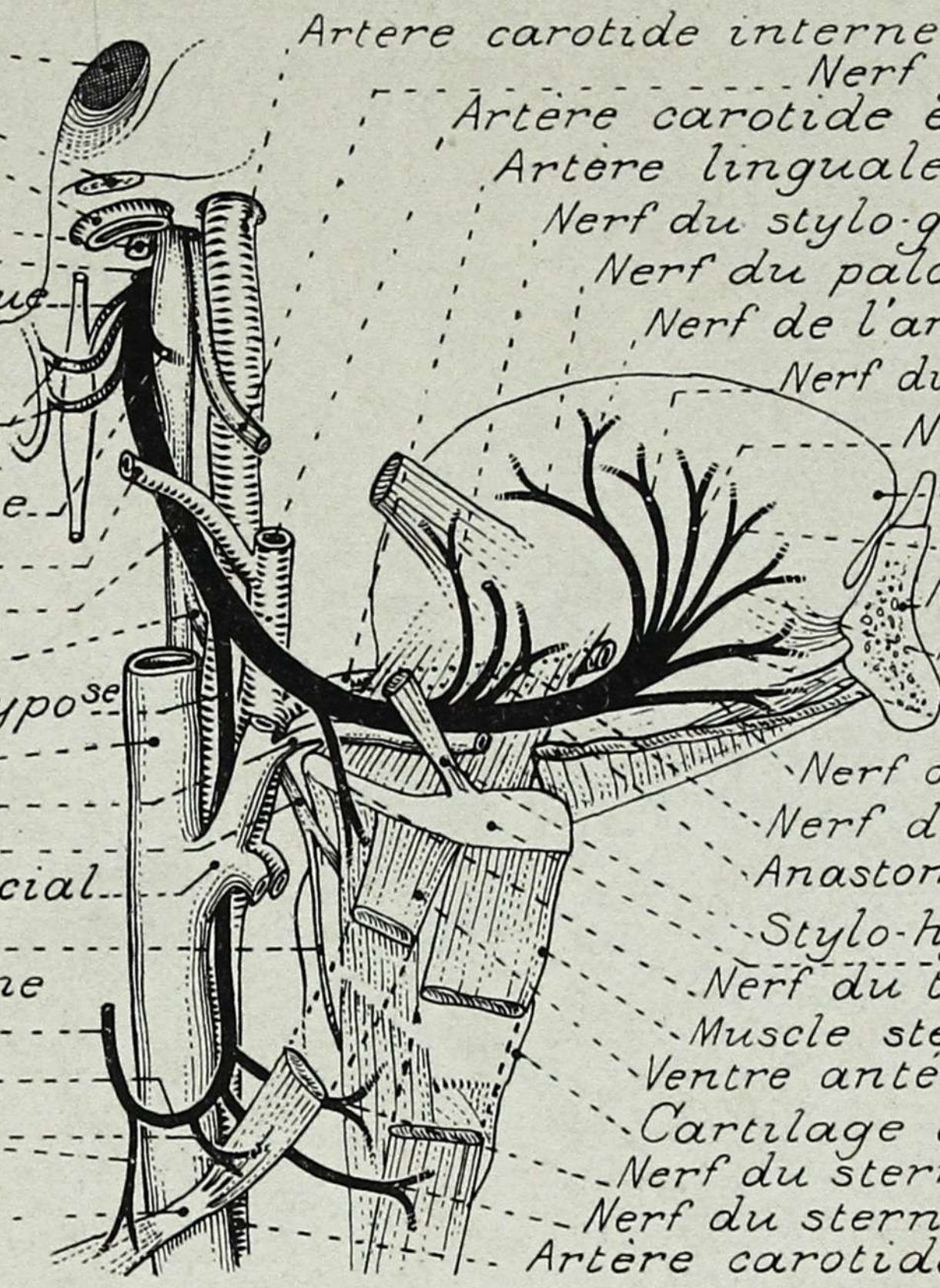


PLANCHE 115. - NERF SPINAL

Conduit auditif externe.....
 Apophyse styloïde coupée.....
 Jugulaire interne coupée.....
 Nerf spinal coupé.....
 Trou condylien antérieur.....
 Anastomose avec le sympathique.....
 Anastomoses avec les deux premiers nerfs cervicaux par leur arcade.....
 Anastomose au ganglion plexiforme du pneumogastrique.....
 Arrière occipitale.....
 Nerf grand hypoglosse.....
 Nerf laryngé supérieur.....
 Branche descendante de l'hypoglosse.....
 Jugulaire interne coupée.....
 Veine linguale.....
 Nerf laryngé supérieur.....
 Tronc veineux thyro-linguo-facial.....
 Nerf laryngé externe.....
 Branche descendante interne du plexus cervical.....
 Anse de l'hypoglosse.....
 Nerfs de l'omo-hyoidien.....
 Tendon intermédiaire de l'omo-hyoidien.....
 S Dupret



Arrière carotide interne.....
 Nerf glosso-pharyngien.....
 Arrière carotide externe.....
 Arrière linguale.....
 Nerf du stylo-glosse.....
 Nerf du palato-glosse.....
 Nerf de l'amygdalo-glosse.....
 Nerf du pharyngo-glosse.....
 Nerf du transverse.....
 Langue.....
 Nerf du lingual supérieur.....
 Maxillaire inférieur.....
 Nerf du lingual inférieur.....
 Nerf du génio-glosse.....
 Nerf du génio-hyoidien.....
 Nerf de l'hyo-glosse.....
 Anastomose avec le lingual.....
 Stylo-hyoidien.....
 Nerf du thyro-hyoidien.....
 Muscle sterno-hyoidien.....
 Ventre antérieur de l'omo-hyoidien.....
 Cartilage thyroïde.....
 Nerf du sterno-thyroidien.....
 Nerf du sterno-hyoidien.....
 Arrière carotide primitive.....
 Os hyoïde

PLANCHE 116. - NERF GRAND HYPOGLOSSE

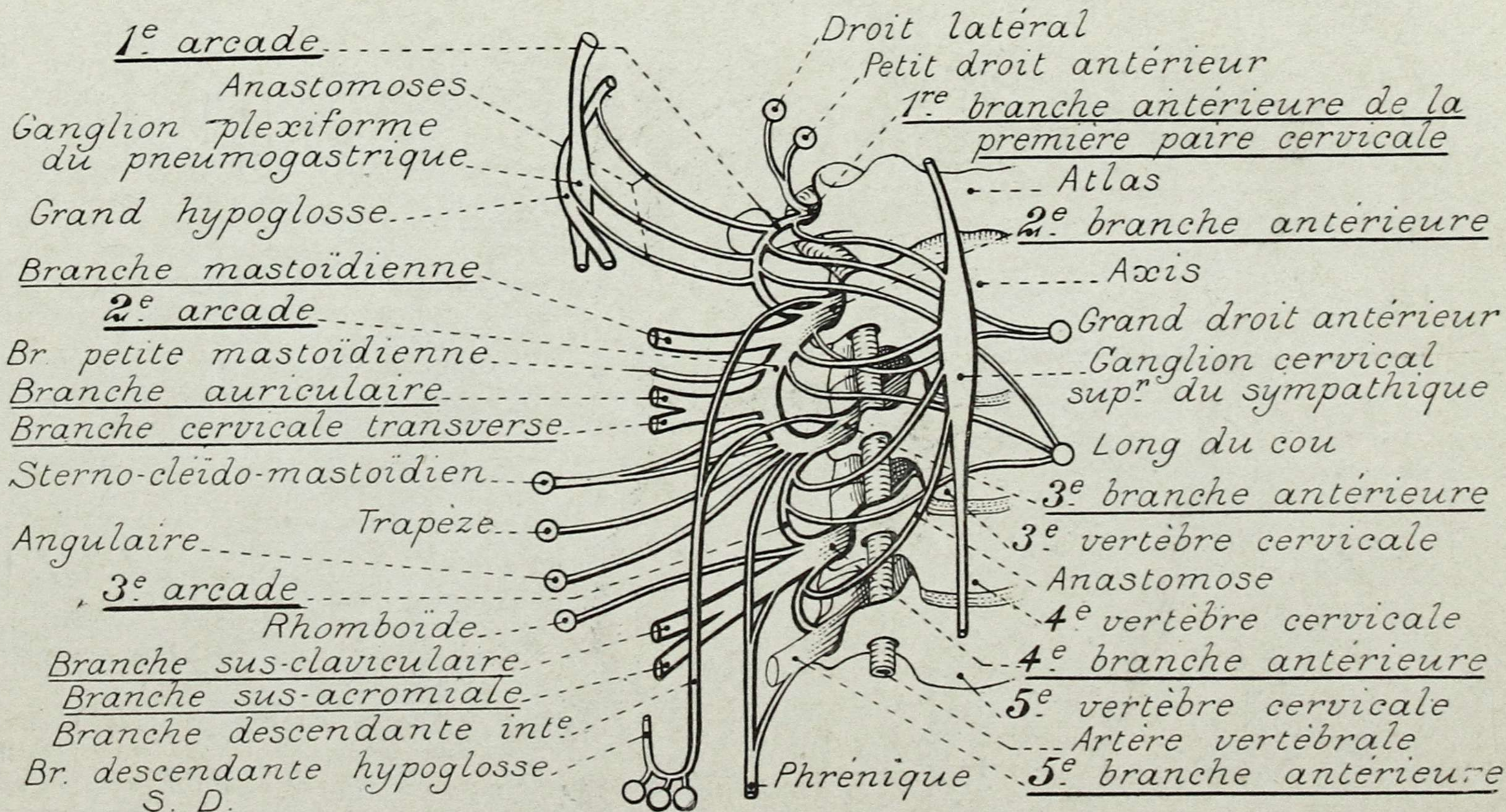


PLANCHE 117. - PLEXUS CERVICAL

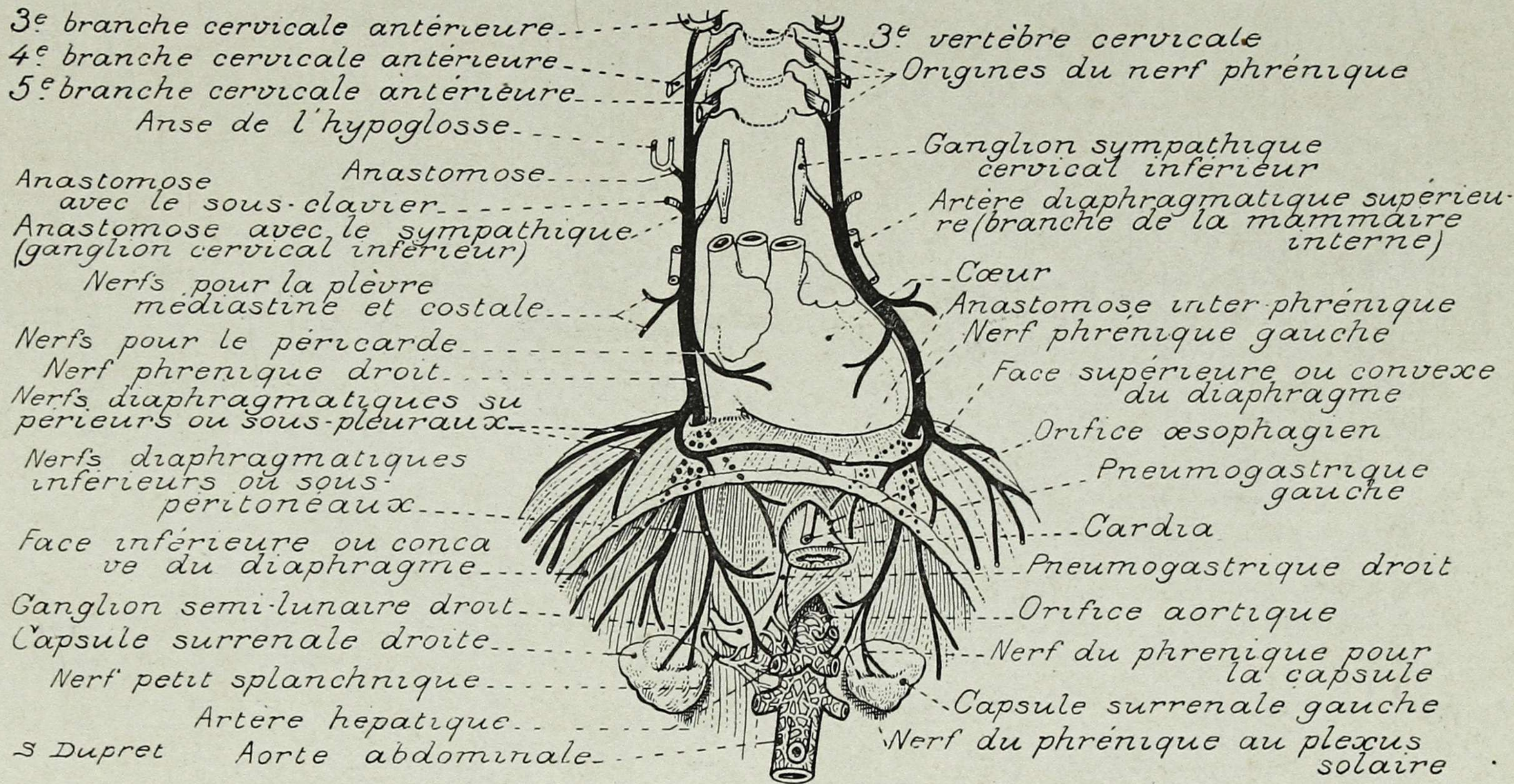


PLANCHE 118. - PLEXUS CERVICAL (NERFS PHRÉNIQUES)

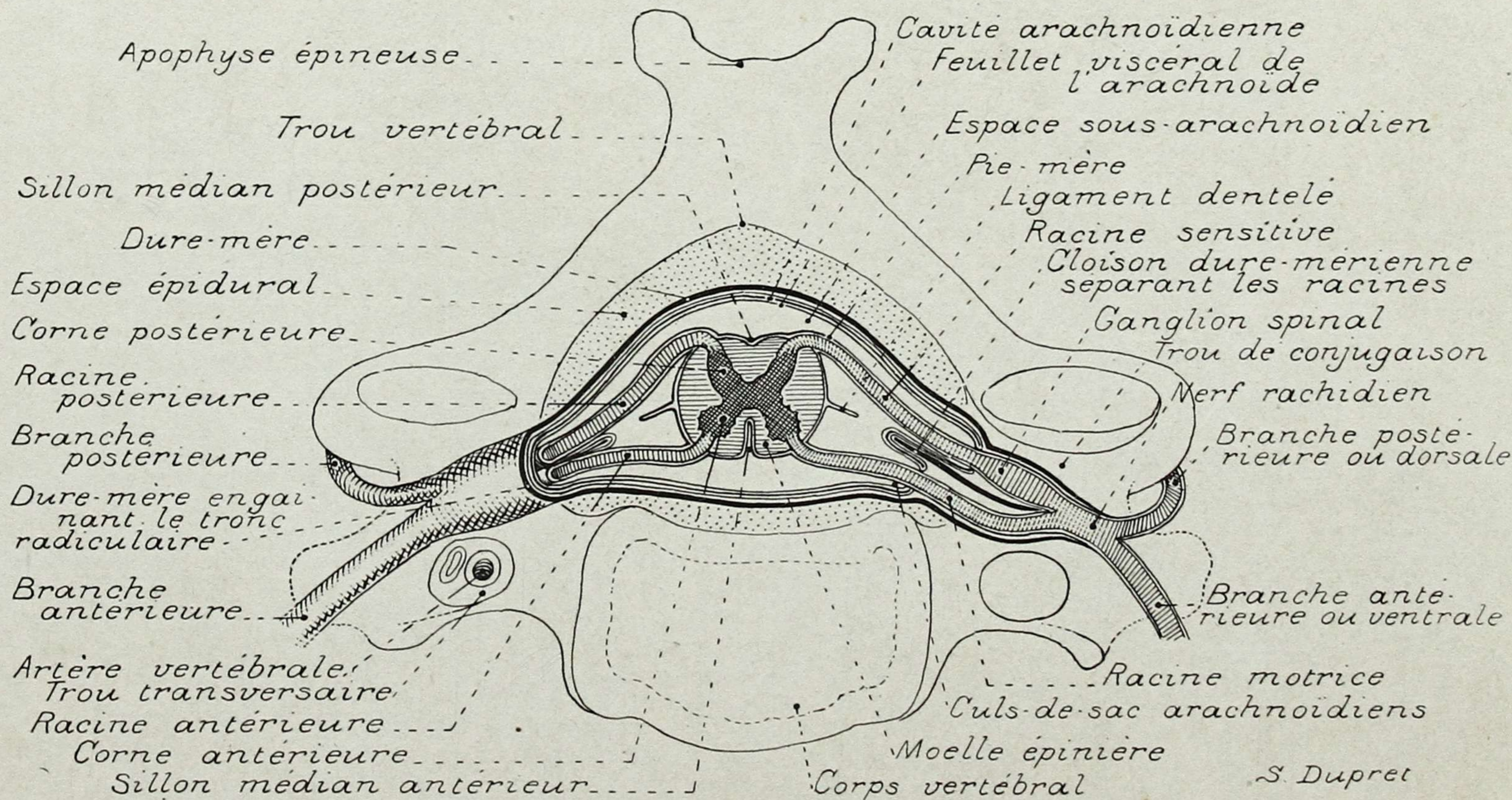


PLANCHE 119. - MOELLE ÉPINIÈRE ET MÉNINGES

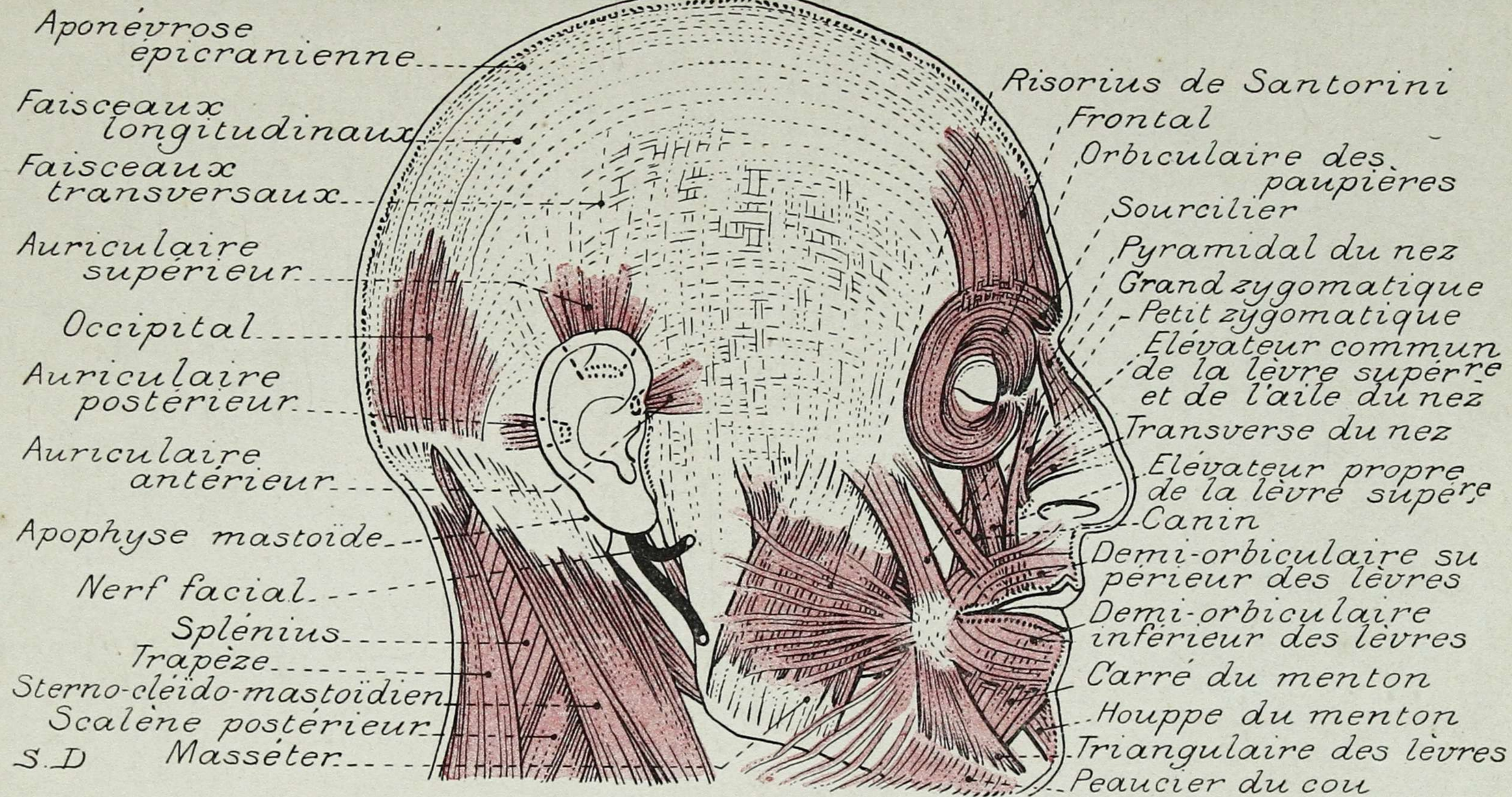


PLANCHE 120. - MUSCLES SUPERFICIELS DE LA TÊTE

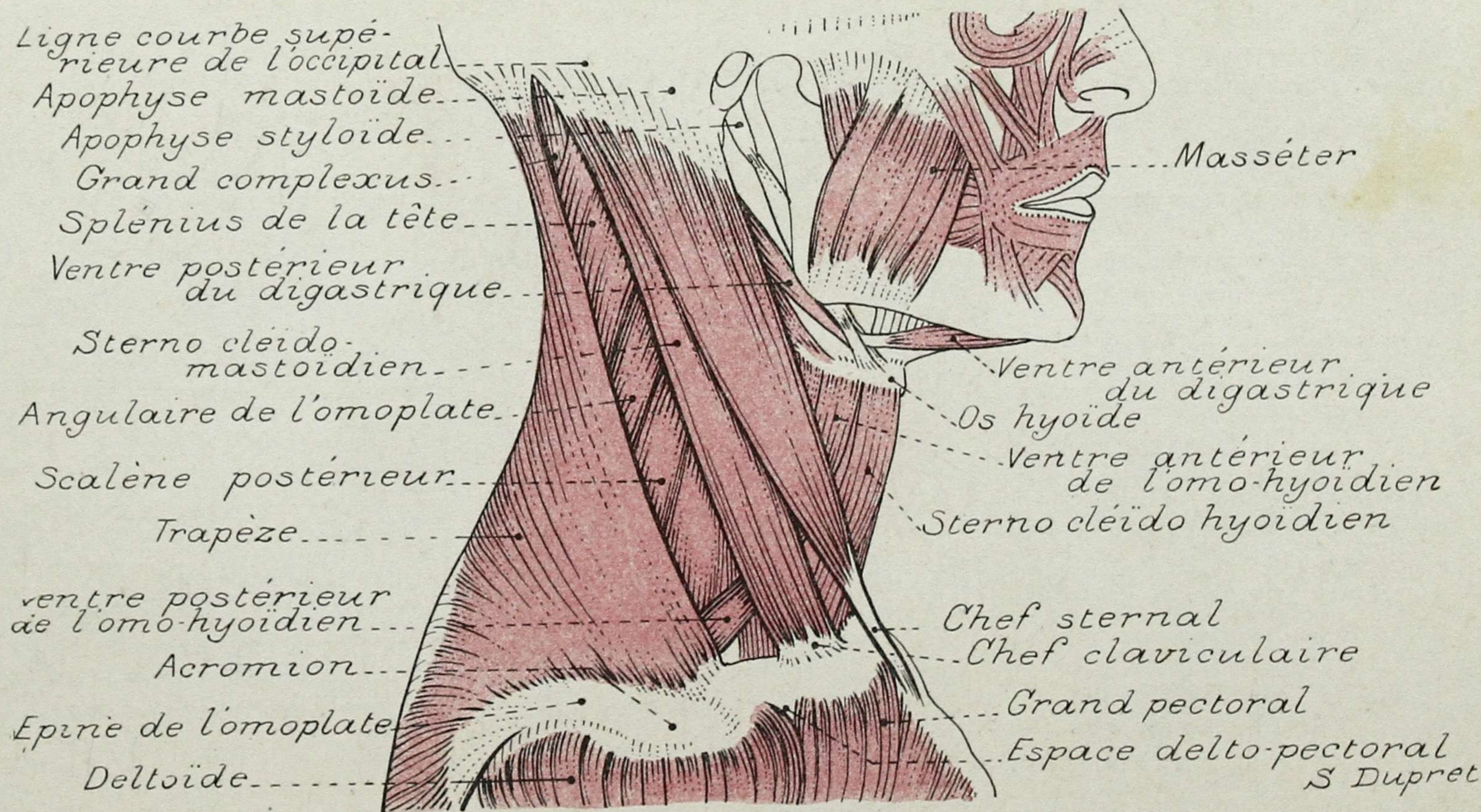


PLANCHE 121. - MUSCLES SUPERFICIELS DU COU

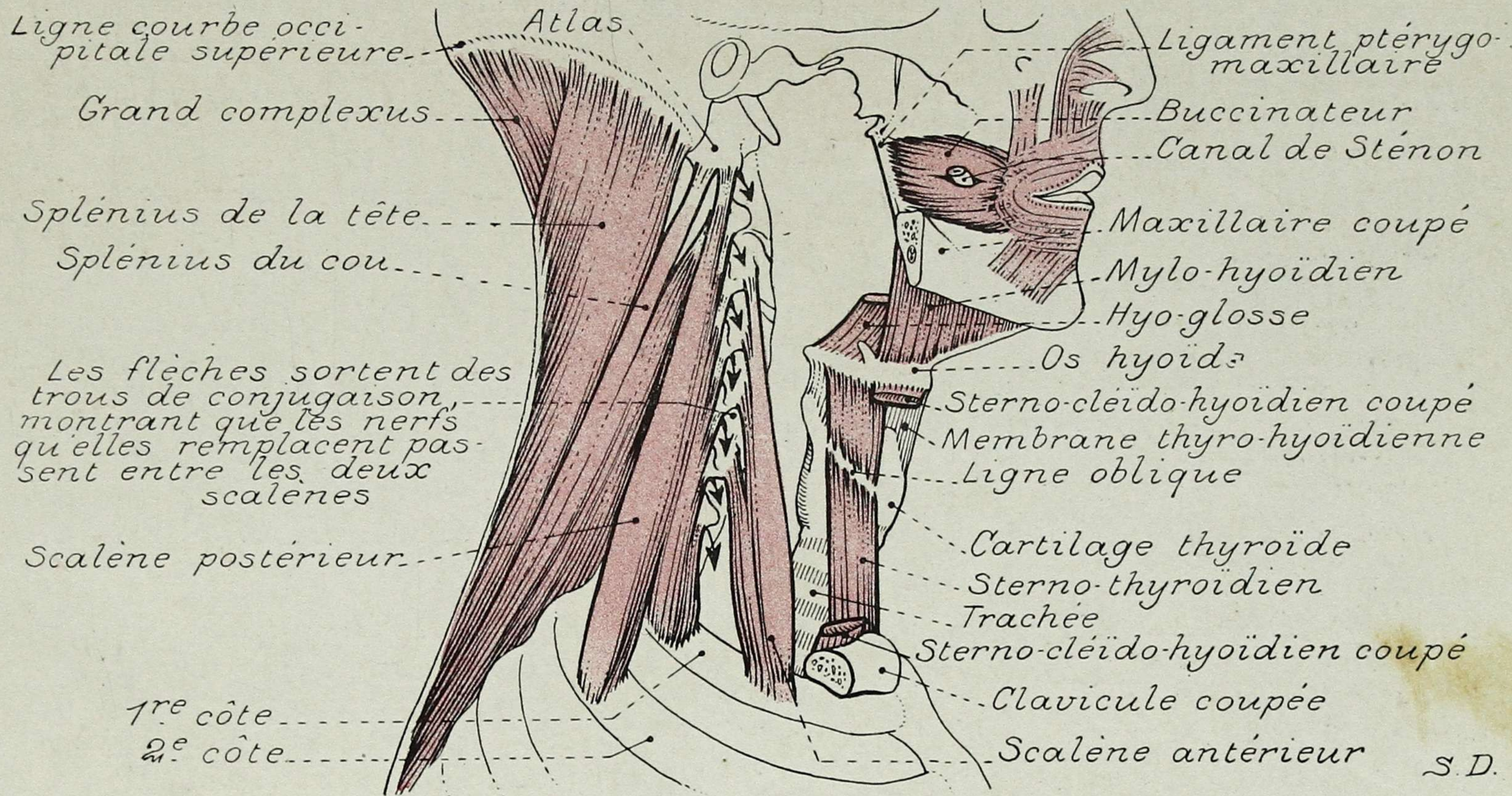
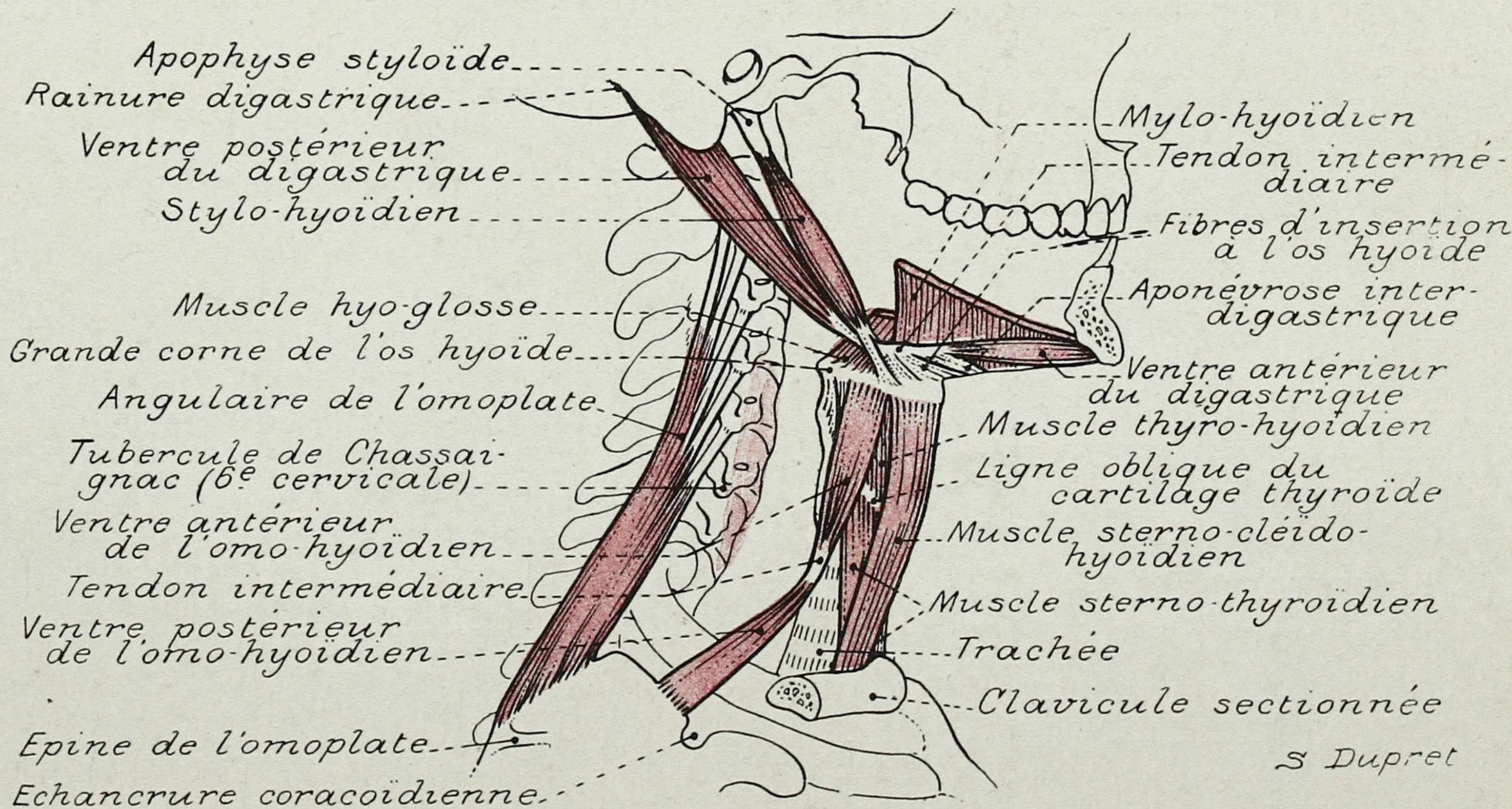


PLANCHE 122. - MUSCLES DU COU (L'ANGULAIRE DE L'OMOPLATE EST ENLEVÉ)



S Dupret

PLANCHE 123. - MUSCLES DU COU

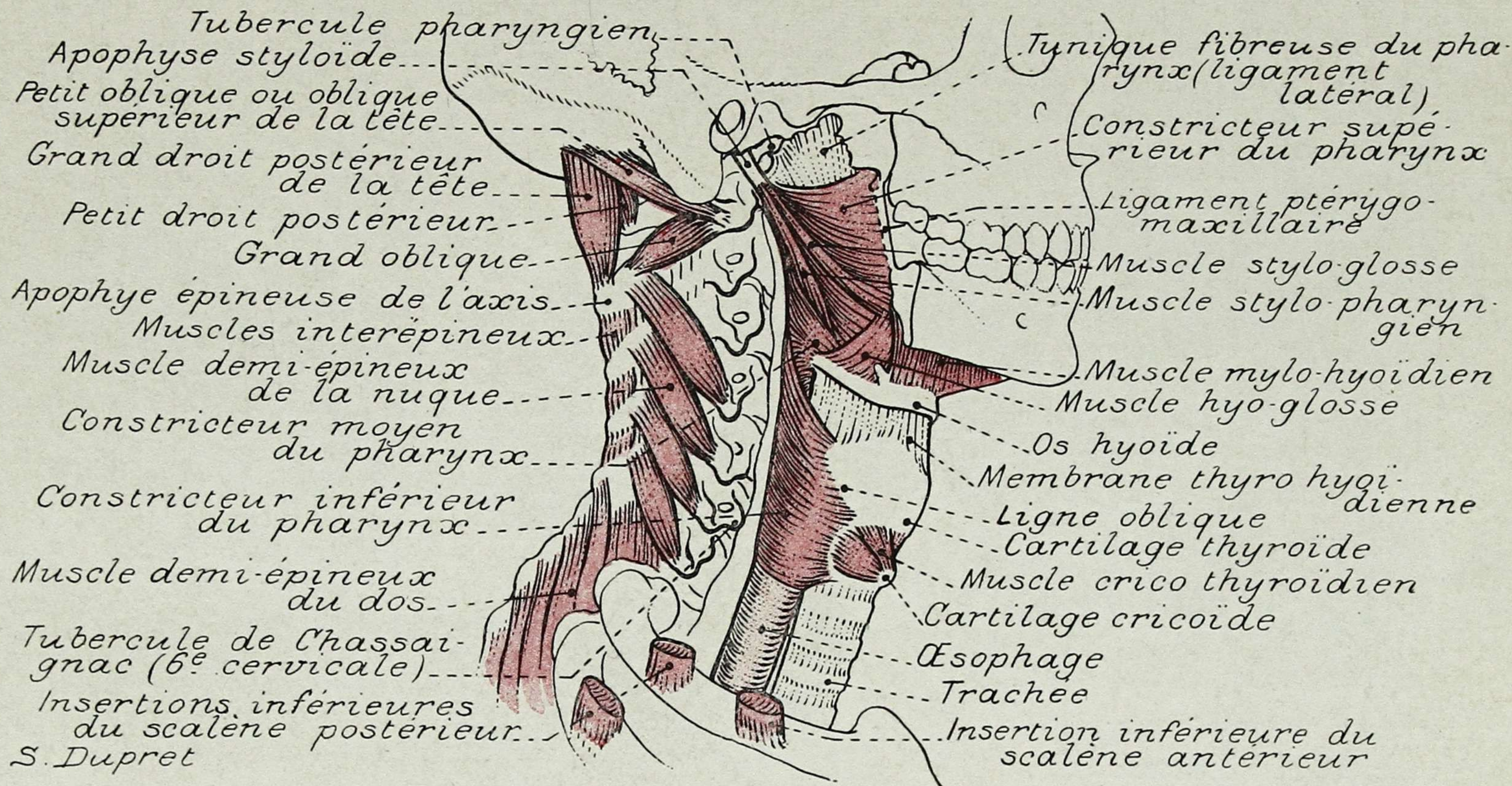


PLANCHE 124. - MUSCLES DU COU

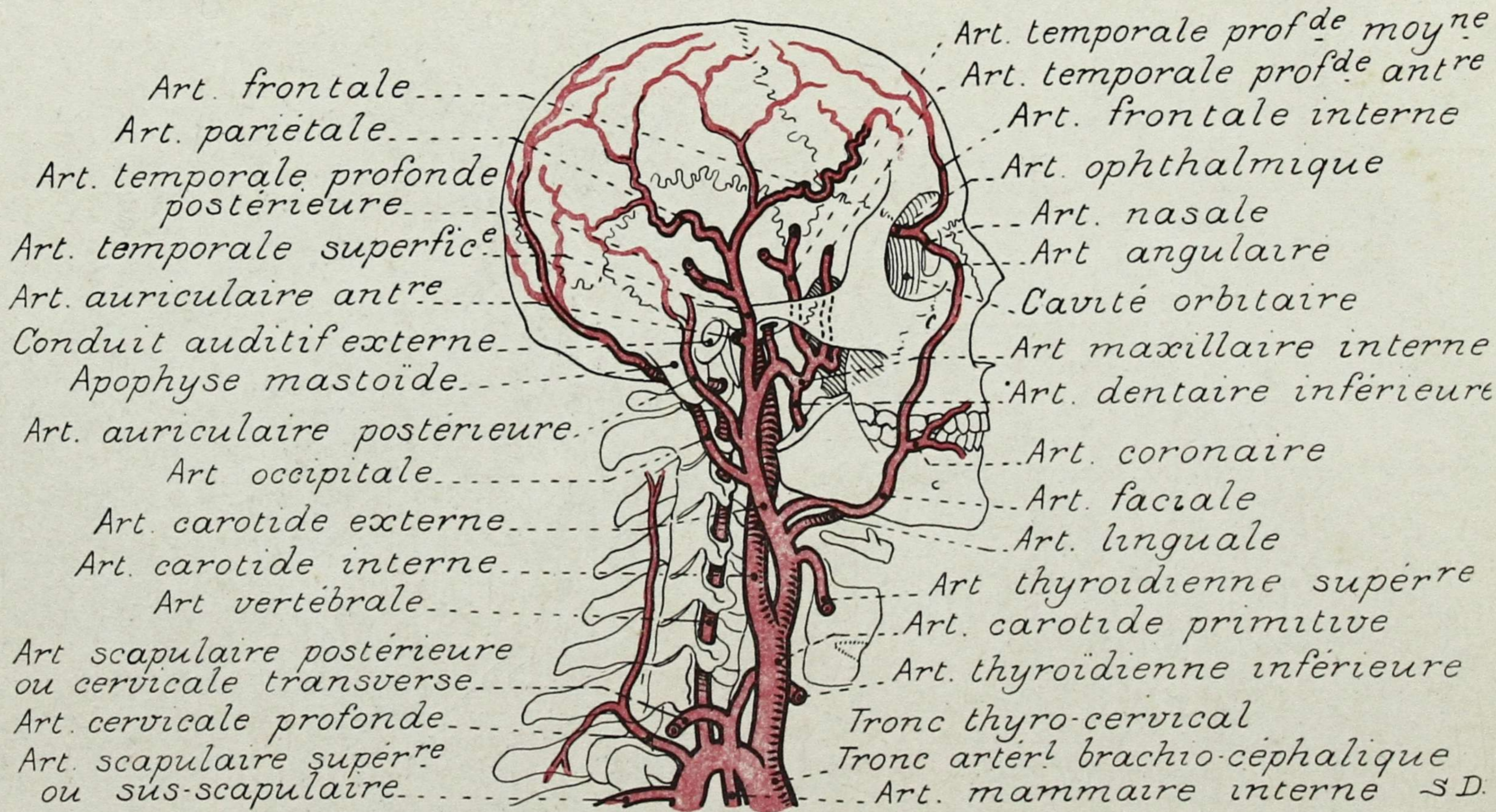


PLANCHE 125. - ARTÈRES DU COU ET DE LA TÊTE

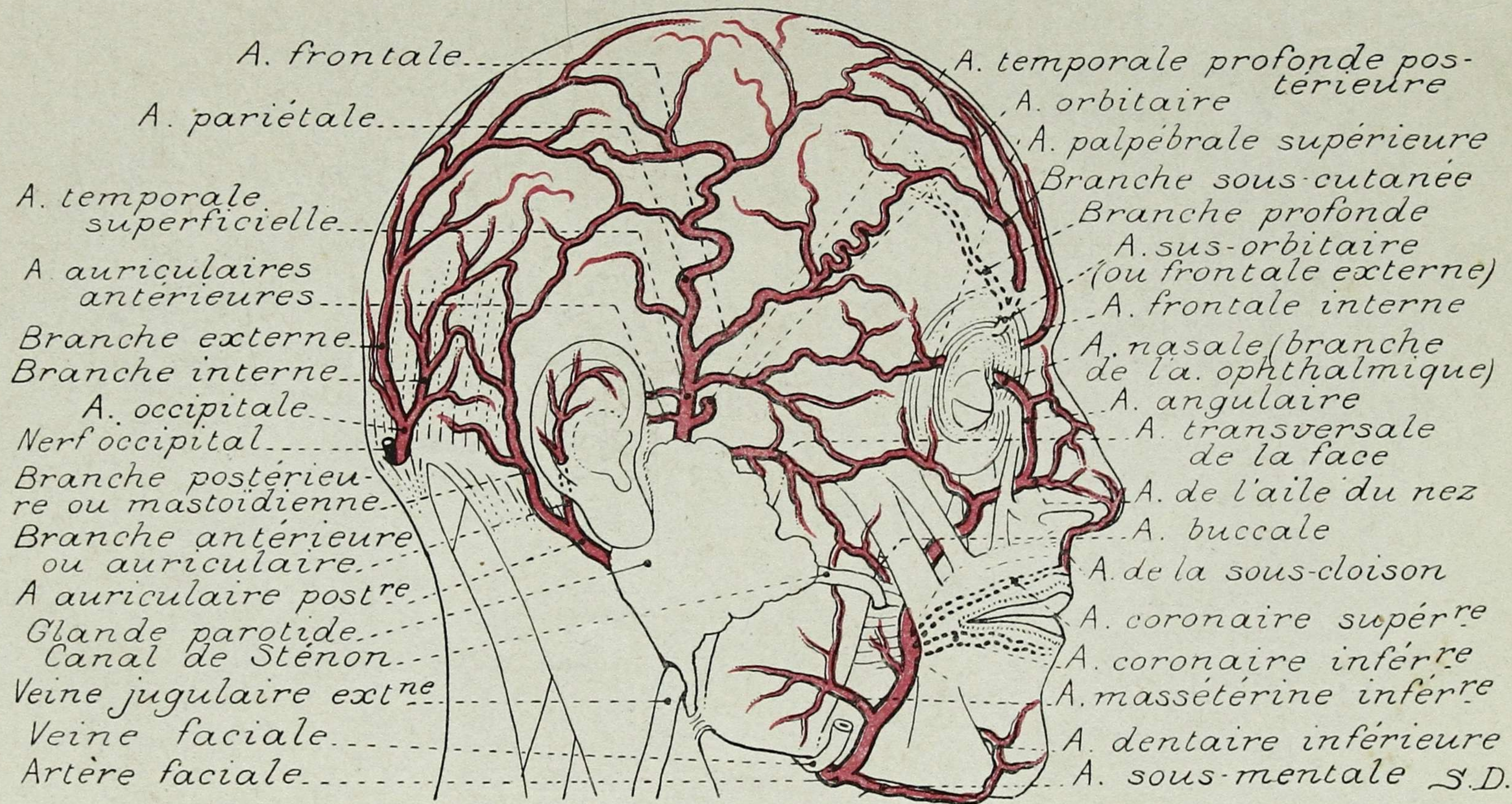


PLANCHE 126. - ARTÈRES SUPERFICIELLES DE LA TÊTE

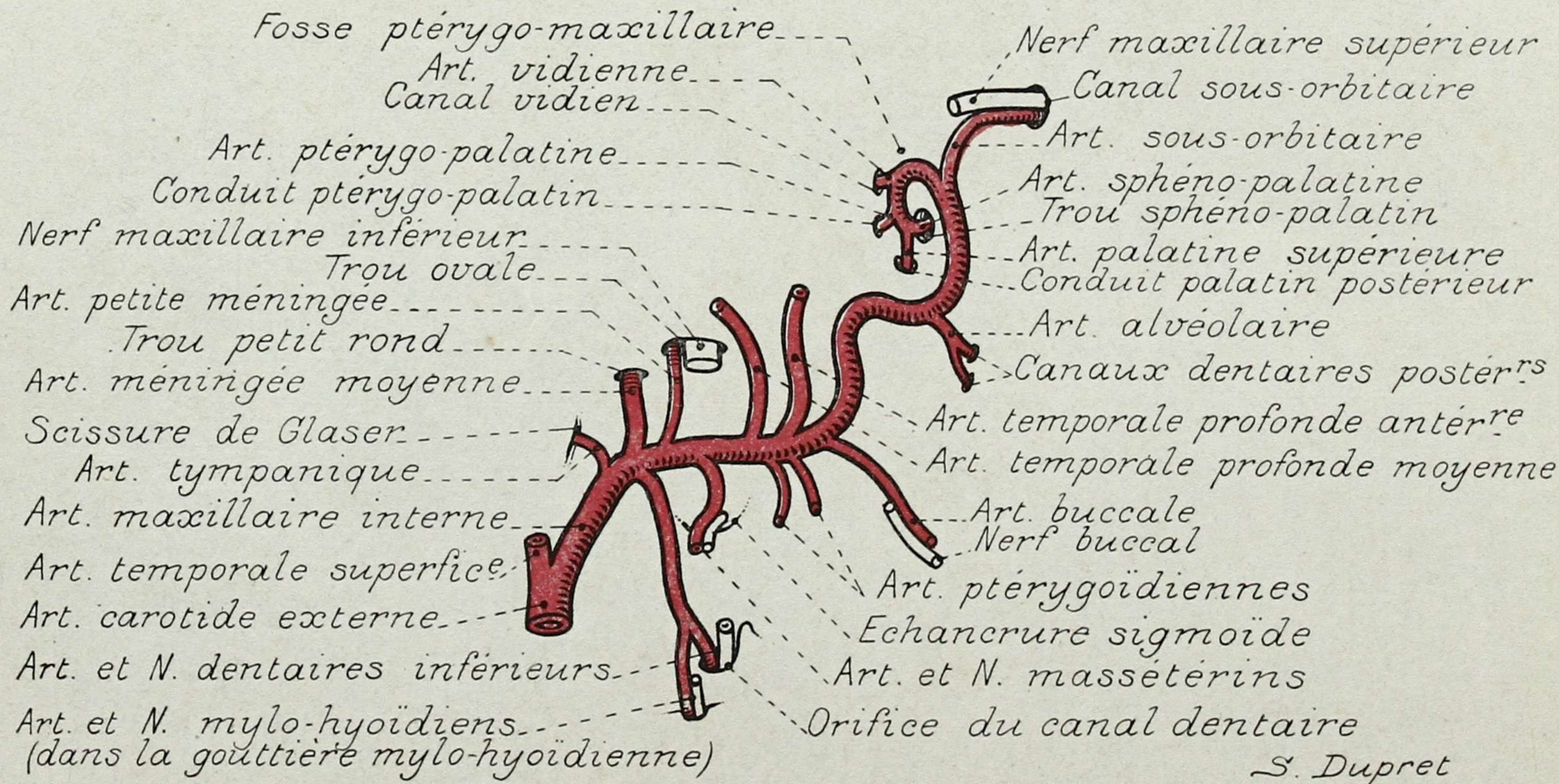


PLANCHE 127. - BRANCHES DE L'ARTÈRE MAXILLAIRE INTERNE

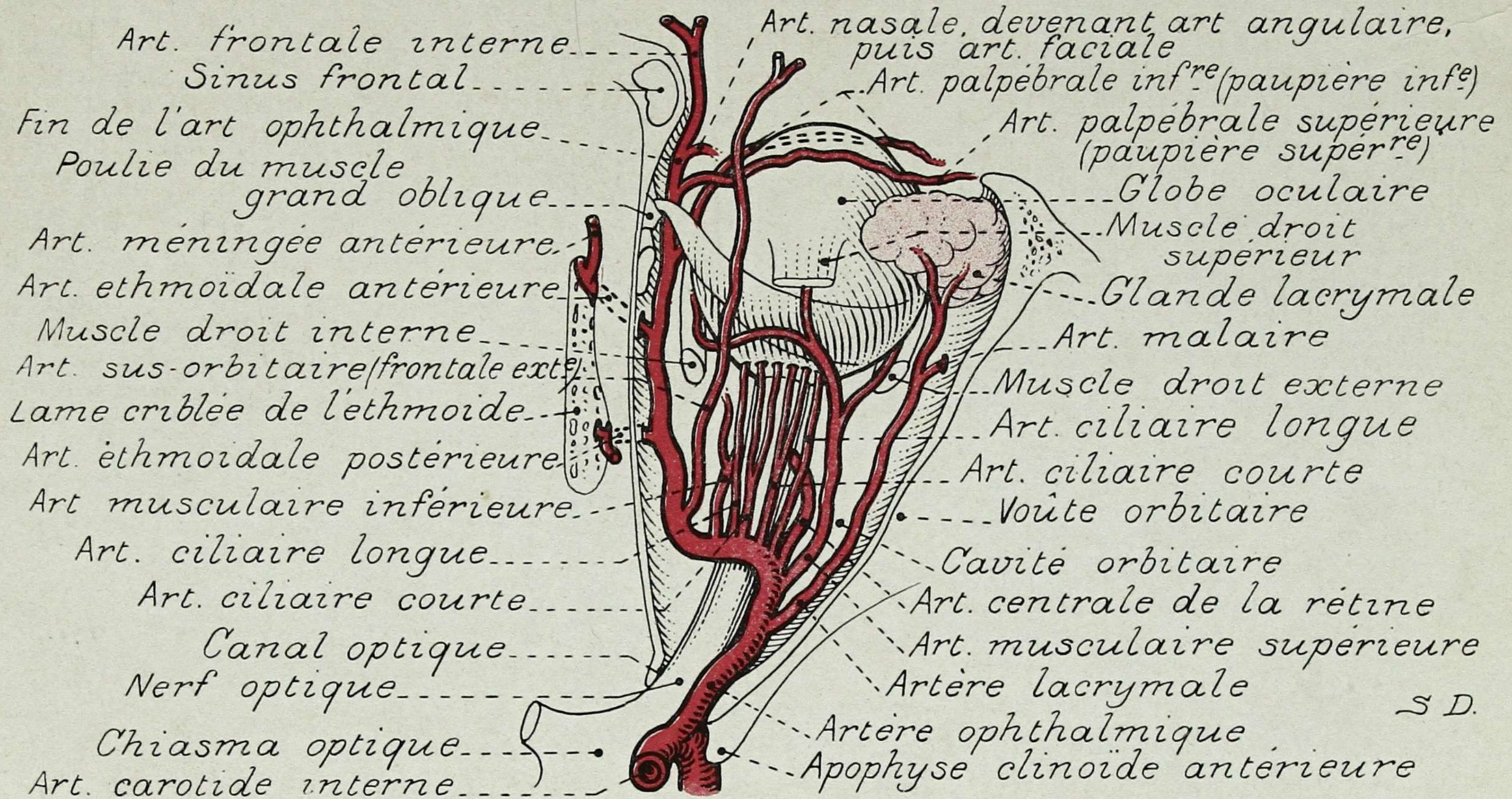


PLANCHE 128. - ARTÈRE OPHTHALMIQUE (FACE SUPÉRIEURE)

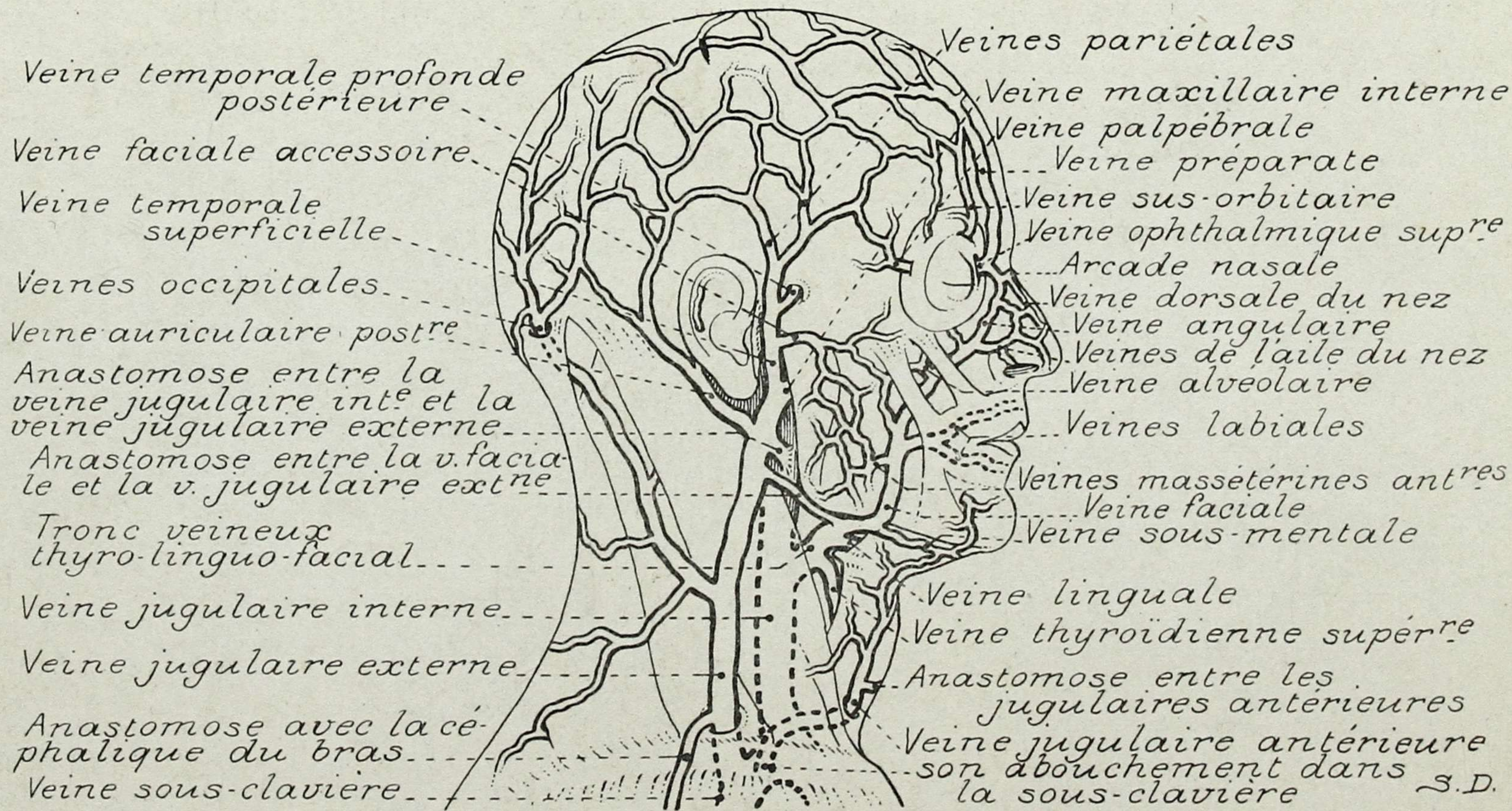


PLANCHE 129. - VEINES SUPERFICIELLES

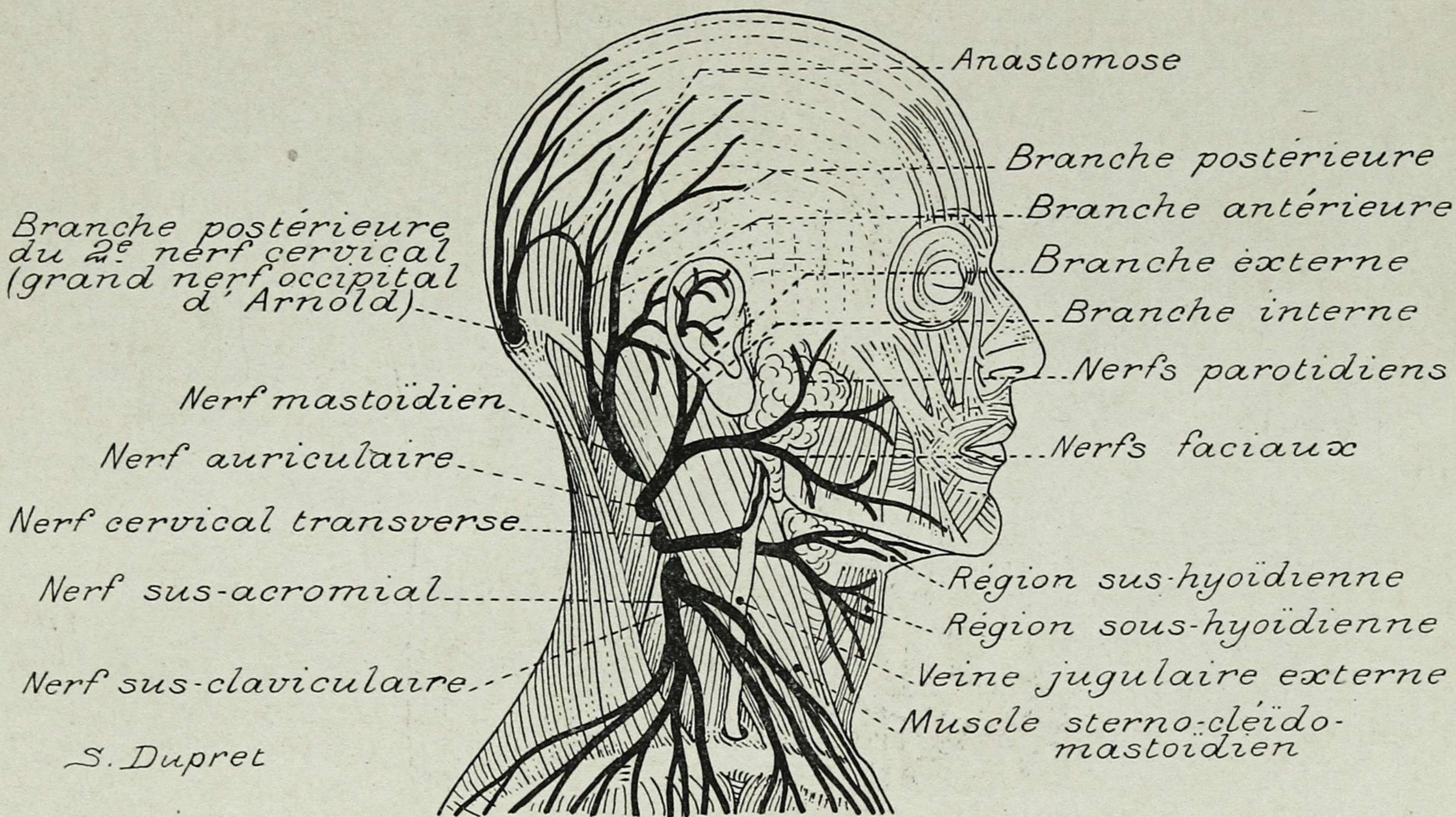


PLANCHE 130. - NERFS SUPERFICIELS

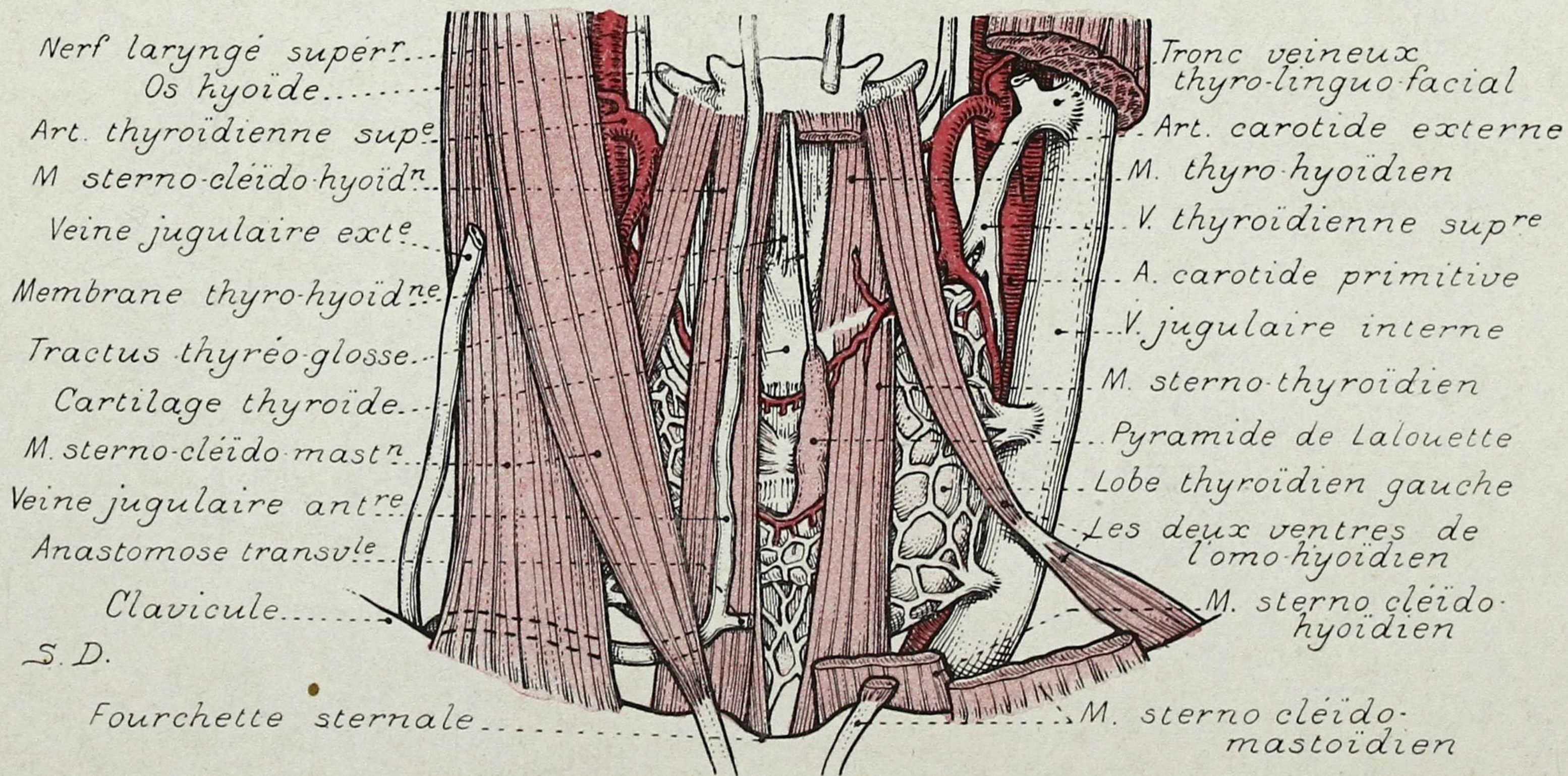


PLANCHE 131. - MUSCLES DU COU (FACE ANTÉRIEURE)

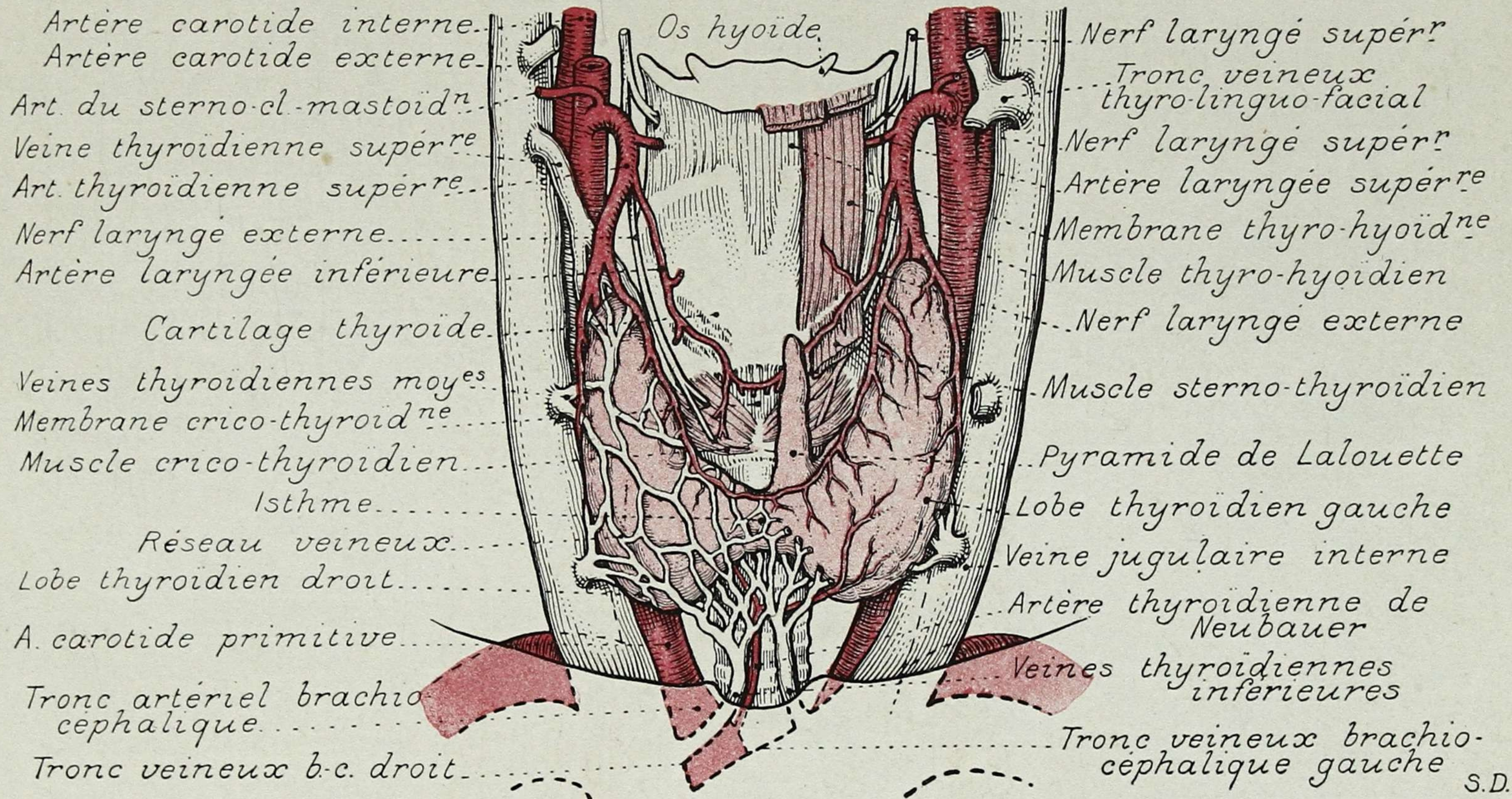


PLANCHE 132. - CORPS THYROÏDE ET SES VAISSEAUX

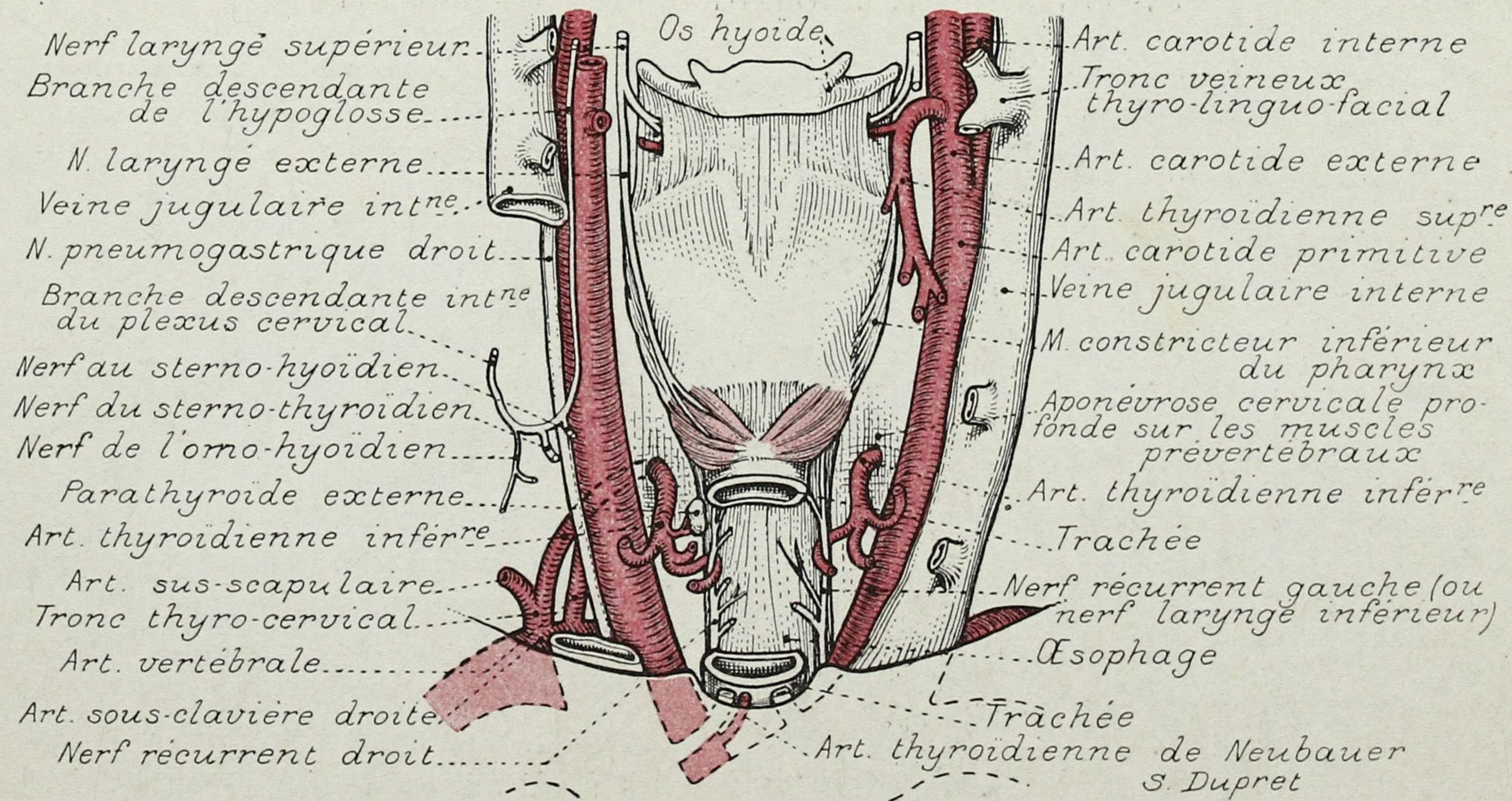
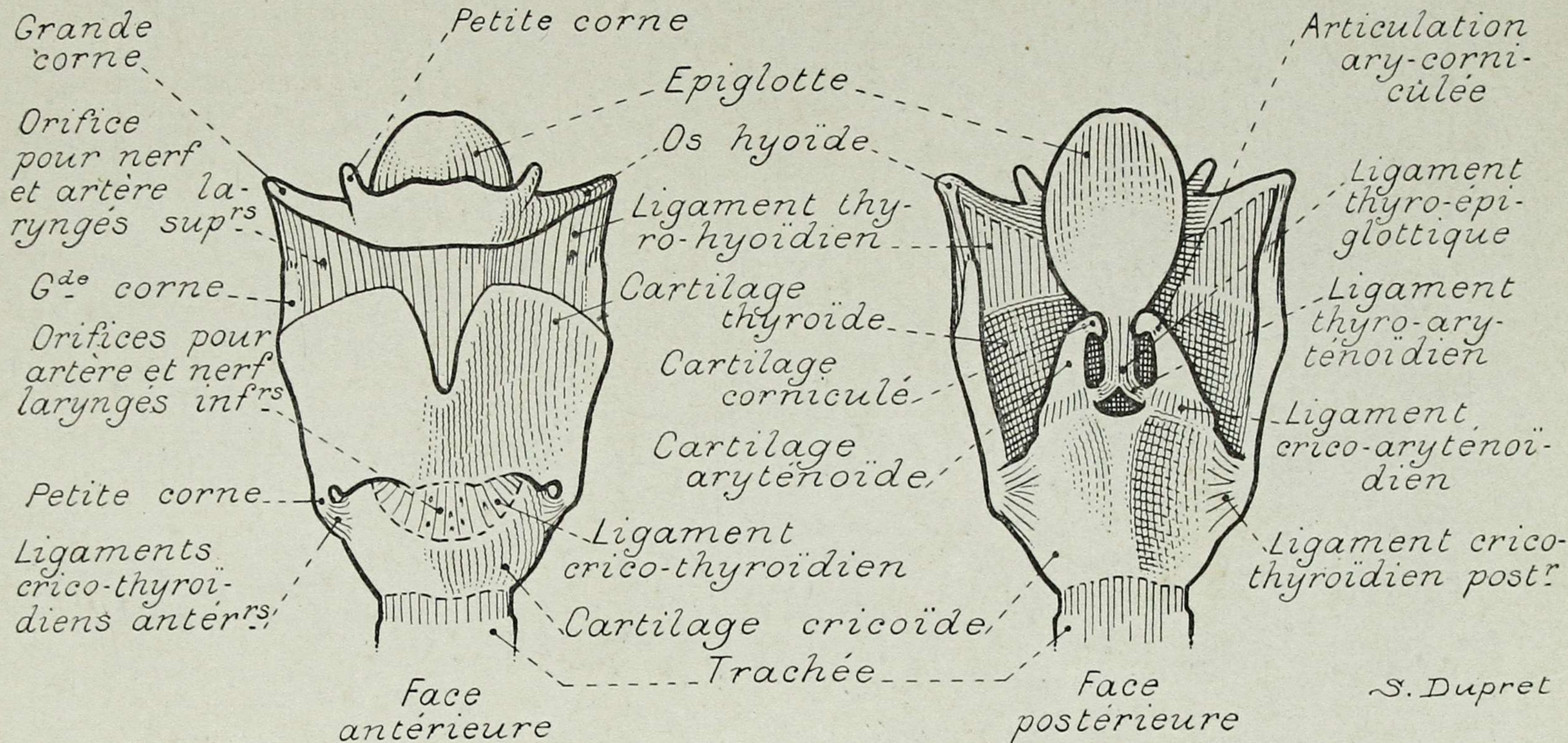


PLANCHE 133. - ARTÈRES CAROTIDES PRIMITIVES



S. Dupret

PLANCHE 134. - LARYNX

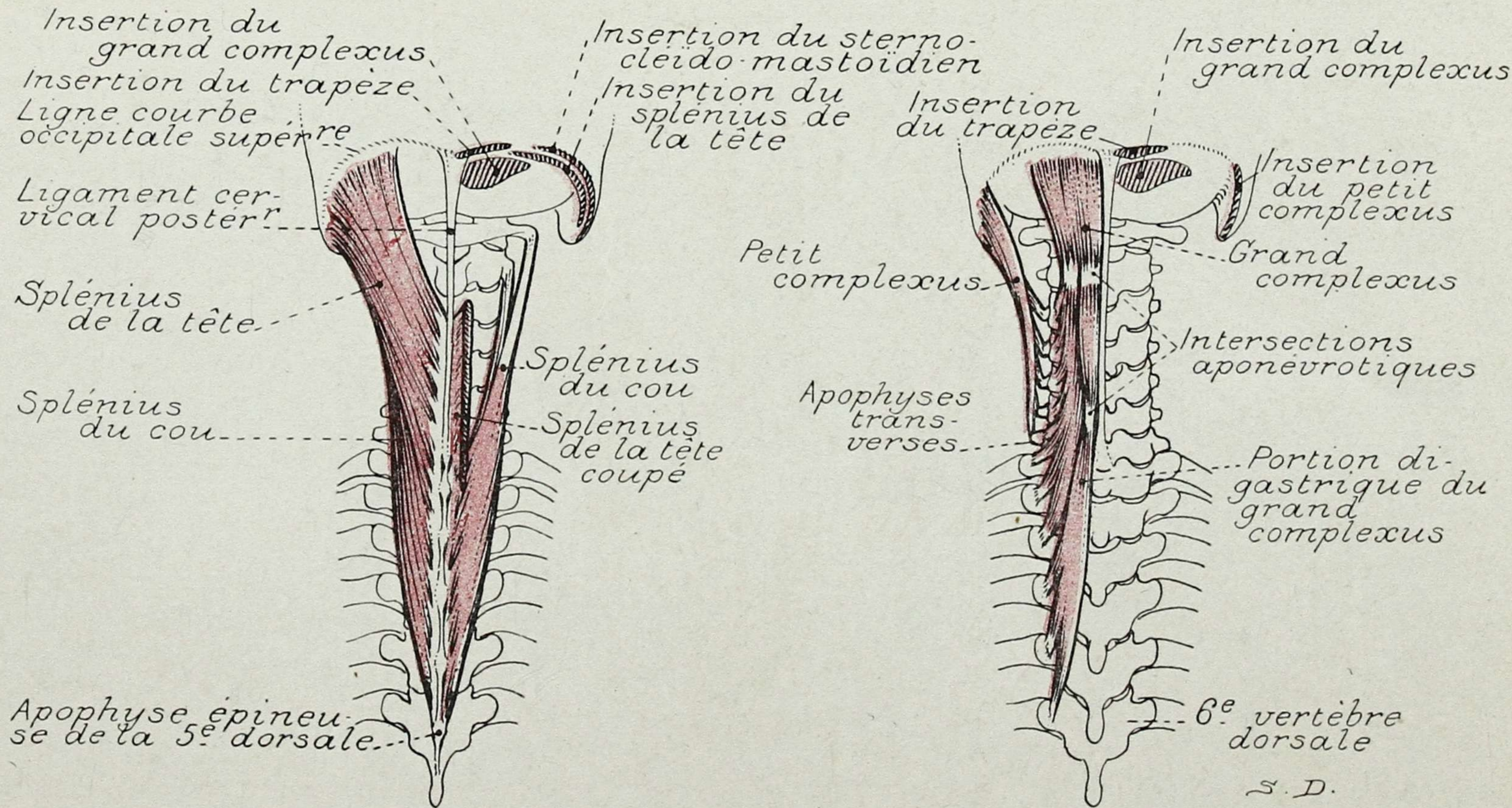


PLANCHE 135. - MUSCLES DE LA NUQUE

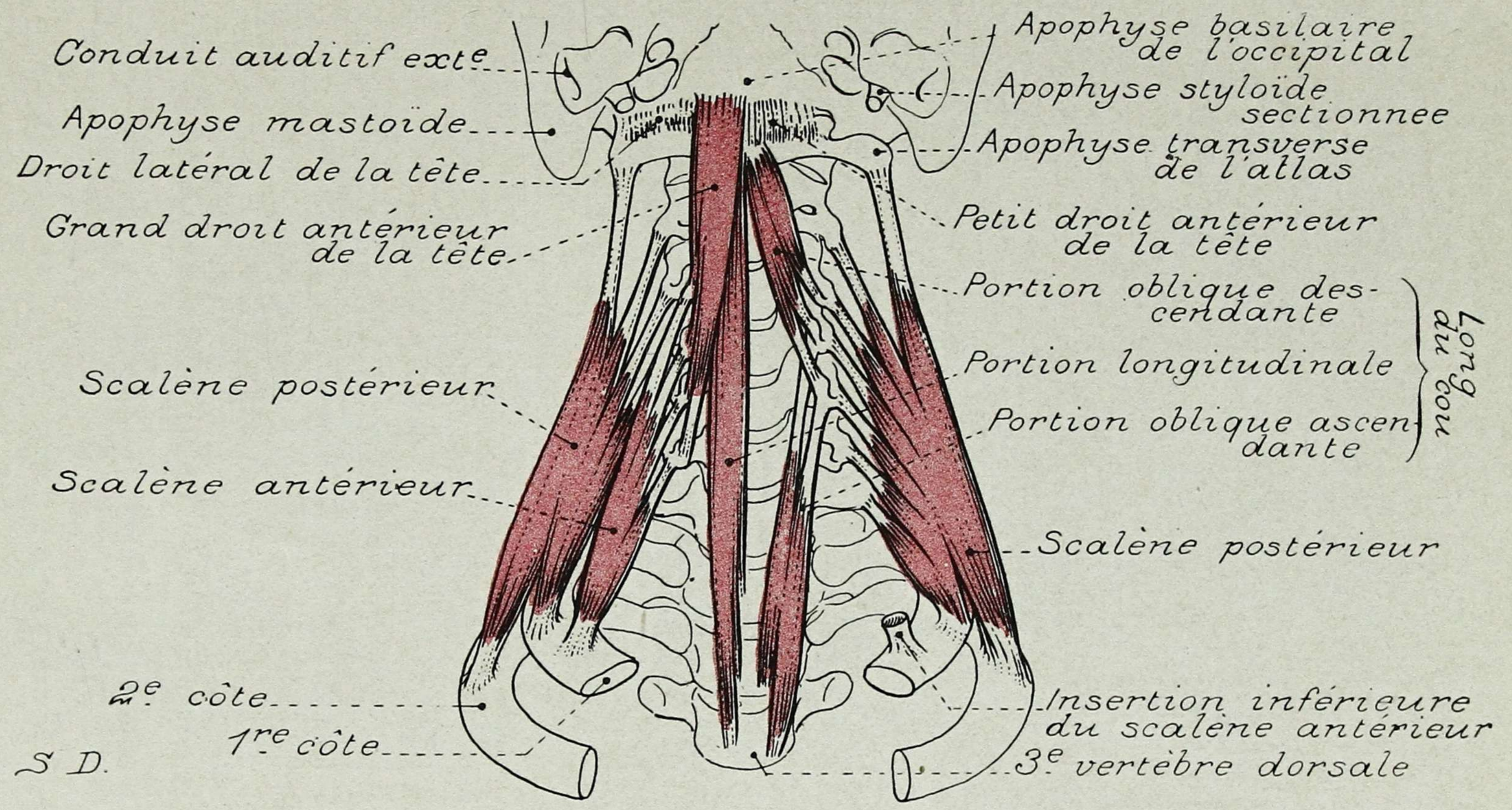


PLANCHE 136. - MUSCLES PROFONDS DU COU

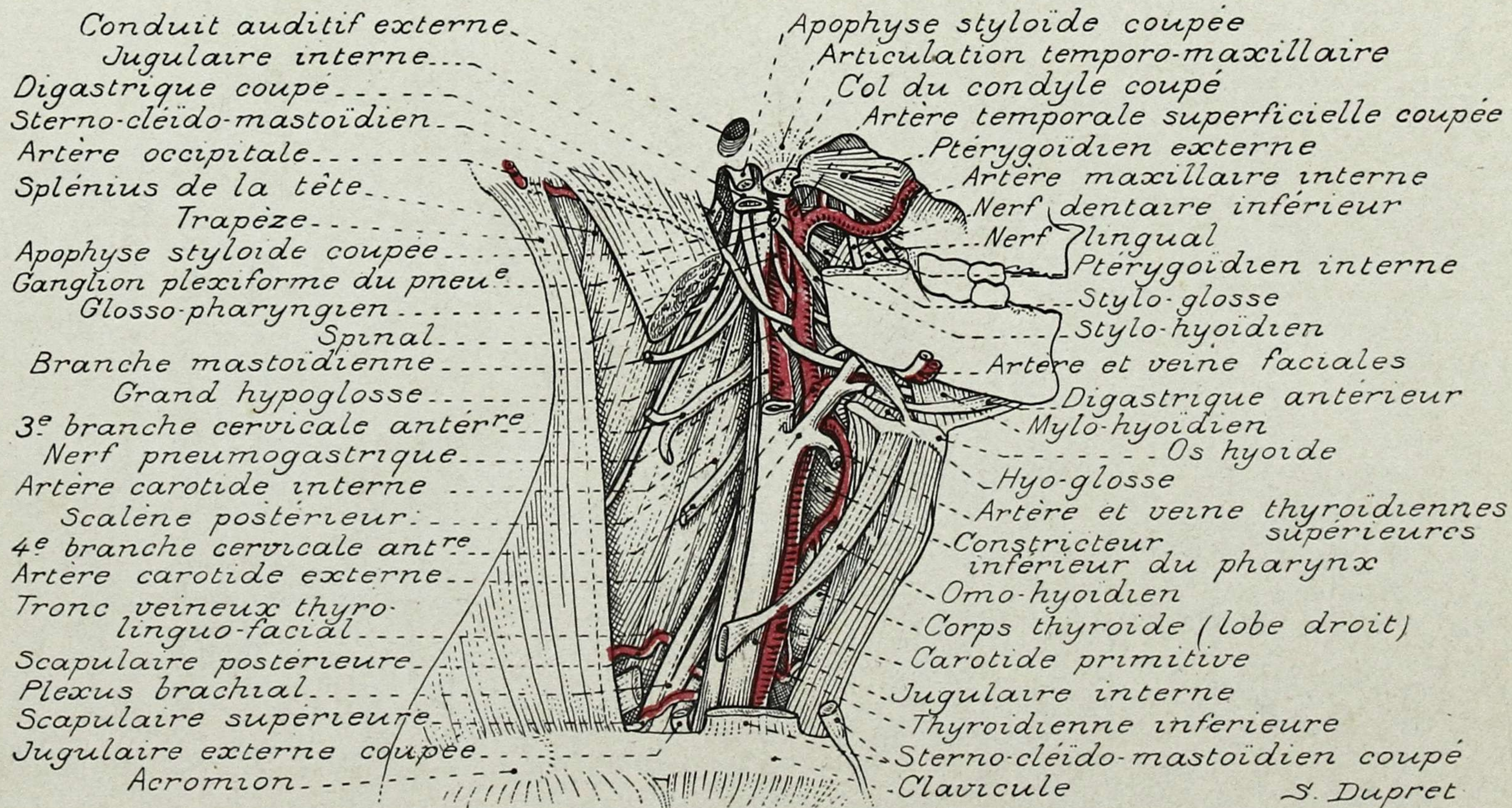


PLANCHE 137. - PAQUET VASCULO-NERVEUX DU COU

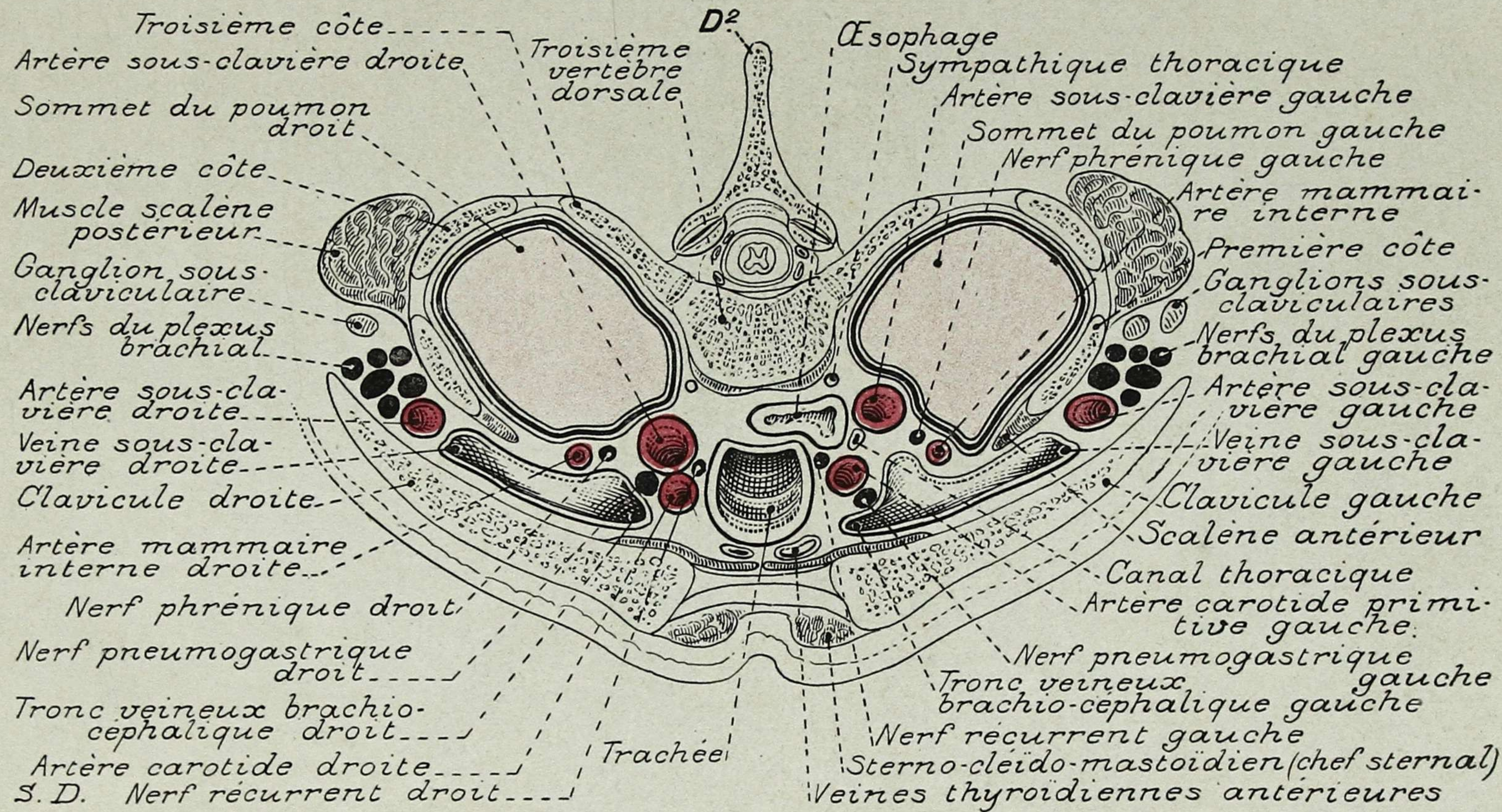
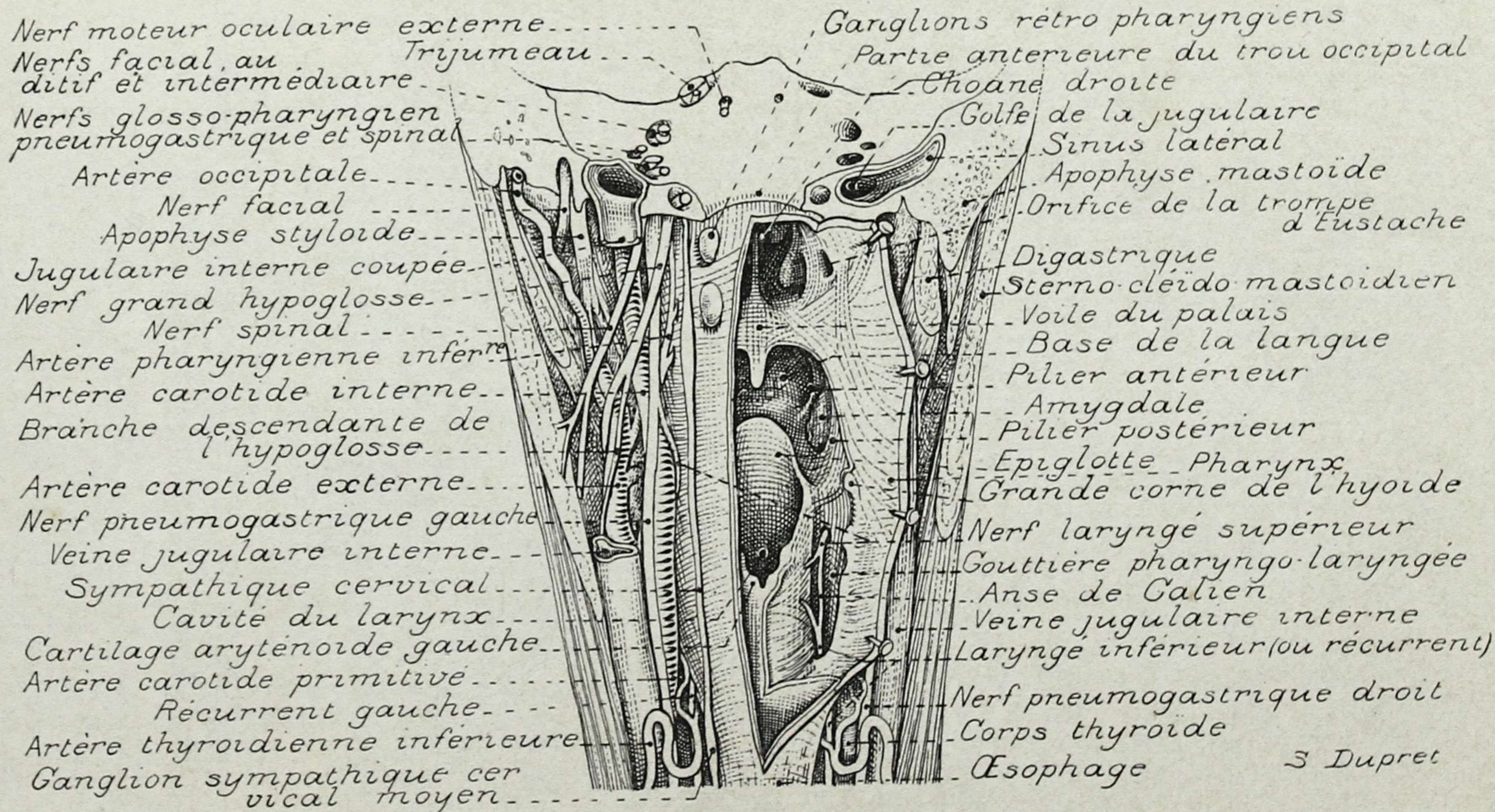


PLANCHE 138. - COUPE HORIZONTALE PAR LES CLAVICULES



S Dupret

PLANCHE 139. - PHARYNX ET SES RAPPORTS

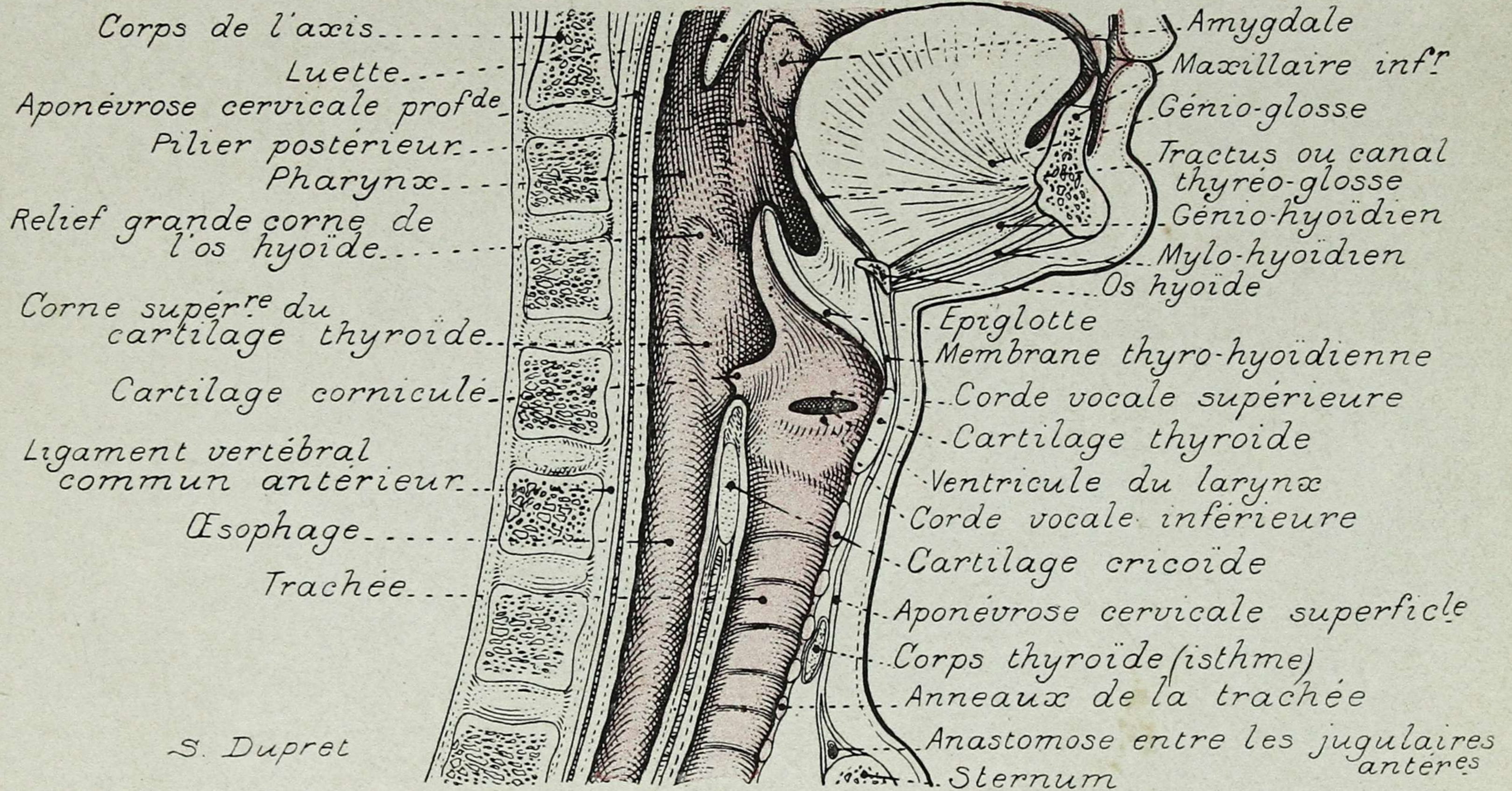


PLANCHE 140. - COUPE MÉDIANE DU COU

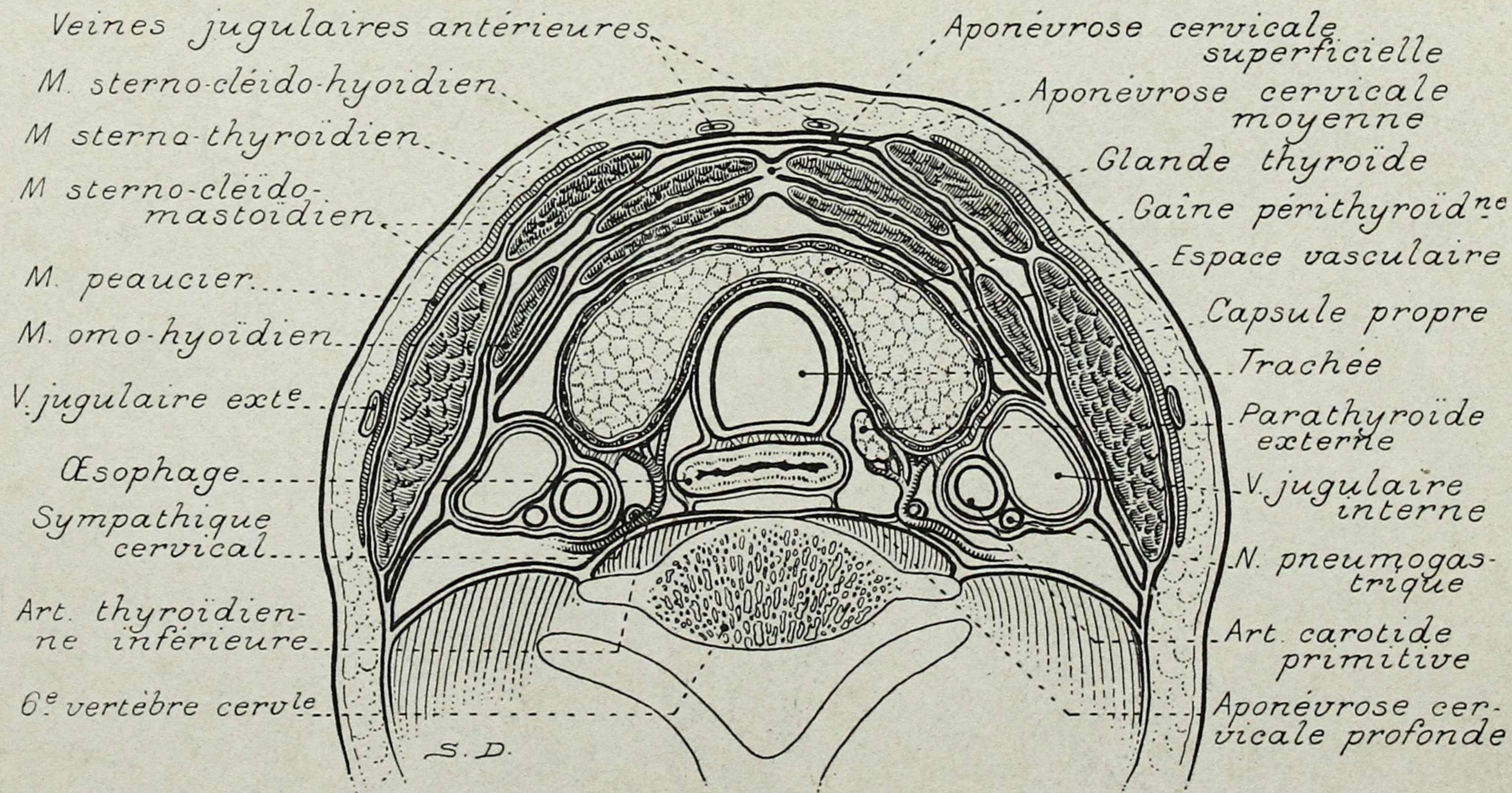


PLANCHE 141. - COUPE HORIZONTALE DU COU

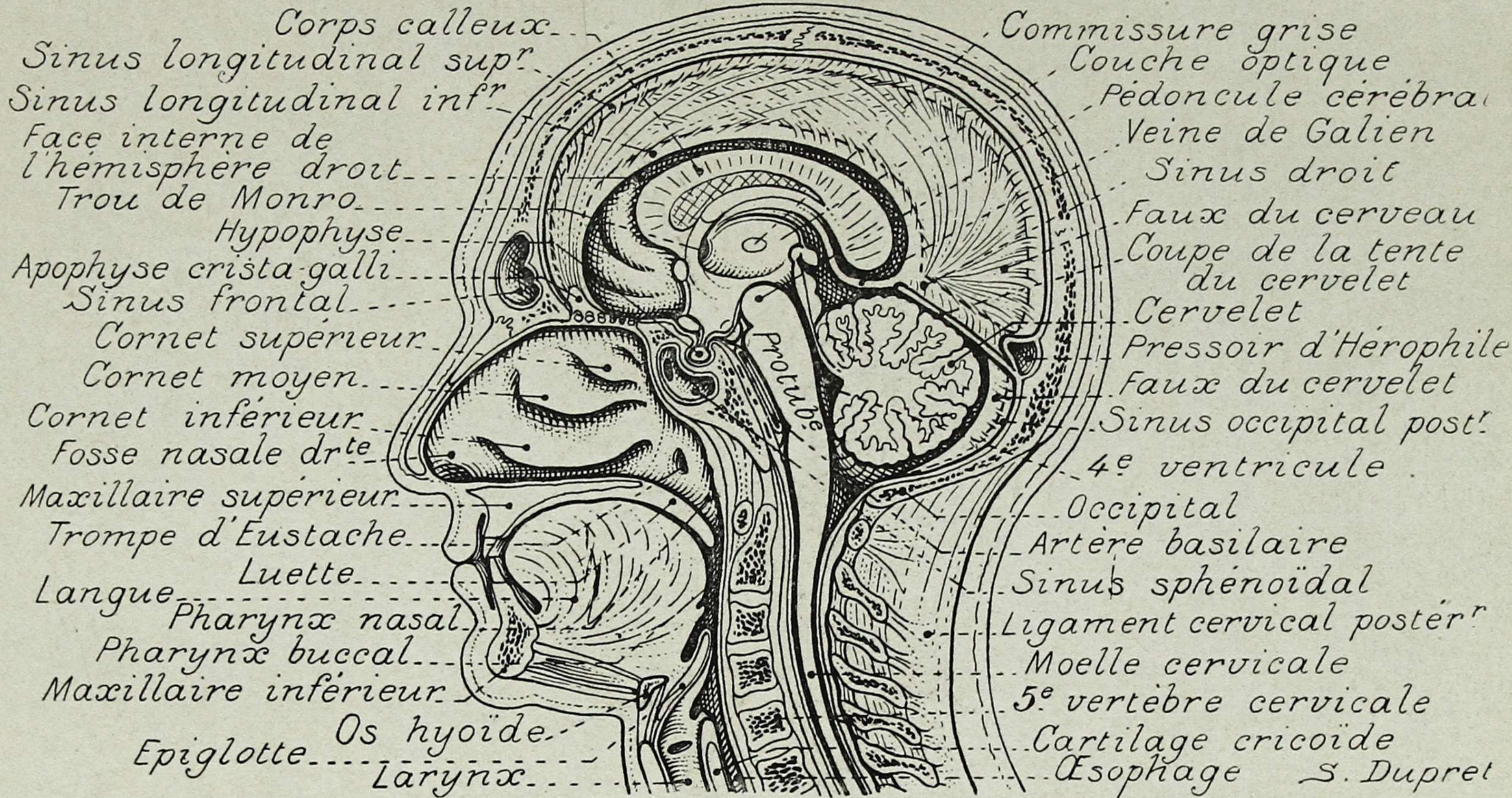


PLANCHE 142. - COUPE MÉDIANE DE LA TÊTE

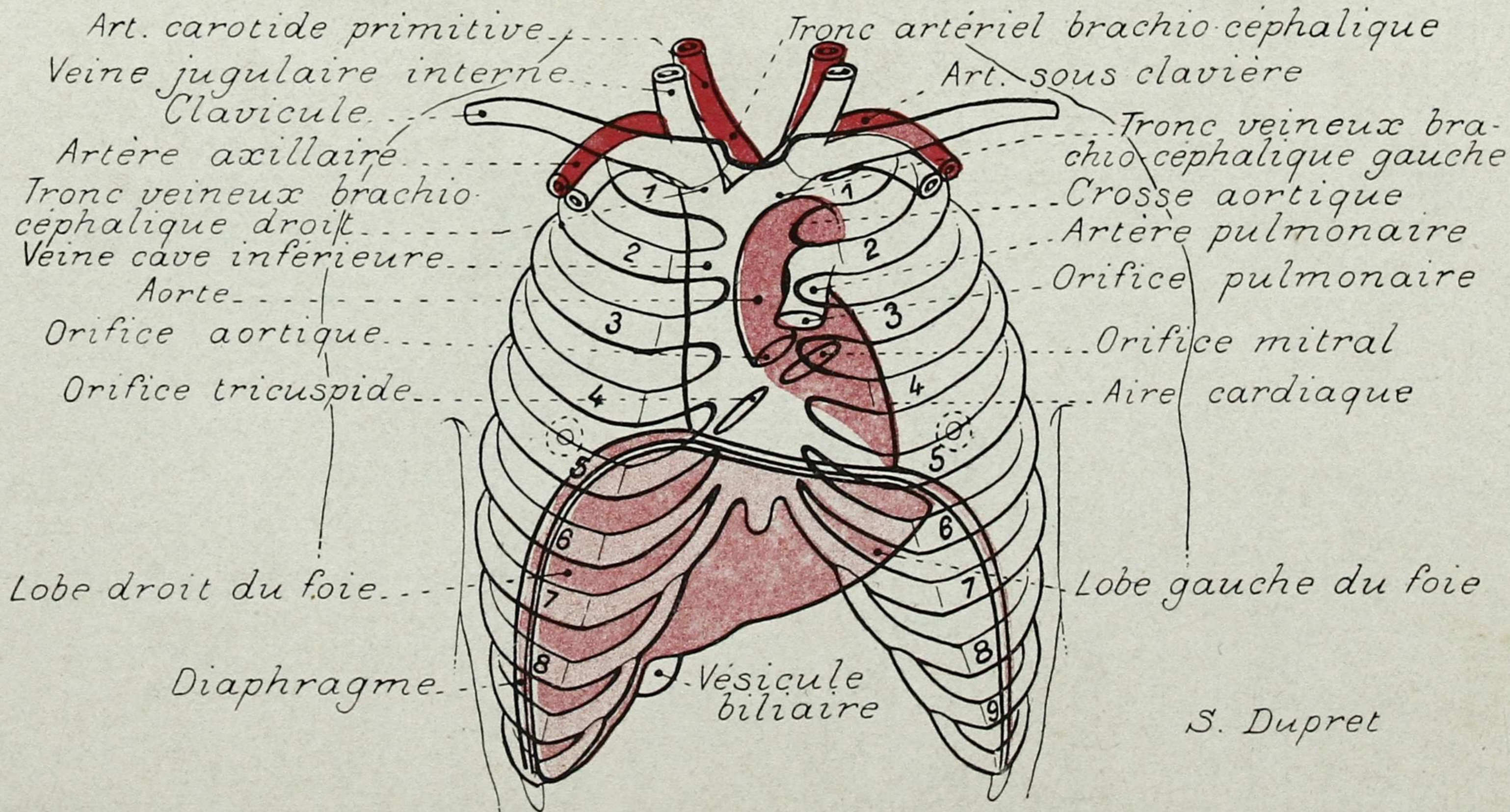


PLANCHE 143. - RAPPORTS DU CŒUR AVEC LA PAROI THORACIQUE

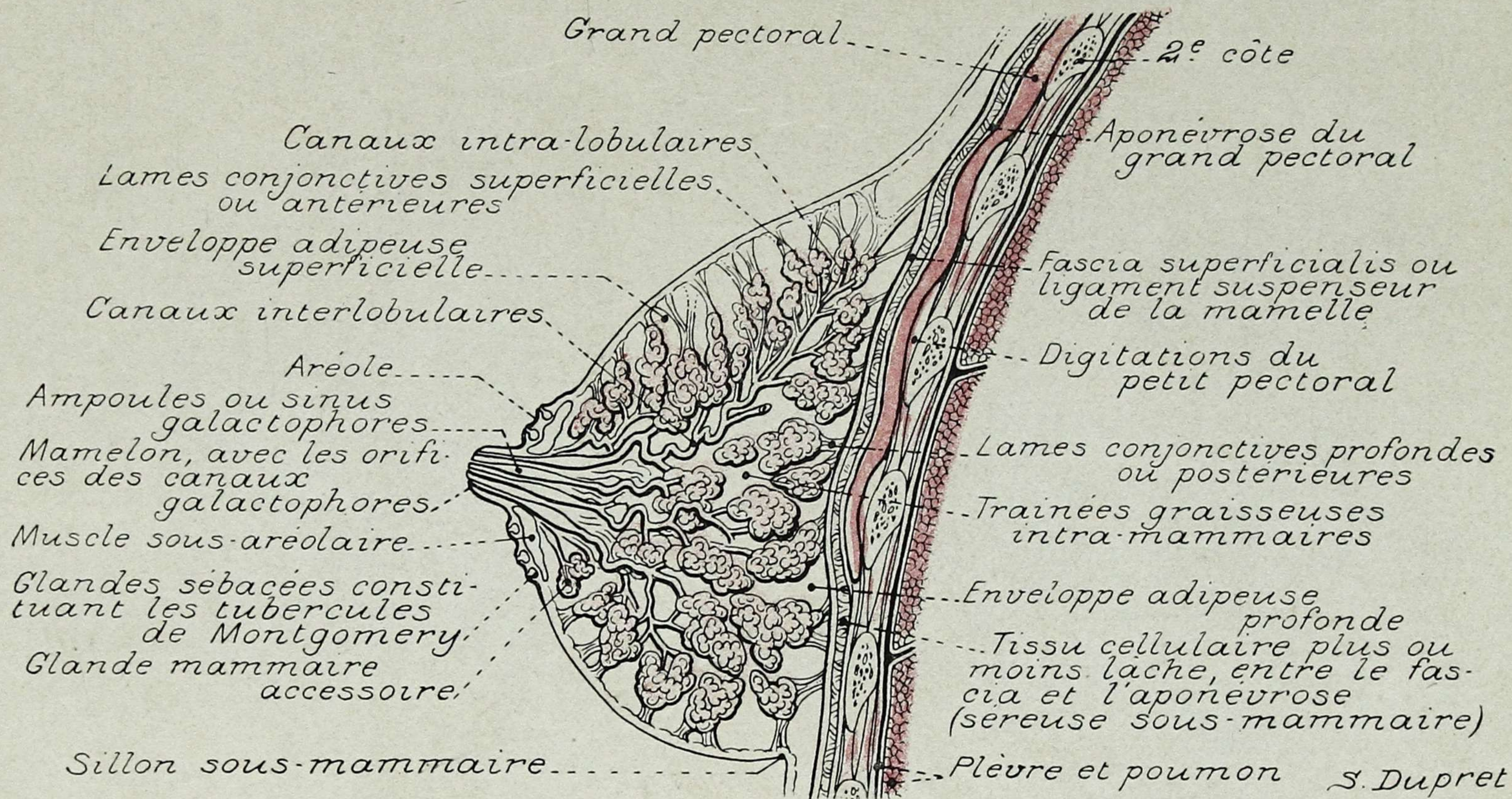


PLANCHE 144. - COUPE VERTICALE DE LA GLANDE MAMMAIRE

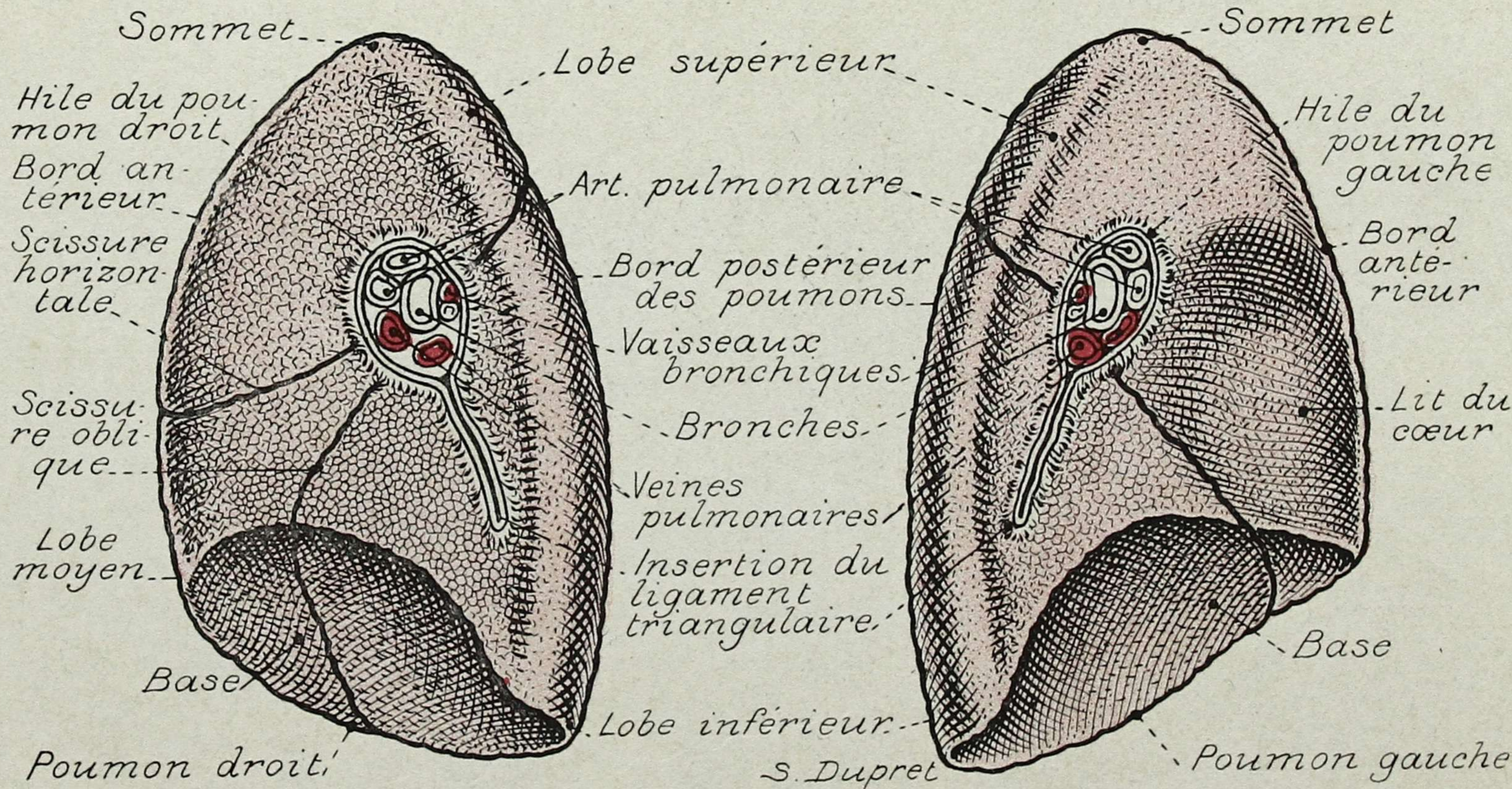


PLANCHE 145. - FACE INTERNE DES POUMONS

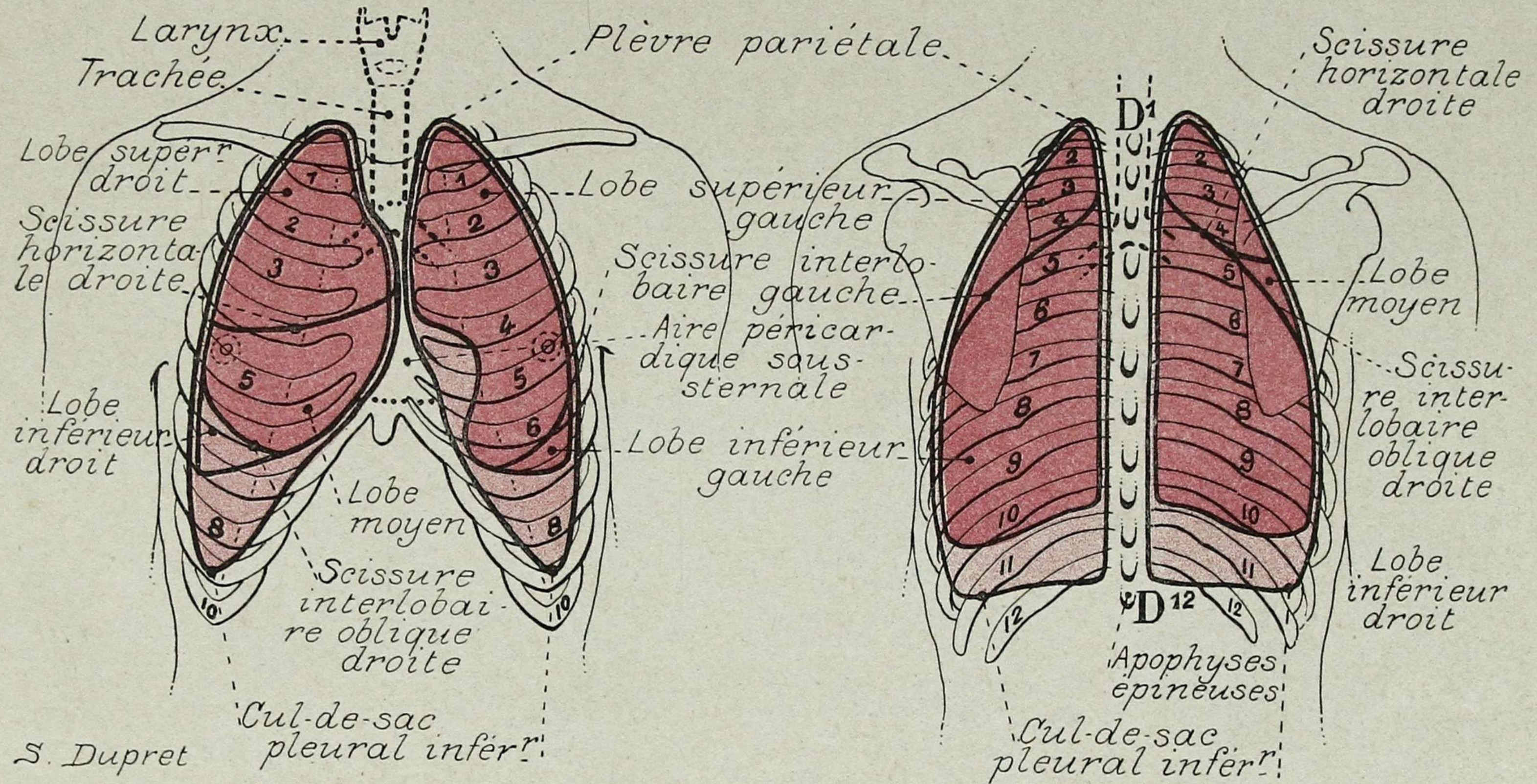


PLANCHE 146. - RAPPORTS DES POUMONS AVEC LA PAROI

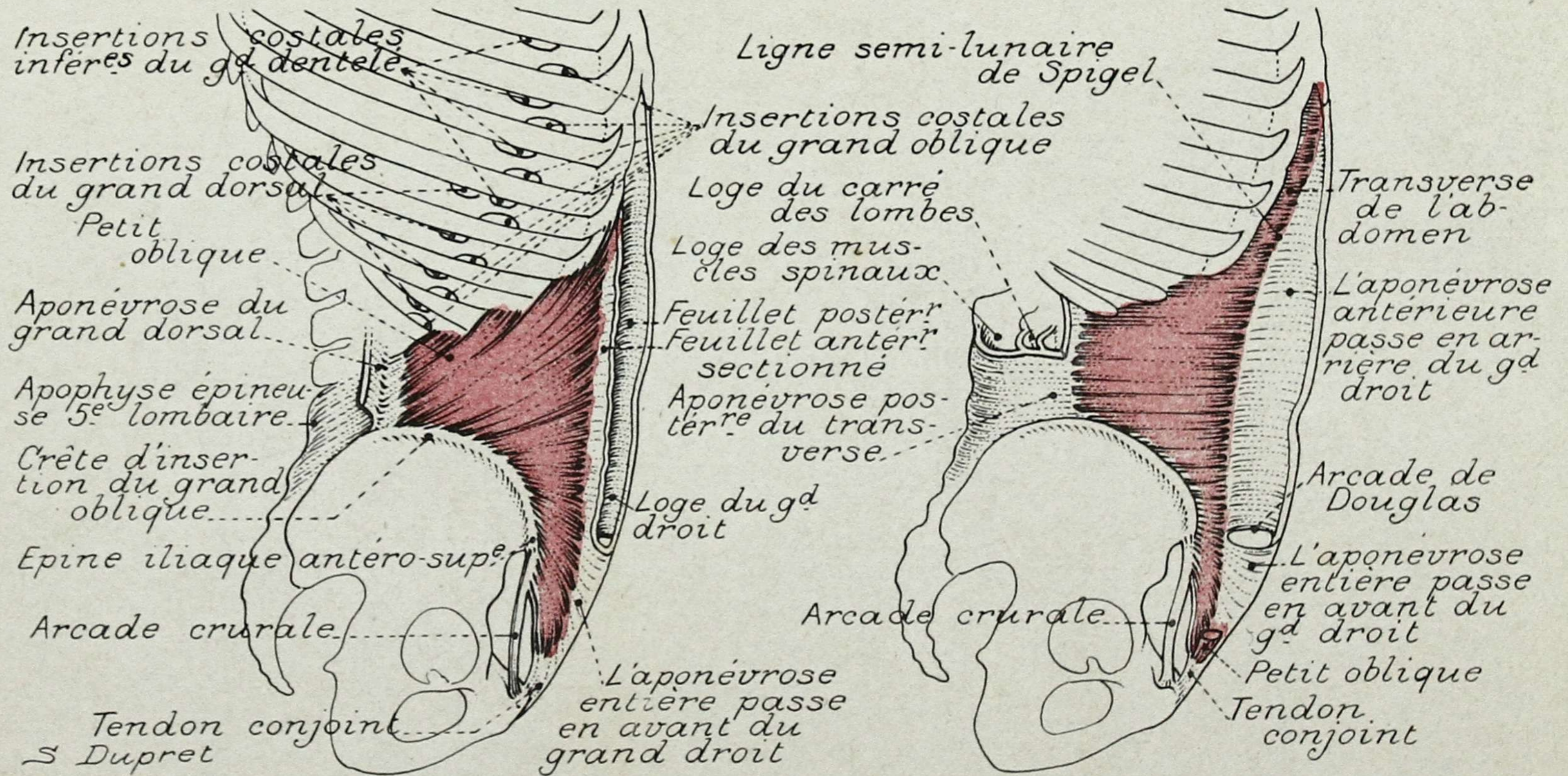
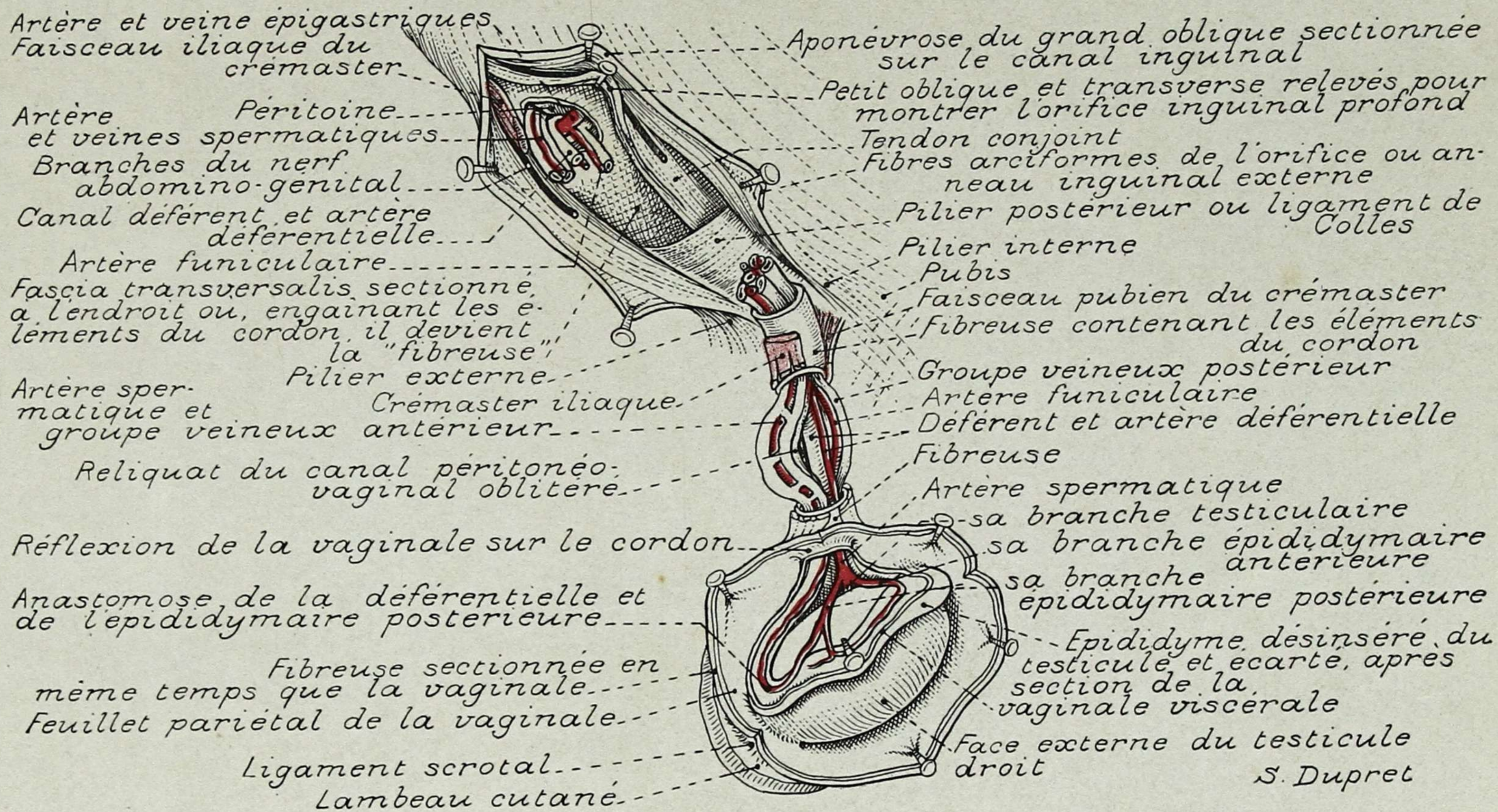


PLANCHE 147. - MUSCLES LATÉRAUX DU TRONC



S. Dupret

PLANCHE 148. - LE CANAL INGUINAL

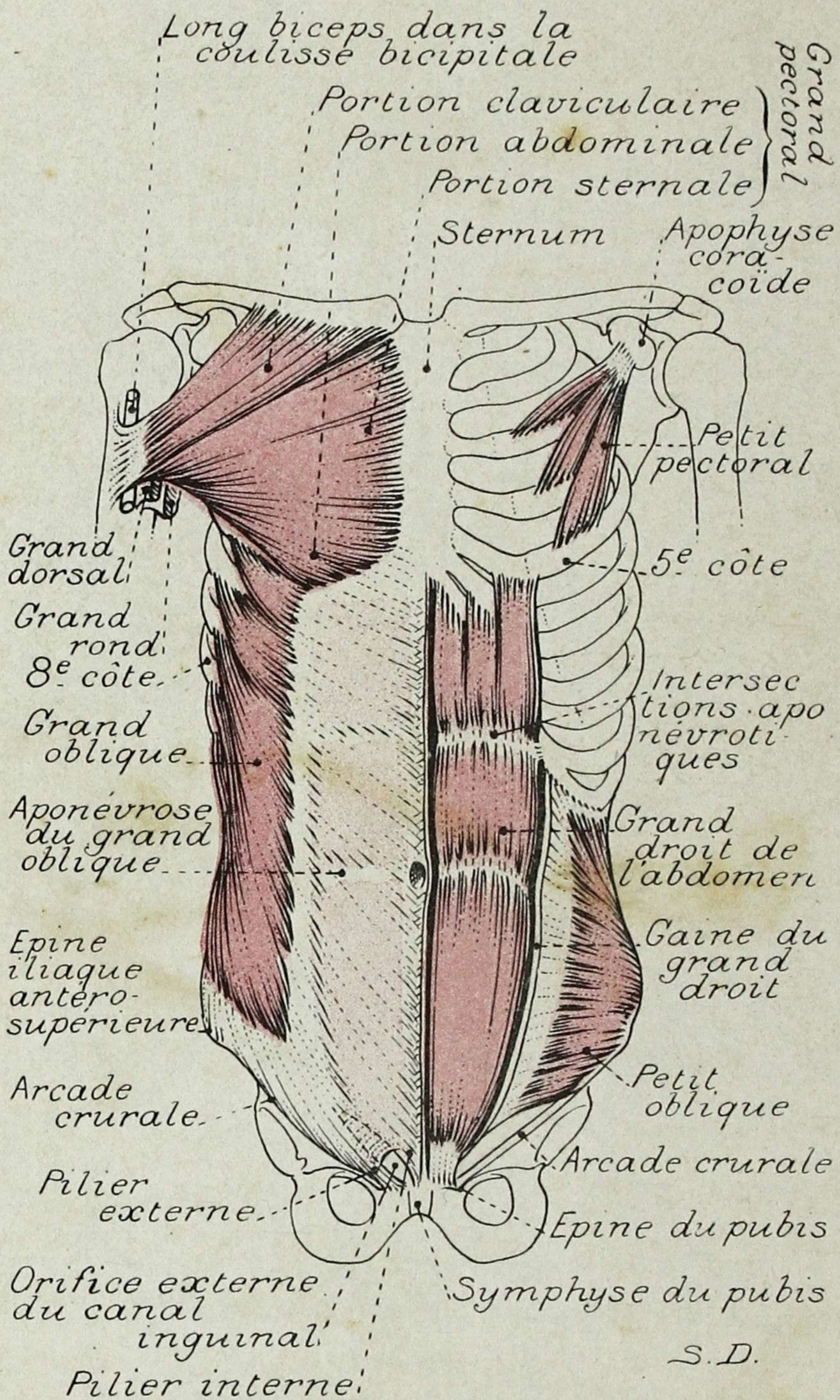


PLANCHE 149. - MUSCLES ANTÉRIEURS DU TRONC

GIL J. GIL M. D.

CIRUJANO
MEDELLIN

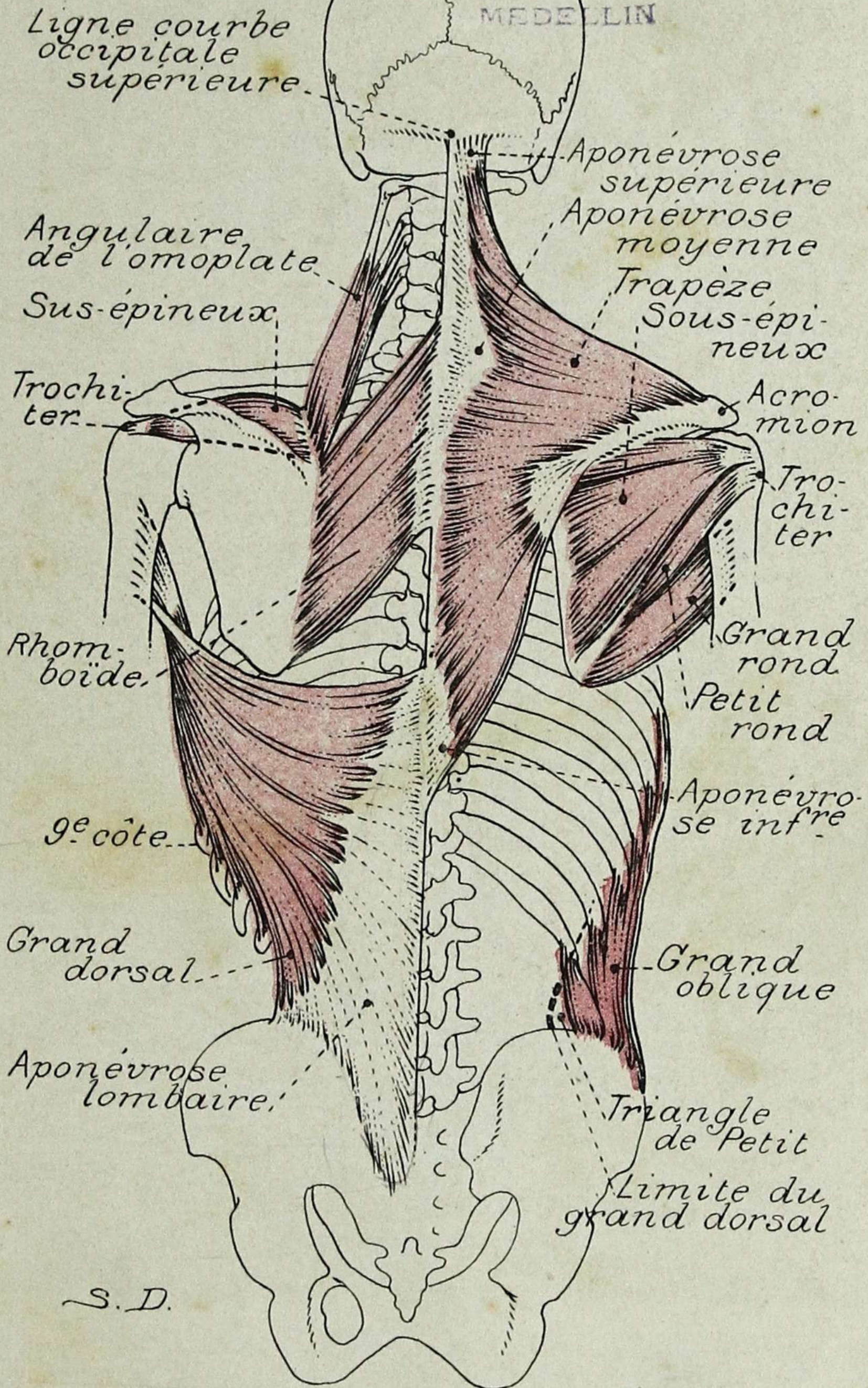


PLANCHE 150. - MUSCLES POSTÉRIEURS DU TRONC

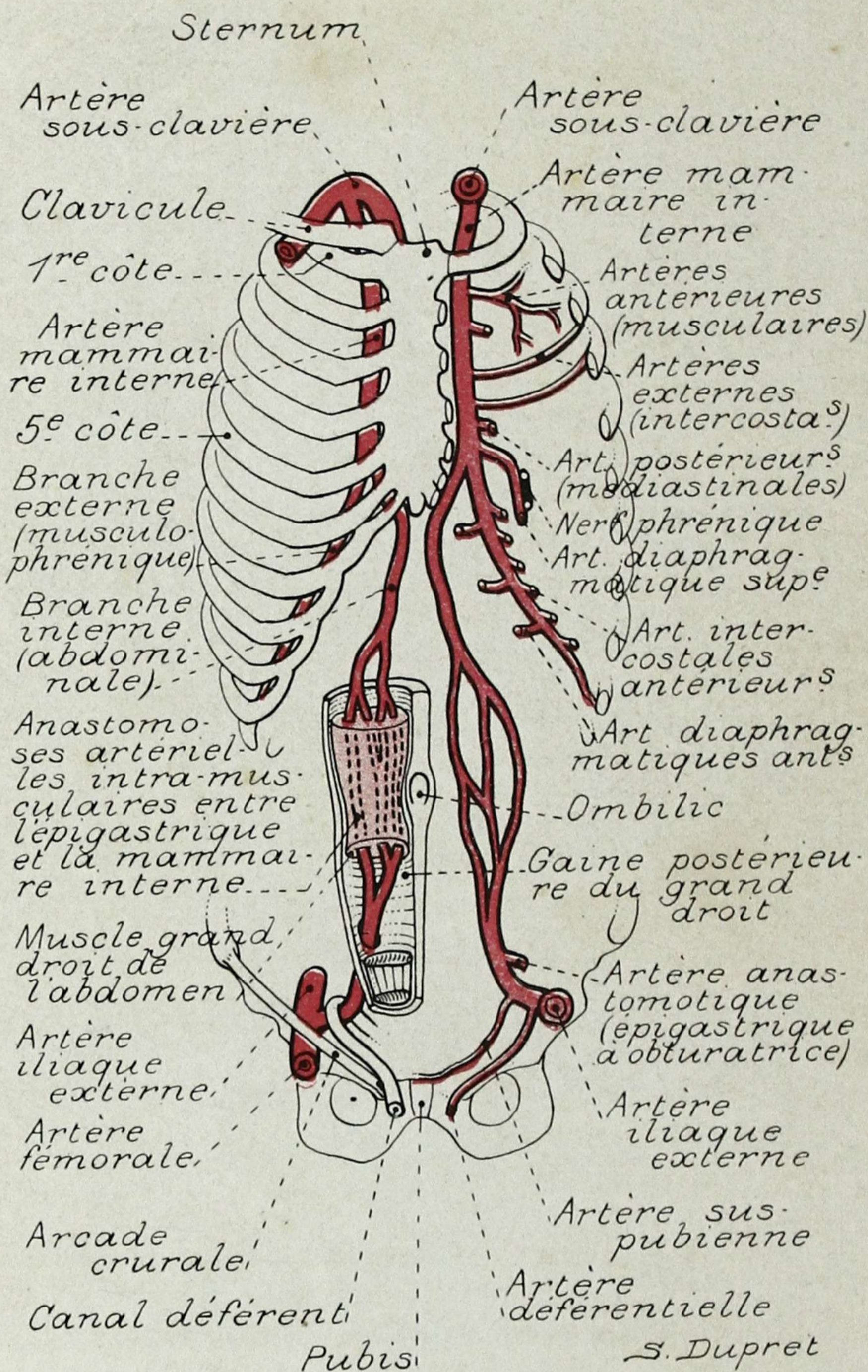
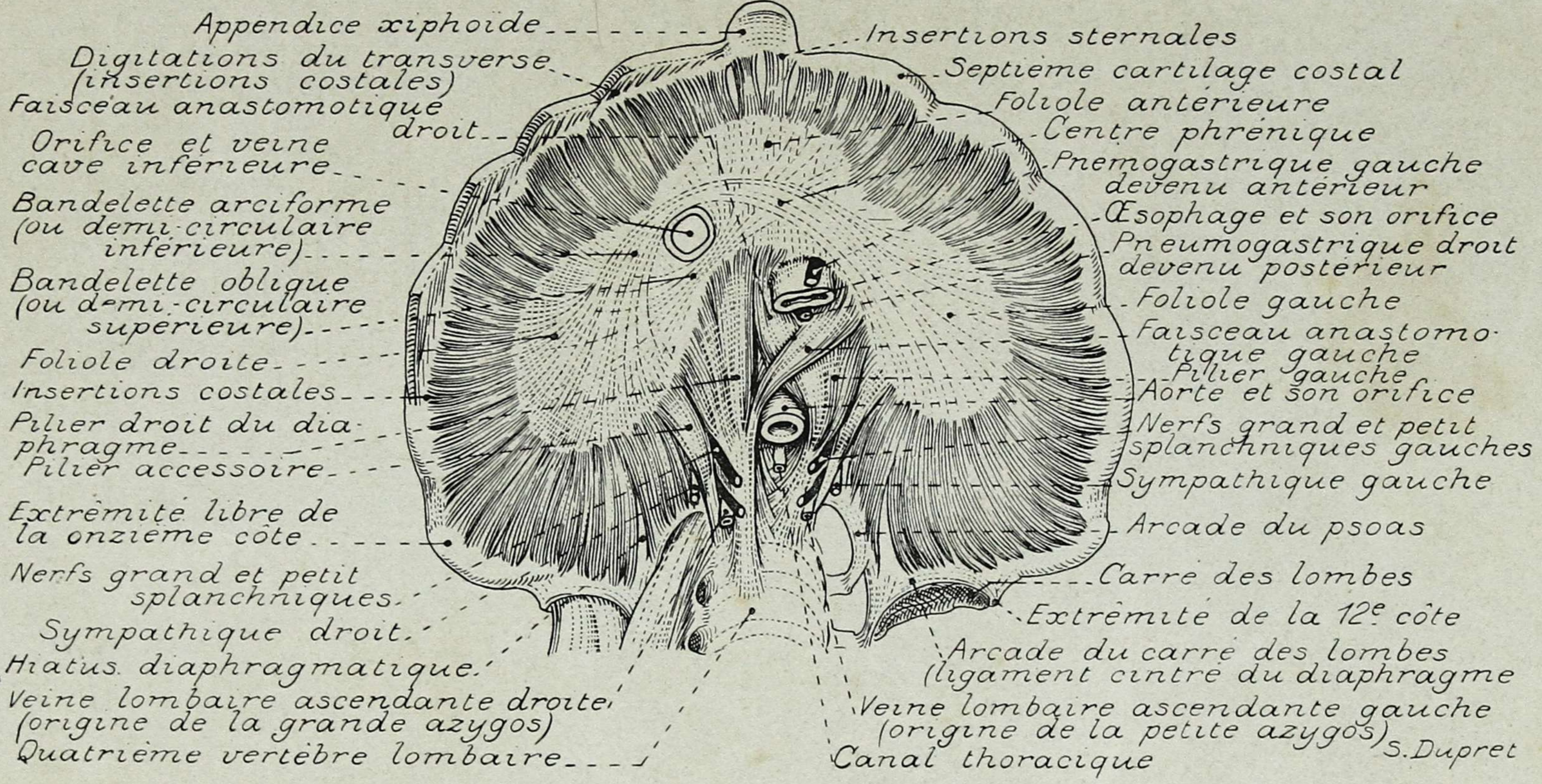


PLANCHE 151. - ARTÈRES MAMMAIRES INTERNES ET ÉPIGASTRIQUES



BIBLIOTECA MEDICA U. de A. II

PLANCHE 152. - DIAPHRAGME (FACE INFÉRIEURE)

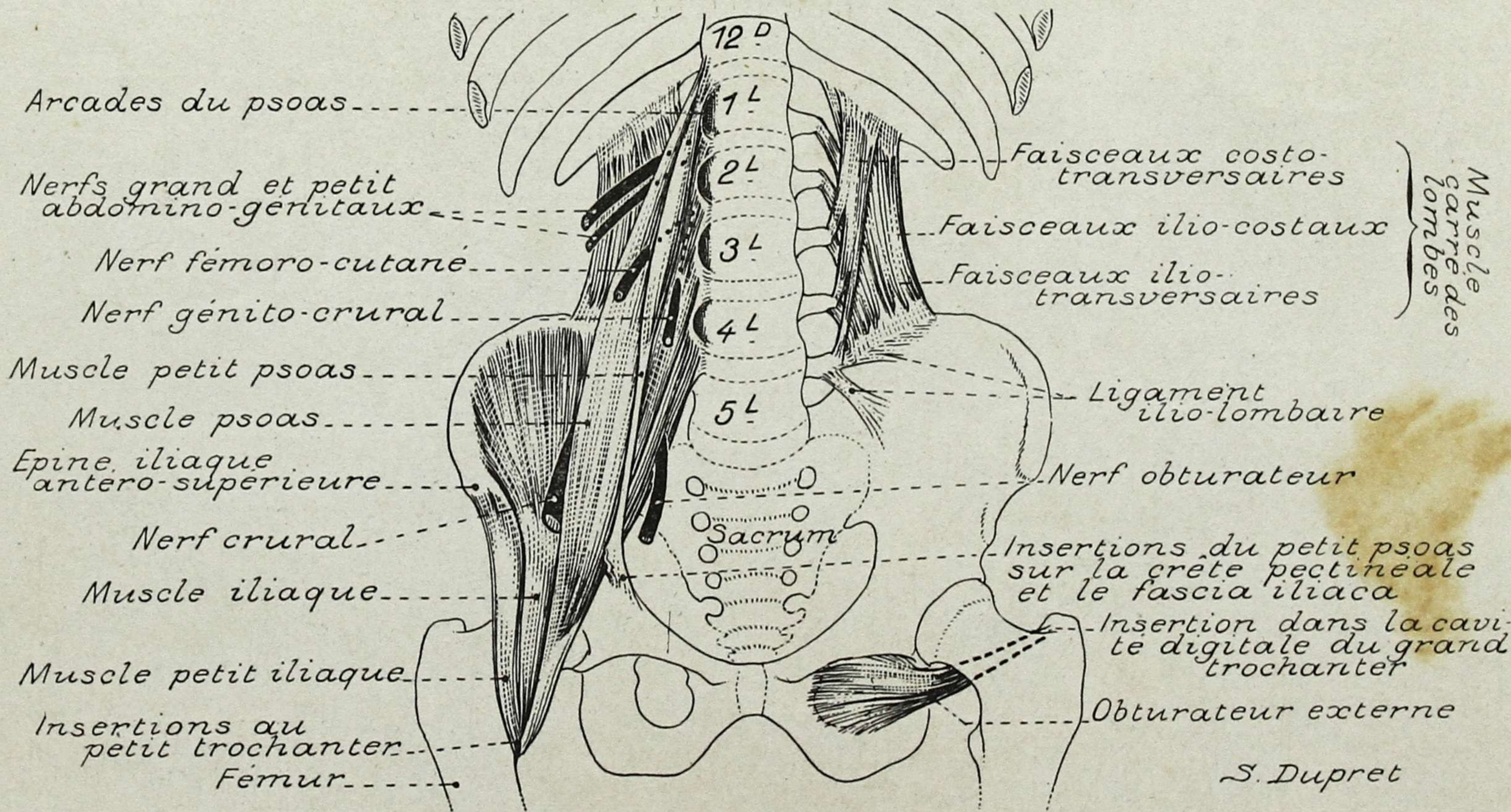


PLANCHE 153. - MUSCLES DU BASSIN

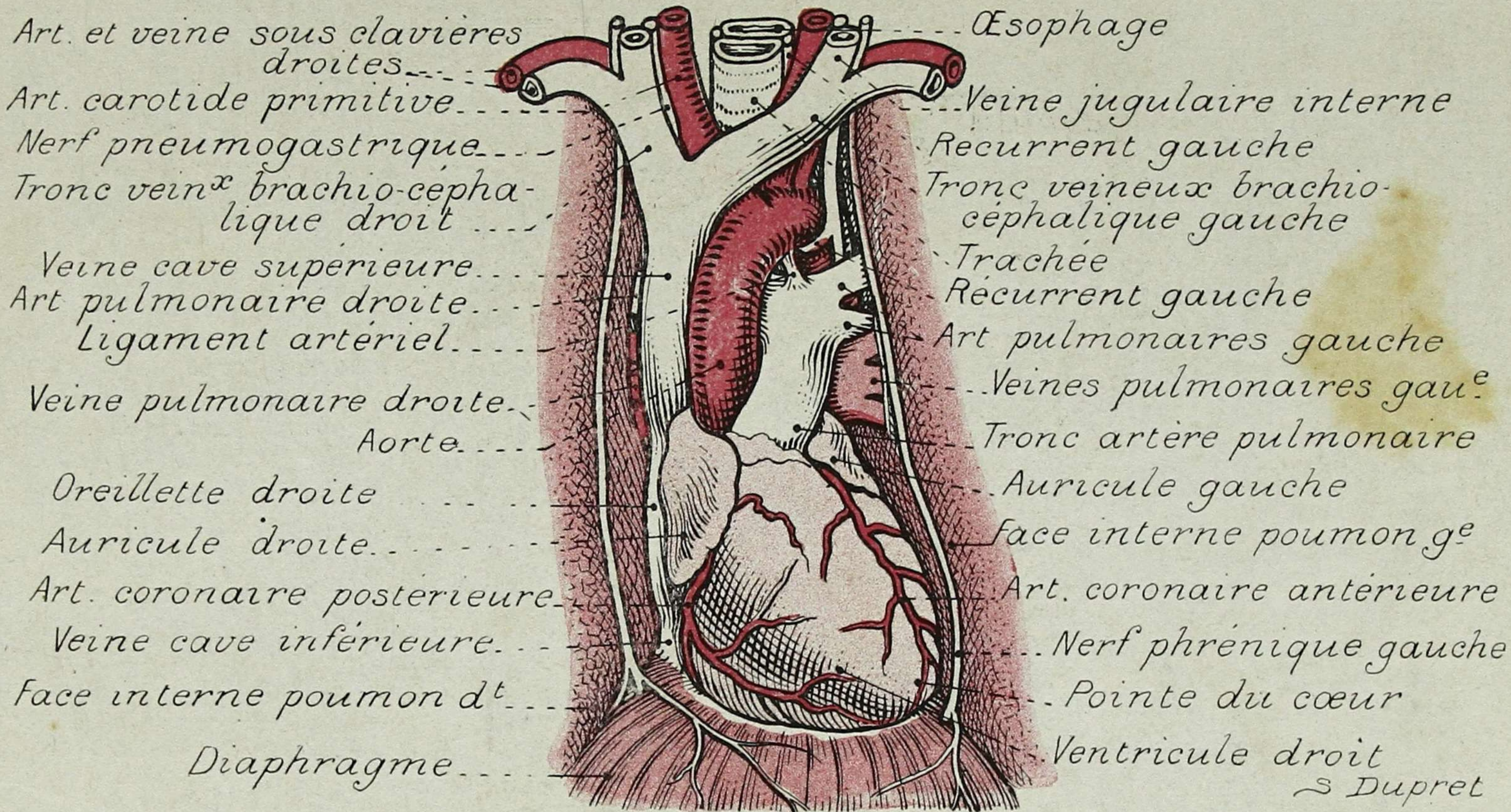


PLANCHE 154. - CONTENU DU MÉDIASTIN (FACE ANTÉRIEURE)

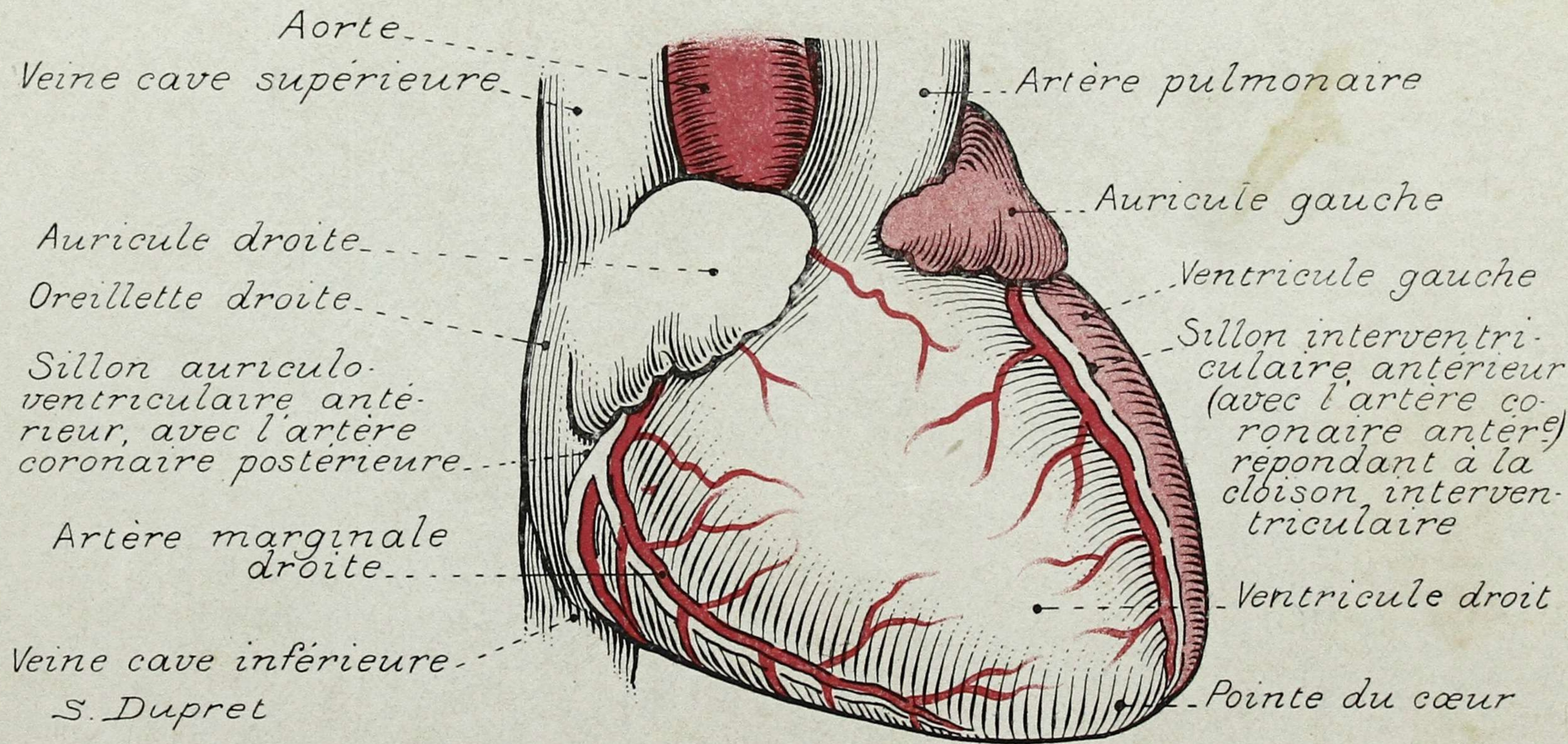


PLANCHE 155. - CŒUR (FACE ANTÉRIEURE)

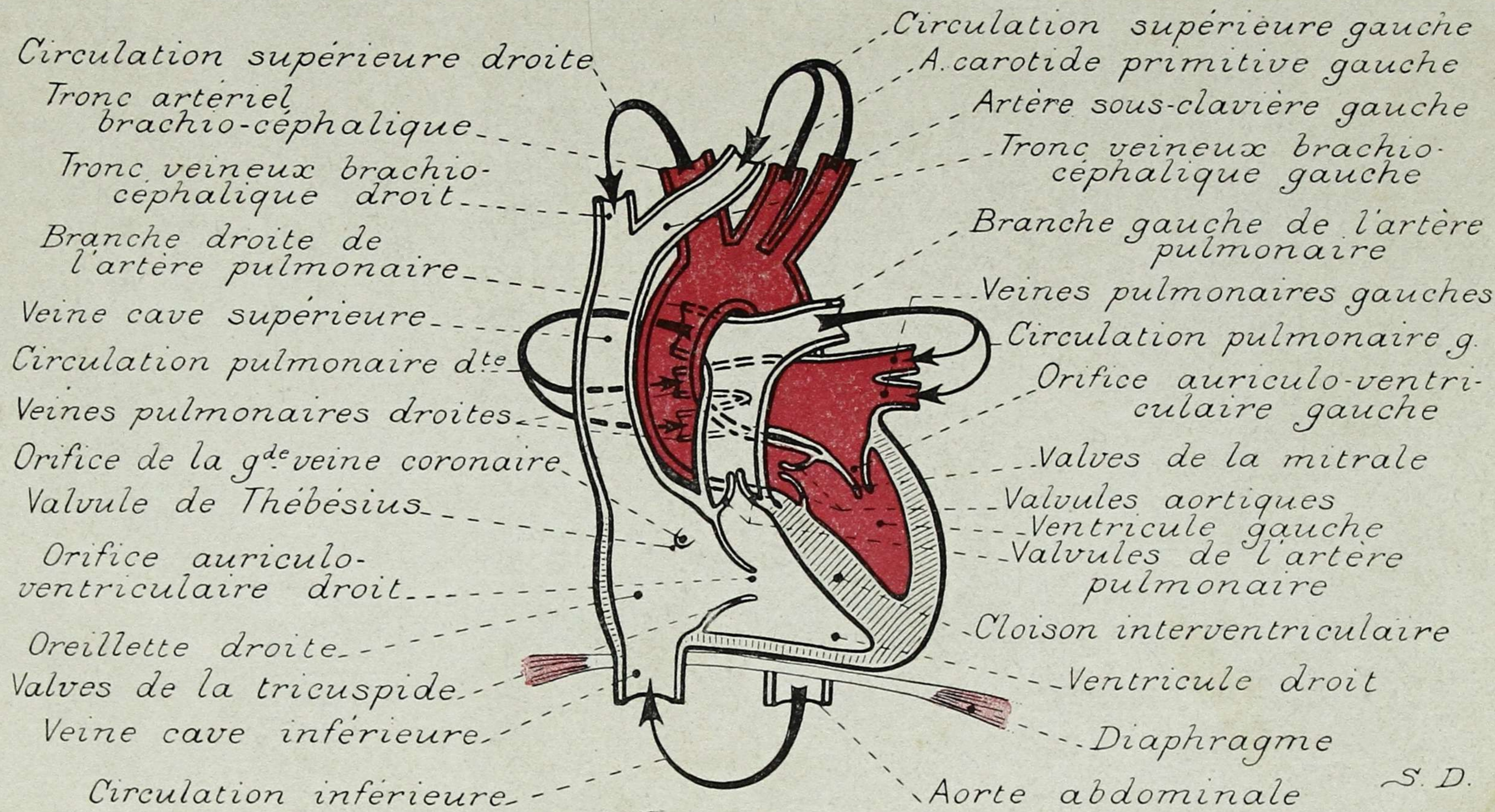


PLANCHE 156. - SCHÉMA DE LA CIRCULATION

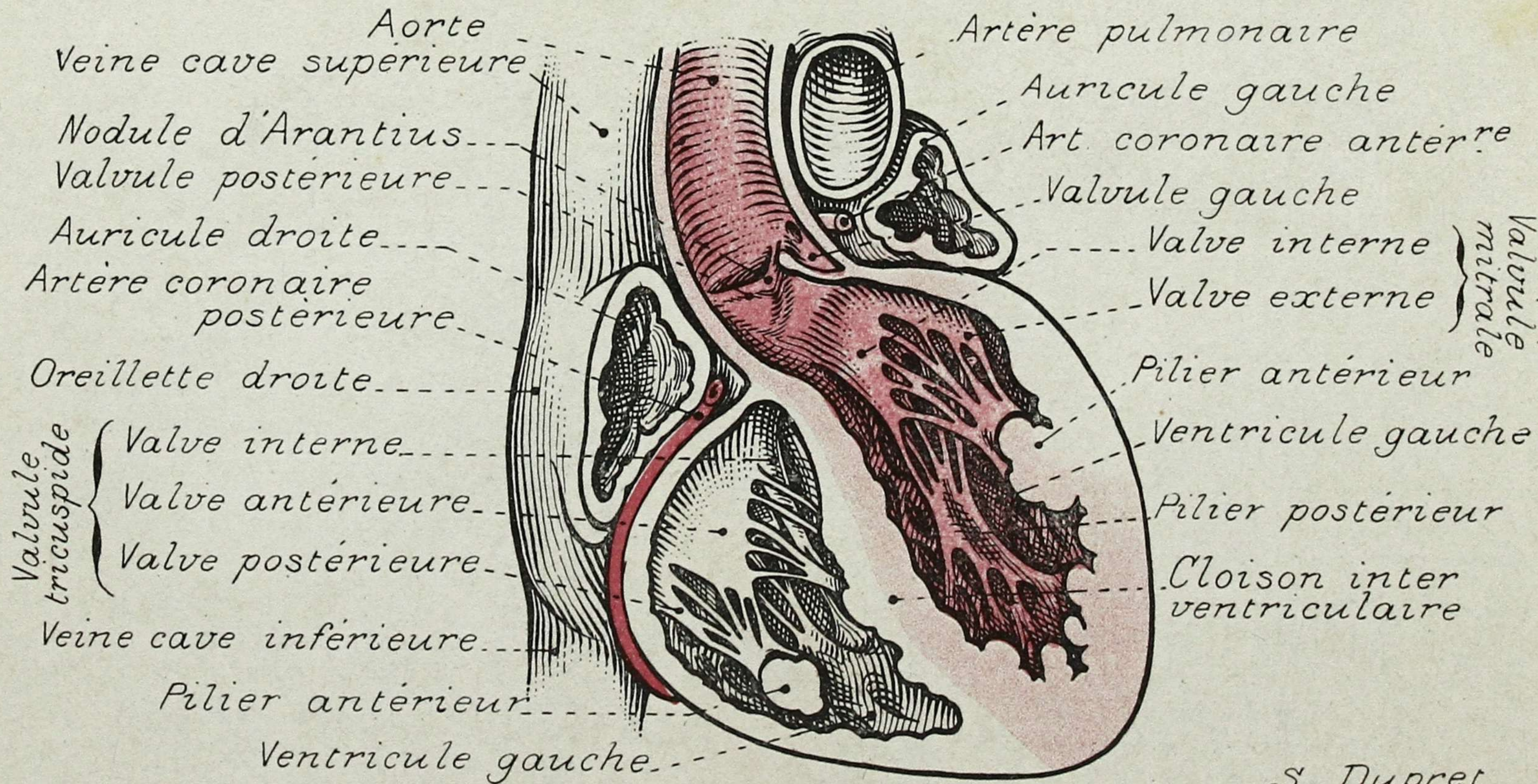


PLANCHE 157. - COUPE FRONTALE DU CŒUR

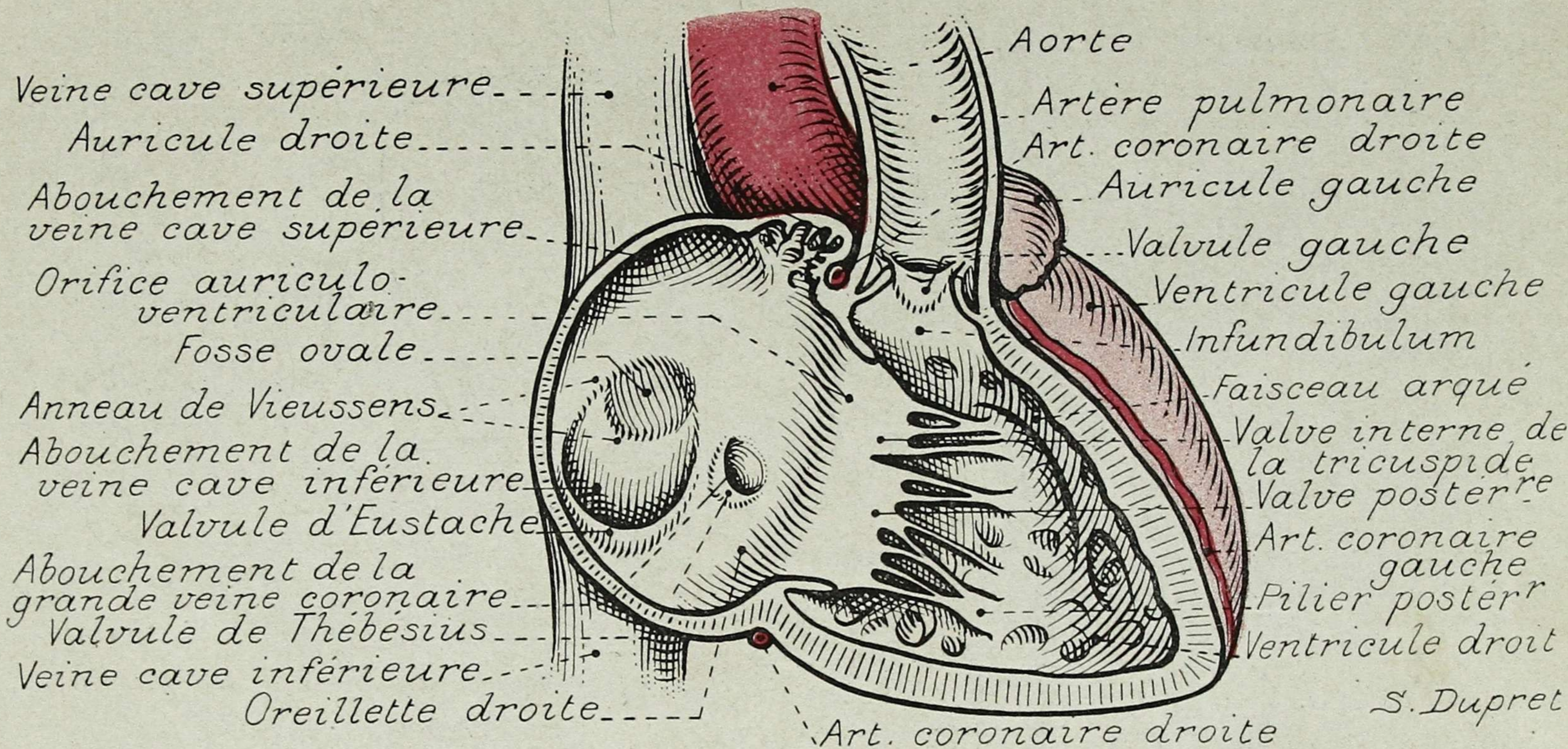


PLANCHE 158 .- CŒUR DROIT OUVERT

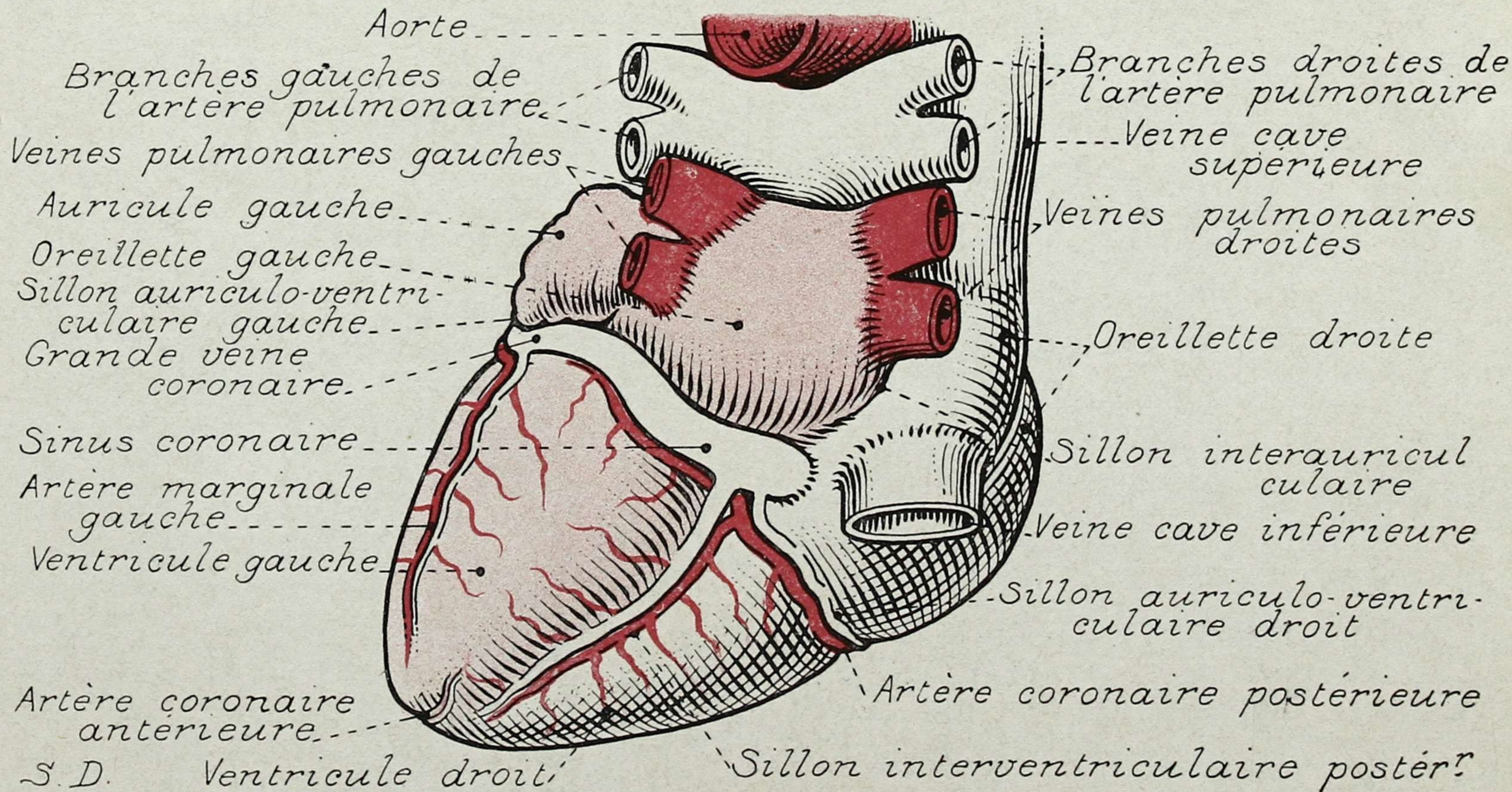


PLANCHE 159. - CŒUR (FACE POSTÉRIURE)

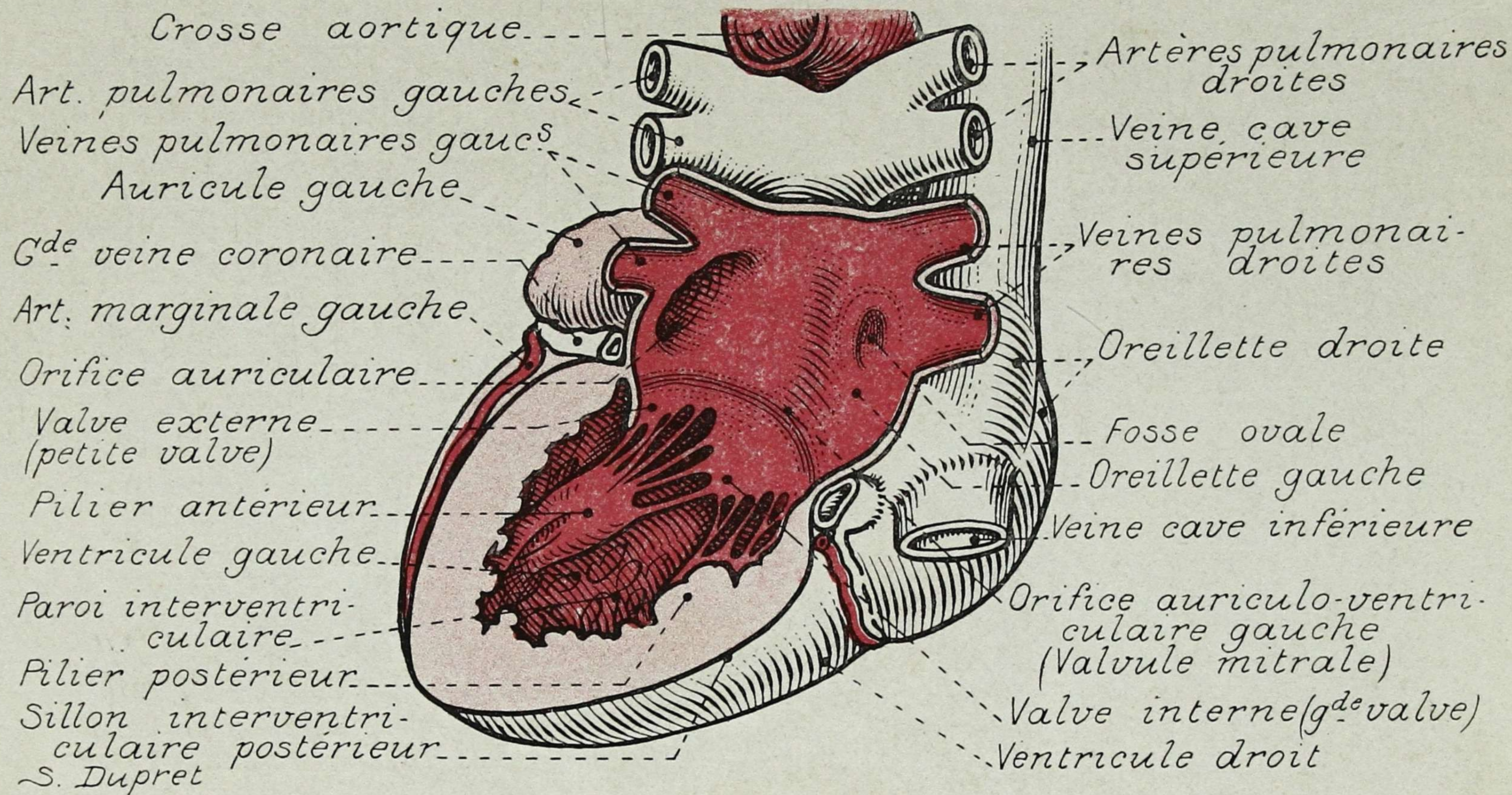


PLANCHE 160. — CŒUR GAUCHE OUVERT

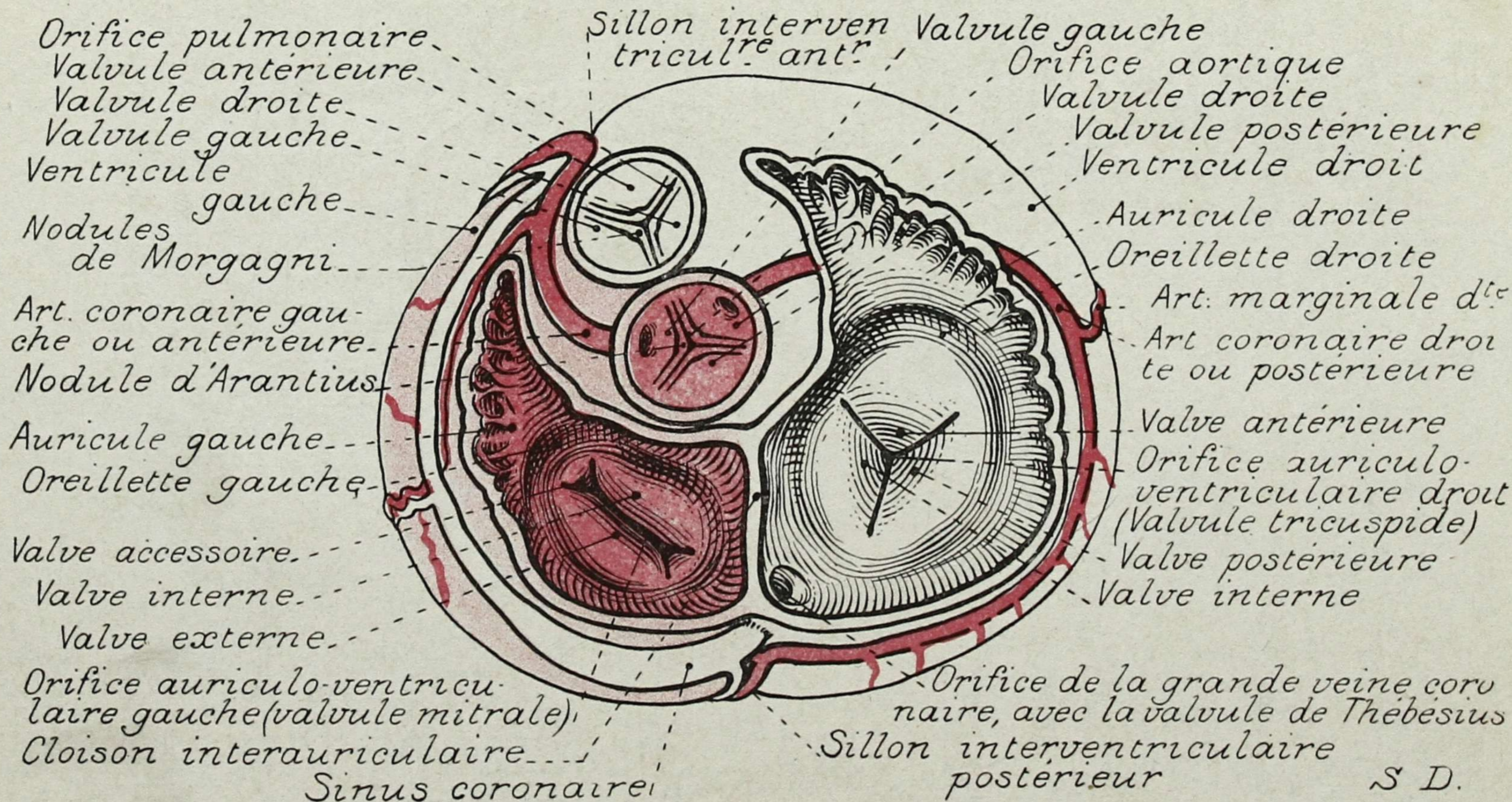


PLANCHE 161. - ORIFICES DE LA BASE DU CŒUR

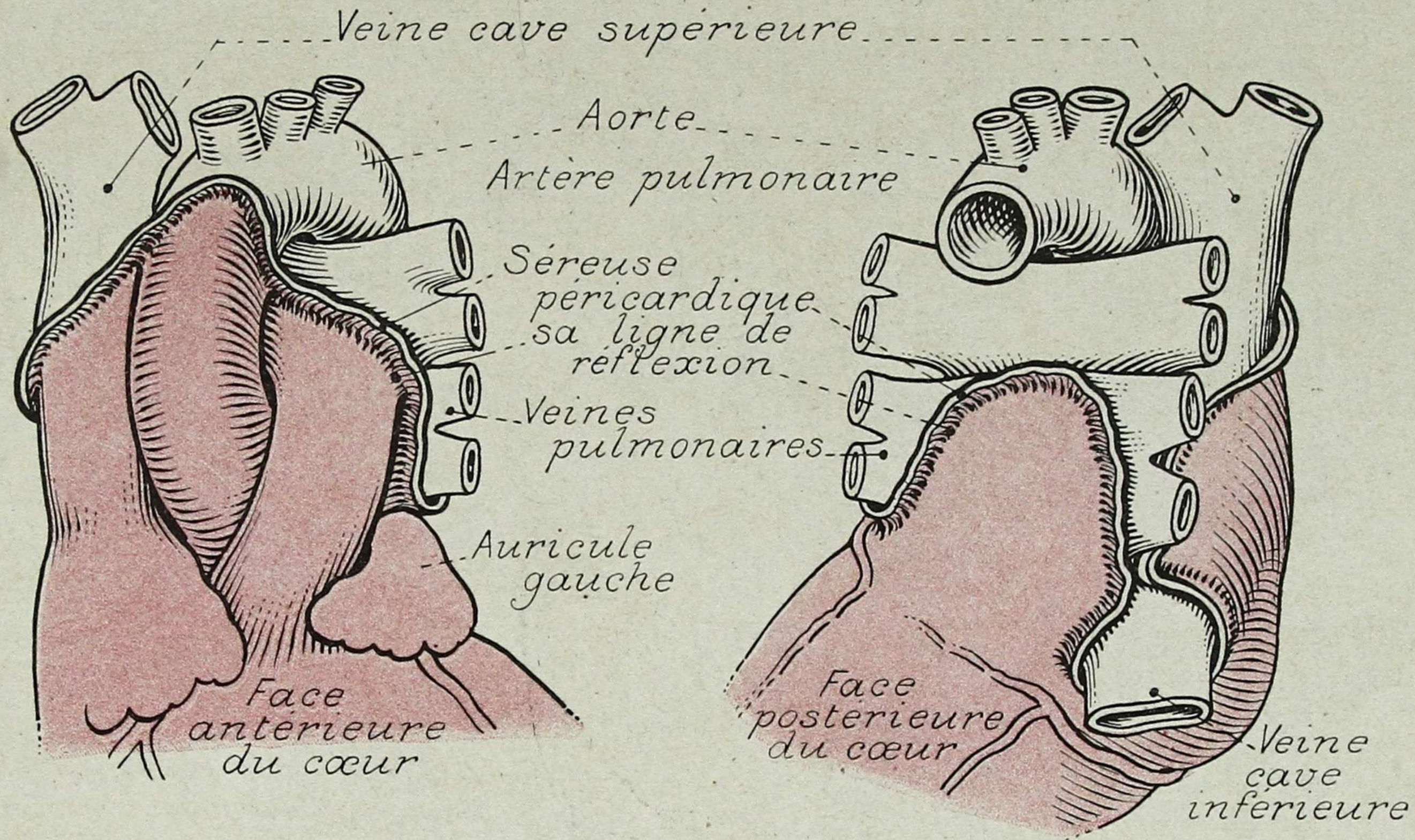


PLANCHE 162. - LA SÉREUSE PÉRICARDIQUE

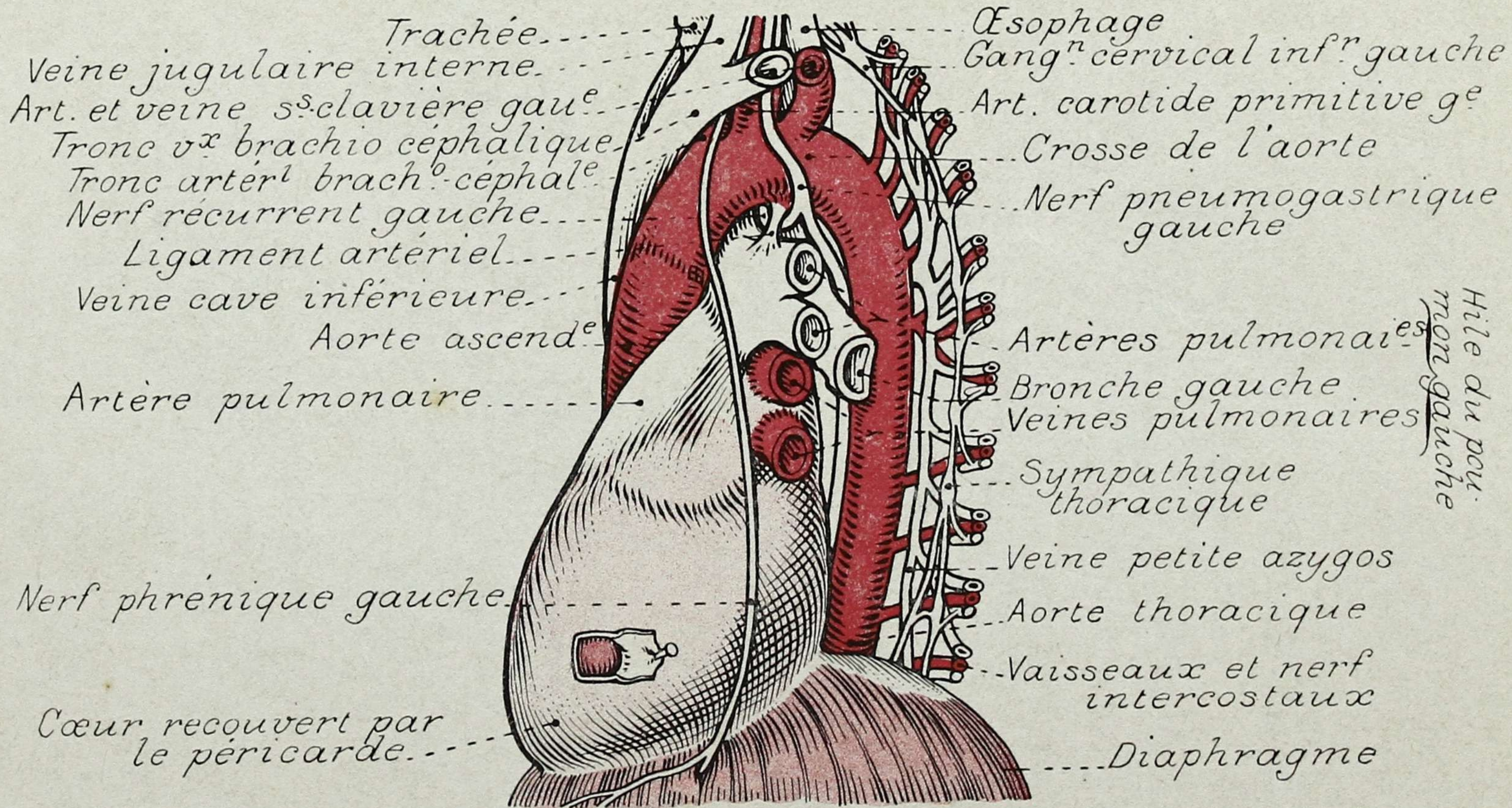


PLANCHE 163. - CONTENU DU MÉDIASTIN (FACE GAUCHE)

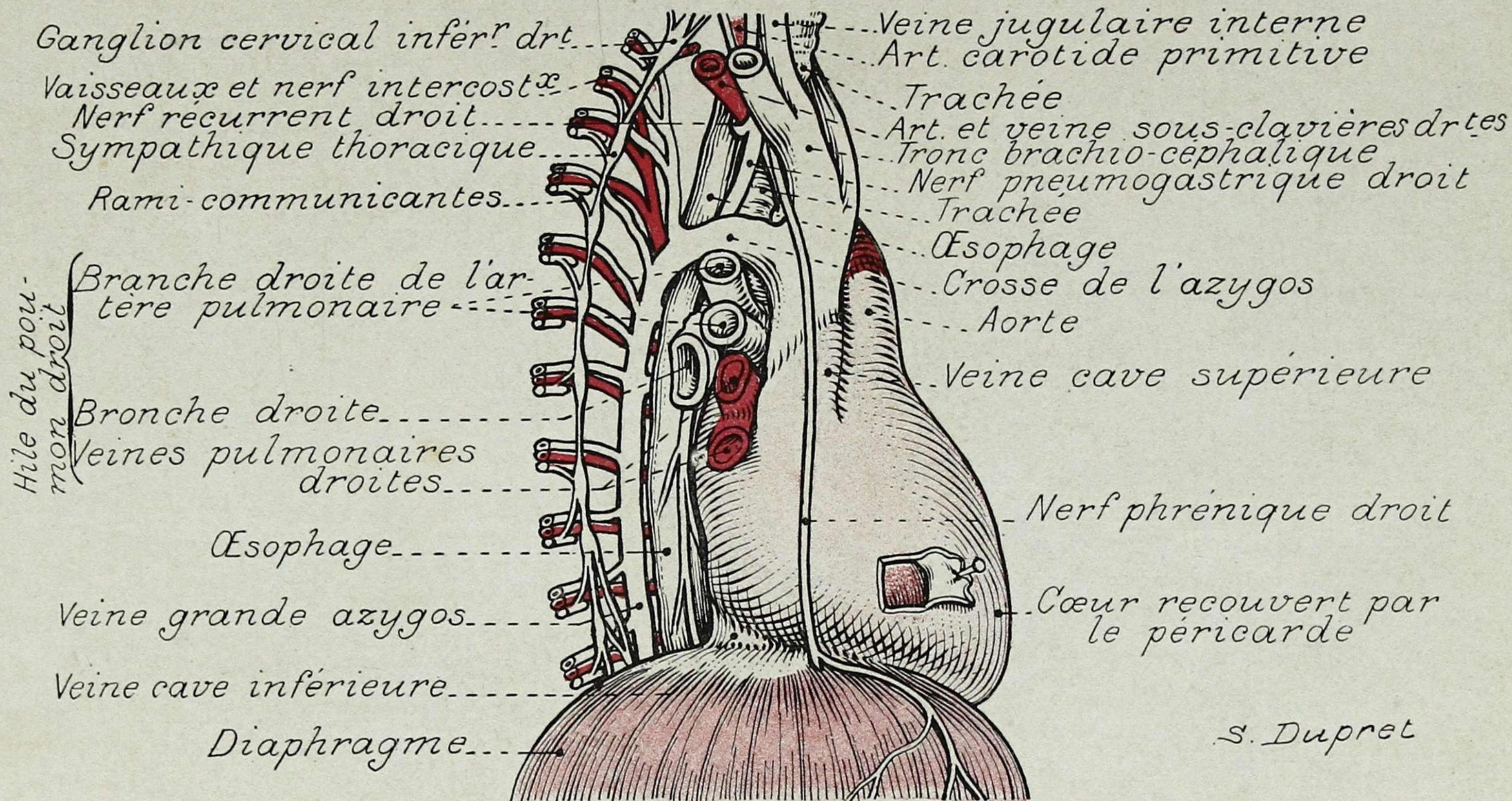


PLANCHE 164. - CONTENU DU MÉDIASTIN (FACE DROITE)

Ganglion cervical inf^r gauche

Face interne du
poumon gauche

Crosse de l'aorte

Vaisseaux et nerf
intercostaux gauches

Veine petite azygos

Aorte thoracique

Chaîne ganglionnaire
gauche

1^e artère lombaire

Œsophage

Face interne du
poumon droit

Abouchement de la
petite azygos

Chaîne ganglionnaire
sympathique thoracique

Veine grande azygos

Canal thoracique

S. Dupret

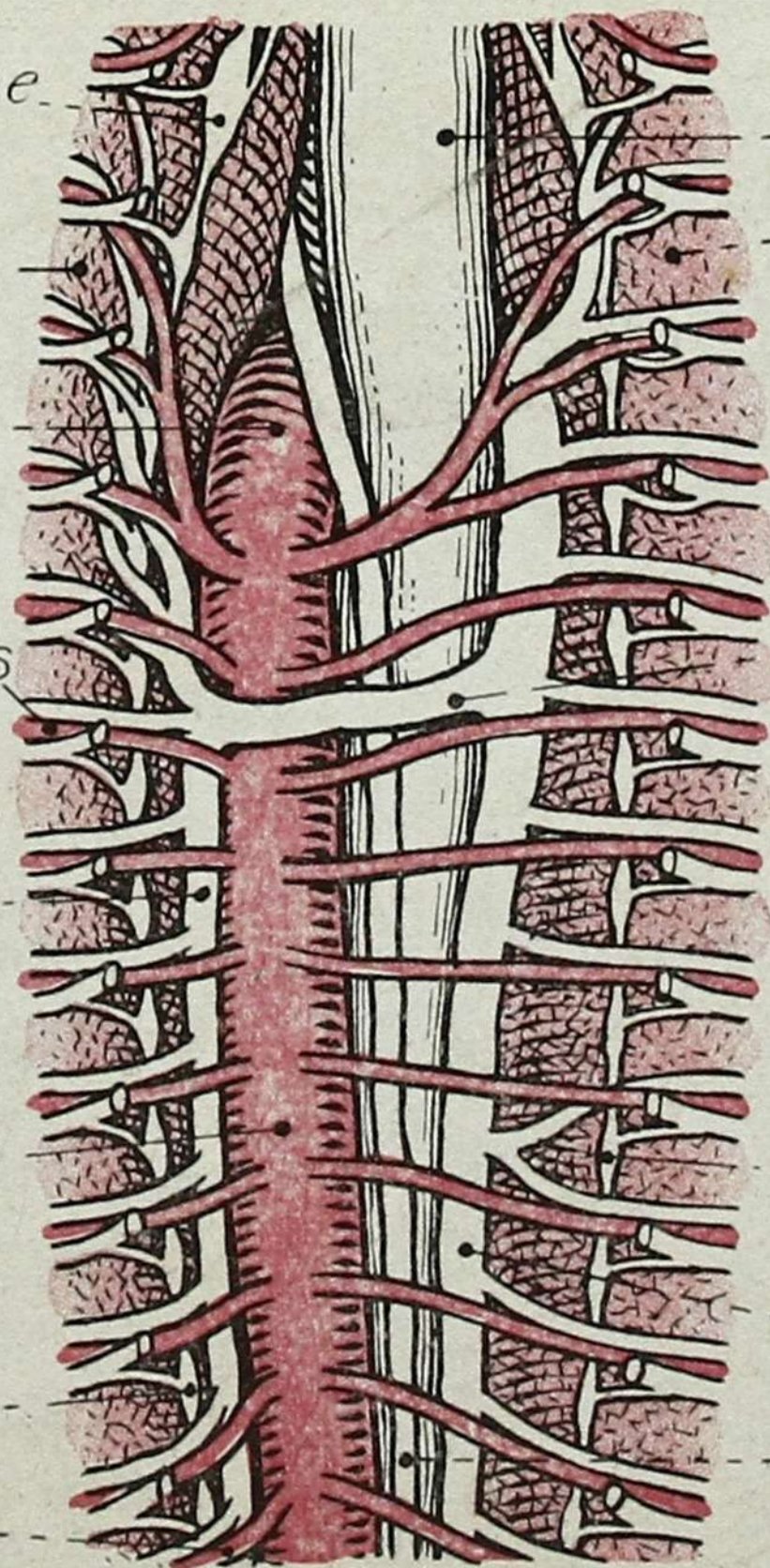


PLANCHE 165. - CONTENU DU MÉDIASTIN (FACE POSTÉRIEURE)

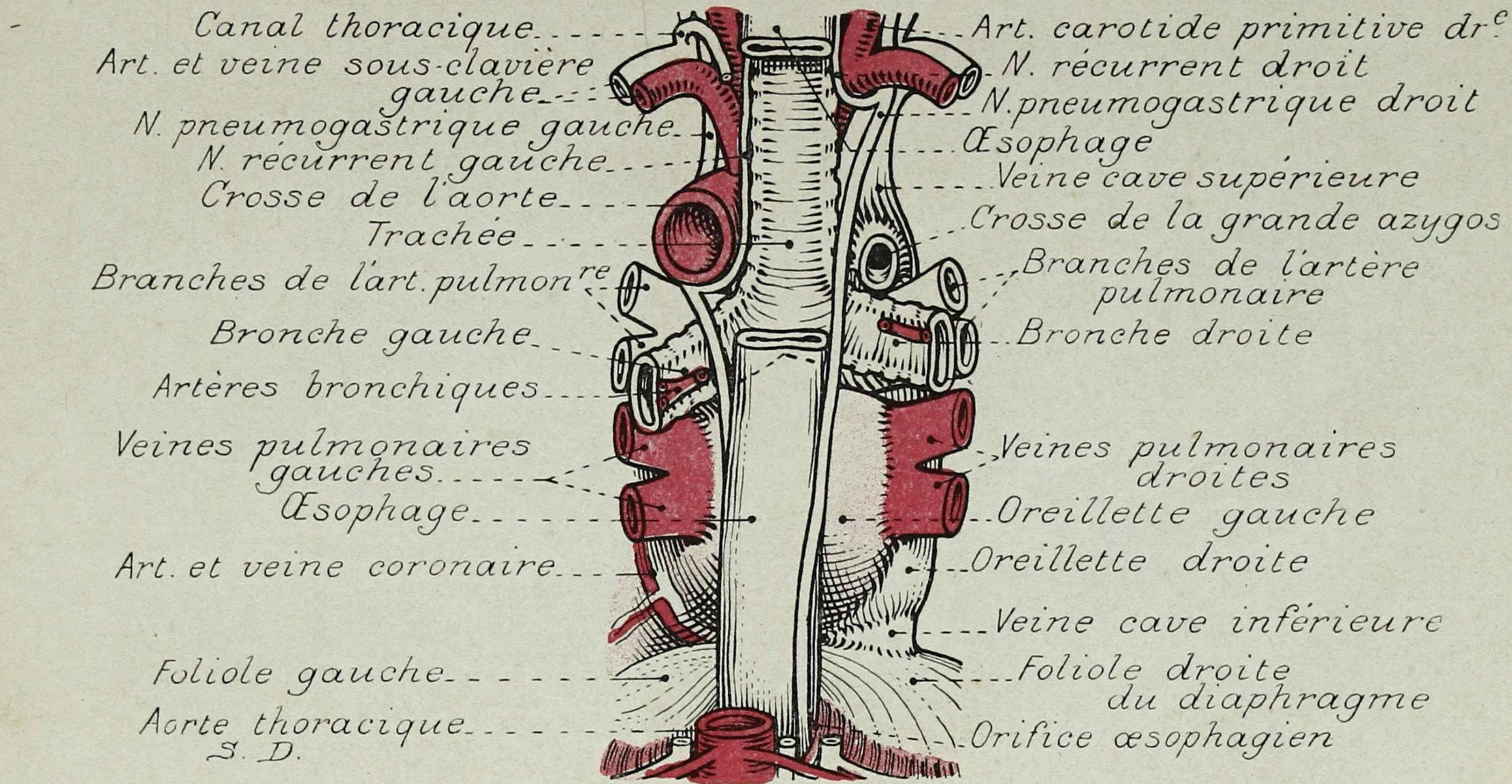


PLANCHE 166. - CONTENU DU MÉDIASTIN (FACE POSTÉRIEURE)

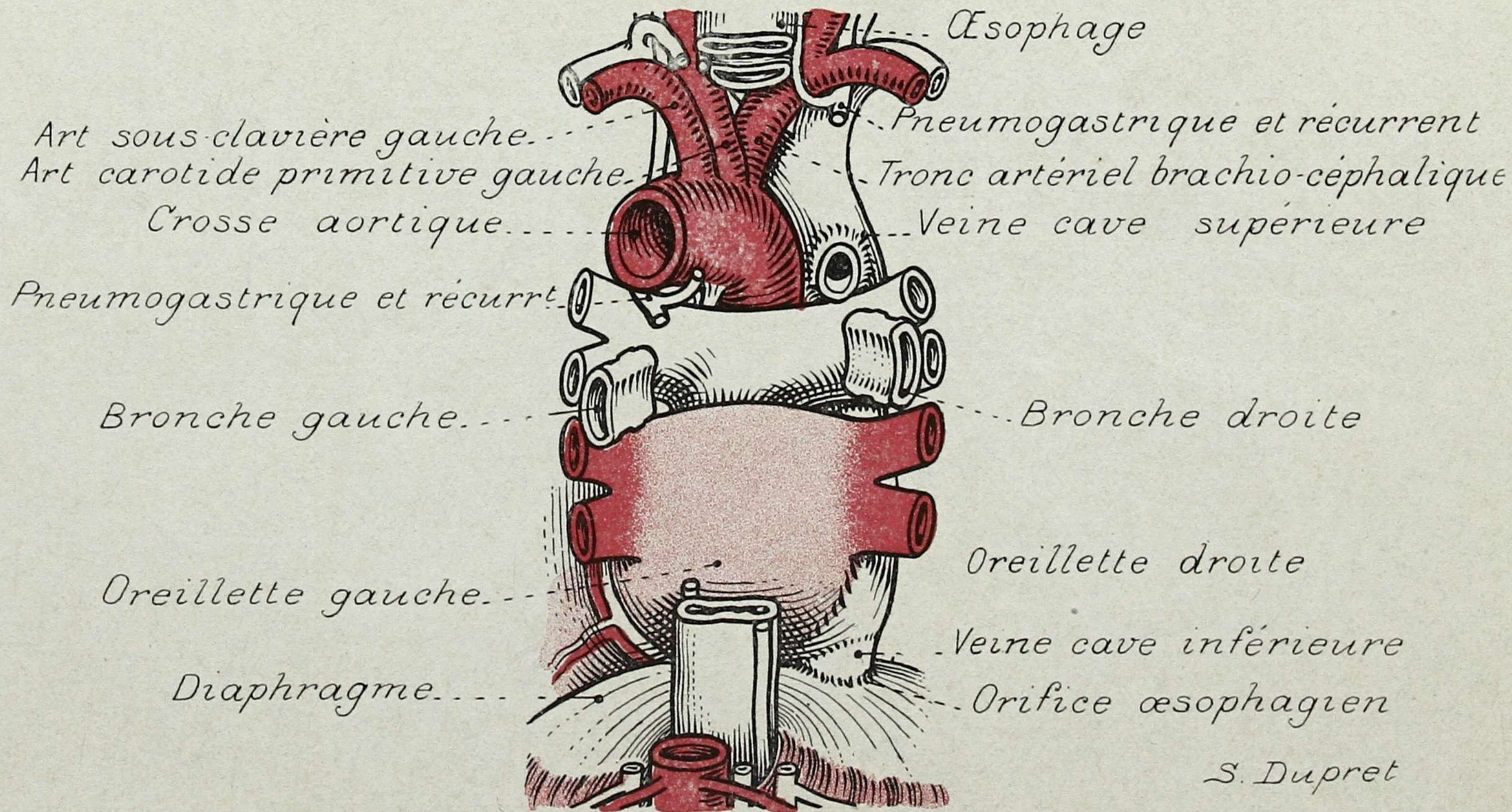


PLANCHE 167. - CONTENU DU MÉDIASTIN (FACE POSTÉRIEURE)

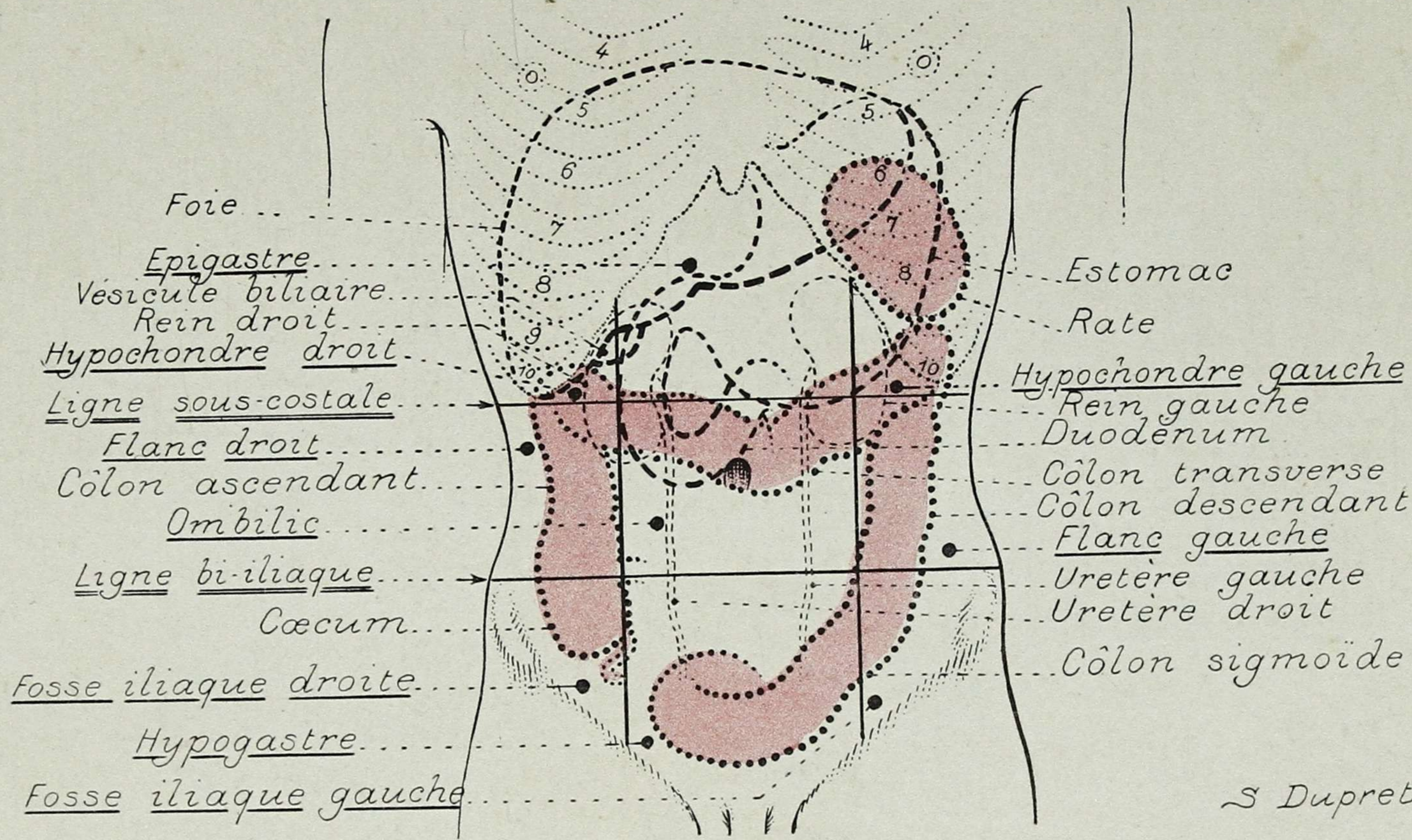


PLANCHE 168. - RAPPORTS DES VISCÈRES ABDOMINAUX

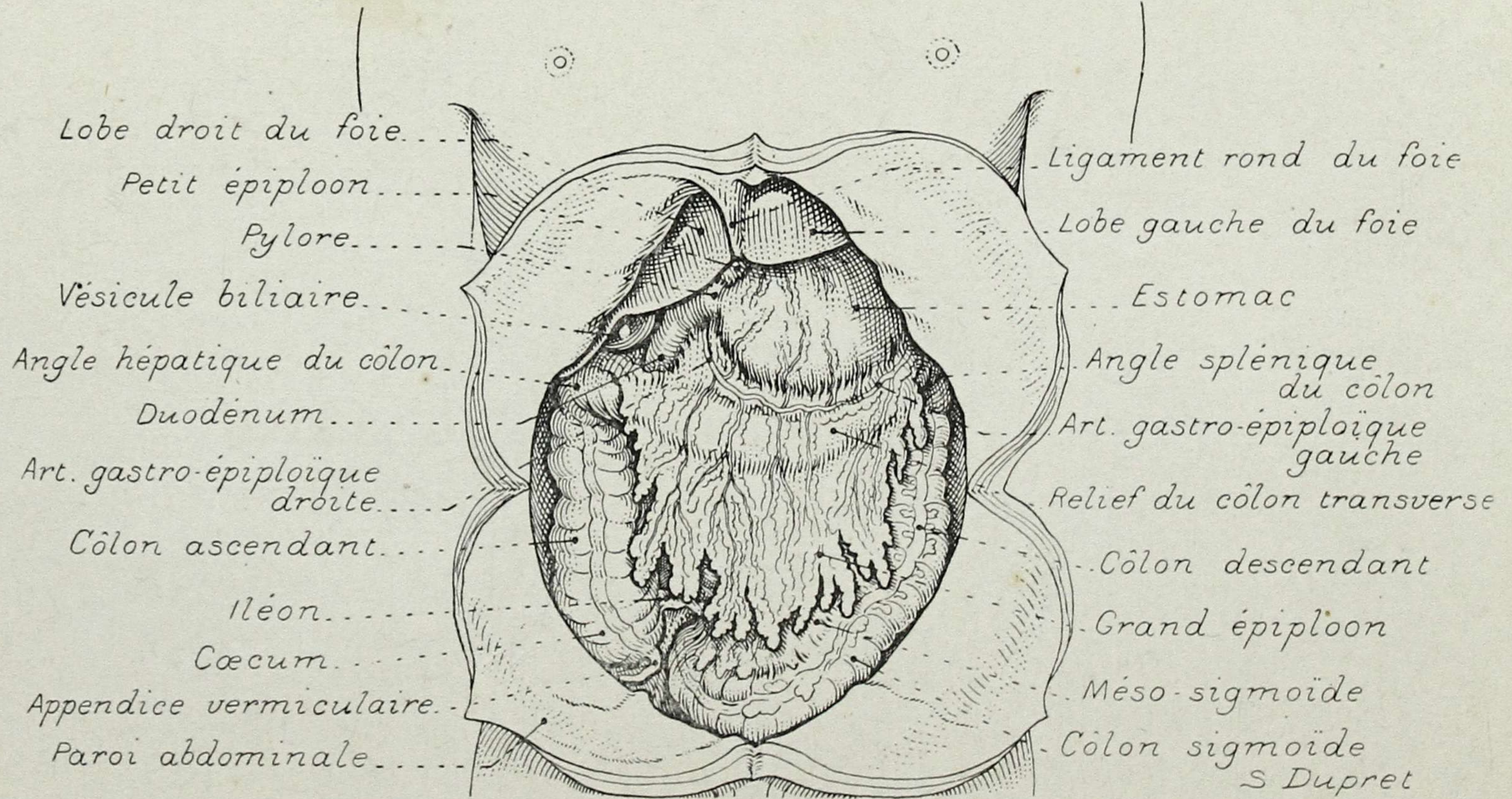


PLANCHE 169. — RAPPORTS DES VISCÈRES ABDOMINAUX

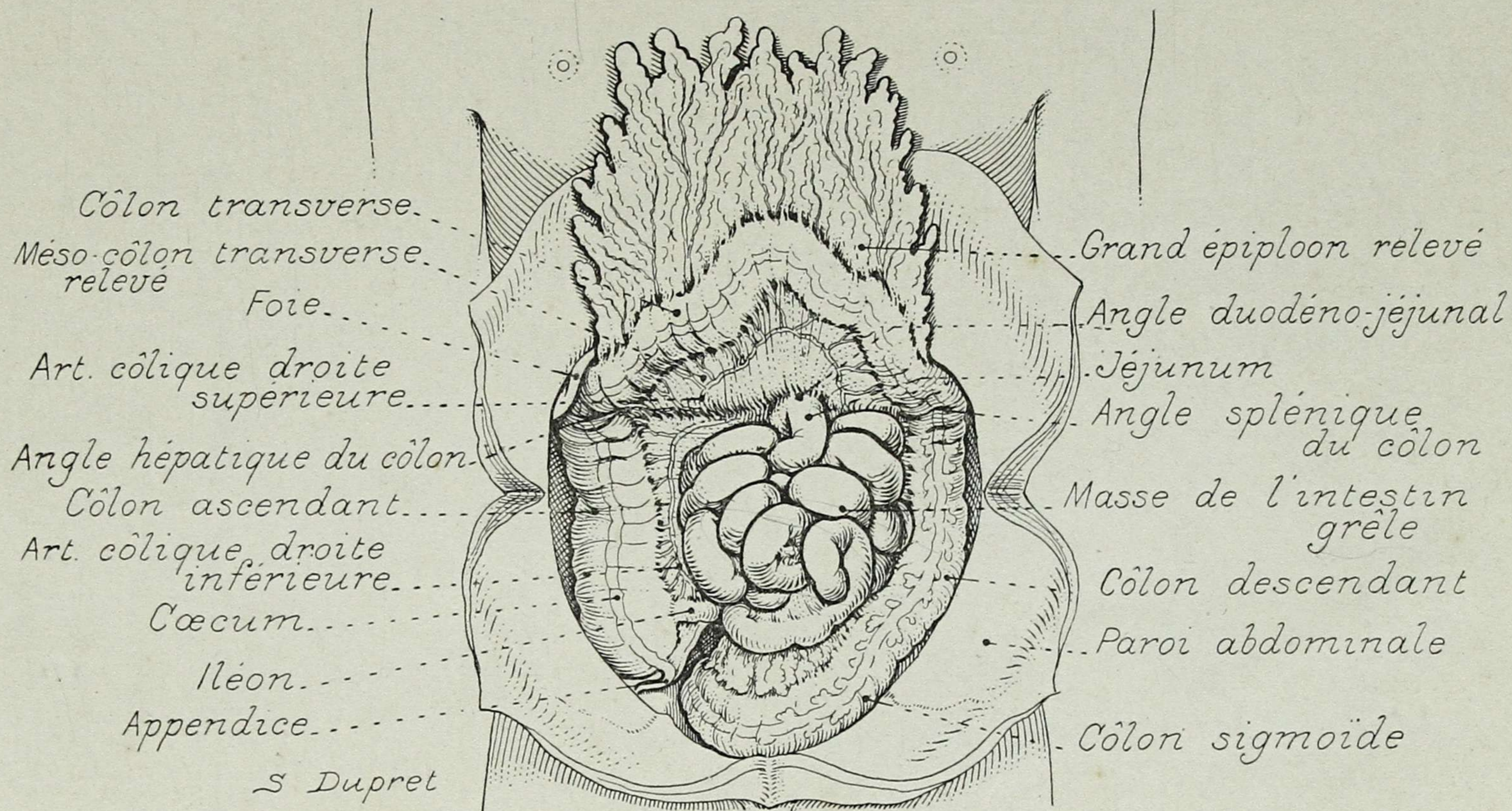


PLANCHE 170. - RAPPORTS DES VISCÈRES ABDOMINAUX

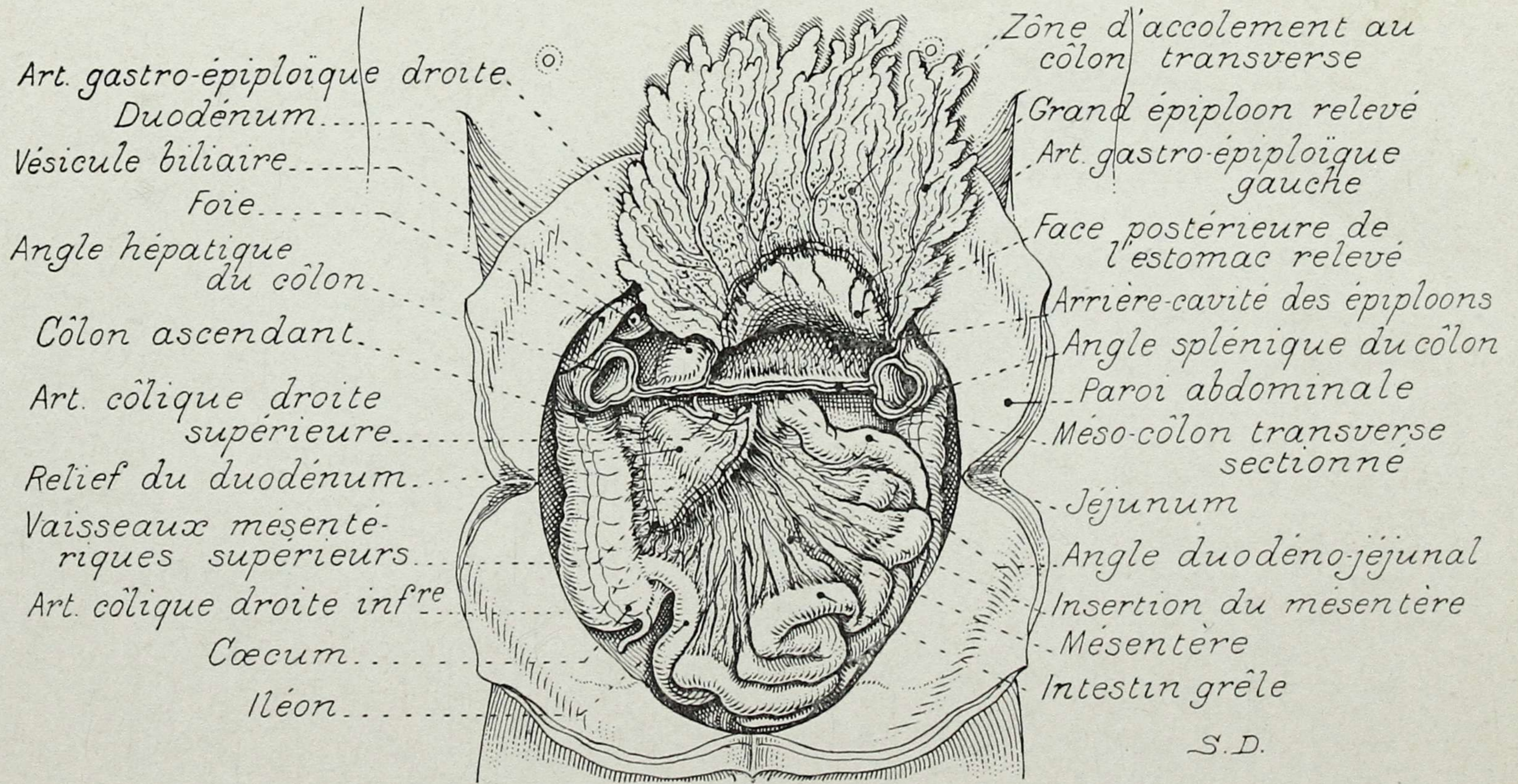


PLANCHE 171. — RAPPORTS DES VISCÈRES ABDOMINAUX

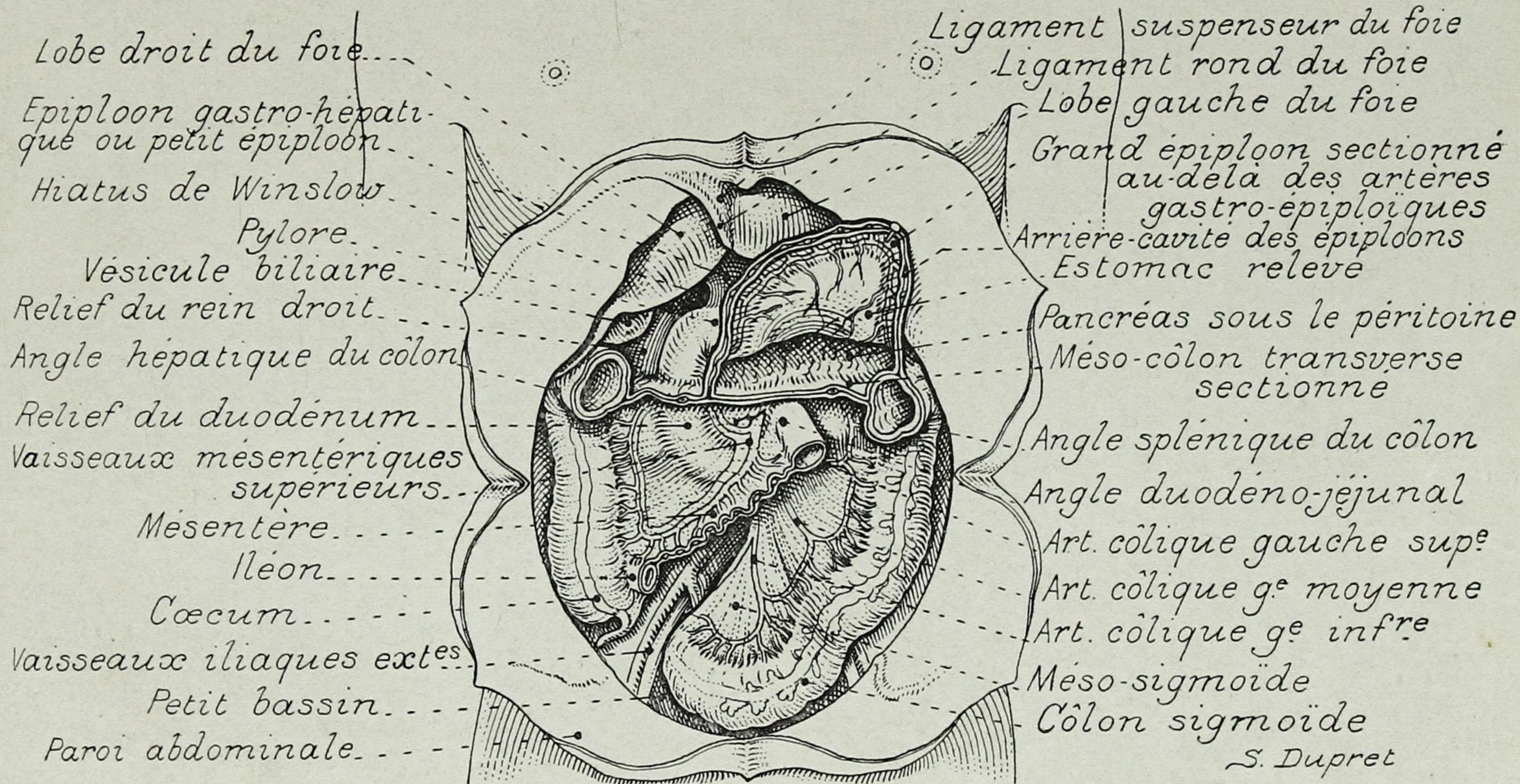


PLANCHE 172. - RAPPORTS DES VISCÈRES ABDOMINAUX

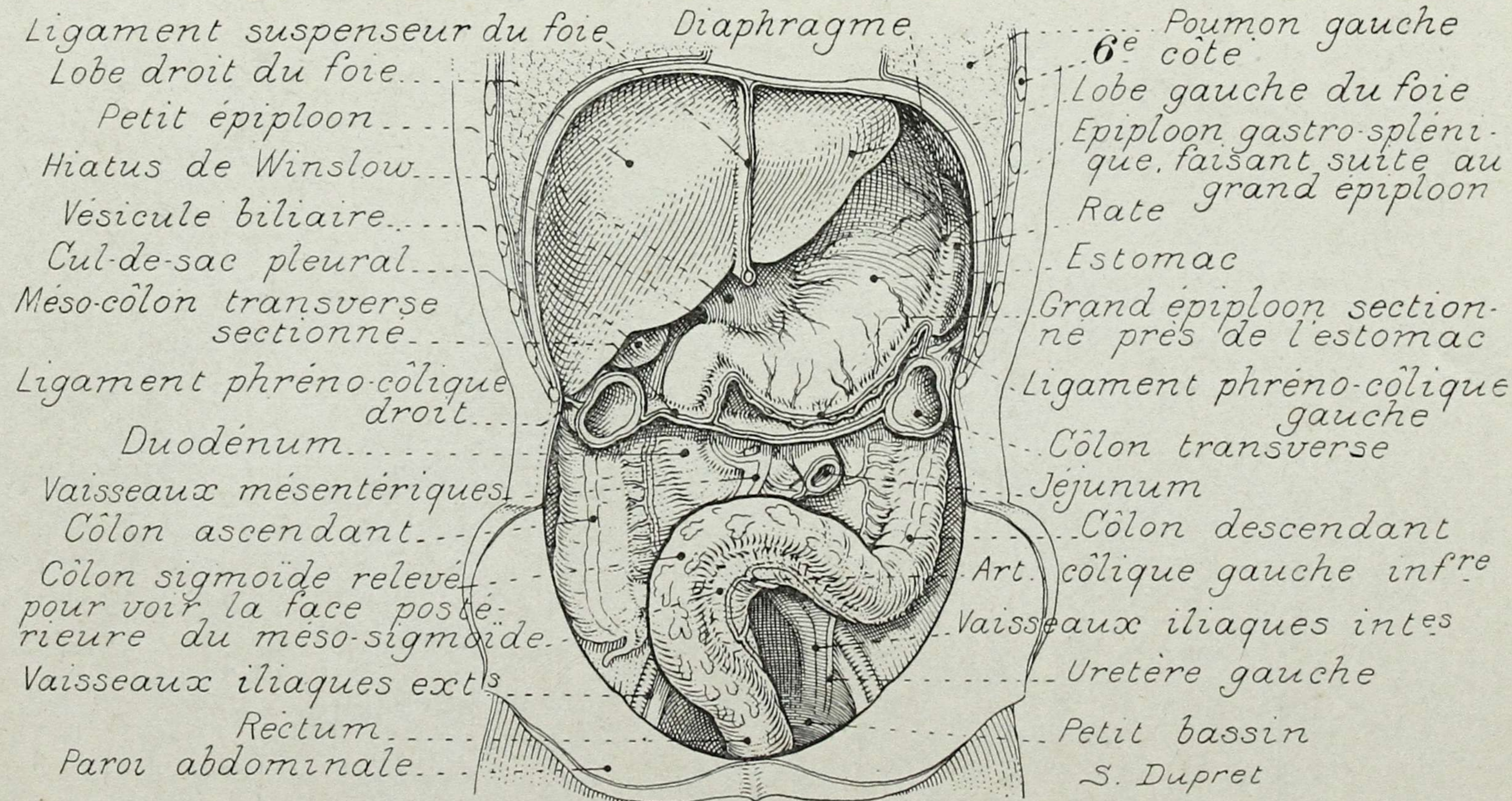
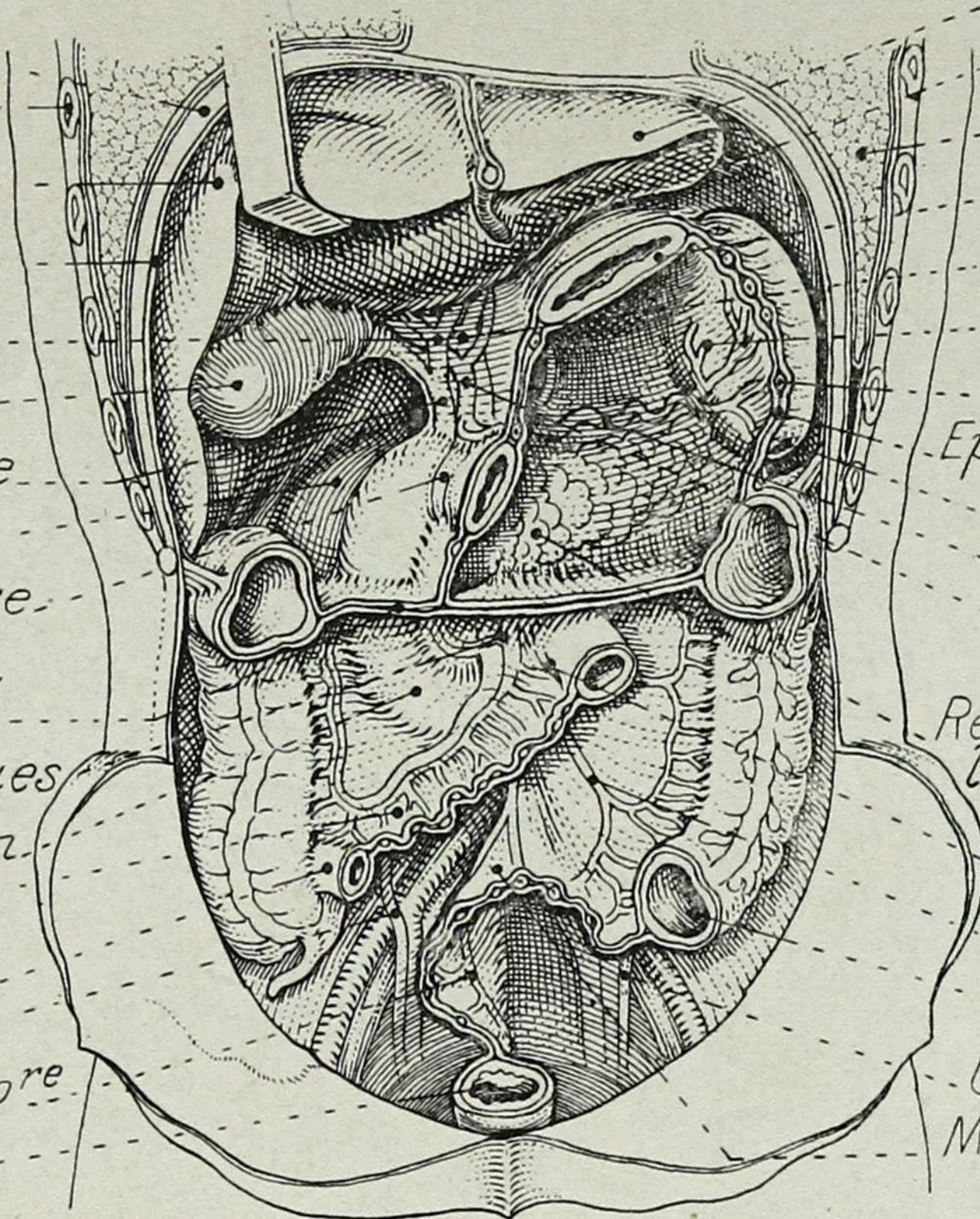


PLANCHE 173. - RAPPORTS DES VISCÈRES ABDOMINAUX

Diaphragme
 6^e côte
 Lobe droit du foie
 Péritoine pariétal
 Canal hépatique
 Vésicule biliaire
 Canal cholédoque
 Relief du rein droit
 Pylore
 Mésocôlon transverse
 sectionné
 Vaisseaux mésentériques
 Duodenum
 Mésentère
 sectionné
 Iléon
 Uretère droit
 Art hémorrhoidale sup^{re}
 S. Dupret
 Rectum



Lobe gauche du foie
 Ligament triangul^{re} gau^e
 Poumon gauche
 Partie sup^{re} de l'estomac
 Veine porte
 Hile de la rate
 Vaisseaux courts
 Epiploon gastro-splénique
 Rate sectionné
 Art. splénique
 Art. hépatique
 Relief du pancréas dans
 l'arrière-cavité des épiplo^s
 Angle duodéno-jéjunal
 Art. cœlique gauche
 Côlon sigmoïde
 Uretère gauche
 Mésosigmoïde sectionné

PLANCHE 174. - RAPPORTS DES VISCÈRES ABDOMINAUX

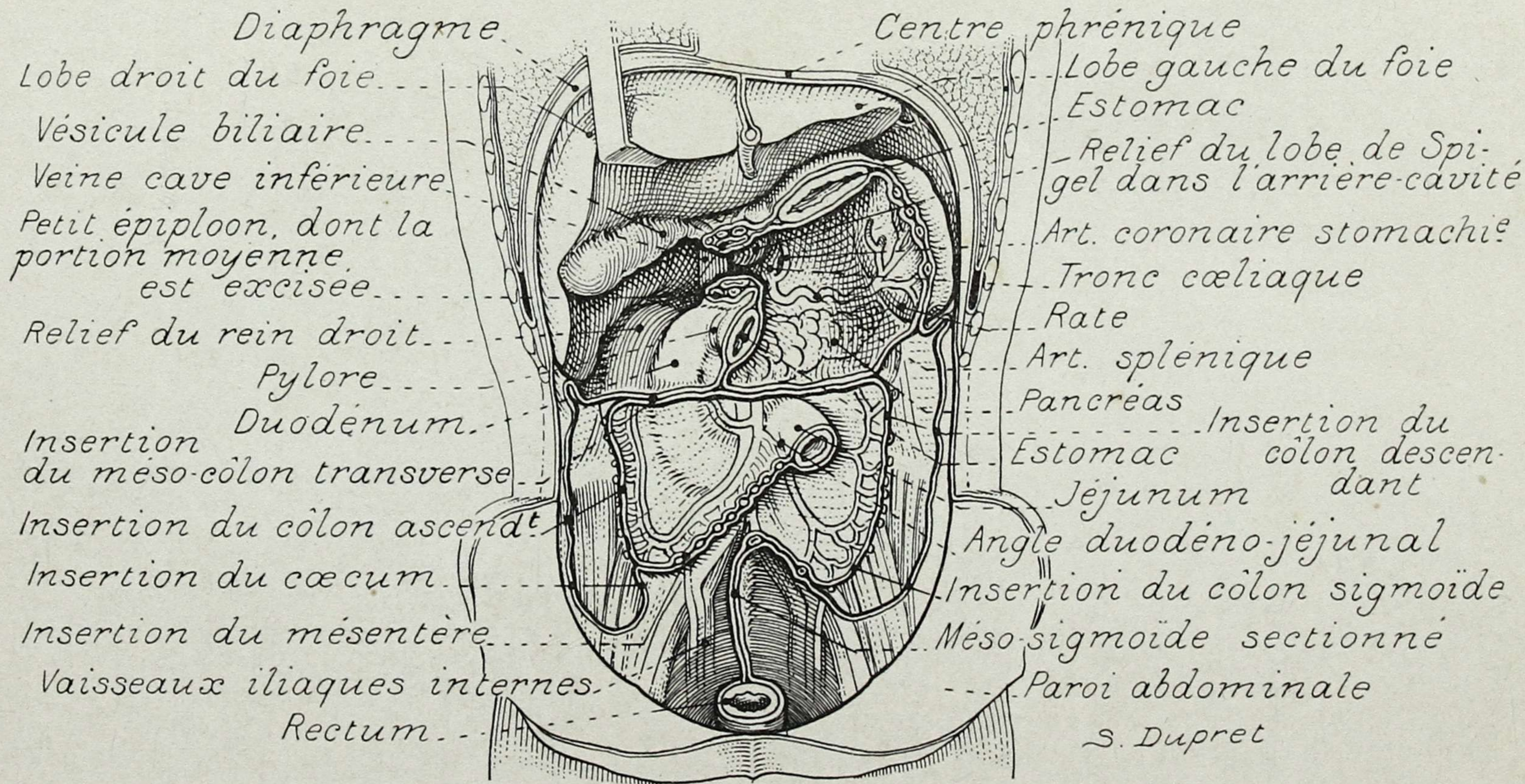
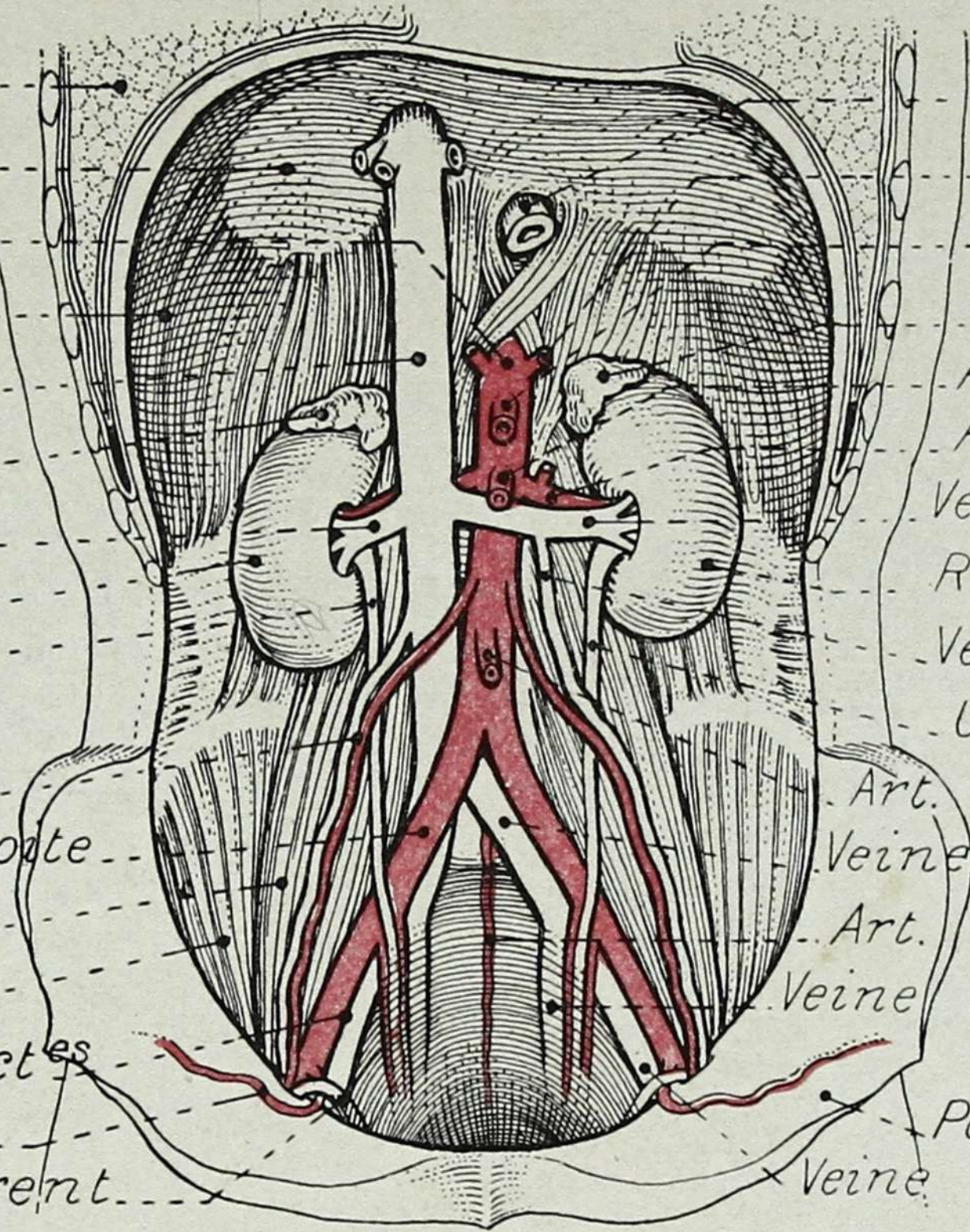


PLANCHE 175. - RAPPORTS DES VISCÈRES ABDOMINAUX

Poumon droit . . .
 Centre phrénique . . .
 Aorte abdominale . . .
 Diaphragme . . .
 Veine cave inférieure . . .
 Capsule surrénale . . .
 Veine rénale . . .
 Rein droit . . .
 Uretere droit . . .
 Art. et veine sperma-
 tiques droites . . .
 Art. iliaque primitive droite . . .
 Muscle grand psoas . . .
 Muscle iliaque . . .
 Art. et veine iliaques ext^{es} . . .
 Art. épigastrique . . .
 S. Dupret Canal déférent . . .



Œsophage . . .
 Art. diaphragmatique g^e . . .
 Tronc cœliaque . . .
 Capsule surrénale gauche . . .
 Art. mésentérique sup^{re} . . .
 Art. rénale gauche . . .
 Veine rénale gauche . . .
 Rein gauche . . .
 Veine spermaticque gauche . . .
 Uretere gauche . . .
 Art. mésentérique inf^{re} . . .
 Veine iliaque primitive g^e . . .
 Art. sacrée moyenne . . .
 Veine iliaque interne
 ou épigastrique . . .
 Paroi abdominale . . .
 Veine iliaque externe . . .

PLANCHE 176. - RAPPORTS DES VISCÈRES ABDOMINAUX

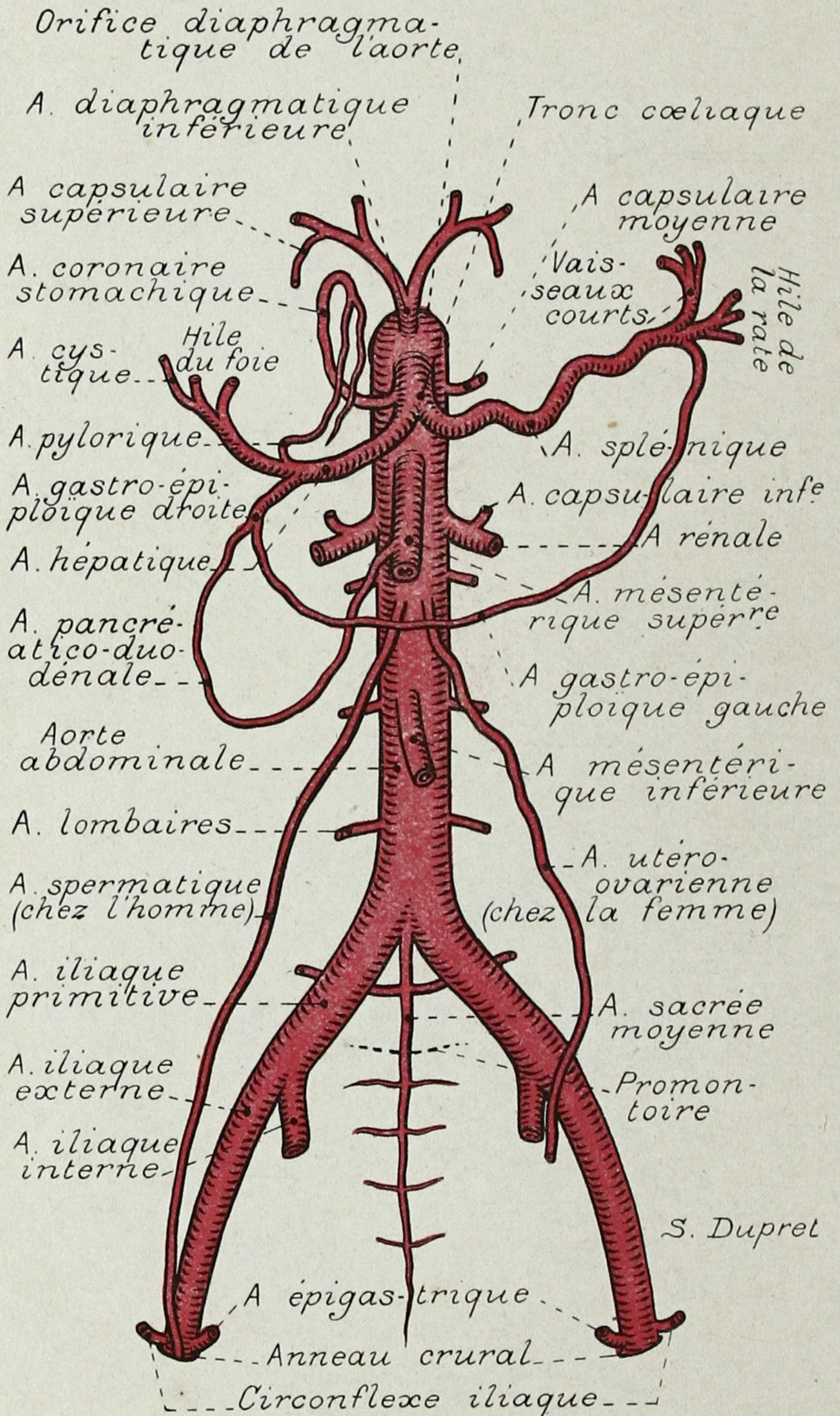


PLANCHE 177. - AORTE ABDOMINALE

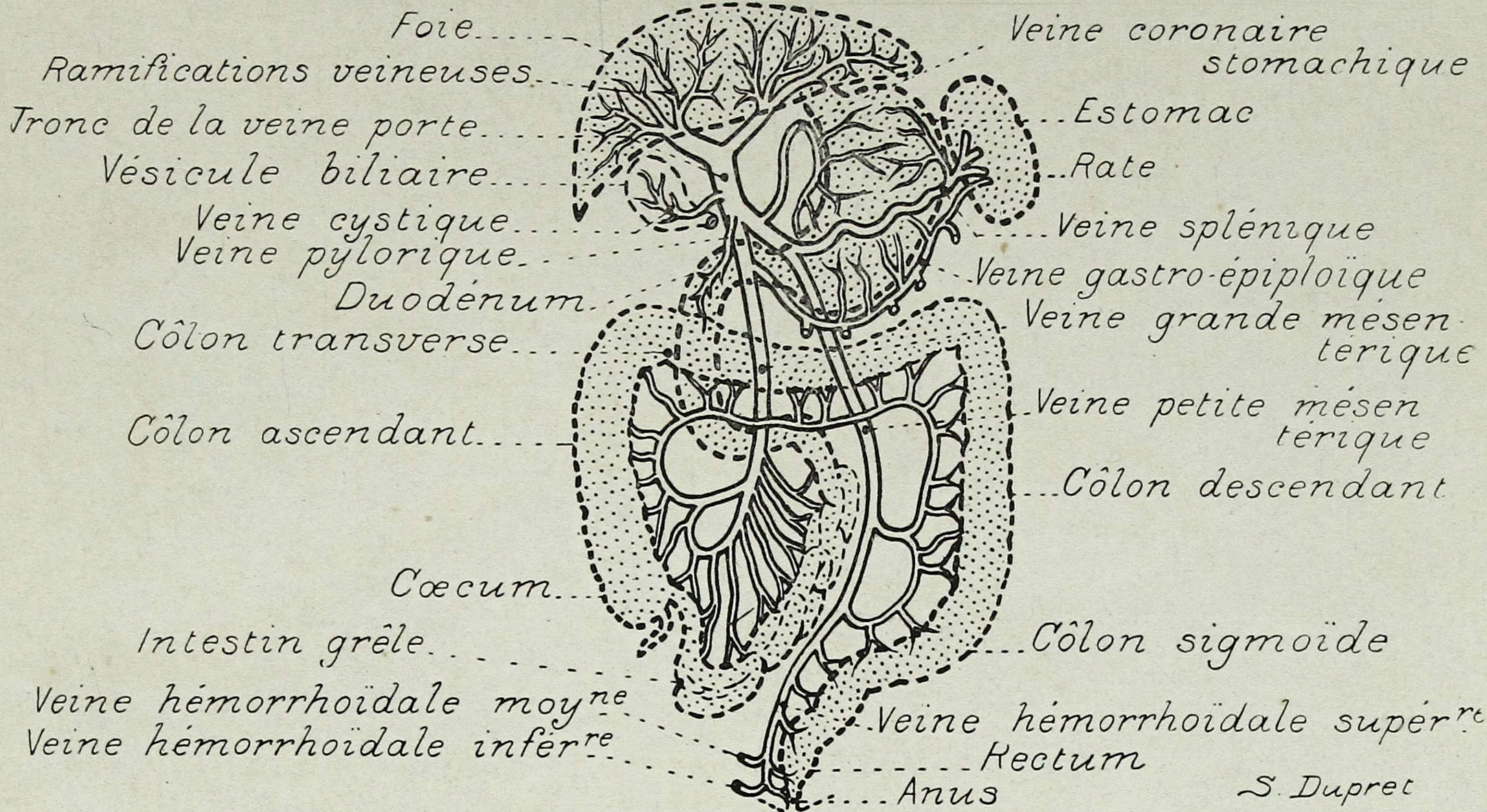
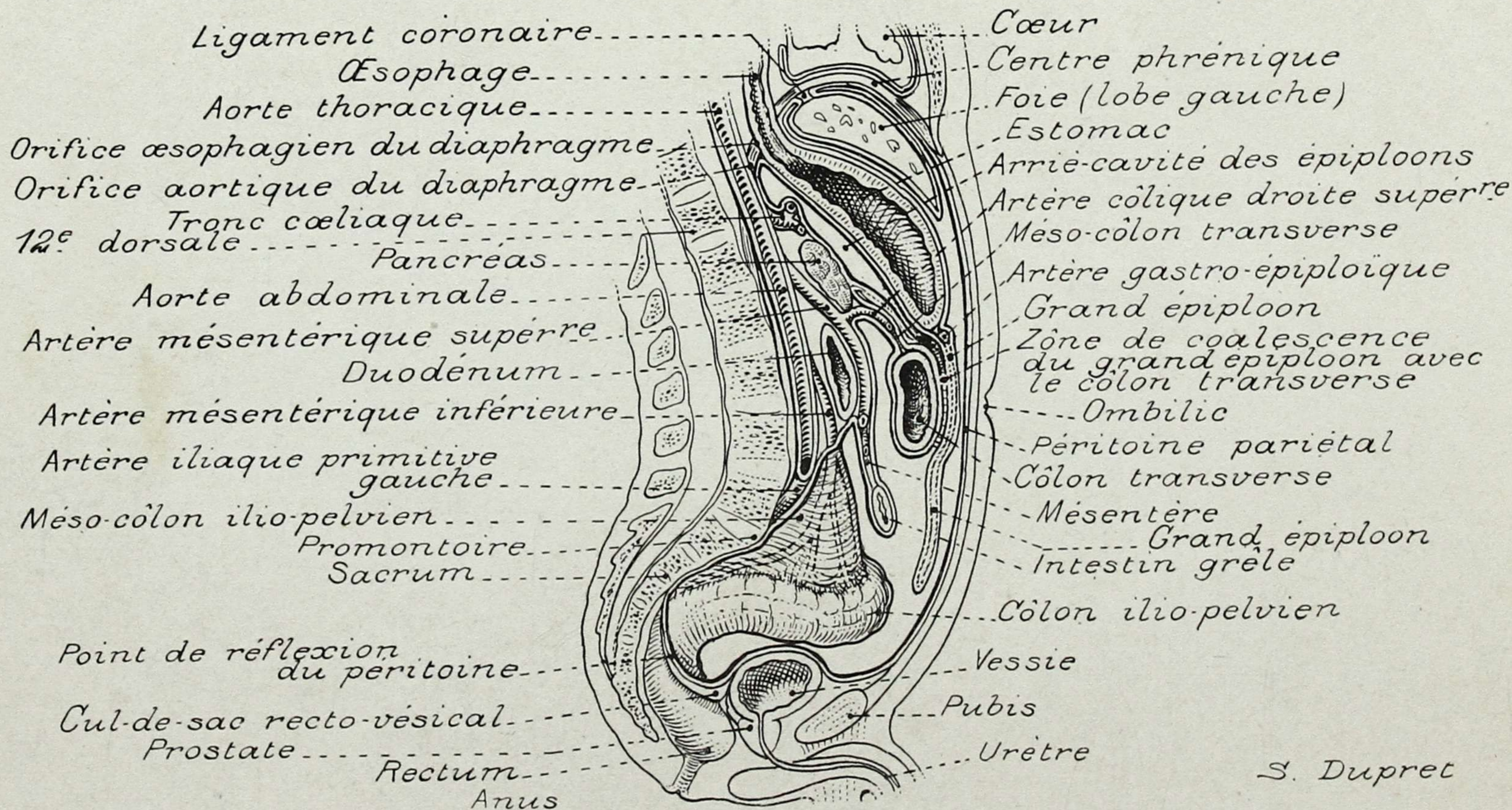


PLANCHE 178. - VEINE PORTE ET SES BRANCHES D'ORIGINE

S. Dupret



S. Dupret

PLANCHE 179. - PÉRITOINE (COUPE MÉDIANE DU TRONC)

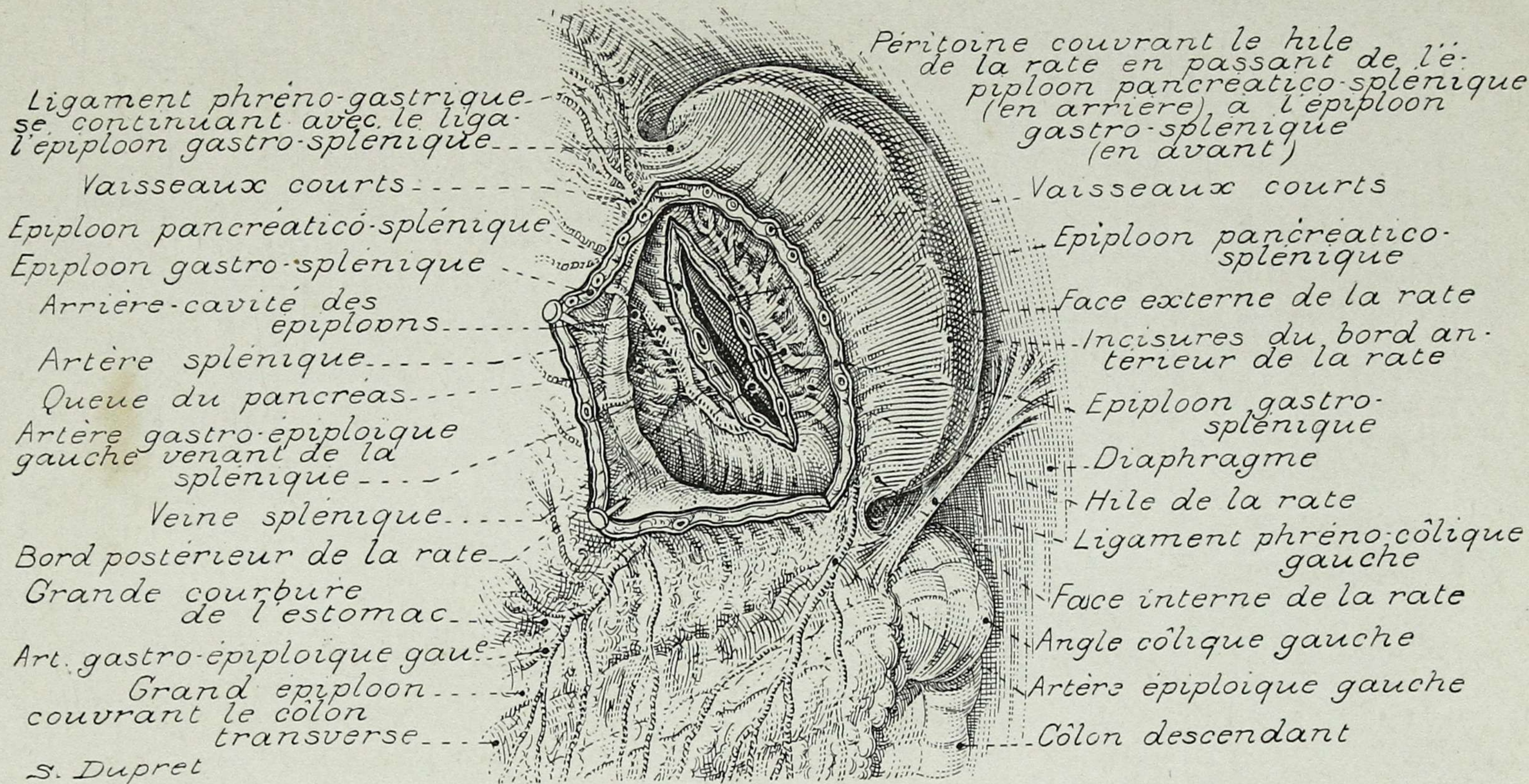


PLANCHE 180. - RATE

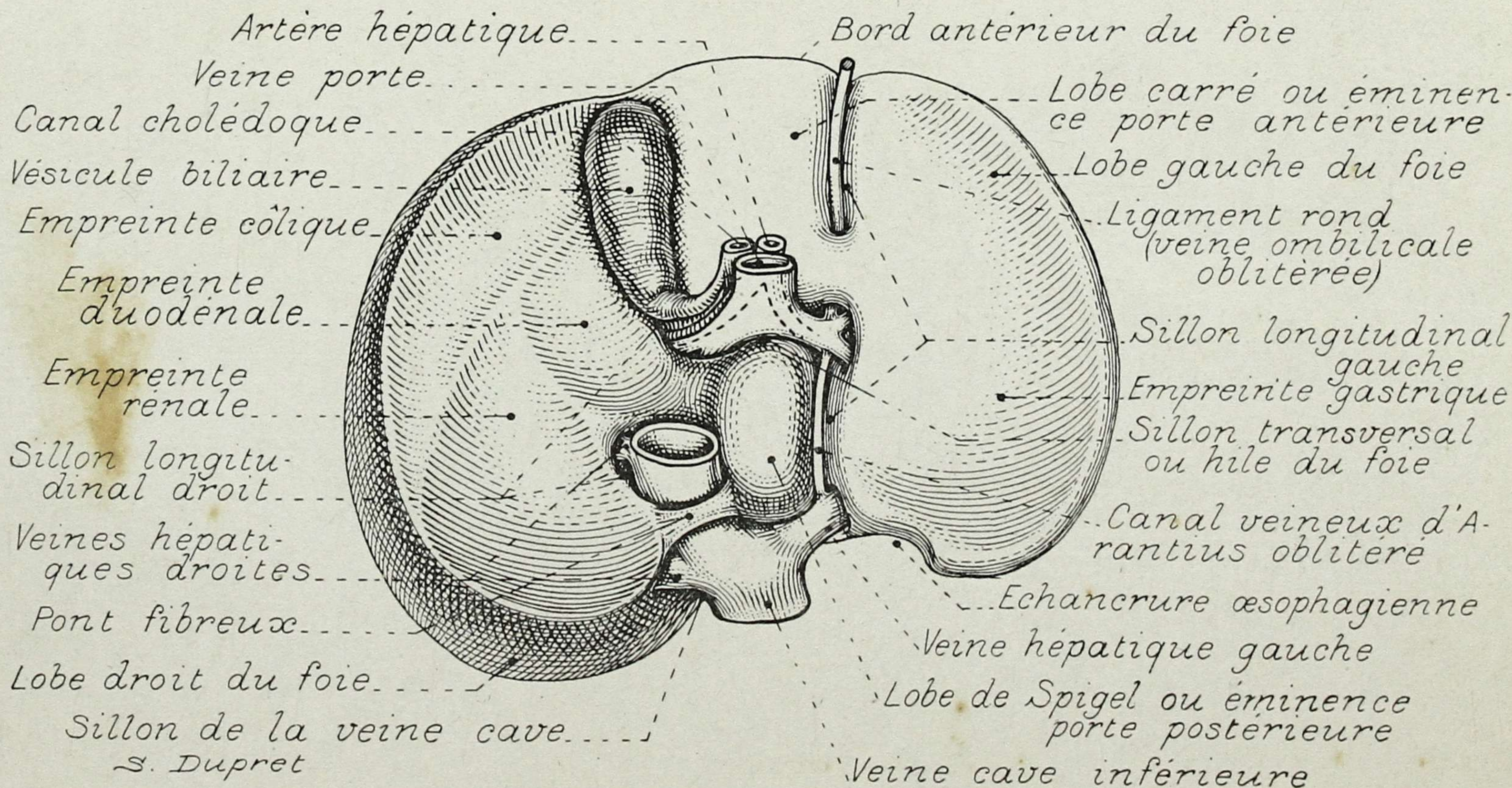


PLANCHE 181. - FOIE (FACE INFÉRIEURE)

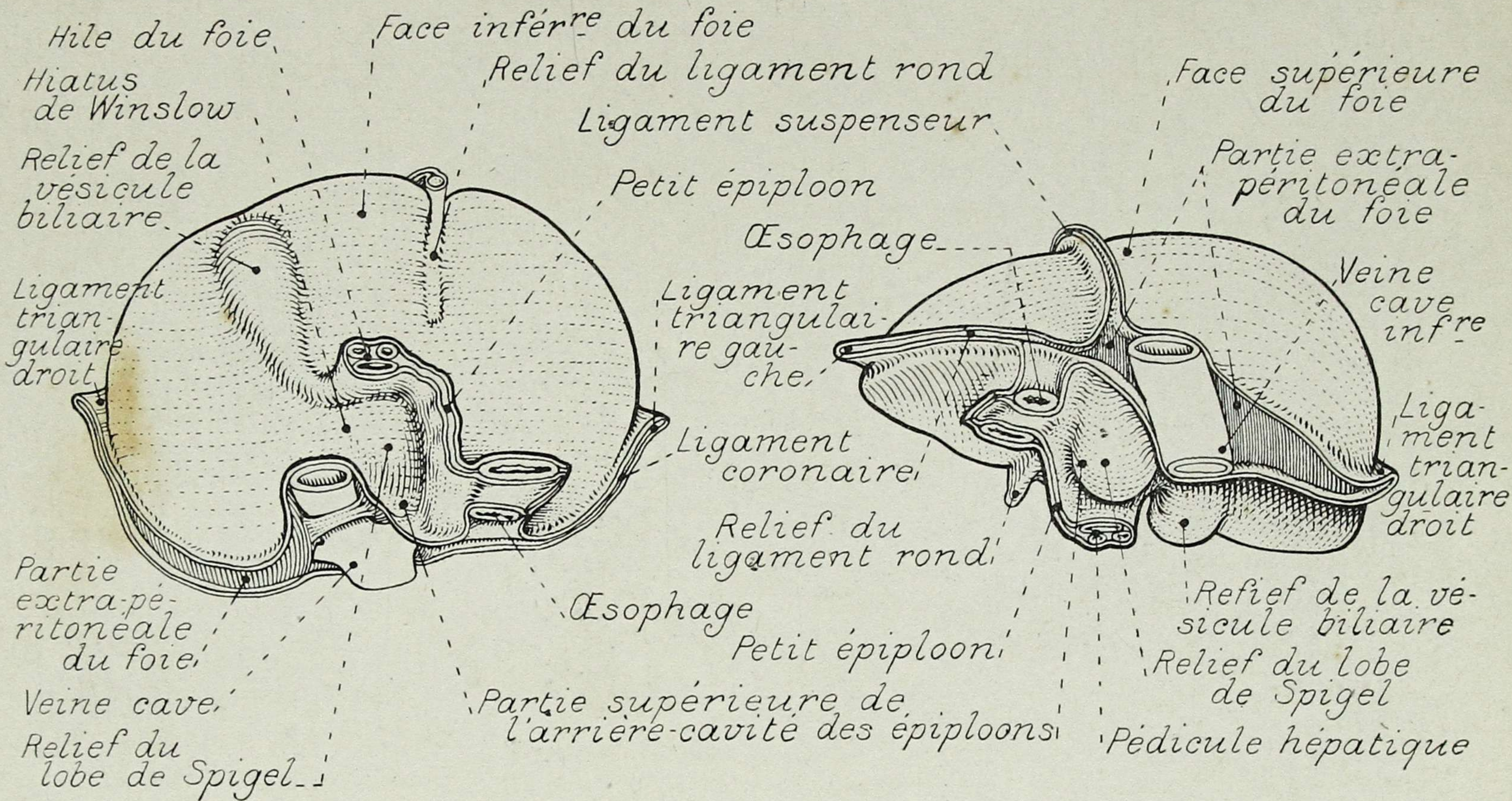
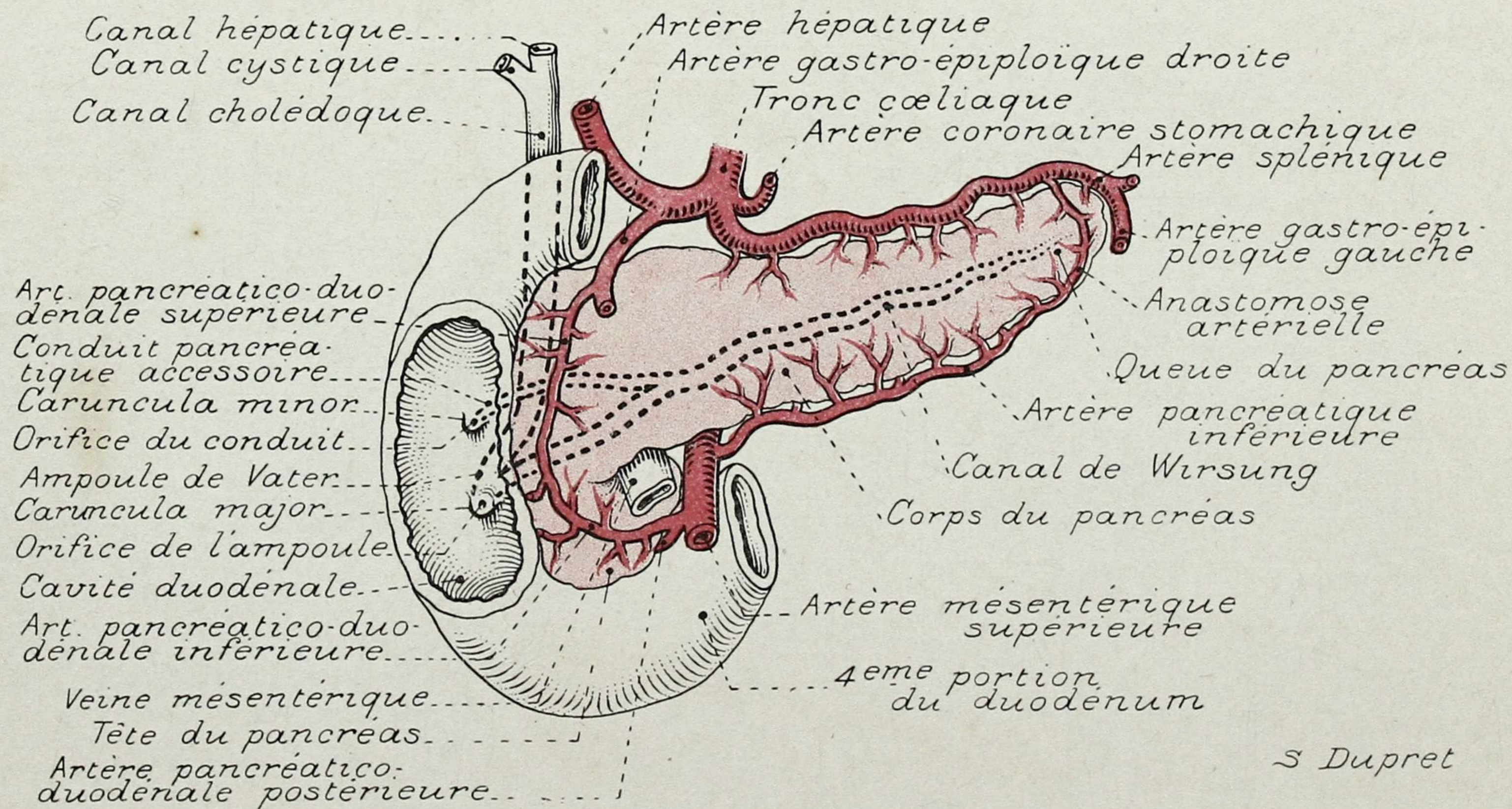
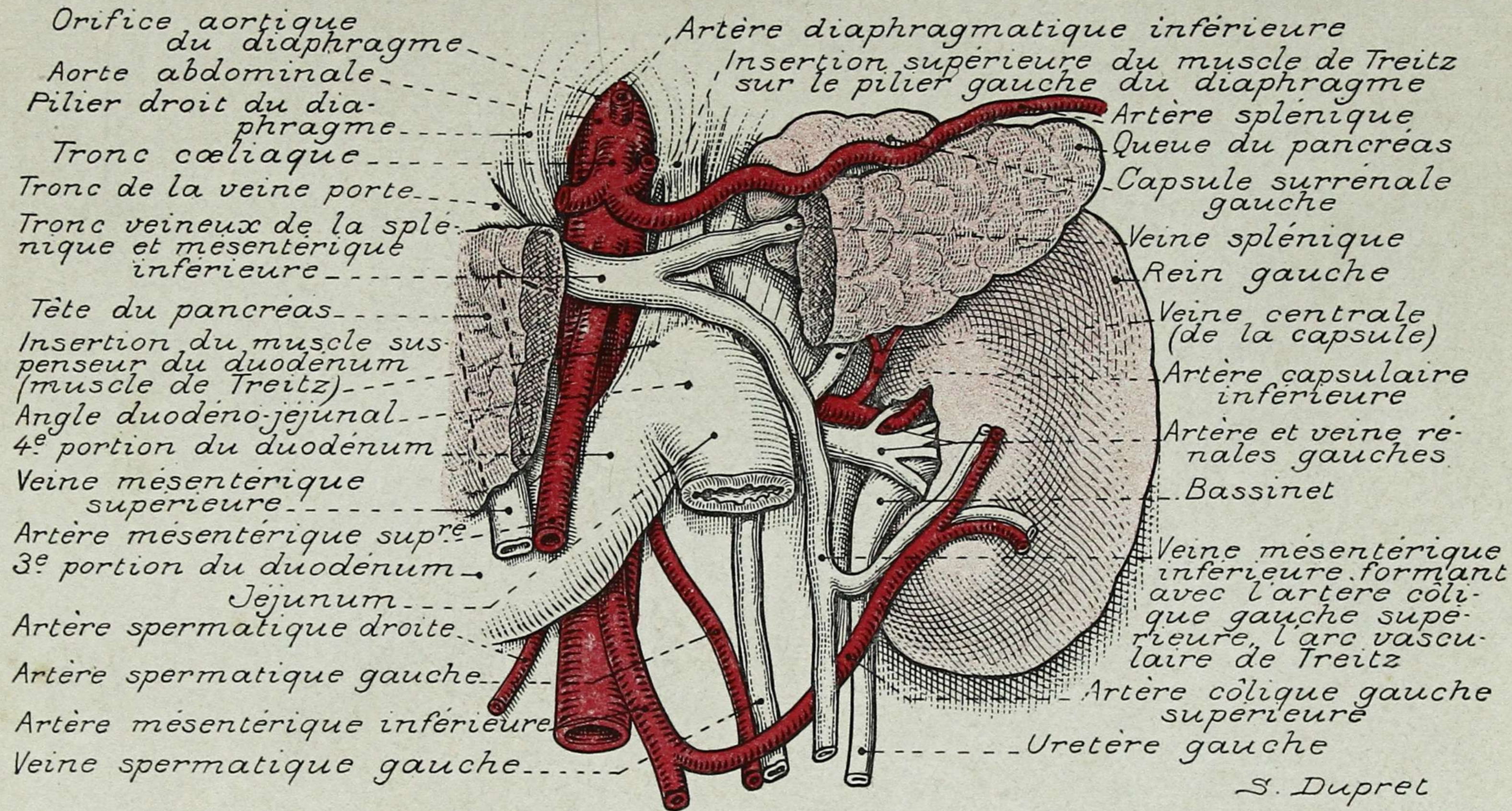


PLANCHE 182. - FOIE (SUITE)



S Dupret

PLANCHE 183. - PANCRÉAS



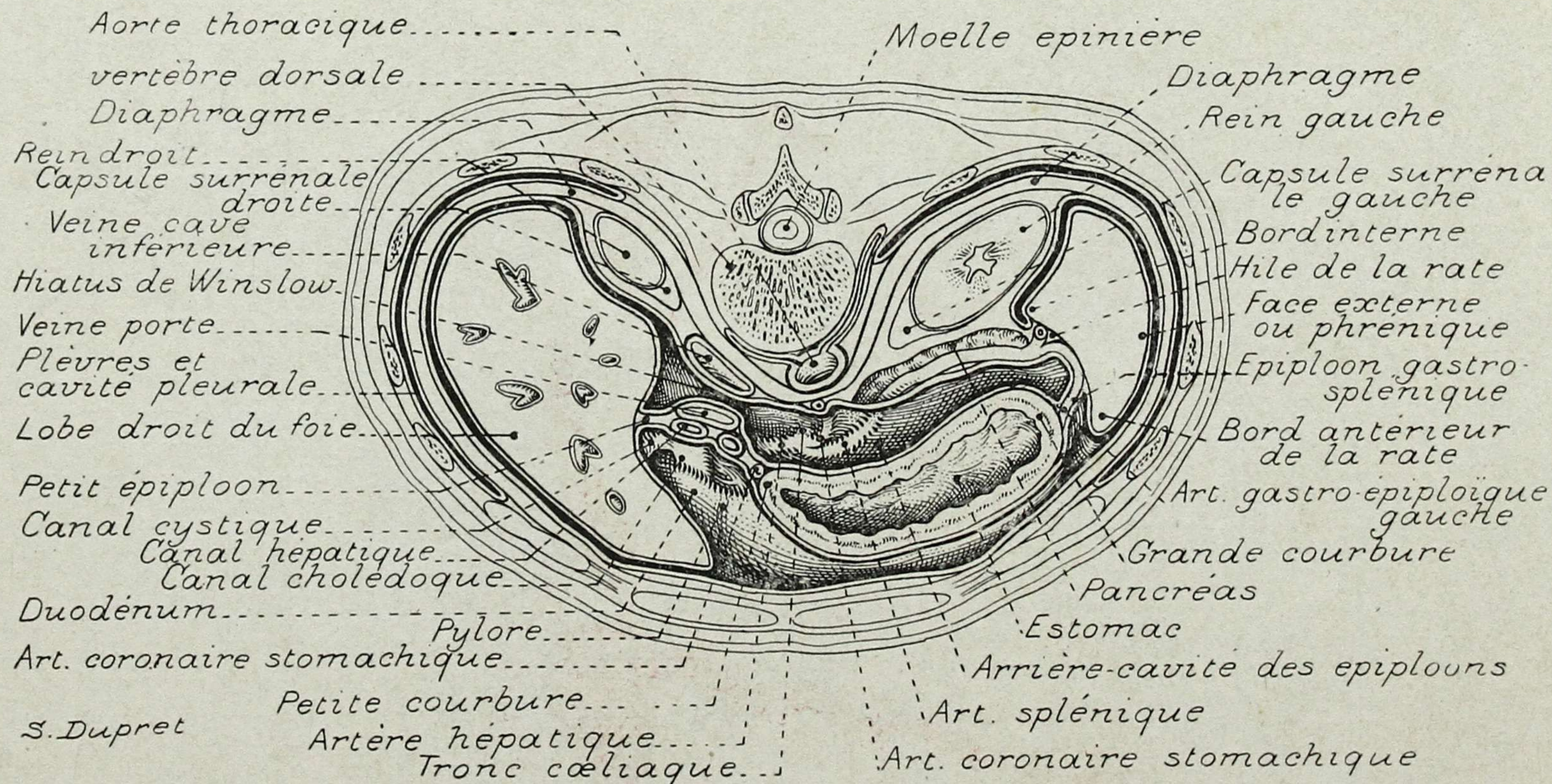


PLANCHE 185. - COUPE HORIZONTALE DU TRONC

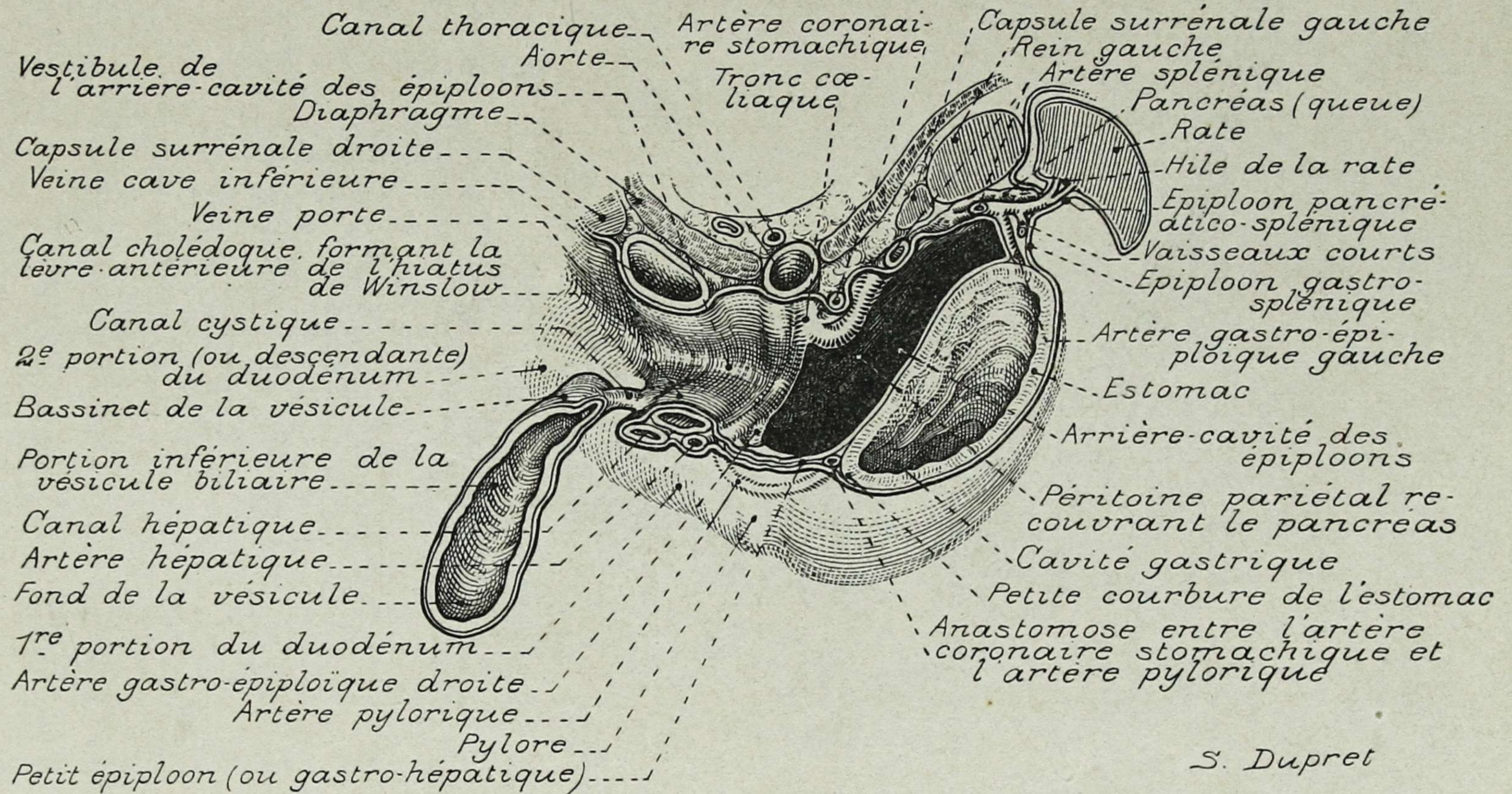


PLANCHE 186. - VESTIBULE DE L'ARRIÈRE-CAVITÉ

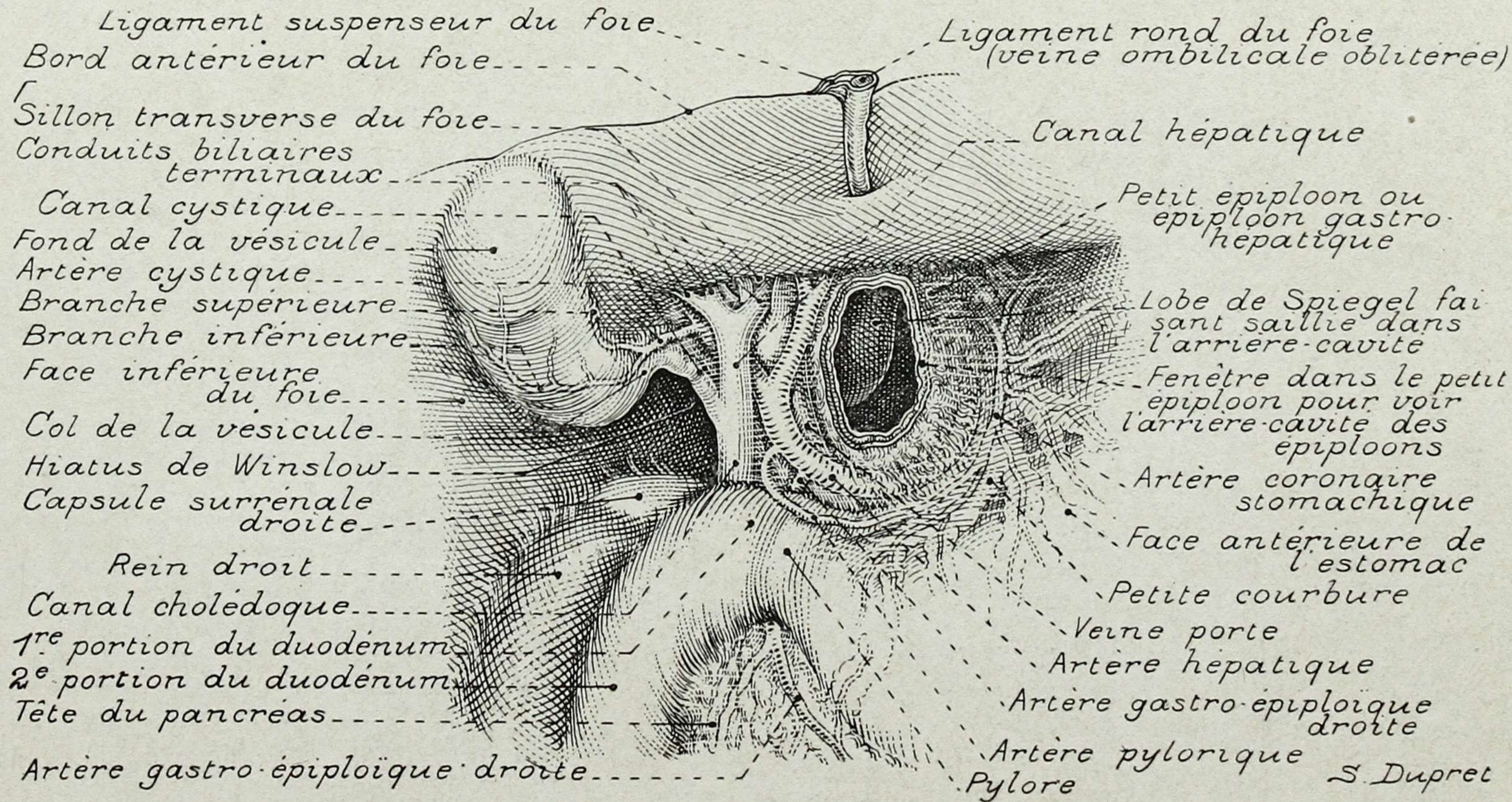


PLANCHE 187. - LE PETIT ÉPIPOON

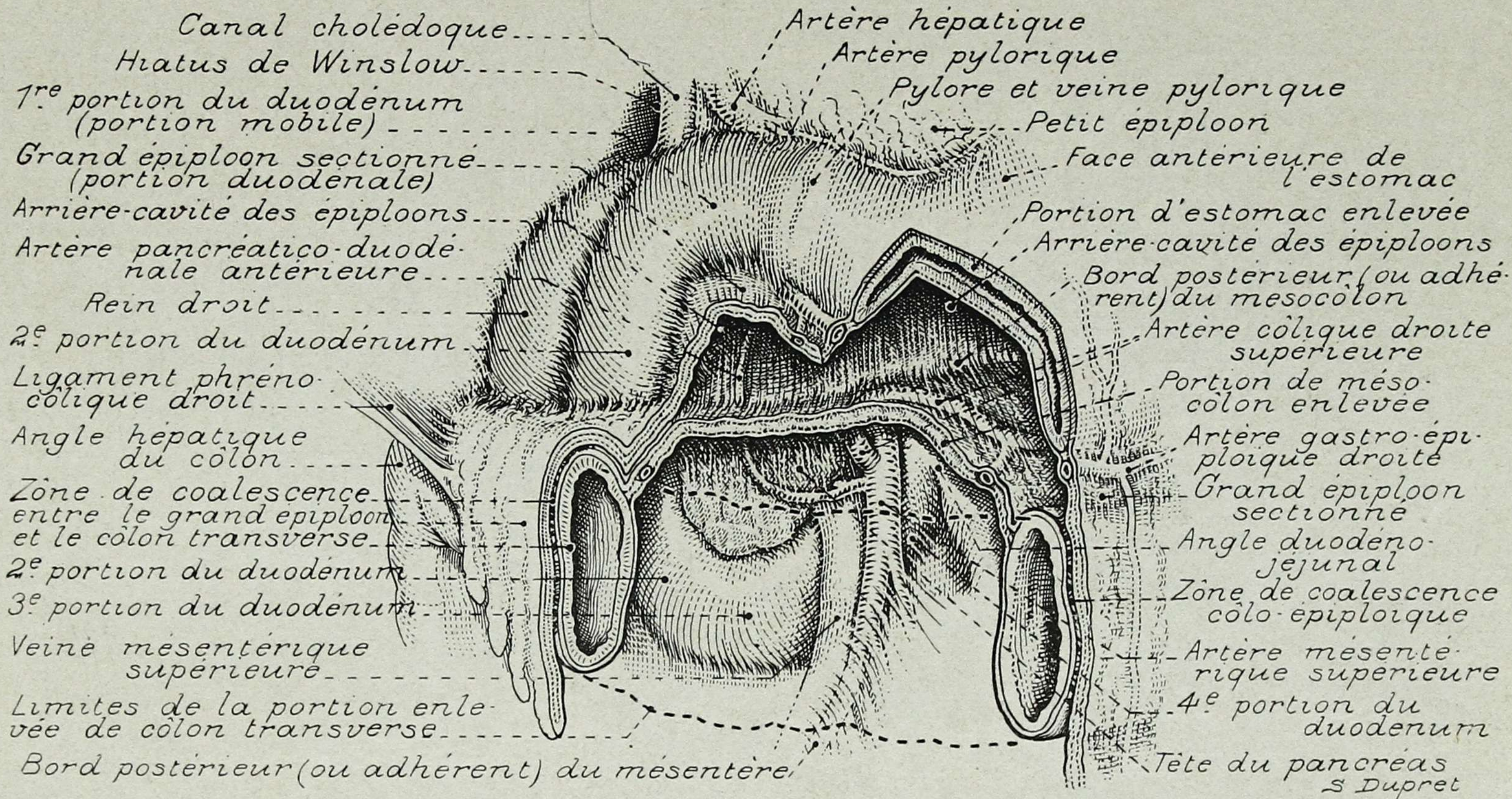


PLANCHE 188. - LE DUODÉNUM

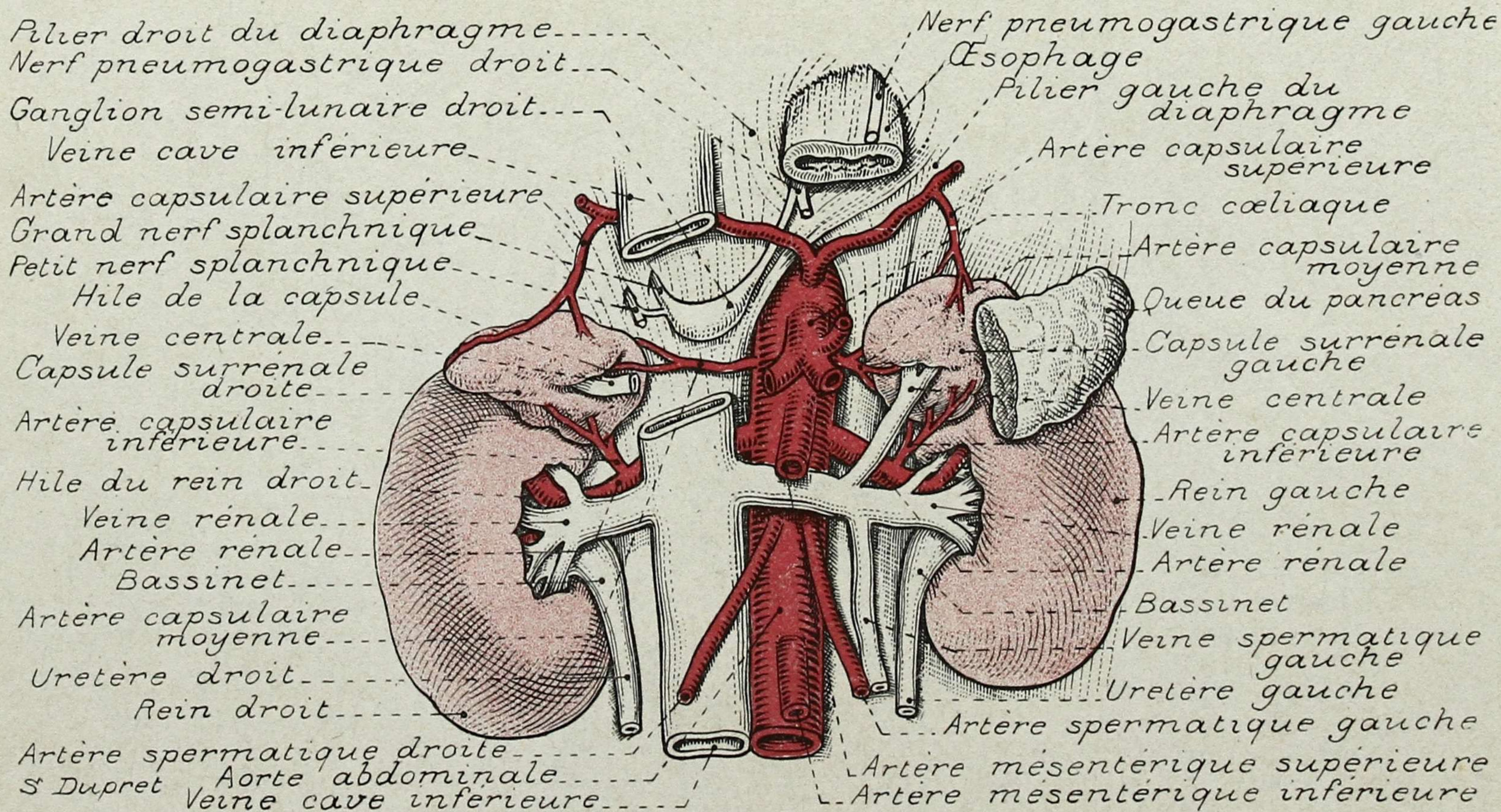


PLANCHE 189. - REINS ET CAPSULES SURRÉNALES

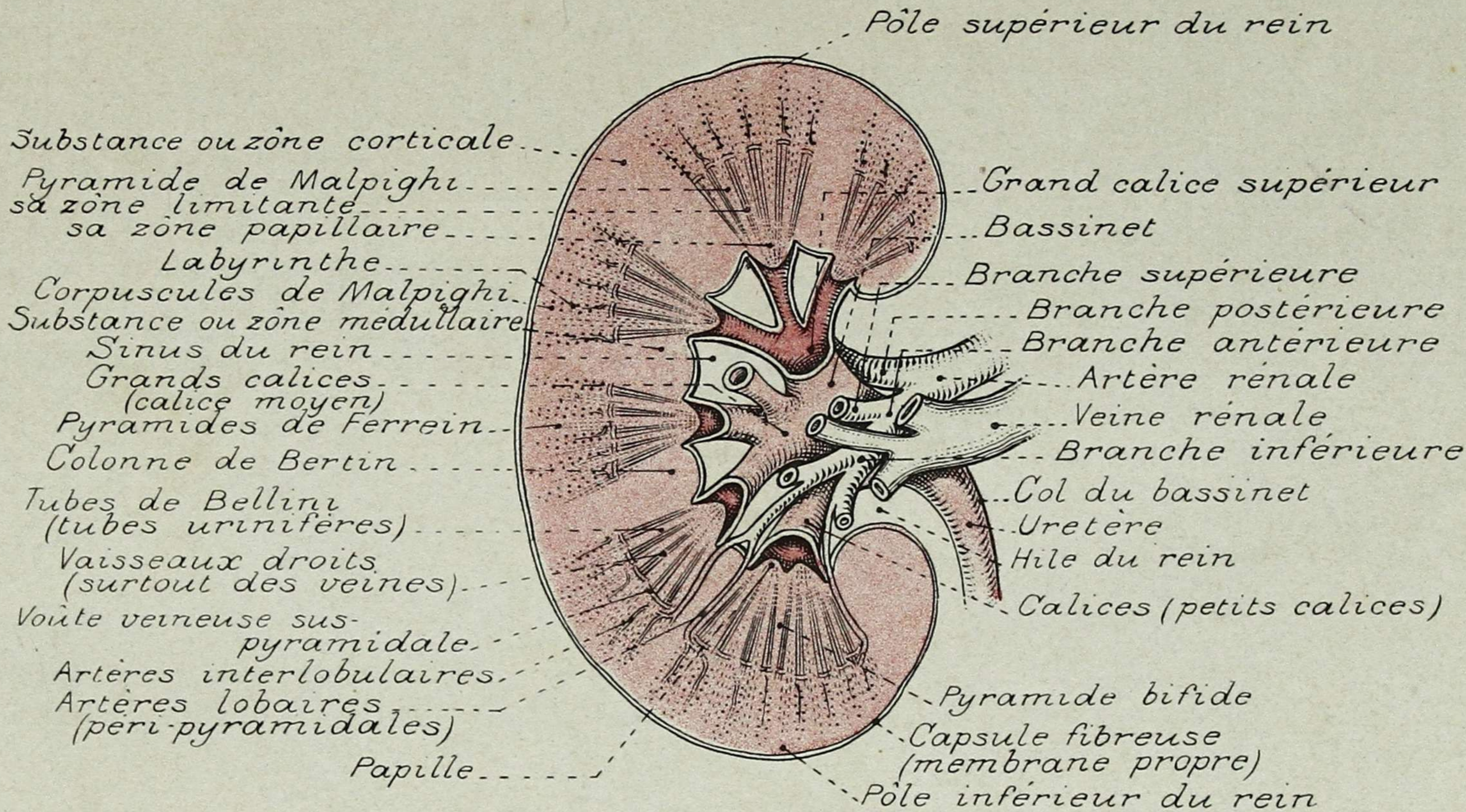


PLANCHE 190. - COUPE LONGITUDINALE DU REIN DROIT

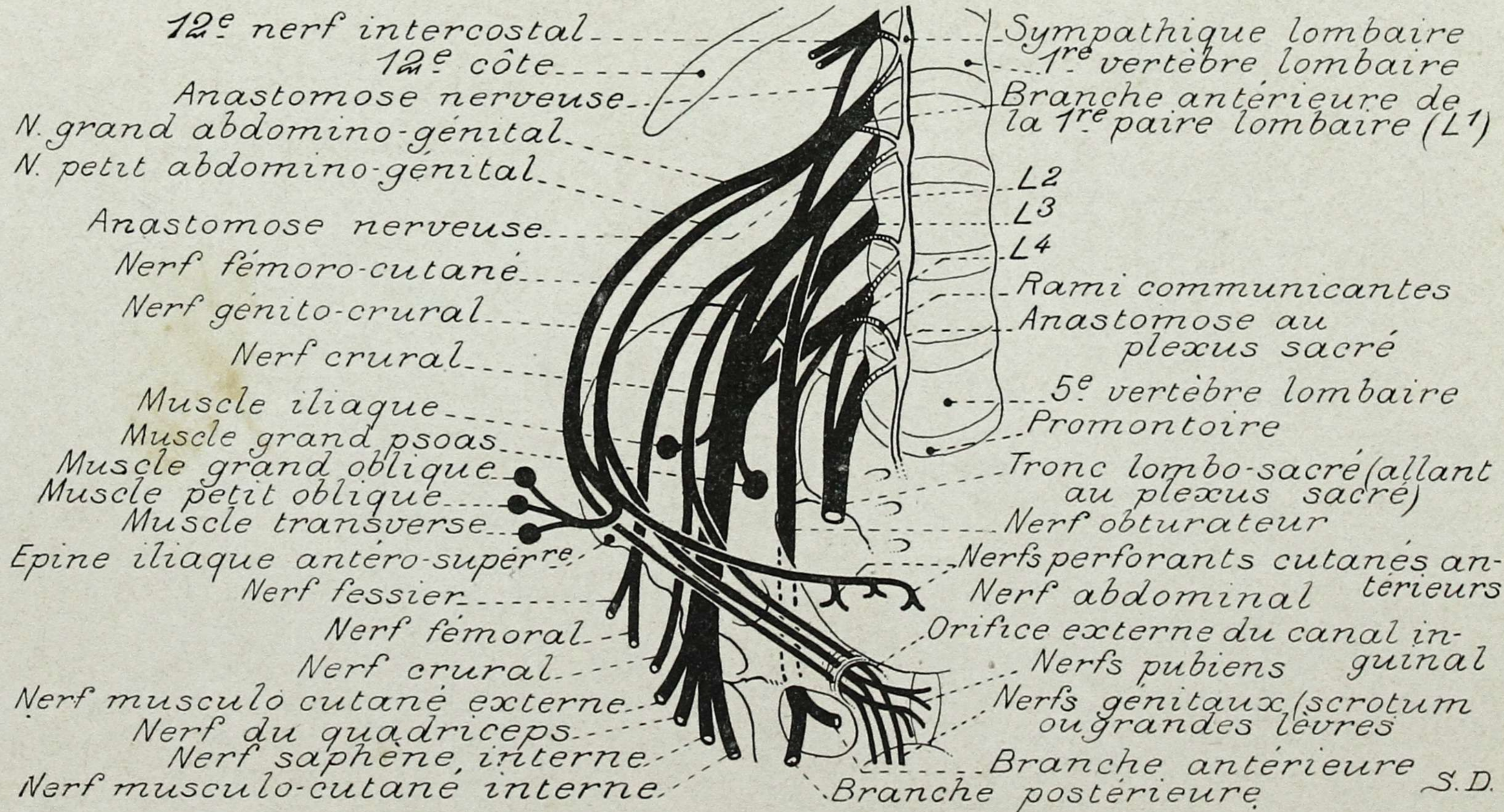


PLANCHE 191. - PLEXUS LOMBAIRE

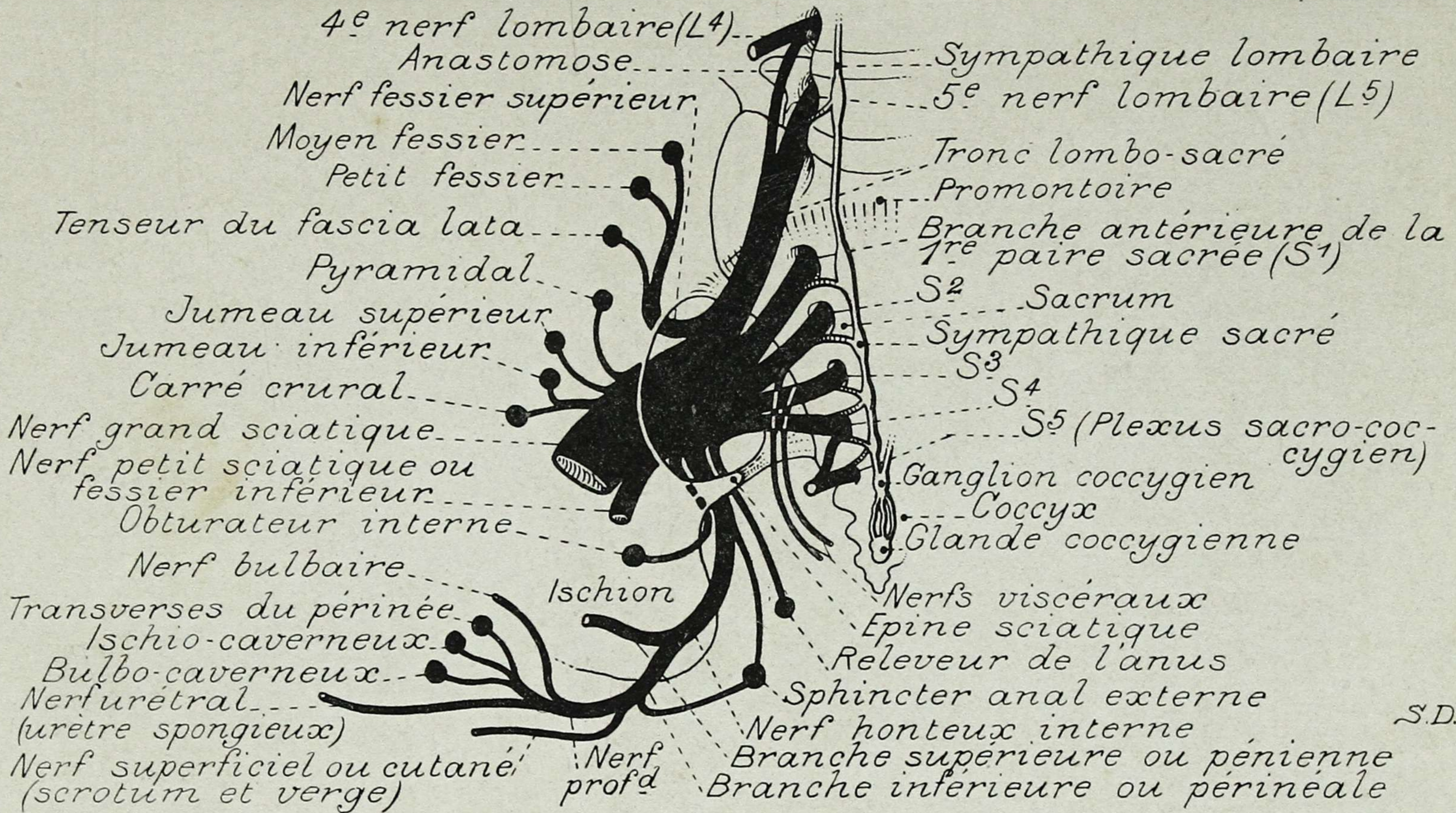


PLANCHE 192. - PLEXUS SACRÉ

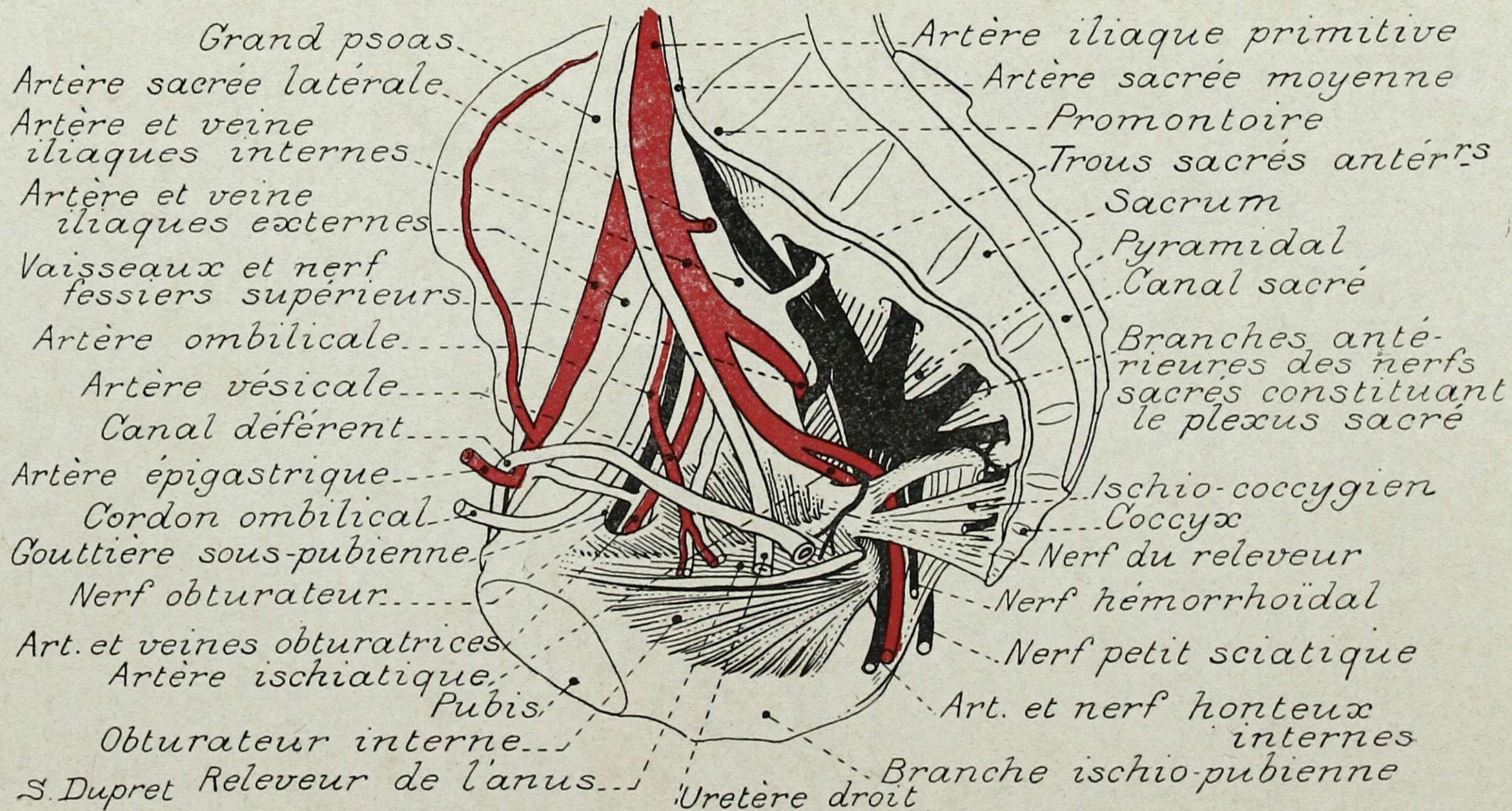


PLANCHE 193. - VAISSEAUX ET NERFS DE L'EXCAVATION PELVIENNE

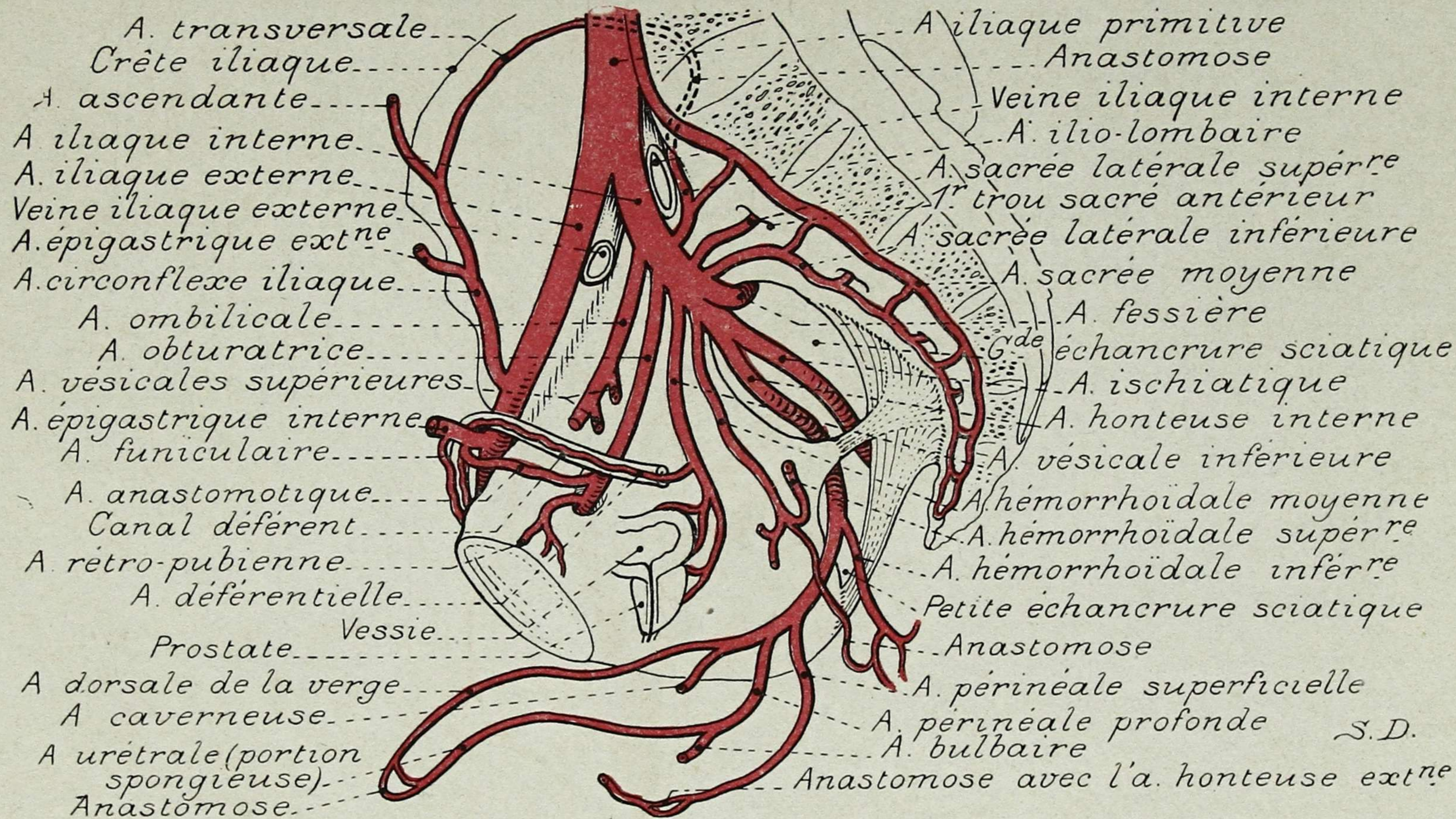


PLANCHE 194. - ARTÈRES DE L'EXCAVATION PELVIENNE (HOMME)

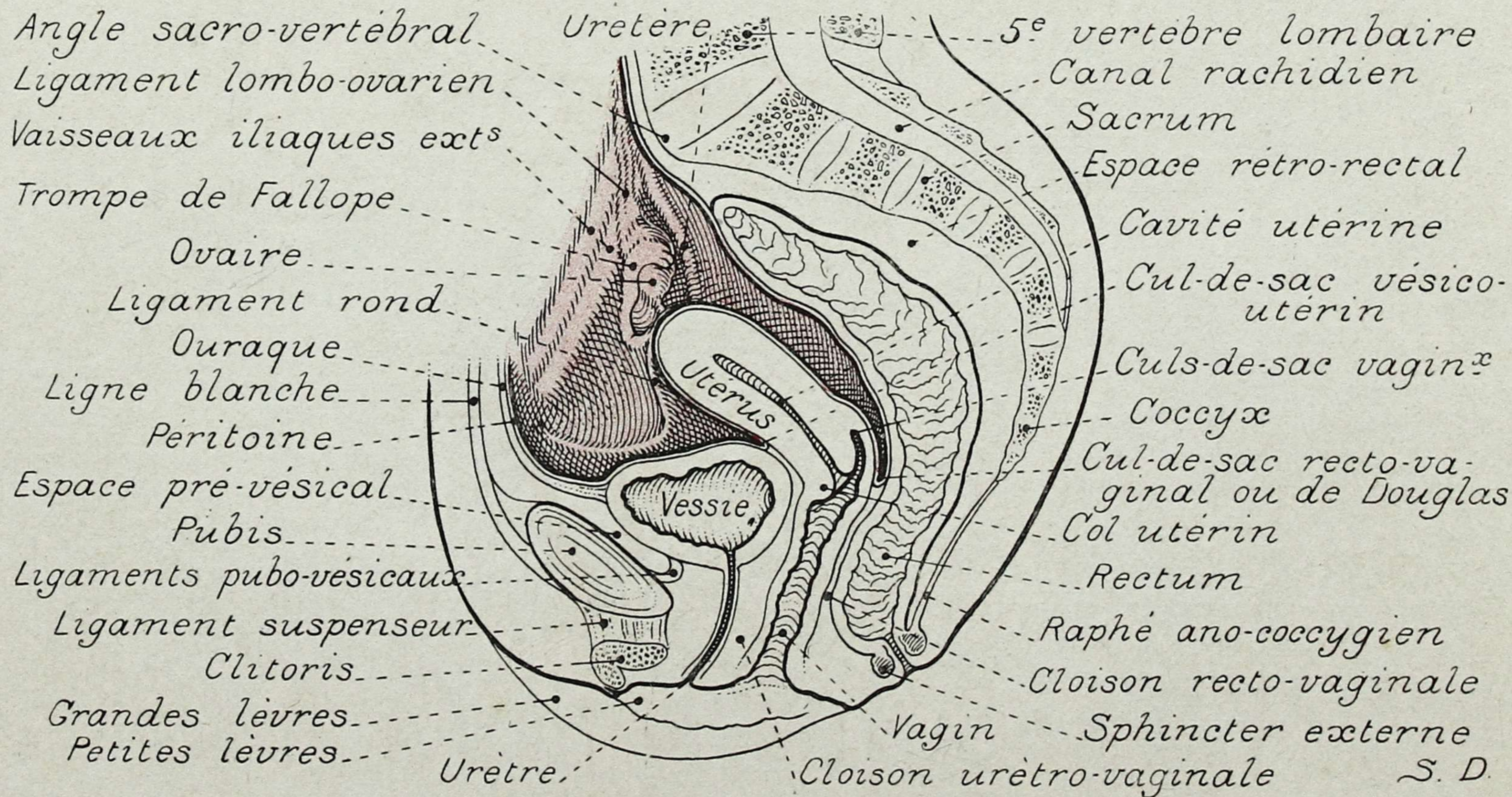


PLANCHE 195. - EXCAVATION PELVIENNE (FEMME)

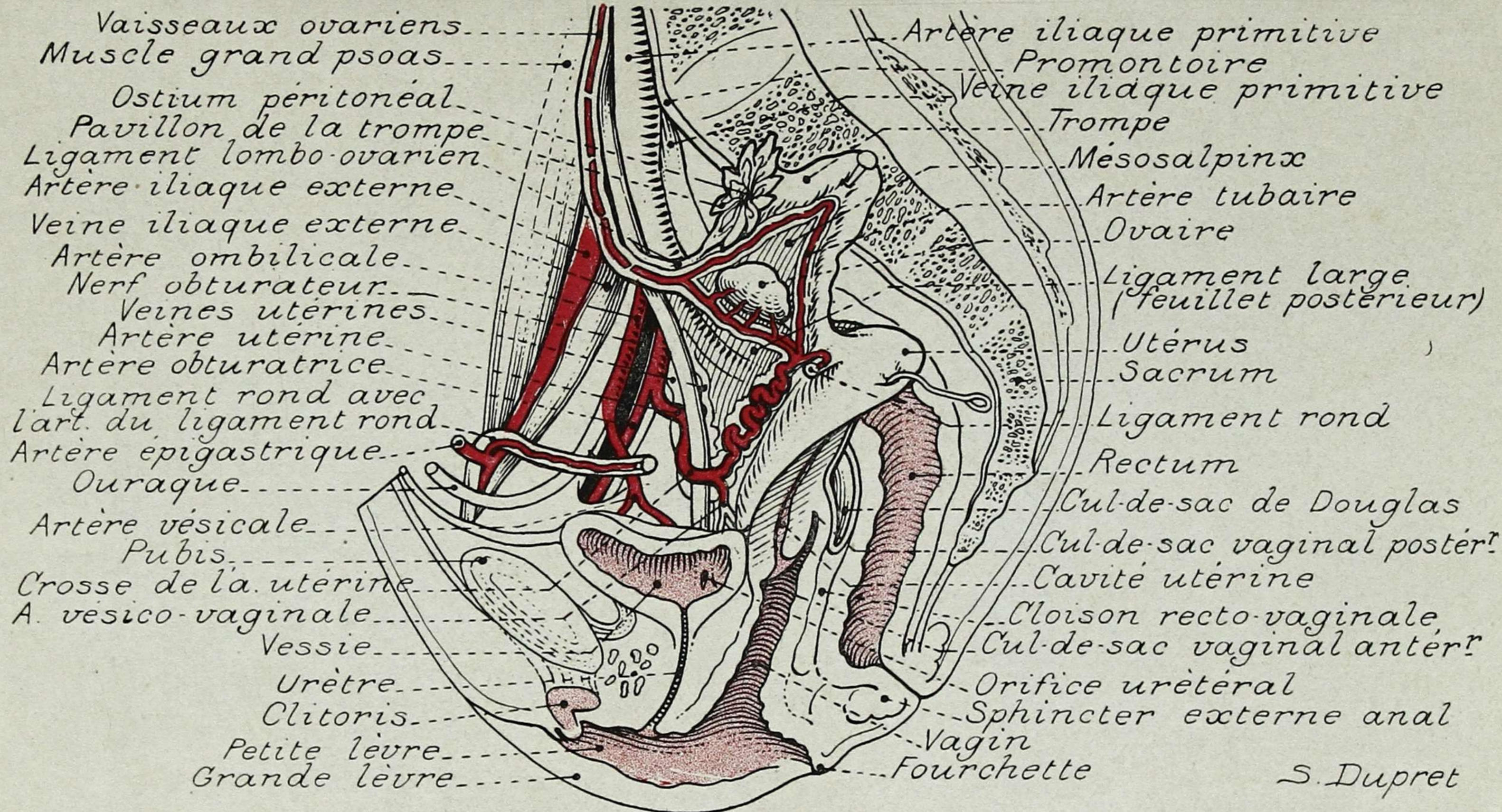


PLANCHE 196. — EXCAVATION PELVIENNE (FEMME)

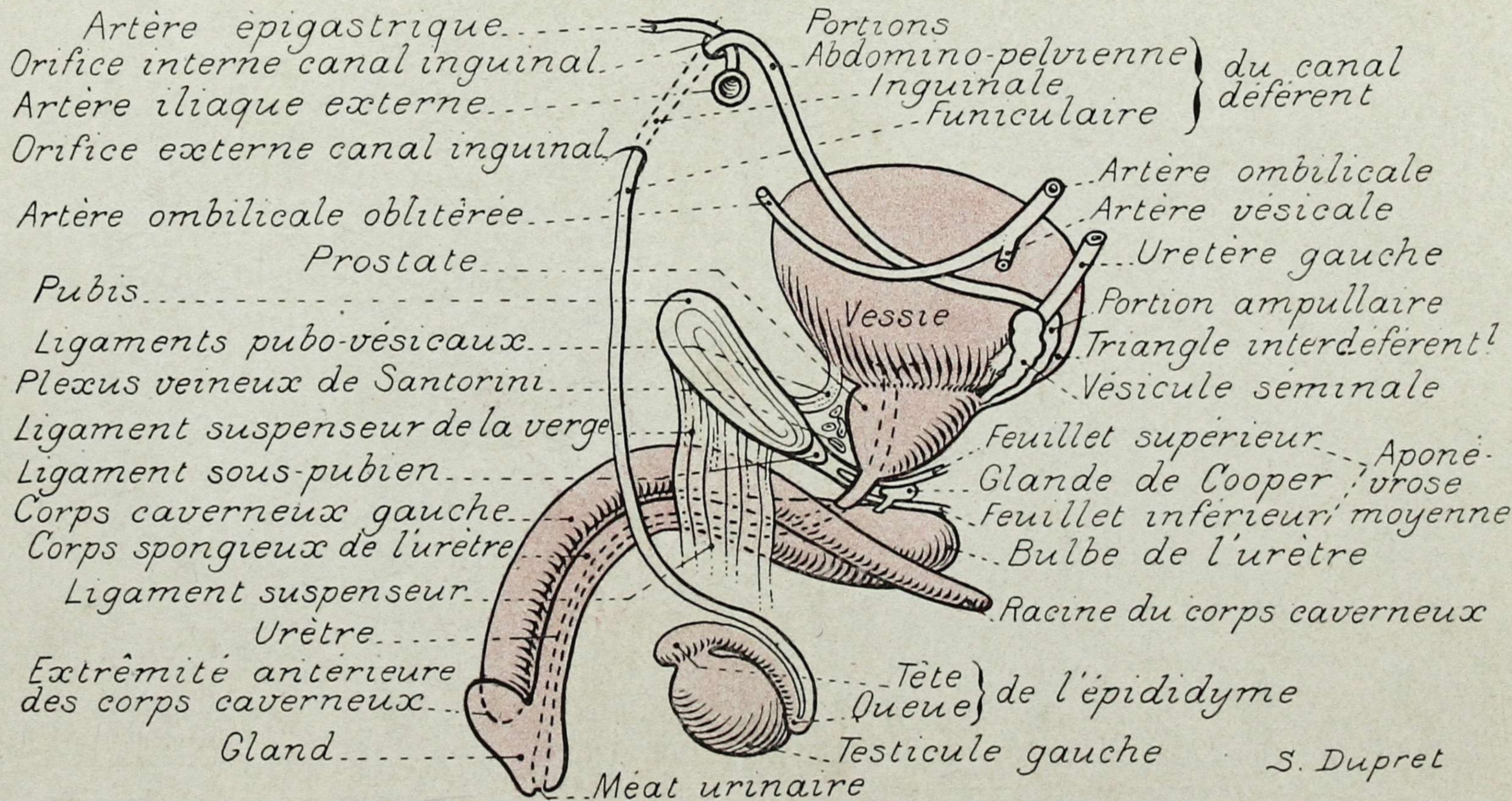


PLANCHE 197. - SCHÉMA DES ORGANES GÉNITAUX (HOMME)

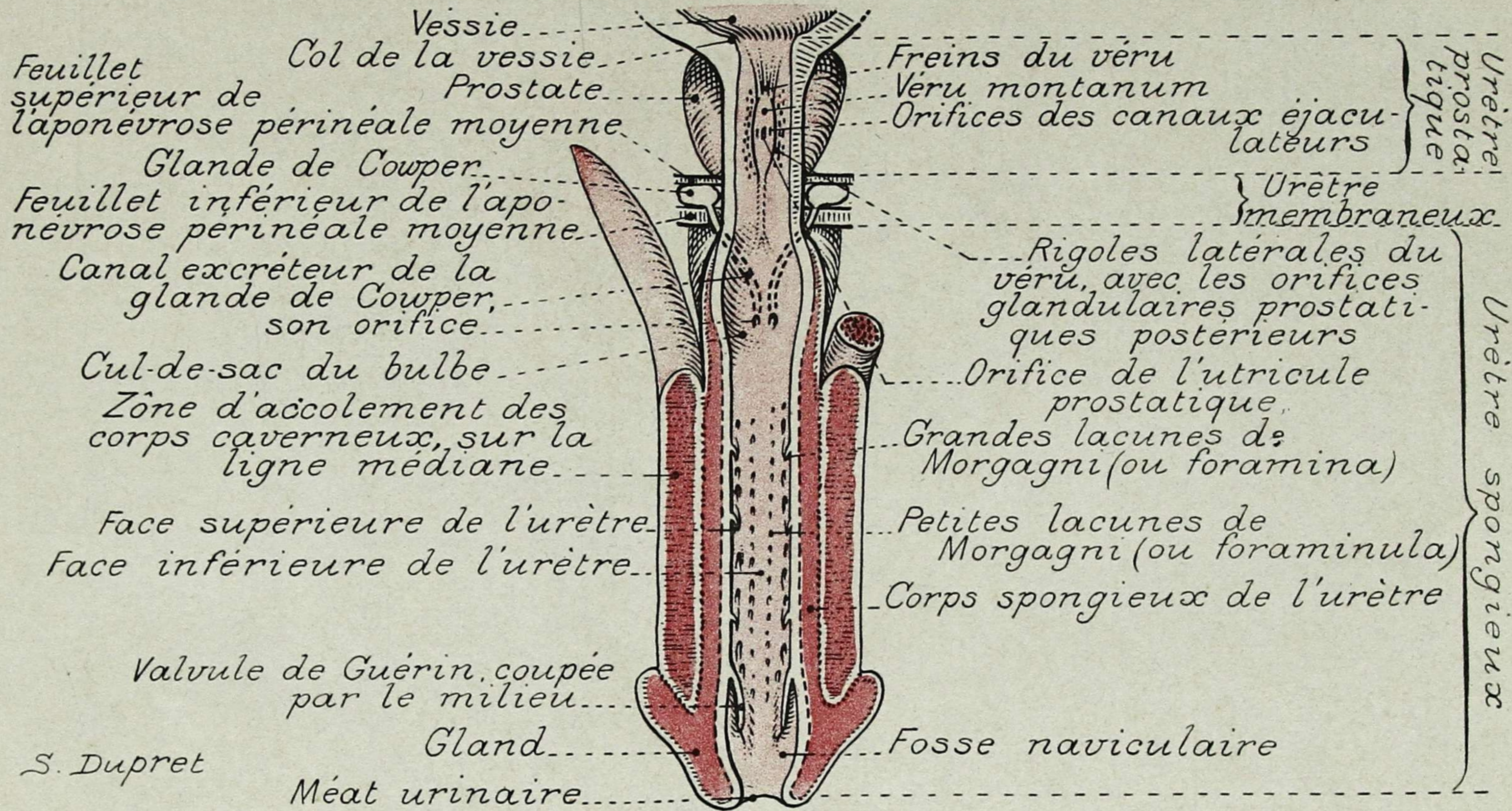


PLANCHE 198. - URÈTRE OUVERT (HOMME)

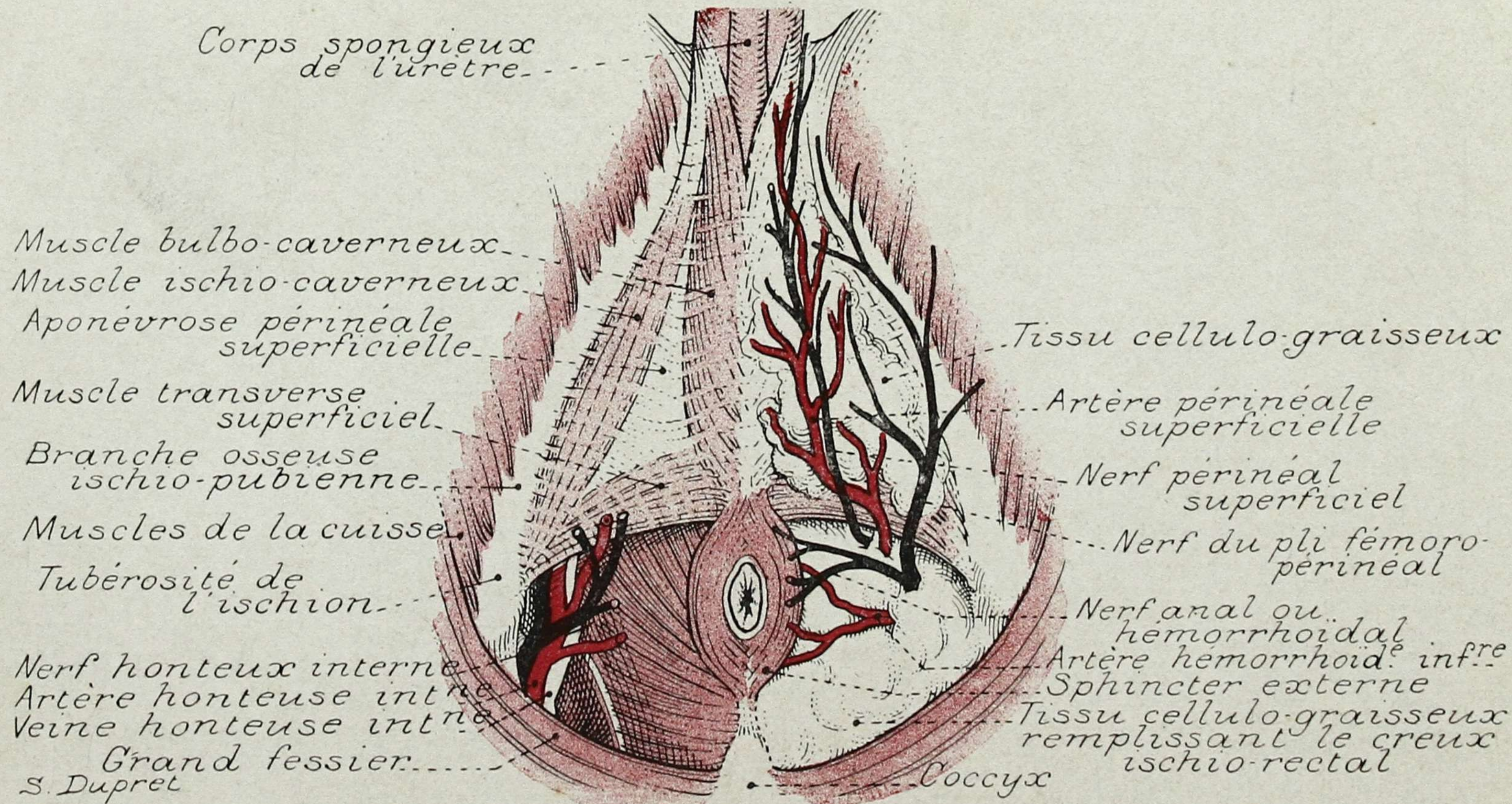


PLANCHE 199. - PÉRINÉE (HOMME)

Portion du muscle ischio-caverneux contournant le corps caverneux et constituant une saignée avec celui du côté opposé (muscle de Houston).....

Muscles de la cuisse

Muscle ischio-caverneux

Branche ischio-pubienne

Artère et nerf urétraux

Artère bulbo-urétrale et nerf musculo-urétral émergents dans le triangle ischio-bulbaire après avoir traversé l'aponévrose périméale moyenne.....

Aponévrose périméale superficielle enlevée en partie

Vaisseaux et nerf honteux interne

Sphincter anal externe

Raphé ano-coccygien

Pubis

Artère et nerf urétraux

Muscle bulbo-caverneux

Feuillet supérieur de l'aponévrose périméale moyenne

Artère bulbo-urétrale et nerf musculo-urétral sectionnés

Feuillet inférieur de l'aponévrose périméale moyenne

Insertion de l'aponévrose périméale superficielle au bord postérieur de l'aponévrose périméale moyenne

Ischion

Muscle transverse superficiel coupé

Insertion ischiatique du grand ligament sacro-sciatique

Obturbateur interne

Releveur de l'anus S.D.

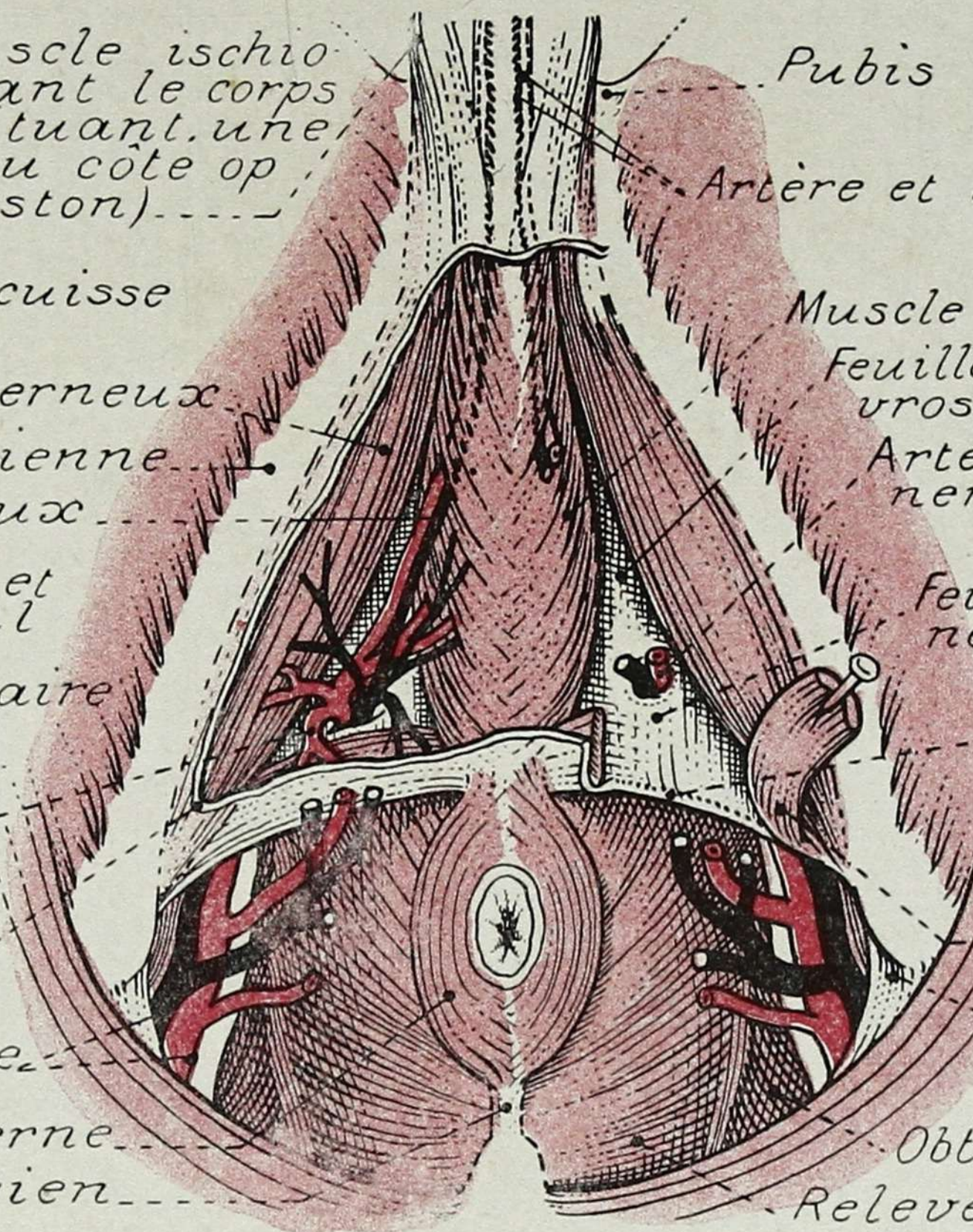


PLANCHE 200. - PÉRINÉE (HOMME)

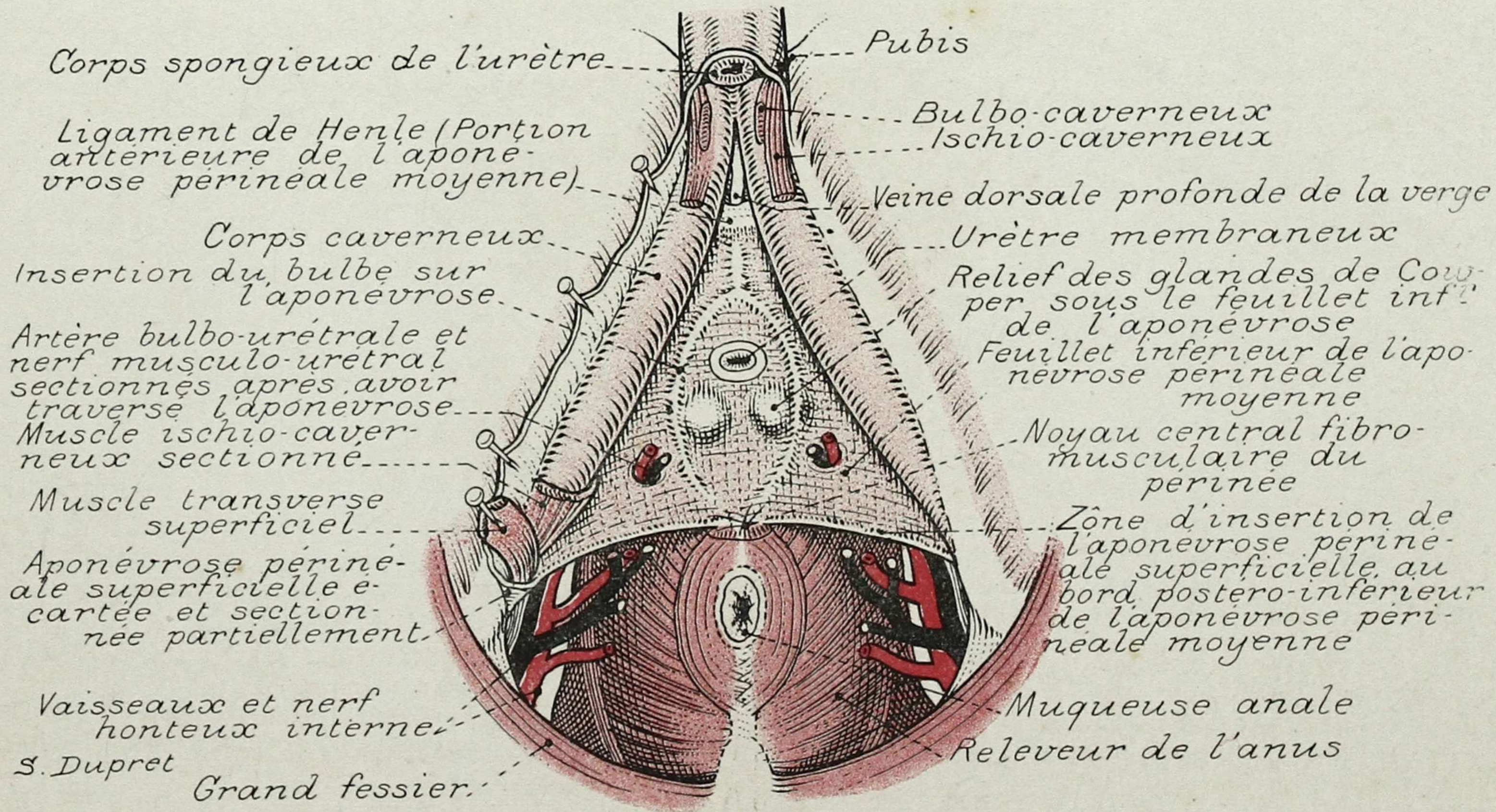


PLANCHE 201. - PÉRINÉE (HOMME)

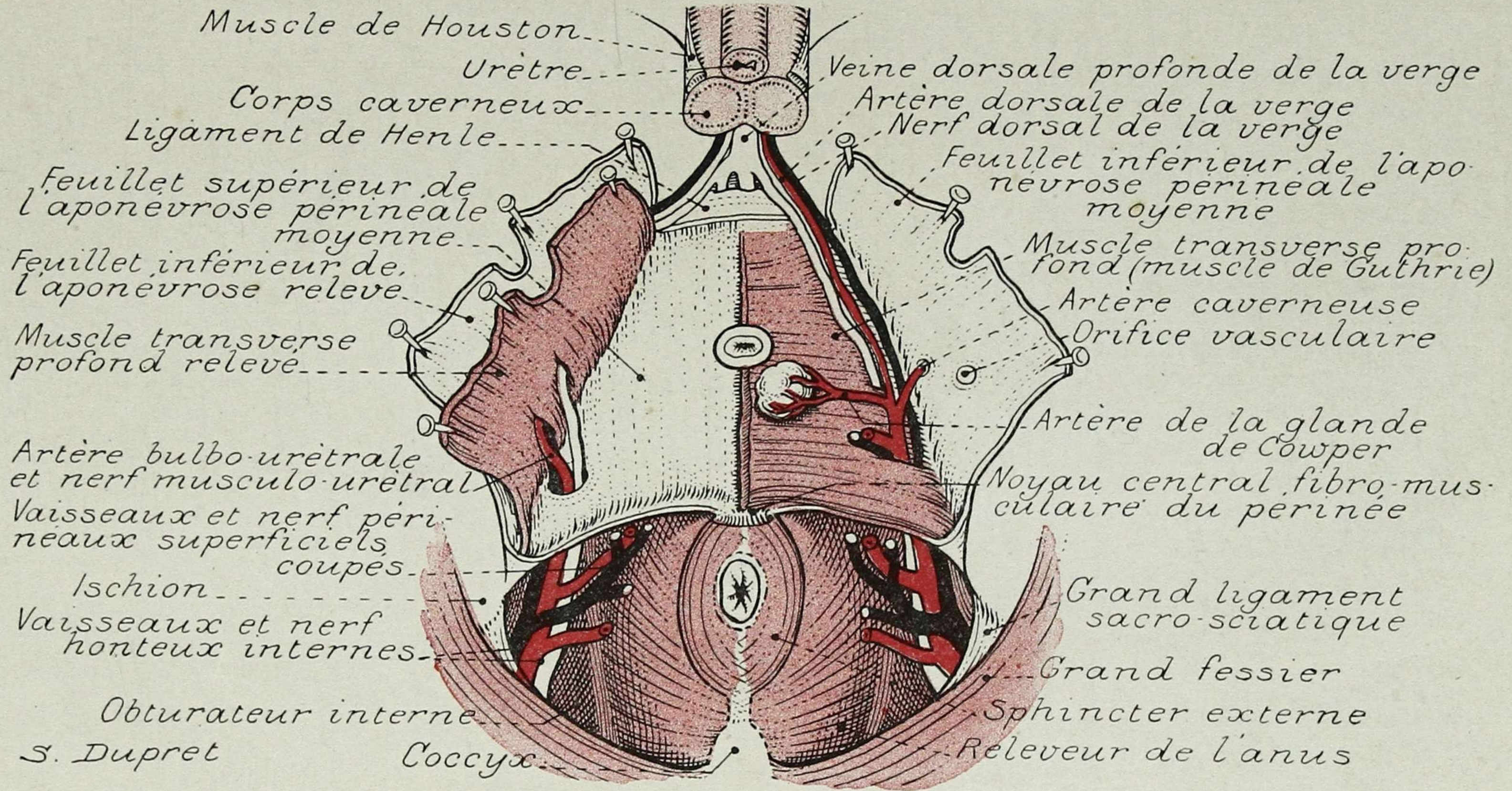


PLANCHE 202. - PÉRINÉE (HOMME)

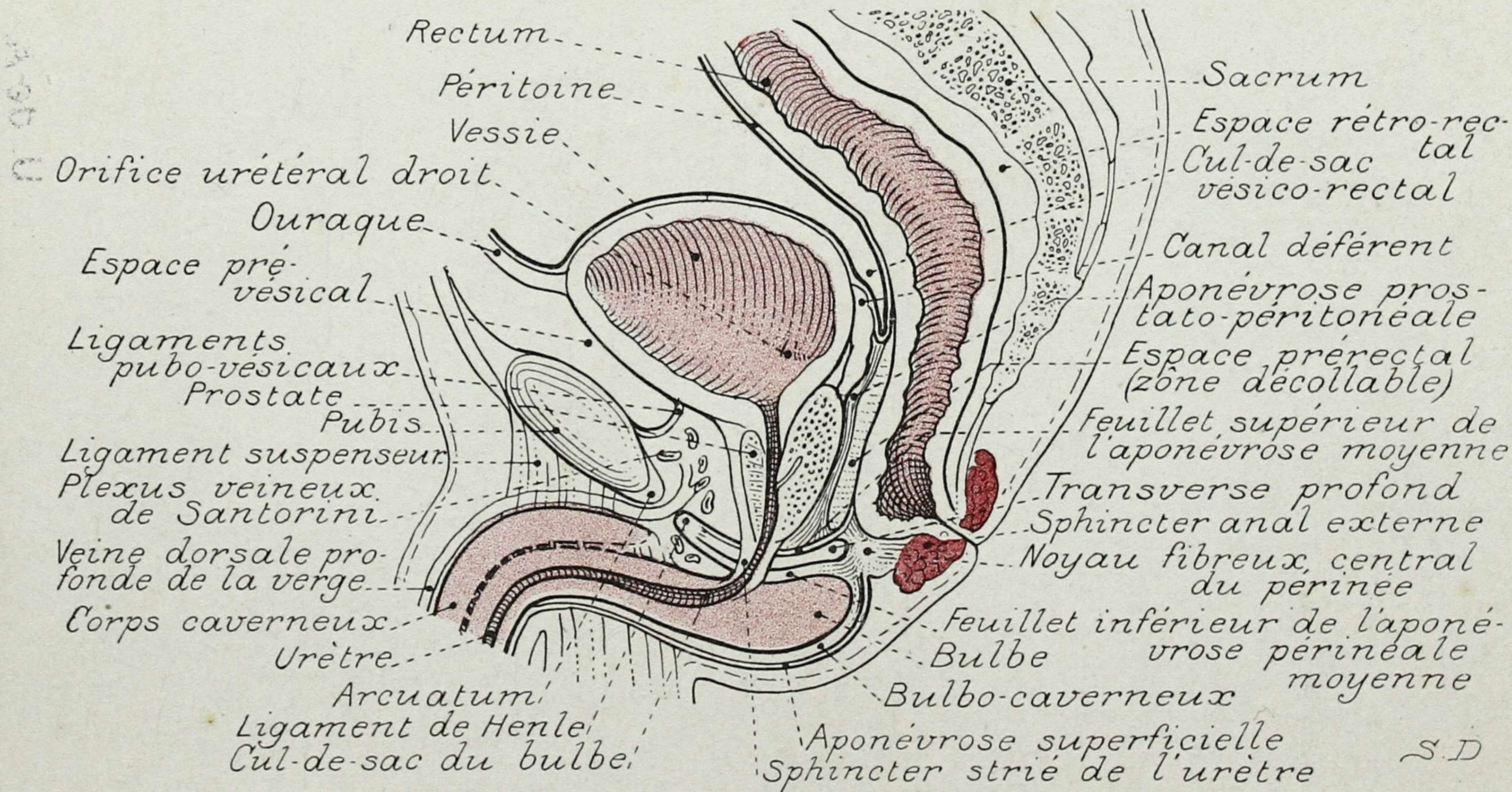


PLANCHE 203. - COUPE MÉDIANE DU BASSIN (HOMME)

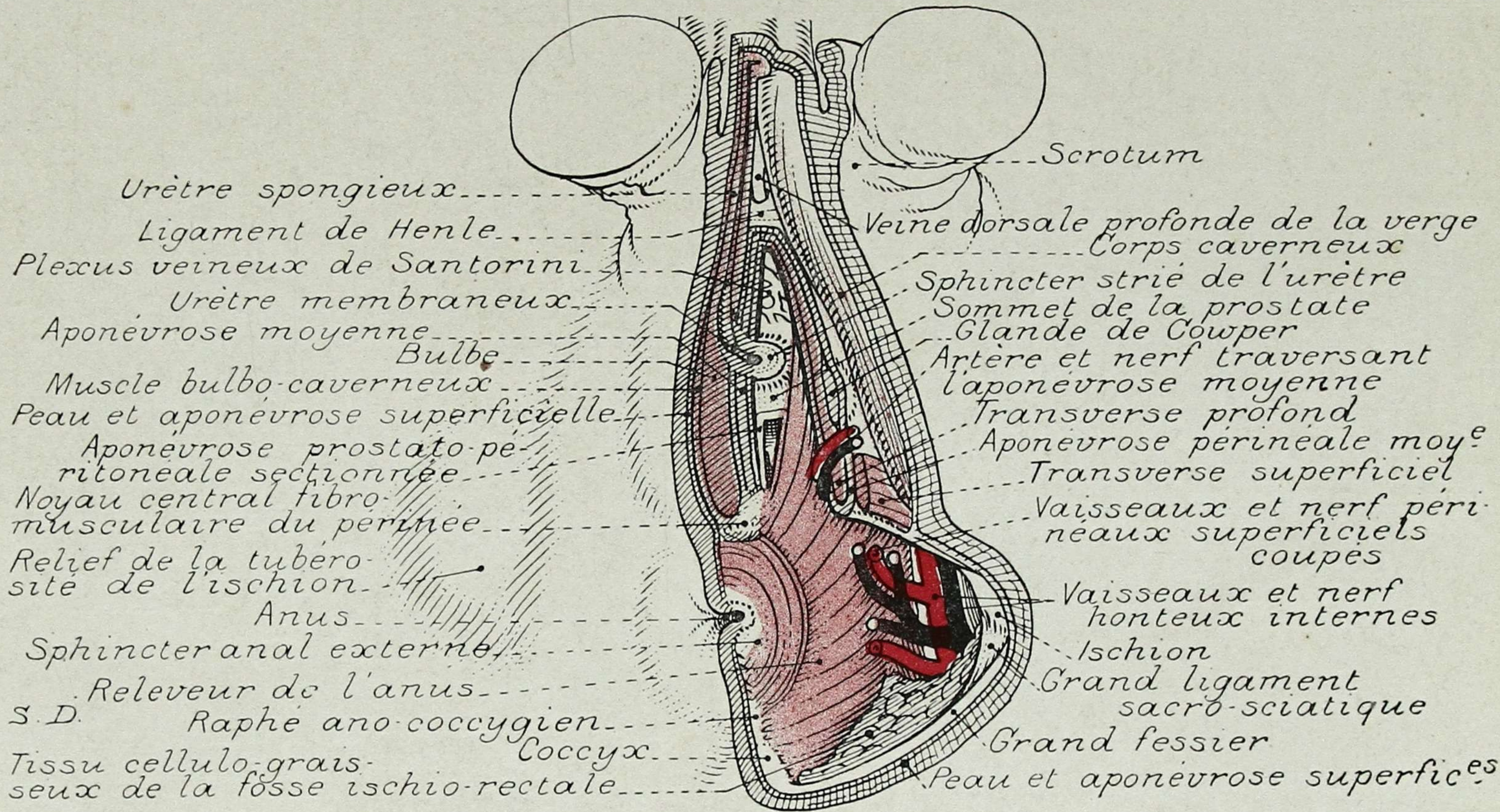


PLANCHE 204. - RAPPORTS SUPERFICIELS ET PROFONDS DU PÉRINÉE (HOMME)

BIBLIOTECA MEDICA
U. de A.

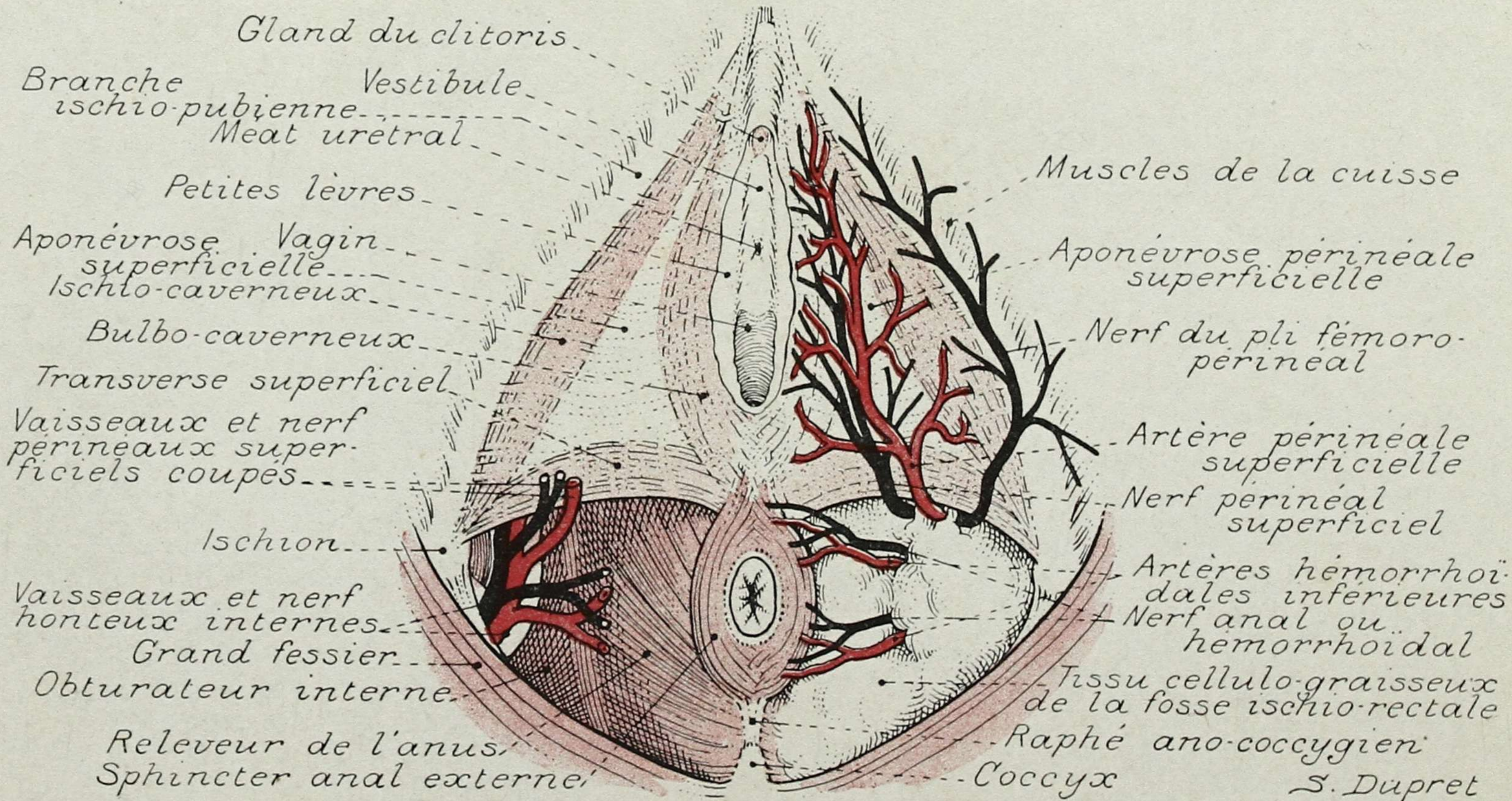


PLANCHE 205. - PÉRINÉE (FEMME)

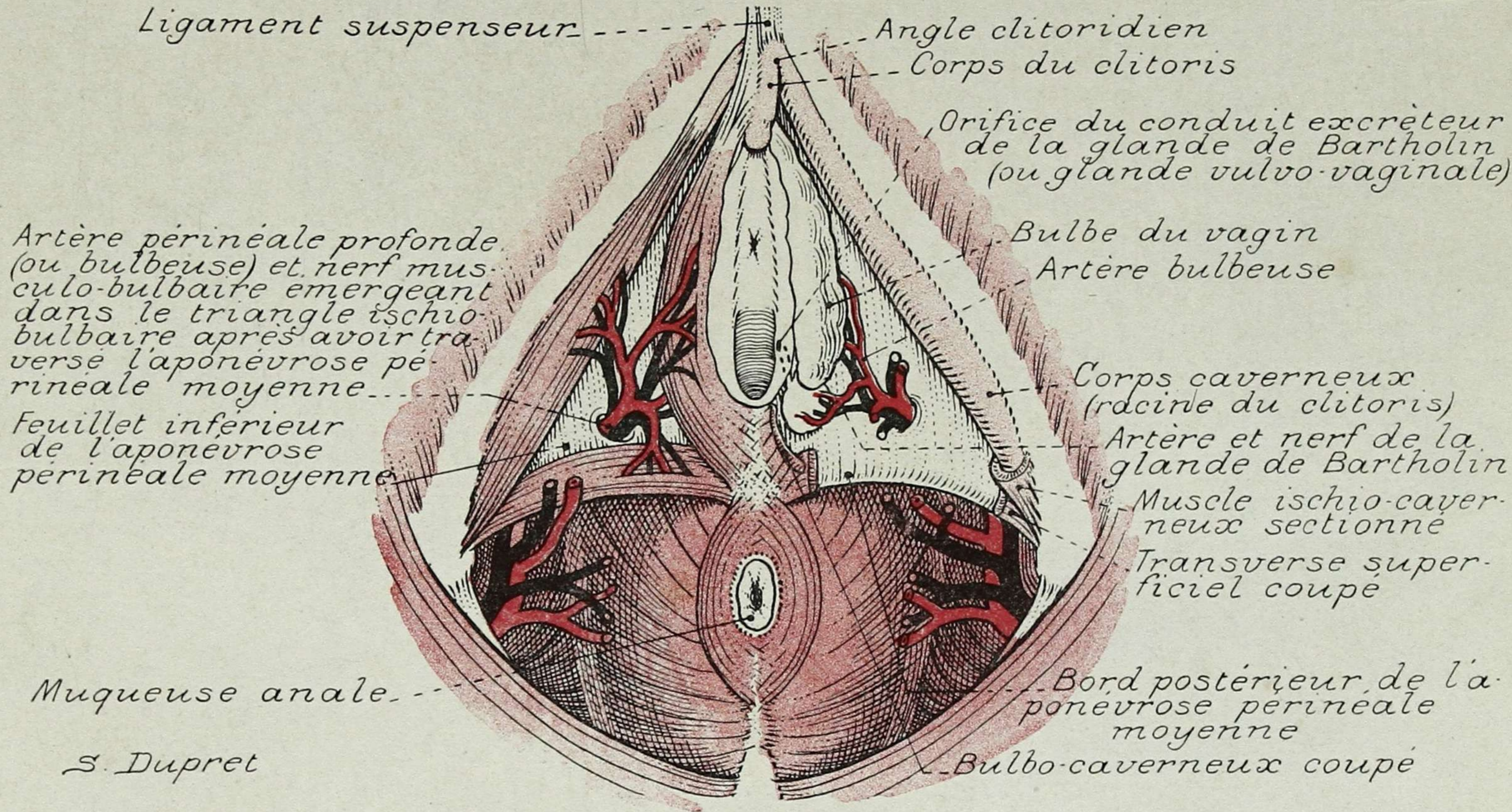


PLANCHE 206. - PÉRINÉE (FEMME)

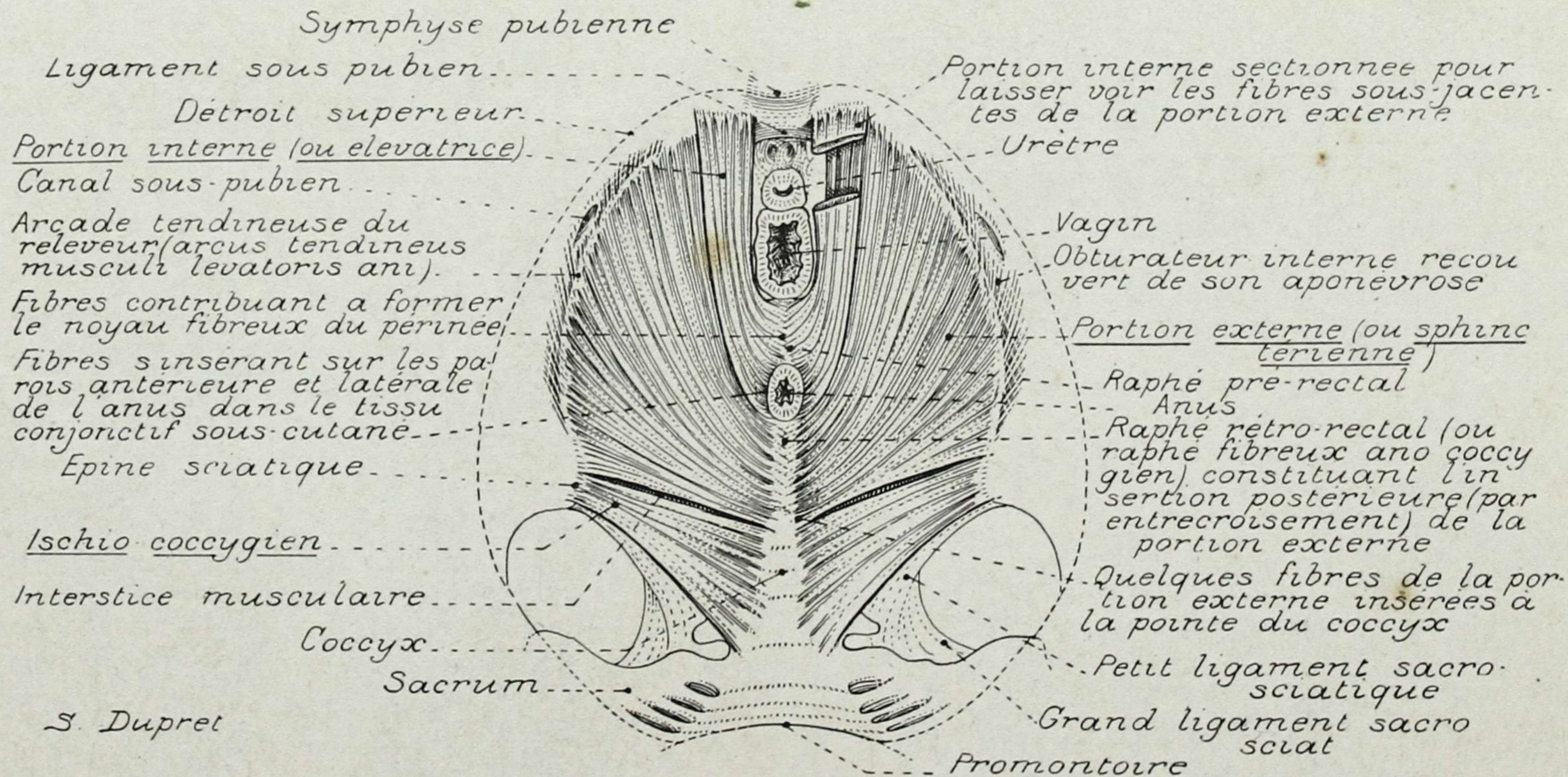


PLANCHE 207. - RELEVEUR DE L'ANUS (FACE SUPÉRIEURE, FEMME)

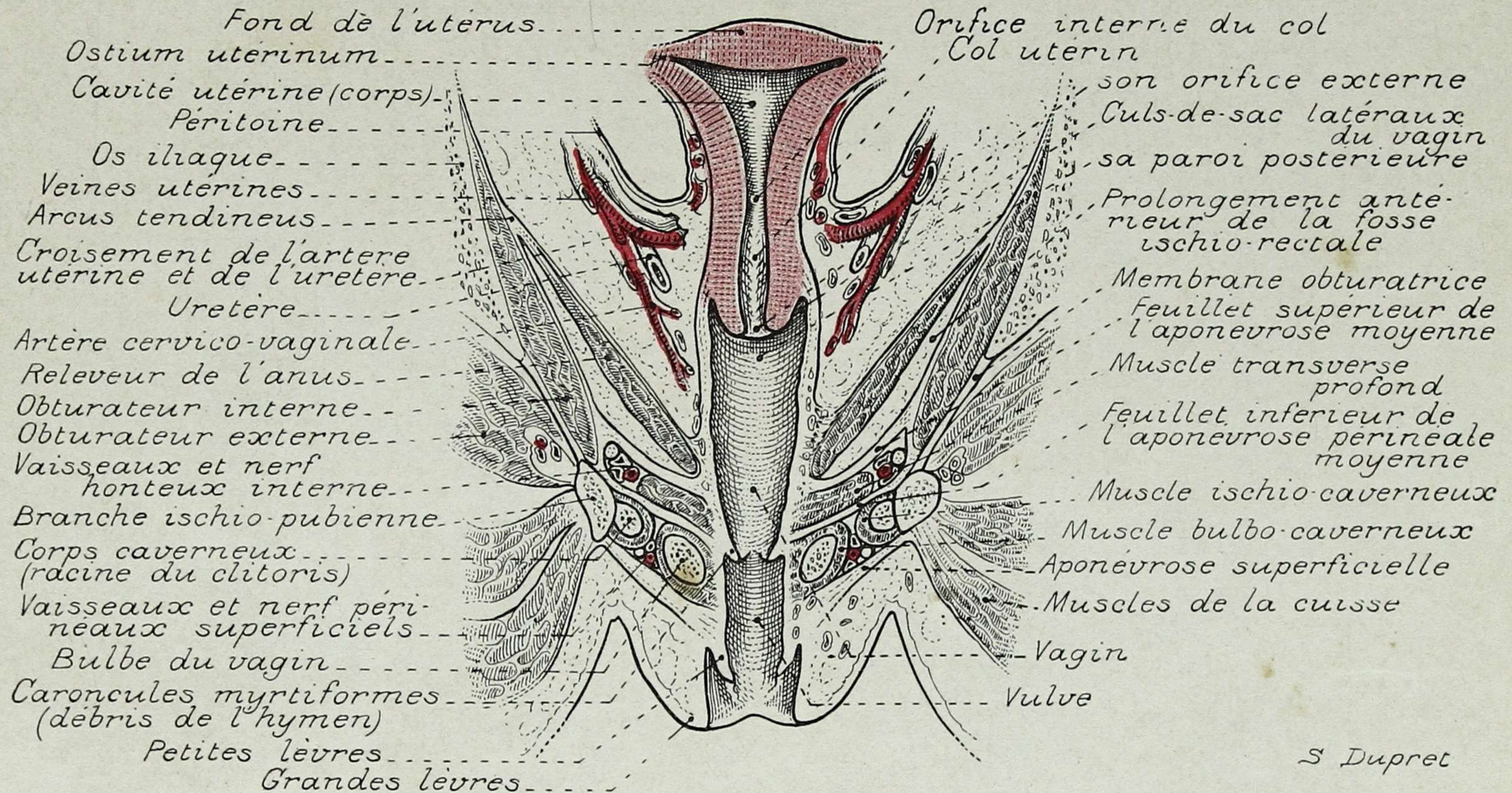


PLANCHE 208. - COUPE FRONTALE PAR UTÉRUS ET VAGIN

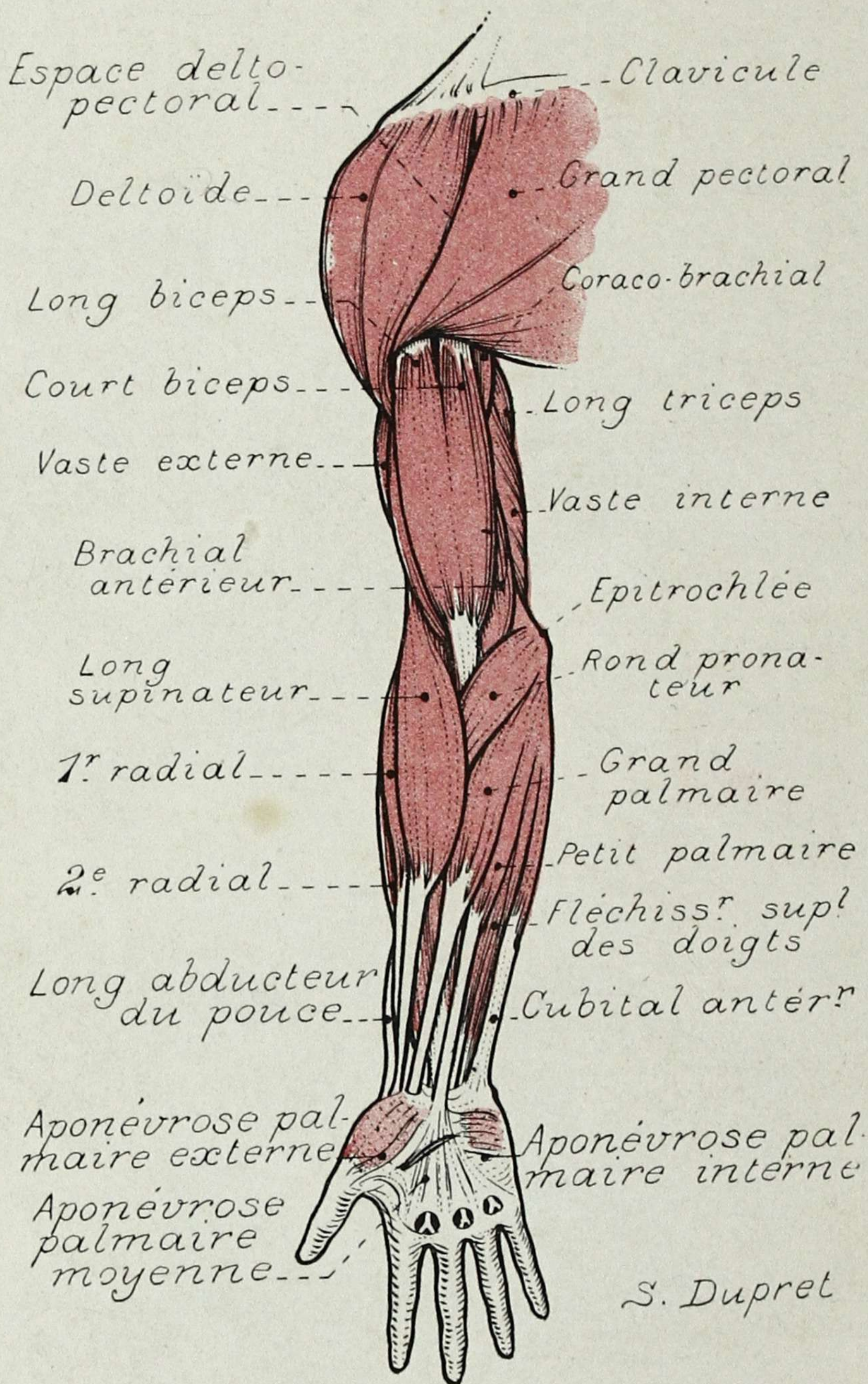


PLANCHE 209. - MUSCLES DU BRAS (FACE ANTÉRIEURE)

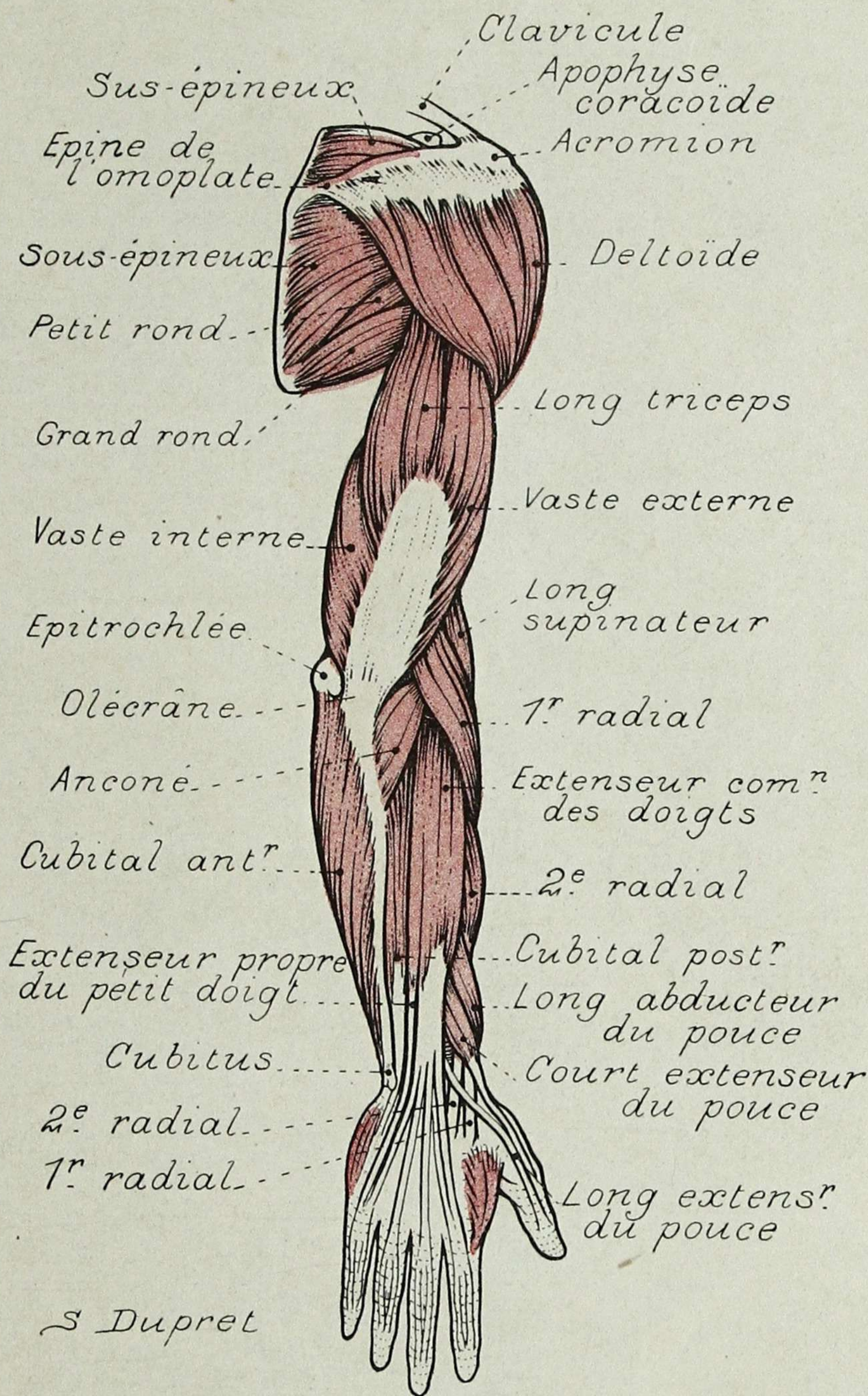


PLANCHE 210. - MUSCLES DU BRAS (FACE POSTÉRIEURE)

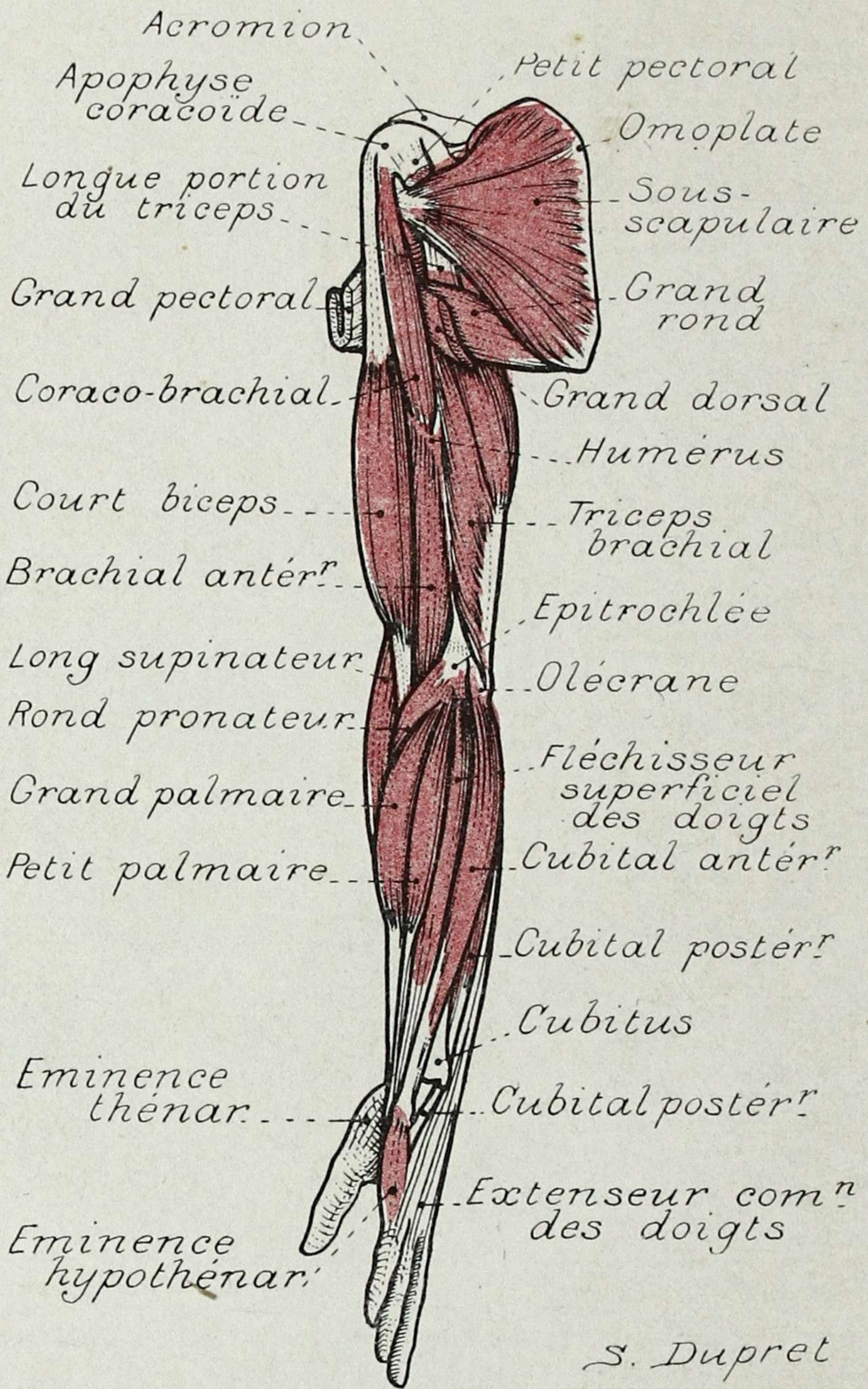


PLANCHE 211. - MUSCLES DU BRAS (FACE INTERNE)

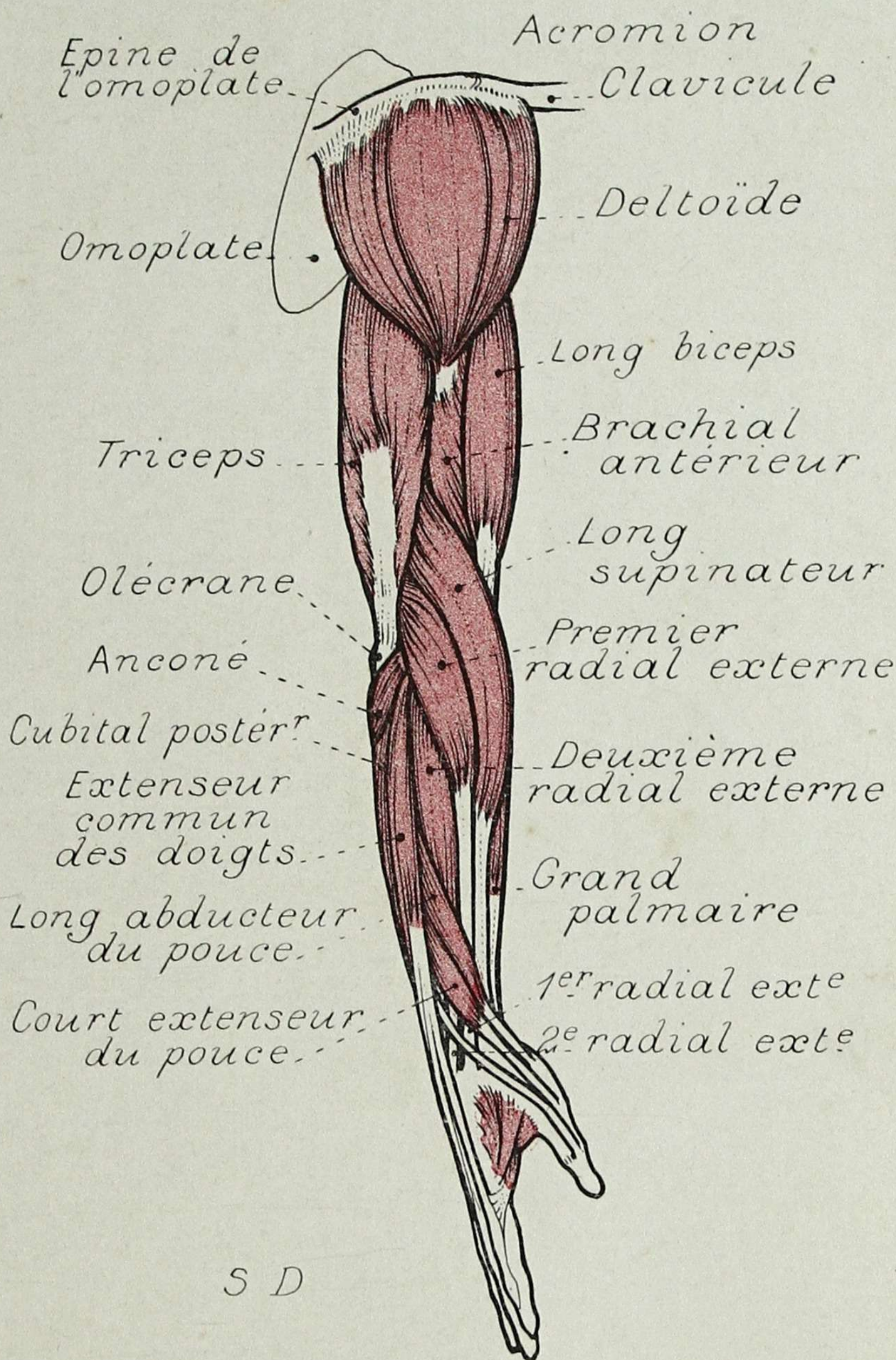


PLANCHE 212. - MUSCLES DU BRAS (FACE EXTERNE)

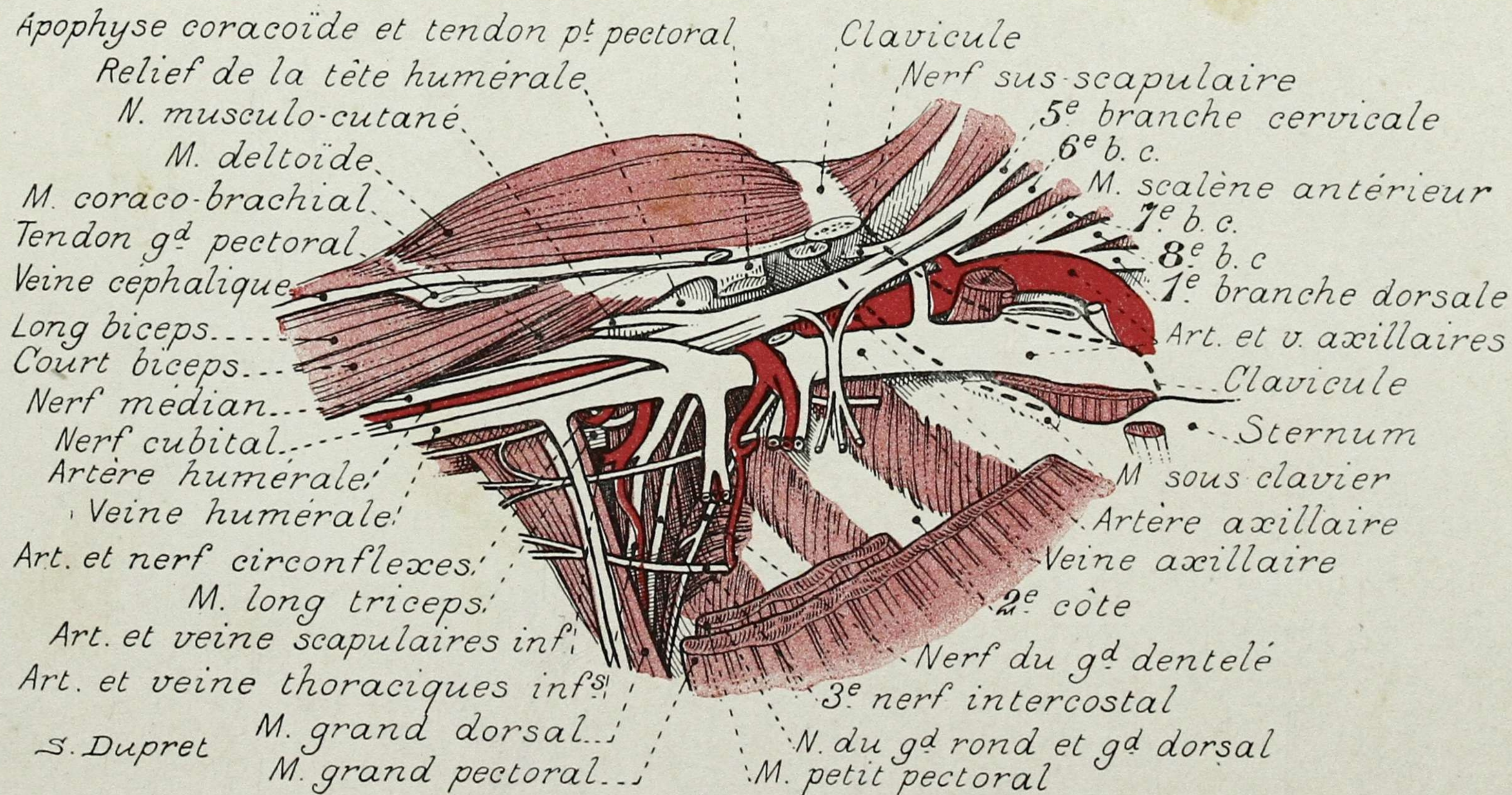


PLANCHE 213. - CREUX AXILLAIRE ET SON CONTENU

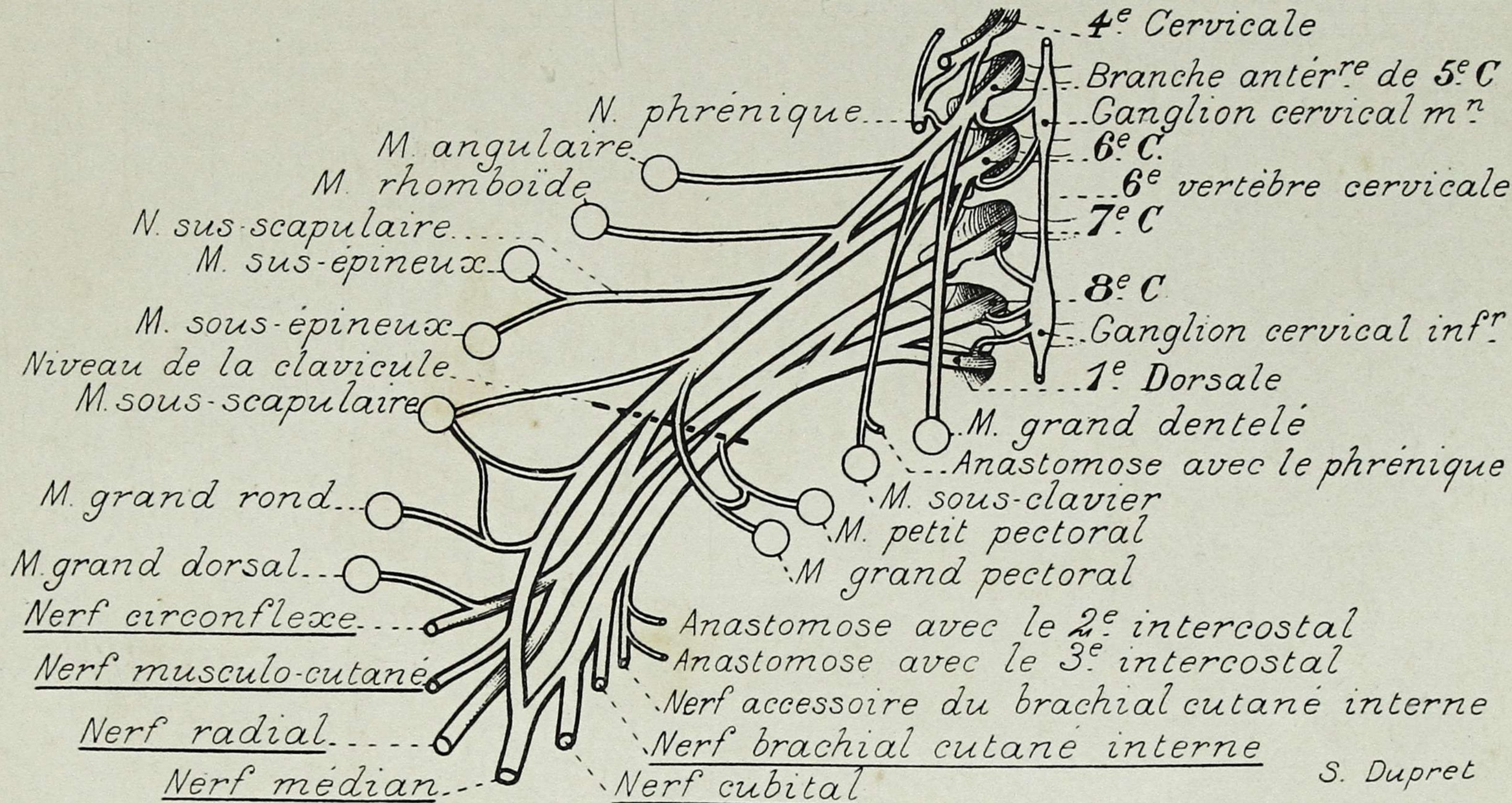


PLANCHE 214. - SCHÉMA DU PLEXUS BRACHIAL

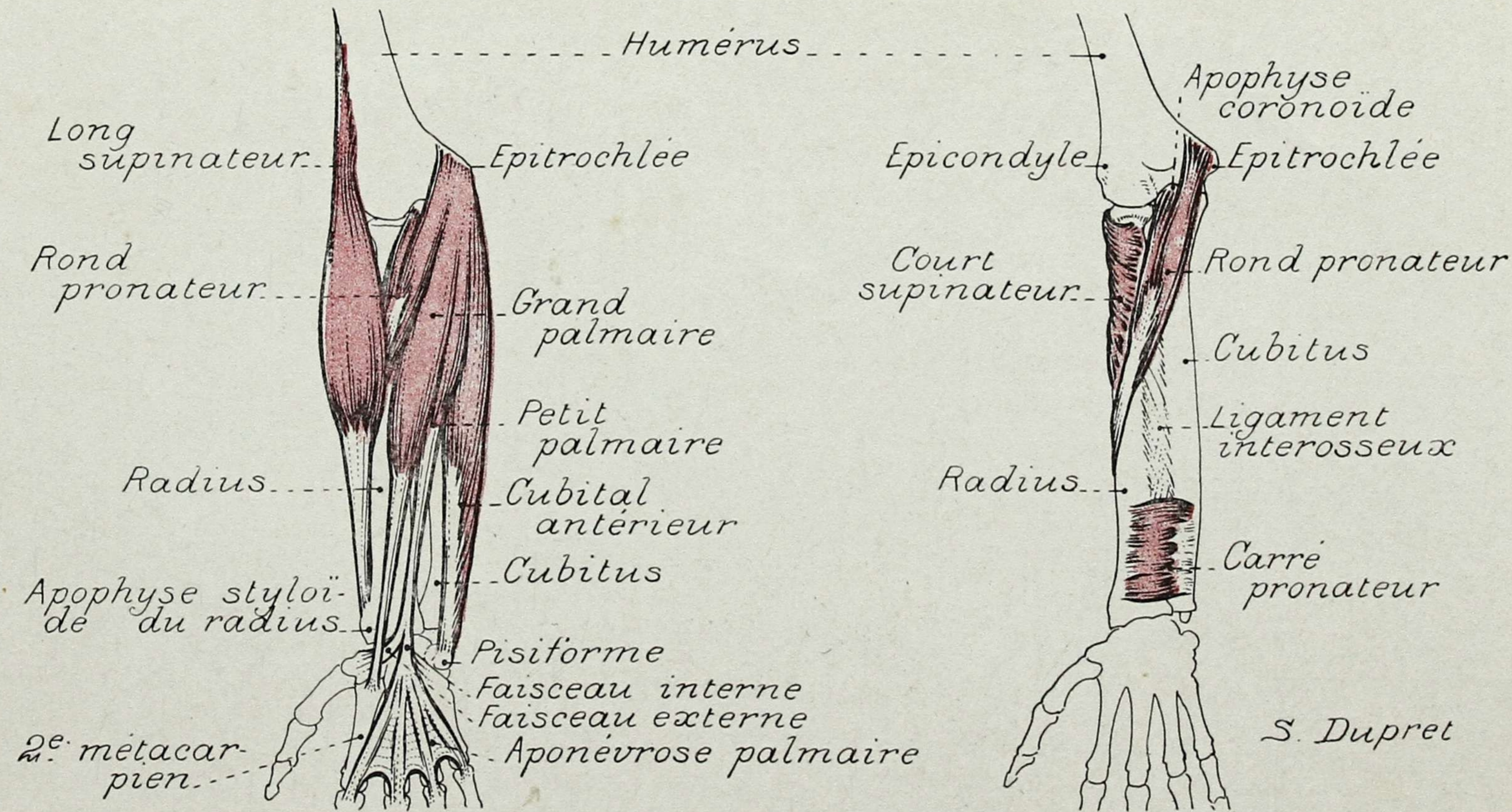


PLANCHE 215. - MUSCLES DE L'AVANT-BRAS (FACE ANTÉRIEURE)

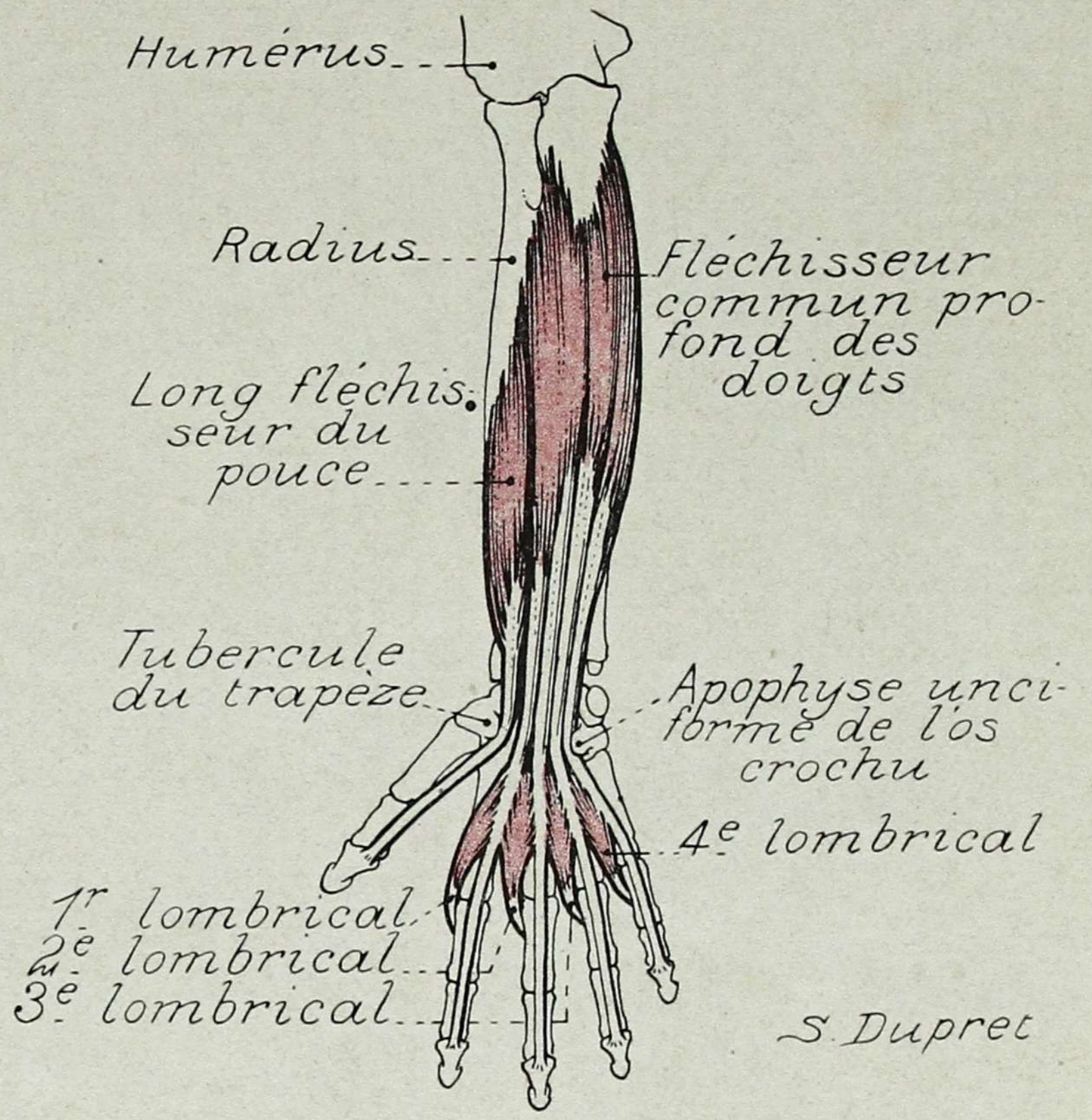
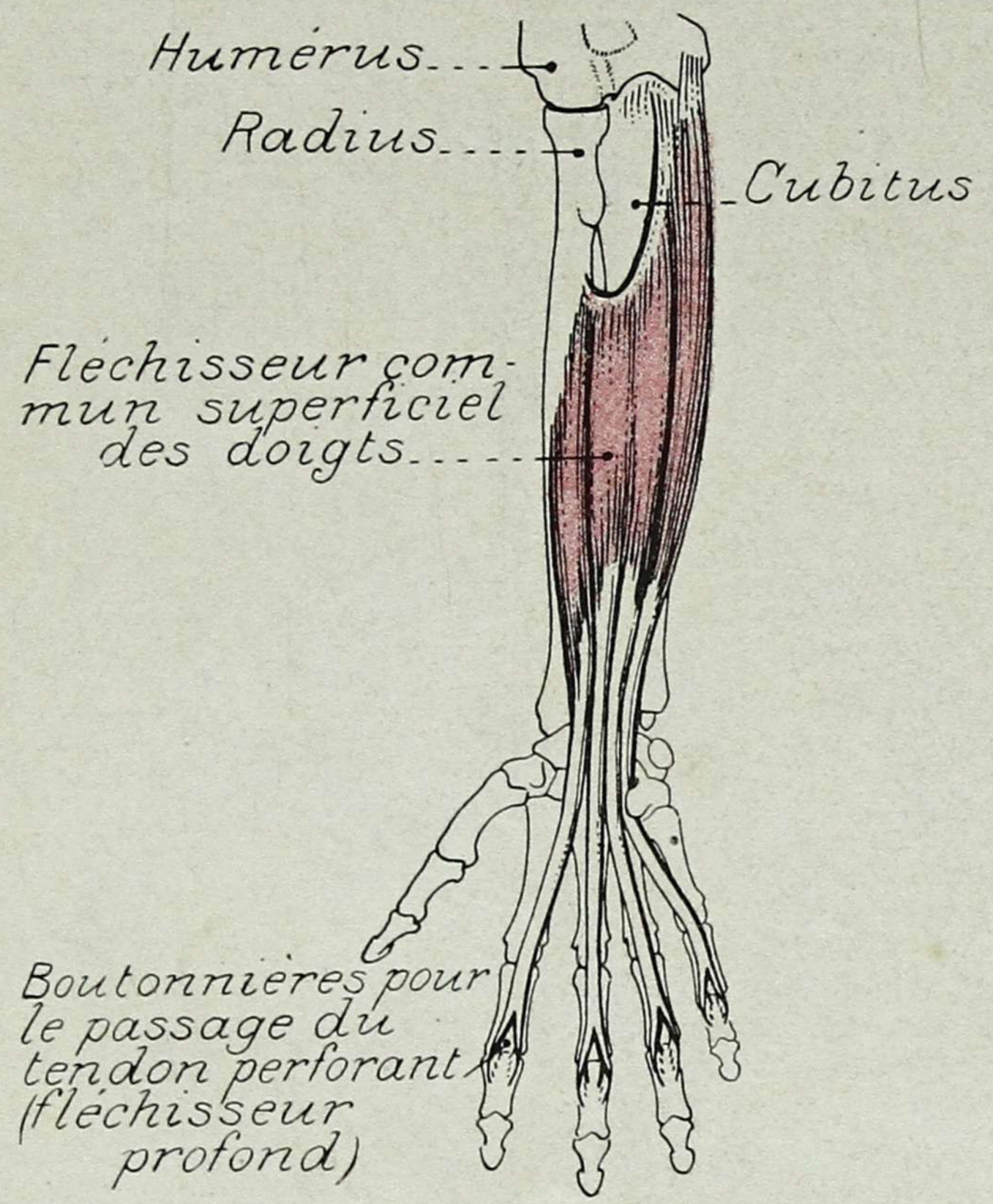


PLANCHE 216. - MUSCLES DE L'AVANT-BRAS (FACE ANTÉRIEURE)

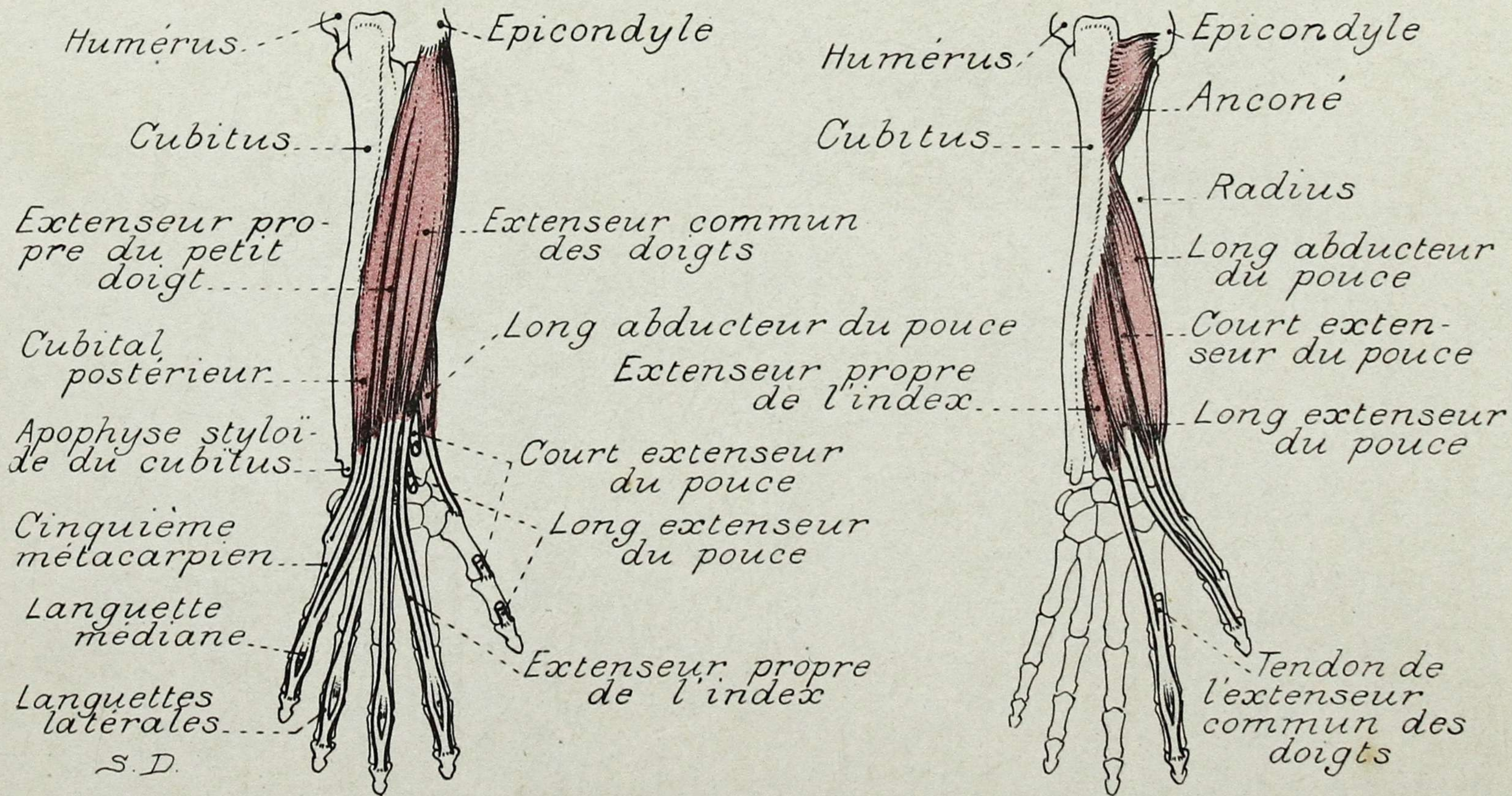


PLANCHE 217. - MUSCLES DE L'AVANT-BRAS (FACE POSTÉRIEURE)

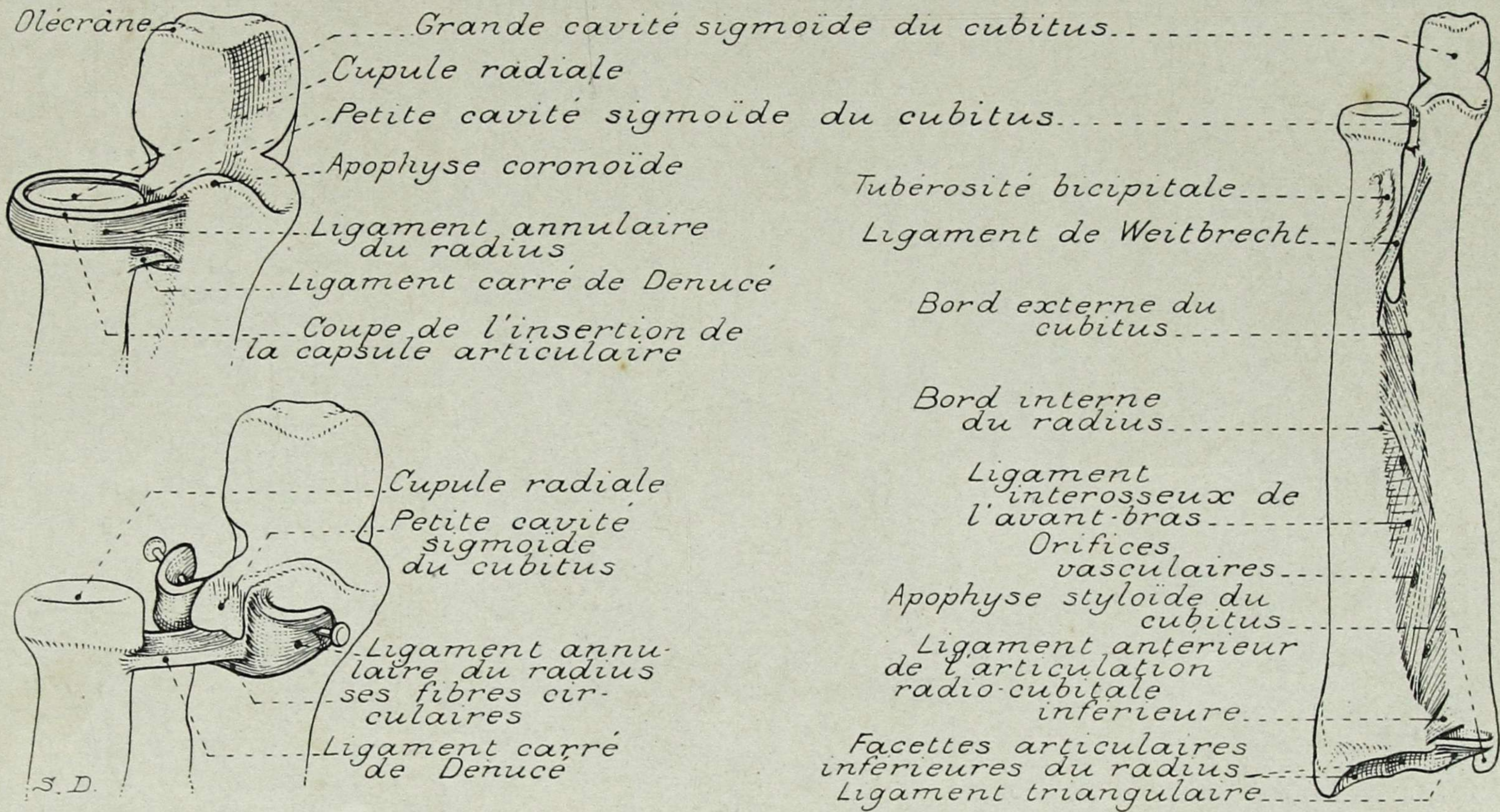


PLANCHE 218. - ARTICULATION RADIO-CUBITALE

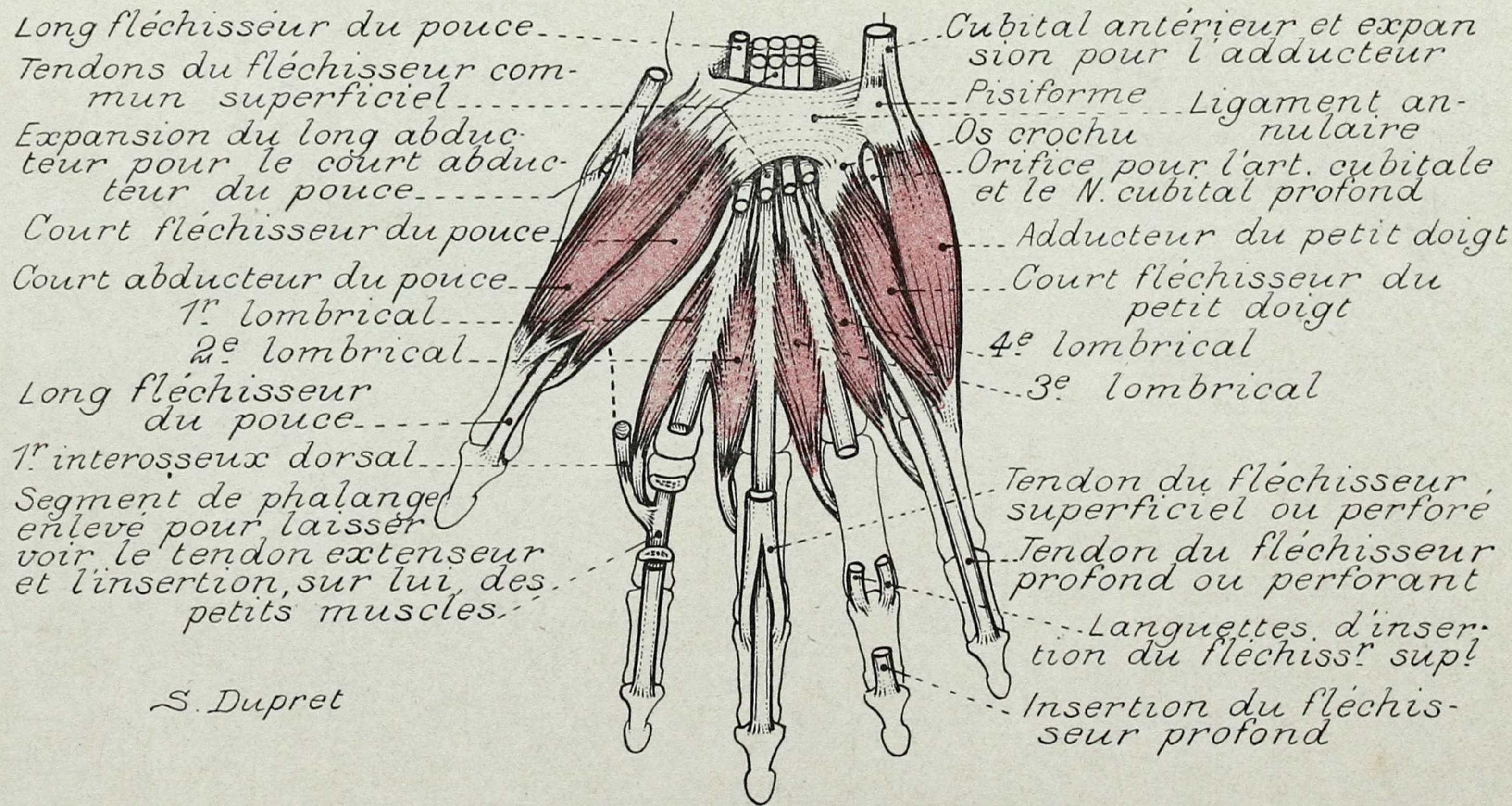
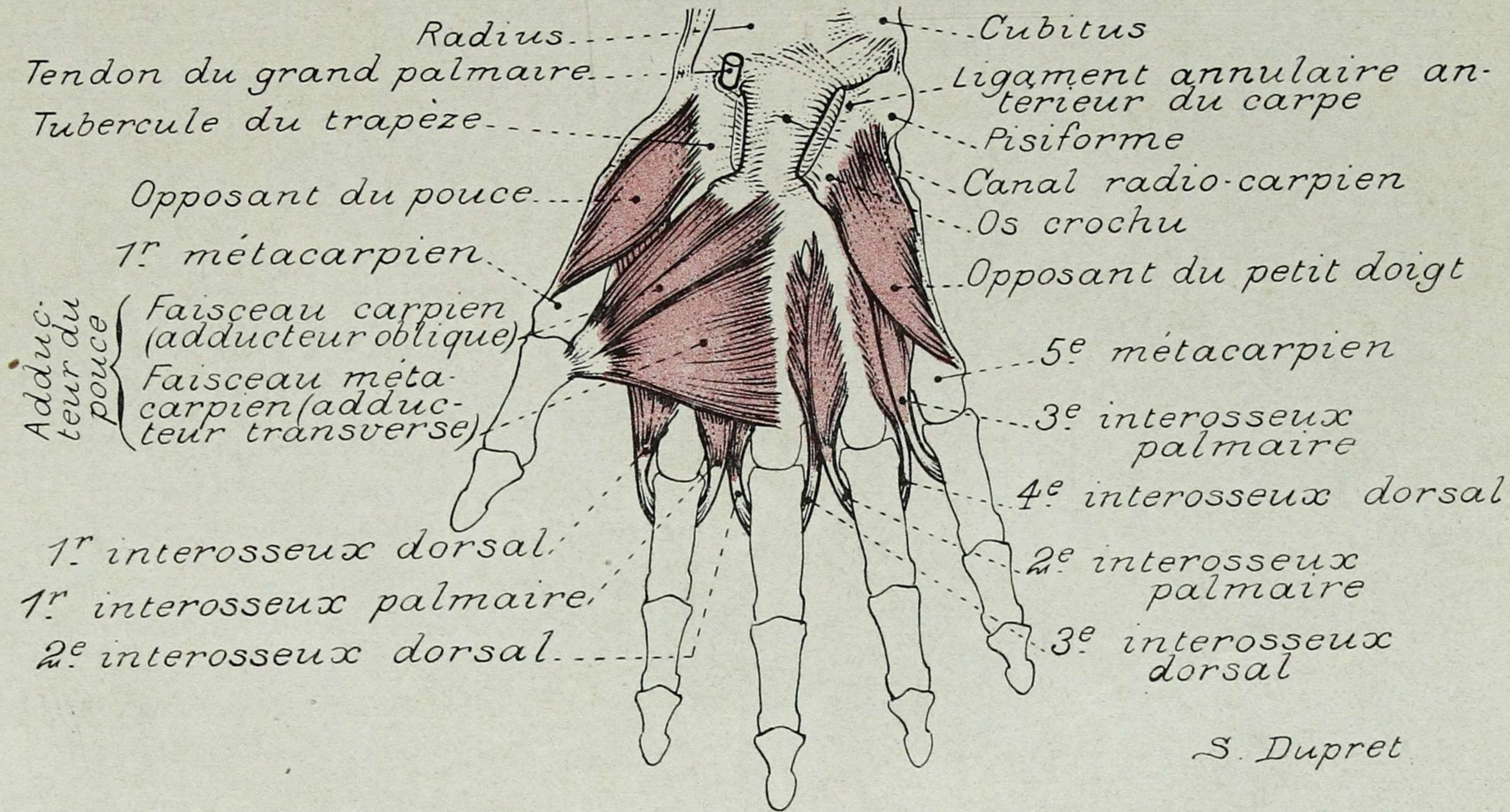


PLANCHE 219. - MUSCLES DE LA MAIN (FACE ANTÉRIEURE)



S. Dupret

PLANCHE 220. - MUSCLES DE LA MAIN (SUITE)

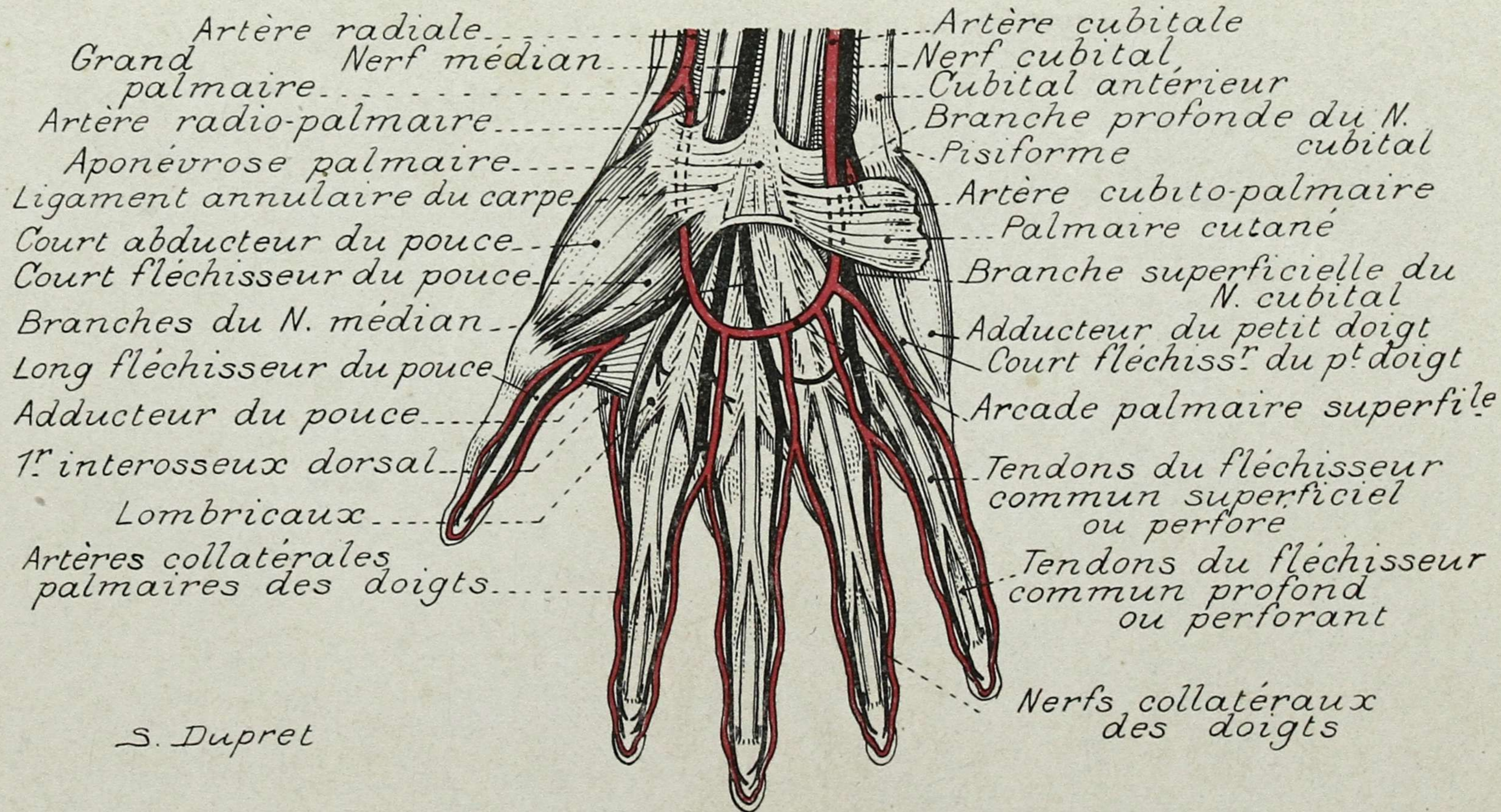


PLANCHE 221. - VAISSEAUX ET NERFS DE LA MAIN (FACE ANTÉRIEURE)

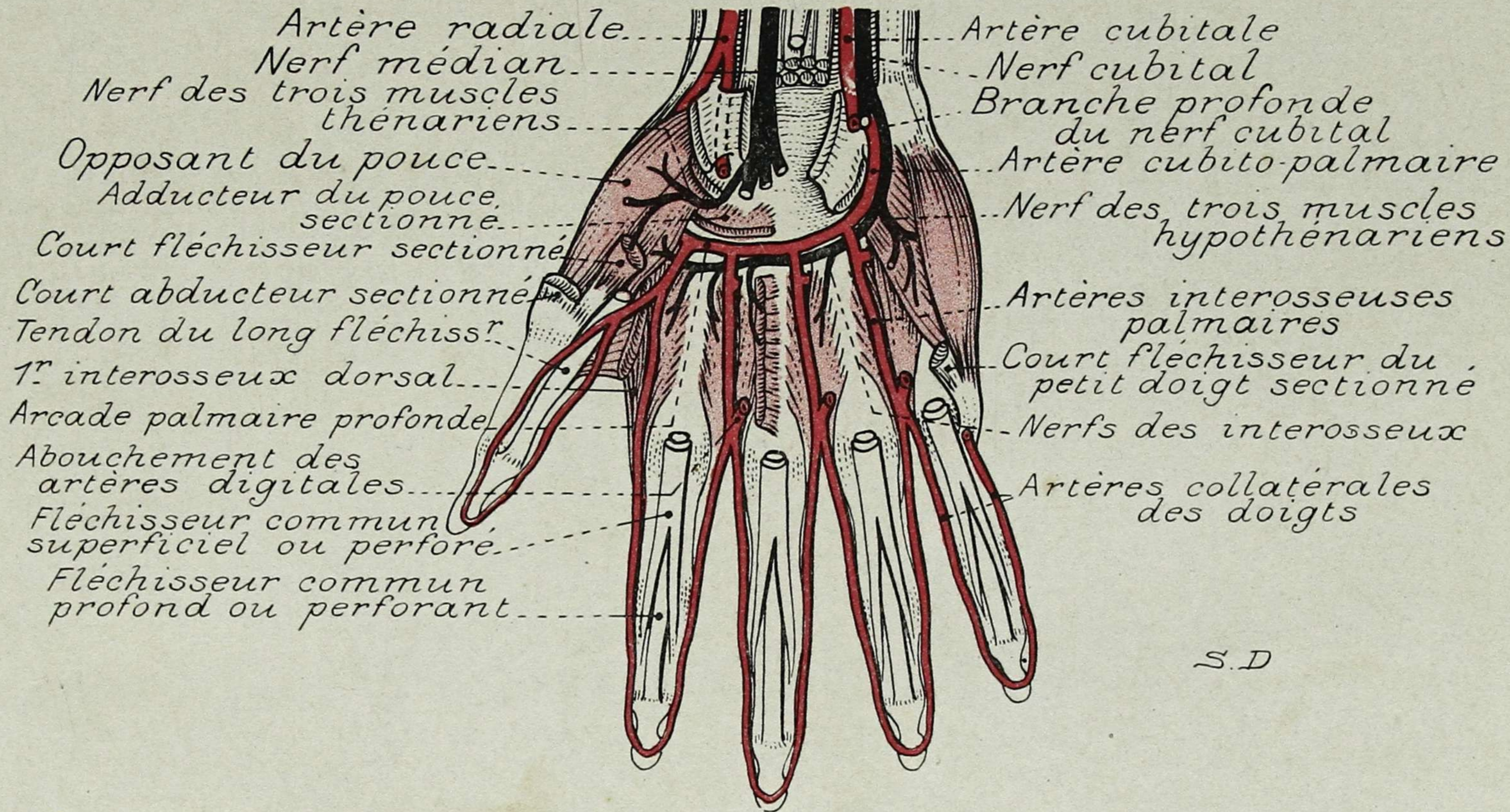


PLANCHE 222. - VAISSEAUX ET NERFS DE LA MAIN (FACE ANTÉRIEURE)

Tendons du fléchisseur commun profond des doigts.....

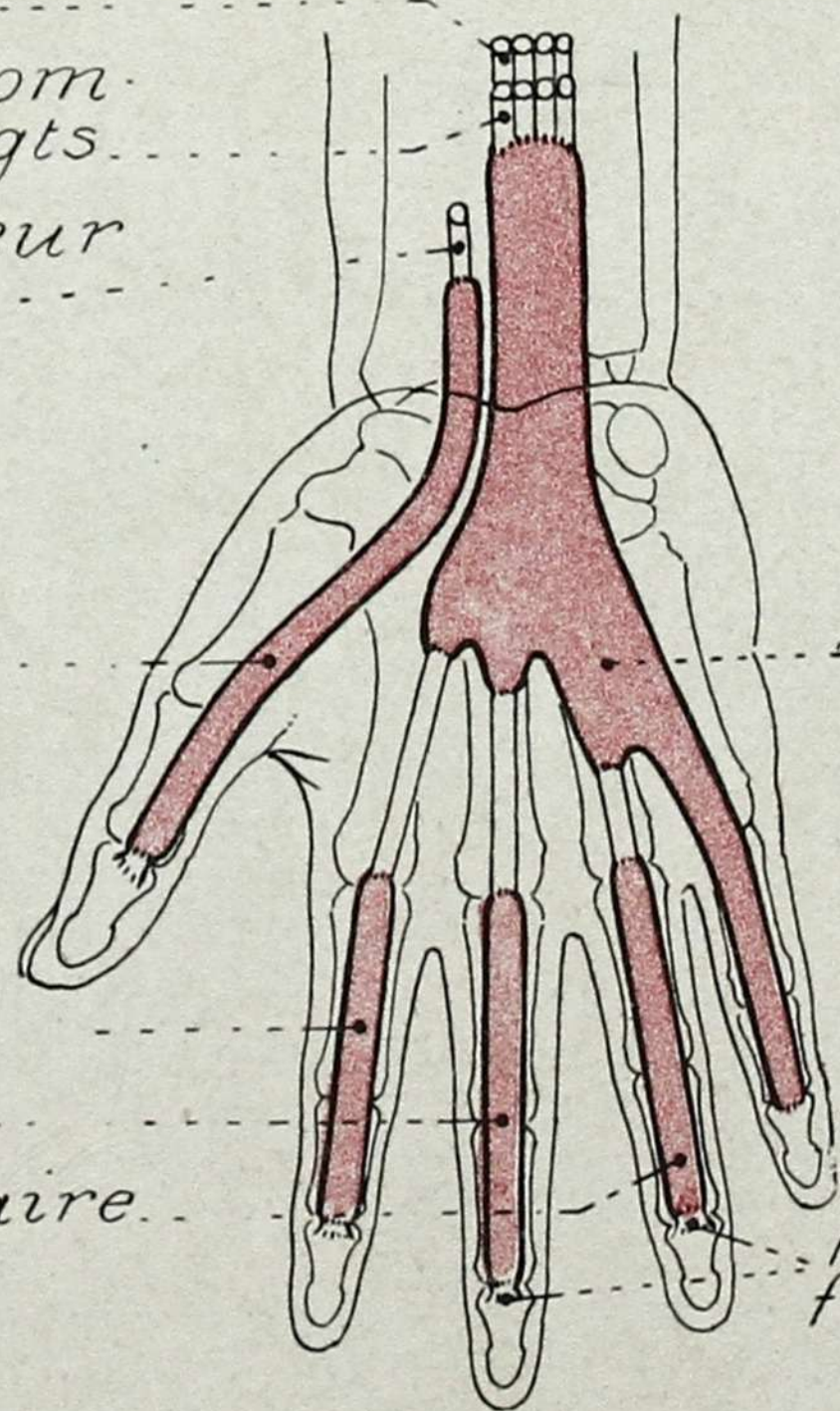
Tendons du fléchisseur commun superficiel des doigts.....

Tendon du long fléchisseur propre du pouce.....

Synoviale digito-carpienne externe (gaine radiale)

Synoviales digitales { de l'index...
du médus...
de l'annulaire..

S D



Méso-tendons
Feuillet viscéral
Espace inter-tendineux
Feuillet pariétal
Tendons des fléchisseurs superficiels et profonds
Synoviale digito-carpienne interne (gaine cubitale)

Insertions des tendons du fléchisseur commun profond ou perforant

PLANCHE 223.- SYNOVIALES TENDINEUSES ANTÉRIEURES DE LA MAIN

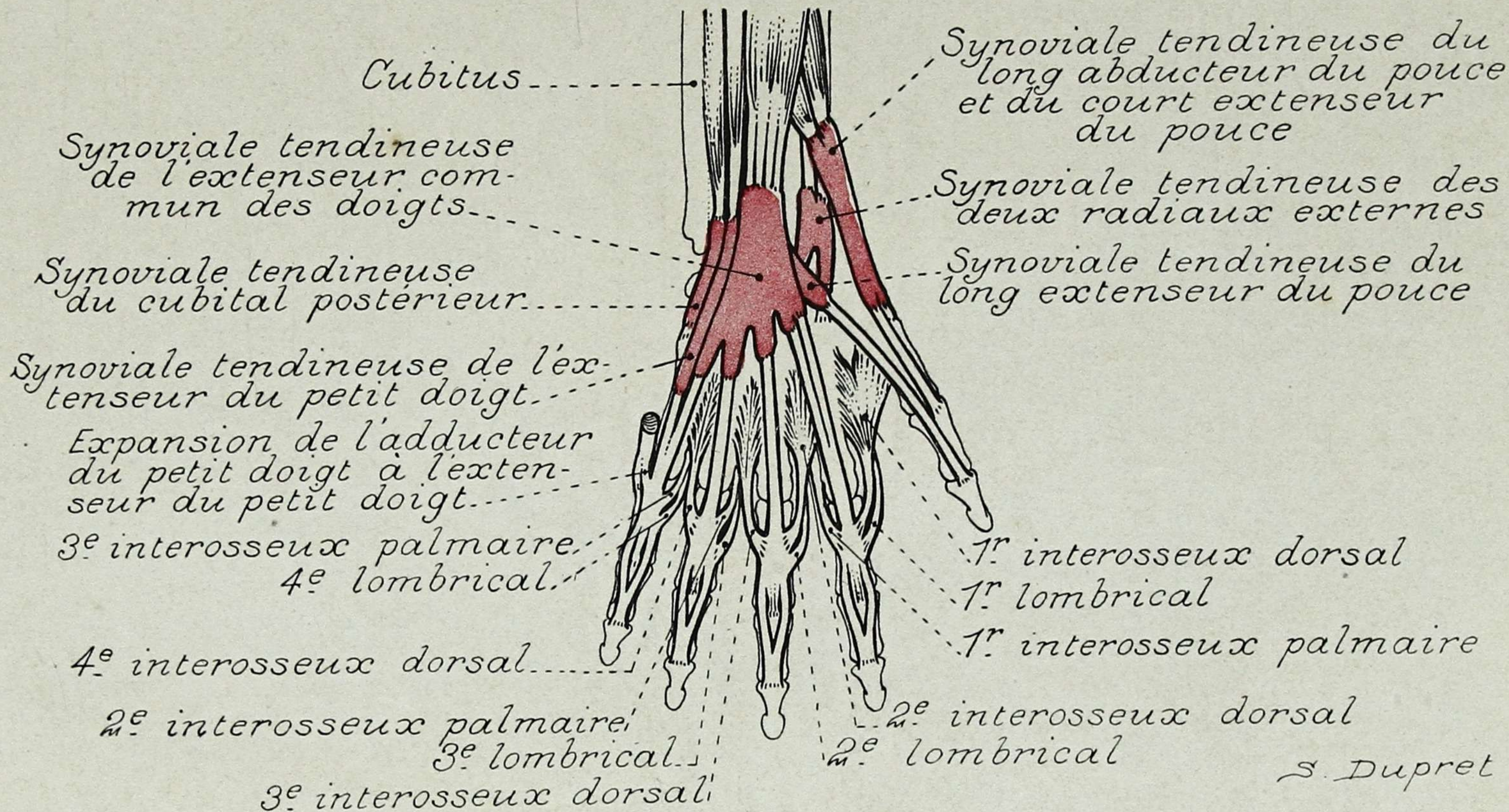


PLANCHE 224. - SYNOVIALES TENDINEUSES POSTÉRIEURES DE LA MAIN

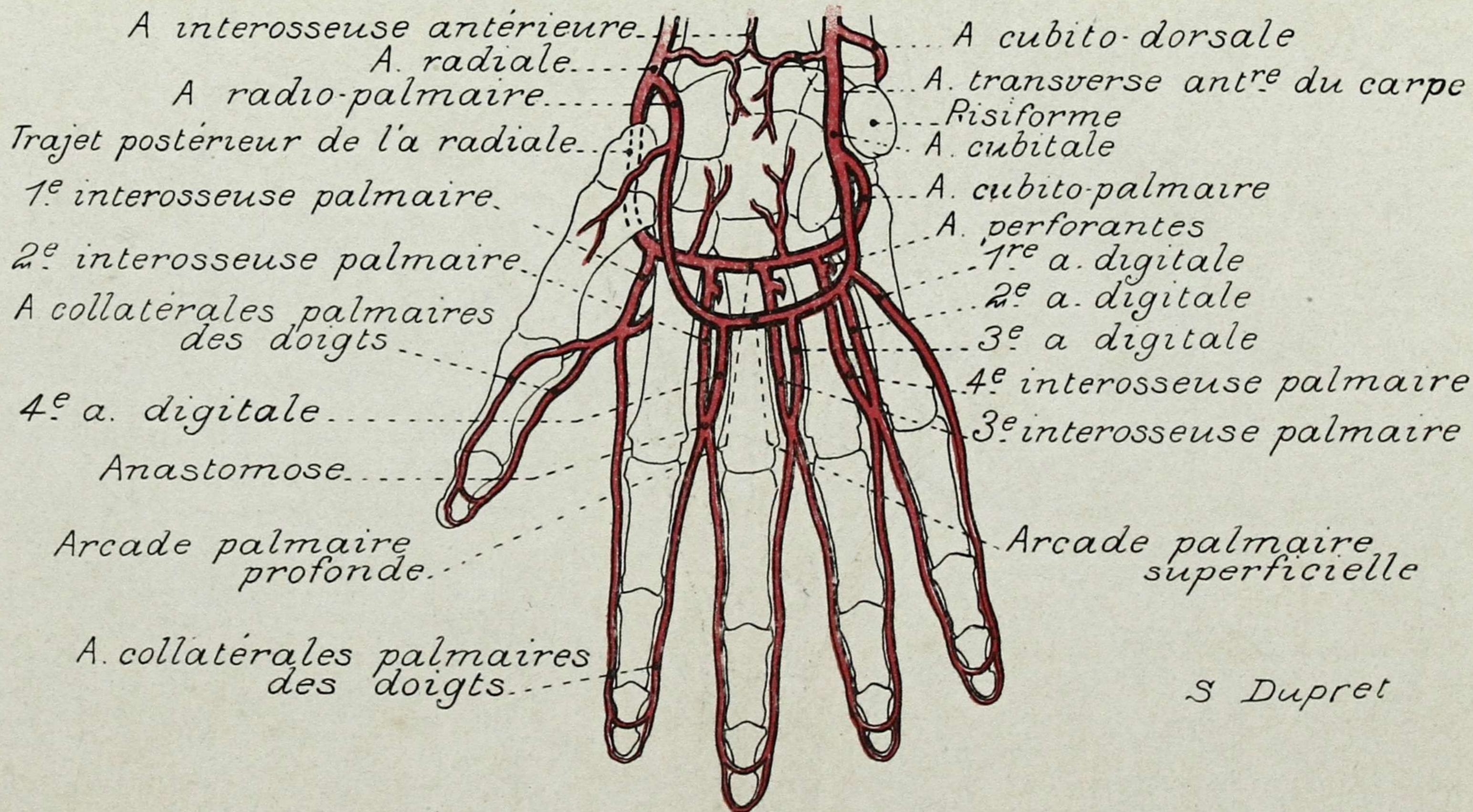


PLANCHE 225. - ARTÈRES DE LA MAIN (FACE ANTÉRIEURE)

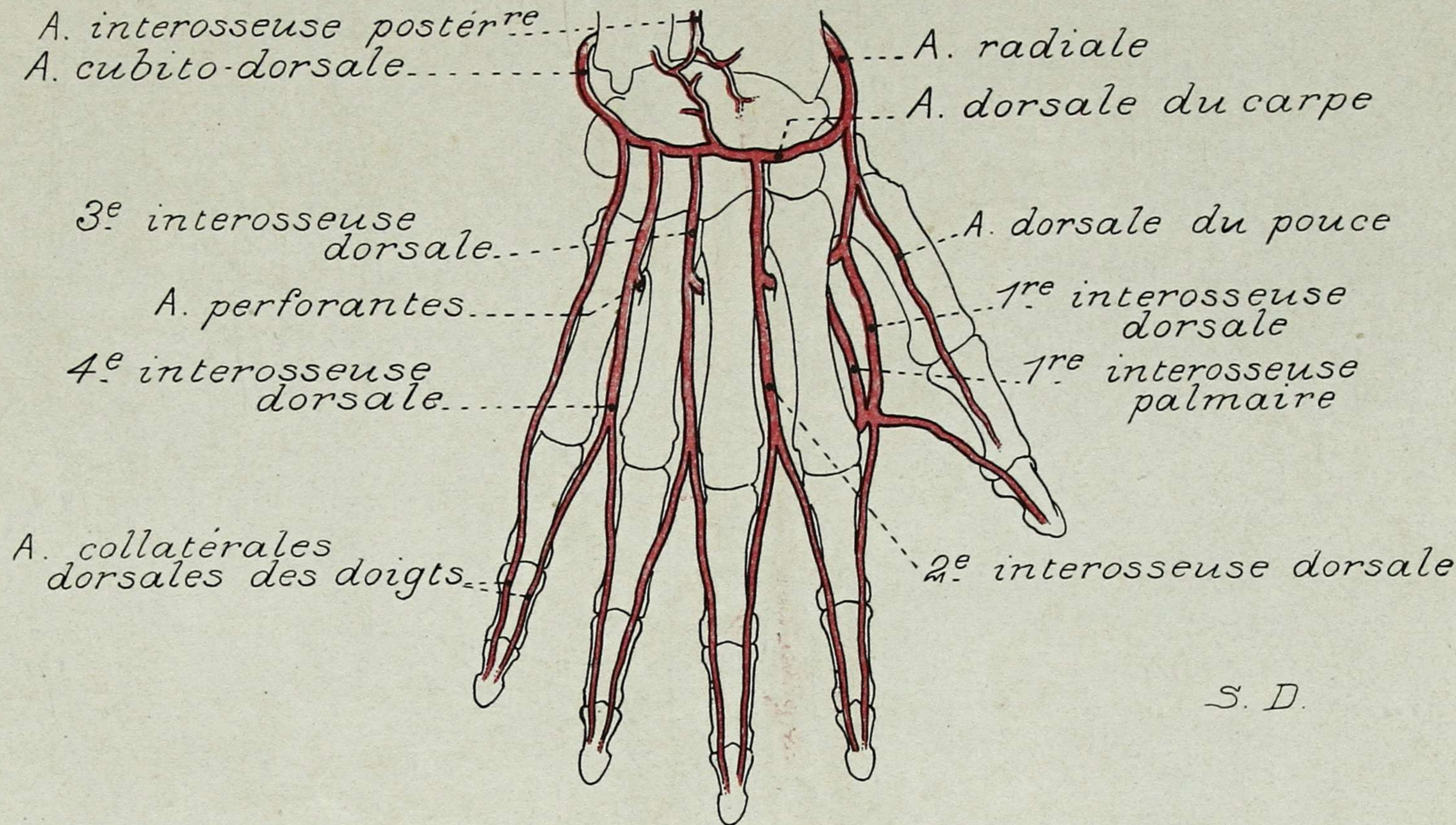


PLANCHE 226. - ARTÈRES DE LA MAIN (FACE POSTÉRIEURE)

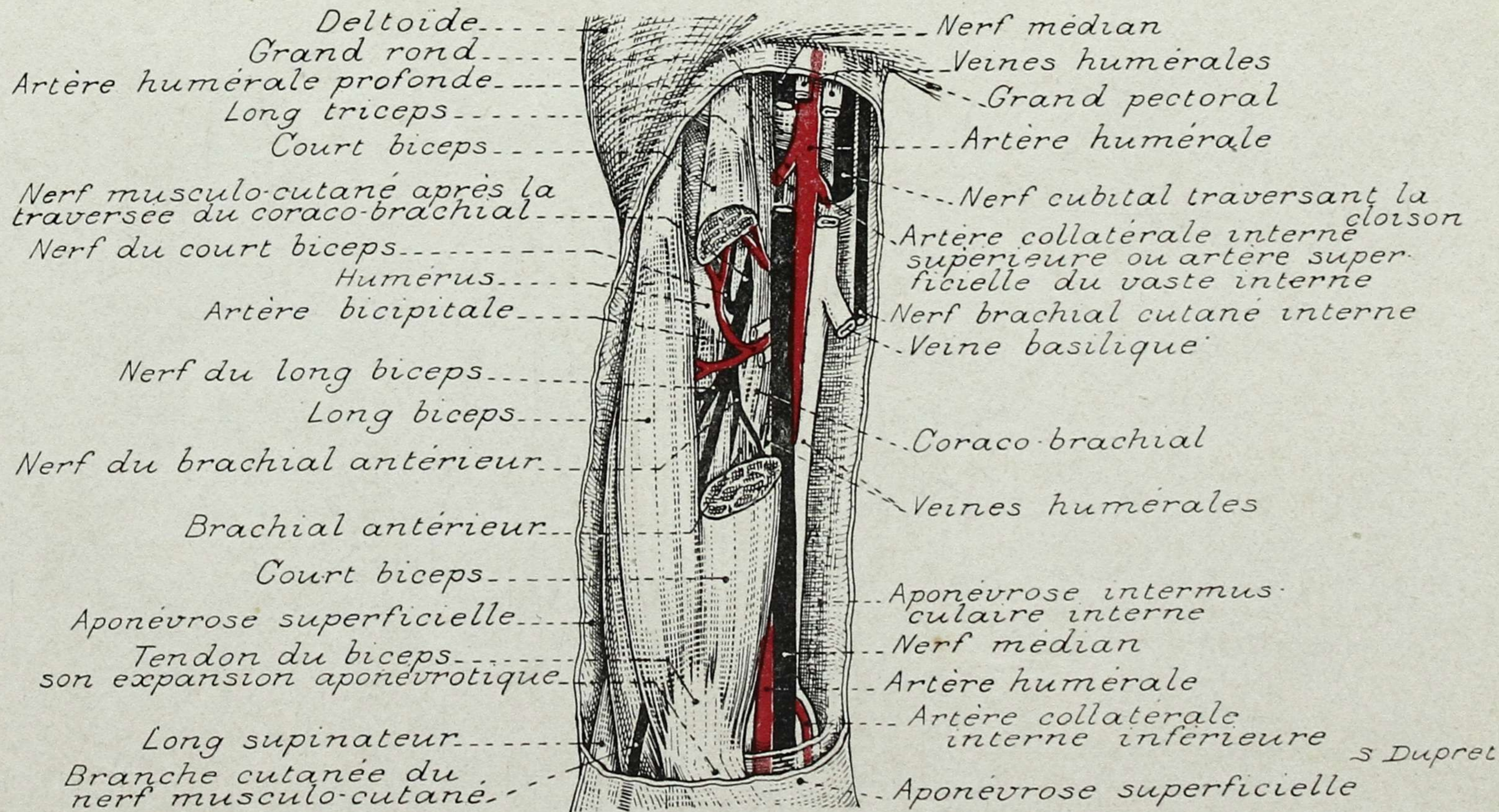


PLANCHE 227. - BRAS (FACE ANTÉRIEURE)

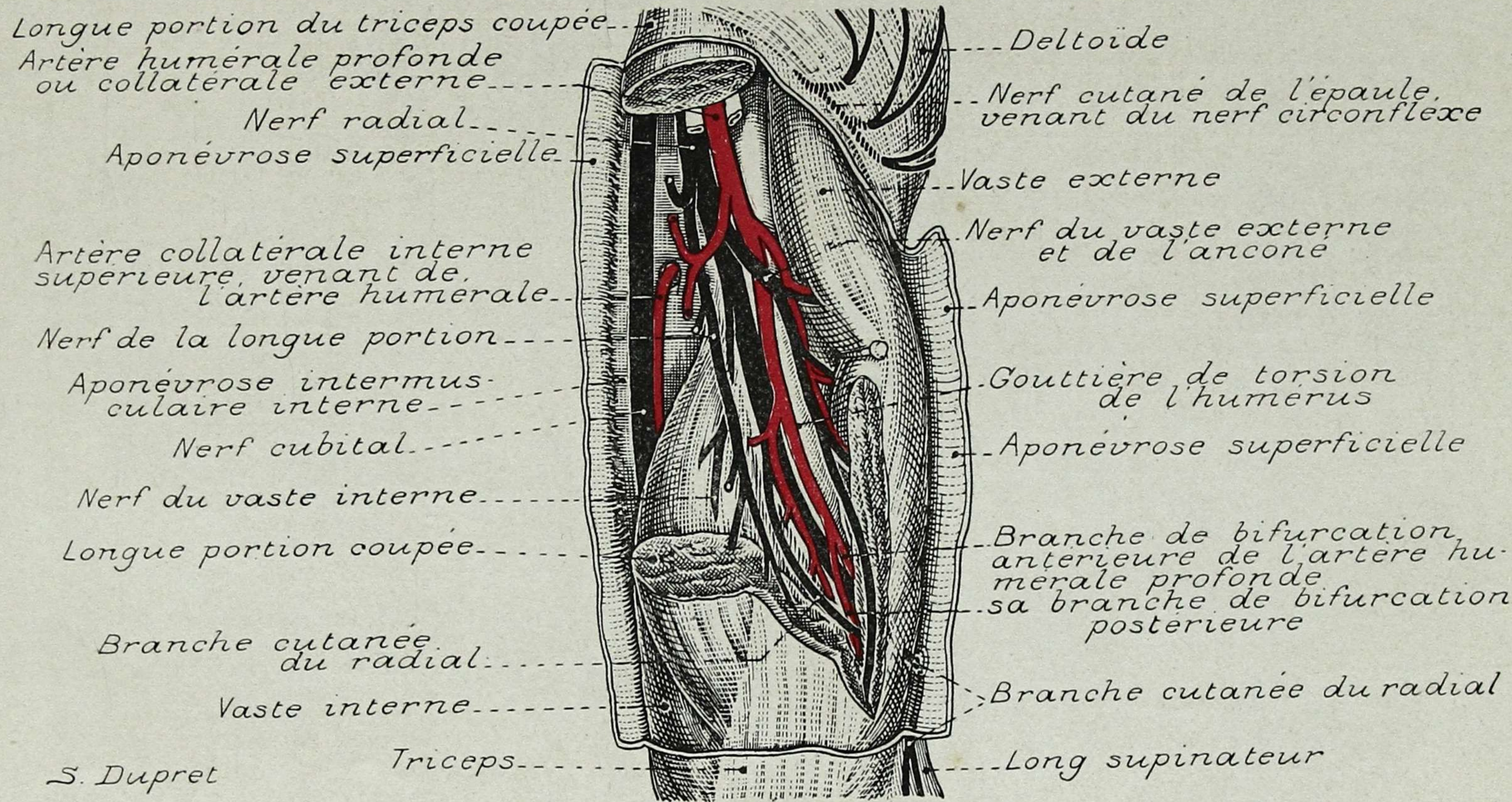


PLANCHE 228. - BRAS (FACE POSTÉRIEURE)

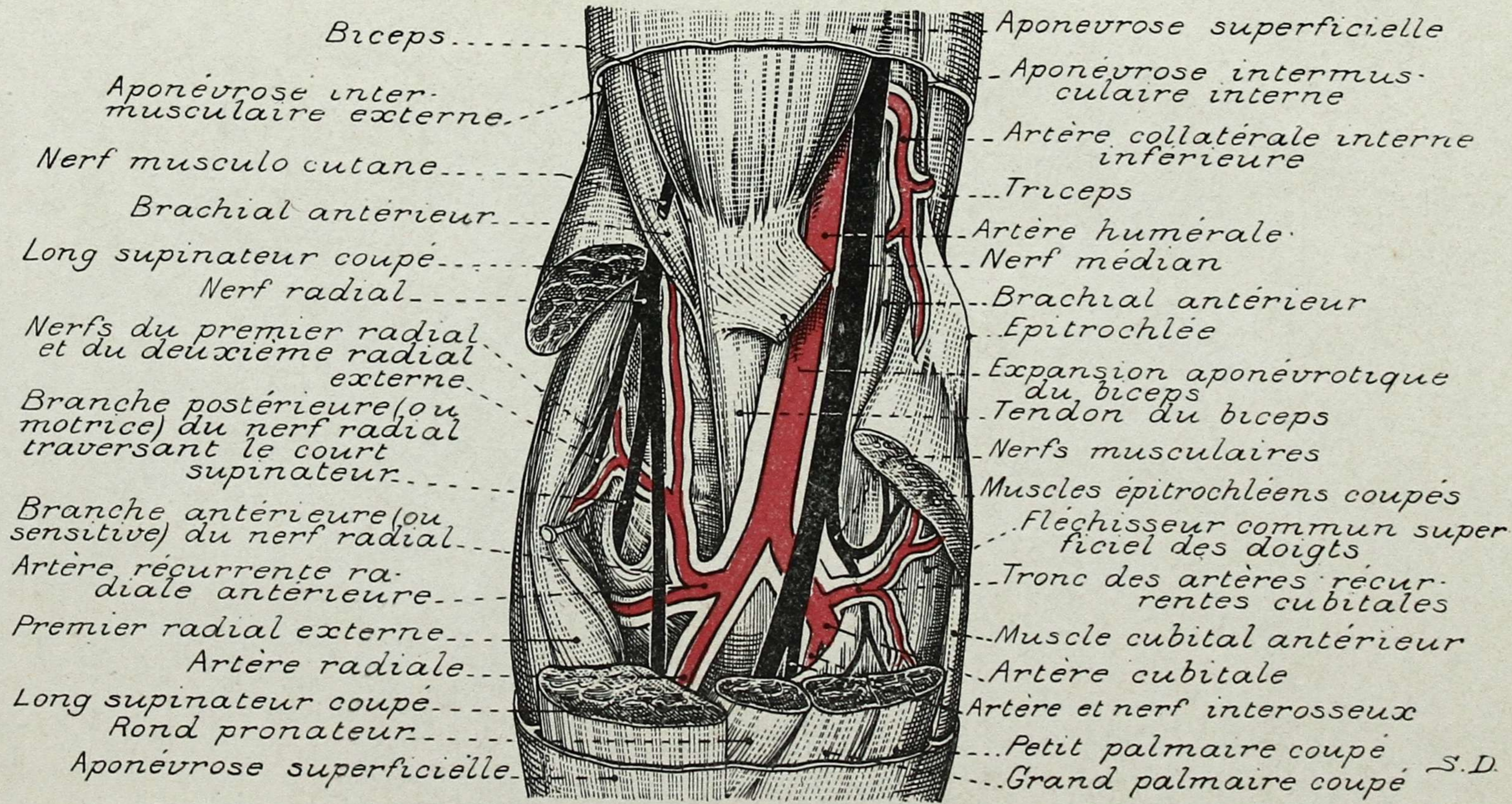


PLANCHE 229. - COUDE (FACE ANTÉRIEURE)

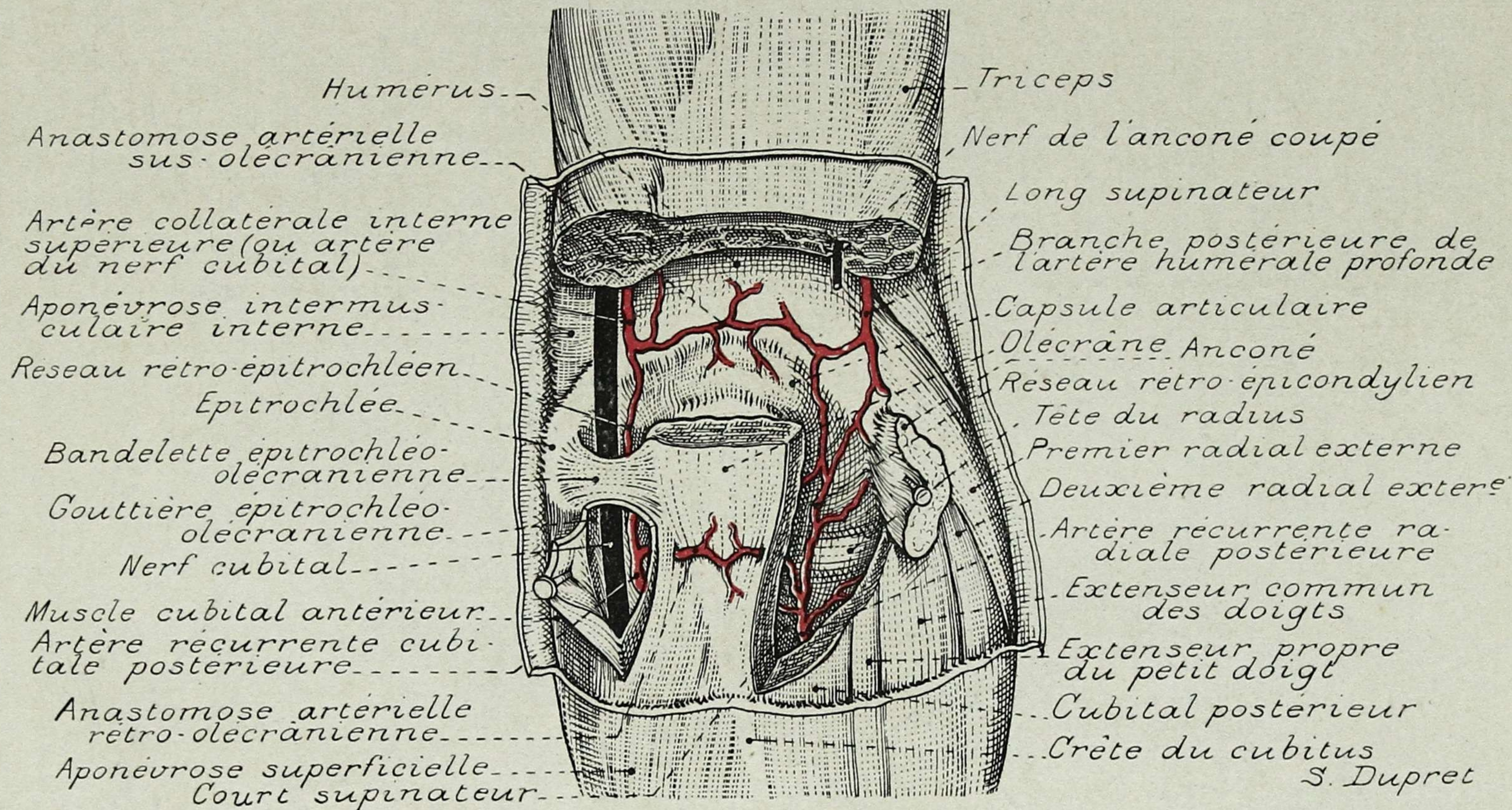


PLANCHE 230. - COUDE (FACE POSTÉRIEURE)

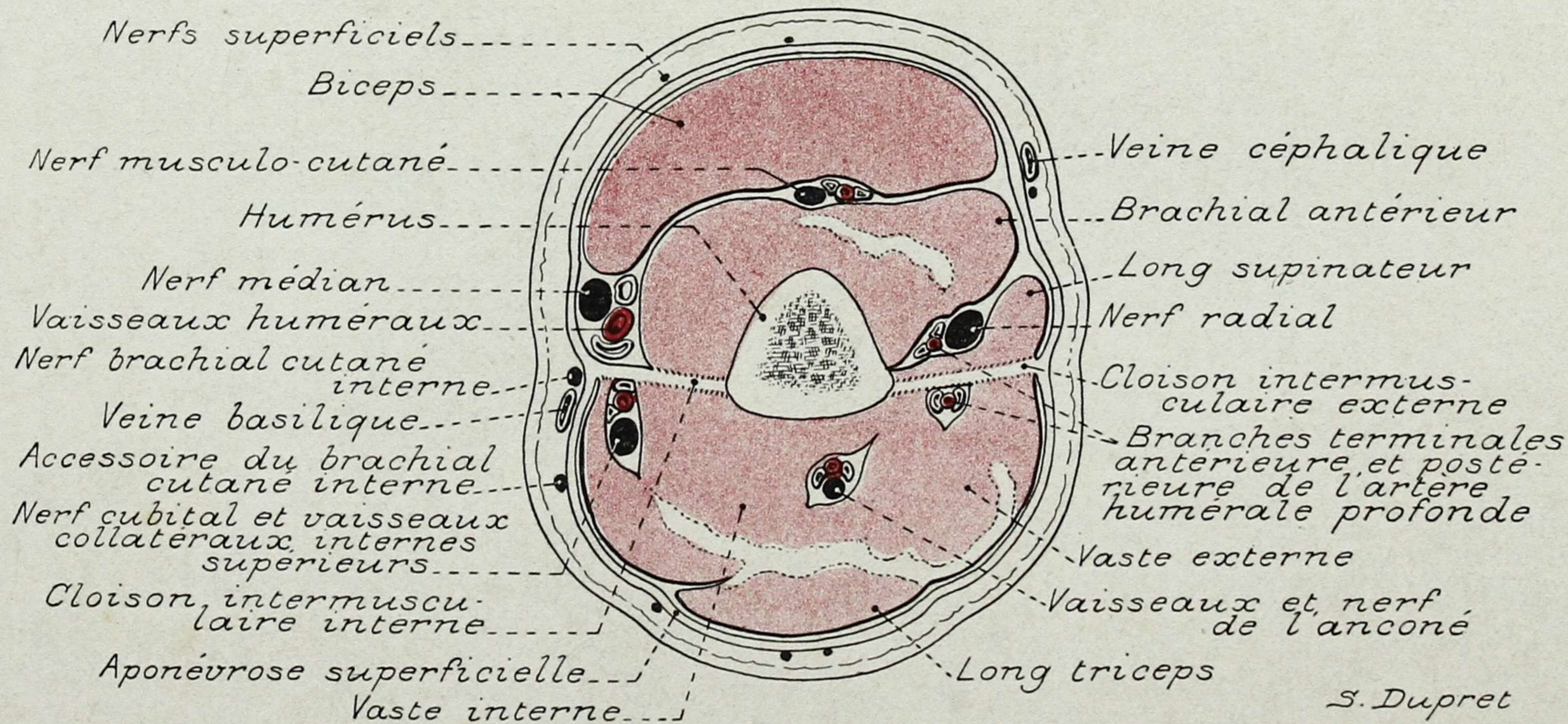
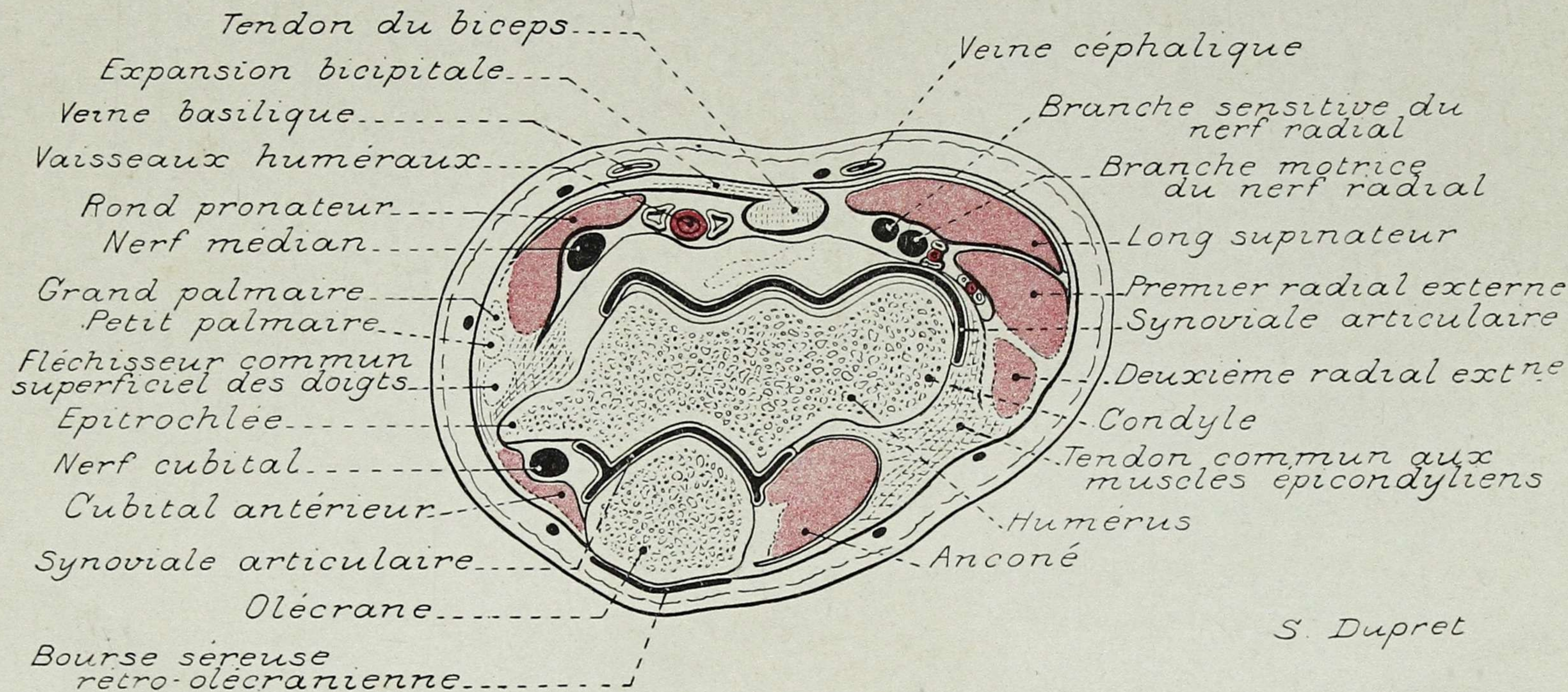


PLANCHE 231. - COUPE HORIZONTALE DU BRAS (PARTIE MOYENNE)



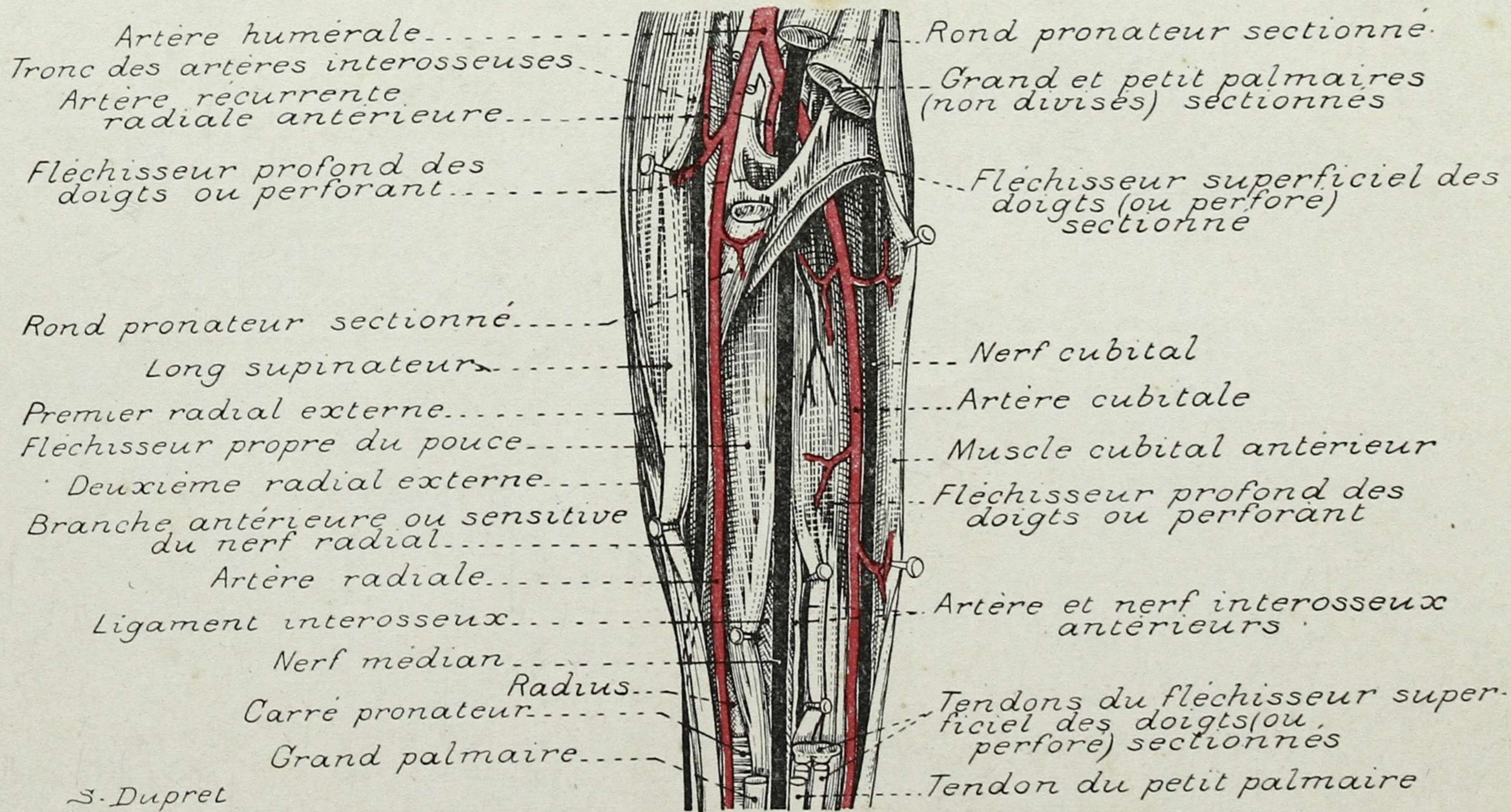
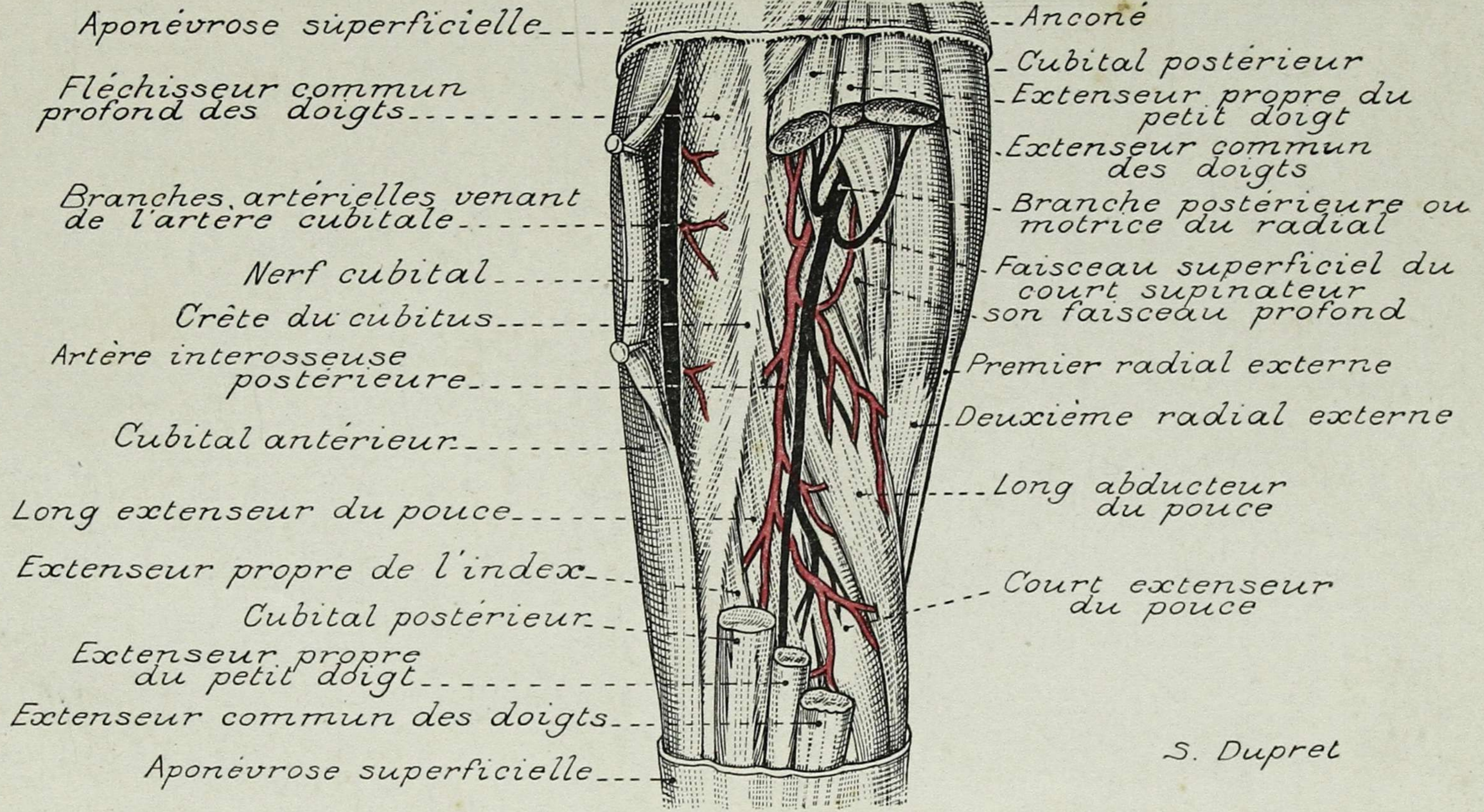


PLANCHE 233. - AVANT-BRAS ANTÉRIEUR



S. Dupret

PLANCHE 234. - AVANT-BRAS POSTÉRIEUR

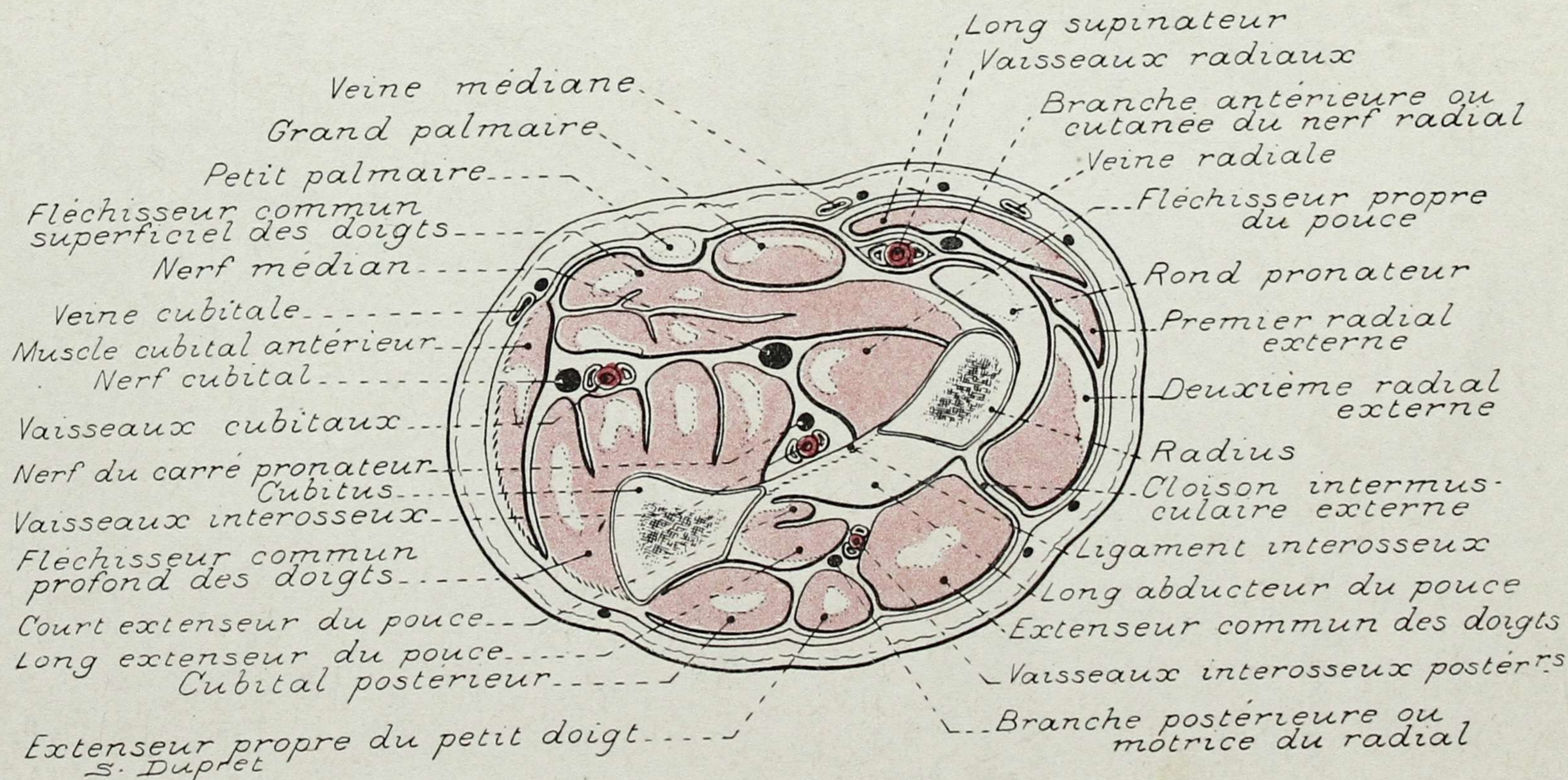


PLANCHE 235. - COUPE DE L'AVANT-BRAS (PARTIE MOYENNE)

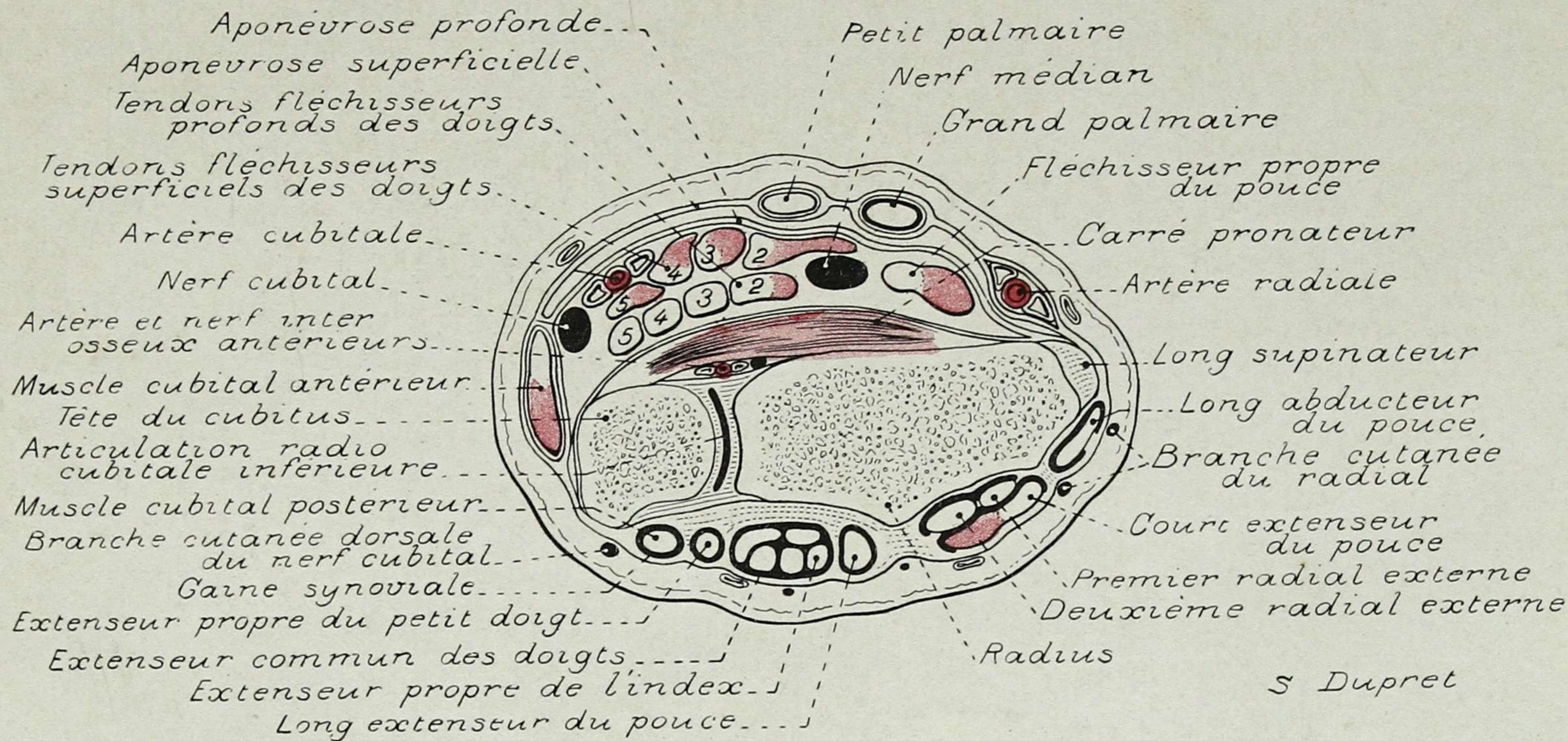


PLANCHE 236. - COUPE UN PEU AU-DESSUS DU POIGNET

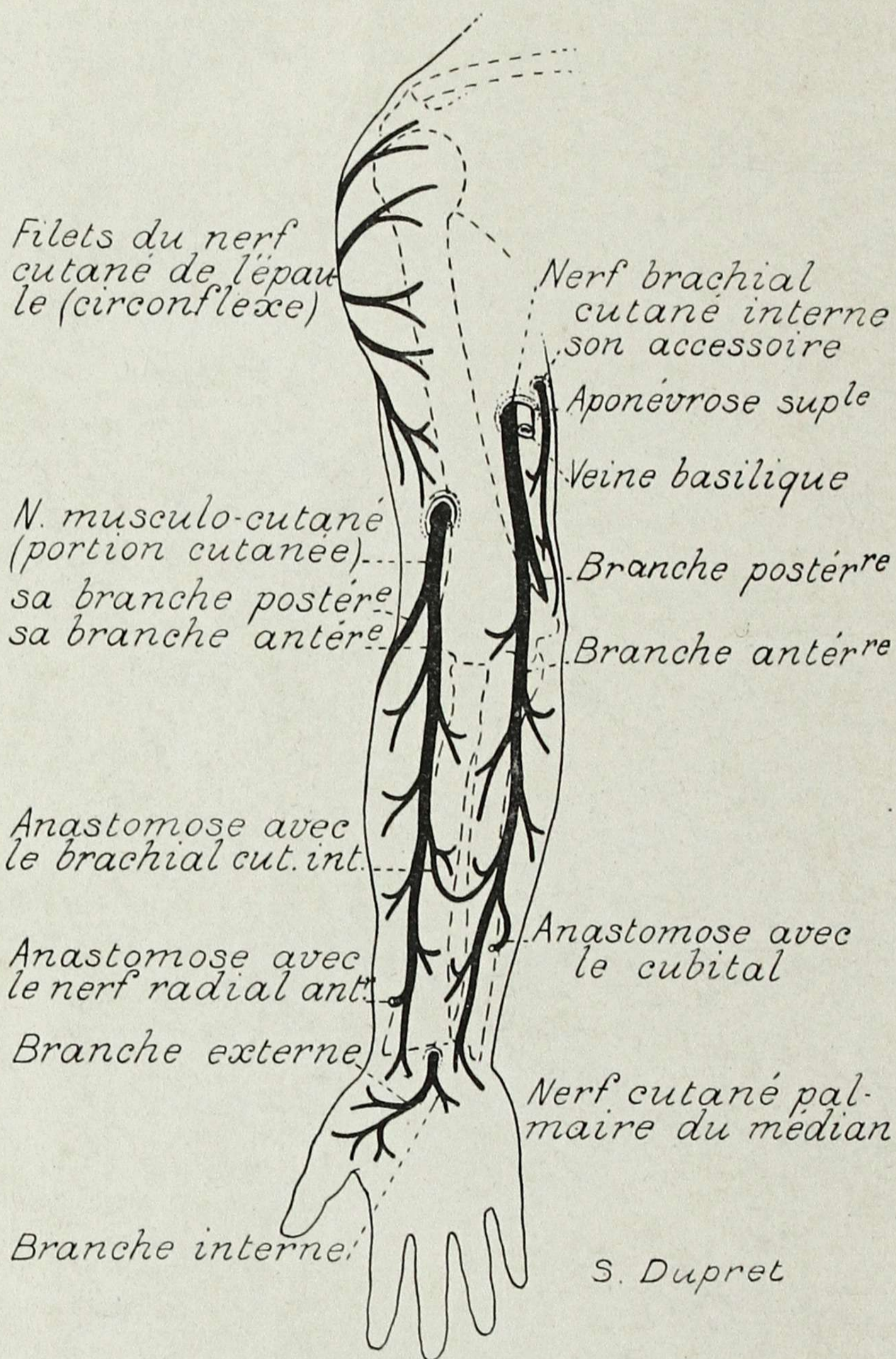


PLANCHE 237

NERFS SOUS-CUTANÉS ANTÉRIEURS DU BRAS

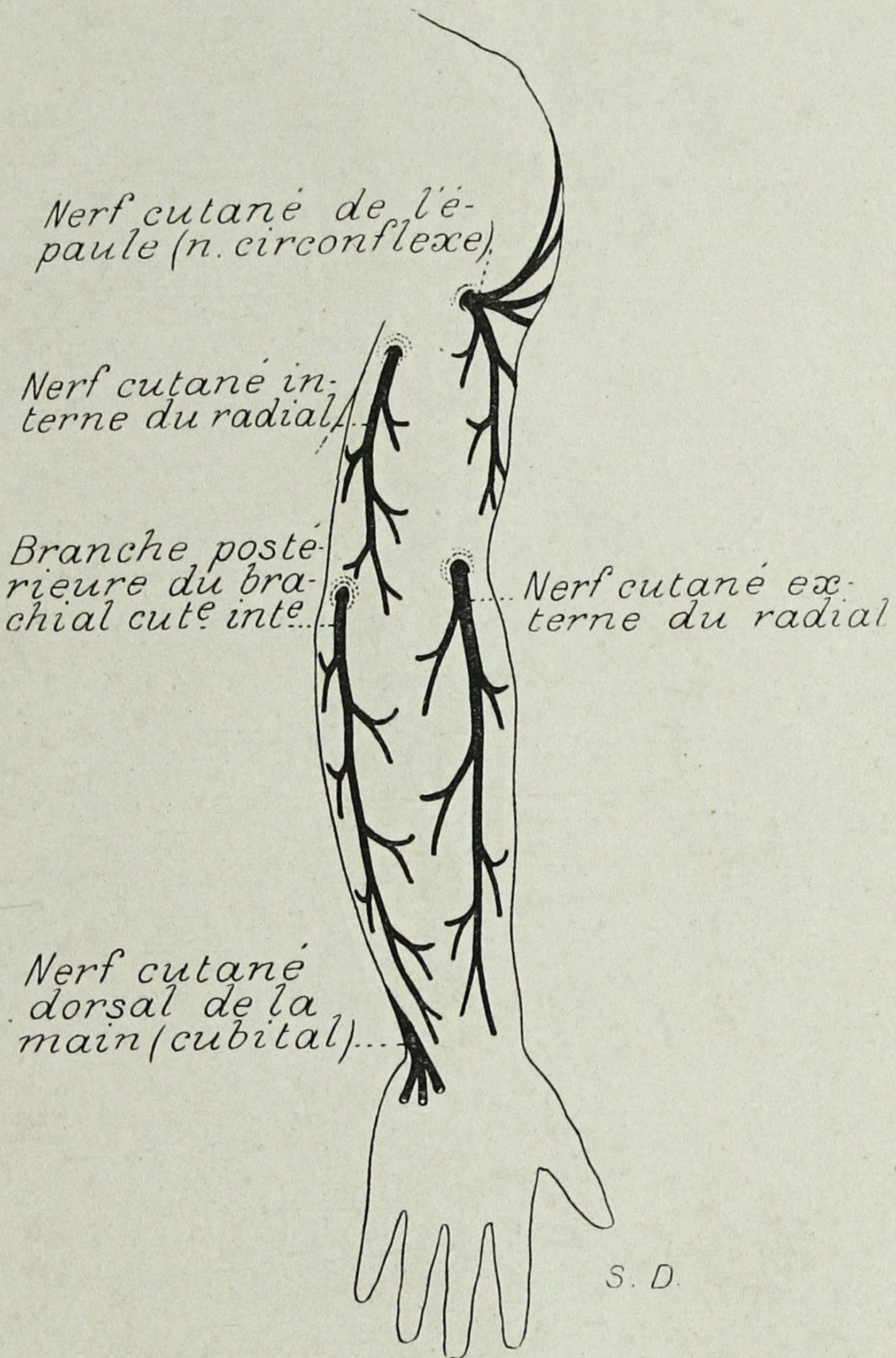


PLANCHE 238.

NERFS SOUS-CUTANÉS POSTÉRIEURS DU BRAS

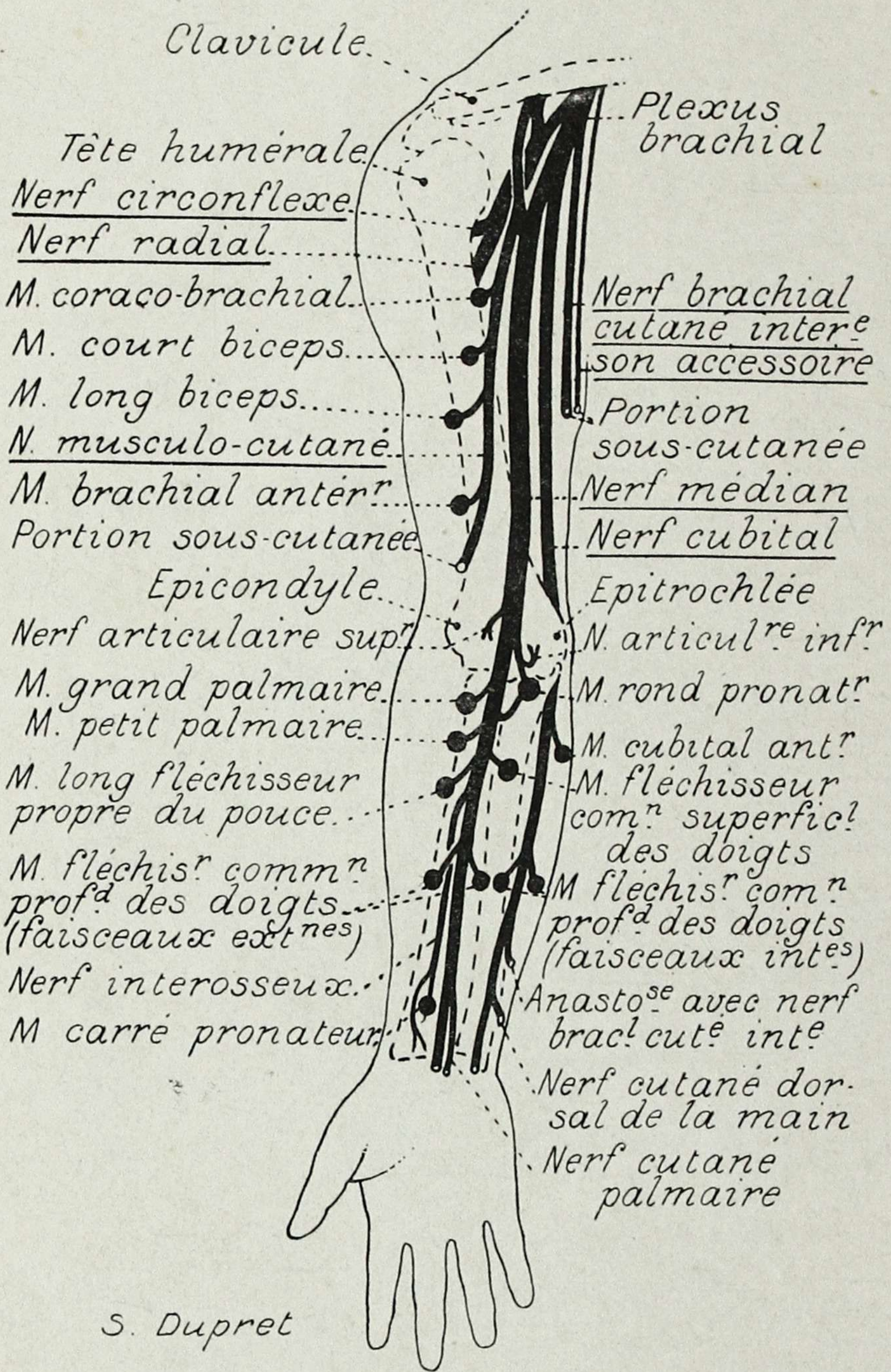


PLANCHE 239.

NERFS MOTEURS DU BRAS (FACE ANTÉRIEURE)

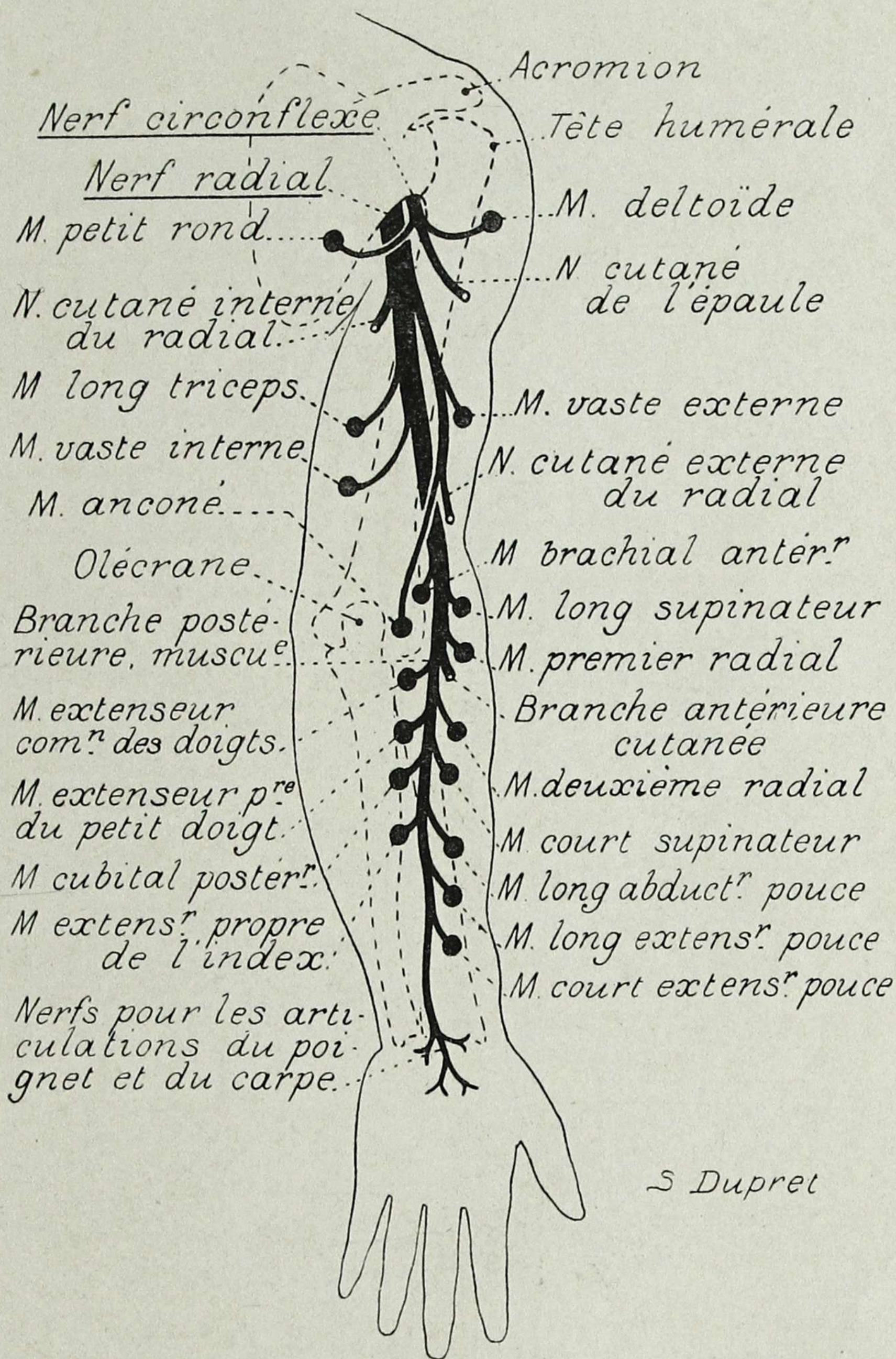


PLANCHE 240.

NERFS MOTEURS DU BRAS (FACE POSTÉRIEURE)

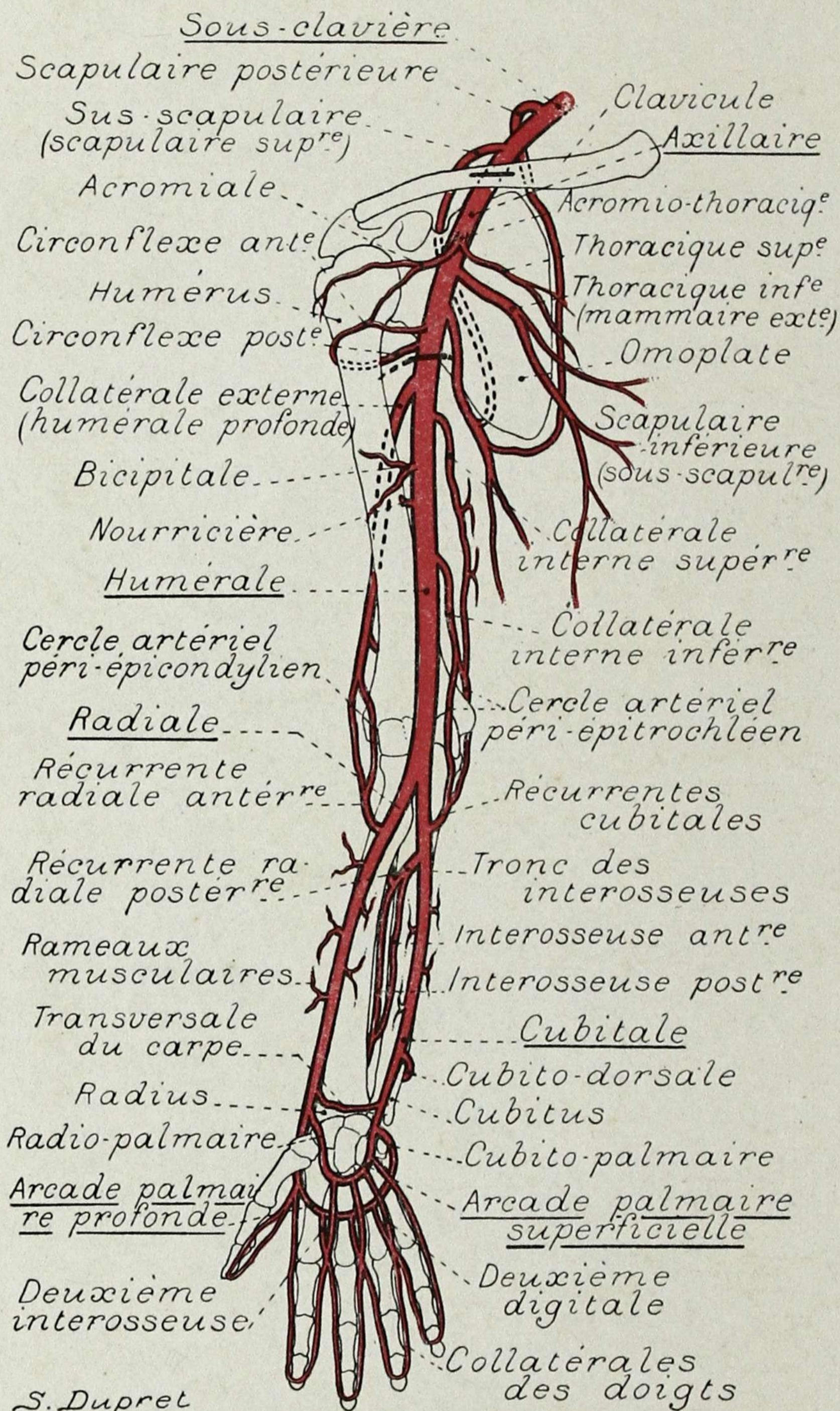


PLANCHE 241. - ARTÈRES DU BRAS (FACE ANTÉRIEURE)

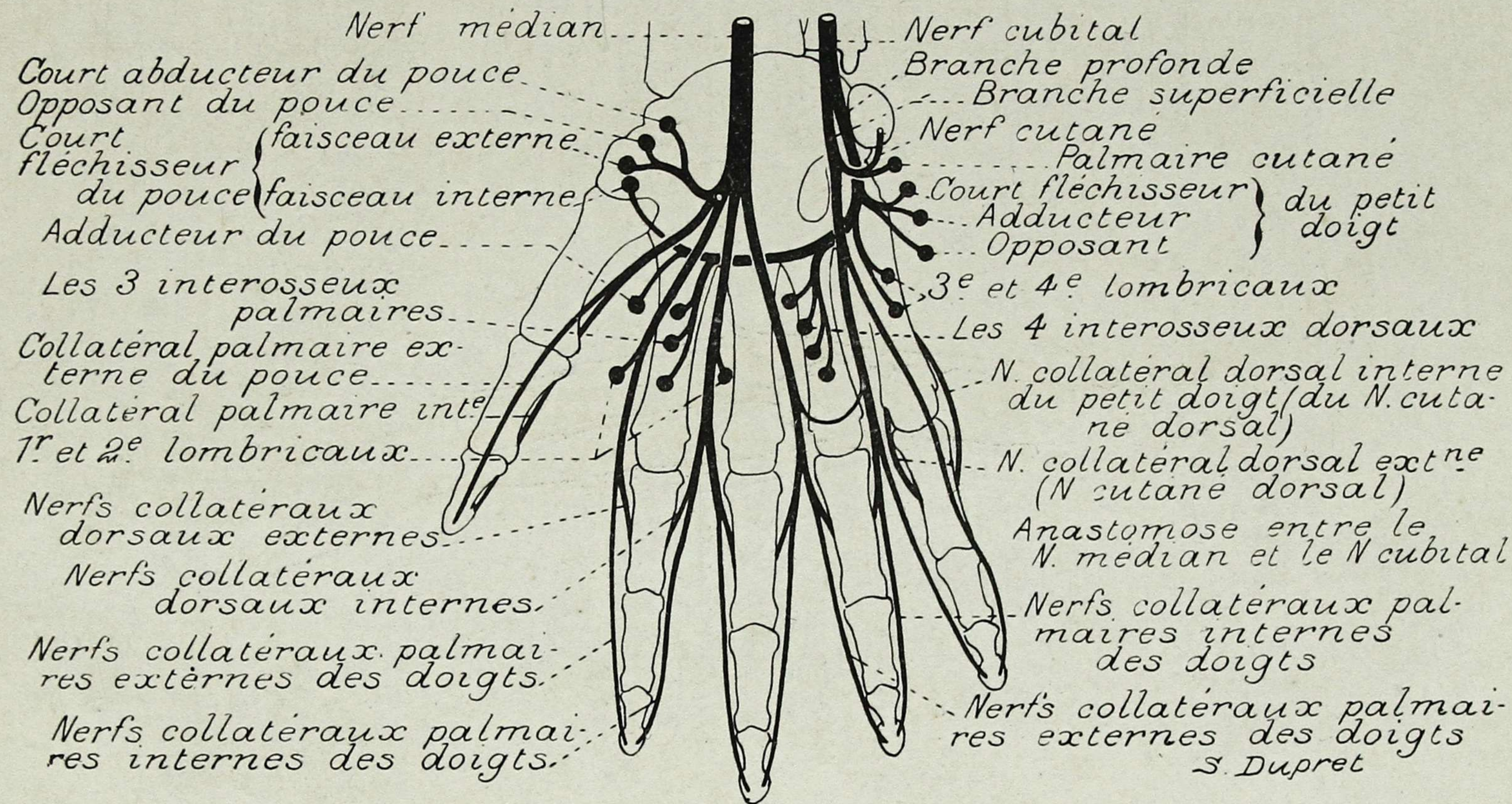


PLANCHE 242. - NERFS MOTEURS ET SENSITIFS ANTÉRIEURS DE LA MAIN

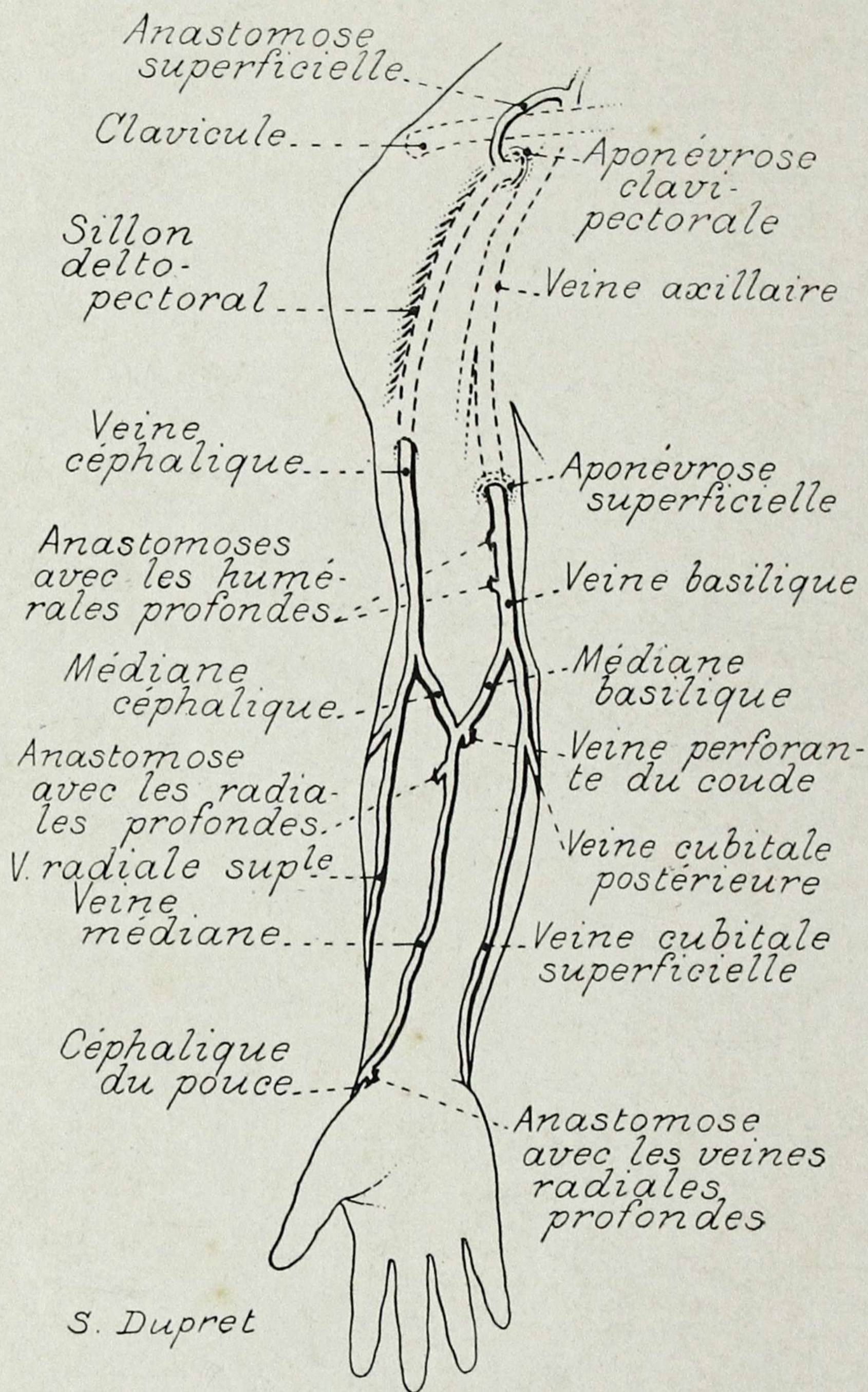


PLANCHE 243. - VEINES DU BRAS (FACE ANTÉRIEURE)

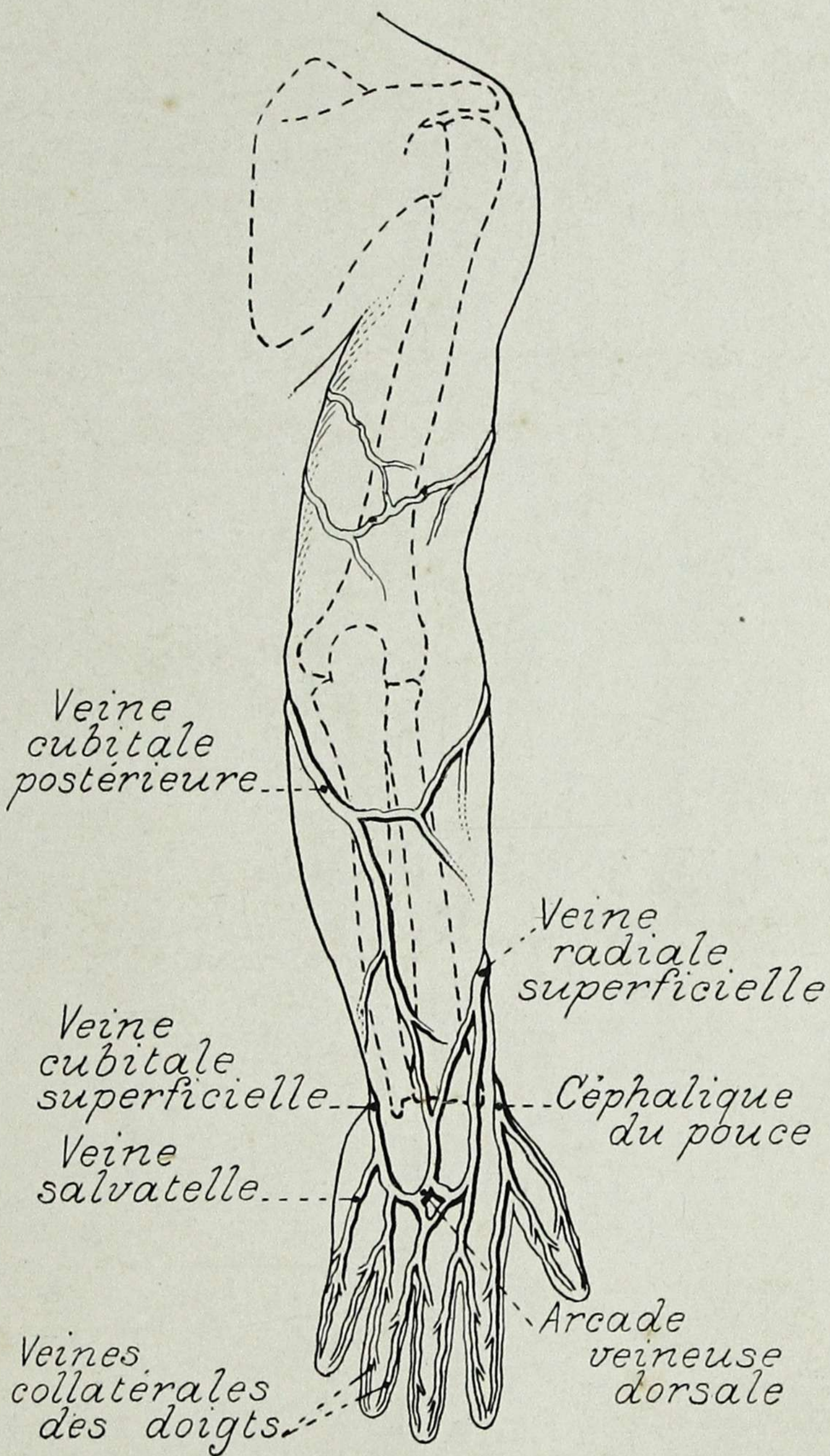


PLANCHE 244. - VEINES DU BRAS (FACE POSTÉRIEURE)

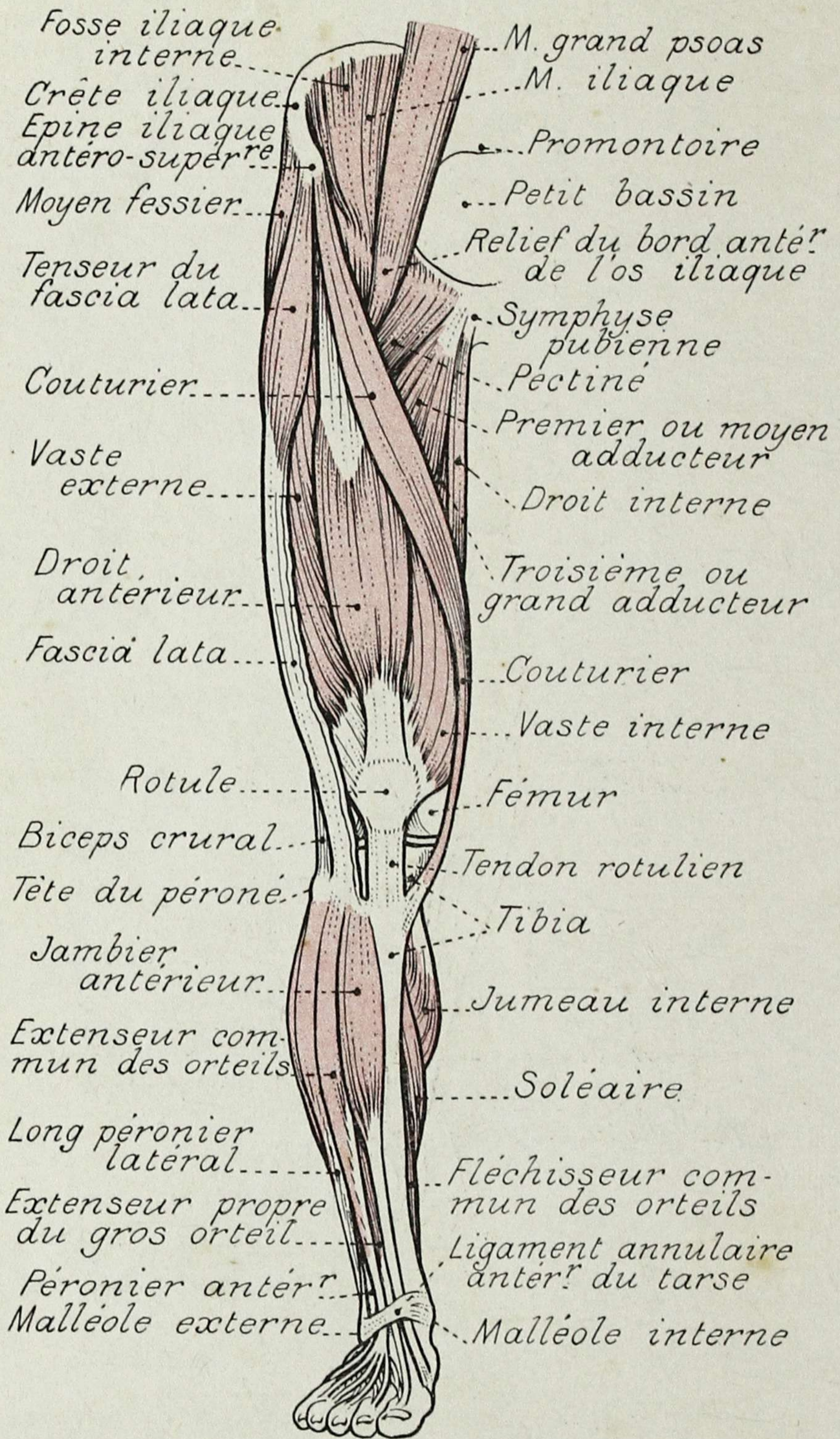


PLANCHE 245. - MUSCLES DE LA JAMBE (FACE ANTÉRIEURE)

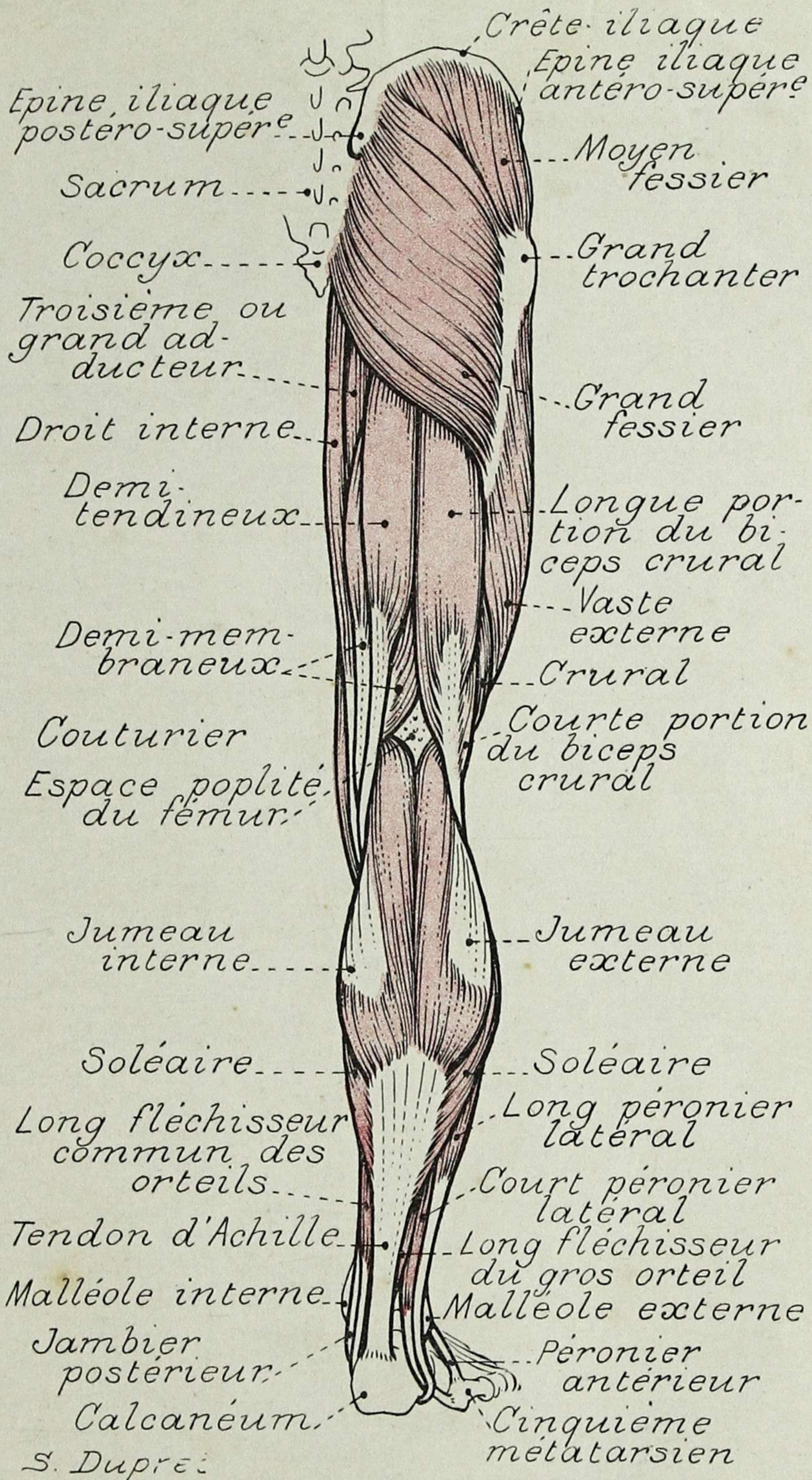


PLANCHE 246. - MUSCLES DE LA JAMBE (FACE POSTÉRIEURE)

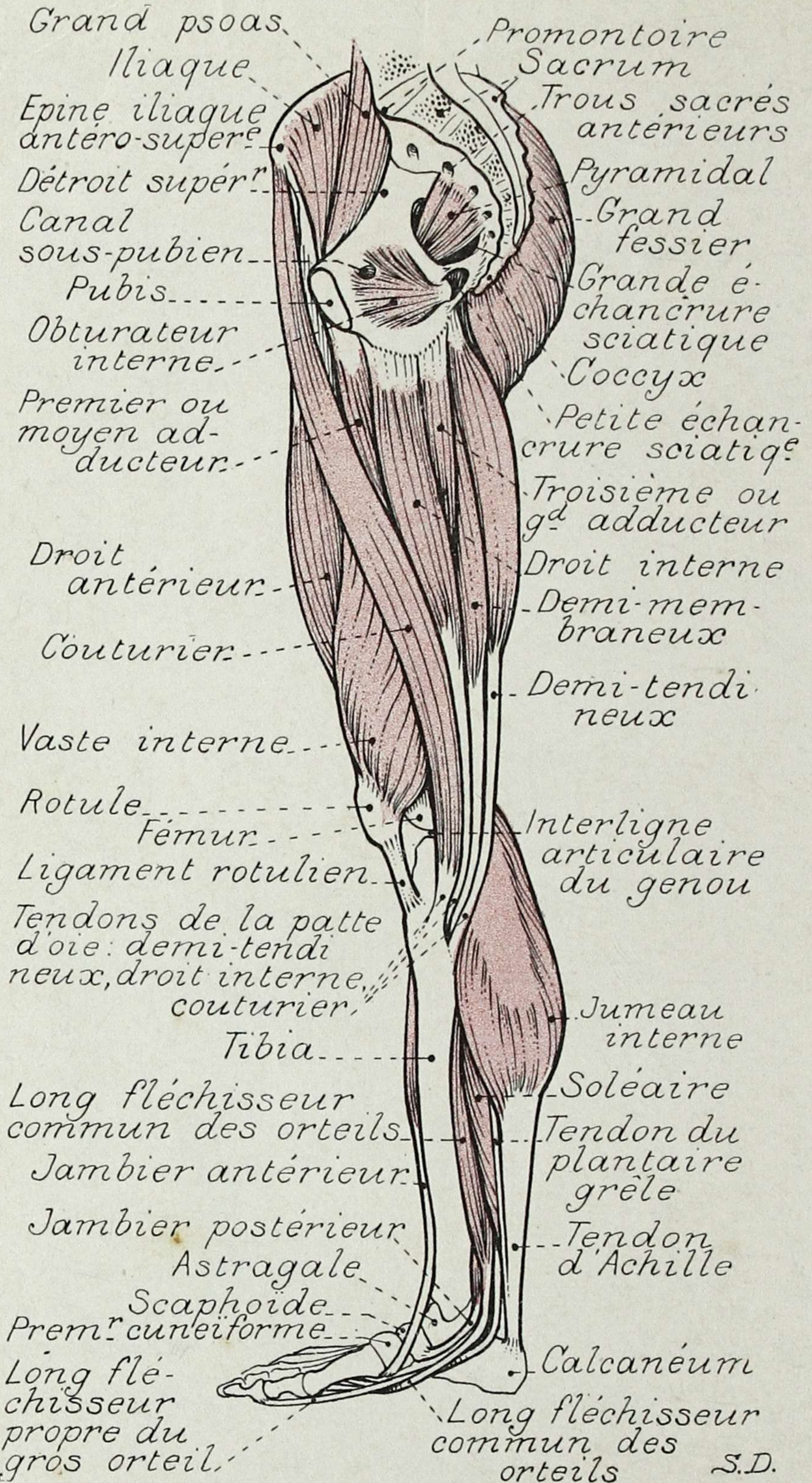


PLANCHE 247. - MUSCLES DE LA JAMBE (FACE INTERNE)

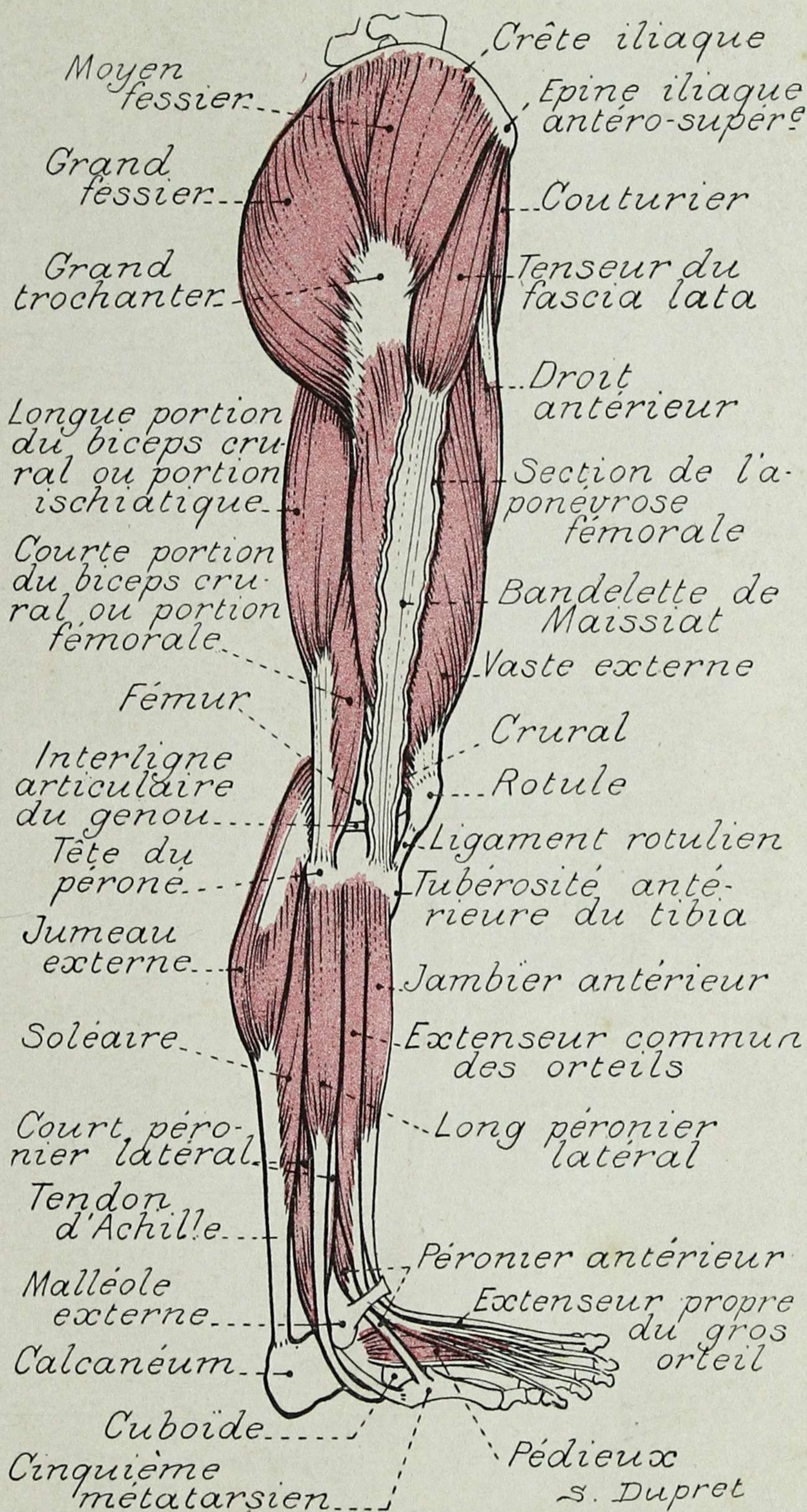


PLANCHE 248. - MUSCLES DE LA JAMBE (FACE EXTERNE)

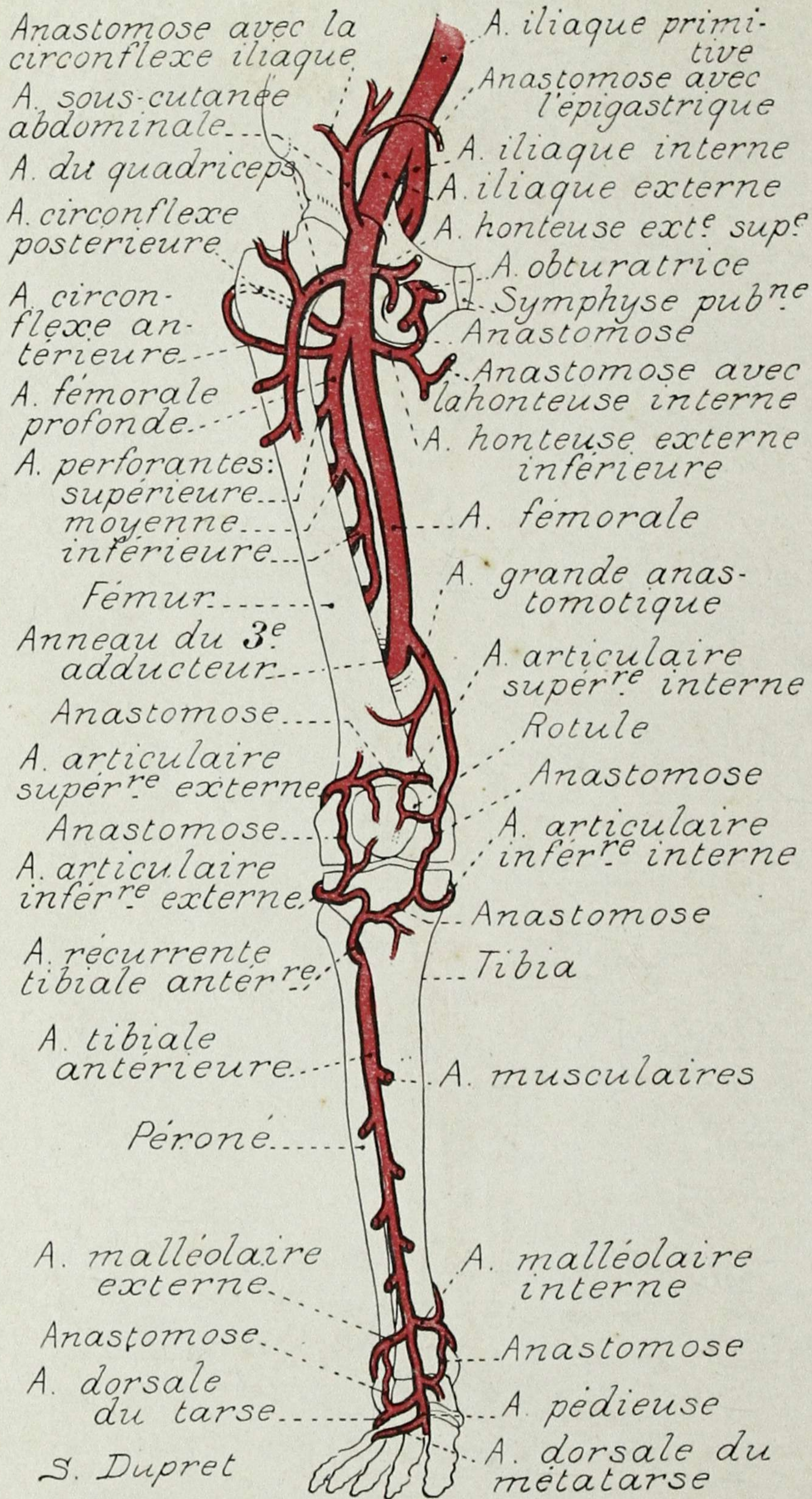


PLANCHE 249. - ARTÈRES DE LA JAMBE (FACE ANTÉRIEURE)

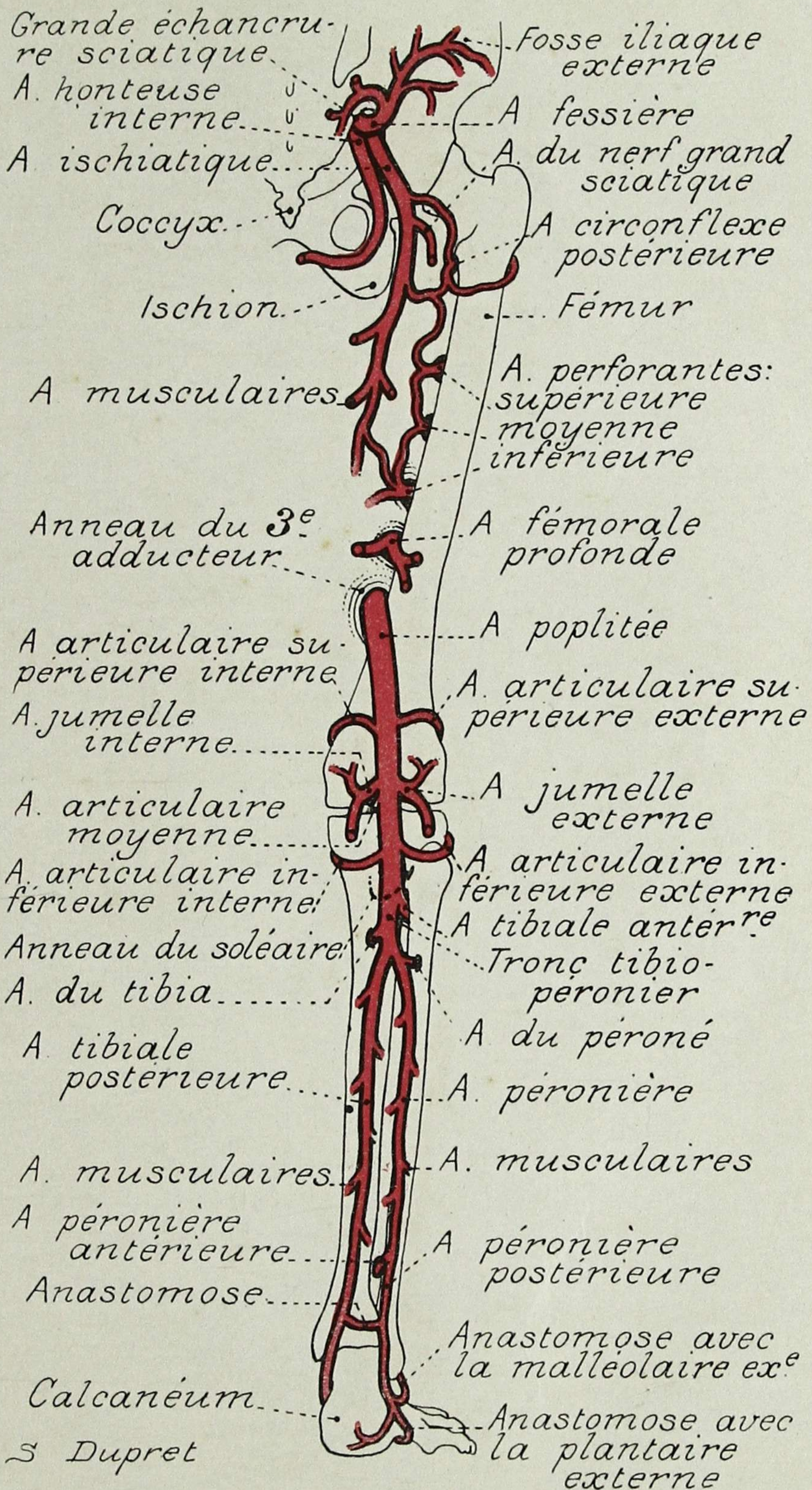


PLANCHE 250. - ARTÈRES DE LA JAMBE (FACE POSTÉRIEURE)

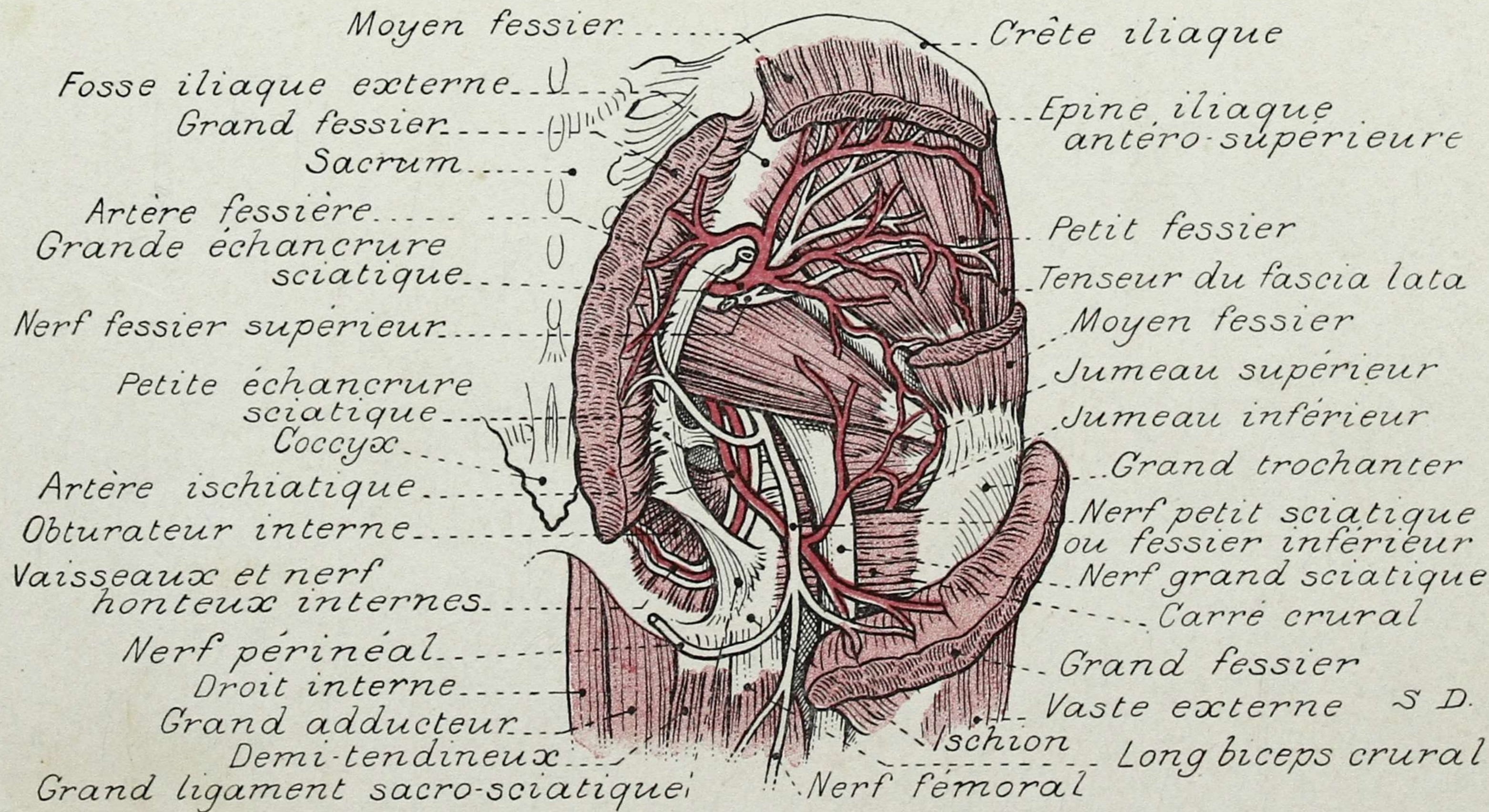


PLANCHE 251. - VAISSEAUX ET NERFS DE LA FESSE

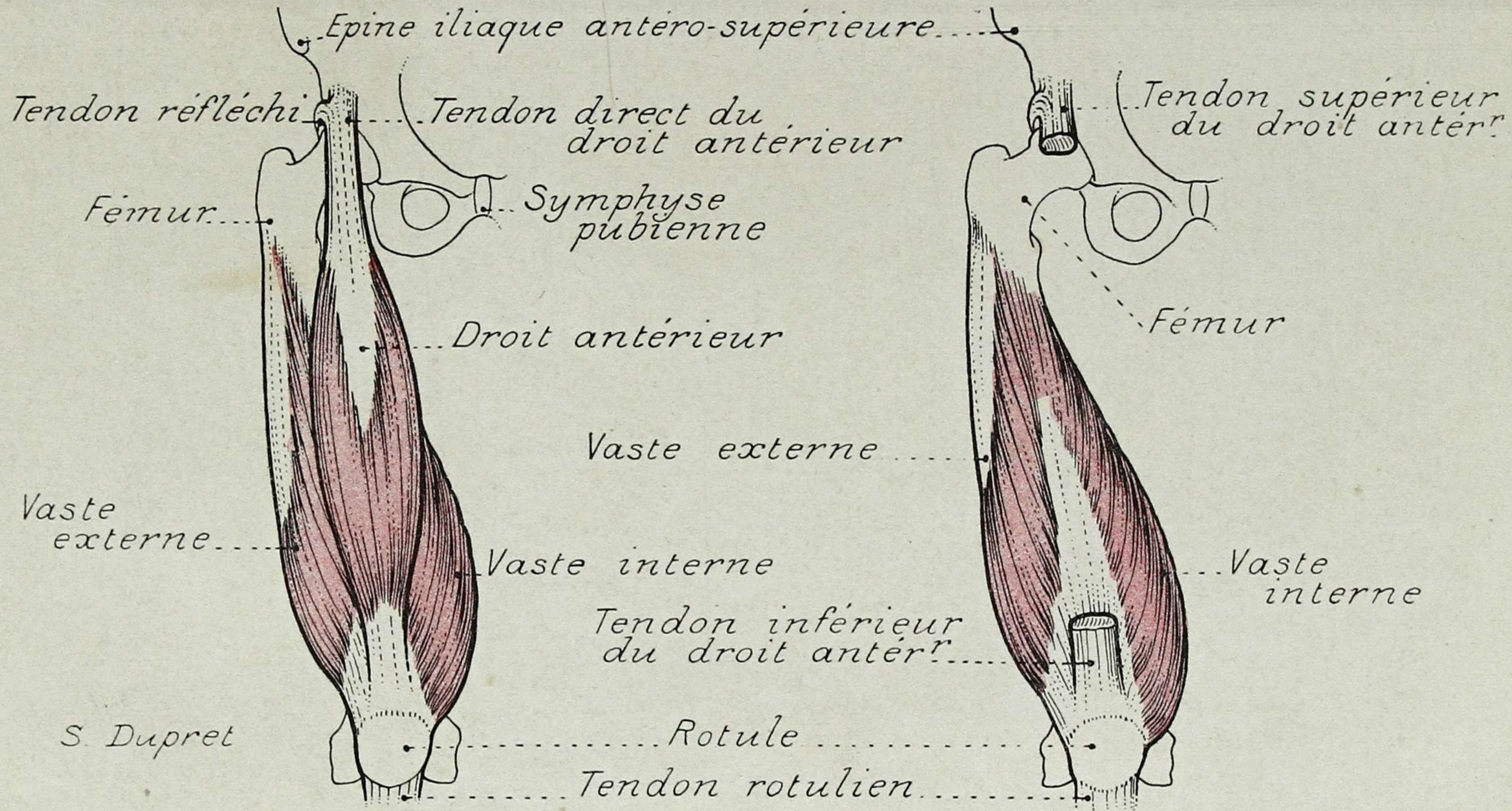


PLANCHE 252. — MUSCLES DE LA CUISSE (FACE ANTÉRIEURE)

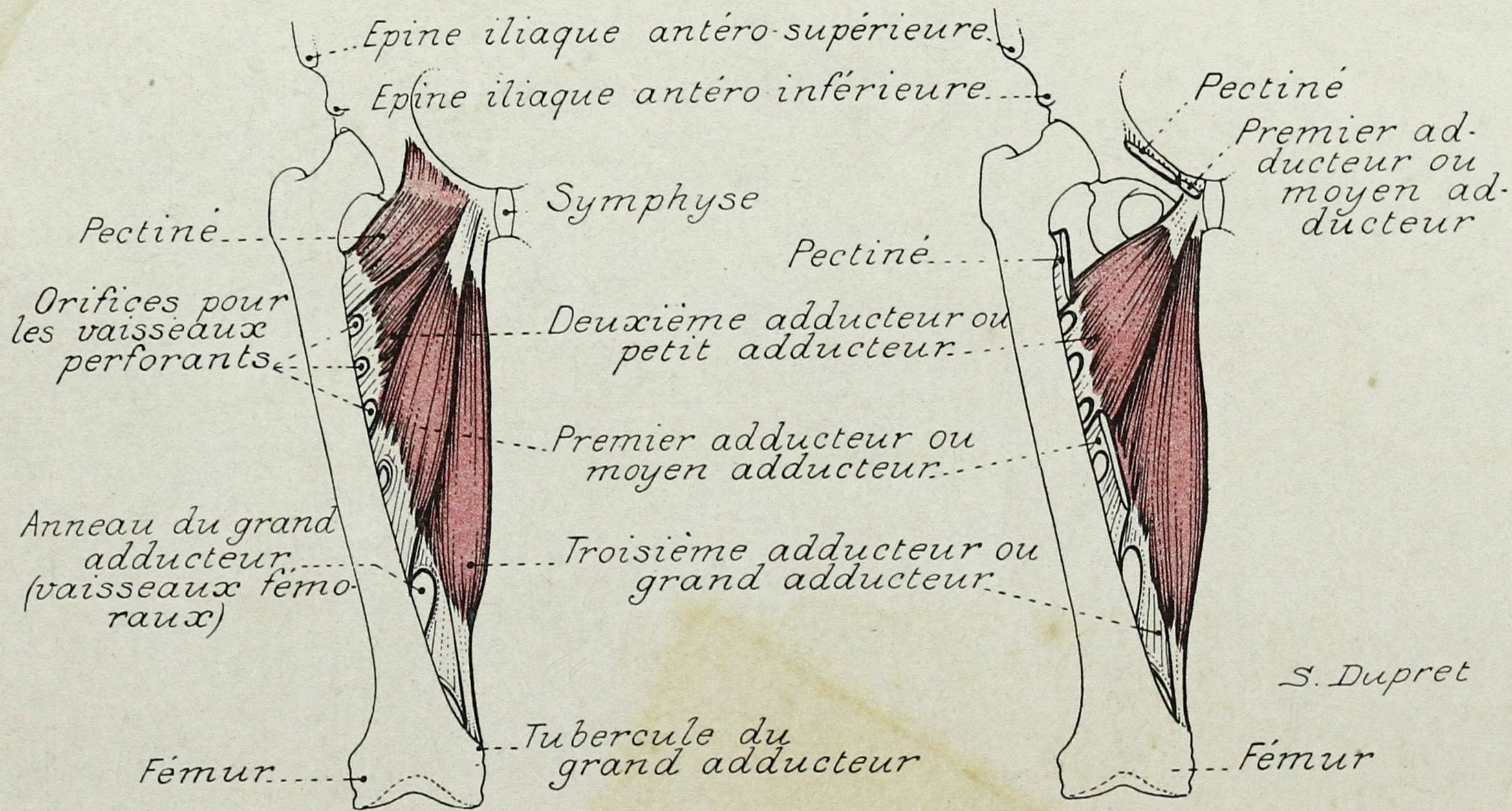
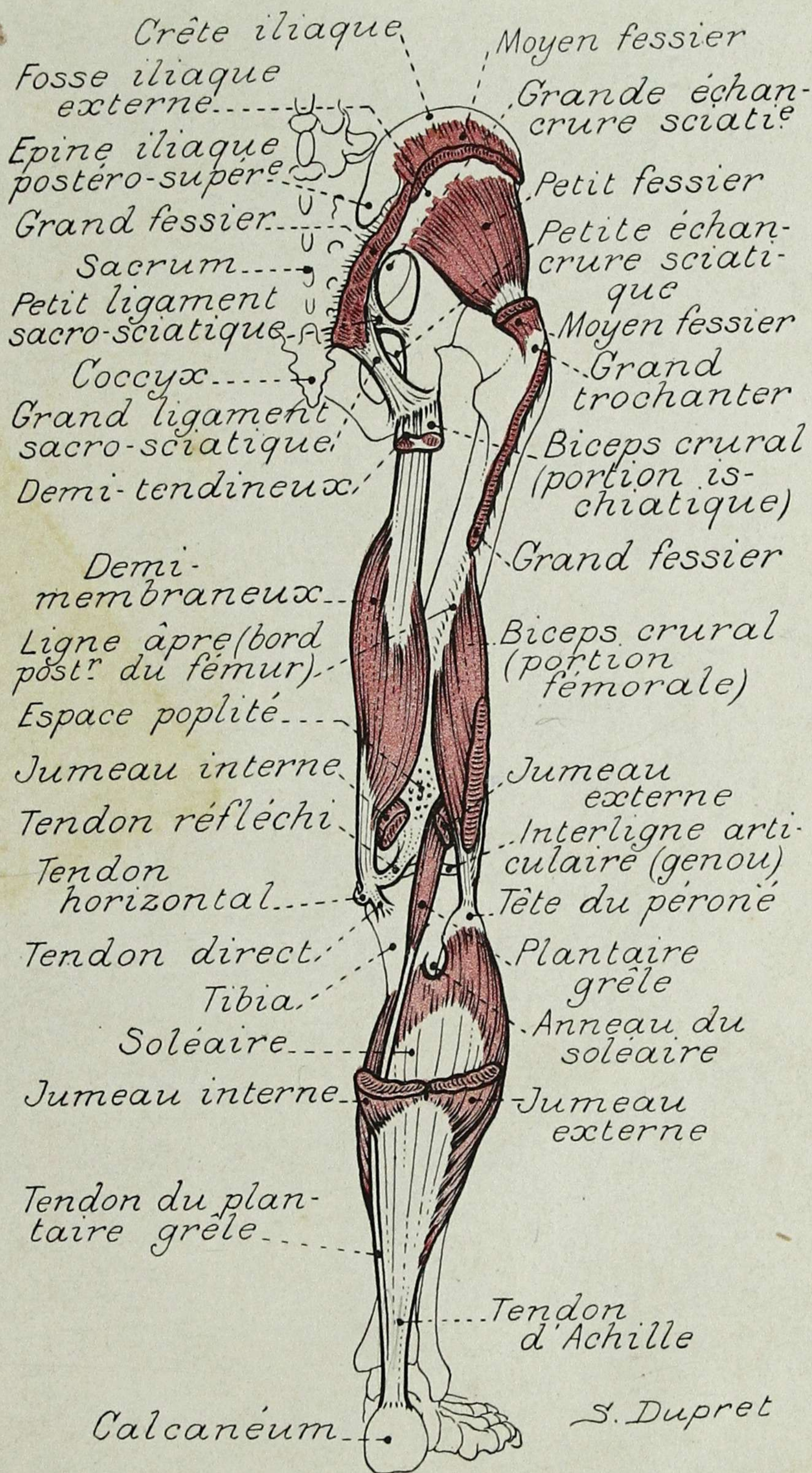


PLANCHE 253. - MUSCLES DE LA CUISSE (FACE ANTÉRIEURE)



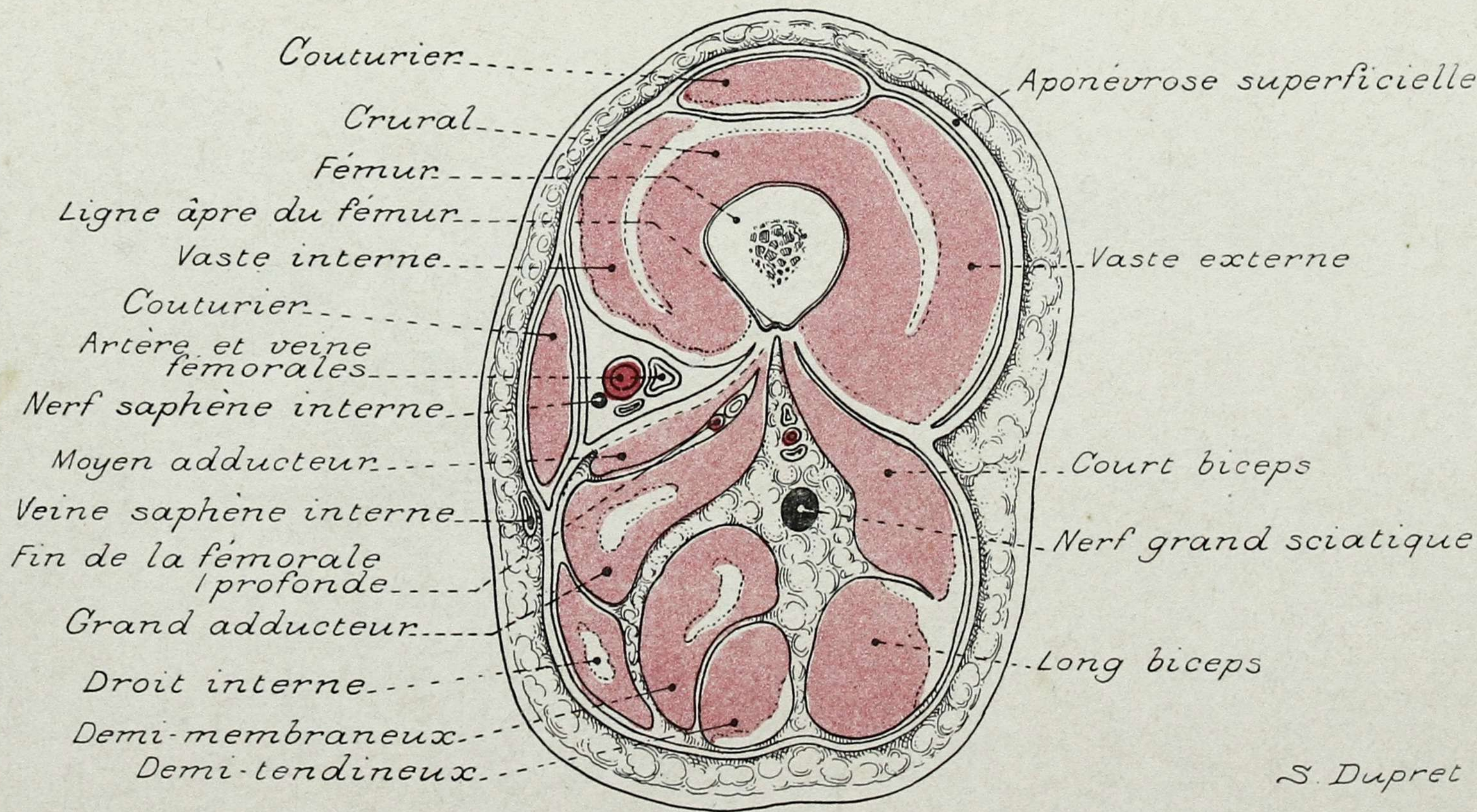


PLANCHE 255. - COUPE DE LA CUISSE (PARTIE MOYENNE)

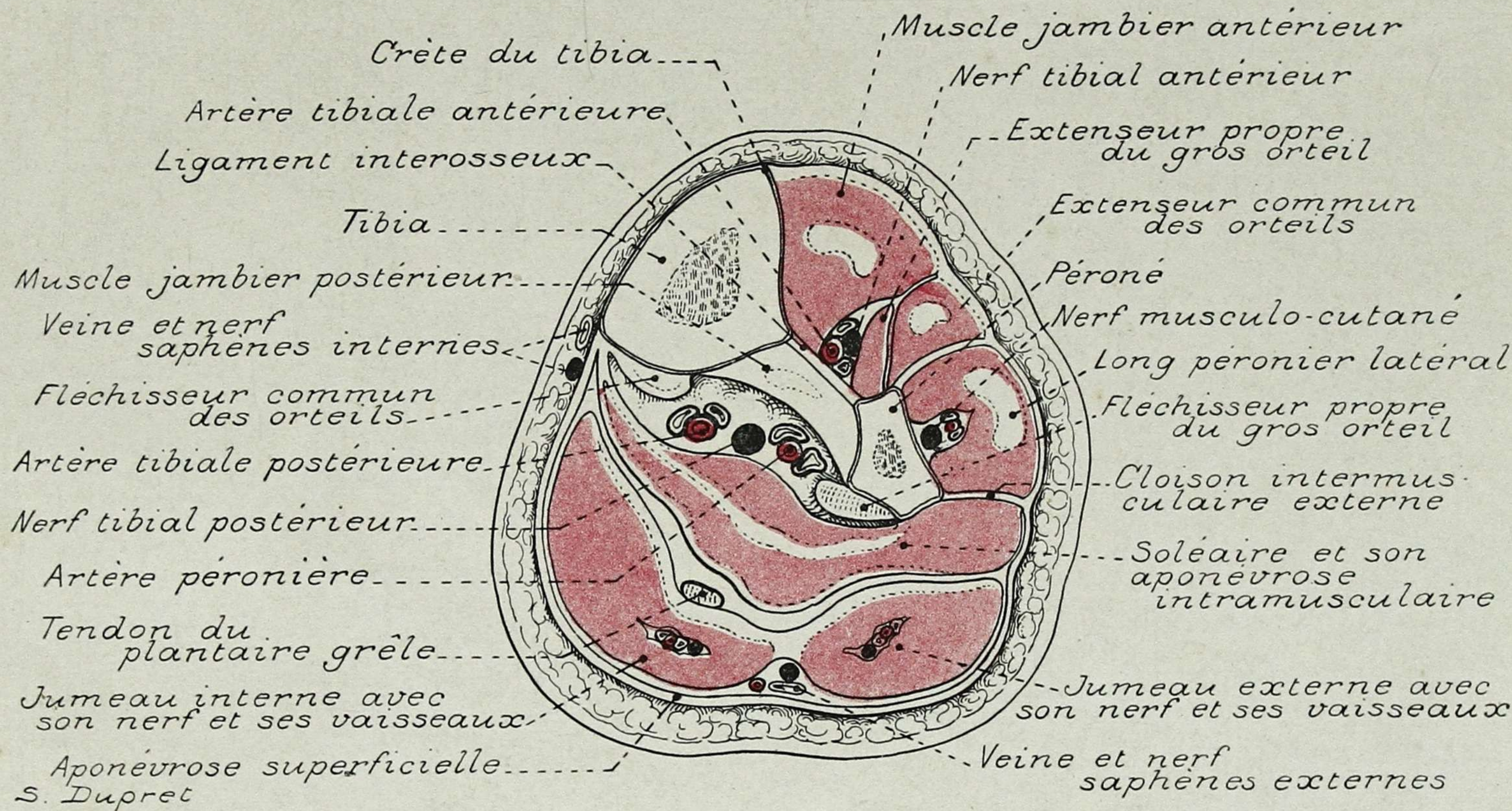
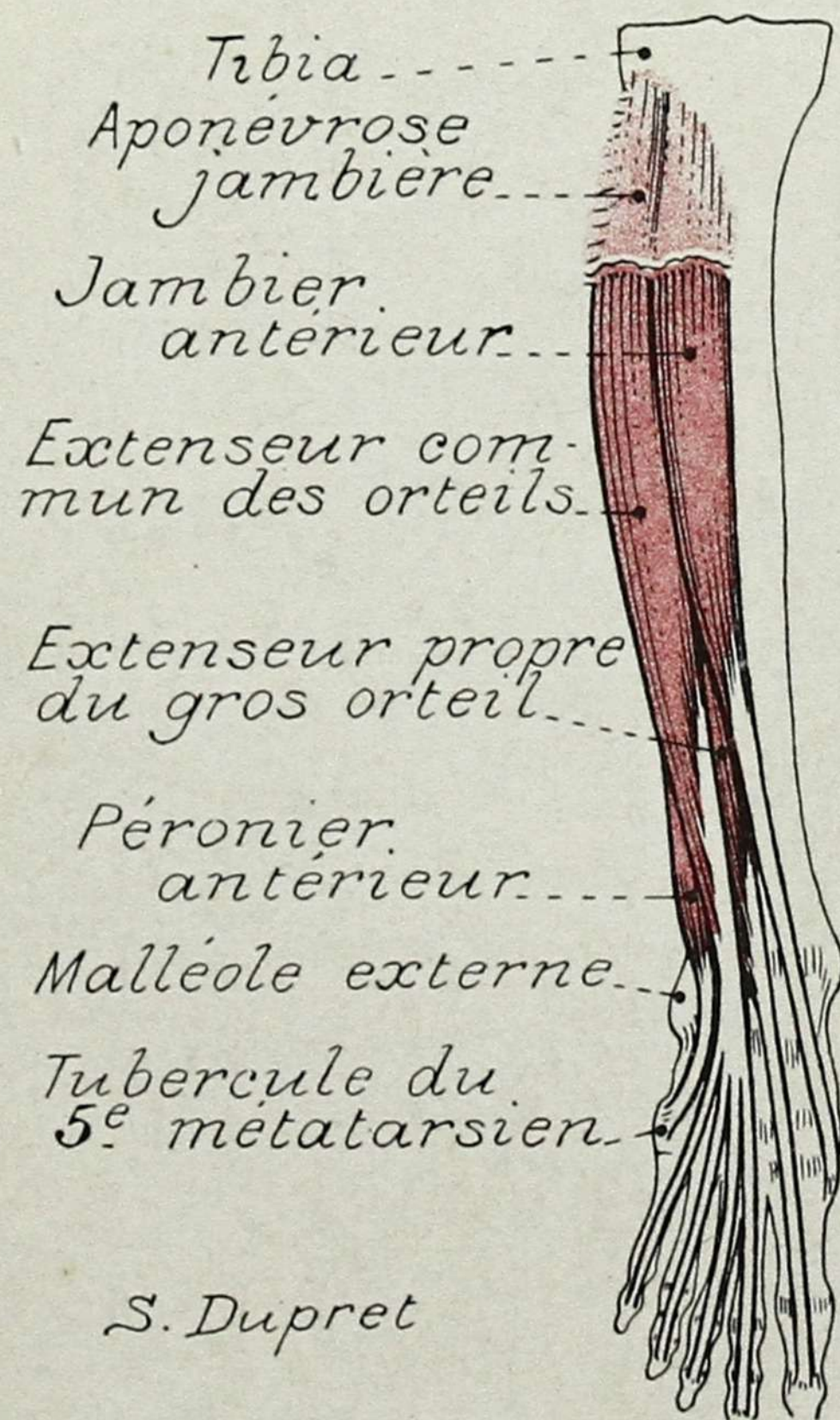

PLANCHE 256. - COUPE DE LA JAMBE (TIERS SUPÉRIEUR)



S. Dupret

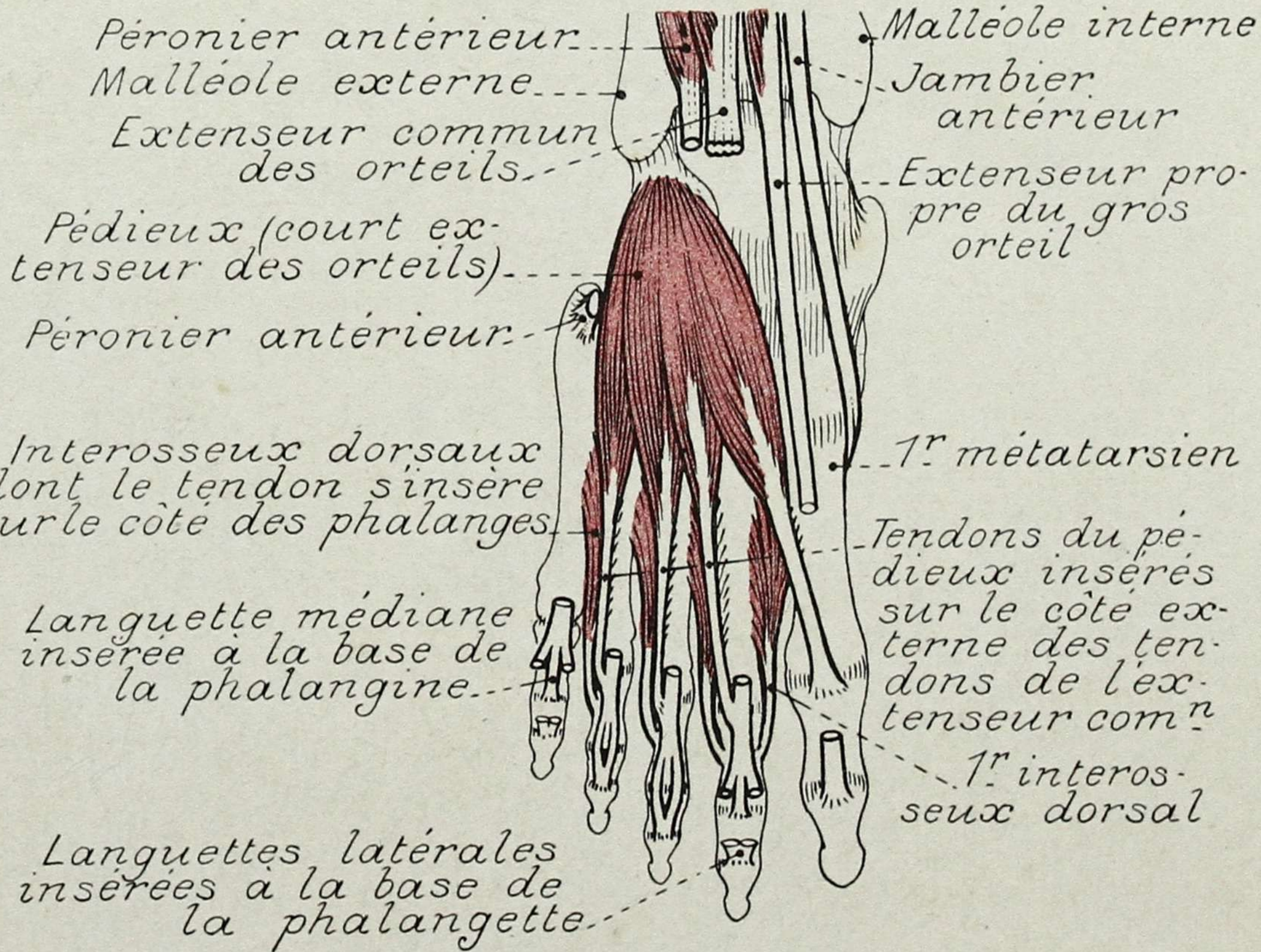


PLANCHE 257. - MUSCLES DE LA JAMBE ET DU PIED (FACE ANTÉRIEURE)

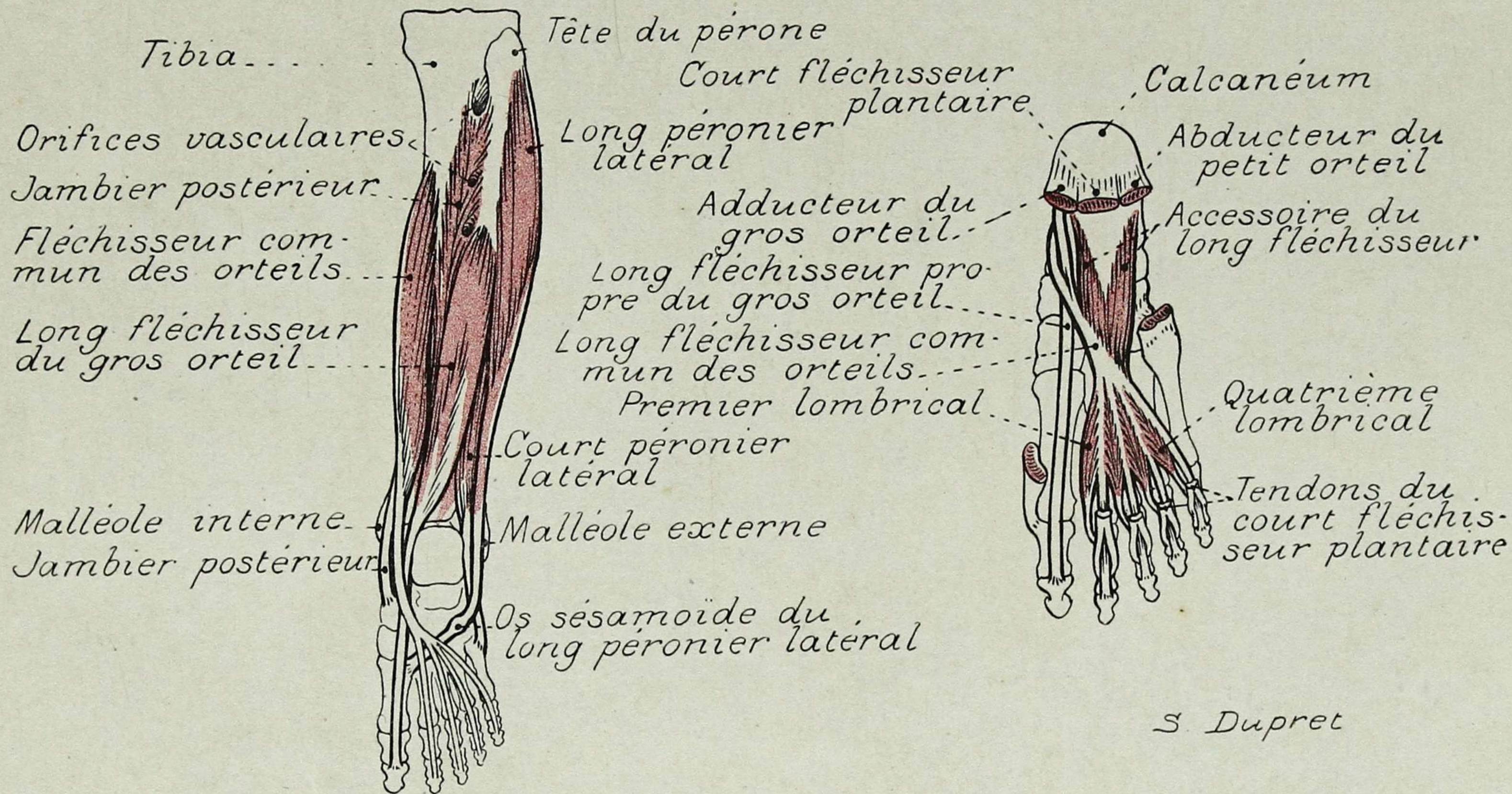


PLANCHE 258. - MUSCLES DE LA JAMBE ET DU PIED (FACE POSTÉRIEURE)

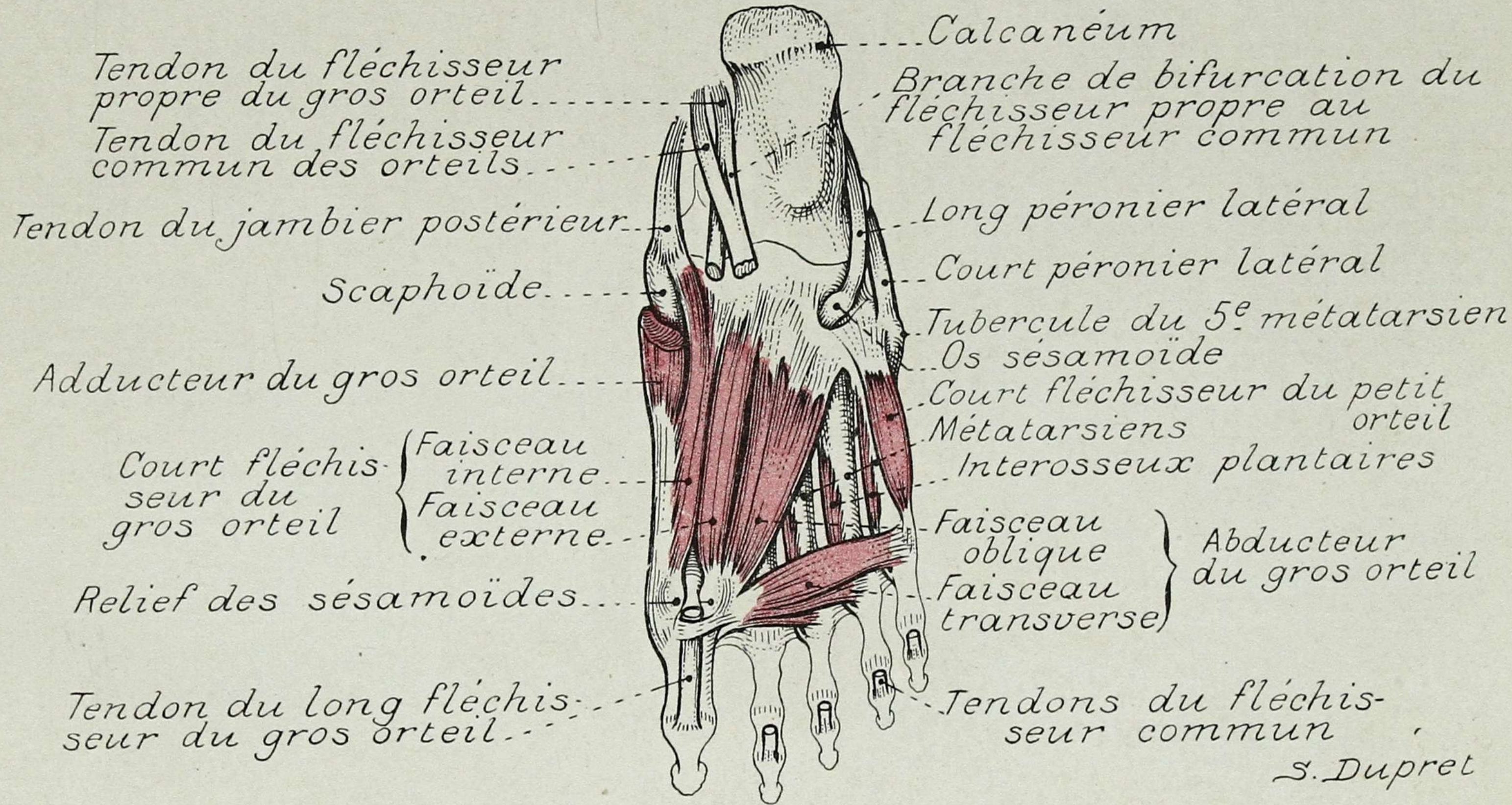


PLANCHE 260. - MUSCLES DU PIED (FACE PLANTAIRE)

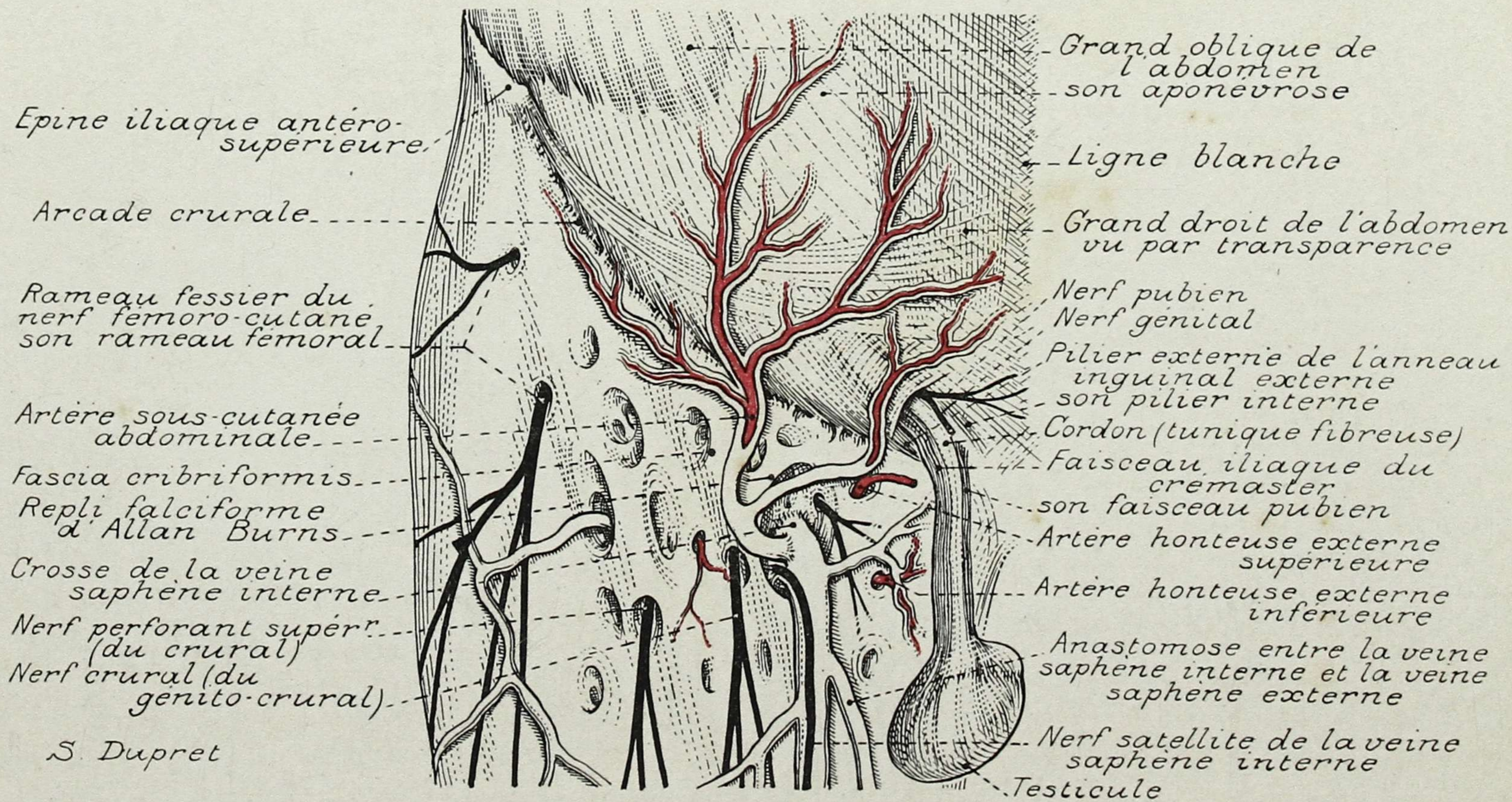


PLANCHE 261. - RÉGION INGUINO-CRURALE

Epine iliaque antéro-
superieure

Couturier coupé

Nerf femoro-cutané,
coupe

Psoas iliaque

Tenseur du fascia lata

Nerf musculo-cutané
externe coupe

Nerf du quadriceps

Nerf du droit antérieur

Nerf du vaste externe

Artère femorale
profonde

Nerf du vaste interne

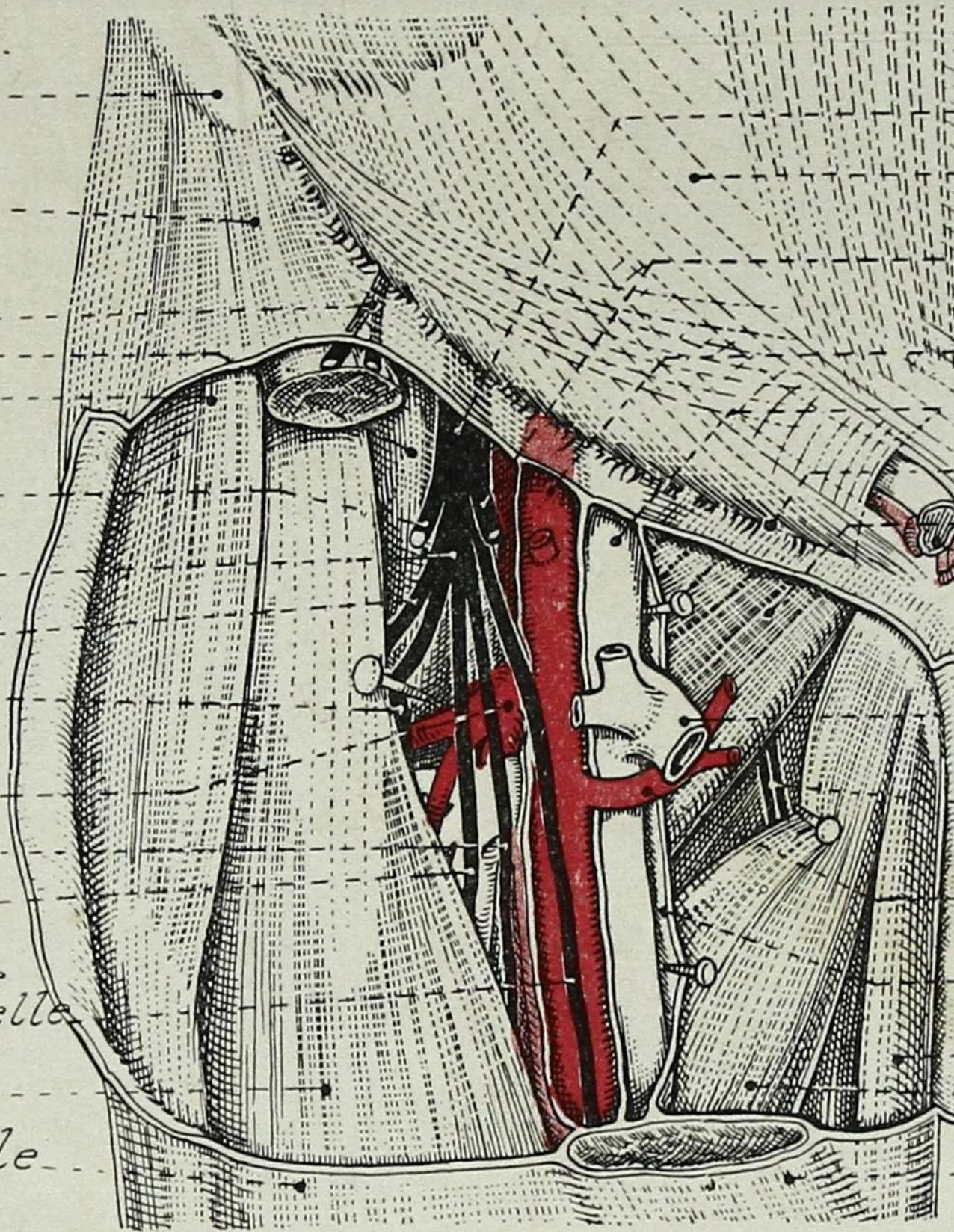
Nerf du crural

Nerf saphène interne
dans la gaine artérielle

Droit antérieur

Aponévrose superficielle

S. Dupret



Nerf crural

Aponévrose du
grand oblique

Nerf musculo-cutané
interne coupe

Artère femorale

Veine femorale

Arcade crurale

Pectiné

Cordon coupé

Pubis

Aponévrose superficielle

Crosse de la veine sa-
phène interne

Branche postérieure du
nerf obturateur

Tronc des artères
honteuses externes

Gaine des vaisseaux
fémoraux

Droit interne

Premier ou moyen
adducteur

Couturier coupé

PLANCHE 262. - RÉGION INGUINO-CRURALE

Tenseur du fascia lata

Droit antérieur coupé

Vaisseaux et nerf
du quadriceps

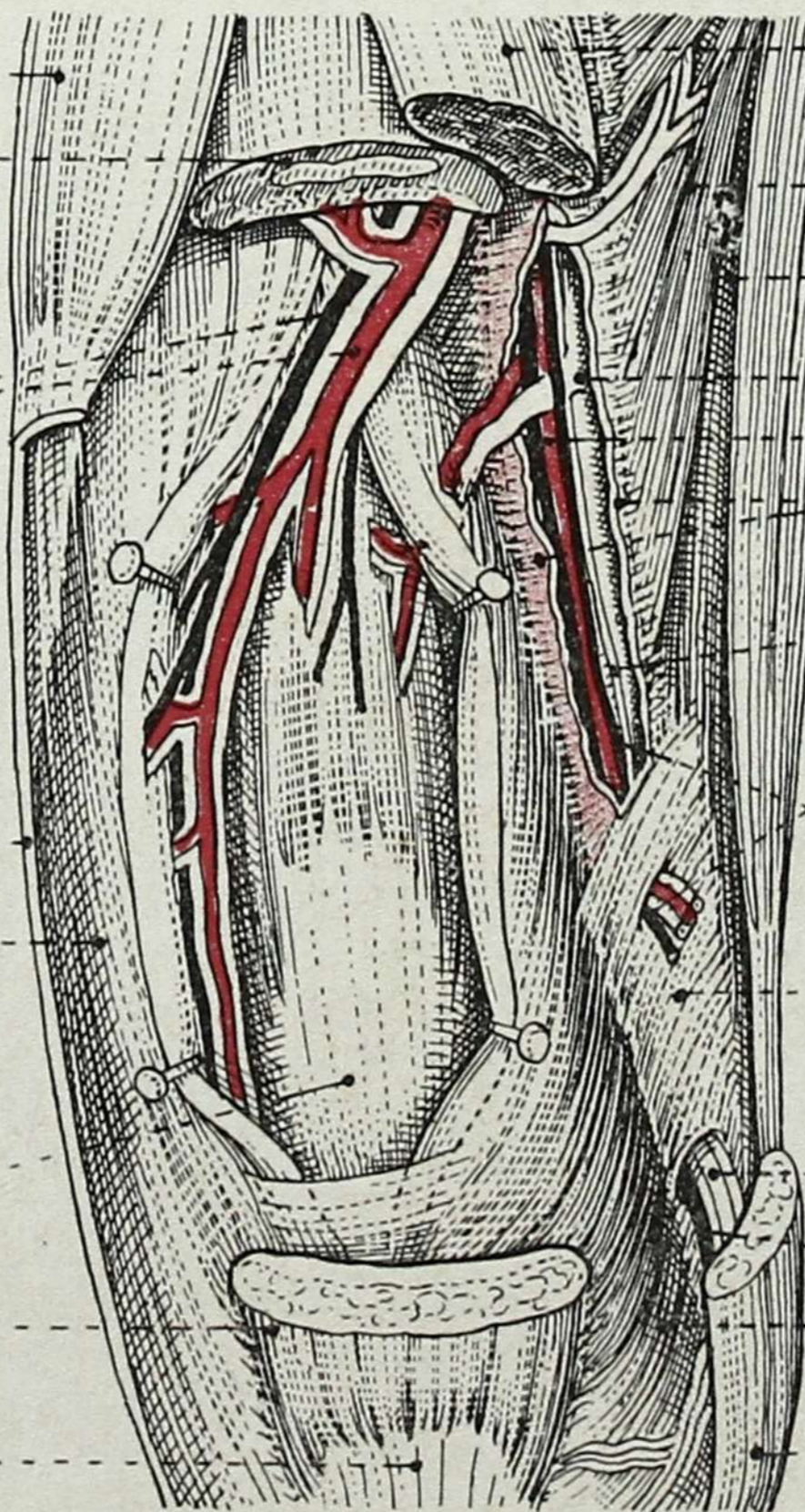
Bandelette de Maissiat
et aponévrose superficielle

Vaste externe

Crural

Droit antérieur coupé

Tendon inférieur du qua-
driceps
S. Dupret



Couturier coupé

Droit interne

Premier ou moyen adduc-
teur

Troisième ou grand
adducteur

Veine fémorale

Artère fémorale

Gaine des vaisseaux (résé-
quée en partie)

Cloison fibreuse entre l'artè-
re et la veine fémorales

Nerf accessoire du
saphène interne

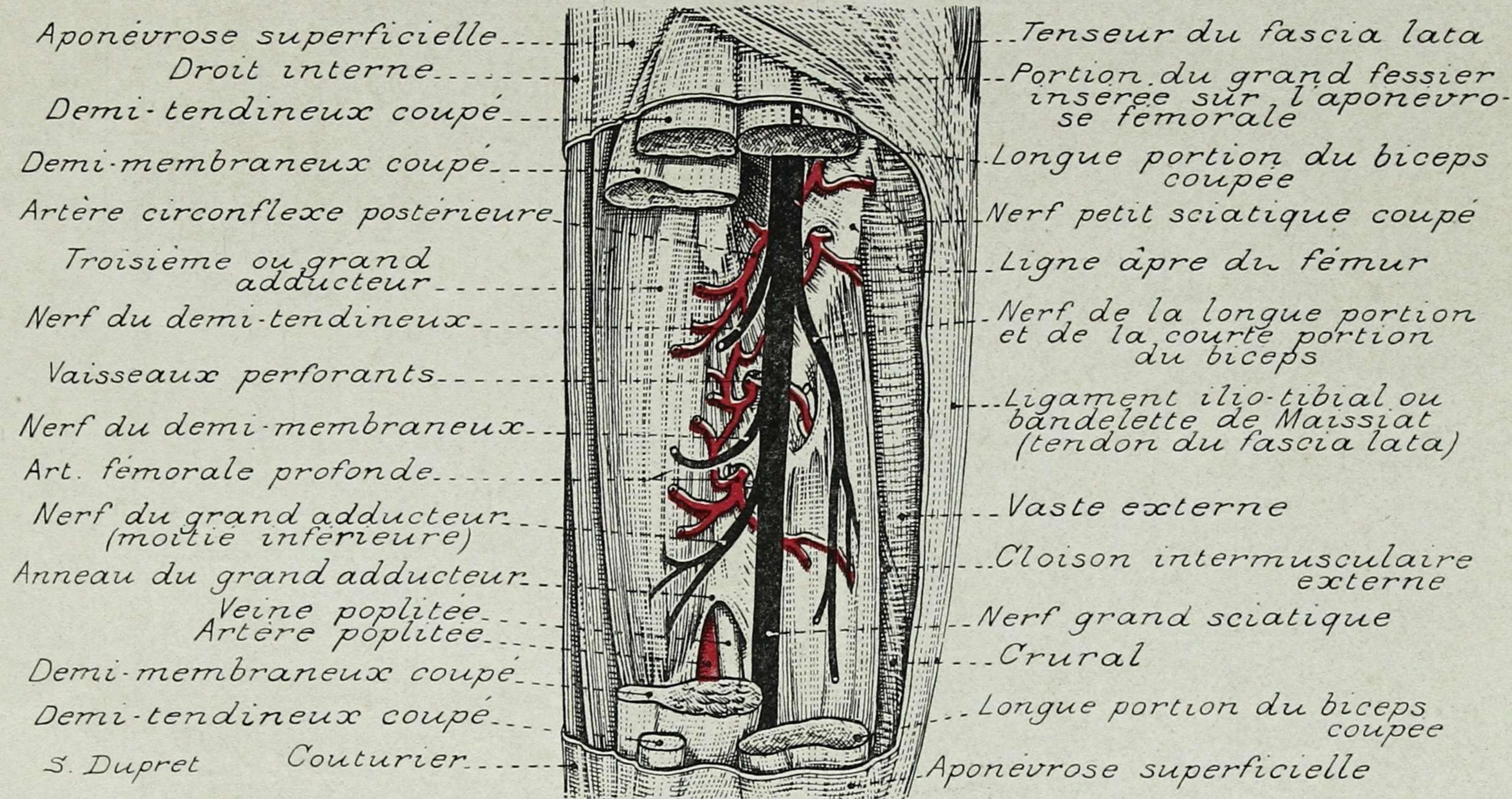
Canal de Hunter ou canal
des adducteurs

Artère grande anastomo-
tique

Nerf saphène interne

Vaste interne

Couturier coupé



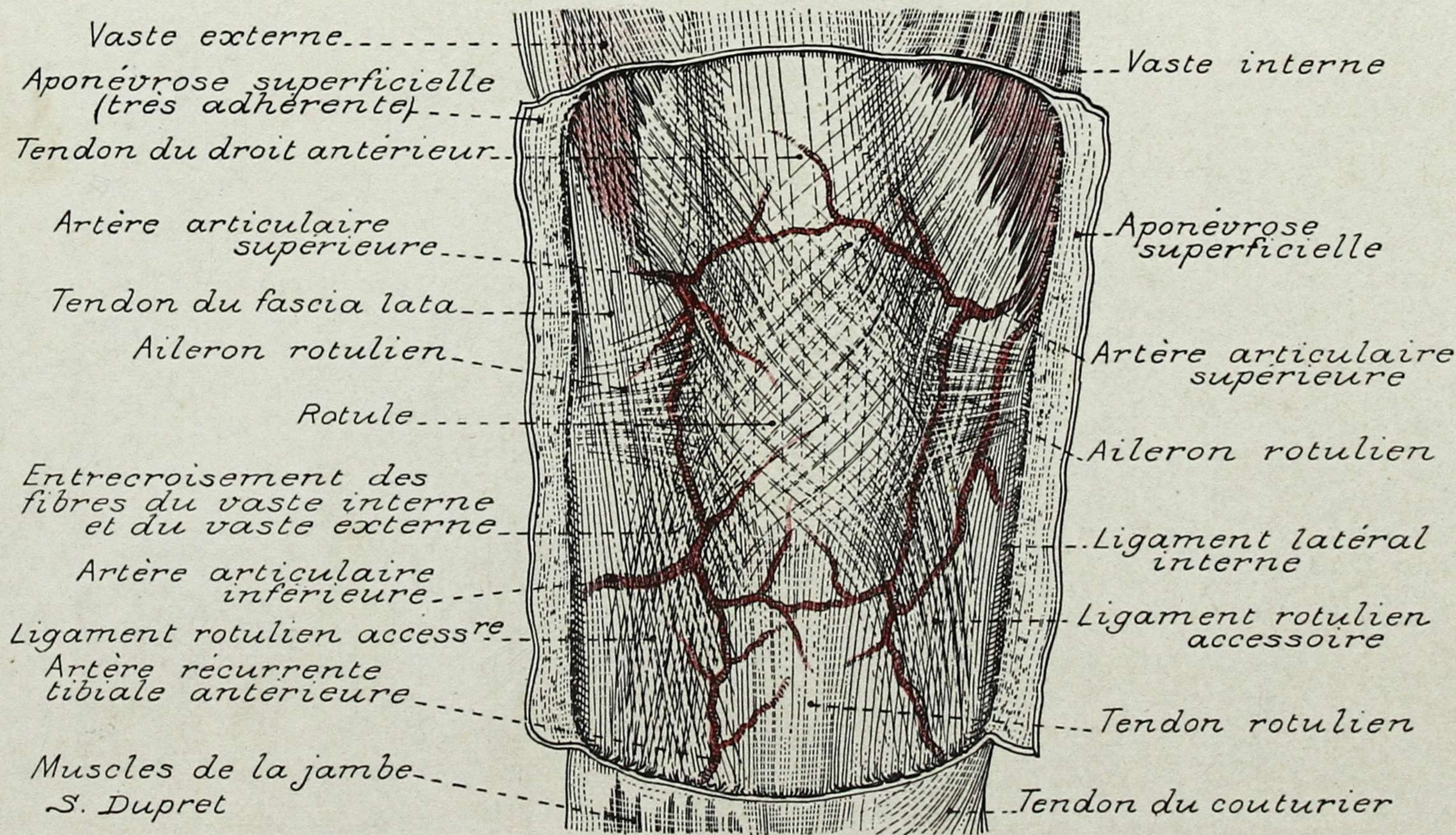


PLANCHE 265. — GENOU (FACE ANTÉRIEURE)

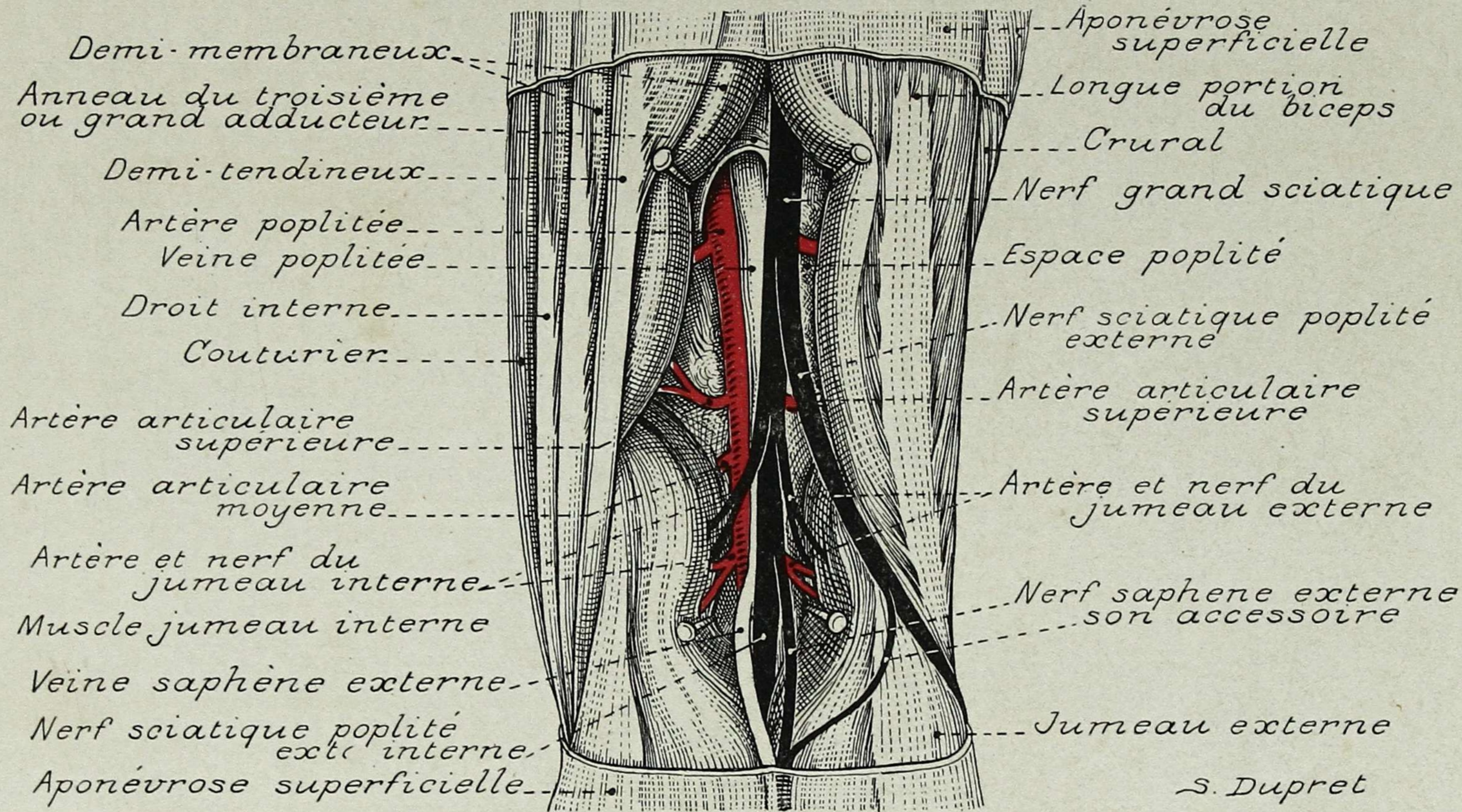
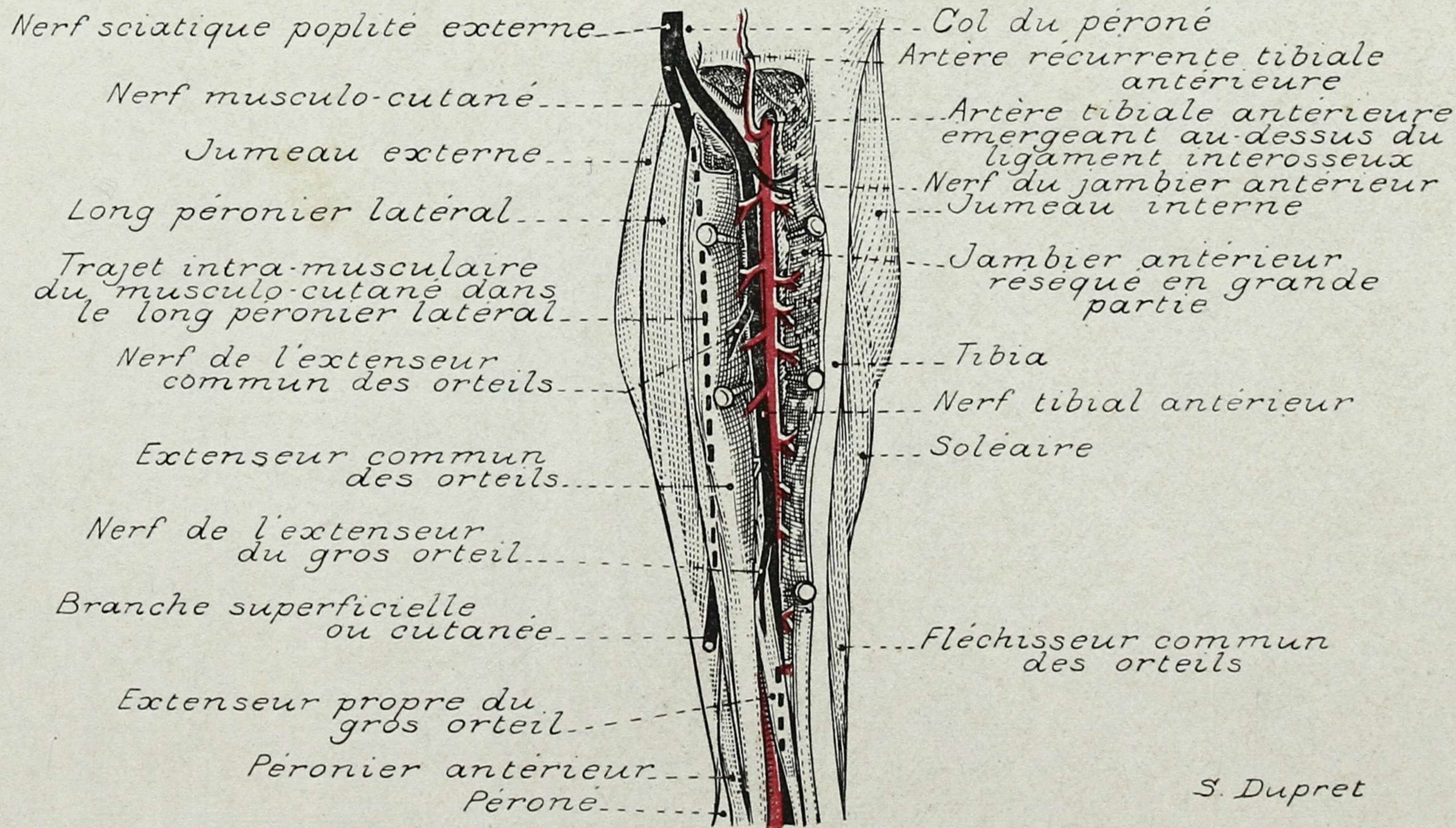


PLANCHE 266. - GENOU (FACE POSTÉRIEURE)



S. Dupret

PLANCHE 267. - JAMBE (FACE ANTÉRIEURE)

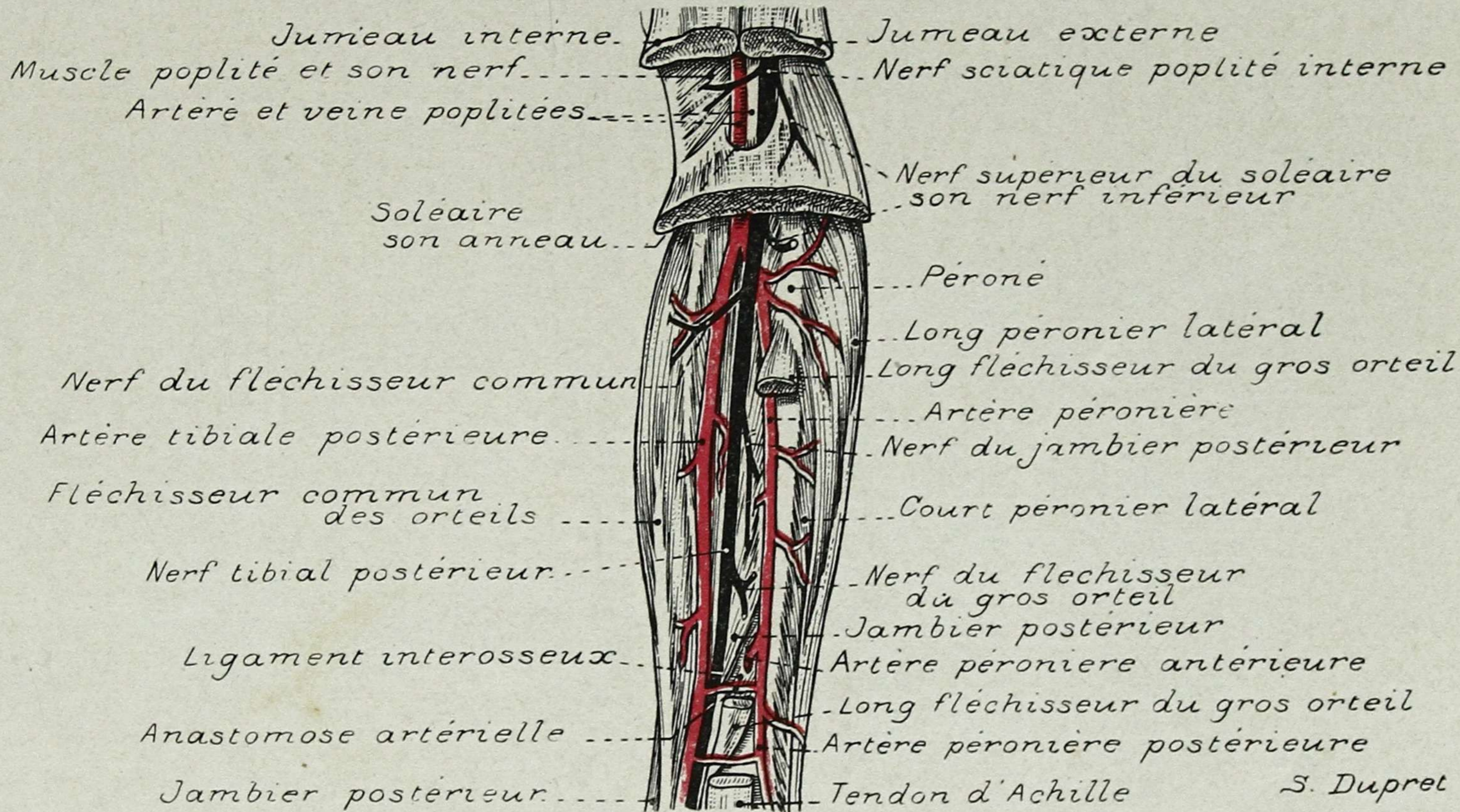
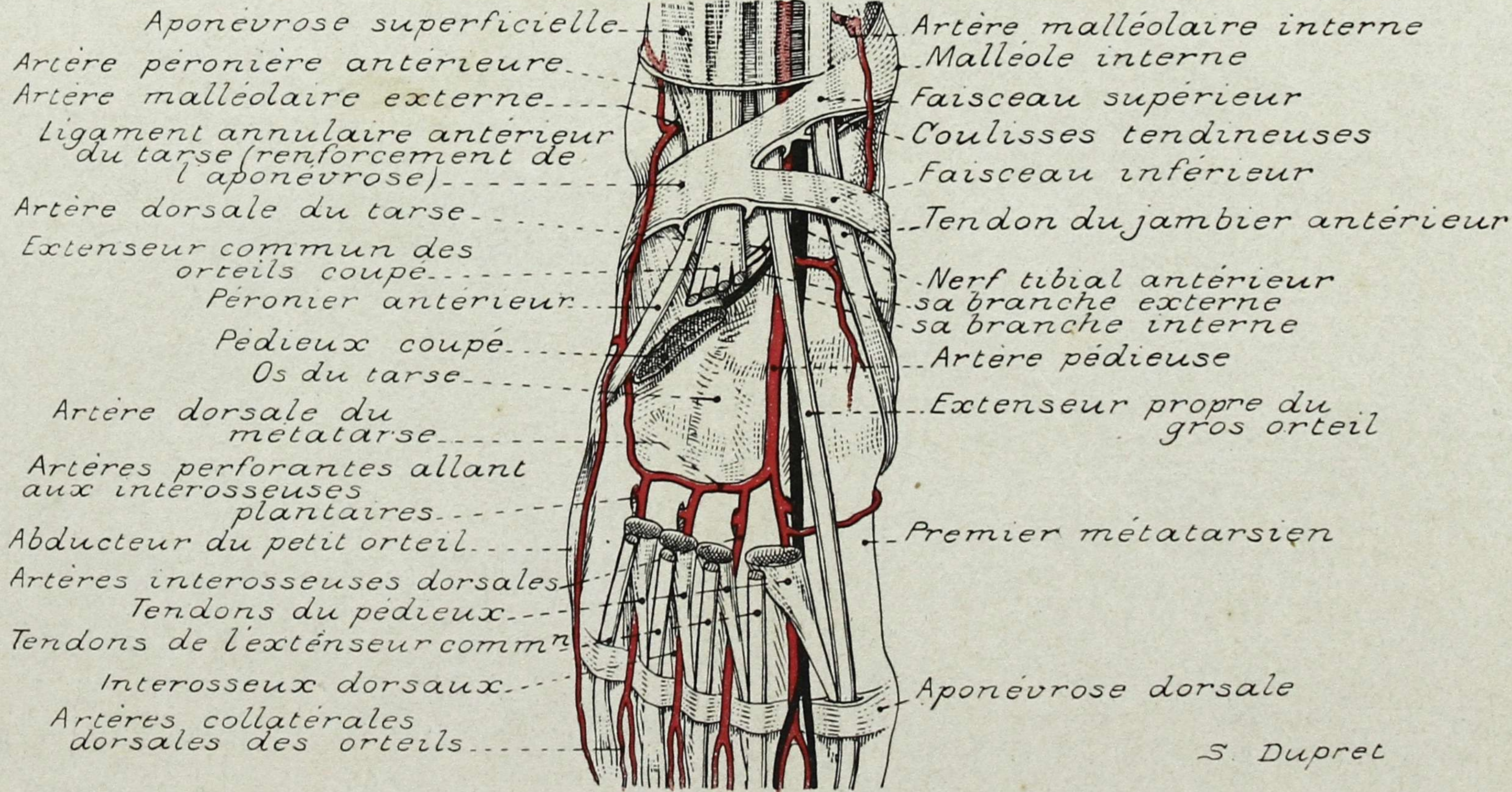


PLANCHE 268. — JAMBE (FACE POSTÉRIEURE)



S. Dupret

PLANCHE 269. - PIED (FACE DORSALE)

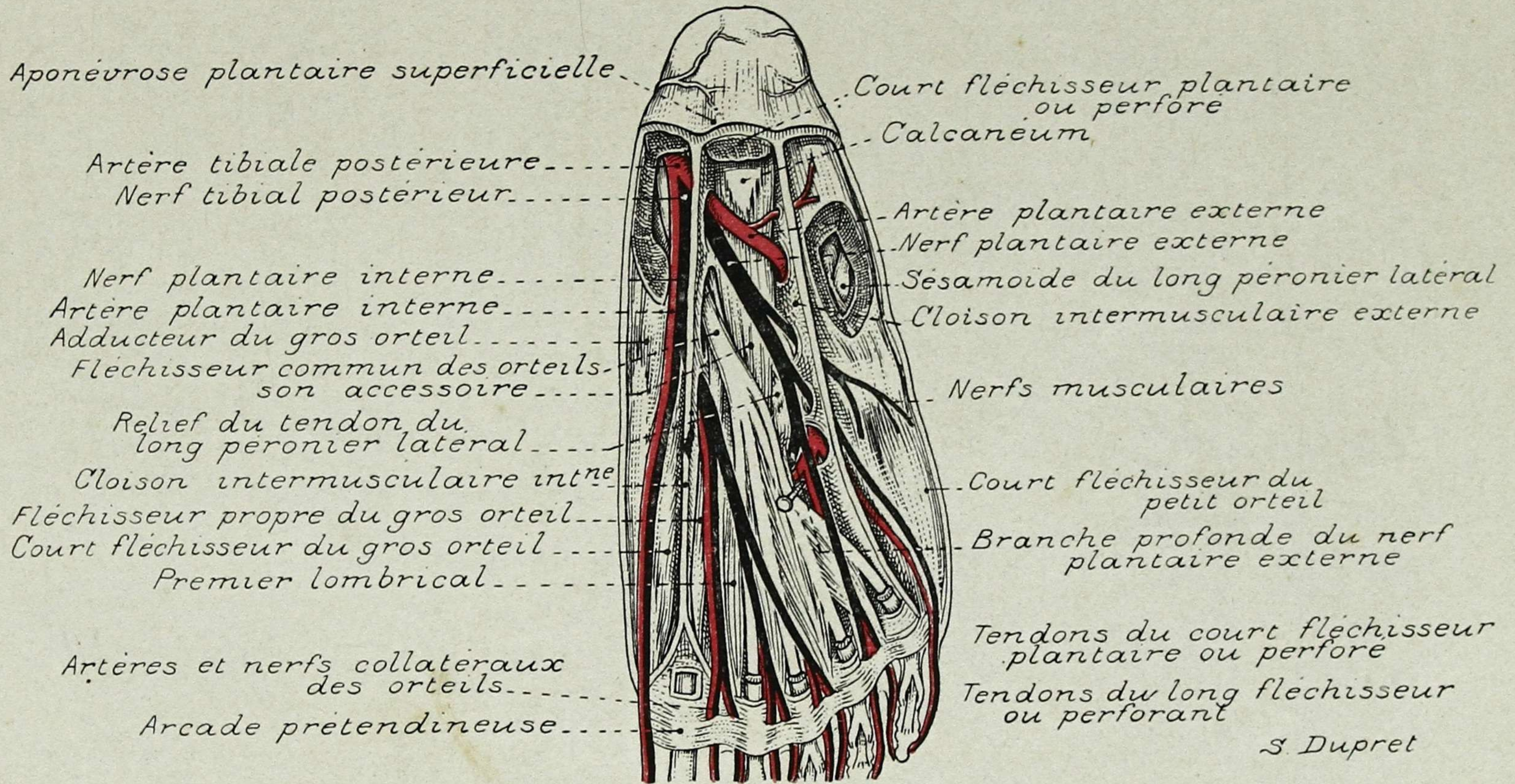


PLANCHE 270. - PIED (FACE PLANTAIRE)

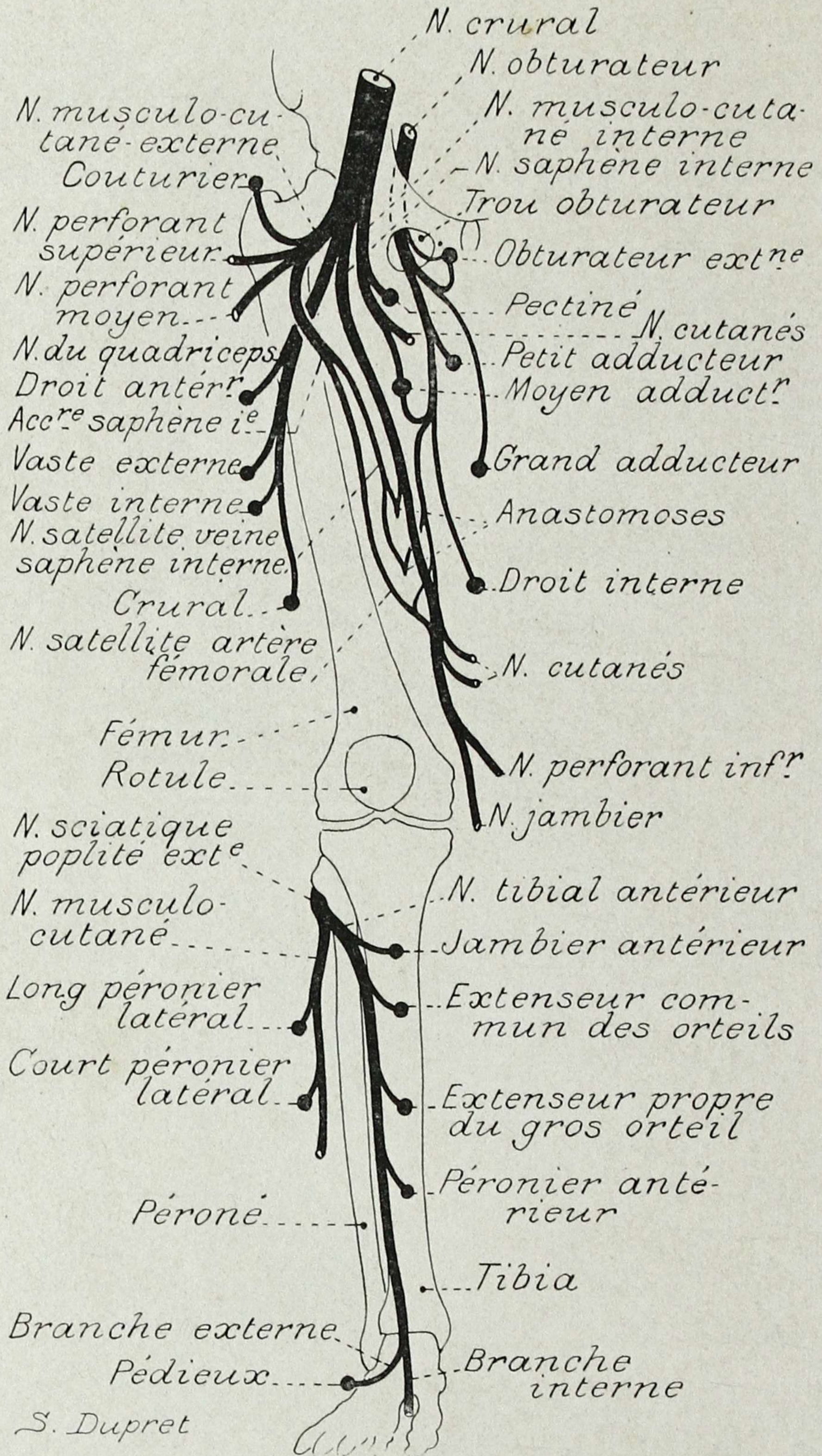


PLANCHE 271. - NERFS DE LA JAMBE (FACE ANTÉRIEURE)

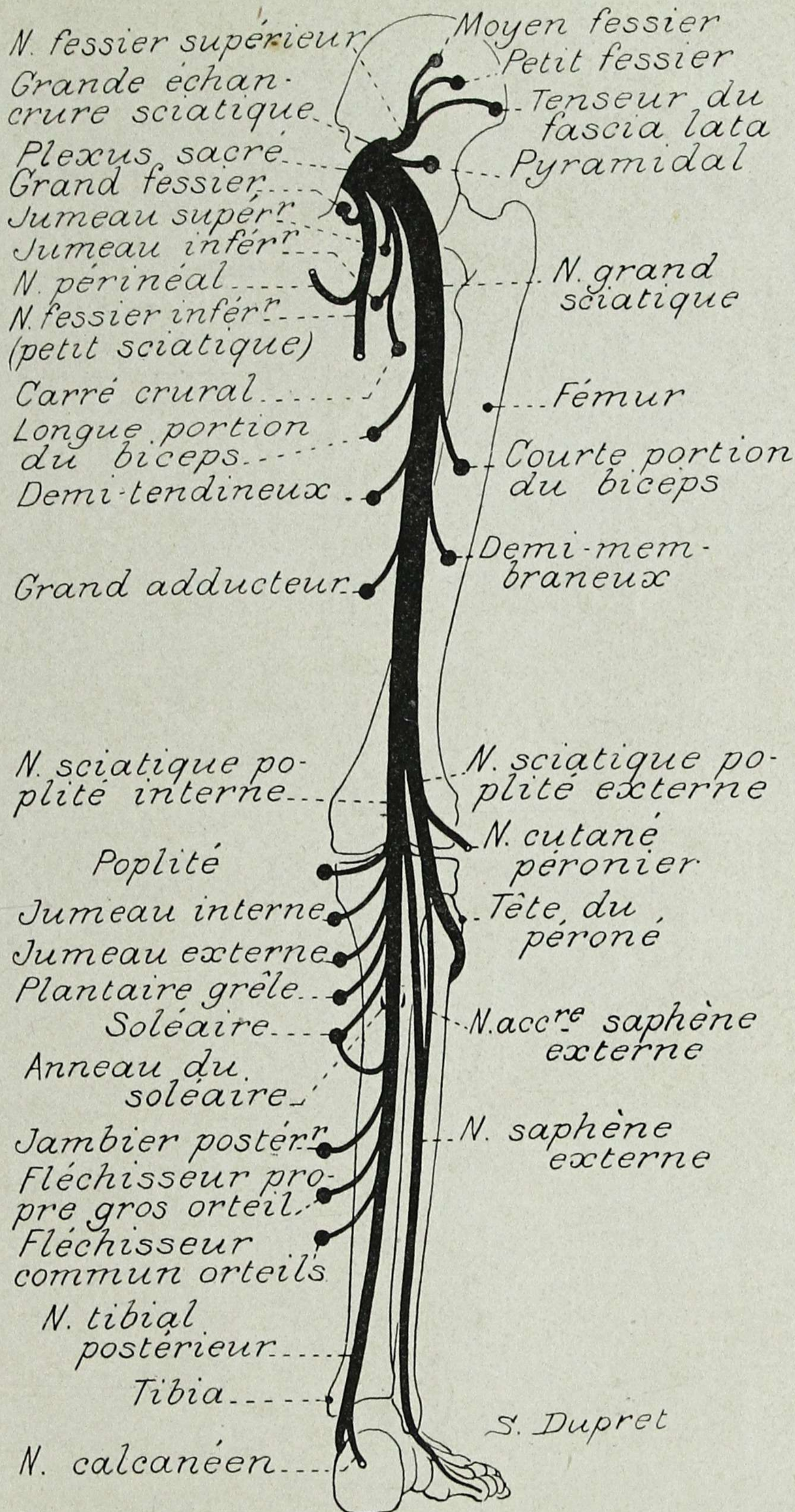


PLANCHE 272. - NERFS DE LA JAMBE (FACE POSTÉRIEURE)

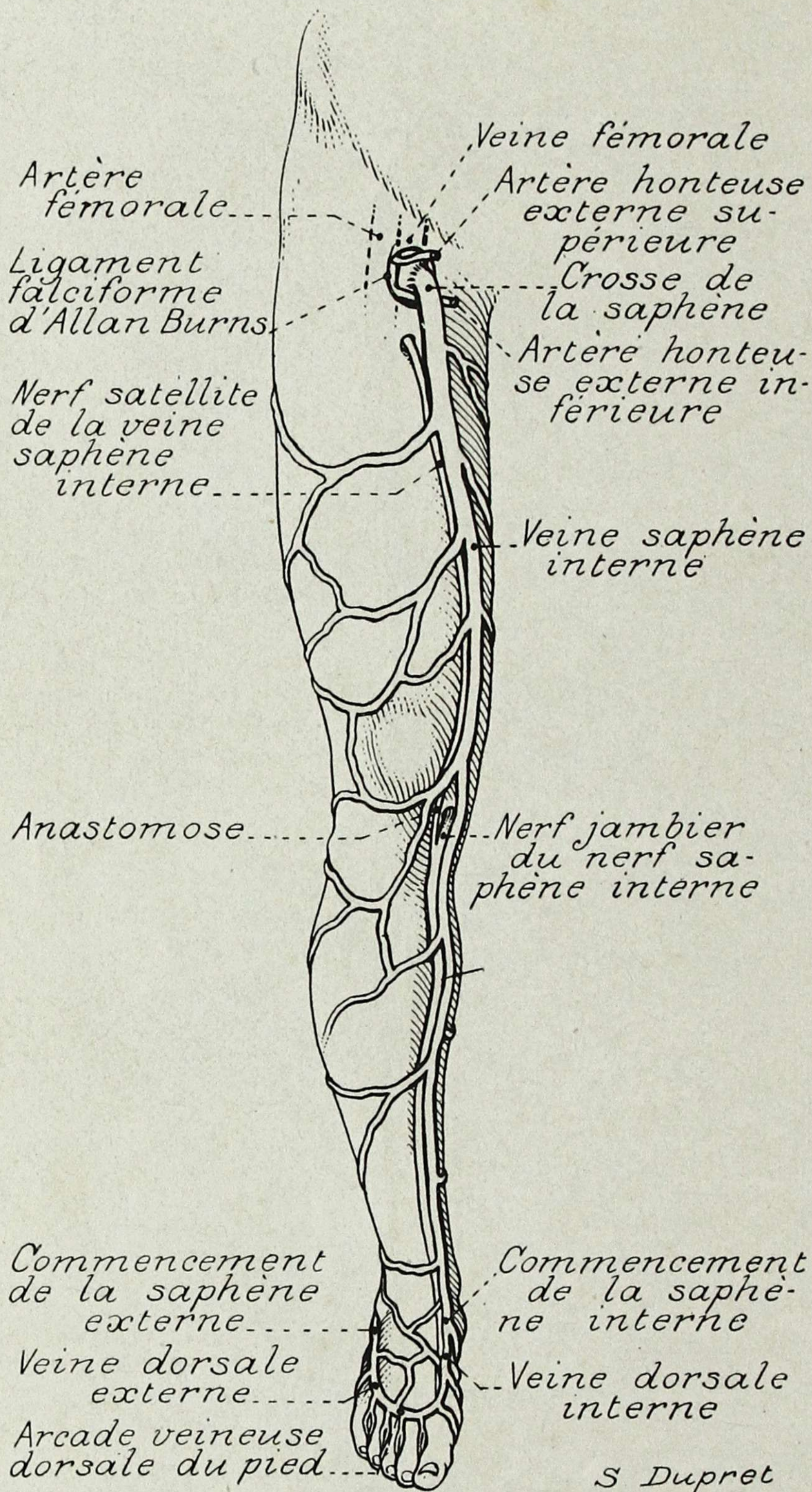


PLANCHE 273. - VEINES DE LA JAMBE (FACE ANTÉRIEURE)

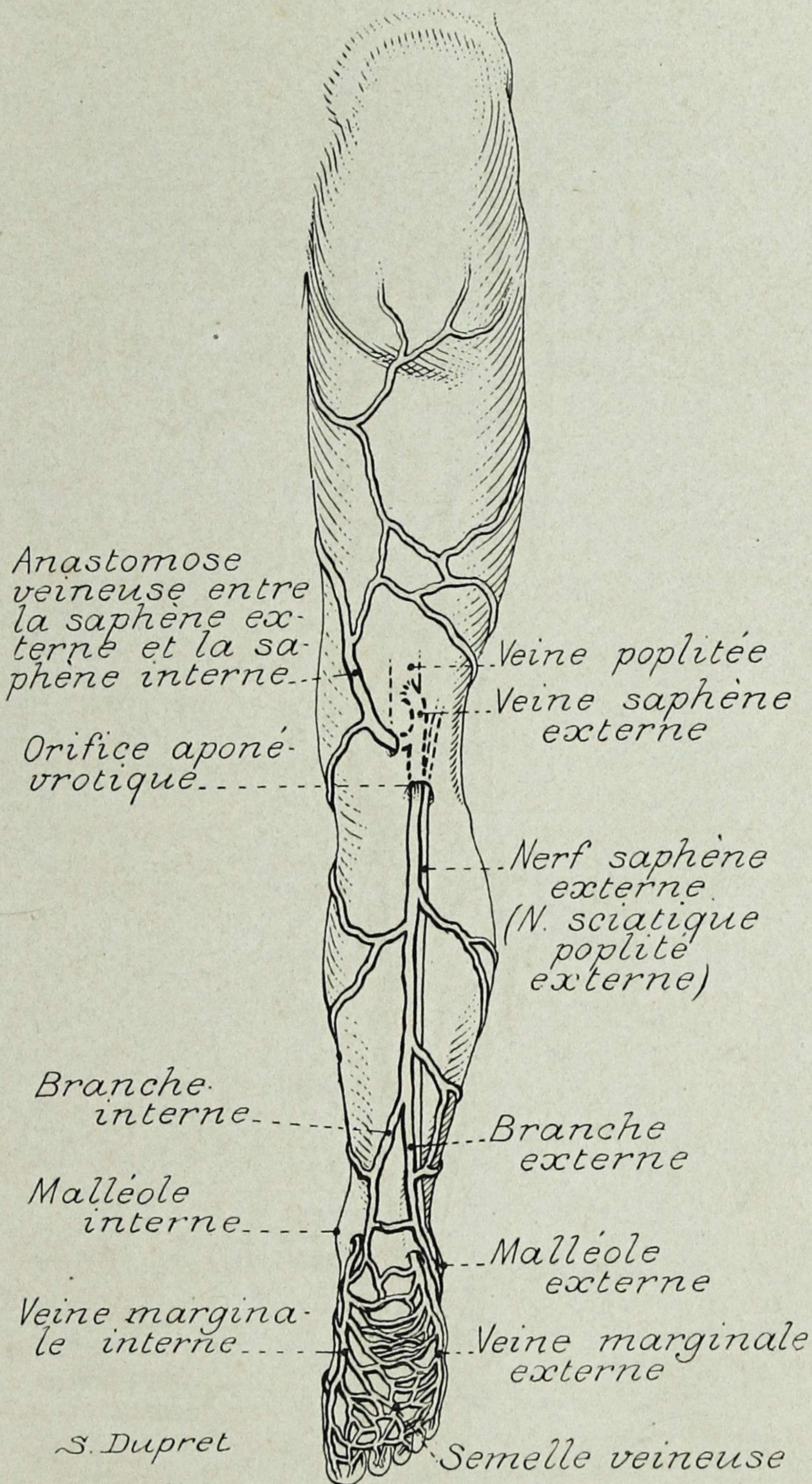


PLANCHE 274. - VEINES DE LA JAMBE (FACE POSTÉRIEURE)

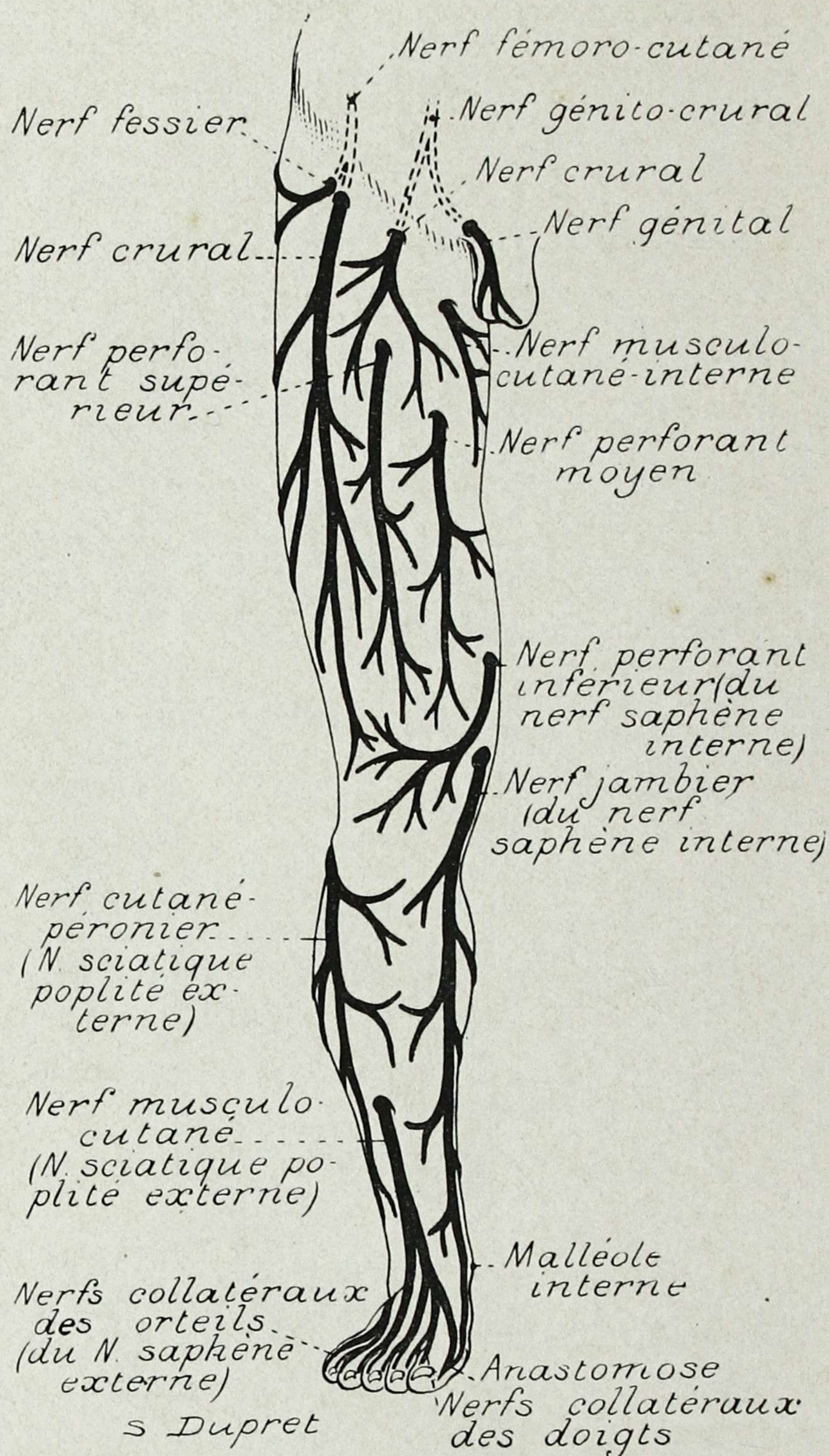


PLANCHE 275.

NERFS SUPERFICIELS DE LA JAMBE (FACE ANTÉRIEURE)

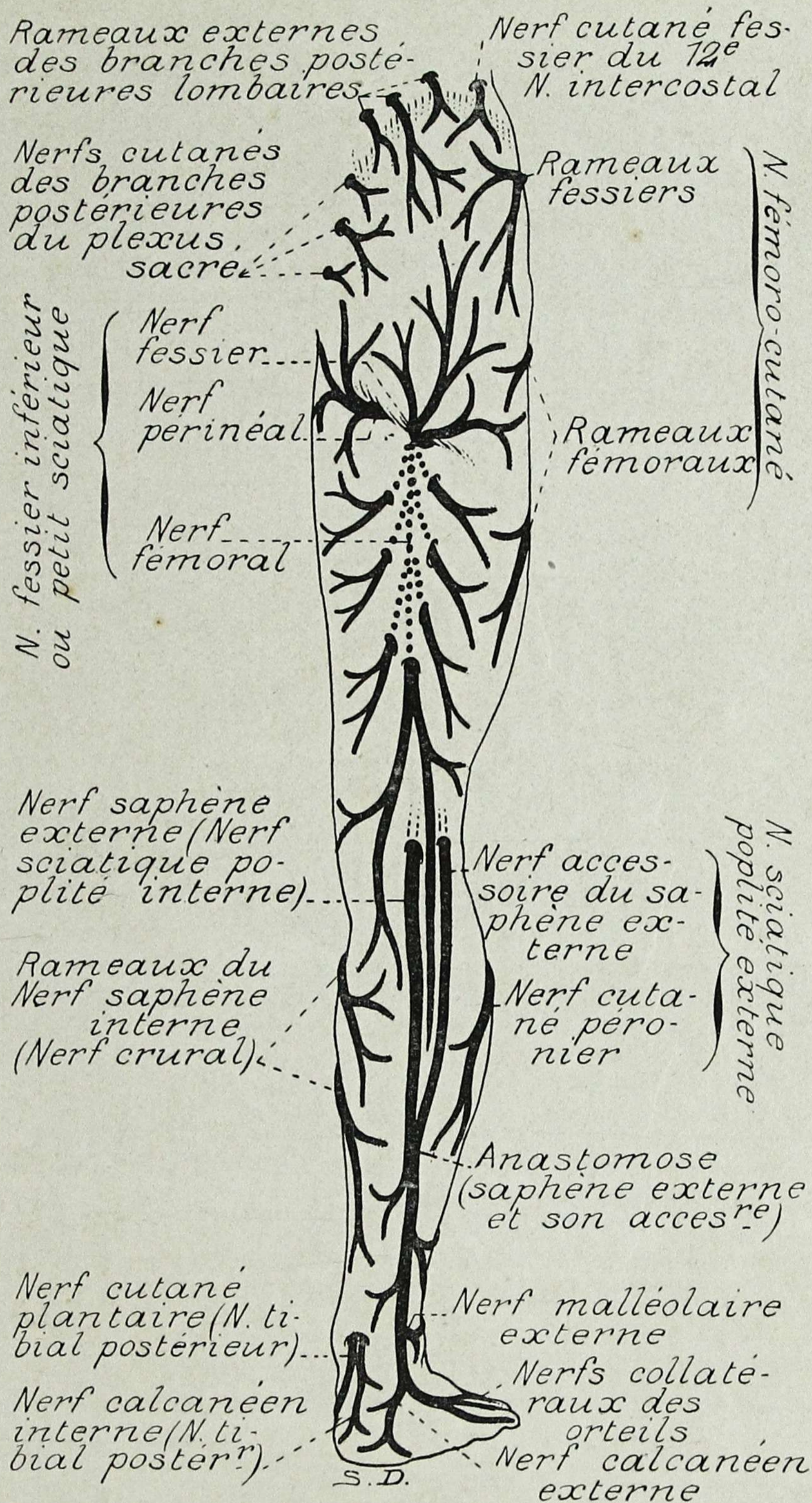


PLANCHE 276.

NERFS SUPERFICIELS DE LA JAMBE (FACE POSTÉRIEURE)

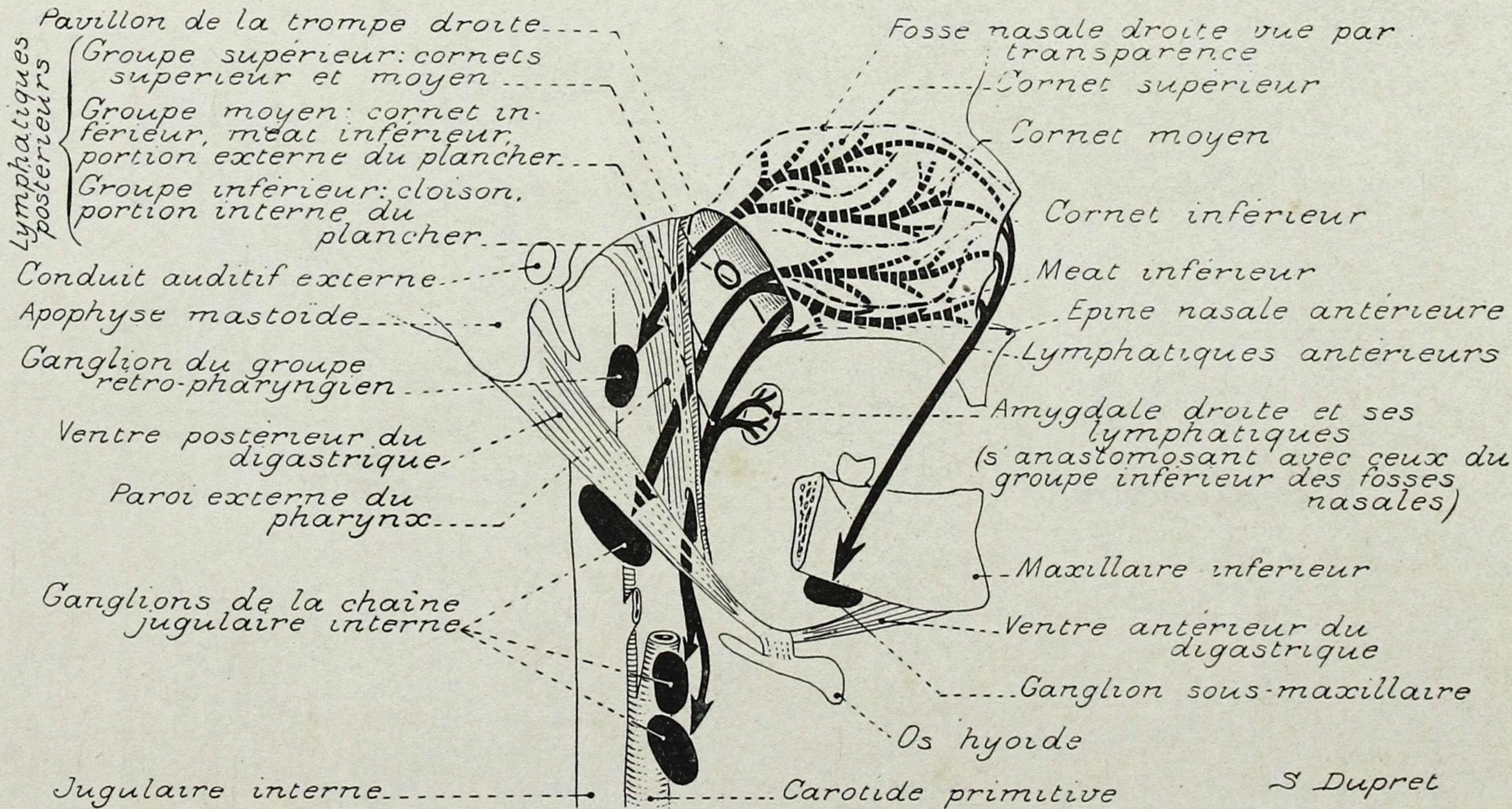


PLANCHE 277. - LYMPHATIQUES DES FOSSES NASALES

Collecteurs médians et postérieurs
(de la langue)

Muscle digastrique coupé

Epiglote

Ganglion sous-digastrique
rendez-vous principal des
collecteurs de la langue

Collecteurs internes
(par rapport à la glande
sub-linguale)

Ganglions de la chaîne
jugulaire interne (entre
le digastrique et l'omo-
hyoïdien) recevant pres-
que tous les collecteurs
de la langue, et, en géné-
ral, à un ganglion d'au-
tant plus bas que leur ori-
gine est plus antérieure

S Dupret

Papilles caliciformes latérales et médiane

Collecteurs de la face
dorsale de la langue

Glande sublinguale

Collecteurs antérieurs
(pointe de la langue)

Maxillaire inférieur

Muscle mylo-hyoïdien

Ganglion sus-hyoïdien
(le plus antérieur)

Ganglion sous-maxillaire (le
plus antérieur) recevant les
collecteurs externes (par
rapport à la glande sub-
linguale)

Digastrique coupé

Os hyoïde

Muscle hyo-glosse

Artère linguale

Nerf grand hypoglosse

Muscle omo-hyoïdien

Veine
jugulaire
interne

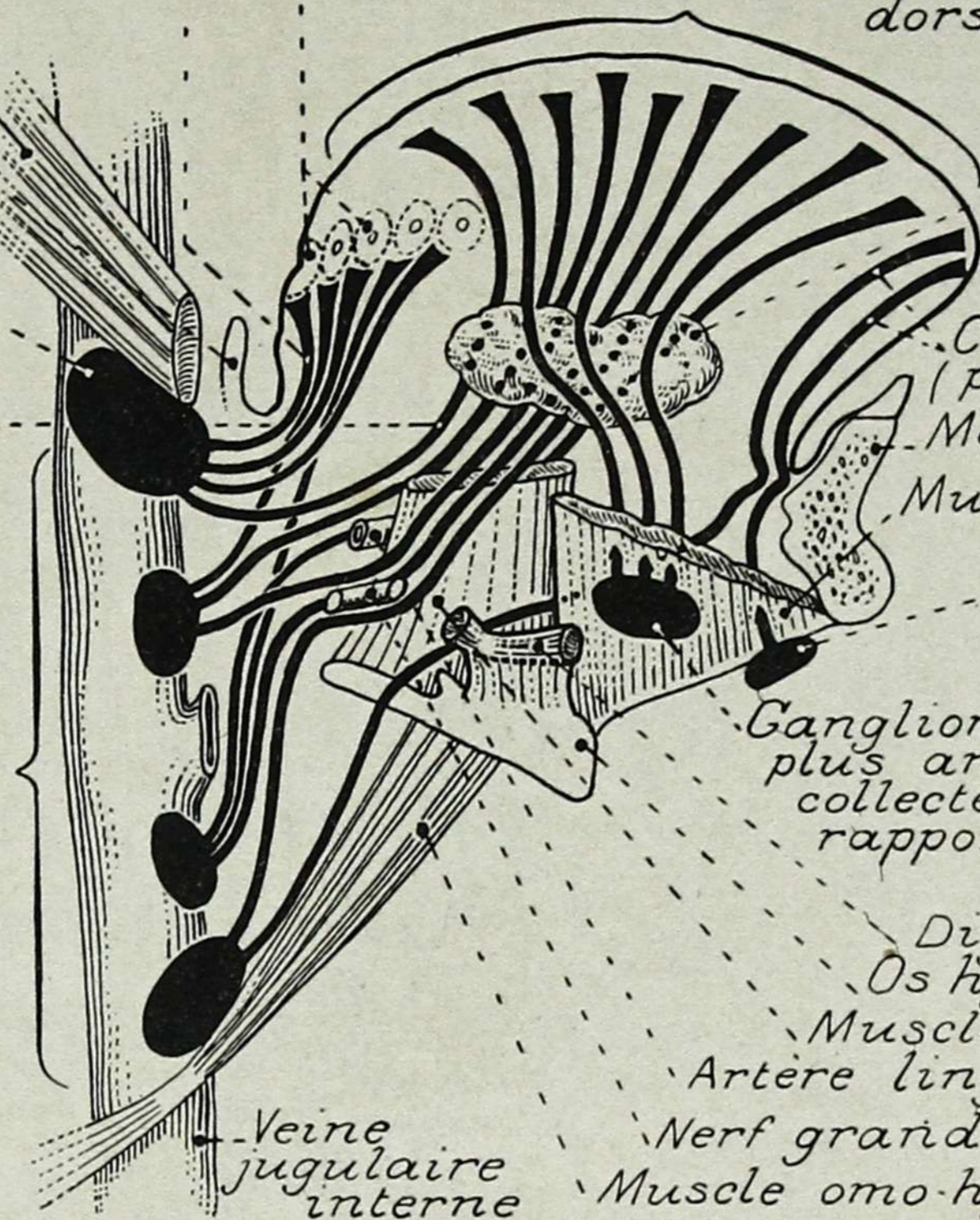


PLANCHE 278. - LYMPHATIQUES DE LA LANGUE

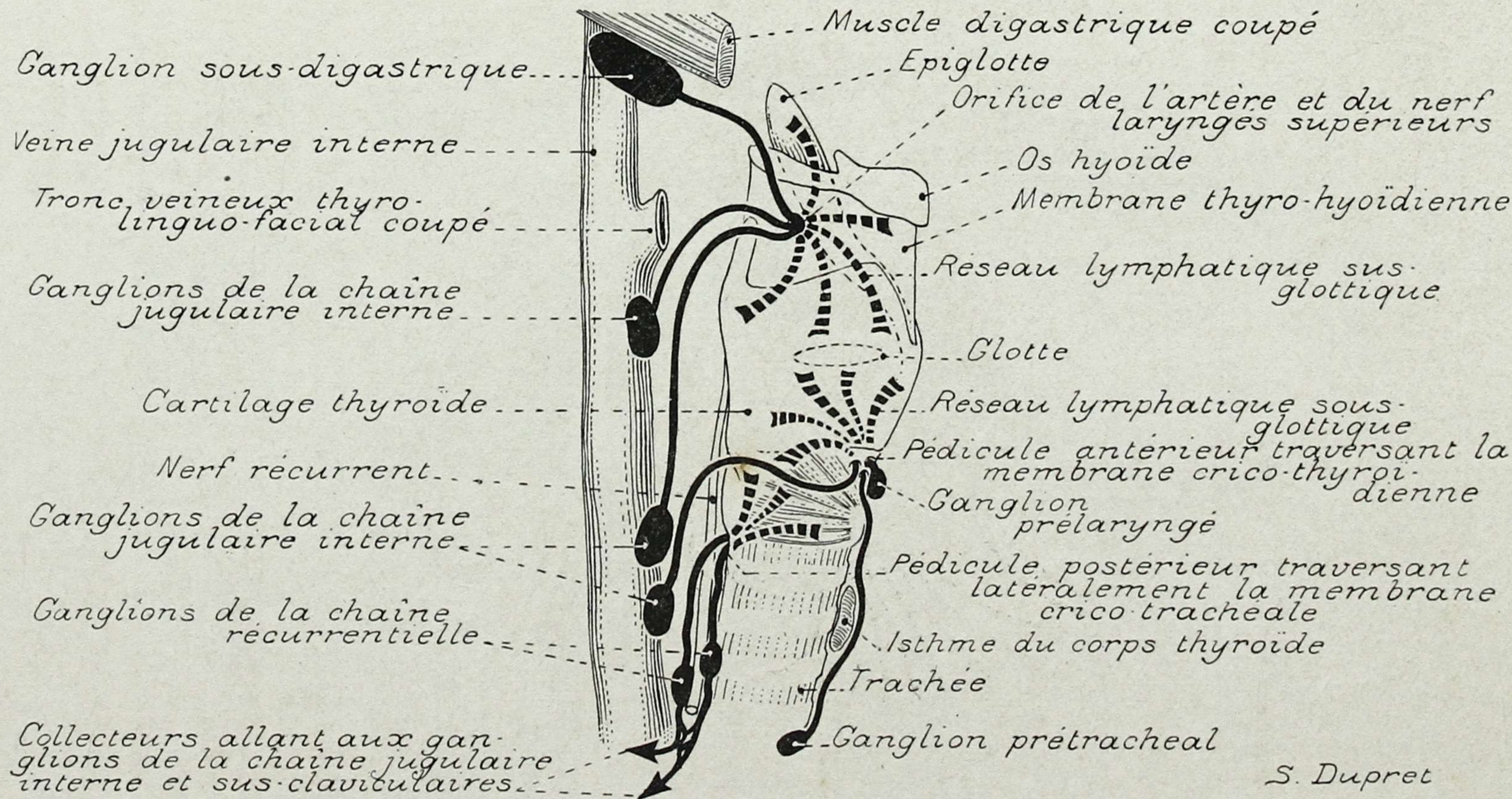
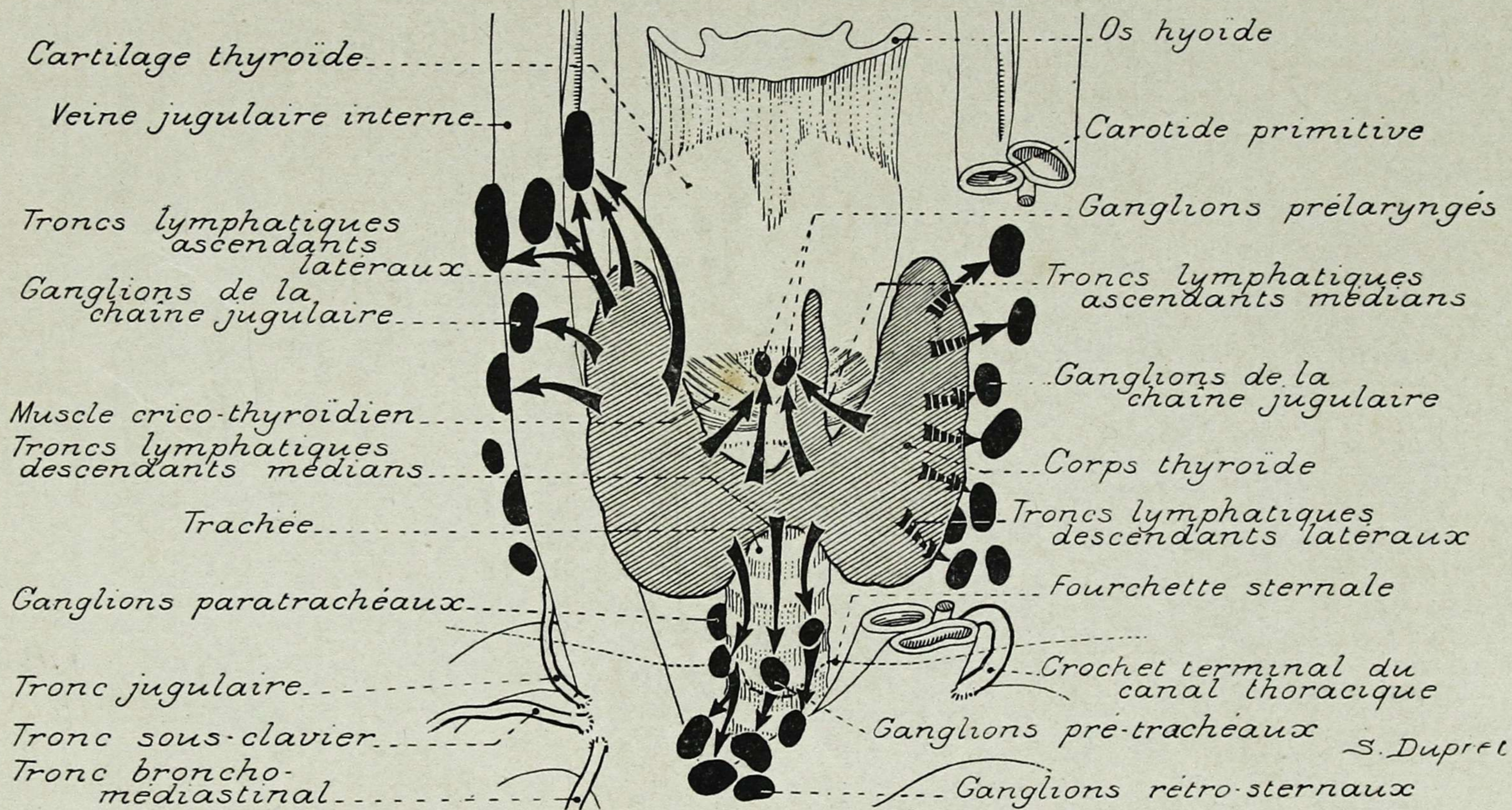


PLANCHE 279. - LYMPHATIQUES DU LARYNX



Ganglions mastoïdiens... recevant les lymphatiques du conduit auditif externe postérieur, de la face interne du pavillon de l'oreille (lobule excepté) de la région temporale

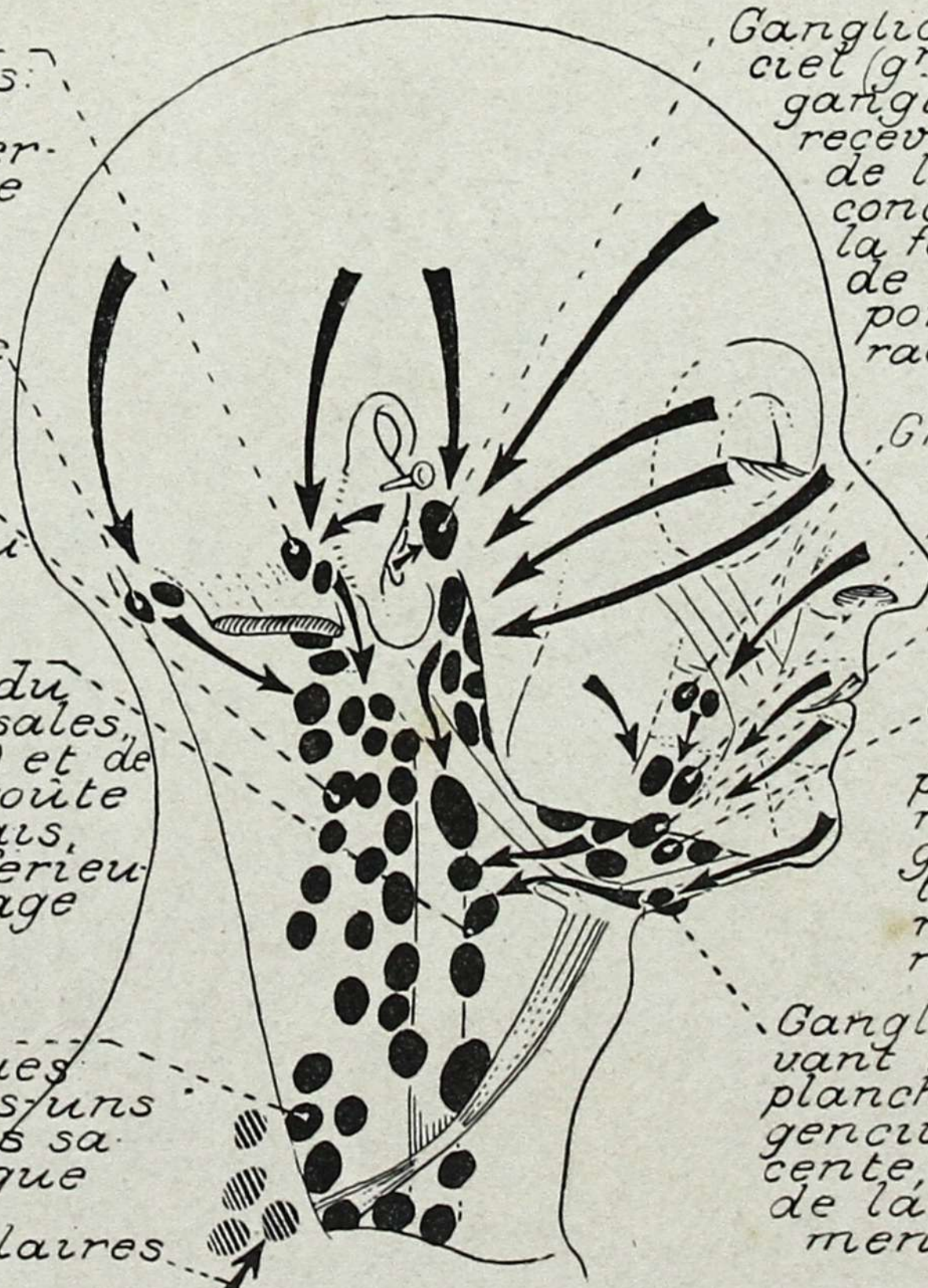
Ganglions sous-occipitaux recevant les lymphatiques de la région occipitale

Chaîne cervicale profonde... (groupe externe) recevant les lymphatiques de la nuque supérieure, de groupes intermédiaires

(groupe interne) recevant les lymphatiques: du corps thyroïde, des fosses nasales, du larynx (en grande partie) et de la trachée cervicale, de la voûte palatine et du voile du palais, des portions moyenne, et inférieure du pharynx, de l'œsophage cervical, de presque toute la langue.

Ganglions sus-claviculaires recevant comme lymphatiques ceux de la nuque, quelques uns de la région mammaire, les satellites de la veine céphalique

Efférents des ganglions axillaires



Ganglion parotidien superficiel (gⁿ pré auriculaire) et ganglions parotidiens moyens recevant les lymphatiques: de la caisse du tympan, du conduit auditif externe, de la face externe du pavillon de l'oreille, superficiels temporaux et frontaux, de la racine du nez et des paupières

Groupe buccinateur } Ganglions faciaux
Groupe sus maxillaire }
Ganglion infra maxillaire

Ganglions sous maxillaires recevant les lymphatiques du bord antérieur de la langue, des gencives, de la partie externe de la lèvre inférieure, de la lèvre supérieure, du nez, de la joue

Ganglions sus-hyoidiens recevant les lymphatiques: du plancher de la bouche, de la gencive inférieure sus-jacente, de la partie moyenne de la lèvre inférieure du menton

S Dupret

PLANCHE 281. - CHAÎNE GANGLIONNAIRE DU COU

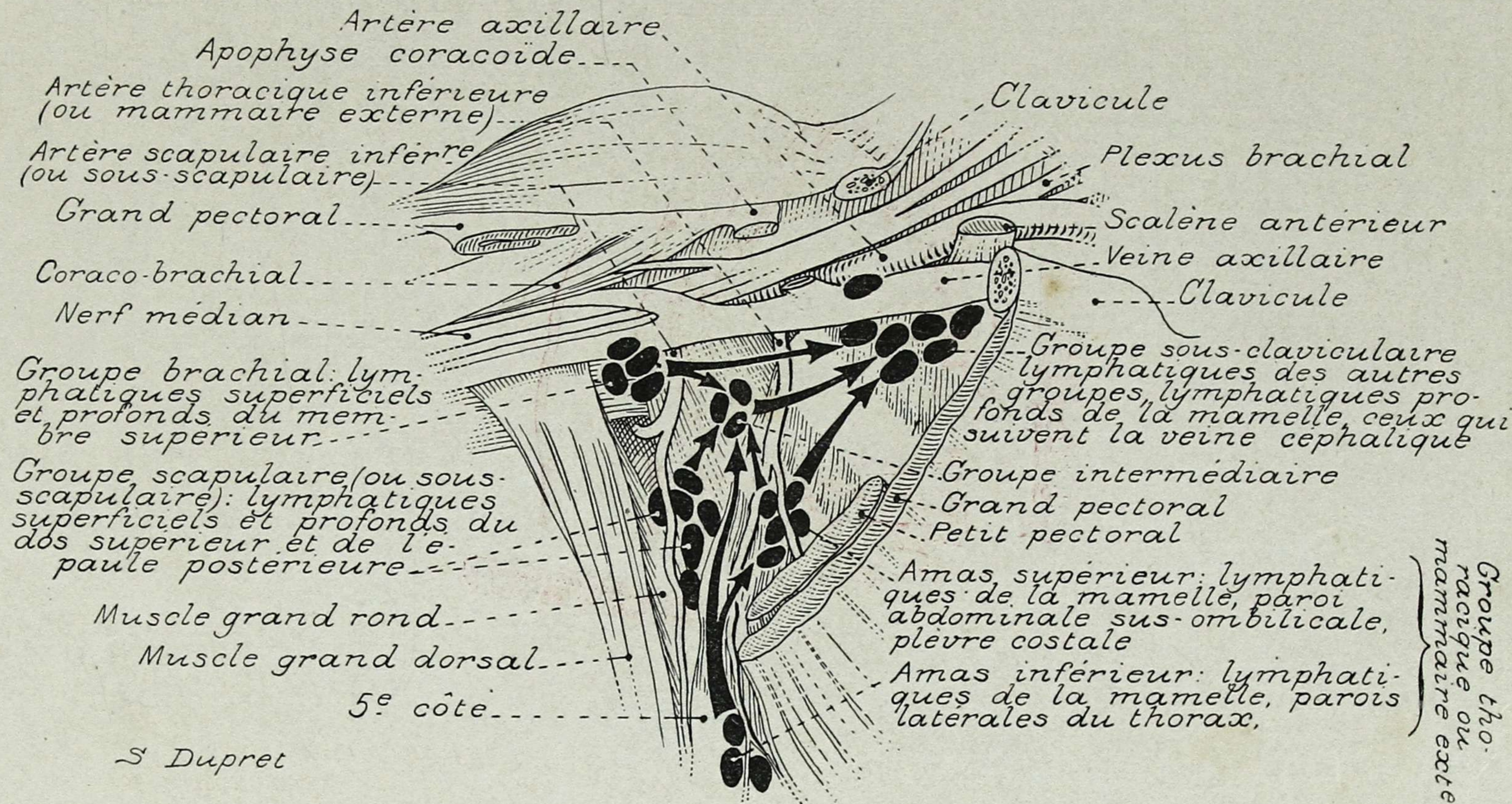


PLANCHE 282. - GANGLIONS DU CREUX AXILLAIRE

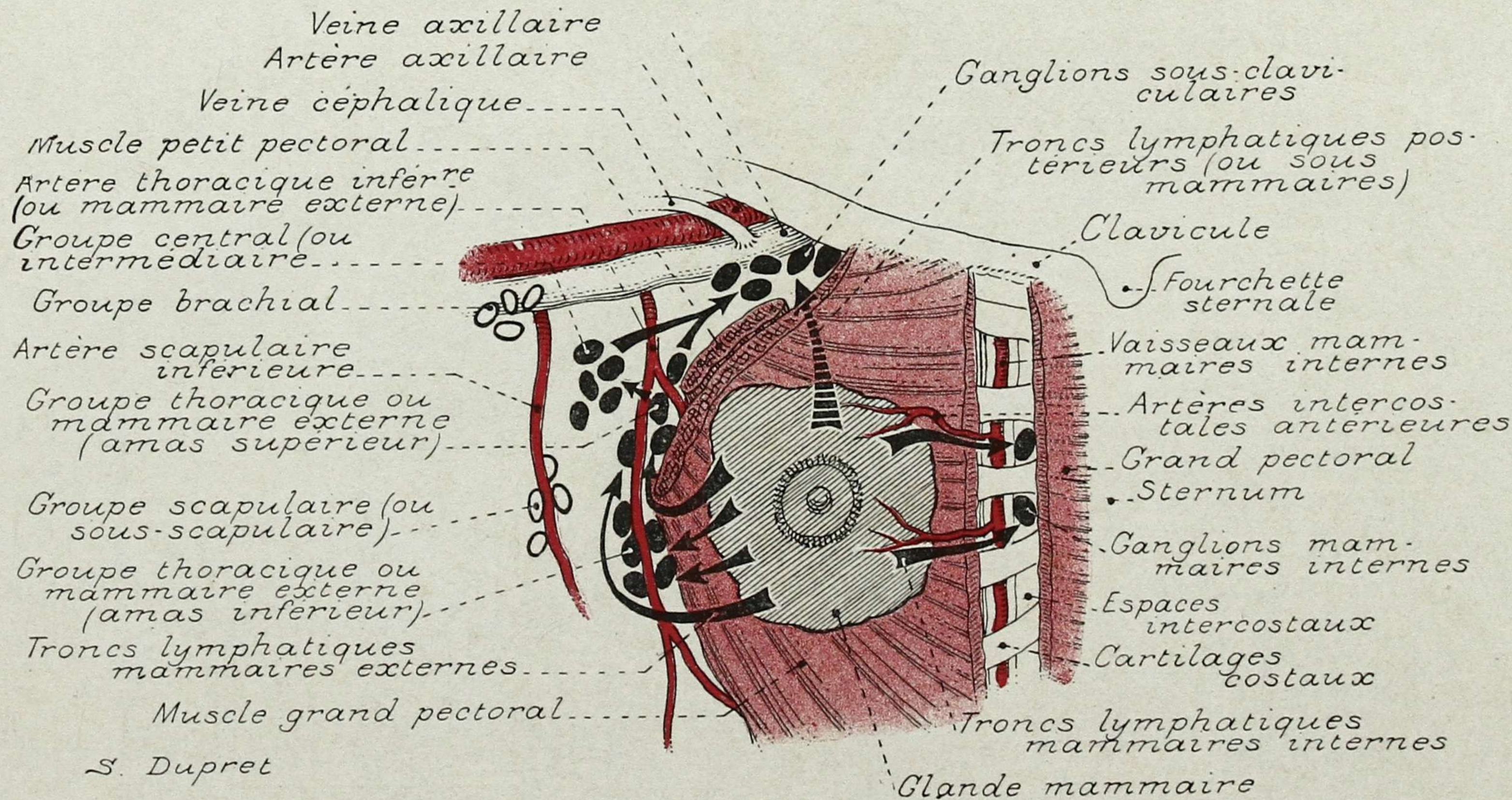


PLANCHE 283. - LYMPHATIQUES DE LA MAMELLE

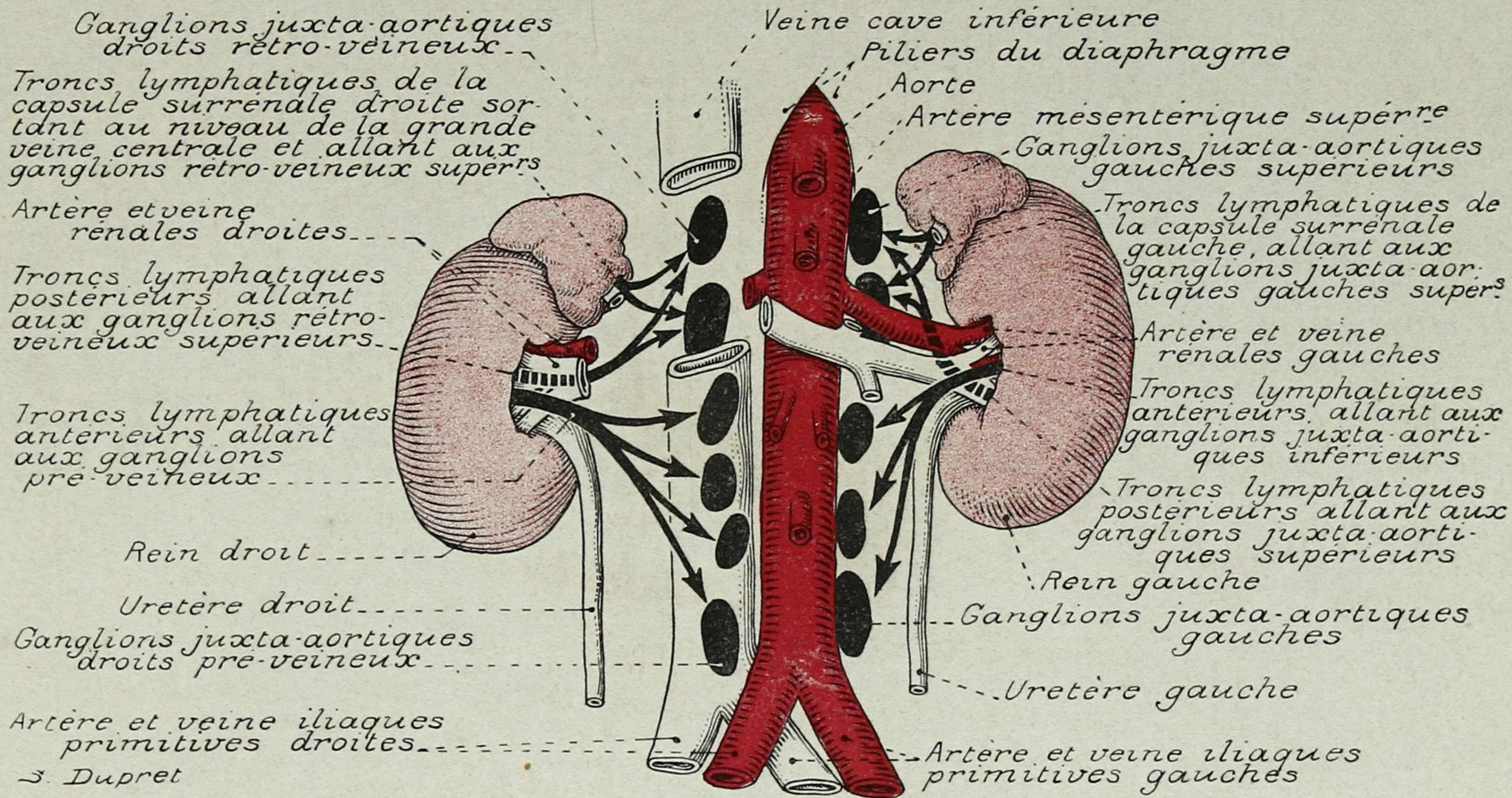
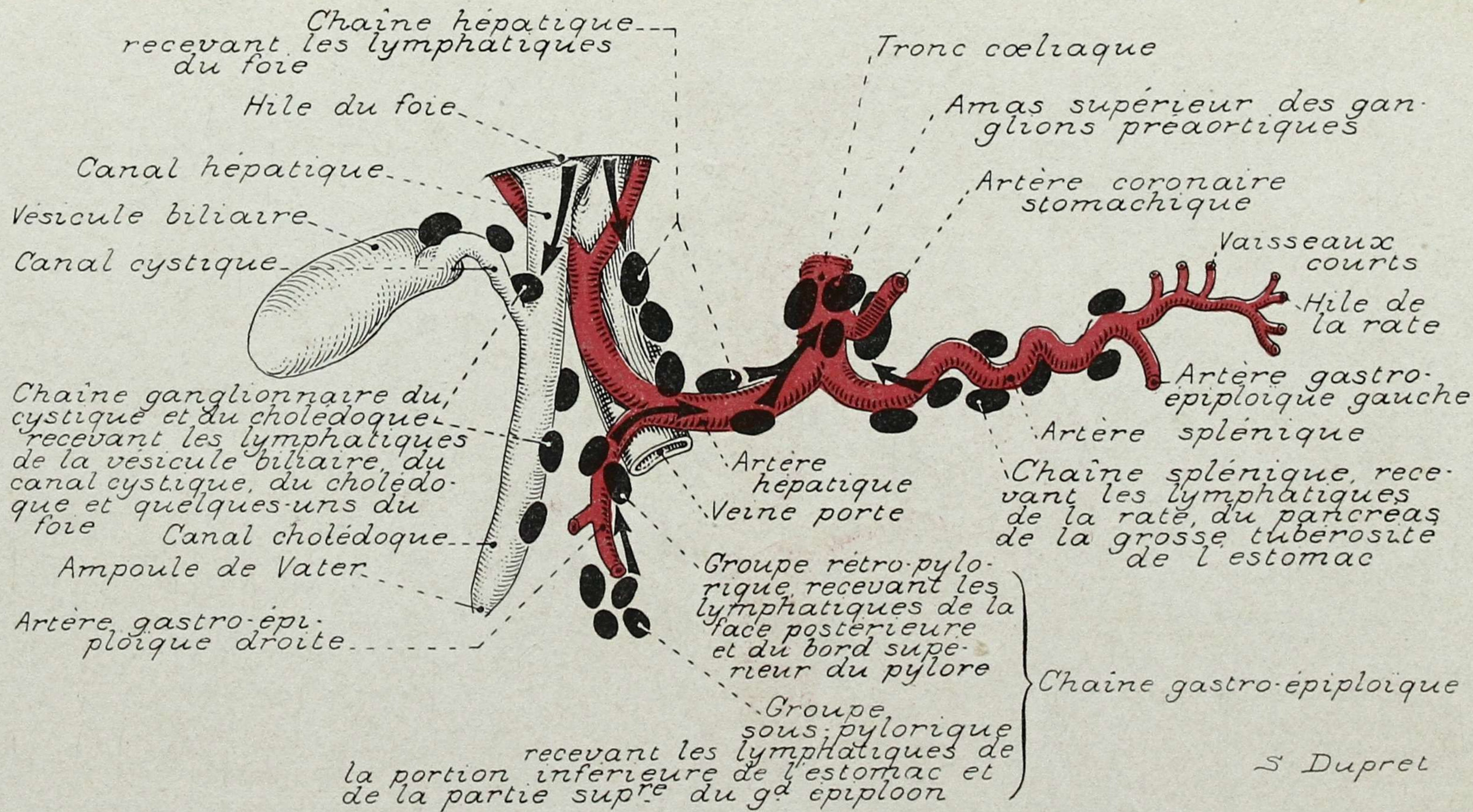
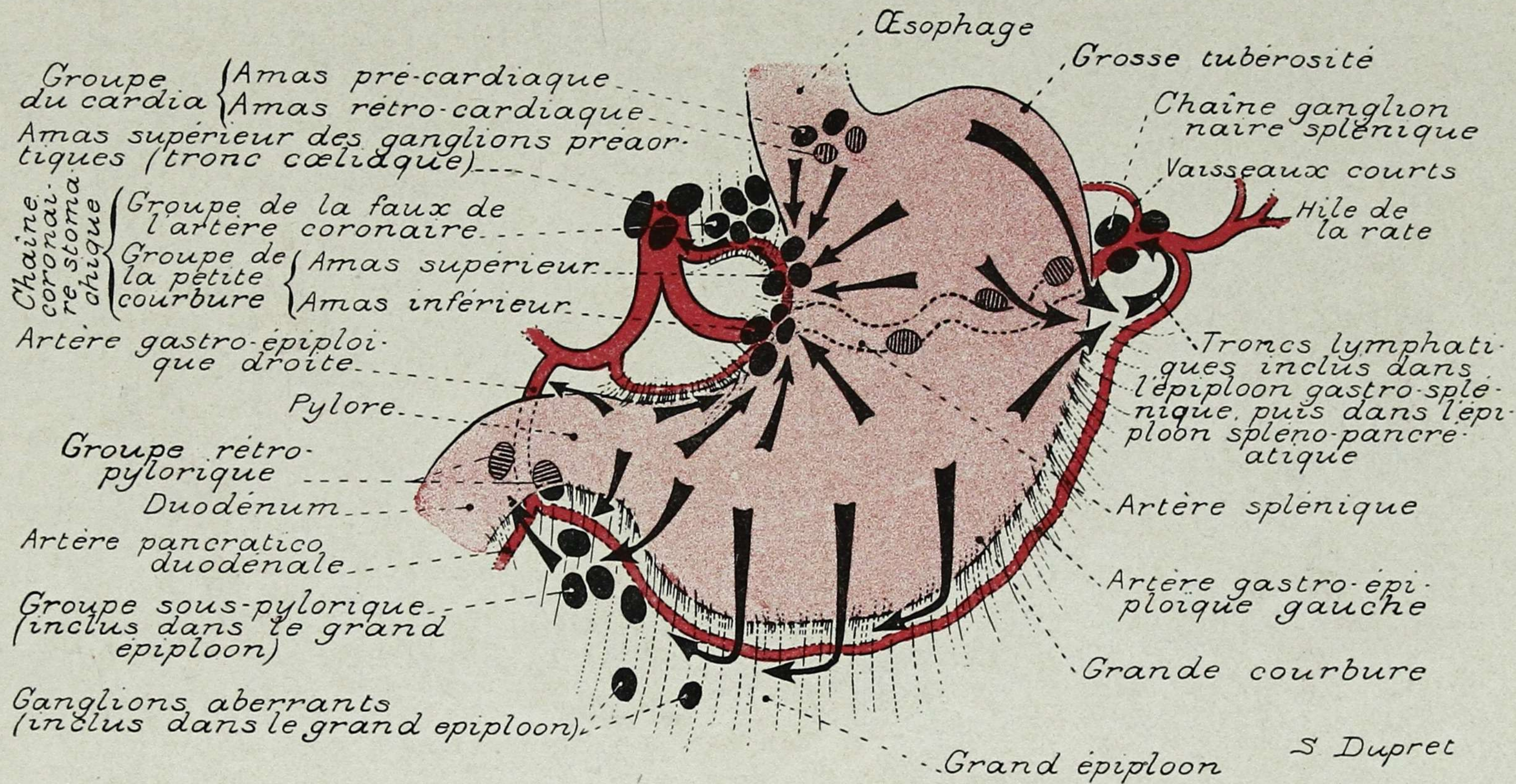


PLANCHE 284. - LYMPHATIQUES DES REINS



S Dupret

PLANCHE 285. - AFFÉRENTS DES GANGLIONS PRÉAORTIQUES SUPÉRIEURS



S. Dupret

PLANCHE 286. - LYMPHATIQUES DE L'ESTOMAC

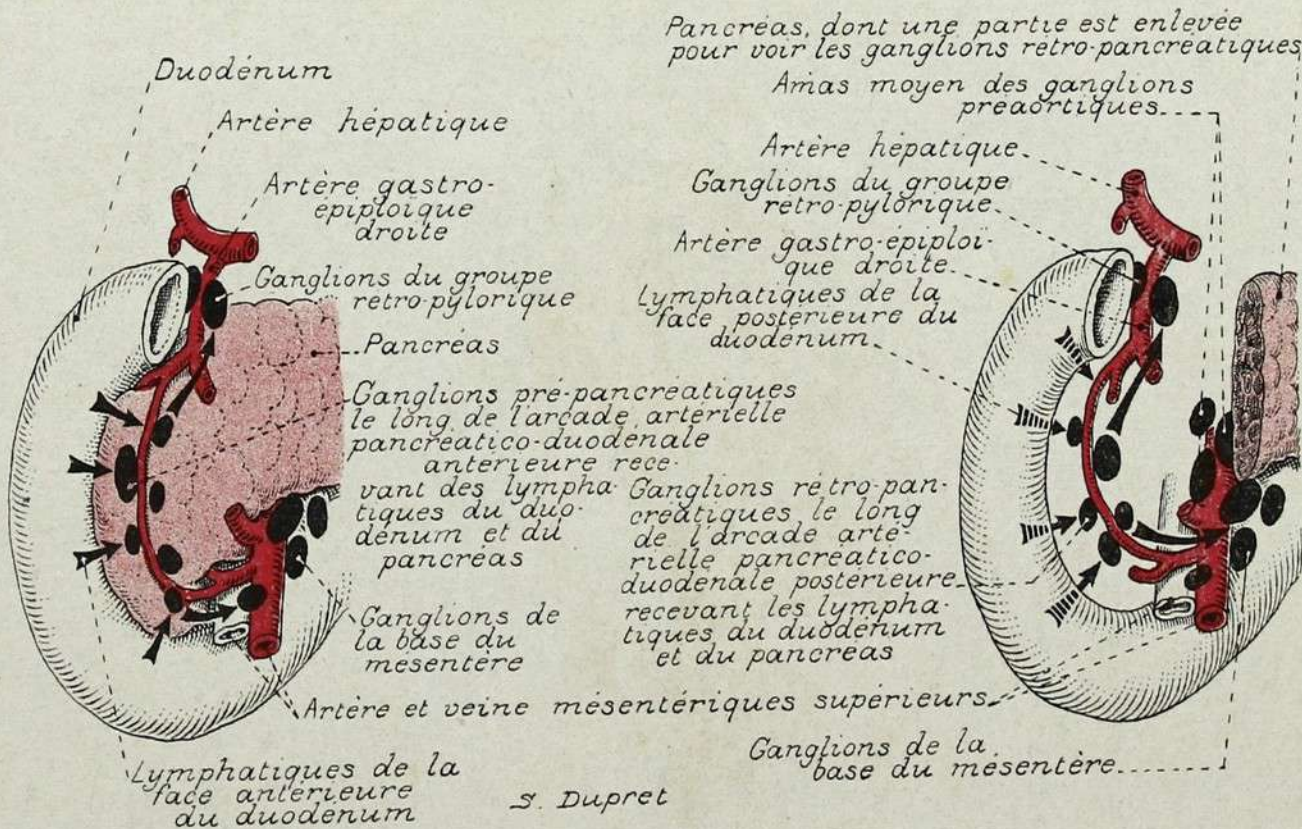


PLANCHE 287. - LYMPHATIQUES DU DUODÉNUM

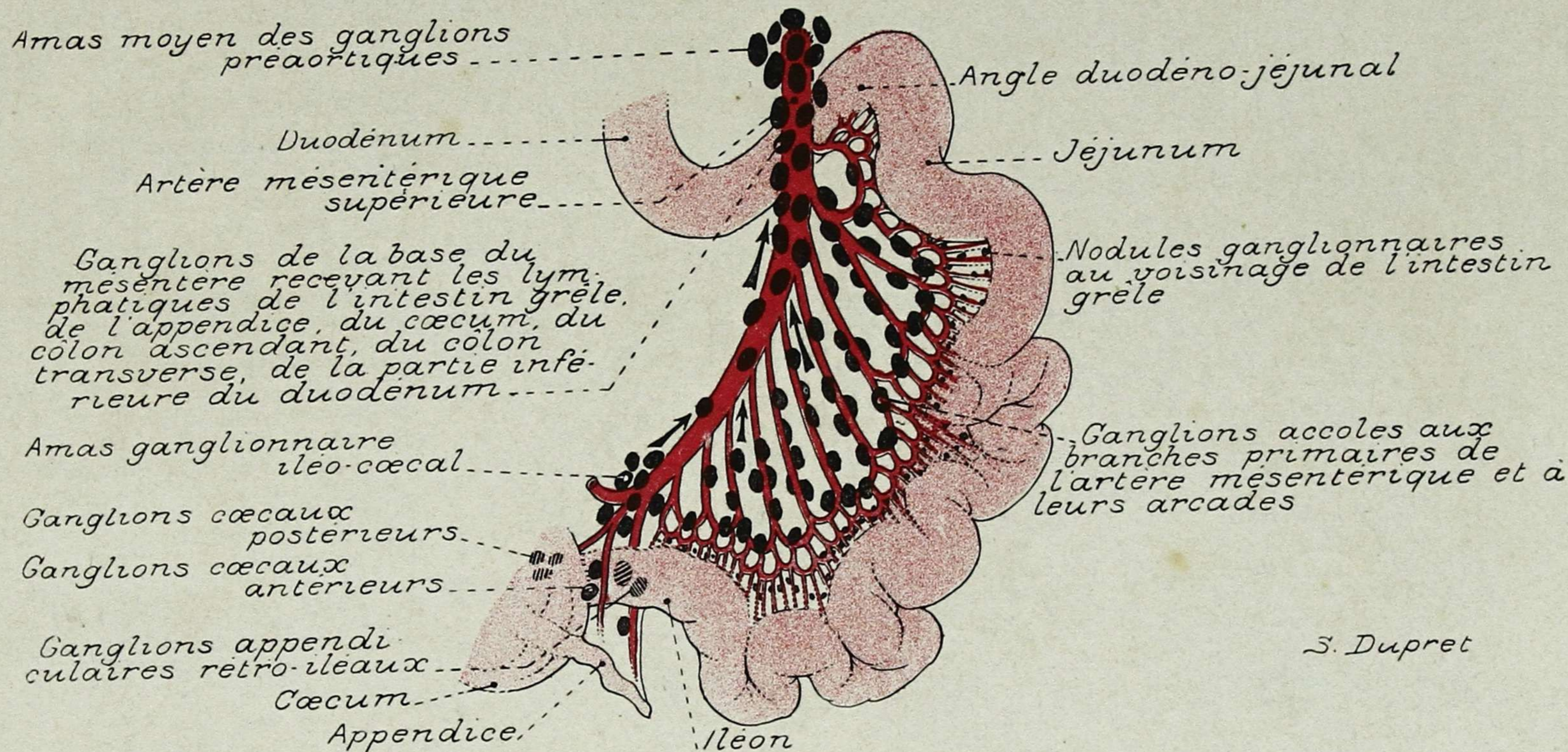


PLANCHE 288. - LYMPHATIQUES DE L'INTESTIN GRÊLE

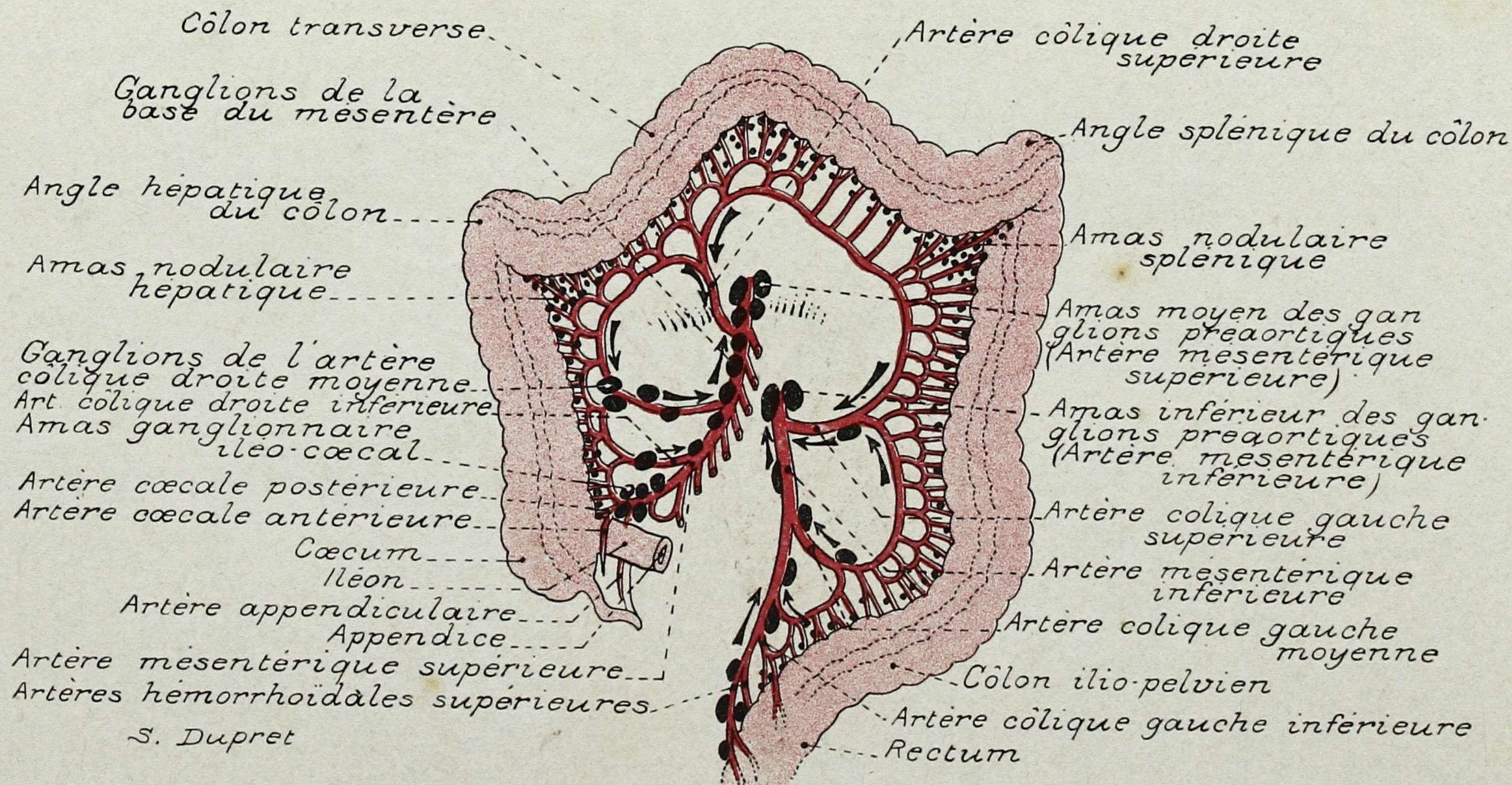


PLANCHE 289. - LYMPHATIQUES DU GROS INTESTIN

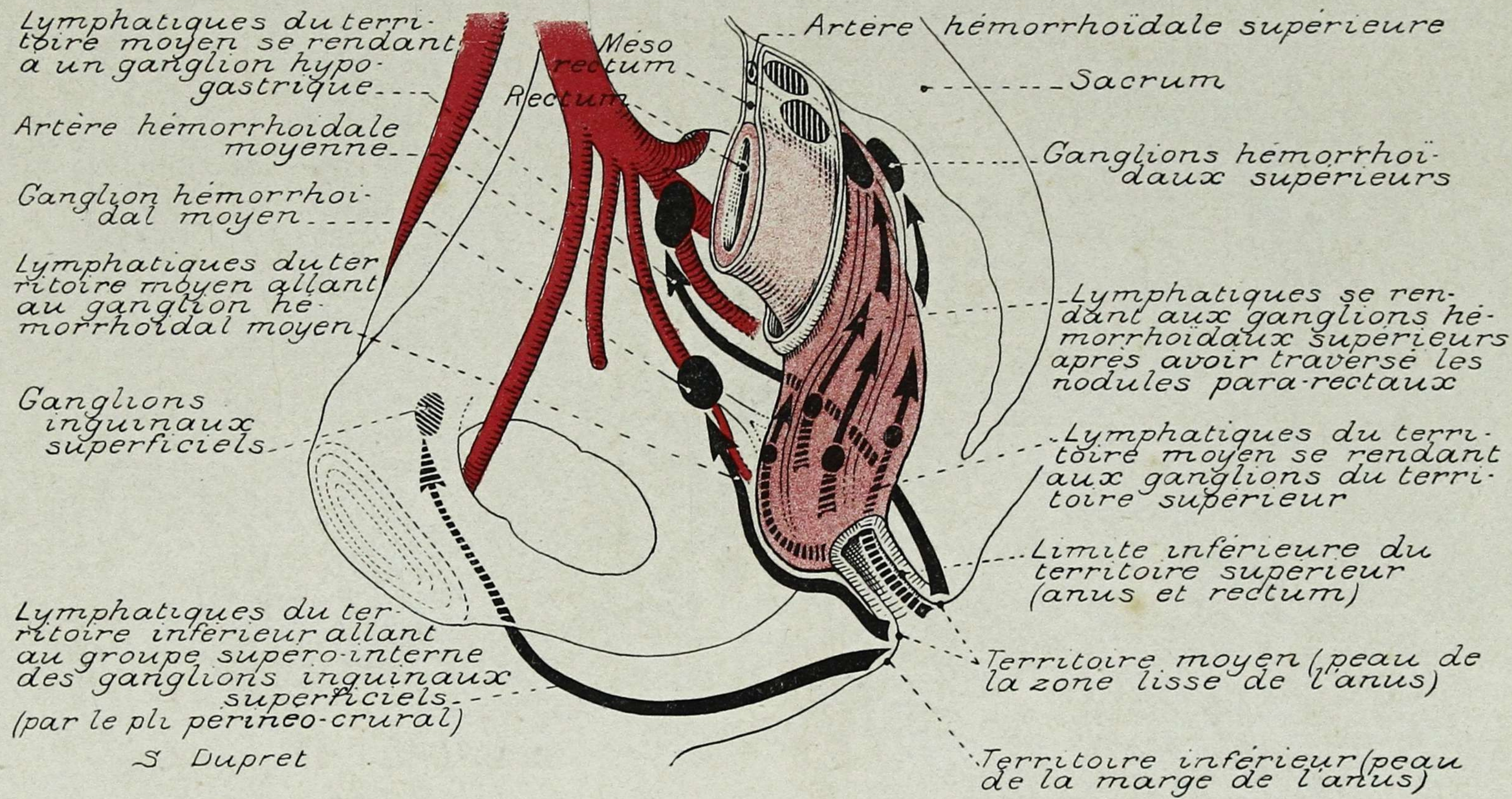


PLANCHE 290. - LYMPHATIQUES DU RECTUM

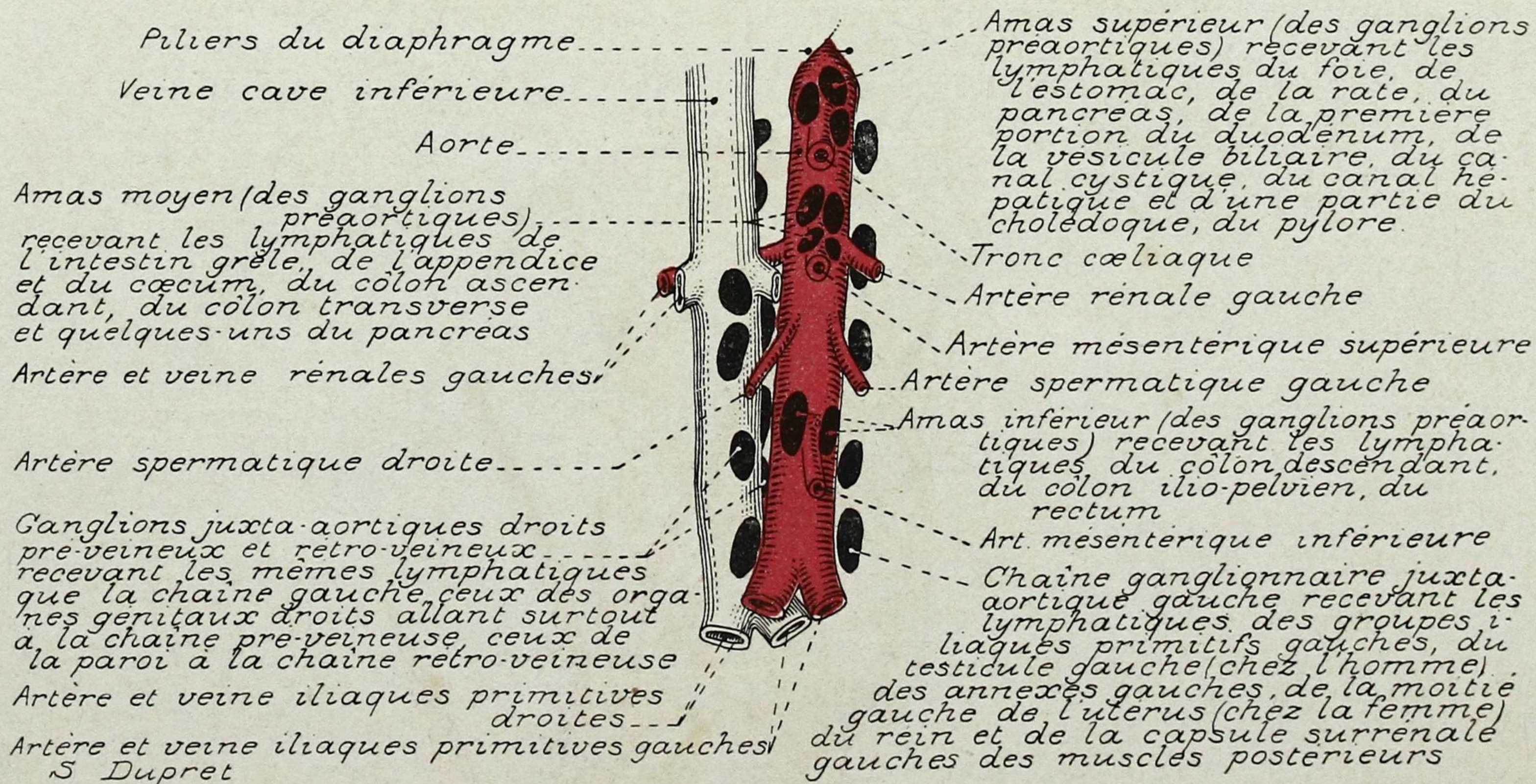


PLANCHE 291. - GANGLIONS PRÉAORTIQUES

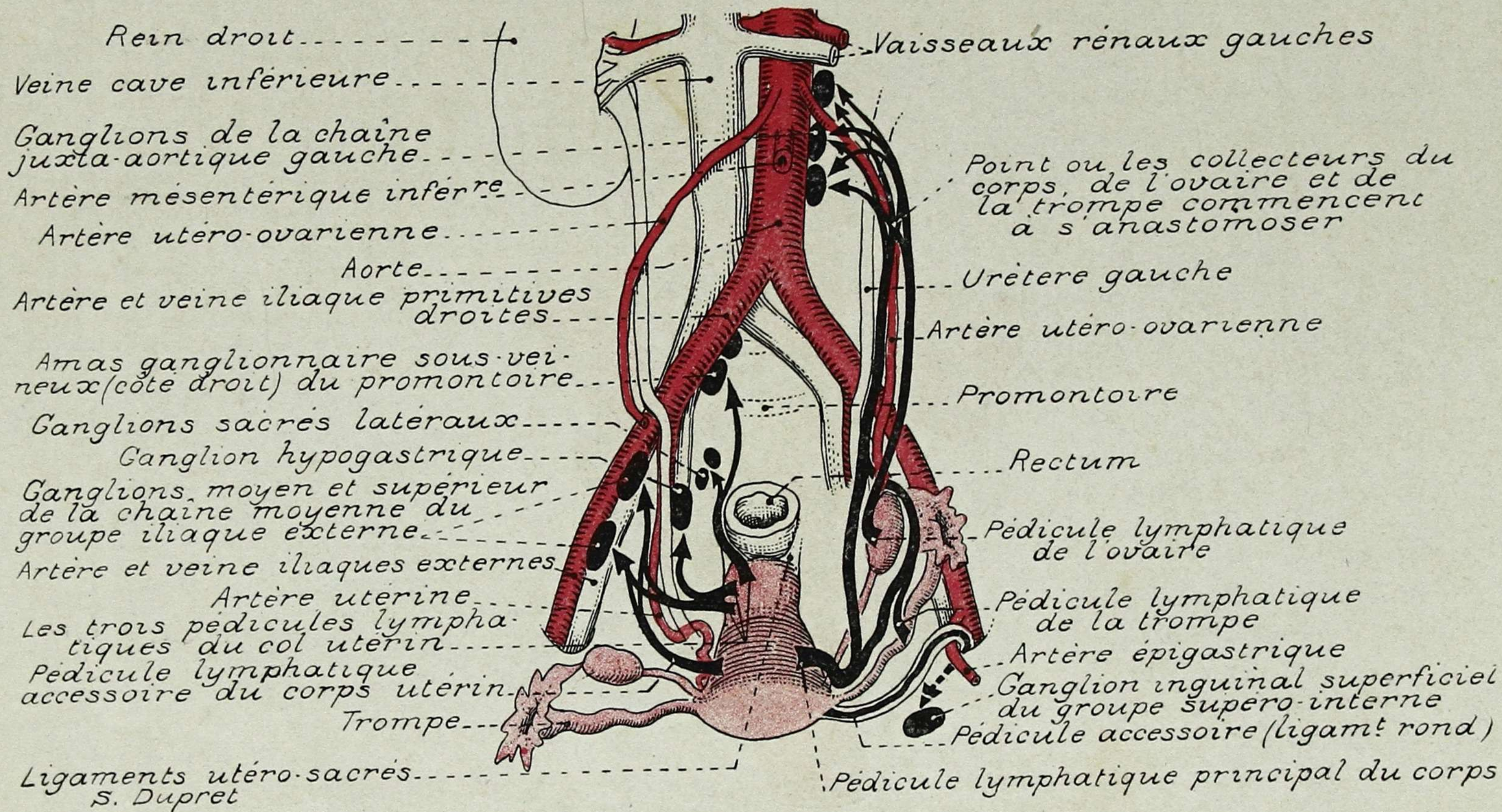


PLANCHE 292. - LYMPHATIQUES DE L'UTÉRUS

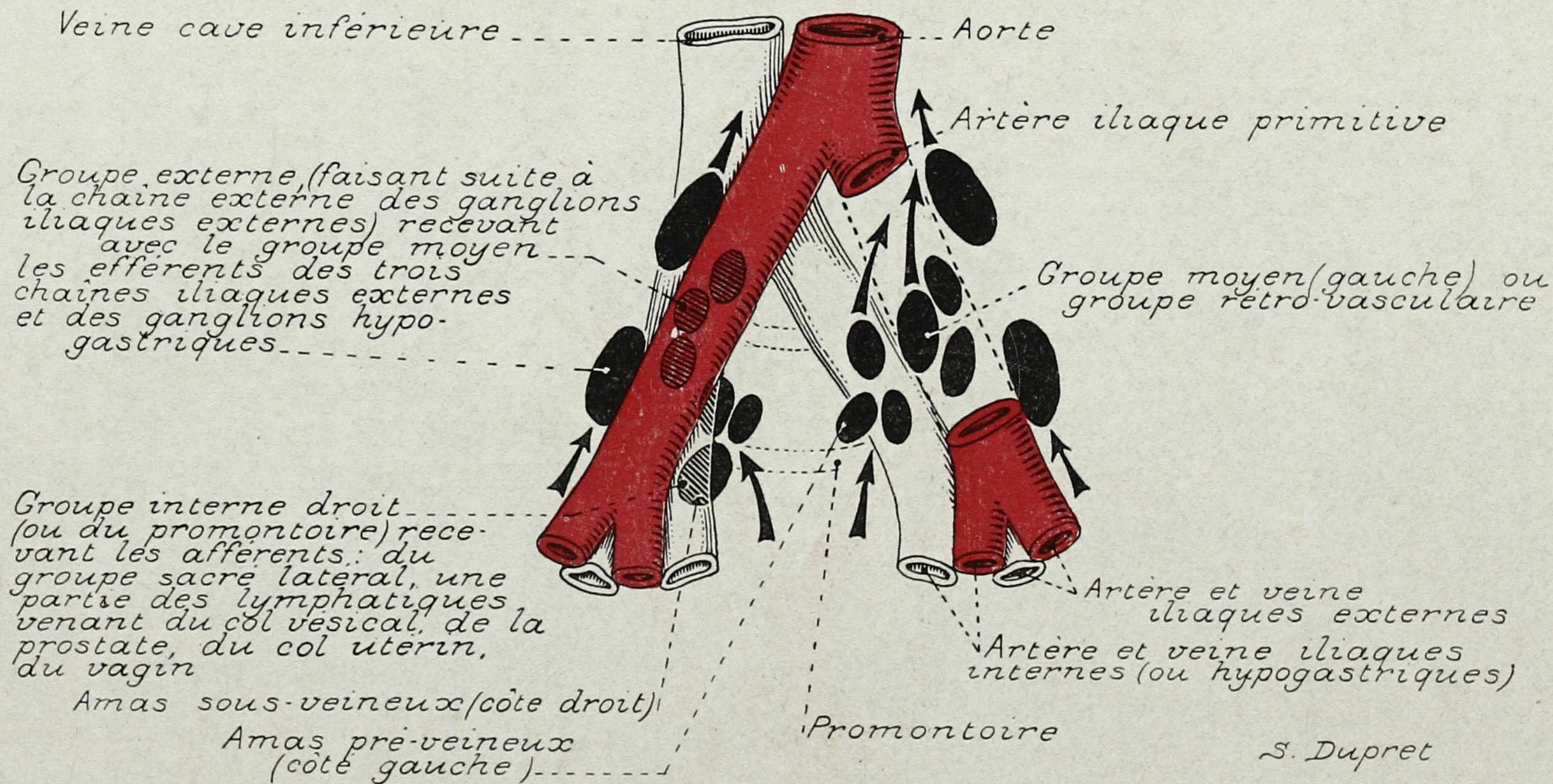


PLANCHE 293. - GANGLIONS ILIAQUES PRIMITIFS

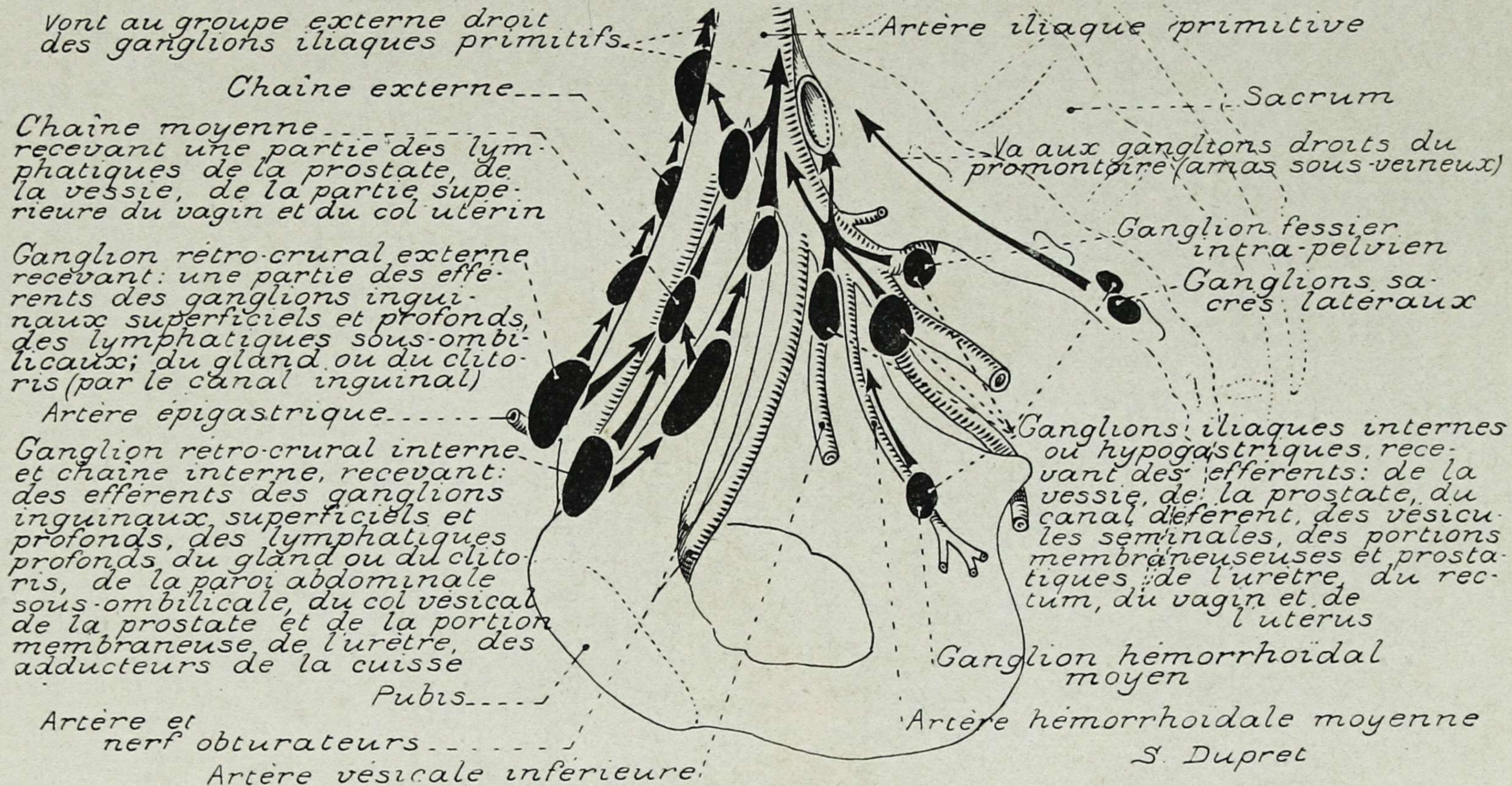


PLANCHE 294. - GANGLIONS ILIAQUES EXTERNES ET INTERNES

Aponévrose du grand oblique

Septum crural (cloison dépendant du fascia transversalis) fixé en dedans au ligament de Gimbernati, au fond, au ligament de Cooper, en dehors à la gaine de la veine femorale, en avant à l'arcade crurale

Artère sous-cutanée abdominale

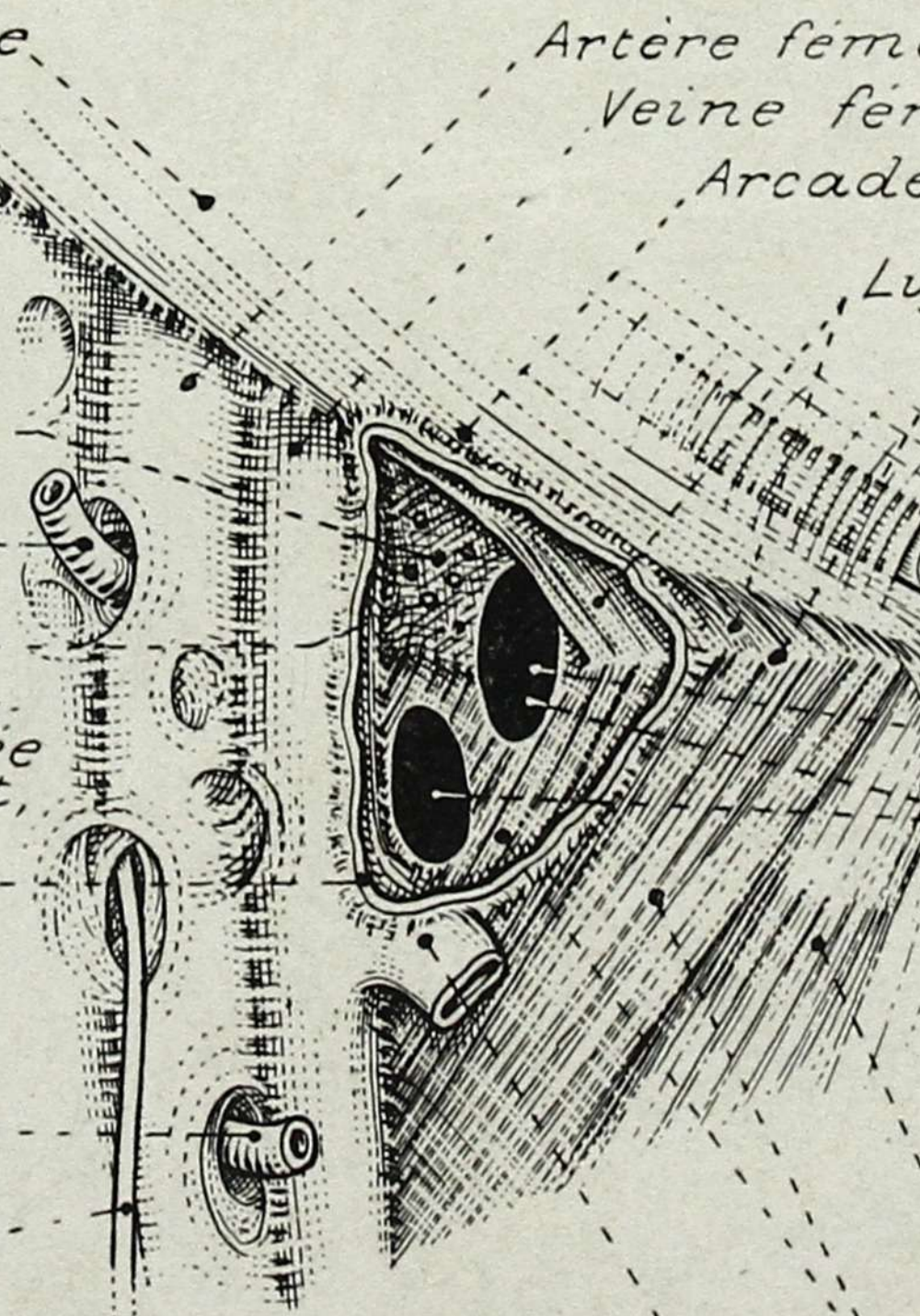
Orifices pour le passage de quelques lymphatiques

Aponévrose superficielle (fascia cribriformis) sectionnée là où elle ferme, en avant, (ou superficiellement) l'infundibulum

Tronc commun aux artères honteuses externes

Branche crurale du nerf gèno-crural

S Dupret



Artère femorale

Veine femorale

Arcade crurale

Ligament de Gimbernati

Crête pectinée

Cordon spermatique

Anneau inguinal externe

Pilier interne

Pilier externe

Pubis

Ganglion de Cloquet

Ganglions inguinaux profonds (ou sous-aponevrotiques) recevant les lymphatiques satellites des vaisseaux femoraux superficiels et profonds, quelques afferents des ganglions inguinaux superficiels, ceux du gland chez l'homme et du clitoris chez la femme

Moyen adducteur

Pectiné

Crosse de la saphène interne

PLANCHE 295. - GANGLIONS INGUINAUX PROFONDS

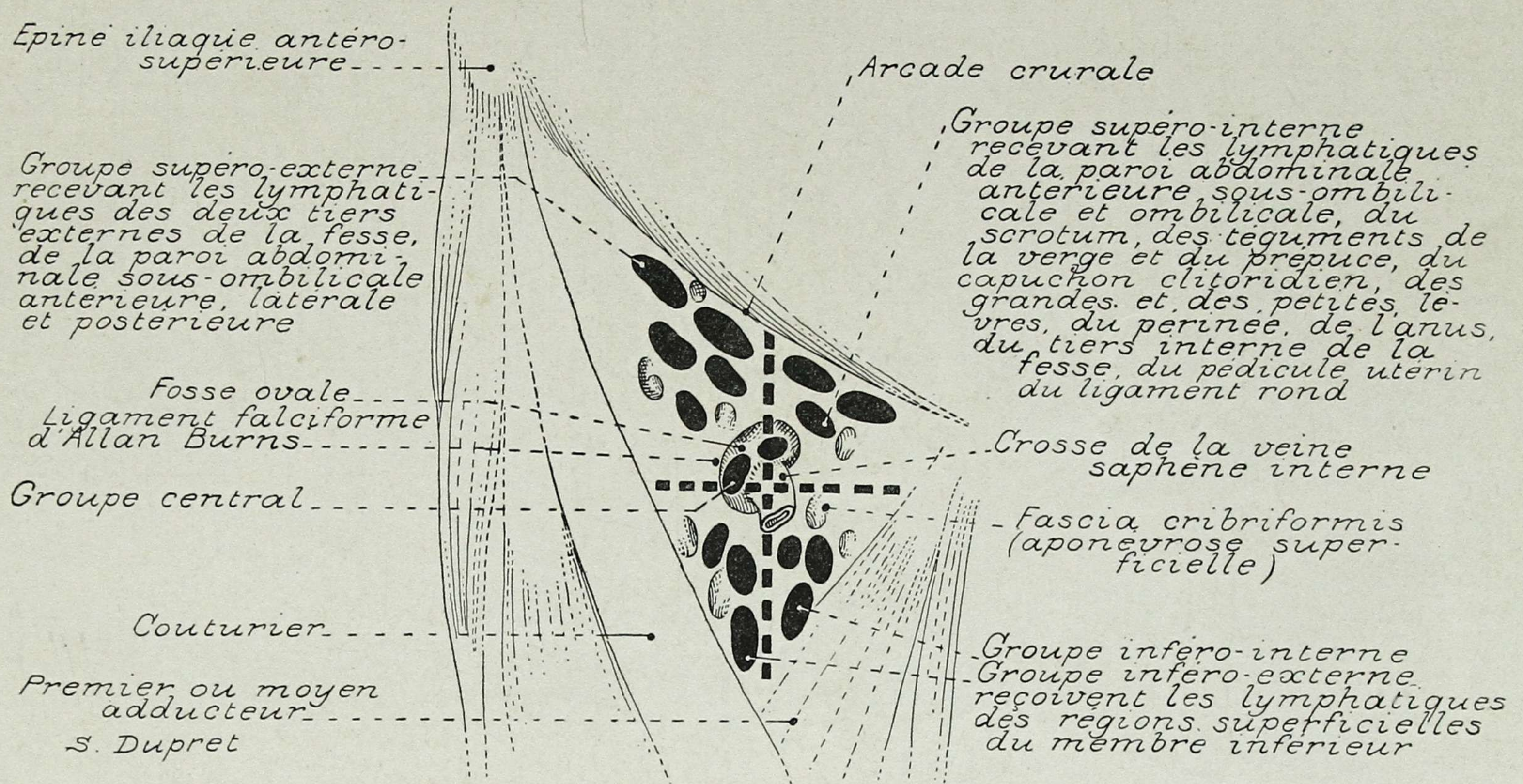


PLANCHE 296. - GANGLIONS INGUINAUX SUPERFICIELS

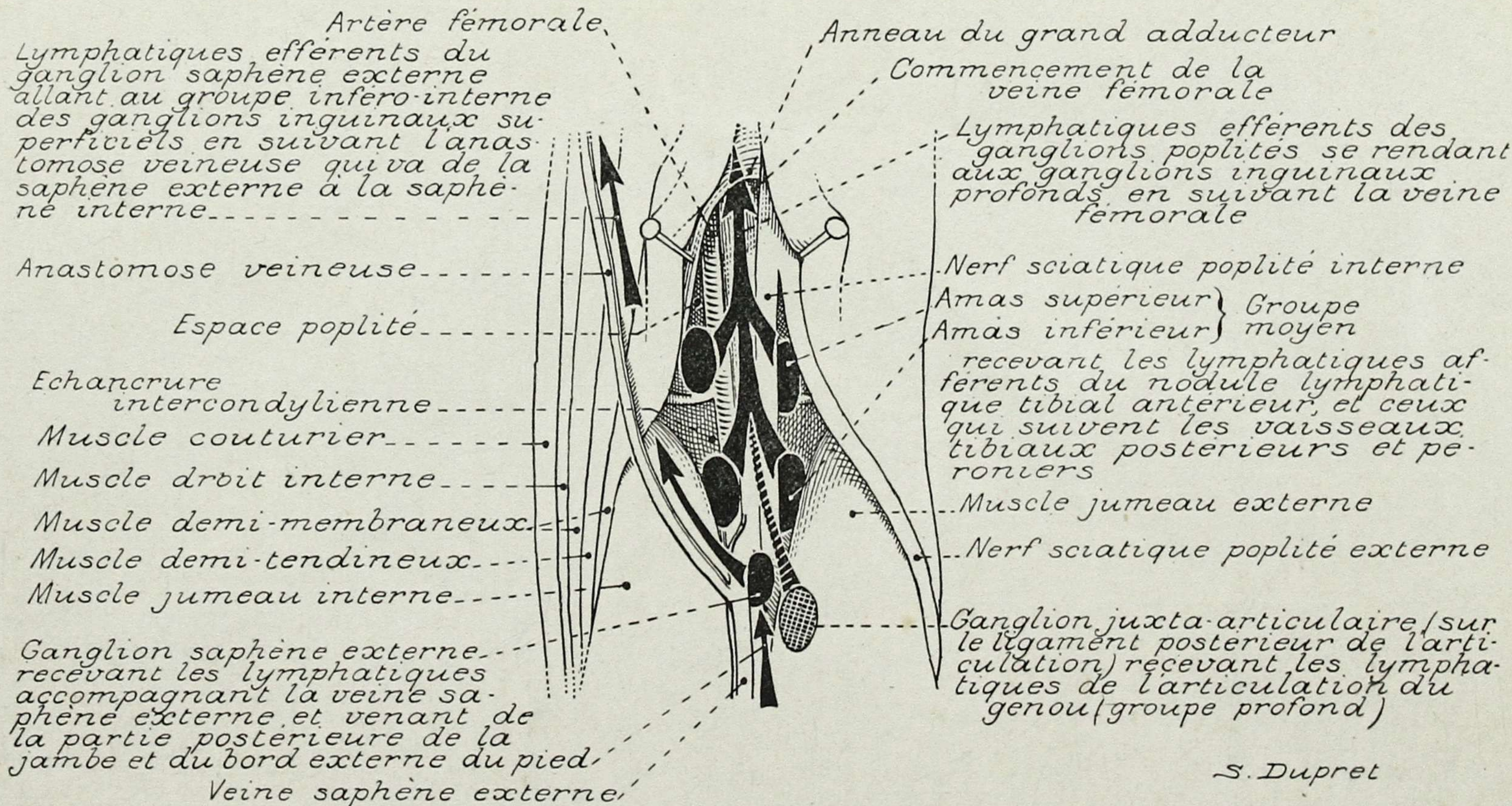


PLANCHE 297. - GANGLIONS POPLITÉS

TABLE DES MATIÈRES

- Planche 1. - Frontal.
» 2. - Ethmoïde.
» 3. - Sphénoïde, face antérieure.
» 4. - Sphénoïde, face supérieure.
» 5. - Pariétal droit.
» 6. - Occipital.
» 7. - Palatin droit.
» 8. - Temporal droit.
» 9. - Coupe vertico-transversale de l'appareil
auditif droit, montrant l'oreille externe,
l'oreille moyenne, l'oreille interne.
» 10. - Coupe horizontale de l'appareil auditif
droit, montrant l'oreille externe, l'oreille
moyenne, l'oreille interne.
» 11. - Coupe vertico-transversale du temporal
droit.
» 12. - Caisse du tympan (oreille moyenne droite)
et face externe du labyrinthe membra-
neux droit.
» 13. - Malaire droit.
» 14. - Maxillaire supérieur droit.
» 15. - Rapports réciproques des arcades dentaires
temporaires et permanentes, avec l'âge
moyen de leur apparition.
» 16. - Dents permanentes, côté droit, vues par
leur face externe.
» 17. - Squelette de la fosse nasale droite.
» 18. - Fosse nasale droite, avec sa muqueuse (les
cornets sont sectionnés pour laisser voir
les orifices sous-jacents).
» 19. - Coupe frontale par les fosses nasales
(rapports avec l'orbite et le sinus maxil-
laire).
» 20. - Maxillaire inférieur.
» 21. - Os de la tête, face antérieure et insertions
musculaires.
» 22. - Os de la tête, face latérale droite, et inser-
tions musculaires

GIL J. GIL M. D.
CIRUJANO
MEDELLIN

- Planche 23. - Colonne vertébrale, faces antérieure et postérieure.
- » 24. - Colonne vertébrale, coupe médiane (segment gauche) et face latérale.
- » 25. - Sacrum.
- » 26. - Sacrum.
- » 27. - Vertèbre atlas.
- » 28. - Vertèbre axis.
- » 29. - Vertèbres cervicale, dorsale, lombaire, faces latérales gauches et faces supérieures.
- » 30. - Origine et émergence des racines rachidiennes. avec les plexus, montrant les différences de niveau de l'origine et de l'émergence.
- » 31. - Os hyoïde.
- » 32. - Clavicule.
- » 33. - Omoplate.
- » 34. - Sternum.
- » 35. - Détails des côtes: 1^{re} côte, 2^e côte, 6^e côte.
- » 36. - Cage thoracique.
- » 37. - Humérus droit.
- » 38. - Cubitus et radius droits.
- » 39. - Os de la main droite, face antérieure.
- » 40. - Os de la main droite, face postérieure.
- » 41. - Os du bras et de l'épaule, face antérieure, (insertions musculaires).
- » 42. - Os du bras et de l'épaule, face postérieure, (insertions musculaires).
- » 43. - Os coxal.
- » 44. - Fémur droit.
- » 45. - Rotule droite.
- » 46. - Tibia et péroné droits.
- » 47. - Coupe horizontale au niveau des malléoles.
- » 48. - Os du pied, faces interne et externe.
- » 49. - Os du pied, face dorsale.
- » 50. - Os du pied, face plantaire.
- » 51. - Os de la jambe et du bassin, face antérieure (insertions musculaires).
- » 52. - Os de la jambe et du bassin, face postérieure, (insertions musculaires).
- » 53. - Articulation temporo-maxillaire droite.

-
- Planche 54. - Articulation temporo-maxillaire droite, face interne.
- » 55. - Articulation de l'épaule droite, face antérieure.
- » 56. - Articulation de l'épaule droite, face antérieure.
- » 57. - Articulation de l'épaule droite, (face postérieure).
- » 58. - Articulation de l'épaule droite, face postérieure.
- » 59. - Articulation du coude droit.
- » 60. - Articulation du coude droit.
- » 61. - Articulations du poignet droit, face antérieure.
- » 62. - Articulations du poignet droit, face postérieure.
- » 63. - Articulations du bassin, face antérieure.
- » 64. - Articulations du bassin, face postérieure.
- » 65. - Diamètres antéro-postérieurs du bassin féminin, coupe médiane.
- » 66. - Diamètres inférieurs du bassin féminin au détroit inférieur.
- » 67. - Articulation coxo-fémorale droite, face antérieure.
- » 68. - Articulation coxo-fémorale droite, face postérieure.
- » 69. - Détails de l'articulation coxo-fémorale droite.
- » 70. - Coupe horizontale du genou, par les tubérosités fémorales.
- » 71. - Articulation du genou droit, face antérieure.
- » 72. - Articulation du genou droit, face postérieure.
- » 73. - Articulation du genou droit, face interne.
- » 74. - Articulation du genou droit, face externe.
- » 75. - Articulations du pied droit, face interne.
- » 76. - Articulations du pied droit, face externe.
- » 77. - Articulation du genou droit ouverte pour montrer les ligaments croisés.
- » 78. - Articulations du pied droit, face plantaire.
- » 79. - Hémisphère cérébral gauche, face externe.

- Planche 80. - Hémisphère cérébral gauche, face interne.
- » 81. - Circulation artérielle cérébrale et cérébelleuse.
- » 82. - Circulation artérielle cérébrale et cérébelleuse.
- » 83. - Cerveau et cervelet, face inférieure.
- » 84. - Orifices osseux de la base du crâne, avec les organes qui les traversent.
- » 85. - La protubérance annulaire et le bulbe, face antérieure.
- » 86. - Le plancher du IV^e ventricule et les 2 premiers nerfs cervicaux.
- » 87. - Les artères de la base du crâne.
- » 88. - Les sinus de la base du crâne.
- » 89. - Coupe verticale médiane de l'œil.
- » 90. - Glande lacrymale et voies lacrymales.
- » 91. - Cavité orbitaire droite avec les orifices osseux et les organes qui les traversent.
- » 92. - Cavité orbitaire droite avec les rapports réciproques des muscles et des nerfs.
- » 93. - Muscles de l'œil droit, vue supérieure.
- » 94. - Muscles de l'œil droit, vue latérale.
- » 95. - Région amygdalienne droite.
- » 96. - Coupe horizontale au niveau des amygdales.
- » 97. - Loge parotidienne droite.
- » 98. - Coupe horizontale de la loge parotidienne droite.
- » 99. - Glande sublinguale droite en place
- » 100. - Vaisseaux et nerfs de la langue (Plan s.-jacent à la glande sublinguale droite).
- » 101. - Loge sous-maxillaire droite.
- » 102. - Artère carotide externe droite, avec ses branches.
- » 103. - Nerfs moteurs oculaires commun et externe et nerf pathétique.
- » 104. - Trijumeau : nerf ophthalmique.
- » 105. - Trijumeau : nerf maxillaire supérieur.
- » 106. - Nerf maxillaire supérieur (suite) le ganglion sphéno-palatin et ses branches.
- » 107. - Trijumeau : nerf maxillaire inférieur.

- Planche 108. - Nerf dentaire inférieur et ptérygoïdiens.
» 109. - Nerf maxillaire inférieur (suite).
» 110. - Nerf facial.
» 111. - Nerf glosso-pharyngien.
» 112. - Nerf pneumogastrique droit (jusqu'au larynx).
» 113. - Nerfs pneumogastriques (nerfs récurrents droit et gauche).
» 114. - Nerfs pneumogastriques (plexus cardiaque).
» 115. - Nerf spinal.
» 116. - Nerf grand hypoglosse.
» 117. - Plexus cervical.
» 118. - Plexus cervical (nerfs phréniques).
» 119. - Rapports de la moelle et des méninges (coupe à la région cervicale).
» 120. - Muscles superficiels de la tête.
» 121. - Muscles superficiels du cou.
» 122. - Muscles du cou (suite) l'angulaire de l'omoplate est enlevé.
» 123. - Muscles du cou (suite).
» 124. - Muscles du cou et constricteurs du pharynx.
» 125. - Artères du cou et de la tête.
» 126. - Artères superficielles de la tête.
» 127. - Branches de l'artère maxillaire interne.
» 128. - Artère ophthalmique, face supérieure.
» 129. - Veines superficielles de la tête et du cou.
» 130. - Nerfs superficiels de la tête et du cou.
» 131. - Muscles du cou, face antérieure.
» 132. - Corps thyroïde et ses vaisseaux.
» 133. - Artères carotides primitives, face antérieure.
» 134. - Larynx.
» 135. - Muscles de la nuque.
» 136. - Muscles profonds du cou.
» 137. - Paquet vasculo-nerveux du cou.
» 138. - Coupe horizontale de la base du cou par les clavicules.
» 139. - Pharynx et ses rapports.
» 140. - Coupe médiane du cou.

- Planche 141. - Coupe horizontale du cou par le corps thyroïde.
- » 142. - Coupe médiane de la tête.
- » 143. - Rapports du cœur et des gros vaisseaux avec la paroi thoracique.
- » 144. - Coupe verticale de la glande mammaire par le mamelon.
- » 145. - Face interne des poumons.
- » 146. - Rapports des poumons et de la plèvre avec la paroi thoracique.
- » 147. - Muscles latéraux du tronc.
- » 148. - Le canal inguinal et les éléments du cordon.
- » 149. - Muscles antérieurs du tronc.
- » 150. - Muscles postérieurs du tronc.
- » 151. - Artères mammaires internes et épigastriques.
- » 152. - Diaphragme, face inférieure.
- » 153. - Muscles du bassin.
- » 154. - Contenu du médiastin (face antérieure) poumons écartés.
- » 155. - Cœur, face antérieure.
- » 156. - Schéma de la circulation sanguine.
- » 157. - Coupe frontale du cœur, par les ventricules, segment postérieur.
- » 158. - Cœur droit ouvert (oreillette et ventricule droits).
- » 159. - Cœur, face postérieure.
- » 160. - Cœur gauche ouvert (oreillette et ventricule droits).
- » 161. - Orifices de la base du cœur.
- » 162. - La séreuse péricardique.
- » 163. - Contenu du médiastin, face latérale gauche.
- » 164. - Contenu du médiastin, face latérale droite.
- » 165. - Contenu du médiastin, face postérieure.
- » 166. - Contenu du médiastin, face postérieure (suite).
- » 167. - Contenu du médiastin, face postérieure (suite).
- » 168. - Rapports des viscères abdominaux avec la paroi antérieure.

- Planche 169. - Rapports des viscères abdominaux (suite).
» 170. - Rapports des viscères abdominaux (suite).
» 171. - Rapports des viscères abdominaux (suite).
» 172. - Rapports des viscères abdominaux (suite).
» 173. - Rapports des viscères abdominaux (suite).
» 174. - Rapports des viscères abdominaux (suite).
» 175. - Rapports des viscères abdominaux (suite).
» 176. - Rapports des viscères abdominaux (suite).
» 177. - Aorte abdominale et ses branches.
» 178. - Veine porte et ses branches d'origine.
» 179. - Péritoine (coupe médiane du tronc, segment gauche).
» 180. - Rate et ses épiploons.
» 181. - Foie, face inférieure.
» 182. - Foie (suite) faces inférieure et postérieure avec replis péritonéaux.
» 183. - Pancréas, circulation et canaux excréteurs.
» 184. - Arc vasculaire et muscle de Treitz (muscle suspenseur du duodénum).
» 185. - Coupe horizontale du tronc par la 12^e dorsale.
» 186. - Vestibule de l'arrière-cavité des épiploons.
» 187. - Le petit épiploon et l'hiatus de Winslow.
» 188. - Le duodénum et ses rapports,
» 189. - Reins et capsules surrénales.
» 190. - Coupe longitudinale du rein droit.
» 191. - Plexus lombaire.
» 192. - Plexus sacré.
» 193. - Vaisseaux et nerfs de l'excavation pelvienne.
» 194. - Artères de l'excavation pelvienne (homme)
» 195. - Excavation pelvienne (femme).
» 196. - Excavation pelvienne (femme) suite.
» 197. - Schéma des organes génitaux (homme).
» 198. - Urètre ouvert (homme).
» 199. - Périnée (homme).
» 200. - Périnée (homme) suite.
» 201. - Périnée (homme) suite.
» 202. - Périnée (homme) suite.
» 203. - Coupe médiane du bassin (homme).
» 204. - Rapports superficiels et profonds du périnée (homme).

- Planche 205. - Périnée (femme).
 » 206. - Périnée (femme) suite.
 » 207. - Releveur de l'anus et ischio-coccygien (femme) vus d'en haut
 » 208. - Coupe frontale par l'utérus et le vagin.
 » 209. - Muscles du bras, face antérieure.
 » 210. - Muscles du bras, face postérieure.
 » 211. - Muscles du bras, face interne.
 » 212. - Muscles du bras, face externe.
 » 213. - Creux axillaire et son contenu.
 » 214. - Schéma du plexus brachial.
 » 215. - Muscles de l'avant-bras, face antérieure.
 » 216. - Muscles de l'avant-bras, face antérieure (fléchisseurs communs profond et superficiel).
 » 217. - Muscles de l'avant-bras, face postérieure.
 » 218. - Articulation radio-cubitale supérieure et ligament interosseux.
 » 219. - Muscles de la main, face antérieure.
 » 220. - Muscles de la main (suite).
 » 221. - Vaisseaux et nerfs de la main, face antérieure, arcade palmaire superficielle,
 » 222. - Vaisseaux et nerfs de la main, face antérieure, arcade palmaire profonde.
 » 223. - Synoviales tendineuses antérieures de la main.
 » 224. - Synoviales tendineuses postérieures de la main.
 » 225. - Artères de la main, face antérieure.
 » 226. - Artères de la main face postérieure.
 » 227. - Bras, face antérieure.
 » 228. - Bras, face postérieure.
 » 229. - Coude, face antérieure.
 » 230. - Coude, face postérieure.
 » 231. - Coupe horizontale du bras, à la partie moyenne.
 » 232. - Coupe horizontale du coude.
 » 233. - Avant-bras antérieur.
 » 234. - Avant-bras postérieur.
 » 235. - Coupe de l'avant-bras, partie moyenne.
 » 236. - Coupe du poignet un peu au dessus de l'interligne.

- Planche 237. - Nerfs sous-cutanés antérieurs du bras.
» 238. - Nerfs sous-cutanés postérieurs du bras.
» 239. - Nerfs moteurs du bras, face antérieure.
» 240. - Nerfs moteurs du bras, face postérieure.
» 241. - Artères du bras, face antérieure.
» 242. - Nerfs moteur et sensitifs antérieurs de la main.
» 243. - Veines du bras, face antérieure.
» 244. - Veines du bras, face postérieure.
» 245. - Muscles de la jambe, face antérieure.
» 246. - Muscles de la jambe, face postérieure.
» 247. - Muscles de la jambe, face interne.
» 248. - Muscles de la jambe, face externe.
» 249. - Artères de la jambe, face antérieure.
» 250. - Artères de la jambe, face postérieure.
» 251. - Vaisseaux et nerfs de la fesse.
» 252. - Muscles de la cuisse, face antérieure.
» 253. - Muscles de la cuisse, face antérieure (suite).
» 254. - Muscles de la cuisse, face postérieure.
» 255. - Coupe de la cuisse, à la partie moyenne.
» 256. - Coupe de la jambe, au tiers supérieur.
» 257. - Muscles de la jambe et du pied, face antérieure.
» 258. - Muscles de la jambe et du pied, face postérieure.
» 259. - Muscles du pied, face plantaire.
» 260. - Muscles du pied, face plantaire (suite).
» 261. - Région inguino-crurale.
» 262. - Région inguino-crurale (suite).
» 263. - Cuisse, face antérieure.
» 264. - Cuisse, face postérieure.
» 265. - Genou, face antérieure.
» 266. - Genou, face postérieure.
» 267. - Jambe, face antérieure.
» 268. - Jambe, face postérieure.
» 269. - Pied, face dorsale.
Planche 270. - Pied, face plantaire.
» 271. - Nerfs de la jambe, face antérieure.
» 272. - Nerfs de la jambe, face postérieure.
» 273. - Veines de la jambe, face antérieure.
» 274. - Veines de la jambe, face postérieure.

-
- » 275. - Nerfs superficiels de la jambe, face antérieure.
 - » 276. - Nerfs superficiels de la jambe, face postérieure.
 - » 277. - Lymphatiques des fosses nasales et leurs ganglions.
 - » 278. - Lymphatiques de la langue et leurs ganglions.
 - » 279. - Lymphatiques du larynx et leurs ganglions.
 - » 280. - Lymphatiques du corps thyroïde et leurs ganglions.
 - » 281. - Chaîne ganglionnaire du cou.
 - » 282. - Groupes ganglionnaires du creux axillaire.
 - » 283. - Lymphatiques et ganglions de la mamelle.
 - » 284. - Lymphatiques des reins et des capsules surrénales et leurs ganglions.
 - » 285. - Lymphatiques afférents des ganglions pré-aortiques supérieurs.
 - » 286. - Lymphatiques de l'estomac et leurs ganglions.
 - » 287. - Lymphatiques du duodénum et leurs ganglions.
 - » 288. - Lymphatiques de l'intestin grêle et leurs ganglions.
 - » 289. - Lymphatiques du gros intestin et leurs ganglions.
 - » 290. - Lymphatiques du rectum et leurs ganglions.
 - » 291. - Ganglions préaortiques.
 - » 292. - Lymphatiques de l'utérus et leurs ganglions.
 - » 293. - Ganglions iliaques primitifs.
 - » 294. - Ganglions iliaques externes et internes.
 - » 295. - Ganglions inguinaux profonds.
 - » 296. - Ganglions inguinaux superficiels.
 - » 297. - Ganglions poplités.
-

Ouvrages du D^r Victor Pauchet

.....

Chirurgie de la Prostate. — 1 volume in-8 de 160 pages avec 75 figures.

En collaboration avec P. SOURDAT et G. LABAT.
L'Anesthésie régionale, 3^e édition très augmentée. — 1 volume in-8 de 360 pages avec 308 figures.

En collaboration avec A. BÉCART. **Transfusion du sang.** — 1 volume in-8 de 196 pages avec 52 figures.

Traduction française de **L'Ulcère gastrique et duodénal** par Sir BERKELEY MOYNIHAN (*de Leeds*). 1 volume in-8 de 80 pages avec 20 figures.

En collaboration avec GEORGES LUYS. **Traité des Maladies de la prostate.** — 1 volume in-8 de 600 pages avec 450 figures.

En collaboration avec le D^r GAELHINGER. **La Constipation**, *comment l'éviter ? comment guérir ?* Préface du Professeur Carnot.

Le Catalogue des Editions DOIN est envoyé franco
sur demande

La Pratique Chirurgicale illustrée

par VICTOR PAUCHET

Figures dessinées d'après nature par S. DUPRET

.....

FASCICULES PARUS

FASCICULE I (2^e Édition) : Généralités. - Hernies crurales et inguinales. - Hydrocèle vaginale. - Appendicite gangréneuse. - Adénome du sein. - Hémorroïdes. - Cure de l'éventration. - Laparotomie transversale sus-pubienne. - Fistules vésico-vaginales. - Papillome de la vessie. - Cancer du rectum (*Extirpation abdomino-périnéale*). - Colectomie totale (*Maladie de Lane*). - Traitement de l'ulcus gastrique et duodénal. - Ulcus jéjunaux post-opératoires. - Ulcus gastrique (*brûlage*) et maladie de Lane (*court-circuit*).

I vol. de 300 pages, avec 217 figures.

FASCICULE II (2^e Edition) : Craniectomie (Th. DE MARTEL). - Hystérectomie pour cancer du col utérin (J.-L. FAURE). - Utilité du drainage Mickulicz systématique (J.-L. FAURE). - L'opérabilité du cancer cervico-utérin. - Schémas anatomo-cliniques du cancer du col utérin (E. DOUAY). Curiéthérapie des cancers de l'utérus (RUBENS-DUVAL). - Technique de l'application du radium dans le cancer du col de l'utérus (S. RECASSENS). - Traitement du fibrome utérin. - Indications et contre-indications respectives des divers procédés opératoires et des deux modes de radiothérapie dans le traitement des fibromes utérins (P. PETIT-DUTAILLIS). - Indications de l'irradiation dans le traitement des fibromes utérins (F. JEUNET). - Hystérectomie pour fibrome et grossesse à terme. - Néphrectomie. - Hypertrophie de la prostate. - Cancer de l'estomac. - Ulcus gastrique et duodénal. - Dilatation du cæcum. - Mégacolon congénital. - Cancer du rectum (*suite*).

I vol. de 308 pages, avec 247 figures.

FASCICULE III (2^e Edition) : Indications de radicotomie (J.-A. SICARD). - Technique de la radicotomie postérieure (M. ROBINEAU). - Le traitement opératoire des fractures récentes (Ch. DUJARIER). - Cancer de la langue. - Traitement des goitres. - Chirurgie gastrique. - Gatro-pylorectomie pour ulcus pré-pylorique. - Tumeurs du gros intestin. - Adénome prostatique.

I vol. de 242 pages, avec 308 figures.

FASCICULE IV (2^e Edition) : Luxation récidivante de l'épaule. - Tumeurs du sein. - Ulcus duodénal. - Chirurgie des voies biliaires. - Appendicectomie. - Cancer du cæcum. - Anus iliaque. - Colites graves. - Rétrécissement cicatriciel du rectum. - Fistules recto-vaginales. - Traitement de la rétroversion (L. DARTIGUES). - Hystérectomie périnéale pour cancer du col utérin. - Tumeurs annexielles aseptiques.

I vol. de 250 pages, avec 307 figures.

FASCICULE V : La névralgie du trijumeau, son traitement (Th. DE MARTEL). - Tumeur du plancher de la bouche. - Diverticule de l'œsophage. - Chirurgie biliaire, restauration du cholédoque, traitement des fistules biliaires. - Chirurgie gastro-duodénale. - Chirurgie gastro-

La Pratique Chirurgicale illustrée

par VICTOR PAUCHET

Figures dessinées d'après nature par S. DUPRET

.....

FASCICULES PARUS (Suite)

intestinale, la meilleur suture continue, quelques types de gastro-entérostomie, après gastrectomie. - Chirurgie du gros intestin, différents points de technique, traitement de l'occlusion intestinale par cancer du côlon. - Colectomie segmentaire en deux temps. - Les grosses hernies scrotales. - Hystérectomie abdominale totale pour annexite suppurée. - Hystérectomie fundique. - Traitement du prolapsus génital des vieilles femmes, par le cloisonnement vaginal.

I vol. de 252 pages, avec 279 figures.

FASCICULE VI : Gastroptose. - Estomac biloculaire. - Enervation de l'estomac. Opération de LATARJET (BUTLER D'ORMONT). - Rétrécissement duodénaux ou sous-pyloriques. - Fistule de dérivation sur le grêle. - Anus cæcal. - Traitement des tumeurs du côlon gauche. - Sigmoidectomie simplifiée. - Stase intestinale chronique. - Fistules de l'anus. - Cure radicale de la hernie crurale par voie inguinale (ROBINEAU). - Calculs de l'uretère pelvien. - Traitement des prolapsus génitaux avec cystocèle prédominante (ABADIE D'ORAN). - Cancer du col utérin (Hystérectomie vaginal élargie. Procédé de Schauta).

I vol. de 228 pages, avec 200 figures.

FASCICULE VII : Traitement chirurgical des rides de la face et du cou (VIRENQUE). - Technique de la staphylorrhaphie (VICTOR VEAU). - Branchiomes du cou. - Cancer thyroïdien. - Traitement par les appareils des fractures récentes, membre supérieur (Henri JUDET). - Traitement des ulcus gastriques haut situés par la résection en gouttière. - Ulcus gastrique et duodénal. - Cancer de l'estomac. - Perforations duodénales aiguës.

I vol. de 252 pages, avec 188 figures.

FASCICULE VIII : Greffes dermo-épidermiques. - Fistules salivaires (MORNARD). - Traitement des goitres. - Traitement des ulcus gastriques et duodénaux par la méthode de Balfour. - Occlusion intestinale. - Hémicolectomie droite. - Cure de la hernie ombilicale chez les obèses ; lipectomie et omphalectomie. - Cancer prostatique. - Ectopie testiculaire. Quand et comment l'opérer. Procédé d'Ombredanne (A. TIERNY). - Anus gargouille (de Lambret). - Prolapsus du rectum. Incontinence anale.

I vol. de 250 pages, avec 265 figures

FASCICULE IX : Kyste du canal thyro-glosse. - Fistule biliaires. - Fistules du canal cystique. - Extirpation du rectum après abouchement iliaque. - Cure d'un anus médian. - Néoplasme du côlon (angle splénique). - Orteil en marteau. - Hallux valgus. - Plastique du sein (MORNARD).

I vol. de 250 pages, avec 220 figures.

Récents Ouvrages d'Anatomie

.....

Traité d'Anatomie humaine, par L. TESTUT, 7^e édition. — 4 volumes grand in-8, formant 4150 pages avec 3720 figures dont 2680 tirées en couleurs.

Traité d'Anatomie topographique avec applications médico-chirurgicales, par L. TESTUT et O. JACOB, 4^e édition. — 2 volumes grand in-8 formant 2100 pages avec 1478 figures, la plupart en couleurs.

Précis d'Anatomie topographique, par L. TESTUT et O. JACOB, 7^e édition. — 1 volume in-16 de 550 pages.

Précis d'Anatomie descriptive, par L. TESTUT, 13^e édition, revue par A. LATARJET. — 1 volume in-8 de 840 pages.

Précis-Atlas des travaux pratiques d'anatomie.
Dissection, anatomie de surface, par le professeur A. LATARJET.

Fascicule I. - **Membre supérieur.** 1 volume in-8 de 230 pages, avec 17 figures et 38 planches en couleurs hors texte.

Fascicule II. - **Membre inférieur.** - 1 volume in-8 de 220 pages, avec 15 figures dans le texte et 39 planches en couleurs hors texte.

Fascicule III. - **Tête, cou, tronc.** 1 volume in-8 de 300 pages, avec 90 figures et 27 planches en couleurs.

Précis-Atlas de dissection des régions, par L. TESTUT, O. JACOB et BILLET. — 1 vol. in-8 de 300 pages, avec 68 figures et 72 planches en couleurs.
