

Cariotipo 45, X/46, X, r(X) en pacientes con diagnóstico clínico de síndrome de Turner

GLORIA C. RAMÍREZ, JUAN C. HERRERA, NORA E. DURANGO, JOSÉ L. RAMÍREZ

UNO DE CADA **400** A **500** RECIÉN NACIDOS VIVOS presenta anomalías de los cromosomas sexuales. En términos generales, las manifestaciones clínicas por dicha alteración son más leves que las producidas por imbalance autosómico. Posiblemente esta tolerancia del feto en desarrollo al exceso o deficiencia del material presente en el cromosoma X, se debe, por lo menos en parte, a la presencia de mecanismos compensadores mediante los cuales dicho material puede ser o no inactivado (1).

Las mujeres con síndrome de Turner presentan baja estatura, amenorrea primaria, tórax amplio, poco desarrollo mamario y además ovarios rudimentarios. Al nacer se destaca el edema de manos y pies, el cual desaparece durante la lactancia. No existe un retardo mental franco asociado con este síndrome, aunque hay evidencias de una disminución en la capacidad para interpretar las relaciones espaciales (2). Todas estas manifestaciones del síndrome tienen una estrecha relación con los hallazgos citogenéticos.

El presente trabajo tiene como objetivo describir 4 pacientes atendidas en la Unidad de Genética Médica de la Facultad de Medicina de la Universidad de Antioquia, quienes presentan manifestaciones de Síndrome de Turner y un mosaicismo cromosómico que incluye líneas celulares con cromosoma X en anillo. Este tipo de alteración cromosómica es poco frecuente. Se discuten aspectos del cuadro clínico y los hallazgos citogenéticos en dichas pacientes.

.....
GLORIA C. RAMÍREZ GAVIRIA, Bacterióloga; JUAN CARLOS HERRERA PATIÑO, Bacteriólogo; NORA ELENA DURANGO CALLE, Bacterióloga; DOCTOR JOSÉ LUIS RAMÍREZ CASTRO, MD, MS. Unidad de Genética Médica, Facultad de Medicina, Universidad de Antioquia, Medellín, Colombia.

PALABRAS CLAVE

SÍNDROME DE TURNER

MOSAICISMO

ANILLO CROMOSOMA X

INTRODUCCIÓN

ESTUDIANDO UN GRUPO DE MUJERES POSPUBERALES, con edades comprendidas entre los 15 y los 23 años, Turner en 1938 describió el síndrome que lleva su nombre, caracterizado por "talla baja, infantilismo sexual (amenorrea primaria), cuello alado (pterygium colli) y cubitus valgus. Más tarde, en 1959, Ford y colaboradores y Fraccaro y colaboradores describieron por primera vez el cariotipo 45,X en estas pacientes (3).

El síndrome de Turner (45,X) es la única monosomía completa compatible con la vida. Aunque se observa que aproximadamente el 95% de tales casos terminan en aborto, la incidencia de este síndrome en recién nacidos vivos es relativamente alta (1:5.000); por supuesto, esta cifra no incluye los mosaicismos 45,X/46,XX o las deleciones parciales del cromosoma X. Según la literatura, cerca del 80% de las recién nacidas 45,X tienen además una línea celular normal (mosaicismo), que mejora la supervivencia y hace que las características fenotípicas del síndrome sean más discretas (4). Las dos líneas celulares pueden presentarse con diferentes porcentajes sólo en algunos tejidos. Por otra parte, el mosaicismo con una línea celular normal y otra con una alteración cromosómica estructural es raro, excepto en los casos de cromosomas en anillo (5).

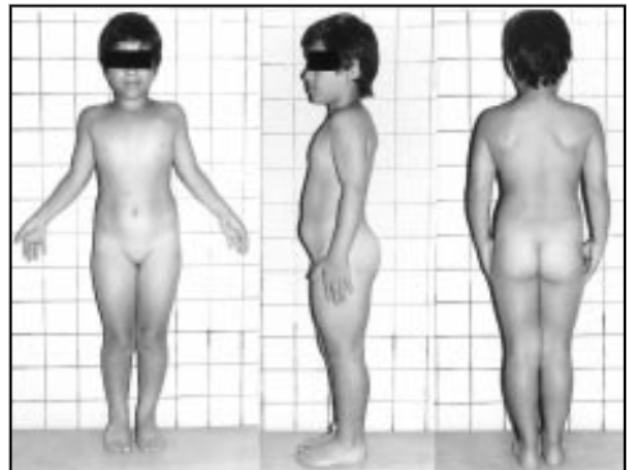
Aproximadamente del 2 al 11% de las pacientes con síndrome de Turner presentan un cariotipo con ani-

llo del cromosoma X y usualmente tienen manifestaciones clínicas más moderadas que aquéllas con un cariotipo 45,X sin mosaico. De hecho, algunas de estas pacientes poseen un desarrollo sexual normal y son fértiles. Lo anterior sugiere que la línea celular 46, X, r (X) juega un papel importante en la supervivencia de los fetos con dicha constitución cromosómica (6).

MATERIALES Y MÉTODOS

DE LAS PACIENTES CON SÍNDROME DE TURNER atendidas en la Unidad de Genética Médica desde 1987 hasta 1999, se seleccionaron aquéllas que presentaban mosaicismo con anillos del cromosoma X (4 en total). En todas se hicieron historia clínica, examen físico completo, y análisis cromosómico con bandeado G o R; en dos de ellas se hizo, además, registro fotográfico (pacientes 1 y 2, figuras 1 y 2, respectivamente).

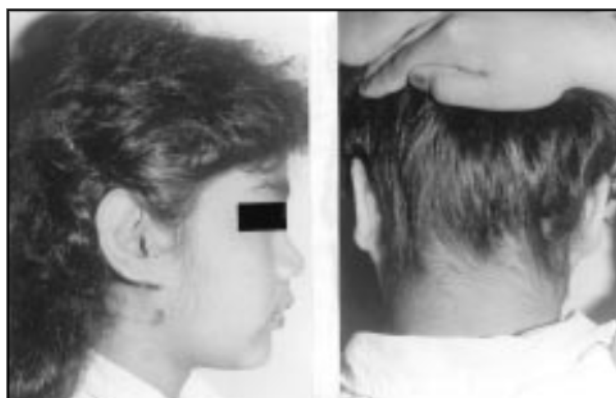FIGURA N° 1



Paciente No.1. Edad 12 años.

Se observa: talla baja, cubitus valgus, tórax amplio, falta aparición de caracteres sexuales secundarios

FIGURA N° 2



Paciente No.2. Edad 19 años.
Se observa: hirsutismo facial y la línea de implantación del cabello es baja

TABLA N° 1

DATOS GENERALES DE 4 PACIENTES CON SÍNDROME DE TURNER Y MOSAICISMO CROMOSÓMICO CON ANILLO DEL X

PACIENTE	1	2	3	4
Edad (años)	12	19	17	6
Procedencia	Medellín	Medellín	Urrao	Medellín
Sexo	F	F	F	F
Raza	Mestiza	Mestiza	Mestiza	Mestiza
Edad concepcional materna (años)	27	25	25	21
Edad concepcional paterna (años)	23	33	?	18
Consanguinidad	-	+	-	-
Duración gestación (semanas)	38	40	?	39
Complicaciones gestacionales	HPT	-	?	-
Parto	N y E	N e I	?	Cesárea
Peso al nacer (g)	2.100	2.250	?	2.000
Talla al nacer (cm)	49	?	?	?
Estado al nacer	Sana	Sana	?	Sana
Antecedentes familiares	+	-	?	-

F: Femenino HPT: Hipertensión arterial N y E: Normal y espontáneo
(-): Dato negativo N e I: Normal e inducido (?): Dato desconocido
(+): Dato positivo

RESULTADOS

En el período mencionado el total de pacientes estudiadas para síndrome de Turner fue de 94. Los hallazgos clínicos comunes entre dichas pacientes fueron: retardo del desarrollo pondoestatural, amenorrea primaria, cubitus valgus y problemas del aprendizaje.

En las tablas 1 y 2, se presentan los datos generales y los hallazgos físicos más importantes de las 4 pacientes.

Los cariotipos estudiados y sus frecuencias absolutas y relativas se presentan en la tabla 3. Las figuras 3 y 4 muestran dos cariotipos representativos de las pacientes 1 y 4, respectivamente.

TABLA N° 2

HALLAZGOS CLÍNICOS EN 4 PACIENTES CON SÍNDROME DE TURNER Y MOSAICISMO CROMOSÓMICO CON ANILLO DEL X

PACIENTE	1	2	3	4
Edad (años)	12	19	17	6
Peso (kg)	27.3	?	38	14
Talla (cm)	118	153	131	100
Menarca	-	+	-	-
Cuello palmeado	-	-	-	-
Cubitus valgus	+	-	-	+
Desarrollo mamario	Tanner 1	Tanner 2	Tanner 2	-
Distancia intermamilar	Aumentada	N	N	Aumentada
Implantación del cabello	N	Baja	N	Baja
Retardo mental	Leve	Leve	-	Leve
4° y 5° metacarpianos cortos	-	-	-	+
Sindactilia	-	-	-	-
Clinodactilia	-	-	+	-

(-): Ausente (+): Presente N: Normal ? : Dato desconocido

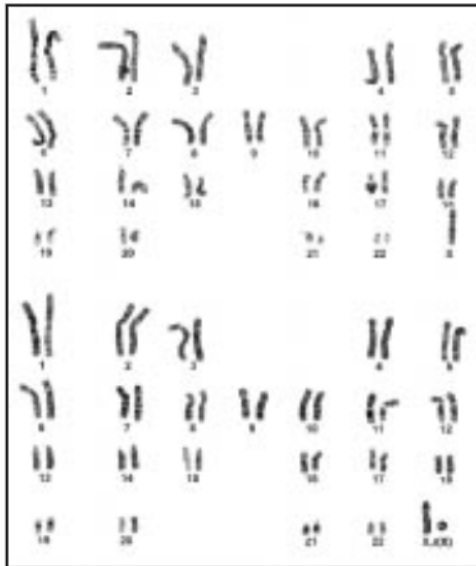
TABLA N° 3

FRECUENCIA ABSOLUTA Y RELATIVA DE LOS CARIOTIPOS ENCONTRADOS EN PACIENTES CON SÍNDROME DE TURNER. UNIDAD DE GENÉTICA MÉDICA.

Facultad de Medicina. Universidad de Antioquia. 1987-1999

CARIOTIPO	No. CASOS	FRECUENCIA %
45,X	49	52.1
Mosaicismos		
45,X/46,XX	37	39.3
45,X/46,XX/47,XXX	3	3.2
45,X/47,XXX	1	1.1
Anillos del X		
45,X/46,X,r(X)	4	4.3
Total	94	100,0

**FIGURA N° 3
CARIOTIPO**



Paciente No. 1

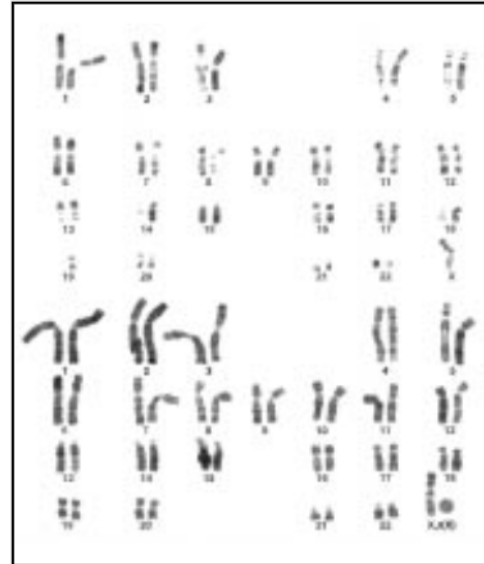Cultivo: Linfocitos de sangre periférica

Bandas: G

Cariotipo: 45, X/46, X, r(X)

FIGURA N° 4

CARIOTIPO



Paciente No. 4

Cultivo: Linfocitos de sangre periférica

Bandas: R

Cariotipo: 45, X/46, X, r(X)

DISCUSIÓN

PARA EL DIAGNÓSTICO DE SÍNDROME DE TURNER es necesario, fuera del estudio clínico de las pacientes, el análisis citogenético, inicialmente en sangre periférica, el cual define el complemento cromosómico, permite explicar algunos de los hallazgos fenotípicos y, además, definir algunas pautas de manejo clínico y asesoramiento genético.

Como se ha mencionado en informes de la literatura, el 50% de los abortos espontáneos del primer trimestre de la gestación se debe a alguna alteración cromosómica. Cerca de la quinta parte (20%) de estos abortos corresponde a una constitución cromosómica 45, X, y alrededor del 95% de todos los cigotos que se forman con dicho complemento

se abortan tempranamente (5). Las graves consecuencias que tiene la monosomía del cromosoma X tienen relación con la ausencia de genes que se requieren en condición diploide para un desarrollo gonadal y somático normales. Los genes comprometidos con la función gonadal están localizados en la parte proximal del brazo corto del cromosoma X (Xp11) y en la parte distal del brazo largo del mismo (Xq21-25) (3). De otro lado, los genes responsables de los hallazgos somáticos del síndrome de Turner se distribuyen en el brazo corto de este cromosoma hasta la banda Xp21 y en la porción media de su brazo largo Xq (q21-q26) (7). Según informes de la literatura (8) dichos genes son homólogos para los cromosomas X y Y y escapan a la inactivación del X. Así, para la talla baja y la falla ovárica el locus (o loci) relacionado mapea en el cromosoma X en la región Xp11.2-p22.1. Un gen más distal al centrómero, que posiblemente determina la estatura baja, el gen SHOX, se identificó recientemente en la región pseudoautosómica Xp-Yp. Por otro lado, el gen candidato ZFX para falla ovárica se encuentra en la región crítica del cromosoma X en la región Xp21.2, el cual codifica un factor de transcripción de función desconocida hasta el momento.

Por otra parte, el mosaicismo se observa comúnmente en las alteraciones cromosómicas constitucionales. En general, corresponde aproximadamente al 5% de los abortos espontáneos con trisomías autosómicas y en particular al 50% de los recién nacidos vivos con monosomía de los cromosomas sexuales. En nuestro laboratorio la frecuencia de mosaicismos cromosómicos con anillo del X en pacientes con síndrome de Turner es muy baja (4.3%), aunque se encuentra dentro del porcentaje que se informa en la literatura (6).

Los pequeños cromosomas X en anillo se describieron primero en mosaicismos cromosómicos de mujeres con un fenotipo de síndrome de Turner relati-

vamente menos severo. La presencia de estos anillos asociados con fenotipos más severos que incluyen retardo mental, sugiere la posibilidad que dichos cromosomas pueden perder secuencias necesarias para la inactivación del cromosoma X, específicamente genes del centro de inactivación del mismo (XIST), alterando el mecanismo de compensación de dosis y produciendo un imbalance en la expresión génica (9-11).

Algunos autores indican (12) que un óvulo que contenga un anillo del cromosoma X, con puntos de fractura en p22.3 y q27, puede ser fertilizado y el cigoto resultante desarrollarse con éxito. Para nuestros casos, no se establecieron los puntos de fractura de los cromosomas X en anillo observados. Sin embargo, podría sospecharse que dichos puntos incluyen la región crítica del cromosoma X (Xp21.2 y Xq13-q22) explicando así las manifestaciones de infantilismo sexual e infertilidad. Además, dichos anillos pueden corresponder a marcadores inactivos, los cuales traen como consecuencia fenotipos más "benignos" del síndrome de Turner como se observa en las pacientes descritas.

SUMMARY

45, X/46, X, r (X) KARYOTYPE IN PATIENTS WITH CLINICAL DIAGNOSIS OF TURNER'S SYNDROME

One out of 400 to 500 living newborns show sex chromosome abnormalities. Usually, the clinic characteristics due to alteration of those chromosomes are less severe than those produced by autosomic imbalance. This tolerance of the developing fetus to the excess or deficit in the X chromosome material, may be due, at least in part, to the presence of compensatory mechanisms related with the inactivation or not of the genetic material.

Turner's syndrome is characterized by short stature, primary amenorrhea, streak gonads and poor development of secondary sexual characteristics. At birth lymphedema of the dorsal surface of the hands and feet is common, but usually it disappears during lactation. Mental retardation is not a finding of this syndrome, however space-form perceptual deficits are described. All these manifestations of the syndrome have a close relation with the cytogenetic findings.

The purpose of this paper is to describe the clinical manifestations and an uncommon X ring chromosome mosaicism in patients with Turner syndrome-like characteristics tended in the Medical Genetics Unit of the Medical School - Antioquia University. Clinical and cytogenetics aspects in these patients are discussed.

BIBLIOGRAFÍA

1. GUÍZAR-VÁSQUEZ J. Genética clínica: diagnóstico y manejo de las enfermedades hereditarias. 2ª ed. México DF: Ed. Manual Moderno; 1994: 227-231.
2. CUMMINGS M. Herencia Humana: principios y conceptos. 3ª ed. New York: Mc Graw Hill Interamericana; 1997: 166-168.
3. SALAMANCA F. Citogenética Humana. Fundamentos y aplicaciones clínicas. 2ª ed. México DF: Ed. Médica Panamericana; 1990: 159-161.
4. AMIEL A, KIDRON D, KEDAR I, GABER E, REISH O, FEJGIN D. Are all phenotypically-normal Turner's Syndrome fetuses mosaics?. *Prenatal Diagnosis* 1996; 16: 791-795.
5. McFADDEN D, FRIEDMAN JM. Chromosome abnormalities in human beings. *Mutation Research* 1997; 396: 129-140.
6. BLUMENTHAL AL, ALLANSON JE. Turner's syndrome in a mother and daughter: r(X) and fertility. *Clin Genet* 1997; 52: 187-191.
7. STAVROPOULOU C, MIGNON C, DELOBEL B, MONCLA A, DEPETRIS D, CROQUETTE MF, et al. Severe phenotype resulting from an active ring X chromosome in a female with a complex karyotype: characterisation and replication study. *J Med Genet* 1998; 35: 932-938.
8. ZINN A, TONK V, CHEN Z, FLEJTER W, GARDNER HA, GUERRA R, et al. Evidence for a Turner's syndrome locus or loci at Xp11.2-p22.1. *Am J Hum Genet* 1998; 63: 1.757-1.766.
9. JANI MM, TORCHIA BS, PAI GS, MIGEON BR. Molecular characterization of tiny ring X chromosomes from females with functional X chromosome disomy and lack of cis X inactivation. *Genomics* 1995; 27: 182-188.
10. CANTU ES, JACOBS DF, PAI GS. An atypical Turner's syndrome patient with ring X chromosome mosaicism. *Ann Clin Lab Sci* 1995; 25: 60-65.
11. DENNIS R, COLLINS AR, CROLLA JA, COCKWELL AE, FISHER AM, JACOBS PA. Three patients with ring (X) chromosomes and severe phenotype. *J Med Genet* 1993; 30: 482-486.
12. UEHARA SH, NATA M, OBARA Y, NIINUMA T, FUNATO T, YAJIMA A. A Turner's syndrome woman with a ring X chromosome 45, X, /46, X, r (X) (p22.3q27) whose child also had a ring X chromosome. *Fertil Steril* 1997; 67: 576-579.



