


## Artículo de investigación

**Efficiency of transabdominal ultrasound examination in aid to early diagnosis of induced right dorsal colitis in horses***Eficiência do exame ultrassonográfico transabdominal no auxílio ao diagnóstico precoce da colite dorsal direita induzida em equinos**Eficiencia del examen ecográfico transabdominal como ayuda en el diagnóstico precoz de la colitis dorsal derecha inducida en equinos*Bruno Santos Cândido de Andrade<sup>1</sup>  MV, MS, Fabiane Cassou<sup>2</sup> MV, MS, PhD [Redalyc](#), José Ramón Martínez Aranzales<sup>3</sup> MVZ, MS, PhD; [CyLAC](#), Geraldo Eleno Silveira Alves<sup>4</sup> MV, MS, PhD; [Researchgate](#)**Correspondência data:**

Recebido: 11 de febrero de 2016.

Aceito: 18 de julio de 2016.

**Citação:**

Santos Cândido de Andrade B, Cassou F, Ramón Martínez J, Silveira Alves GE. Eficiência do exame ultrassonográfico transabdominal no auxílio ao diagnóstico precoce da colite dorsal direita induzida em equinos. Rev. CES Med. Zootec. 2016; Vol 11 (2): 51-60.

## Open access

© Direitos autorais

Creative commons

Publicações ética

Revisão por pares

Open Journal System

e-ISSN 1900-9607

DOI: [http://dx.doi.org/10.21615/](http://dx.doi.org/10.21615/cesmvz.11.2.4)[cesmvz.11.2.4](http://dx.doi.org/10.21615/cesmvz.11.2.4)

Ação

**Abstract**

The Right Dorsal Colitis (CDD) is an enteropathy characterized by wall inflammation and edema and ulceration of the mucosa of the right dorsal colon in horses. Its occurrence is associated with prolonged use and/or overdoses of non-steroidal anti-inflammatory drugs (NSAIDs), especially phenylbutazone (FBTZ). Clinical abnormalities include anorexia, colic, hypoproteinemia, neutropenia, endotoxemia, diarrhea and weight loss. The ultrasound examination (EUS) is important in the diagnosis of abdominal abnormalities. Aiming to evaluate the efficiency of EUS in the early diagnosis of CDD, EUS were performed regularly in five horses (C1-C5) underwent protocol of induction experimental colitis. Five images per animal were taken on alternate days (D0-D14), between the 11th and 15th intercostal spaces in right side and, in each image, the wall thickness of the right dorsal colon was measured in millimeters (mm) at four different sites. There was no difference between D0 ( $3.4 \pm 0.55$  mm) and D3 ( $4.9 \pm 1.79$  mm), but in D5 ( $7.17 \pm 1.28$  mm), D7 ( $7.00 \pm 1.68$  mm) and D9 ( $6.71 \pm 2.27$  mm), there was significant increase in colon wall thickness in relation to D0 and D3 ( $p \leq 0.05$ ). Since the onset of relevant clinical signs, such as diarrhea was evident in all animals only in D9, it was concluded that ultrasonography of the right dorsal colon is sensitive method as early diagnosis of CDD.

**Keywords:** *horses, phenylbutazone, right dorsal colitis, ultrasound.***Resumo**

A Colite Dorsal Direita (CDD) é uma enteropatia caracterizada por inflamação, edema mural e ulcerações da mucosa do cólon dorsal direito de equinos. Sua ocorrência associa-se ao uso prolongado e/ou sobredoses de anti-inflamatórios não esteroidais (AINEs), principalmente fenilbutazona

**Sobre os autores:**

<sup>1</sup> Faculdade de Vértice (Univértix); Rua Bernardo Torres 180, Bairro do Retiro, Matipó, MG 35367-000, Brasil.

<sup>2</sup> Veterinaria autónoma, Curitiba – Paraná, Brasil.

<sup>3</sup> Grupo de Investigación CENAURO, Línea de Investigación LIMCE, Escuela de Medicina Veterinaria, Facultad de Ciencias Agrarias, Universidad de Antioquia UdeA, Calle 70 No. 52 -21, AA 1226, Medellín, Colombia.

<sup>4</sup> Departamento de Clínica e Cirurgias Veterinárias, Escola de Veterinária, Universidade Federal de Minas Gerais (UFMG), Belo Horizonte, MG, Brasil.

(FBTZ). As alterações clínicas incluem anorexia, cólica, hipoproteinemia, neutropenia, endotoxemia, diarreia e perda de peso. O exame ultrassonográfico (EUS) é importante como auxílio no diagnóstico de anormalidades abdominais. Com o objetivo de avaliar a eficiência do EUS no diagnóstico precoce da CDD foram realizados EUS periódicos em cinco equinos (C1-C5) submetidos a protocolo experimental de colites. Cinco imagens ultrassonográficas por animal foram obtidas em dias alternados (D0-D14), entre o 11° e 15° espaços intercostais direitos e, em cada imagem, a espessura da parede do cólon dorsal direito foi mensurada em milímetros (mm) em quatro áreas diferentes. Não houve diferença entre D0 ( $3,4 \pm 0,55$  mm) e D3 ( $4,9 \pm 1,79$  mm), porém em D5 ( $7,17 \pm 1,28$  mm), D7 ( $7,00 \pm 1,68$  mm) e D9 ( $6,71 \pm 2,27$  mm), constatou-se aumento significativo da espessura da parede do cólon em relação a D0 e D3 ( $p \leq 0,05$ ). Já que o início dos sinais clínicos importantes foi evidente nos animais somente em D9, concluiu-se que o EUS do cólon dorsal direito é sensível como método diagnóstico precoce da CDD.

**Palavras-chave:** *cavalos, colite dorsal direita, fenilbutazona, ultrassonografia.*

**Resumen**

La Colitis Dorsal Derecha (CDD) es una enteropatía caracterizada por inflamación, edema de pared y ulceraciones de la mucosa del colon dorsal derecho de equinos. Su ocurrencia se asocia al uso prolongado o sobredosis de antiinflamatorios no esteroides (Aines), principalmente la fenilbutazona (FBTZ). Las alteraciones clínicas incluyen anorexia, cólico, hipoproteinemia, neutropenia, endotoxemia, diarreia y pérdida de peso. El examen ecográfico (EET) es importante como auxilio diagnóstico de anormalidades abdominales. Con el objetivo de evaluar la eficiencia del EET en el diagnóstico precoz de CDD fueron realizados EET periódicos en cinco equinos (C1-C5) sometidos a un protocolo experimental de colitis. Cinco imágenes ecográficas por animal fueron obtenidas en días alternados (D0-D14); entre el 11° y 15° espacios intercostales derechos y en cada imagen, el espesor del colon dorsal derecho fue medido en milímetros (mm) en cuatro áreas diferentes. No hubo diferencia entre D0 ( $3,4 \pm 0,55$  mm) y D3 ( $4,9 \pm 1,79$  mm), sin embargo en D5 ( $7,17 \pm 1,28$  mm), D7 ( $7,00 \pm 1,68$  mm) y D9 ( $6,71 \pm 2,27$  mm), se estableció un aumento significativo del espesor de la pared del colon en relación a D0 y D3 ( $p \leq 0,05$ ). Debido al inicio evidente de signos clínicos importantes solo a partir de D9, se concluye que el EET del colon dorsal derecho es sensible como método diagnóstico precoz de CDD.

**Palabras clave:** *caballos, colitis dorsal derecha, ecografia, fenilbutazona.*

**Introdução**

A Colite Dorsal Direita (CDD) em equinos é uma enteropatia caracterizada por inflamação, edema mural e ulcerações da mucosa <sup>7, 21, 23</sup>, normalmente associada a efeitos adversos de anti-inflamatório não esteroidais (AINEs), em particular a fenilbutazona (FBTZ) <sup>13, 22, 23</sup>. Apesar da patofisiologia da toxicose por FBTZ ainda não estar totalmente elucidada em equinos <sup>8, 21</sup>, acredita-se que a mesma induz efeitos citotóxicos no trato gastrintestinal (TGI), como resultado da diminuição das concentrações de prostaglandinas (PGs) vasoativas e citoprotetoras <sup>24</sup>. O que desencadeia alteração no fluxo sanguíneo e inabilidade para restaurar-se a barreira da mucosa <sup>19</sup>. Embora recentemente, vias de lesão por estresse oxidativo têm sido implicadas dentro da fisiopatologia das colites e gastrites por FBTZ <sup>9, 20</sup>.

O diagnóstico das colites, especialmente da CDD, tem por base o histórico de administração de AINES, a observação de sinais clínicos, alterações hematológicas e bioquímicas, achados ultrassonográficos, laparoscópicos, cintilográficos e de laparotomia exploratória<sup>7-8</sup>. O prognóstico é reservado, mas isso pode ser atribuído em grande parte ao fato de o diagnóstico *antemortem* da CDD ser difícil e, muitas vezes, tardio<sup>15</sup>.

Como o acesso de toda a cavidade abdominal dos equinos é limitado<sup>10</sup>, o exame ultrassonográfico transabdominal (EUST) é um método dinâmico de valia considerável para a investigação da face parietal do abdome e de diversas vísceras<sup>1</sup>. O diagnóstico definitivo da CDD constitui um desafio, podendo permanecer à sombra de afecções como a síndrome da úlcera gástrica em equinos (EGUS), pois apresentam certos sinais clínicos e patofisiologia semelhantes e pelo fato de o estômago ser acessível por meios de diagnóstico por imagem direta (gastroscopia)<sup>8, 14, 15</sup>.

Assim sendo, o EUST torna-se importante como auxiliar ao diagnóstico de afecções com sede no TGI de equinos, tanto as inflamatórias (enterites, colites) quanto às relacionadas a distúrbios anatômicos (deslocamentos, torções) sendo cada vez mais utilizado na rotina.

O objetivo deste trabalho foi avaliar a eficiência do EUST no diagnóstico precoce da CDD em equinos. Para tanto, foram verificadas a relação temporal entre mudanças da espessura da parede do cólon dorsal direito obtida por EUST e o aparecimento de sinais clínicos e achados laboratoriais de CDD, bem como as principais vantagens e limitações do EUST em casos de CDD.

## Material e métodos

Esse experimento foi aprovado pelo Comitê de Ética em Experimentação Animal (CETEA-UFMG) sob protocolo de número 234/2009.

Utilizaram-se cinco equinos (2M e 3F), da raça Brasileiro de Hipismo, isentos de gastropatias, com idades entre 10 e 22 anos, peso corporal médio de 487 kg, identificados por siglas (C1 a C5). Os animais foram alimentados com feno de *Tifton* (*Cynodon dactylon*) na quantidade de 1,5% PC, água, sal mineral *ad libitum* e ração concentrada (RH Sport Peletizada®, 12% PB, Royal Horse, Socil® – Betim – MG - Brasil) em quantidade equivalente a 1% PC duas vezes ao dia, mantidos em baias individuais e períodos em piquetes coletivos. Quatorze dias antes do início do experimento, os animais foram vermifugados com 0,4 mg/kg de moxidectina (Equest®, Pfizer-FortDodge – Campinas – SP – Brasil).

Devido à necessidade de controlar o tempo de início, homogeneizar as dosagens e monitoramento das mudanças na parede do cólon, a CDD foi induzida experimentalmente. Os equinos foram submetidos a administrações de FBTZ e períodos intermitentes de privação do alimento volumoso, visando potencializar os efeitos ulcerativos no trato gastrintestinal. Constituindo-se o seguinte protocolo: ausência de forragem em dias alternados, durante seis dias (D0, primeiro dia, a D6, sétimo dia) por 24 h em D1, D3 e D5, sendo que ração comercial, água e sal mineral foram mantidos. Concomitantemente, de D0 a D6, os animais receberam FBTZ por via oral adicionada ao concentrado a cada 12 h, sendo as quatro doses iniciais de 10,5 mg/kg (D0 à tarde até D2 pela manhã) e as oito subseqüentes de 5,25 mg/kg (D2 à tarde até D6 pela manhã).

Diariamente (D0-D14) realizaram-se exames clínicos e observações sobre o comportamento dos animais. Em D0, D3, D5, D7, D9 e D14 colheram-se amostras de sangue da jugular para avaliações hematológicas e bioquímicas conforme procedimento de rotina. Igualmente nos mesmos períodos se coletaram amostras de fezes para pesquisa de sangue oculto.

Realizaram-se EUST para mensuração da parede do cólon dorsal direito dos cinco animais em D0, D3, D5, D7, D9, D11 e D14. De cada animal tomaram-se cinco imagens do cólon dorsal direito em cada exame, sendo que a espessura da parede do cólon foi mensurada em milímetros em cada imagem em quatro áreas diferentes da parede. Para aumentar a repetibilidade das amostras, todas as medidas, de todas as imagens e em todos os períodos dos cinco animais foram utilizadas nos cálculos das médias. As imagens foram obtidas por um aparelho ultrassonográfico da marca Kaixin, modelo 5100. As configurações de ganho utilizadas, bem como magnitude (zoom 1,0), frequência (5,0 MHz), tipo do transdutor (linear convexo), modo B, direção do escaneamento e operador foram mantidos durante todo o experimento. Os EUST foram realizados de forma cega em relação aos exames laboratoriais e aos parâmetros clínicos para avaliar a sensibilidade e especificidade como método auxiliar ao diagnóstico precoce.

Após preparo das regiões do flanco e costado direitos dos animais (limpeza para remoção de partículas, pelos soltos e oleosidade da pele), utilizou-se álcool 70% para prover contato entre a pele e o transdutor e minimizar a ocorrência de artefatos nas imagens ultrassonográficas tomadas entre o 11° e o 15° espaços intercostais. O escaneamento foi iniciado em sentido dorsal para ventral à borda do pulmão. A face parietal da parede do cólon dorsal direito foi identificada na adjacência imediatamente axial e ventral ao fígado, ventral ao duodeno e dorsal ao cólon ventral direito. O cólon dorsal direito foi diferenciado do cólon ventral direito pela ausência de boceladuras. A junção entre os cólons dorsal e ventral direitos foi identificada como um desvio axial da parede de cada segmento dos cólons, formando uma imagem em forma de "V" <sup>15, 25</sup>.

A espessura da parede do cólon dorsal direito foi mensurada medindo-se distância da serosa até a mucosa, diferenciadas por padrões ecogênicos distintos <sup>12, 15</sup>. A parede do intestino grosso é hipoecóica com linha hiperecóica resultante de gases da superfície da mucosa e tem aproximadamente três mm de espessura <sup>25</sup>.

Para análise das variáveis paramétricas, o delineamento estatístico adotado foi em blocos ao acaso, sendo os tratamentos os períodos de avaliação e os animais os blocos (n = 5). Para comparação de médias entre os tratamentos foi utilizado o teste de Scott-knott, sendo  $p < 0,05$ . Os dados não paramétricos foram analisados pelo teste de Kruskal-Wallis para comparar os períodos. Correlação de Pearson foi empregada para avaliação das associações entre as variáveis paramétricas e correlação de Spearman para correlação entre variáveis paramétricas e não paramétricas. Para esse procedimento foi empregado o software SAEG® <sup>26</sup>.

## Resultados

Verificaram-se sinais variados de apatia a partir de D4 em C1, de D7 em C2, C4 e C5 e de D8 em C3, mais intensos ao decorrer do tempo, assim como a depressão e prostração. Sinais de inapetência iniciaram-se em D2 para C3 e em D4 para C1, C2, C4 e C5, evoluindo para anorexia em D6 nos animais C1, C2 e C3, data do final do tratamento. Os animais C2, C4 e C5 voltaram a se alimentar progressivamente a partir de D10.

Ocorreu diminuição das concentrações séricas de proteínas totais e albumina e das contagens de leucócitos totais e neutrófilos. Os valores médios de leucócitos totais (células  $\times 10^3/\mu\text{l}$ ) foram significativamente menores em D3 ( $5,82 \pm 2,08$ ), D5 ( $3,88 \pm 1,80$ ) e D7 ( $5,57 \pm 2,50$ ) quando comparados aos obtidos em D0 ( $8,11 \pm 0,68$ ), D9 ( $11,46 \pm 3,95$ ) e D14 ( $16,56 \pm 7,33$ ). Essas variações acompanharam as diferenças significativas das contagens médias de neutrófilos segmentados (células/ $\mu\text{l}$ ) que também foram menores em D3 ( $2868,00 \pm 1374,78$ ), D5 ( $1483,00 \pm 1522,43$ ) e D7 ( $2151,75 \pm 1631,51$ ), quando comparadas a D0 ( $4679,40 \pm 402,21$ ), D9 ( $7289,00 \pm 402,21$ ) e D14 ( $11902,00 \pm 7728,19$ ). As contagens de neutrófilos jovens (bastonetes) aumentaram progressivamente em D3, D5, D7 e D14. As concentrações de proteínas séricas totais (PT), inicialmente de  $7,30 \pm 0,49$  g/dL, diminuíram ao longo do período experimental, atingindo seu valor mínimo em D7 ( $4,83 \pm 0,59$  g/dL), sendo tal diferença significativa. As concentrações de albumina sérica diminuíram significativamente a partir de D5 ( $2,60 \pm 0,26$  g/dL) quando comparados aos valores médios iniciais ( $3,02 \pm 0,19$  g/dL), mostrando valores mínimos em D14 ( $1,53 \pm 0,15$  g/dL).

Desidratação com aumento do TPC e dos valores médios de hematócrito também foram achados comuns. Sangue oculto nas fezes ocorreu em todos os animais a partir de D3 (C3, C4 e C5) e D6 (C1 e C2), embora em diferentes momentos durante o estudo.

Todos os animais, com exceção do C1, que foi a óbito em D7, desenvolveram diarreia aquosa, fétida e profusa em D9, que persistiu por quatro dias nos animais C2, C4 e C5 (de D9 a D13). A partir de D13 as fezes dos animais C2, C4 e C5 apresentaram-se pastosas. Outras manifestações clínicas incluíram episódios de cólica recorrente, mucosas congestas e halo cianótico em D6 (C1), D7 (C4) e D9 (C2, C3 e C5), laminite no C2 em D7, tromboflebite jugular bilateral no C4 em D13.

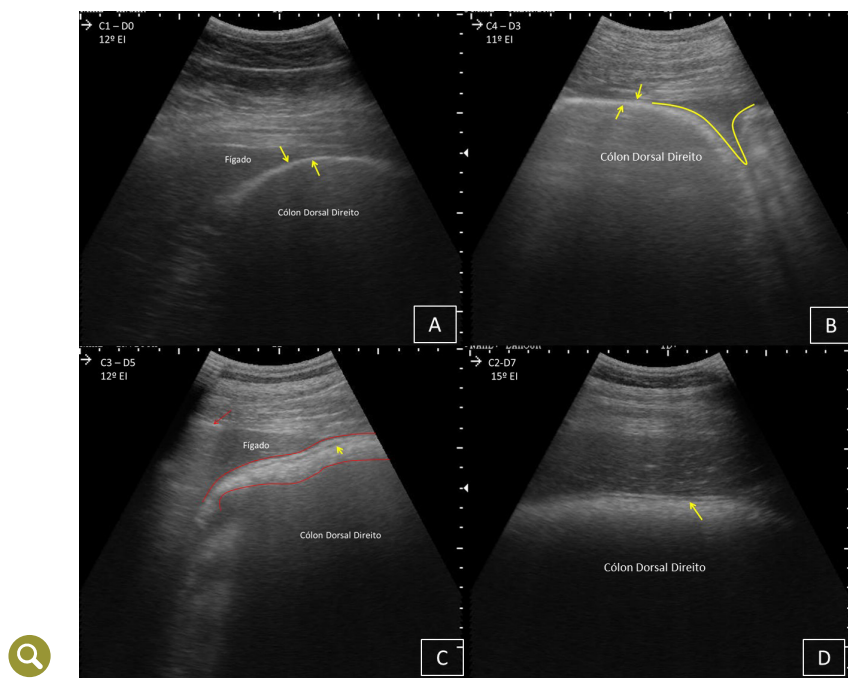
Não houve diferenças significativas nos valores médios referentes a espessura do cólon dorsal direito entre o tempo controle (D0,  $3,4 \pm 0,55$  mm) e o início do tratamento (D3,  $4,9 \pm 1,79$  mm). A partir de D5, as médias aumentaram significativamente (D5,  $7,17 \pm 1,28$  mm; D7,  $7,00 \pm 1,68$  mm; D9,  $6,71 \pm 2,27$  mm) quando comparadas a D0 e D3. Ao final do experimento, os valores retornaram a valores semelhantes a D0 e D3 (D11,  $3,93 \pm 0,50$  mm; D14,  $3,67 \pm 0,12$  mm),  $p < 0,05$  (Tabela 1).

**Tabela 1.** Média e desvio padrão da espessura da parede do Cólon Dorsal Direito de cinco equinos (C1-C5) submetidos a períodos intermitentes de jejum associados à administração de altas doses de fenilbutazona, obtidas por ultrassonografia em sete períodos (D0-D14).

Período Animal	D0	D3	D5	D7	D9	D11	D14
C1	3,12±0,34	6,50±0,58	6,62±0,66	6,00±1,14	†	†	†
C2	3,23±0,45	6,93±0,89	8,18±0,96	7,05±2,10	9,40±1,12	4,00±0,88	3,80±0,99
C3	4,0±0,87	4,81±0,31	8,85±0,45	5,43±0,23	7,70±2,17	4,25±0,70	†
C4	3,47±0,15	3,12±0,17	6,33±1,16	6,75±0,88	4,37±0,64	3,2±0,20	3,55±0,41
C5	3,34±0,54	3,18±0,12	5,85±1,09	9,81±2,63	5,37±0,43	4,25±1,71	3,66±0,43
<b>Média por período</b>	<b>3,4±0,55</b> B	<b>4,9±1,79</b> B	<b>7,17±1,28</b> A	<b>7,00±1,68</b> A	<b>6,71±2,27</b> A	<b>3,93±0,50</b> B	<b>3,67±0,12</b> B

Médias seguidas de letras diferentes representam diferença pelo teste de Scott-knott a 5% de probabilidade do erro. † Dado ausente devido óbito do animal.

A evolução do aumento da espessura do cólon dorsal direito dos equinos pode ser acompanhada na [Figura 1](#). Após D9, as imagens ultrassonográficas dos equinos voltaram a apresentar características semelhantes a D0 e D3.



**Figura 1.** Imagens ultrassonográficas dos equinos evidenciando em: (A) espessura normal do cólon dorsal direito ( $3,12 \pm 0,34$  mm) aferida no 12° EI de C1 em D0. As setas amarelas indicam os limites da parede do cólon. (B) imagem do cólon dorsal direito tomada no 11° EI de C4 em D3, com espessura ainda normal ( $3,12 \pm 0,17$  mm). As setas amarelas indicam os limites da parede do cólon dorsal direito. A linha amarela em forma de "V" indica a transição entre os cólons dorsal e ventral direitos. (C) Imagem tomada no 12° EI de C3 em D5. As linhas vermelhas delimitam a parede do cólon dorsal direito já espessado ( $8,85 \pm 0,45$  mm). A seta amarela indica a formação de linha hipocóica devido presença de edema entre a mucosa e submucosa. A seta vermelha indica faixa hiperecótica correspondente à pleura. O artefato de reverberação logo abaixo corresponde à área pulmonar. (D) Imagem tomada no 15° EI de C2 em D7, evidenciando espessamento da parede ainda persistente. A seta amarela indica faixa hipocóica devido presença de edema entre a mucosa e submucosa.

A espessura média do cólon dorsal direito correlacionou-se significativamente com as concentrações médias de proteínas totais séricas até o período D9 (-0,59), concentrações médias de albumina sérica até o período D9 (-0,63), contagens médias de leucócitos totais até o período D7 (-0,51) e contagens médias de neutrófilos segmentados até o período D7 (-0,53).

## Discussão

A variação na sequência de aparecimento dos sinais clínicos e dos achados laboratoriais nos animais deste estudo, mostrou variabilidade em morbidade e mortalidade da resposta à FBTZ, semelhante ao reportado em outros trabalhos com doses maiores e menores às utilizadas neste estudo, e inclusive em posologias recomendadas [17](#), [18](#), [27](#). Indicando envolvimento de outros fatores que podem ser diminuídos seus impactos com a utilização de um modelo experimental. Porém, fica por esclarecer se as lesões induzidas por sobredoses de FBTZ são similares às induzidas em doenças clínicas [8](#).



Sob condições particulares, especialmente relacionadas a sobredoses, tempo prolongado de tratamento e/ou utilização em animais com hipoproteinemia, desidratação e gastropatias, os efeitos adversos da FBTZ podem ser caracterizados por erosões e úlceras gástricas, edema intestinal, atrofia de mucosas, duodenite erosiva, colite erosiva ou ulcerativa e necrose renal <sup>18</sup>. Entre os sinais físicos e achados laboratoriais da CDD incluem-se inapetência, anorexia, apatia, cólicas recorrentes discretas até intensas, diarreia, perda de peso, endotoxemia, neutropenia, hipoproteinemia, hipovolemia <sup>4, 6, 14</sup>, déficit eletrolítico, acidose metabólica e sinais compatíveis com choque séptico <sup>23</sup>. Todos os animais do presente estudo manifestaram a maioria dos sinais clínicos específicos e inespecíficos de CDD e da toxicose por FBTZ descritos na literatura, bem como suas sequelas.

Apesar das vias específicas para as colites induzidas por AINEs em equinos não estarem totalmente determinadas, sabe-se que em certas condições o fluxo de sangue para o cólon é afetado pelo efeito da FBTZ <sup>21</sup>. Além disso, a perda extensa da barreira da mucosa e aumento da permeabilidade do cólon maior, ceco, segmentos do intestino delgado e estômago, bem como o quadro inflamatório difuso, explicam as alterações nas concentrações séricas de proteínas totais e albumina e contagens de leucócitos totais e neutrófilos.

A isquemia na mucosa induzida pela FBTZ e a posterior ativação de granulócitos, com consequente migração de leucócitos <sup>28</sup>, explicam a diminuição das contagens médias de neutrófilos observadas em D3 e D5. A invasão bacteriana e quimiotaxia de neutrófilos consecutivos ao aumento da permeabilidade da mucosa induz estímulo medular para resposta neutrofílica com liberação de neutrófilos jovens na circulação, o que pode explicar o aparecimento de bastonetes a partir de D3, concordando com os achados de Bjarnason *et al.*<sup>3</sup>. O aumento da permeabilidade da mucosa leva a perdas de albumina para o lúmen intestinal. No intestino grosso ocorre aumento do número de bactérias e absorção de endotoxinas <sup>21</sup>, justificando os achados clínicos de endotoxemia, ocorrência de flebites e laminite.

O resultado positivo de sangue oculto nas fezes provavelmente decorreu da perda de sangue oriundo dos cólons, uma vez que o kit comercial utilizado não é sensível à hemoglobina excessivamente digerida, o que concorda com os achados de outros autores <sup>5, 11, 18</sup>. Além disso, o teste de sangue oculto, não diferencia a CDD de outras causas inflamatórias, infecciosas e parasitárias <sup>16</sup>. Por tanto, o monitoramento e a implementação de outras ajudas diagnósticas são importantes.

A maioria de trabalhos recomenda a tricotomia na área de escaneamento, porém o uso de álcool 70% permitiu bom contato até certo tempo de exame, quando houve perda de contato entre pele e transdutor e diminuição da qualidade das imagens progressivamente. Tal fato ocorreu provavelmente porque com a evaporação do álcool, a água restante em contato com a oleosidade natural da pele não proporcionou bom meio de condução para as ondas sonoras, gerando artefatos de reflexão.

Uma limitação do EUST como forma de diagnóstico precoce da CDD está relacionada ao grande diâmetro e lúmen do cólon dorsal direito. Dessa forma, apenas suas faces parietais são passíveis de serem examinadas, restando a face visceral do cólon que é inacessível ao exame. Tal fato suscita a possibilidade de ocorrência de falsos negativos em casos de CDD focal acometendo apenas a face visceral. Contudo, tendo em vista o caráter em maior parte difuso da CDD, essa não foi uma restrição encontrada neste estudo.

A média da espessura da parede do cólon dorsal direito dos animais ( $3,4 \pm 0,55$  mm) no período controle (D0), considerada como normal foi semelhante às demais men-surações citadas na literatura [2](#), [10](#), [15](#). O aumento da espessura do cólon dorsal direito em D5, D7 e D9 deve-se à presença de edema que é sinal de inflamação compatível com a CDD. As correlações entre a espessura do cólon dorsal direito, decorrente de edema, e as diminuições nas contagens de neutrófilos e das concentrações de proteínas plasmáticas totais, devido à diminuição da concentração de albumina, jus-tificam-se pelas alterações decorrentes à migração de neutrófilos e ao aumento de permeabilidade da parede intestinal, conforme discutido anteriormente.

Os sinais de desidratação foram significativos 48 h após verificar-se espessamento da parede do cólon e a diarreia teve início 96h após detecção do aumento da es-pessura da parede do cólon nas áreas examinadas. Esses resultados confirmam que o aumento de espessura da parede do cólon precede a manifestação de sinais clínicos importantes, entre eles desidratação e diarreia. Sendo assim, o EUST do cólon de equinos em risco de desenvolvimento de CDD possibilita a identificação precoce dessa afecção quando há espessamento de sua parede nas áreas possíveis de serem examinadas, o que permite a instituição de terapia oportuna e melhor prognóstico.

## Conclusão

Concluiu-se que o exame ultrassonográfico transabdominal é eficiente como auxi-liar ao diagnóstico precoce da colite dorsal direita difusa, ou focal se localizada nas faces parietais do cólon. Há correlação negativa entre a espessura do cólon dorsal direito e as concentrações séricas de proteínas totais, albumina e contagens de leu-cócitos totais e neutrófilos.

## Agradecimentos

Ao CNPq, CAPES e FAPEMIG pelo financiamento do projeto de pesquisa e bolsas. A Socil® e Fort Dodge-Pfizer® pelo apoio com material de consumo, ao Regimento de Cavalaria Alferes Tiradentes da Polícia Militar de Minas Gerais e à estratégia de sus-tentabilidade 2013-2014 CODI, Universidade de Antioquia.

## Referências

1. Abutarbush SM. Use of ultrasonography to diagnose large colon volvulus in hor-ses. *J Am Vet Med Assoc* 2006; 228(3): 409-412. <http://www.ncbi.nlm.nih.gov/pubmed/16448367>
2. Bhithell S, Habershon-Butcher JL, Bowen IM, Hallowell GD. Repeatability and reproductibility of transabdominal ultrasonographic intestinal wall thickness measurements in thoroughbred horses. *Vet Rad and Ultras* 2010; 51(6): 647-651. <http://onlinelibrary.wiley.com/doi/10.1111/j.1740-8261.2010.01715.x/abstract;jsessionid=95978228DE26D1B03107EA6B74FFA075.f04t02>
3. Bjarnason I, Fehilly B, Smethurst P, *et al.* Importance of local versus systemic effects of non-steroidal anti-inflammatory drugs in increasing small intestinal permeability in man. *Gut* 1991; 32(3): 275-277. <http://www.ncbi.nlm.nih.gov/pmc/articles/PMC1378833/>
4. Cohen ND. Right dorsal colitis in horses. En: *Congress on equine medicine and surgery*; 2003, Ithaca. Proc... p. 1-7.



5. Cohen ND, Carter GK, Mealey RH, Taylor TS. Medical management of right dorsal colitis in 5 horses: a retrospective study (1987-1993). *J Vet Intern Med* 1995; 9: 272-276. <http://www.ncbi.nlm.nih.gov/pubmed/8523325?dopt=Abstract>
6. Cook VL, Blikslager A. The use of nonsteroidal anti-inflammatory drugs in critically ill horses. *J Vet Emerg Crit Care* 2015; 25(1): 76-88. <http://www.ncbi.nlm.nih.gov/pubmed/25521286>
7. Davis EG. Right dorsal colitis and dietary management. En: North American veterinary conference 2005, Orlando. Proc...p. 147-149. <http://www.ivis.org/proceedings/navc/2005/LA/067.pdf?LA=1>
8. Davis JL. Nonsteroidal anti-inflammatory drug associated right dorsal colitis in the horse. *Equine Vet Educ* 2015; 27(8): 1-8. <http://onlinelibrary.wiley.com/doi/10.1111/eve.12454/abstract>
9. El-Ashker Maged, El-Khodery Sabry, Metwally Nadia, Hussein Hussein, El-Boshy Mohamed. Prognostic significance of oxidative stress markers in colitis associated with phenylbutazone administration in draft horses. *Journal of Equine Veterinary Science* 2012; 32:146-152. [http://www.j-evs.com/article/S0737-0806\(11\)00472-2/abstract](http://www.j-evs.com/article/S0737-0806(11)00472-2/abstract)
10. Freeman SL. Diagnostic ultrasonography of the mature equine abdomen. *Equine Vet Educ* 2003; 15(6): 319-330. <http://onlinelibrary.wiley.com/doi/10.1111/j.2042-3292.2003.tb00257.x/abstract>
11. Galvin N, Dillon H, McGovern F. Right dorsal colitis in the horse: minireview and reports on three cases in Ireland. *Ir Vet J* 2004; 57: 467-473. <http://www.ncbi.nlm.nih.gov/pmc/articles/PMC3113814/>
12. Hendrickson EHS, Malone ED, SAGE AM. Identification of normal parameters for ultrasonography examination of the equine large colon and cecum. *Can Vet J* 2007; 48: 289-291. <http://www.ncbi.nlm.nih.gov/pmc/articles/PMC1800949/>
13. Hough ME, Steel CM, Bolton JR, *et al.* Ulceration and stricture of the right dorsal colon after phenylbutazone administration in four horses. *Aust Vet J* 1999; 77: 785-788. <http://onlinelibrary.wiley.com/doi/10.1111/j.1751-0813.1999.tb12945.x/full>
14. Jones SL. Disorders of the large intestine causing diarrhea. En: North American Veterinary Conference, 2006, Orlando. Proc. p. 124-127.
15. Jones SL, Davis J, Rowlingson K. Ultrasonography findings in horses with right dorsal colitis: five cases (2000-2001). *J Am Vet Med Assoc* 2003; 222(9): 1248-1251. <http://avmajournals.avma.org/doi/abs/10.2460/javma.2003.222.1248>
16. Kerbyson N, Knottenbelt D, Parkin TDH. The effect of parasite burden on faecally excreted albumin. *J Vet Intern Med* 2014; 28: 1116. [http://onlinelibrary.wiley.com/journal/10.1111/\(ISSN\)1939-1676](http://onlinelibrary.wiley.com/journal/10.1111/(ISSN)1939-1676)
17. Mackay RJ, French TW, Nguyen HT, *et al.* Effects of large doses of phenylbutazone administration to horses. *Am J Vet Res* 1983; 44: 774-780. <http://avmajournals.avma.org/loi/ajvr>

18. MaCallister CG, Morgan SJ, Borne AT, *et al.* Comparison of adverse effects of phenylbutazone, flunixin meglumin, and ketoprofen in horses. *J Am Vet Med Ass* 1993; 202(1): 71-77. <http://www.ncbi.nlm.nih.gov/pubmed/8420909>
19. Marshall JF, Blikslager AT. The effect of nonsteroidal anti-inflammatory drugs on the equine intestine. *Equine Vet. J* 2011; 43(Suppl. 39): 140-144. <http://www.ncbi.nlm.nih.gov/pubmed/21790769>
20. Martinez Aranzales JR, Candido de Andrade BS, Silveira Alves GE. Orally administered phenylbutazone causes oxidative stress in the equine gastric mucosa. *J Vet Pharmacol Ther* 2015; 38: 257-264. <http://www.ncbi.nlm.nih.gov/pubmed/25287371>
21. McConnico RS, Morgan TW, Williams CC, *et al.* Pathophysiologic effects of phenylbutazone on the right dorsal colon in horses. *Am J Vet Res* 2008; 69(11): 1496-1505. <http://www.ncbi.nlm.nih.gov/pubmed/18980433>
22. McConnico RS. Acute equine colitis. *Compendium Equine* 2003; 25(8): 623-631.
23. Murray MJ. Acute colitis. En: Robinson NE. *Current Therapy in Equine Medicine*. 4. ed. London: Saunders, 1990. p. 197-203.
24. Radi ZA, Khan NK. Effects of cyclooxygenase inhibition on the gastrointestinal tract. *Experimental and Toxicologic Pathology* 2006; 58(2-3): 163-173. <http://www.ncbi.nlm.nih.gov/pubmed/16859903>
25. Reef VB, Whittier M, Allan LG. Sonographic evaluation of the adult abdomen. *Clin Tech Equine Pract* 2004; 3: 294-307.
26. Ribeiro Júnior JI, Melo AL. *Guia prático para utilização do SAEG*. Viçosa: Folha Artes Gráficas Ltda., 2009. 288 p.
27. Snow DH, Douglas TA, Thompson H, *et al.* Phenylbutazone toxicosis in equidae: a biochemical and pathophysiologic study. *Am J Vet Res* 1981; 42: 1754-1759. <http://avmajournals.avma.org/loi/ajvr>
28. Tomlinson J, Blikslager A. Role of nonsteroidal anti-inflammatory drugs in gastrointestinal tract injury and repair. *J Am Vet Med Assoc* 2003; 222(7): 946-951. <http://avmajournals.avma.org/doi/abs/10.2460/javma.2003.222.946>