

# Infección diseminada por *Fusarium* spp. en un paciente con anemia aplásica

*Disseminated infection by Fusarium spp. in a patient with aplastic anemia.*

Carolina Giraldo<sup>1</sup>, Margarita María Velásquez<sup>2,4</sup>, Luis Alfonso Correa<sup>3,4</sup>

1. Médica, residente de tercer año de Dermatología, Universidad de Antioquia.
2. Médica dermatóloga, Doctor en Ciencias Biomédicas énfasis en Inmunología, Universidad de Antioquia.
3. Médico patólogo, docente de Dermatopatología, Universidad de Antioquia.
4. Grupo de Investigación Dermatológica, GRID, Sección de Dermatología, Facultad de Medicina, Universidad de Antioquia.

## Resumen

La fusariosis diseminada es una infección oportunista producida por el hongo hialino *Fusarium* spp. que se presenta, principalmente, en pacientes con procesos hematológicos malignos, debido a la neutropenia prolongada, con una mortalidad hasta del 76% en las series de casos descritas.

Sus manifestaciones clínicas son variables e incluyen la asociada a dispositivos, la localmente invasiva (en la que se describen las manifestaciones cutáneas) y la fusariosis diseminada. En su diagnóstico se destaca la importancia del estudio histopatológico y del cultivo. El tratamiento generalmente no es efectivo, a no ser que se logre restaurar la inmunidad celular.

Se presenta el caso de un hombre de 46 años con diagnóstico de anemia aplásica de *novo*, con lesiones polimorfas en piel de donde se cultivó *Fusarium* spp. Se revisan los aspectos históricos, epidemiológicos, clínicos, diagnósticos y terapéuticos de la enfermedad.

**PALABRAS CLAVE:** anemia aplásica, *Fusarium* spp., neutropenia febril.

## Summary

Disseminated fusarium is an opportunistic infection by *Fusarium* species, that occurs primarily in patients with hematologic malignancies due to prolonged neutropenia, with a mortality of up to 76% in case series described.

Its clinical manifestations are varied and include associated devices, locally invasive, which describes the cutaneous manifestations and disseminated fusarium. Its diagnosis highlights the importance of histopathologic and culture findings. Treatment is generally not effective unless it restores cellular immunity.

A case of a man of 46 years with de *novo* diagnosis of aplastic anemia is presented, with polymorphous skin lesions and *Fusarium* spp. was cultured from it. We review the historical, epidemiological, clinical, diagnostic and treatment aspects of the disease.

**KEY WORDS:** aplastic anemia, *Fusarium* spp., febrile neutropenia.

## Correspondencia:

Carolina Giraldo  
Email: carolinagiraldos@hotmail.com

Recibido: 13 de mayo de 2010.

Aceptado: 20 de septiembre 2010.

No se reportan conflictos de intereses.

## Introducción

La fusariosis diseminada es una infección oportunista producida por las diferentes especies del hongo hialino *Fusarium* que se presenta, principalmente, en pacientes

con procesos hematológicos malignos con una mortalidad hasta del 76%. Se caracteriza por tener manifestaciones clínicas muy variables y una respuesta tórpida al tratamiento. A continuación se describe el caso de un paciente con dicho cuadro clínico.

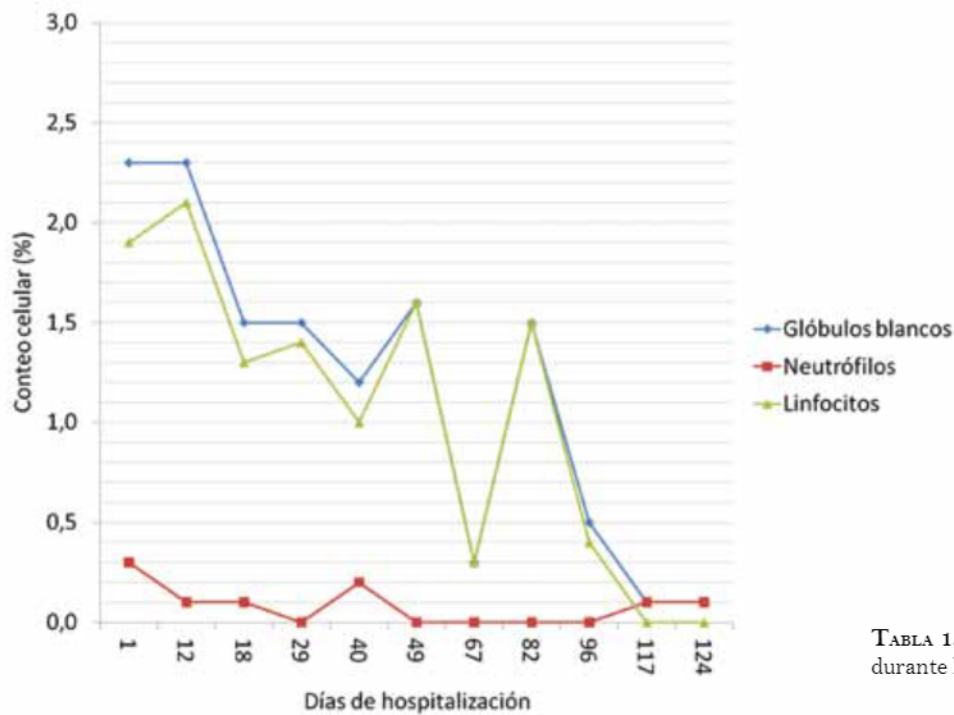


TABLA 1. Perfil hematológico durante la hospitalización

## Reporte de caso

Se trata de un hombre de 46 años, natural y residente en Santa Rosa de Osos (Antioquia), que consultó al Hospital Universitario San Vicente de Paúl en Medellín y a quien se le diagnosticó anemia aplásica *de novo* y neutropenia febril (TABLA 1), por persistencia de fiebre con cifras que oscilaban entre 38°C y 40,5°C durante toda su hospitalización, para lo cual recibió múltiples antibióticos, antimicóticos y antivirales, e ingresó al protocolo de pretrasplante alogénico.

Fue evaluado por el Servicio de Dermatología por un cuadro clínico de un día de evolución de aparición de un nódulo eritematoso con centro blanquecino en la región frontal (FIGURA 1), placa eritematoedematosa indurada con centro ulcerado en la región escapular derecha (FIGURA 2) y nódulo eritematovioláceo con borde descamativo en región hipotenar derecha (FIGURA 3).

Además, por resonancia magnética se demostró una tenosinovitis de los músculos flexores de la mano derecha y, por tomografía de abdomen, una tiflitis neutropénica. Además, los hemocultivos mostraron bacteriemia por *Klebsiella pneumoniae* y *Escherichia coli*, y el coprocultivo, colonización fecal por *Enterococcus gallinarum*.

Posteriormente, se le practicó trasplante alogénico de células hematopoyéticas, para lo cual recibió tratamiento con ciclosporina, ciclofosfamida, globulina antitumoral, filgrastim, metotrexato, alopurinol, danazol y mesna.

Con la impresión diagnóstica de una infección oportu-

tunista, se le tomó una biopsia de piel para tinción con hematoxilina-eosina, en la cual se observaron hifas hialinas en la zona perivascular e intravascular (FIGURA 4), que se confirmaron con la presencia de estructuras micóticas en la tinción de PAS (*Periodic acid-Schiff*) y de plata metenamina (FIGURAS 5 Y 6); además, se hizo cultivo de tejido en el que se aisló *Fusarium* spp., aunque no se pudo identificar dicho microorganismo en sangre periférica.

Para la neutropenia febril había recibido previamente 50 mg intravenosos de caspofungina cada 24 horas; luego del aislamiento del *Fusarium* spp., se adicionó anfotericina B a dosis de 18 a 32 mg intravenosos cada 24 horas y, ante la falla terapéutica, se le adicionó voriconazol, 200 mg intravenosos cada 12 horas. No hubo respuesta de las lesiones en piel, aparecieron otras nuevas y presentó deterioro progresivo, por lo que se decidió cambiar a posaconazol, pero el paciente entró en choque séptico resistente al tratamiento y falleció.

## Discusión

La fusariosis diseminada se describe dentro de las hialohifomicosis, término usado para designar las infecciones causadas por hongos que tienen hifas hialinas tabicadas, como son *Fusarium* spp., *Scedosporium* spp., *Acremonium* spp. y *Paeclomyces* spp.

*Fusarium* spp. es un hifomiceto ubicuo, gracias a su capacidad de crecer en una amplia gama de sustratos y a sus mecanismos eficientes para la dispersión; además,

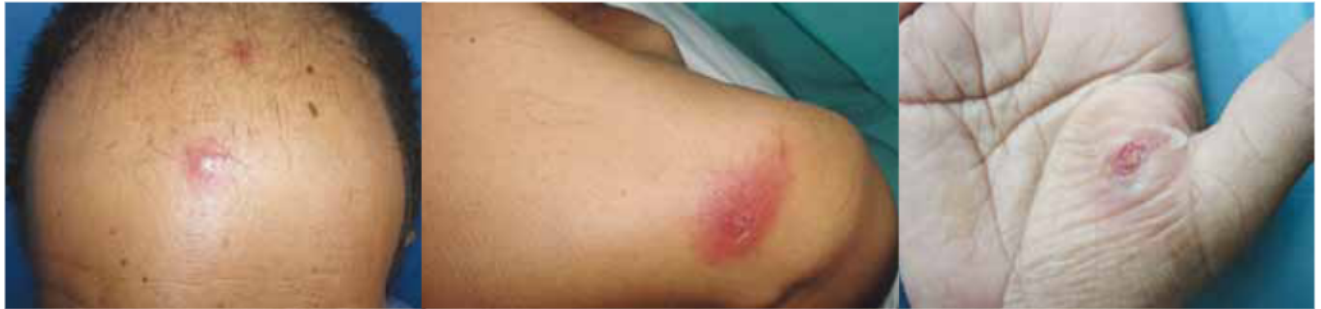

FIGURA 1. Nódulo eritematoso con centro blanquecino, de 1 cm de diámetro en la frente.

FIGURA 2. Placa eritemato-edematosa con centro costroso en la región escapular derecha.

FIGURA 3. Nódulo eritemato-violáceo con borde con descamación en la región hipotenar derecha.

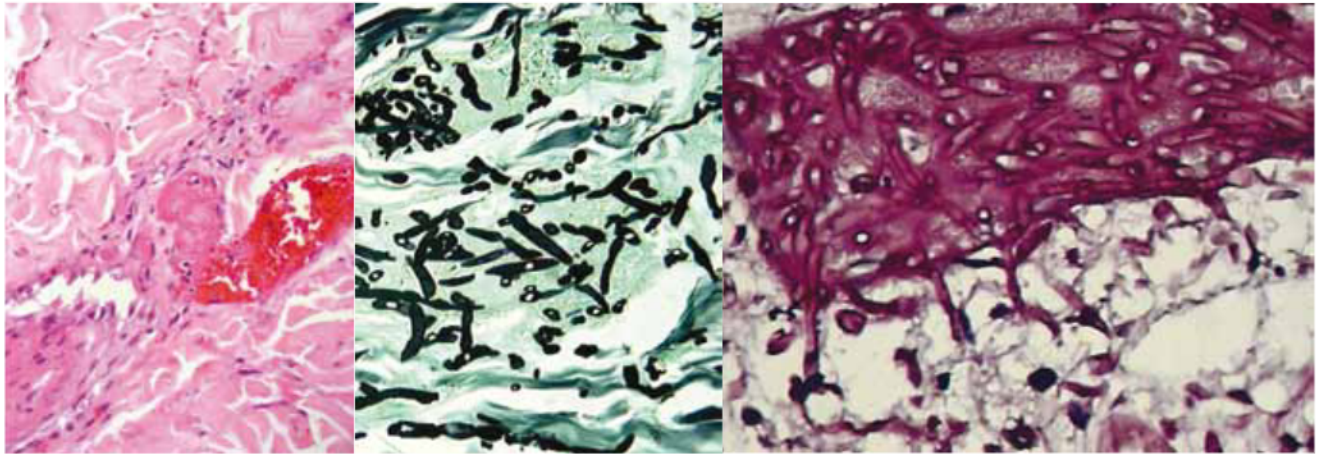


FIGURA 4. Hifas hialinas tabicadas que obliteran la luz de los vasos. Hematoxilina eosina, 40X.

FIGURA 5. Hifas tabicadas dicotómicas. Plata metenamina, 10X.

FIGURA 6. Hifas hialinas tabicadas. Periodic acid-Schiff, PAS, 10X.

se considera saprófito y patógeno ocasional para plantas, animales y humanos, produciendo infecciones o micotoxicosis. Se han identificado más de 50 especies de *Fusarium*, incluyendo patógenos vegetales y animales; las especies más frecuentes causantes de enfermedad en humanos son *F. solani*, *F. oxysporum* y *F. moniliforme*, las cuales son difíciles de diferenciar en cultivo sólo por su presentación morfológica, consistente en hifas hialinas tabicadas, macroconidias y mesoconidias en forma de medialuna con algunos tabiques transversales, por lo que se pueden requerir estudios moleculares para su identificación<sup>1-3</sup>.

## Epidemiología

El primer caso de fusariosis diseminada fue descrito en 1973 por Cho *et al.*<sup>4</sup> en una niña con leucemia linfocítica aguda y, posteriormente, en 1994, Martino *et al.* describieron una serie de 81 pacientes con compromiso inmunitario<sup>5</sup> e identificaron *F. solani* en 20 casos, *F. oxysporum* en 10 casos y *F. moniliforme* en 9 casos. Actualmente, se describe una incidencia

de hasta 5,97 casos por cada 1.000 pacientes con trasplante de médula ósea<sup>6</sup> y hasta el 85% de los pacientes con fusariosis diseminada presenta lesiones en piel. Se ha recopilado una serie de factores de riesgo para desarrollar fusariosis diseminada, en pacientes con procesos hematológicos malignos, entre los que se incluyen<sup>7-11</sup>:

**Factores relacionados con el trasplante como:** neutropenia prolongada, enfermedad injerto contra huésped, aguda y crónica, depleción de las células T, infección por citomegalovirus y enfermedad venooclusiva del hígado.

**Factores relacionados con el paciente como:** edad, tipo de enfermedad hematológica, infección fúngica previa, sobrecarga de hierro, bacteriemia, uso de catéter venoso central y enfermedades concomitantes como infección por el virus de la inmunodeficiencia humana (VIH), infección por virus de Epstein-Barr, tumor sólido, quemaduras, úlceras por insuficiencia venosa, heridas quirúrgicas o picaduras de insecto.

**Factores relacionados con el ambiente como:** clima, estaciones, colonización previa por microorganismos y



ausencia de filtros de alta eficacia en las habitaciones de los pacientes neutropénicos.

**Factores relacionados con el uso de fármacos, como son:** antibióticos de amplio espectro, corticosteroides, quimioterapia, inmunosupresión relacionada con la prevención de la enfermedad injerto contra huésped, medicamentos utilizados para la profilaxis antifúngica como los triazoles y la anfotericina B y, por último, fármacos relacionados con la reconstitución inmunitaria como el factor estimulante de colonias de granulocitos-macrófagos.

## Fisiopatología

Desde el punto de vista fisiopatológico, *Fusarium* spp. puede causar enfermedad oportunista localizada o generalizada en el humano, así como intoxicación por la ingestión de micotoxinas. Tiene como puertas de entrada la piel, las uñas, la vía aérea, el sistema gastrointestinal o los ojos y, como en toda infección, la gravedad y su curso dependen del número de microorganismos y de la profundidad de la penetración, sumado a la respuesta inmunitaria del individuo<sup>2</sup>.

La inoculación, generalmente, es por trauma con material vegetal pero, también, se puede adquirir por soluciones oftálmicas o de lentes de contacto contaminados con el moho, por su inhalación por vía respiratoria, por su ingestión o por colonización de heridas en la piel, como sitios de inserción de catéteres, quemaduras, heridas quirúrgicas o úlceras. Cuando el huésped tiene una respuesta inmunitaria defectuosa, como en los pacientes con enfermedad hematológica subyacente, la reacción inflamatoria en el sitio inicial de la infección es limitada; el hongo crece y se disemina, lo que lleva a la formación de lesiones granulomatosas y a que el moho alcance la luz de los vasos sanguíneos y produzca émbolos sépticos con necrosis de tejidos y formación de abscesos<sup>2,12</sup>.

Aunque existe poca información disponible sobre los mecanismos de defensa del huésped contra las especies de *Fusarium*, el mecanismo de invasión es similar al de la aspergilosis diseminada y los factores de riesgo, ya descritos, son igualmente compartidos. La importancia de la inmunidad en la patogenia de la fusariosis es apoyada por estudios experimentales *in vitro* e *in vivo*, por la presentación más común en los pacientes inmunocomprometidos y por la fuerte correlación entre la reconstitución inmunológica y la recuperación clínica.

La inmunidad innata juega un papel importante en la defensa contra las infecciones por hongos, ya que los macrófagos y los neutrófilos destruyen las hifas, por medio del interferón gamma (IFN- $\gamma$ ), el factor estimulante de colonia de granulocitos-macrófagos (*Granulocyte-Macrophage Colony-Stimulating Factor*, GM-CSF), la

interleucina-15 (IL-15) y la interleucina-8 (IL-8)<sup>14</sup>. Más recientemente se ha planteado el papel de los receptores de tipo *toll-like* en el reconocimiento inmunológico innato de los hongos, aunque el receptor para *Fusarium* spp. aún no ha sido identificado<sup>15</sup>. La importancia de la inmunidad adquirida de tipo celular contra *Fusarium* spp. se ilustra por la aparición de fusariosis diseminada en pacientes neutropénicos, con trasplante de células madre hematopoyéticas o que reciben múltiples tratamientos para su enfermedad de base<sup>14</sup>.

Además, se ha descrito una serie de factores de virulencia entre las especies de *Fusarium* que les confieren mayor patogenicidad, entre ellas, se incluyen la capacidad de producir micotoxinas, incluidos los tricotecenos, que suprimen la inmunidad humoral y celular, pueden causar también ruptura de tejidos<sup>5</sup> y, por otro lado, tienen la capacidad de adherirse a material protésico y producir proteasas y colagenasas<sup>14</sup>.

## Manifestaciones clínicas

La infección por *Fusarium* spp. se puede presentar de manera local o asociada a dispositivos, localmente invasiva o diseminada. A continuación se describe cada una de ellas.

**Infección local o asociada a dispositivos:** entre las infecciones locales se describen la queratitis y la endoftalmitis, las cuales se presentan con una incidencia que oscila de un mínimo de 8% en India a un máximo de 75% en Tanzania<sup>15</sup>; se asocian a trauma con material vegetal o animal, a cirugía ocular y al uso de lentes de contacto o de soluciones oftálmicas contaminadas con el moho<sup>16</sup> e, igualmente, se presentan en pacientes con una enfermedad corneal subyacente que usen corticosteroides tópicos o antibióticos. Sus manifestaciones clínicas son inespecíficas, pero podrían incluir dolor ocular, inyección conjuntival y secreción; el diagnóstico requiere del cultivo de la secreción o del tejido para aislar el microorganismo<sup>17</sup>.

Por otro lado, la peritonitis fúngica asociada al catéter para diálisis peritoneal continua ambulatoria, se ha descrito desde 1981, cuando McNelly *et al.* reportaron dos casos<sup>18</sup> caracterizados por dolor abdominal, fiebre y líquido turbio de la diálisis. El diagnóstico se confirmó al aislar el moho en el líquido de la diálisis y el tratamiento incluyó retirar el catéter, teniendo en cuenta la afinidad de *Fusarium* spp. por los cuerpos extraños o intravasculares, y la administración concomitante de antifúngicos de amplio espectro como la anfotericina B<sup>17,19</sup>.

Finalmente, la fungemia asociada a la colonización de un catéter venoso central, ha sido reportada en varias series de casos<sup>20,21</sup>, lo que está en relación con la afinidad del moho por dichos dispositivos. El éxito y el buen pronóstico de esta entidad dependen de la sospecha clínica, ya que al cultivar la punta del catéter se puede aislar el moho y,

al retirar el dispositivo y adicionar terapia antimicótica efectiva, hay resolución de la fungemia<sup>17</sup>.

**Infección localmente invasiva:** en este tipo se debe tener en cuenta la sinusitis, la neumonía y las lesiones en piel.

La sinusitis en pacientes competentes inmunitariamente se puede presentar como alérgica o crónica y, en los que tienen compromiso inmunitario, como una sinusitis invasiva e, incluso, ser la puerta de entrada para una fusariosis diseminada<sup>17</sup>. Se presenta hasta en 20% de los pacientes con cualquier tipo de compromiso inmunitario en comparación con 6% de aquéllos sin alteración inmunológica y hasta en 22% de los que padecen procesos hematológicos malignos. Se manifiesta con síntomas indistinguibles de la aspergilosis, como son obstrucción, cefalea y rinorrea, y otros más graves, como la necrosis del paladar y la celulitis periorbitaria y paranasal<sup>22-24</sup>.

El compromiso pulmonar, dado por la neumonía, es común en la fusariosis diseminada. En una serie de 84 pacientes con fusariosis y enfermedad hematológica subyacente, los infiltrados pulmonares estuvieron presentes en el 54% de los casos y se presumía que estaban asociados a la infección fúngica descrita.

Se presenta hasta en 42% de los pacientes con algún tipo de compromiso inmunitario a diferencia de en 16% de aquellos sin alteración inmunológica. Se manifiesta con síntomas como tos seca, dolor pleurítico y disnea, con hallazgos radiológicos inespecíficos, como infiltrados intersticiales y alveolares, nódulos y cavidades.

Los métodos diagnósticos y su porcentaje de efectividad incluyen: la autopsia (63%), seguido de esputo (17%), aspirado bronquial (8%), biopsia de pulmón (7%), y el lavado broncoalveolar (5%)<sup>1,17,25</sup>. Entre las manifestaciones localmente invasivas encontramos las lesiones en piel, caracterizadas por su compromiso localizado o generalizado, así como lesiones unguales.

*Fusarium* spp. como agente causal de onicomicosis alcanza una prevalencia del 13,8%, según un estudio realizado por la Corporación para Investigaciones Biológicas de Medellín, entre los años de 1994 y 2003<sup>26</sup>; las especies de *F. solani* y *F. oxysporum* fueron las más identificadas y pueden presentar manifestaciones clínicas variables, como la onicomicosis subungular proximal, distal y lateral, al igual que la blanca superficial<sup>27-29</sup>. Según varios autores, la presencia de una onicomicosis subungular proximal asociada a una paroniquia aguda o subaguda, en un paciente inmunosuprimido, debe hacer sospechar que su agente causal sea *Fusarium* spp., lo cual puede convertirse en una puerta de entrada para una infección diseminada en este tipo de enfermos<sup>27,30,31</sup>. Las manifestaciones en piel de la infección por *Fusarium* spp. son variables, se presentan hasta en 70% a 80% de los casos de fusariosis diseminada; generalmente, hay historia de trauma previo o diseminación desde otro órgano

identificado. Se presenta fiebre asociada a mialgias y en piel, con aparición de lesiones polimorfas y poco específicas, las cuales se localizan en tronco y extremidades, aunque también se pueden encontrar en cara, cuero cabelludo, palmas y plantas<sup>27,32</sup>.

Clínicamente, se manifiesta como máculas eritematosas redondeadas difusas de 1 cm de diámetro, aproximadamente, que pueden evolucionar a pápulas o nódulos dolorosos eritemato-violáceos de 0,5 a 2 cm de diámetro<sup>33</sup> y a lesiones más extensas, de tipo celulitis, que se pueden ulcerar y tomar un aspecto denominado como pioderma o ectima gangrenoso. Se han descrito algunas manifestaciones atípicas, como los nódulos subcutáneos, lesiones de tipo granuloma anular o granuloma facial o lesiones en diana<sup>27,32,34</sup>. Además, se ha encontrado que los pacientes con lesiones diseminadas en piel, tienen una tasa de mortalidad mayor (76%) en comparación con aquellos con lesiones localizadas (43%)<sup>1</sup>.

El diagnóstico requiere de la biopsia de piel, con tinciones de rutina y específicas para hongos y cultivo de tejidos, en las cuales se evidencian hifas hialinas tabicadas, macroconidias y mesoconidias en forma de medallona con algunos tabiques transversales del moho y las colonias típicas del mismo en el cultivo<sup>27,32</sup>.

**Infección diseminada:** la fusariosis diseminada se define como el compromiso por la infección fúngica de dos o más órganos no adyacentes. Es la forma clínica más frecuente y difícil de tratar en los pacientes con compromiso inmunitario, ya que representa, aproximadamente, el 70% de los casos de fusariosis en esta población. Los pacientes con riesgo de fusariosis diseminada incluyen aquéllos con leucemia aguda y prolongada con profunda neutropenia y los sometidos a trasplante hematopoyético. El patrón más frecuente de la enfermedad diseminada es una combinación de las lesiones cutáneas (76%) y cultivos de sangre positivos, con la afectación en otros sitios o sin ella, aunque en ciertos casos éstos pueden estar comprometidos, como son: pulmón en 54%, senos paranasales en 31% y riñón en 30%.

La presentación clínica típica es la de un paciente con neutropenia prolongada (mayor de 10 días) y profunda (menor de 100/mm<sup>3</sup>) que está con fiebre persistente y desarrolla lesiones difusas en la piel, con un cultivo de sangre positivo para un moho. Como era de esperarse, la tasa de mortalidad es en la enfermedad diseminada (76%) en comparación con los pacientes con lesiones en piel localizadas (34%); esta asociación se mantiene estadísticamente significativa, incluso después de controlar la presencia de neutropenia y la enfermedad subyacente<sup>1,14,16,35,36</sup>.

## Diagnóstico

El diagnóstico depende de la forma clínica de la enfermedad. Los métodos diagnósticos que se han utilizado



para la identificación de *Fusarium* spp. incluyen:

**Examen directo:** a partir de preparaciones en fresco de las secreciones, macerados de tejido o tomas de cultivo, se tiñe con hidróxido de potasio y se observan las hifas hialinas, tabicadas, ramificadas que semejan las de *Aspergillus* spp., *Paecilomyces* spp. o *Scedosporium* spp.<sup>2</sup>.

**Cultivo para hongos:** se evidencian colonias de crecimiento rápido, cuyo color depende de la especie y del medio de cultivo, pudiendo ser blanquecino, crema, anaranjado, rosa, rojizo o púrpura. El micelio aéreo suele ser abundante y de aspecto algodonoso. La velocidad de crecimiento, la morfología y la pigmentación de la colonia, son datos importantes para la identificación<sup>2,3</sup>.

**Estudio histopatológico:** se evidencia la presencia de hifas hialinas dicótomas y en ángulo recto, con predilección por las estructuras vasculares, con la posibilidad de producir oclusión, infarto y necrosis del tejido. Además, se pueden realizar tinciones especiales como PAS y plata metenamina, que confirman la presencia de estructuras micóticas<sup>2,37,38</sup>.

**Hemocultivos:** producen resultados positivos que oscilan entre 50% y 70%, gracias al tropismo vascular del moho, a diferencia de *Aspergillus* spp., el cual se detecta en menos del 50% de los pacientes<sup>27,39</sup>.

**Pruebas serológicas:** se identifica elevación de anticuerpos contra *Fusarium* spp. en cortes de tejido de pacientes inmunocompetentes<sup>27, 40</sup>.

**Detección de ácidos nucleicos:** tienen utilidad clínica, epidemiológica y en investigación, para identificar las especies y diferenciar los subtipos del hongo<sup>2,41,42</sup>.

## Tratamiento

El tratamiento de la fusariosis diseminada incluye medidas generales y específicas. Con respecto a las primeras, se recomienda que, a todo paciente con un proceso hematológico maligno que vaya a recibir quimioterapia o a quien se le vaya a practicar un trasplante hematopoyético, se le practique un examen exhaustivo de la piel y de las uñas, con el fin de descartar o tratar algún foco potencial de infección, ya que la profilaxis para *Fusarium* spp. no es efectiva y la respuesta a los antimicóticos es pobre, teniendo en cuenta que su resolución depende de la recuperación de la mielosupresión<sup>1,14</sup>.

Con respecto a la infección localizada, de tipo queratitis, generalmente el tratamiento de elección es la natamicina tópica<sup>15</sup>. Más recientemente, se ha informado el éxito del tratamiento con voriconazol tópico y oral<sup>43</sup>. Las lesiones localizadas de la piel en los pacientes con compromiso inmunitario merecen especial atención, ya que pueden ser la fuente de difusión. Su tratamiento incluye desbridamiento local y uso de agentes antifúngicos tópicos, como natamicina o anfotericina B, antes

de iniciar la terapia inmunosupresora. En la infección localmente invasiva y la diseminada, se debe tener en cuenta la sensibilidad al antifúngico, ya que *Fusarium* spp. muestra un perfil típico de relativa resistencia a la mayoría de los agentes antifúngicos; sin embargo, las diferentes especies pueden tener diferentes patrones de sensibilidad, de ahí la importancia de su clasificación; por ejemplo, *F. solani* y *F. moniliforme* (también llamado *F. verticilloides*) usualmente son resistentes a los azoles; por el contrario, *F. oxysporum* puede ser sensible al voriconazol y al posaconazol<sup>14</sup>, de ahí el uso de estos imidazólicos y de la anfotericina B para el tratamiento de las fusariosis diseminadas<sup>27,44-46</sup>.

También se ha utilizado la combinación de terapias, las cuales incluyen: caspofungina más anfotericina B, anfotericina B más voriconazol, anfotericina B y terbinafina y voriconazol más terbinafina, pero los datos clínicos no son suficientes y el potencial de sesgo de publicación no permiten hacer recomendaciones sólidas<sup>14</sup>.

Por otro lado, se recomiendan terapias adyuvantes, con las cuales no se ha demostrado mayor efectividad, pero se piensa que pueden ayudar a pacientes con mal pronóstico; éstas incluyen la reducción quirúrgica de los tejidos infectados, la eliminación de catéteres venosos, la transfusión de granulocitos y el uso de factores estimulantes de colonias de granulocitos-macrófagos y de IFN- $\gamma$ <sup>14,49-52</sup>.

El control de la terapia se hace mediante criterios clínicos, como la desaparición de la fiebre y de los síntomas atribuidos a la infección, y la resolución de la fungemia y de las alteraciones radiológicas. En los pacientes con sinusitis por *Fusarium* spp., la endoscopia nasal se debe repetir a fin de verificar que no se desarrollen nuevas lesiones necróticas y, en los pacientes con neumonía por *Fusarium* spp., la interpretación de las imágenes radiológicas puede ser problemático, ya que se evidencian lesiones residuales en los pulmones<sup>14</sup>.

## Pronóstico

El pronóstico de la fusariosis en el paciente inmunosuprimido está directamente relacionado con su estado inmunológico, con una tasa de mortalidad tan alta como del 76% en casos de inmunodeficiencia persistente o procesos hematológicos malignos. Un análisis de 84 pacientes con enfermedades hematológicas reveló la supervivencia de 30 y 90 días después del diagnóstico en 50% y 21% de ellos, respectivamente<sup>53</sup>. En este estudio se hizo un análisis multivariado de los factores de mal pronóstico y se encontró que la neutropenia persistente y la terapia con corticosteroides recientes eran los principales, con una supervivencia de 0% para los pacientes con ambos factores de riesgo, de 4% para aquéllos con

neutropenia persistente, de 30% para los que recibían corticosteroides y de 67% para los que no presentaban ninguno de estos factores de riesgo<sup>58</sup>.

## Prevención

Debido al mal pronóstico asociado con la fusariosis y la sensibilidad limitada de *Fusarium* spp. a los agentes antifúngicos, la prevención de la infección sigue siendo la piedra angular del manejo. En los pacientes con inmunodepresión grave, se deben hacer todos los esfuerzos para evitar su exposición al moho, mediante la utilización de filtros HEPA (*High Efficiency Particulate Arresting*) con presión positiva en la habitación y evitando el contacto con depósitos de *Fusarium* spp. tales como el agua del grifo. Además, se debe ser cauteloso en la inducción de la inmunosupresión en pacientes con historia previa de infección por *Fusarium* spp. y, en lo posible, acortar la duración de la neutropenia o usar factores estimulantes de colonias de granulocitos macrófagos. Igualmente, se recomienda que, ante una infección identificada por *Fusarium* spp., se realicen pruebas de sensibilidad antifúngica o, incluso, se instaure profilaxis con un agente activo<sup>1,14</sup>.

## Conclusión

En conclusión, presentamos el caso de un paciente con diagnóstico de novo de una anemia aplásica, con lesiones polimorfas en piel que permitieron hacer el diagnóstico clínico, de laboratorio e histopatológico de una fusariosis diseminada, que no respondió al tratamiento instaurado (trasplante alogénico de células hematopoyéticas) ni a la administración concomitante de anfotericina B junto con voriconazol, y falleció por un choque séptico resistente al tratamiento. El caso clínico concuerda con los descritos previamente en la literatura y que corroboran la alta mortalidad de dichos pacientes.

## Referencias

- Nucci M, Anaissie E. Cutaneous infection by *Fusarium* species in healthy and immunocompromised hosts: implications for diagnosis and management. *Clin Infect Dis*. 2002;35:909-20.
- Franco L. *Fusarium* spp. En: Restrepo A, Robledo J, Leiderman W. E, Restrepo M, Botero D, Bedoya V, editores. Enfermedades infecciosas. Sexta edición. Medellín: Corporación para Investigaciones Biológicas; 2003. p. 696-9.
- Nelson PE, Dignani MC, Anaissie EJ. Taxonomy, biology, and clinical aspects of *Fusarium* species. *Clin Microbiol Rev*. 1994;7:479-504.
- Cho CT, Vats TS, Lowman JT, Brandsberg JW, Tosh FE. *Fusarium solani* infection during treatment for acute leukemia. *J Pediatr*. 1973;83:1028-31.
- Martino P, Gastaldi R, Raccach R, Girmenia C. Clinical patterns of *Fusarium* infections in immunocompromised patients. *J Infect*. 1994;28(Suppl.1):7-15.
- Naggie S, Perfect JR. Molds: Hyalohyphomycosis, phaeohyphomycosis, and zygomycosis. *Clin Chest Med*. 2009;30:337-53.
- De La Rosa GR, Champlin RE, Kontoyiannis DP. Risk factors for the development of invasive fungal infections in allogeneic blood and marrow transplant recipients. *Transpl Infect Dis*. 2002;4:3-9.
- Girmenia C, Pagano L, Corvatta L, Mele L, del Favero A, Martino P. The epidemiology of fusariosis in patients with haematological diseases. *Gimema Infection Programme. Br J Haematol*. 2000;111:272-6.
- Flowers ME, Kansu E, Sullivan KM. Pathophysiology and treatment of graft-versus-host disease. *Hematol Oncol Clin North Am*. 1999;13:1091-112.
- Jantunen E, Ruutu P, Niskanen L, Volin L, Parkkali T, Koukila-Kähkölä P, et al. Incidence and risk factors for invasive fungal infections in allogeneic BMT recipients. *Bone Marrow Transplant*. 1997;19:801-8.
- Goodman JL, Winston DJ, Greenfield RA, Chandrasekar PH, Fox B, Kaizer H, et al. A controlled trial of fluconazole to prevent fungal infections in patients undergoing bone marrow transplantation. *N Engl J Med*. 1992;326:845-51.
- Hospenthal DR. Uncommon fungi. En: Mandell GL, Bennett JE, Dolin R, editors. Principles and Practice of Infectious Diseases. Sixth edition. Philadelphia: Churchill Livingstone; 2005. p. 3068-79.
- Romani L. Immunity to fungal infections. *Nat Rev Immunol*. 2004;4:1-23.
- Nucci M, Anaissie E. *Fusarium* infections in immunocompromised patients. *Clin Microbiol Rev*. 2007;20:695-704.
- Dóczi I, Gyetvai T, Kredics L, Nagy E. Involvement of *Fusarium* spp. in fungal keratitis. *Clin Microbiol Infect*. 2004;10:773-6.
- Tiribelli M, Zaja F, Fili C, Michelutti T, Prosdocimo S, Candoni A et al. Endogenous endophthalmitis following disseminated fungemia due to *Fusarium solani* in a patient with acute myeloid leukemia. *Eur J Haematol*. 2002;68:314-7.
- Nucci M, Anaissie E. Emerging fungi. *Infect Dis Clin North Am*. 2006;20:563-79.
- McNeely DJ, Vas SI, Dombros N, Oreopoulos DG. *Fusarium* peritonitis: an uncommon complication of continuous ambulatory peritoneal dialysis. *Perit Dial Bull*. 1981;1:94-6.
- Flynn JT, Meislich D, Kaiser BA, Polinsky MS, Baluarte HJ. *Fusarium* peritonitis in a child on peritoneal dialysis: Case report and review of the literature. *Perit Dial Int*. 1996;16:52-7.
- Velasco E, Martins CA, Nucci M. Successful treatment of catheter-related fusarial infection in immunocompromised children. *Eur J Clin Microbiol Infect Dis*. 1995;14:697-9.
- Raad I, Hachem R. Treatment of central venous catheter-related fungemia due to *Fusarium oxysporum*. *Clin Infect Dis*. 1995;20:709-11.
- Wickern GM. *Fusarium* allergic fungal sinusitis. *J Allergy Clin Immunol*. 1993;92:624-5.



23. Musa MO, Al Eisa A, Halim M, Sahovic E, Gyger M, Chaudhri N, et al. The spectrum of *Fusarium* infection in immunocompromised patients with haematological malignancies and in non-immunocompromised patients: A single institution experience over 10 years. *Br J Haematol*. 2000;108:544-8.
24. Pino Rivero V, Trinidad Ruiz G, Keituqwa Yáñez T, Marcos García M, Pardo Romero G, González Palomino A, et al. Maxillary sinusitis by *Fusarium* sp. Report of a case and literature review. *An Otorrinolaringol Ibero Am*. 2004;31:341-7.
25. Saubolle MA. Fungal pneumonias. *Semin Respir Infect*. 2000;15:162-77.
26. Zuluaga A, De Bedout C, Tabares A, Cano LE, Restrepo A, Arango M, et al. Comportamiento de los agentes etiológicos de las onicomicosis en un laboratorio de micología de referencia (Medellín 1994-2003). *Med Cutan Iber Lat Am*. 2005;33:251-6.
27. Gupta AK, Baran R, Summerbell RC. *Fusarium* infections of the skin. *Curr Opin Infect Dis*. 2000;13:121-8.
28. Calado NB, Sousa F Jr, Gomes NO, Cardoso FR, Zaror LC, Milan EP. *Fusarium* nail and skin infection: a report of eight cases from Natal, Brazil. *Mycopathologia*. 2006;161:27-31.
29. Castro López N, Casas C, Sopo L, Rojas A, Del Portillo P, Cepero de García MC, Restrepo S. *Fusarium* species detected in onychomycosis in Colombia. *Mycoses*. 2008;52:350-6.
30. Mallo-García S, Coto-Segura P, Santos-Juanes-Jiménez J. Proximal white subungual onychomycosis due to *Fusarium* species. *Actas Dermosifiliogr*. 2008;99:742-3.
31. Arrese JE, Piérard-Franchimont C, Piérard GE. Fatal hyalohyphomycosis following *Fusarium* onychomycosis in an immunocompromised patient. *Am J Dermatopathol*. 1996;18:196-8.
32. Bodey GP, Boktour M, Mays S, Duvic M, Kontoyiannis D, Hachem R, Raad I. Skin lesions associated with *Fusarium* infection. *J Am Acad Dermatol*. 2002;47:659-66.
33. Zhang CZ, Fung MA, Eisen DB. Disseminated fusariosis presenting as panniculitis-like lesions on the legs of a neutropenic girl with acute lymphoblastic leukemia. *Dermatol Online J*. 2009;15:5.
34. Hamaki T, Kami M, Kishi A, Kusumi E, Kishi Y, Iwata H et al. Vesicles as initial skin manifestation of disseminated fusariosis after non-myeloablative stem cell transplantation. *Leuk Lymphoma*. 2004;45:631-3.
35. Segal BH, Walsh TJ, Liu JM, Wilson JD, Kwon-Chung KJ. Invasive infection with *Fusarium chlamydosporum* in a patient with aplastic anemia. *J Clin Microbiol*. 1998;36:1772-6.
36. Valdez JM, Scheinberg P, Young NS, Walsh TJ. Infections in patients with aplastic anemia. *Semin Hematol*. 2009;46:269-76.
37. Liu K, Howell DN, Perfect JR, Schell WA. Morphologic criteria for the preliminary identification of *Fusarium*, *Paecilomyces*, and *Acremonium* species by histopathology. *Am J Clin Pathol*. 1998;109:45-54.
38. Kobayashi K, Hayama M, Hotchi M. The application of immunoperoxidase staining for the detection of causative fungi in tissue specimens of mycosis. *Mycopathologia*. 1988;102:107-13.
39. Hue FX, Huerre M, Rouffault MA, de Bievre C. Specific detection of *Fusarium* species in blood and tissues by a PCR technique. *J Clin Microbiol*. 1999;37:2434-8.
40. Moskowicz LB, Ganjei P, Ziegels-Weissman J, Cleary TJ, Penneys NS, Nadji M. Immunohistologic identification of fungi in systemic and cutaneous mycoses I. *Arch Pathol Lab Med*. 1986;110:433-6.
41. Ahmad S, Khan ZU, Theyyathel AM. Development of a nested PCR assay for the detection of *Fusarium solani* DNA and its evaluation in the diagnosis of invasive fusariosis using an experimental mouse model. *Mycoses*. 2010;53:40-7.
42. Healy M, Reece K, Walton D, Huong J, Frye S, Raad II, et al. Use of the Diversi Lab System for species and strain differentiation of *Fusarium* species isolates. *J Clin Microbiol*. 2005;43:5278-80.
43. Bunya VY, Hammersmith KM, Rapuano CJ, Ayres BD, Cohen EJ. Topical and oral voriconazole in the treatment of fungal keratitis. *Am J Ophthalmol*. 2007; 143:151-3.
44. Ho DY, Lee JD, Rosso F, Montoya JG. Treating disseminated fusariosis: amphotericin B, voriconazole or both? *Mycoses*. 2007;50:227-31.
45. Dignani MC, Anaissie E. Human fusariosis. *Clin Microbiol Infect*. 2004; 10 (Suppl.1):67-75.
46. Guimerá-Martín-Neda F, García-Bustínduy M, Noda-Cabrera A, Sánchez-González R, Montelongo RG. Cutaneous infection by *Fusarium*: successful treatment with oral voriconazole. *Br J Dermatol*. 2004;150:777-8.
47. Consigny S, Dhedin N, Detry A, Choquet S, Leblond V, Chosidow O. Successful voriconazole treatment of disseminated fusarium infection in an immunocompromised patient. *Clin Infect Dis*. 2003;37:311-3.
48. Stanzani M, Vianelli N, Bandini G, Paolini S, Arpinati M, Bonifazi F, et al. Successful treatment of disseminated fusariosis after allogeneic hematopoietic stem cell transplantation with the combination of voriconazole and liposomal amphotericin B. *J Infect*. 2006;53:243-6.
49. Muñoz P, Guinea J, Bouza E. Treatment options in emerging mold infections. *Curr Infect Dis Rep*. 2008;10:473-9.
50. Girmenia C, Iori AP, Boecklin F, Torosantucci A, Chiani P, De Fabritiis P, et al. *Fusarium* infections in patients with severe aplastic anemia: review and implications for management. *Haematologica*. 1999;84:114-8.
51. Raad II, Hachem RY, Herbrecht R, Graybill JR, Hare R, Corcoran G, et al. Posaconazole as salvage treatment for invasive fusariosis in patients with underlying hematologic malignancy and other conditions. *Clin Infect Dis*. 2006;42:1398-403.
52. Hennequin C, Benkerrou M, Gaillard JL, Blanche S, Fraïtag S. Role of granulocyte colony-stimulating factor in the management of infection with *Fusarium oxysporum* in a neutropenic child. *Clin Infect Dis*. 1994;18:490-1.
53. Nucci M, Anaissie EJ, Queiroz-Telles F, Martins CA, Trabasso P, Solza C, et al. Outcome predictors of 84 patients with hematologic malignancies and *Fusarium* infection. *Cancer*. 2003; 98:315-9.