

Omalizumab en dermatología

Omalizumab in Dermatology

Victoria Lucía Dávila¹, Margarita María Velásquez²

1. Médica, Universidad Pontificia Bolivariana, Clínica Cardiovid, Medellín, Colombia
2. Dermatóloga y doctora en Ciencias Básicas Biomédicas, énfasis en Inmunología; profesora, Sección de Dermatología, Centro de Investigaciones Dermatológicas CIDERM, Facultad de Medicina, Universidad de Antioquia, Medellín, Colombia

RESUMEN

El omalizumab es un anticuerpo monoclonal 'humanizado' que se une selectivamente a IgE libre, inhibiendo su unión a los receptores, tanto el de alta afinidad (FcεRI) en la superficie de mastocitos y basófilos, como el de baja afinidad (FcεRII). Actualmente, se encuentra aprobado por la *Food and Drug Administration* (FDA) para el tratamiento del asma grave no controlada; sin embargo, existen otras enfermedades en las cuales se ha demostrado su efectividad. Condiciones dermatológicas como la urticaria crónica, la dermatitis atópica, la mastocitosis cutánea y el penfigoide ampoloso, son algunas de ellas. Esta revisión se enfoca en documentar los hallazgos sobre el uso del omalizumab en el tratamiento y control de enfermedades cutáneas.

PALABRAS CLAVE: omalizumab, urticaria crónica, dermatitis atópica, penfigoide ampoloso, mastocitosis cutánea.

SUMMARY

Omalizumab is a monoclonal humanized antibody which selectively binds to the free IgE avoiding its binding to both the high affinity receptor (FcεRI) on the surface of mast cells and basophils, and the low affinity receptor (FcεRII). It is currently approved by the Food and Drug Administration (FDA) for the treatment of severe non controlled asthma. Its effectiveness has also been demonstrated in dermatological diseases, such as: chronic urticaria, atopic dermatitis, cutaneous mastocytosis and bullous pemphigoid. This review focuses on the report of the existent evidence in the literature about the effect of omalizumab in treating and controlling cutaneous diseases.

KEY WORDS: Omalizumab, chronic urticaria, atopic dermatitis, bullous pemphigoid, cutaneous mastocytosis.

Correspondencia:

Margarita María Velásquez

Email:

mmvelasquez@yahoo.com

Recibido: 18 de enero de 2014.

Aceptado: 2 de febrero de 2014.

Conflictos de interés:

Margarita María Velásquez ha participado como consultora o conferencista para los laboratorios Abbott, Abbvie, Frosst, Merk Sharp & Dohme, Novartis y Pfizer.

INTRODUCCIÓN

La inmunoglobulina E (IgE) es un anticuerpo fundamental en la fisiopatología de las condiciones alérgicas. La IgE es producida por los linfocitos B en respuesta a una exposición inicial a un alérgeno; esta IgE se une a sus receptores y, durante una segunda exposición al

alérgeno, éste es reconocido por la IgE unida a sus receptores, causa un entrecruzamiento entre los complejos alérgeno-IgE-receptor, e induce la degranulación de la célula y, con ella, la secreción de histamina, leucotrienos, prostaglandinas y citocinas, entre otros mediadores, lo que finalmente resulta en las manifestaciones de las reacciones de hipersensibilidad de tipo I¹. Aunque

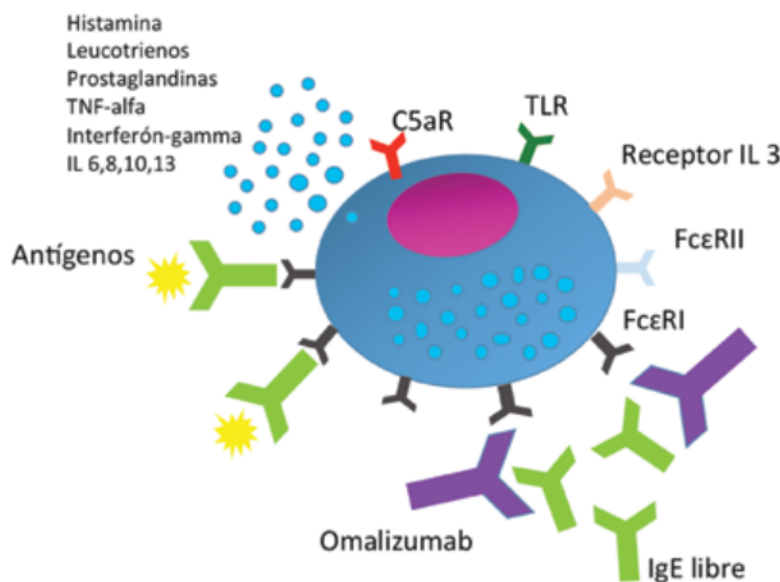


FIGURA 1. Activación del mastocito y mecanismos de acción del omalizumab. El mastocito tiene una gran cantidad de receptores, entre ellos, receptores para el complemento C5a, receptores para interleucinas como la IL-3, TLR, y receptores de gran afinidad para IgE (FcεRI) que, al ser activados, generan una respuesta con la posterior liberación de histamina. El omalizumab se une a la IgE circulante, evitando la interacción entre el FcεRI y la IgE, y por ende, inhibe el entrecruzamiento de los receptores, evitando así la activación del mastocito y su posterior degranulación. En urticaria crónica espontánea, donde los niveles de IgE son normales o ligeramente elevados, se propone que el omalizumab actúe como un agente estabilizador del mastocito, al inducir regulación negativa de la expresión del FcεRI y otros efectos inmunomoduladores en otras células del sistema inmunitario.

la mayor parte de los hallazgos demuestra que la IgE induce la reacción alérgica debido, principalmente, a la unión con el receptor de alta afinidad (FcεRI), existen pocos datos experimentales que también hayan sugerido que la unión de IgE al receptor de baja afinidad (FcεRII), localizado en diversas células como linfocitos B, macrófagos y plaquetas, pudiera tener algún papel.

La primera vez que se planteó la posibilidad de tratar enfermedades mediadas por IgE, fue en 1970, con los experimentos de Kohler y Milstein. Sin embargo, solo hasta 1993 se desarrolló el omalizumab, el cual cambió la historia del tratamiento de varias enfermedades mediadas por la IgE o su receptor².

El omalizumab es un anticuerpo monoclonal ‘humanizado’ que se une selectivamente a IgE libre o intersticial; se une al dominio Cε3 en la porción Fc, muy cerca del sitio de unión de la IgE con los receptores FcεRI en la superficie de mastocitos y basófilos, como el receptor FcεRII. La unión de omalizumab al dominio Cε3 hace que

no se una a la IgE fijada en la superficie celular, lo que minimiza los riesgos de anafilaxia y previene la degranulación celular. Al omalizumab unirse a la IgE libre, induce regulación negativa del receptor FcεRI e incrementa la estabilidad de mastocitos y basófilos. Los mecanismos de la estabilización de mastocitos y basófilos no se conocen completamente y se han relacionado con disminución del balance de proteínas activadoras tirosininasas (Lyn, Syk) frente a las proteínas inhibidoras tirosinafosfatasa SHIP-1 y SHIP-2, en la vía de señalización del receptor de alta afinidad³. También, podría modular otros tipos celulares que expresan receptores de baja afinidad para la IgE, como algunos subtipos de linfocitos B y de células dendríticas^{4,5}, entre las que se destacan las células de Langerhans que también expresan receptores de alta afinidad para la IgE.

El bloqueo de la interacción de la IgE con sus receptores, debido a su unión con el omalizumab, hace que haya una reducción de la IgE libre en el plasma y, a su

ENFERMEDAD	USO	REFERENCIAS
Urticaria crónica	Tratamiento de tercera línea en pacientes que no mejoran con antihistamínicos no sedantes a dosis estándar y después de aumentar su dosis hasta cuatro veces la dosis estándar	1-4,6,18,22-30,53-58
Dermatitis atópica	Tratamiento de la dermatitis atópica grave resistente a otros tratamientos, de especial utilidad en los pacientes que, además, son asmáticos.	1,2,3,8,10,32-38
Penfigoide ampoloso	Tratamiento en pacientes resistentes al tratamiento con esteroides y otros inmunosupresores, y como agente ahorrador de esteroides	40-46
Mastocitosis cutánea	Tratamiento de mastocitosis sistémica y anafilaxis idiopática recurrente en pacientes resistentes a otros medicamentos	3,8,10,47-52

TABLA 1. Uso potencial de omalizumab en condiciones dermatológicas.

URTICARIA CRÓNICA ESPONTÁNEA	URTICARIAS INDUCIBLES
Presencia de habones o angioedema de más de seis semanas de duración, en ausencia de factores desencadenantes externos conocidos	Dermografismo sintomático o urticaria facticia Urticaria por frío Urticaria por presión Urticaria solar Urticaria por calor Angioedema vibratorio Urticaria colinérgica Urticaria de contacto Urticaria acuagénica

TABLA 2. Tipos de urticaria crónica.

vez, una disminución indirecta en el número de receptores FcεRI en células diana⁶. Sin embargo, existen datos clínicos y de laboratorio que sugieren un mecanismo de acción multifactorial, que además, actúa sobre otras dianas celulares en el sistema inmunitario, llevando al control de la activación de mastocitos y basófilos por mecanismos inmunitarios, alérgicos o ambos, modulando su activación y la liberación de histamina, leucotrienos, prostaglandinas y citocinas, entre otros mediadores; por ende, disminuye los síntomas en una amplia gama de enfermedades en dermatología (**FIGURA 1**).

Actualmente, se encuentra aprobado por la *Food and Drug Administration* (FDA) para el tratamiento del asma grave no controlada y la urticaria crónica⁷. Sin embargo, existen otras enfermedades en las cuales se ha demostrado su efectividad, como la rinitis alérgica, la alergia a algunos alimentos –como el maní–, la alergia al látex, la poliposis nasal, la gastroenteritis eosinofílica⁸ y otras enfermedades dermatológicas como la dermatitis atópica, el penfigoide ampoloso y la mastocitosis cutánea, que

están asociadas con la liberación de estos mediadores, ya sean mediados o no por IgE^{9,10}. Diversos investigadores han evaluado si el omalizumab tiene algún efecto sobre estas enfermedades cutáneas, con resultados prometedores (**TABLA 1**).

Esta revisión se enfoca en presentar los hallazgos del papel del omalizumab en el tratamiento y en el control de enfermedades cutáneas.

URTICARIA CRÓNICA

La urticaria crónica puede afectar entre 0,8 y 1,5 % de la población general y hasta a 3 % de los pacientes dermatológicos. Se define como la presencia de habones, angioedema o ambos, de más de seis semanas de duración.

Se clasifica como urticaria espontánea, cuando no hay desencadenantes externos, e inducida, cuando los síntomas son desencadenados por estímulos físicos como la presión, el frío, el calor o la vibración, entre otros (**TABLA 2**). La urticaria crónica espontánea se divide, a

"La urticaria crónica es una enfermedad que afecta notablemente la calidad de vida de los pacientes, su trabajo por días laborales perdidos por incapacidad, su autoimagen, su calidad del sueño e, incluso, su vida social"

su vez, en autoinmunitaria, cuando la prueba de suero o de plasma autólogo es positiva, y en idiopática, en aquellos que tienen estas pruebas negativas. Algunos autores han propuesto el nombre de urticaria autorreactiva a la que se acompaña de prueba positiva de suero o plasma autólogo. Aunque existe controversia, al parecer, la urticaria crónica autoinmunitaria puede tener un curso más prolongado y resistente al tratamiento¹¹⁻¹³.

Del 45 al 50 % de los pacientes con urticaria crónica tienen un componente autoinmunitario, con anticuerpos IgG dirigidos contra la subunidad alfa del receptor FcεRI o contra la IgE^{14,15}. Incluso, se han descrito pacientes con urticaria crónica espontánea que presentan autoanticuerpos IgE contra antígenos tiroideos como la tiroperoxidasa, los cuales pueden activar mastocitos cutáneos, lo que se ha denominado autoalergia^{16,17}.

Los mecanismos inmunopatogénicos en la urticaria crónica espontánea, no están completamente entendidos. A la fecha, los principales eventos descritos son la presencia de autoanticuerpos de tipo IgG contra el receptor FcεRI y contra la IgE y otros componentes presentes en el suero y en el plasma, capaces de inducir la activación y degranulación de mastocitos y basófilos. Además de lo anterior, se ha propuesto que los mastocitos mantienen un estado de mayor activación, en el que primarían las señales activadoras de la cascada de señalización intracelular y que llevarían a estas células a un menor umbral

de activación. Otros aspectos relacionados con esta enfermedad son la activación de mastocitos por la fracción C5a del complemento y por factores de la coagulación. Aunque simula una reacción de alergia, la urticaria crónica espontánea no es una enfermedad alérgica^{18,19}.

La urticaria crónica es una enfermedad que afecta notablemente la calidad de vida de los pacientes, su trabajo por días laborales perdidos por incapacidad, su autoimagen, su calidad del sueño e, incluso, su vida social^{20,21}. Existen múltiples reportes en la literatura científica donde se evidencia la efectividad del omalizumab para el tratamiento de la urticaria crónica y otros tipos de urticaria; si bien el mecanismo fisiopatológico de estas enfermedades no es mediado directamente por la IgE, diversos investigadores han realizado estudios con omalizumab con sorprendentes resultados, como una alternativa eficaz y segura para el tratamiento de los casos resistentes al tratamiento con antihistamínicos a dosis altas y otros, como los inhibidores de leucotrienos y la ciclosporina A. Está aprobado para el tratamiento de la urticaria crónica por las agencias reguladoras de Estados Unidos (FDA) y de Europa (*European Medicines Evaluation Agency*, EMEA).

El objetivo del tratamiento es la completa resolución de los síntomas. En las guías de manejo de la urticaria crónica 2013 de la *Global Allergy and Asthma European Network* (GAL2EN), el *European Dermatology Forum* (EDF) y la *World Allergy Organization* (WAO), se recomienda como primera línea el uso de antihistamínicos de segunda generación, no sedantes. Después de dos semanas, se debe aumentar la dosis hasta cuatro veces la dosis estándar. Si no se ha controlado la actividad de la urticaria, la tercera línea incluye la adición de omalizumab, ciclosporina o inhibidores de leucotrienos. Los ciclos cortos de esteroides por 7 a 10 días, solo se recomiendan como tratamiento de rescate²². La mejoría del prurito se inicia en los primeros días y, el control de los habones, hacia la primera semana. Se han observado remisiones de hasta el 65 % en los pacientes resistentes al tratamiento con antihistamínicos, y hasta el 40 % de aquellos que permanecen libres de síntomas, siempre y cuando continúen recibiendo omalizumab²³.

Kaplan, *et al.*, demostraron que los pacientes resistentes al tratamiento con antihistamínicos a quienes se les dio omalizumab, alcanzaron resolución completa de su sintomatología. Reportaron doce pacientes, de los cuales siete tuvieron remisión completa de los síntomas, en cuatro disminuyeron significativamente y sólo hubo uno en quien el tratamiento no fue efectivo²⁴.

Existen casos similares reportados. El ensayo clínico de fase III, conocido como estudio Asteria II²⁵, es un estudio multicéntrico, de distribución aleatoria, doble ciego, en

el cual se evaluaron la eficacia y la seguridad del omalizumab en pacientes con urticaria crónica espontánea moderada a grave, resistente al tratamiento con antihistamínicos; es uno de los estudios fundamentales en urticaria crónica. Se encontró que el omalizumab disminuía los signos y síntomas en pacientes que permanecían sintomáticos a pesar del uso de antihistamínicos. Se estudiaron 323 pacientes asignados a cuatro grupos de estudio, con placebo, 75 mg, 150 mg y 300 mg de omalizumab administrando tres dosis, al inicio, a las cuatro semanas y a las ocho semanas, y con seguimiento de 12 semanas. La dosis no se calculó por peso ni por niveles de IgE en sangre. Los autores midieron la actividad de la urticaria y la intensidad del prurito en los cuatro grupos de estudio, y observaron mejoría significativa en los grupos que recibieron dosis de 150 y 300 mg, en comparación con el placebo. La dosis de 300 mg fue significativamente más efectiva que las demás dosis evaluadas.

El otro estudio fundamental es el Glacial, estudio de fase III de 336 pacientes, en el que se comparó la reacción en urticaria crónica con omalizumab a dosis de 300 mg y placebo, 6 inyecciones subcutáneas con intervalo de cuatro semanas y periodo de observación de 16 semanas; se observó una significativa diferencia entre el grupo tratado y el de placebo, con un perfil de seguridad similar²⁶.

También, existen reportes de pacientes con diferentes tipos de urticaria no autoinmunitaria. Ferrer, *et al.*, reportaron un paciente con urticaria crónica no autoinmunitaria resistente a los antihistamínicos, quien tuvo una reacción dramática con el uso del omalizumab, con desaparición de los habones y el prurito a las 48 horas de iniciado el tratamiento²⁷.

En el estudio de Labrador-Horrillo, *et al.*, de 110 pacientes con urticaria crónica espontánea resistente a los antihistamínicos que recibieron omalizumab de octubre de 2009 a septiembre de 2012, se encontró que el 81,8 % de los pacientes tuvieron remisión completa o significativa de la urticaria. La remisión fue parcial en 10,9 % y sólo en 7,2 % no se obtuvo reacción. El 60 % de los pacientes pudieron suspender toda medicación adicional y permanecieron en remisión con la monoterapia con omalizumab²⁸. En otro estudio retrospectivo en la Universidad de Wisconsin, de Viswanathan, *et al.*, se demostró la eficacia del omalizumab en pacientes con urticaria crónica espontánea, el 47% con remisión completa de la sintomatología, y no hubo diferencias en cuanto a la edad, el sexo, los niveles de IgE o el esquema terapéutico utilizado, o entre urticaria inmunitaria y no inmunitaria²⁹.

Vieira *et al.* reportaron el caso de una mujer con tres tipos de urticaria crónica: por presión, dermatografismo y urticaria espontánea crónica, resistentes al tratamiento con antihistamínicos hasta cinco veces por encima de la

dosis usual y corticoesteroides sistémicos. A las 48 horas de iniciado el tratamiento con omalizumab, la paciente presentó mejoría de la sintomatología y control de la urticaria. Es importante resaltar en este caso que, mientras estaba en tratamiento con omalizumab, la paciente quedó embarazada, por lo que se suspendió el medicamento; no obstante, por recaída a los cuatro meses, bajo consentimiento informado y teniendo en cuenta que no se había aprobado ni estudiado el omalizumab en el embarazo, la paciente decidió continuar con el tratamiento y nuevamente hubo remisión completa de la enfermedad. Con el omalizumab, en este caso, no hubo complicaciones ni en el feto ni en la madre³⁰.

En la bibliografía colombiana hay un reporte de tres casos de pacientes con urticaria crónica espontánea resistente y con componente vasculítico. Uno de ellos con urticaria crónica por presión y vasculítica, otro con urticaria crónica espontánea con componente de autoinmunidad y vasculitis, y uno último con urticaria vasculítica. Todos tenían más de ocho años de evolución y no mostraron mejoría con altas dosis de antihistamínicos asociados a antileucotrienos e inmunomoduladores. Con la administración de omalizumab, se obtuvo remisión completa de la sintomatología en los tres casos³¹.

El omalizumab ha revolucionado el manejo sintomático de la urticaria crónica espontánea resistente a otros tratamientos. Ha mostrado un excelente perfil de seguridad con tasa altas de eficacia; es más seguro a corto y a largo plazo que la ciclosporina, con la que comparte la tercera línea de manejo en las guías, luego de la segunda línea que consiste en la administración de antihistamínicos en dosis cuatro veces por encima de la convencional (**TABLA 3**).

Sobre los inhibidores de leucotrienos, los datos son limitados y en el contexto clínico su efectividad es poca, por lo que es posible que en futuras versiones de las guías sean reevaluados. A la fecha, la dosis recomendada es de 300 mg subcutáneos cada cuatro semanas, sin ajustes por peso o niveles de IgE; sin embargo, en algunos centros inician con 150 mg cada cuatro semanas y evalúan la reacción del paciente para escalar hasta 300 mg. El tratamiento se mantiene mientras la enfermedad esté activa. Dado que la mitad de los pacientes muestran remisión de la urticaria en seis meses, sería racional comenzar con un ciclo de tratamiento de seis meses, incrementando el intervalo de aplicación al final de este periodo, vigilando la reaparición clínica de la urticaria para evaluar si se requiere continuar con el omalizumab por un plazo más largo.

Es un fármaco seguro y bien tolerado. Pueden presentarse reacciones anafilácticas en un muy bajo porcentaje de pacientes (0,14 %)¹, debidas a reacciones contra la

Estudio	Tipo de urticaria y país de la población de estudio	Número de individuos	Escala usada para determinar la gravedad	Esquema de tratamiento	Eficacia de omalizumab
Lemoli, <i>et al.</i> ⁷	Paciente con UCI. Italia.	1	No descrito	300 mg cada dos semanas por seis meses.	Remisión completa de los síntomas.
Maurer M, <i>et al.</i> ¹⁷	Pacientes con UC con anticuerpos anti-tiroperoxidasa positivos. Alemania.	49 (omalizumab 27, placebo 22)	UAS	75-375 mg cada dos o cuatro semanas por 24 semanas. Ensayo clínico multicéntrico controlado de asignación aleatoria.	70,4 % remisión completa. Mejoría del UAS.
Kaplan, <i>et al.</i> ²⁴	Pacientes con UCA. Estados Unidos.	12	UAS DLQI Específica del estudio	150 mg cada dos o cuatro semanas, según niveles de IgE. IgE < 30 IU/ml 150 mg cada cuatro semanas.	Siete pacientes tuvieron remisión completa de los síntomas.
Maurer, <i>et al.</i> ²⁵	Pacientes con UCI. España, Alemania, Inglaterra y Estados Unidos.	323 (omalizumab 244, placebo 79)	UAS DLQI Puntaje de gravedad del prurito.	75 mg, 150 mg, 300 mg cada cuatro semanas por tres dosis. Seguimiento a 16 semanas. Ensayo clínico multicéntrico controlado de asignación aleatoria.	Reducción significativa en el índice de gravedad del prurito en los grupos que recibieron dosis de 150 mg y 300 mg.
Kaplan, <i>et al.</i> ²⁶	Pacientes UCE/UCI. Alemania.	336 (omalizumab 252, placebo 84)	UAS Índice de gravedad del prurito. Habones.	300 mg cada cuatro semanas por 16 semanas. Ensayo clínico controlado de asignación aleatoria	Mejoría significativa a las 12 semanas, persistió mejoría las 24 semanas.
Ferrer, <i>et al.</i> ²⁷	Pacientes con UC no autoinmunitaria. España.	9	UAS	300 mg cada mes. 300 mg cada dos meses. 300 mg cada tres meses. Independiente de niveles de IgE.	Mejoría significativa con el uso de omalizumab en pacientes que no respondieron a dosis altas de antihistamínicos, esteroides y ciclosporina.
Labrador-Horrillo, <i>et al.</i> ²⁸	Pacientes con UCE. España.	110	UAS	150 mg o 300 mg cada dos o cuatro semanas, independientemente del peso y de los niveles séricos de IgE total.	81,8 % remisión completa, 10,9 % mejoría parcial, 7,2 % sin mejoría.
Viswanathan RK, <i>et al.</i> ²⁹	Pacientes con UC. Estados Unidos.	19	Índice de urticaria crónica.	Intervalos de dos a cuatro semanas a dosis variables.	47% remisión completa, 42% remisión parcial, 11% no respuesta.
Vieira Dos Santos, <i>et al.</i> ³⁰	Paciente con UCE, urticaria por presión, dermatografismo sintomático. Alemania.	1	No descrito.	150 mg cada mes por dos años.	Remisión completa de los tres tipos de urticaria, en las primeras 24 horas del inicio de omalizumab. La paciente quedó en embarazo por lo que suspende el tratamiento y recae. Por la intensidad de la urticaria, reinicia omalizumab. No hubo complicaciones ni en la madre ni en el recién nacido.
Díez, <i>et al.</i> ³¹	UCE, urticaria por presión, urticaria vasculítica. Colombia.	3	UAS	150 mg o 300 mg cada cuatro semanas.	Remisión completa de los síntomas en los tres casos.
Sussman G, <i>et al.</i> ⁵³	Paciente con UCE, urticaria por frío, urticaria vasculítica. Canadá.	68	UAS 7	150 mg cada cuatro semanas por tres a cinco dosis.	79 % remisión completa, 18 % mejoró, remisión parcial.
Song CH, <i>et al.</i> ⁵⁴	Pacientes con UCE. Canadá.	16	UAS	150 mg cada dos a cuatro semanas.	88 % remisión de los síntomas.
Metz M, <i>et al.</i> ⁵⁵	Pacientes con UCE y urticaria inducible crónica. Alemania.	25	UAS 7	150-600 mg cada mes por al menos tres meses.	Remisión completa de los síntomas en todos los pacientes.
Saini S, <i>et al.</i> ⁵⁶	Pacientes con UCI. Estados Unidos y Alemania.	90 (omalizumab 69, placebo 21)	UAS UAS 7	75 mg, 300 mg, 600 mg, en dosis única.	Mejoría comparada con el placebo en el grupo de 300 y 600 mg. Ensayo clínico multicéntrico controlado de distribución aleatoria.
Romano, <i>et al.</i> ⁵⁷	Pacientes con UCE. Italia.	2	Número de habones.	150-300 mg cada dos semanas.	Remisión en las primeras 72 horas.
Lefèvre, <i>et al.</i> ⁵⁸	Pacientes con UC. Dinamarca.	15	UAS 7 DLQI	150 mg o 300 mg cada cuatro semanas según el peso y los niveles de IgE.	Mejoría significativa de los síntomas y la calidad de vida.

porción de ratón del omalizumab (<5 % de la molécula). Teniendo en cuenta esto, se recomienda obtener el consentimiento informado, educar al paciente frente a las posibles reacciones secundarias, observar durante dos horas después de las primeras tres inyecciones y 30 minutos en las siguientes, o proporcionar adrenalina autoinyectable al paciente, según las recomendaciones para evitar riesgo de anafilaxis de la *Omalizumab Joint Task Force*. Otras reacciones incluyen reacción en el sitio de inyección, fotosensibilidad, urticaria, prurito, cefalea e epigastralgia, entre otras⁶.

DERMATITIS ATÓPICA

La dermatitis atópica es una enfermedad dermatológica crónica, con gran impacto en la calidad de vida de los pacientes. Las opciones de tratamiento incluyen hidrantes, antihistamínicos, corticoesteroides orales y tópicos, fototerapia, inmunomoduladores tópicos, como tacrolimus, y sistémicos, como ciclosporina y azatioprina. La dermatitis atópica grave puede ser resistente al tratamiento con estos agentes. Los altos niveles de IgE y receptores FcεRI en mastocitos y células mononucleares son características inmunológicas en algunos casos de la dermatitis atópica³². El omalizumab tiene un efecto inmunomodulador: disminuye la IgE, la degranulación de mastocitos y macrófagos y muchos otros de los mediadores de la inflamación involucrados en la dermatitis atópica, como IL-13, IL-5, IL-8, TNF-alfa, leucotrienos y prostaglandinas, y bloquea la cascada de eventos Th₂³³⁻³⁴. Es por esto que se ha propuesto el omalizumab como posible alternativa terapéutica para la dermatitis atópica grave, resistente a tratamientos de primera línea.

En una revisión bibliográfica a 2010, Quist *et al.*, reportaron 75 casos de dermatitis atópica tratados con omalizumab, de los cuales 54 tuvieron una reacción clínica positiva, pero sólo 10 de ellos alcanzaron remisión completa de su sintomatología. También, reportaron el caso de un paciente con niveles del IgE por encima de 15.000 kU/L. Es llamativo en este caso que, después de iniciado el tratamiento con omalizumab, hubo una elevación ini-

cial de los niveles de IgE hasta un valor de 22.357 kU/L, debido a la formación de complejos entre el omalizumab y la IgE que tiene una menor eliminación que la IgE libre. Pero esta tendencia se revirtió y, a los tres años del tratamiento con omalizumab, se alcanzaron niveles tan bajos de IgE como 10.112 kU/L, lo cual demostró la eficacia del omalizumab para disminuir y mantener los niveles bajos de IgE en pacientes que reciben dicho medicamento³⁵.

Kim, *et al.*, reportaron similares resultados en dermatitis atópica persistente y con niveles altos de IgE, en un estudio de 10 pacientes con asma persistente y dermatitis atópica resistente. Se evaluaron los síntomas de eccema a los 2, 4 y 6 meses de tratamiento, utilizando la escala SCORAD (*SCORing Atopic Dermatitis*) y se observaron niveles significativamente bajos a los seis meses. Cinco pacientes tuvieron reducción significativa de los síntomas (25-50 %) y en tres no hubo una reducción significativa de los síntomas. Mientras permanecieron bajo el tratamiento con omalizumab, no presentaron empeoramiento de los síntomas de eccema³⁶.

Lacombe, *et al.*, reportaron su experiencia con el omalizumab en la población pediátrica. En su estudio siguieron un grupo de 7 pacientes entre los 6 y 19 años con dermatitis atópica grave y niveles altos de IgE, a quienes se les inició tratamiento con omalizumab. La media del valor de IgE al inicio del estudio fue 16.007 IU/L (7.520-35.790 IU/L); al finalizar, se evidenció una disminución de los niveles séricos de IgE en todos los pacientes, para una media de 6.610 UI/L, correspondiente a una reducción media de 60,5 % a los tres meses de seguimiento y notoria mejoría clínica. Después de 30 meses, no hubo evidencia de reacciones adversas al medicamento, ninguno de los pacientes requirió otro tipo de tratamiento sistémico y disminuyó el uso de corticosteroides e inhibidores de la calcineurina³⁷.

Sin embargo, también hay reportes de fracaso terapéutico. En uno de estos reportes, tres pacientes con dermatitis atópica crónica y altos niveles de IgE, con una media de 17.613 UI/ml, a quienes se les inició omalizumab a una dosis de 450 mg cada dos semanas por cuatro meses, no hubo mejoría del eccema, ni disminuyeron las exacerbaciones de la enfermedad. Se cree que, posiblemente, recibieron dosis

TABLA 3. (Página anterior) Estudios sobre la efectividad del omalizumab para el tratamiento de la urticaria crónica.

UC: urticaria crónica.

UCA: urticaria crónica autoinmunitaria.

UCE: urticaria crónica espontánea, anteriormente también denominada UCI: urticaria crónica idiopática.

UAS: *Urticaria Activity Severity Score*.

UAS 7: *Urticaria Activity Severity Score* en siete días.

DLQI: *Dermatology Life Quality Index*.

subterapéuticas, ya que tenían niveles muy altos de IgE³⁸.

Es necesario realizar más estudios, con mayor número de pacientes e idealmente controlados con placebo, para así tener un mayor nivel de 'evidencia' que sustente el uso de esta molécula en pacientes con dermatitis atópica.

PENFIGOIDE AMPOLLOSO

El penfigoide ampolloso es un trastorno cutáneo ampolloso autoinmunitario causado por anticuerpos dirigidos contra componentes de la membrana basal³⁹. El penfigoide ampolloso se caracteriza por niveles altos de IgE, y autoanticuerpos de tipo IgG e IgE dirigidos contra las proteínas hemidesmosómicas BP180 y BP230.

En el penfigoide ampolloso, la IgE se encuentra en la membrana basal y cubre los mastocitos en la piel lesionada^{40,41}. Además, se cree que autoanticuerpos de tipo IgE se pueden replicar en las fases tempranas del desarrollo de las lesiones en esta enfermedad. Aunque no se conoce completamente el mecanismo de acción del omalizumab en pacientes con penfigoide ampolloso, se ha usado como agente ahorrador de esteroides en la inducción y mantenimiento de la remisión de la enfermedad, en pacientes resistentes al tratamiento con esteroides y otros inmunosupresores. Existen en la literatura científica cinco reportes de tratamiento con omalizumab en pacientes con penfigoide ampolloso.

En un reporte de seis pacientes con penfigoide ampolloso a quienes se les inició tratamiento con omalizumab y se hizo seguimiento a 42 meses, Yu, *et al.*, demostraron el beneficio terapéutico del omalizumab en esta enfermedad. Cinco de los pacientes tuvieron una respuesta favorable al tratamiento, con menor uso de inmunosupresores, menor aparición de lesiones ampollas, mejoría del prurito y disminución en los recuentos de eosinófilos. En tres de ellos el omalizumab fue suficiente como monoterapia y no hubo reporte de reacciones secundarias al medicamento⁴².

Yalcin, *et al.*, reportaron el caso de un paciente con penfigoide ampolloso y altos niveles de IgE (5000 kU/l), resistente al tratamiento inmunosupresor con esteroides sistémicos y ciclofosfamida, que respondió rápidamente al omalizumab. Desde la segunda aplicación se vio mejoría, pero no fue sino hasta después de 13 aplicaciones que hubo remisión completa de las exacerbaciones de su enfermedad⁴³.

Igualmente, London, *et al.*, reportaron el caso de una paciente con penfigoide ampolloso, altos niveles de IgE (881 µg/l) y eosinófilos, resistente al tratamiento convencional con inmunosupresores, pero que reaccionó rápidamente al omalizumab; desde el primer día después de la

primera dosis de omalizumab, disminuyeron los conteos absolutos de eosinófilos en 0,8 % y, al segundo día de tratamiento, ya no hubo nueva aparición de ampollas⁴⁴.

Fairley, *et al.*, reportaron el caso de una paciente con penfigoide ampolloso a quien se le administraron 300 mg de omalizumab cada dos semanas por 16 semanas. A la semana de iniciado el tratamiento, presentó mejoría del prurito y disminuyeron las lesiones ampollas en 44 %. A las 16 semanas, la extensión de las ampollas se redujo de 50 % a solo 5 % de la superficie corporal⁴⁵.

Otro caso reportado sobre la efectividad del omalizumab para el tratamiento del penfigoide ampolloso, fue el de un lactante de cinco meses, quien después de ser tratado con esteroides persistía sintomático y con presencia de lesiones ampollas. Después de la aplicación de omalizumab, hubo remisión completa de los síntomas y las lesiones en piel. Lo llamativo de este caso es que no se encontraron anticuerpos IgE en la membrana basal, por lo que el mecanismo por el cual se obtuvo remisión es desconocido. Se cree que el omalizumab pudo intervenir en la reacción inmunitaria mediada por linfocitos T o eosinófilos⁴⁶.

El uso de omalizumab en enfermedades ampollas autoinmunitarias, como el penfigoide ampolloso, o en los pénfigos inducidos por medicamentos, podría ser una opción en el futuro. Deberán hacerse estudios para establecer su utilidad en estas indicaciones.

MASTOCITOSIS CUTÁNEA

La mastocitosis se caracteriza por la proliferación patológica de mastocitos y su acumulación en uno o más órganos⁴⁷. La localización más frecuente es la piel, que puede ser también el único órgano comprometido⁴⁸. Por su mecanismo de acción, el omalizumab se muestra como una molécula prometedora en el tratamiento de la mastocitosis, al disminuir la expresión de los receptores FcεRI en los basófilos y mastocitos circulantes, con lo cual se disminuye su potencial de acción y, consecuentemente, la liberación de histamina^{49,50}. Aunque existen pocos reportes en la literatura científica sobre esta condición, los resultados son positivos.

Matito, *et al.*, reportaron el caso de una paciente con mastocitosis cutánea, con síntomas serios de urticaria generalizada y anafilaxis secundarias a la activación de mastocitos, que no mejoró con antihistamínicos y esteroides sistémicos. Se inició omalizumab a una dosis de 450 mg cada cuatro semanas y se aplicaron tres dosis en total. A las 48 horas de la primera inyección, la paciente estaba completamente asintomática y persistió así hasta los 12 meses de seguimiento⁵¹.

Siebenhaar, *et al.*, reportaron el caso de una paciente con síndrome de Ménière y mastocitosis cutánea máculo-papular, con predominio en tronco y extremidades. Se inició manejo con 150 mg de omalizumab cada dos semanas por las primeras cuatro dosis y, luego, cada cuatro semanas. Después de completar el primer ciclo de cuatro semanas, no volvieron a aparecer nuevas lesiones ni prurito. También, hubo mejoría del vértigo⁵².

CONCLUSIÓN

El omalizumab se perfila como una molécula prometedora para el tratamiento de condiciones dermatológicas en las cuales la IgE juega un papel fundamental en su fisiopatología, como la dermatitis atópica, y en otras enfermedades, como la urticaria crónica espontánea, en las que, aunque el mecanismo no es alérgico ni mediado directamente por la IgE, al parecer el omalizumab actúa como un agente inmunomodulador y estabilizador del mastocito. Sin embargo, aún existen interrogantes que resolver, como los son las dosis apropiadas en cada enfermedad y la forma de individualizarlas, y la duración del tratamiento. Para enfermedades como dermatitis atópica, penfigoide ampolloso y mastocitosis cutánea, aún faltan estudios controlados que permitan establecer su utilidad y forma de uso.

REFERENCIAS

- Incorvaia C, Mauro M, Russello M, Formigoni C, Riario-Sforza GG, Ridolo E. Omalizumab, an anti-immunoglobulin E antibody: State of the art. *Drug Des Devel Ther.* 2014;8:197-207.
- Incorvaia C, Mauro M, Riario-Sforza GG, Frati F, Tarantini F, Caserini M. Current and future applications of the anti-IgE antibody omalizumab. *Biologics.* 2008;2:67-73.
- Kupczyk M, Kuna P. Omalizumab in an allergology clinic: Real life experience and future developments. *Postepy Dermatol Alergol.* 2014;31:32-5.
- McCormack PL. Omalizumab: A review of its use in patients with chronic spontaneous urticaria. *Drugs.* 2014;74:1693-9.
- Schulman ES. Development of a monoclonal anti-immunoglobulin E antibody (omalizumab) for the treatment of allergic respiratory disorders. *Am J Respir Crit Care Med.* 2001;164:S6-11.
- Frances L, Leiva-Salinas M, Silvestre JF. Omalizumab en el tratamiento de urticaria crónica. *Actas Dermosifiliogr.* 2014;105:45-52.
- Iemoli E, Piconi S, Fusi A, Borgonovo L, Borelli M, Trabattini D. Immunological effects of omalizumab in chronic urticaria: A case report. *J Investig Allergol Clin Immunol.* 2010;20:252-4.
- Babu KS, Polosa R, Morjaria JB. Anti-IgE-emerging opportunities for omalizumab. *Expert Opin Biol Ther.* 2013;13:765-77.
- Metz M, Maurer M. Omalizumab in chronic urticaria. *Curr Opin Allergy Clin Immunol.* 2012;12:406-11.
- Sokolov ME, Alikhan A, Zargari O. Non-psoriatic dermatologic uses of monoclonal antibody therapy. *J Dermatolog Treat.* 2009;20:319-27.
- Viegas LP, Ferreira MB, Kaplan AP. The maddening itch: An approach to chronic urticaria. *J Investig Allergol Clin Immunol.* 2014;24:1-5.
- Greaves MW. Pathology and classification of urticaria. *Immunol Allergy Clin North Am.* 2014;34:1-9.
- Wedi B, Wiczorek D, Raap U, Kapp A. Urticaria. *J Dtsch Dermatol Ges.* 2014;12:997-1007.
- Cugno M, Marzano AV, Asero R, Tedeschi A. Activation of blood coagulation in chronic urticaria: Pathophysiological and clinical implications. *Intern Emerg Med.* 2010;5:97-101.
- Kaplan AP. Treatment of chronic spontaneous urticaria. *Allergy Asthma Immunol Res.* 2012;4:326-31.
- Chang TW, Chen C, Lin CJ, Metz M, Church MK, Maurer M. The potential pharmacologic mechanisms of omalizumab in patients with chronic spontaneous urticaria. *J Allergy Clin Immunol.* 2015;135(2):337-342.
- Maurer M, Altrichter S, Bieber T, Biedermann T, Bräutigam M, Seyfried *et al.* Efficacy and safety of omalizumab in patients with chronic urticaria who exhibit IgE against thyroperoxidase. *J Allergy Clin Immunol.* 2011 Jul;128(1):202-209.
- Saini SS. Chronic spontaneous urticaria: Etiology and pathogenesis. *Immunol Allergy Clin North Am.* 2014;34:33-52.
- Brown MA, Hatfield JK. Mast cells are important modifiers of autoimmune diseases: With so much evidence, why there still controversy? *Front Immunol.* 2012;3:147.
- Jáuregui I, Ortiz FJ, Ferrer M, Giménez-Arnau A, Sastre J, Bartra J, *et al.* Assessment of severity and quality of life in chronic urticaria. *J Investig Allergol Clin Immunol.* 2014;24:80-6.
- Yun J, Katelaris CH, Weerasinghe A, Adikari DB, Ratnayake C. Impact of chronic urticaria on the quality of life in Australian and Sri Lankan populations. *Asia Pac Allergy.* 2011;1:25-9.
- Zuberbier T, Aberer W, Asero R, Bindslev-Jensen C, Brzoza Z, Canonica GW, *et al.* The EAACI/GA(2) LEN/EDF/WAO Guideline for the definition, classification, diagnosis, and management of urticaria: The 2013 revision and update. *Allergy.* 2014;69:868-87.
- Kaplan AP. Therapy of chronic urticaria: A simple, modern approach. *Ann Allergy Asthma Immunol.* 2014;112:419-25.
- Kaplan AP, Joseph K, Maykut RJ, Geba GP, Zeldin RK. Treatment of chronic autoimmune urticaria with omalizumab. *J Allergy Clin Immunol.* 2008;122:569-73.
- Maurer M, Rosén K, Hsieh HJ, Saini S, Grattan C, Giménez-Arnau A, *et al.* Omalizumab for the treatment of chronic idiopathic or spontaneous urticaria. *N Engl J Med.* 2013;368:924-35.
- Kaplan A, Ledfort D, Ashby M, Canvin J, Zazzali JN, Conner E, *et al.* Omalizumab in patients with symptomatic chronic idiopathic/spontaneous urticarial despite standard combination therapy. *J Allergy Clin Immunol.* 2013;132:101-9.
- Ferrer M, Gamboa P, Sanz ML, Goikoetxea MJ, Cabrera-Freitag P, Javaloyes G, *et al.* Omalizumab is effective in non autoimmune urticaria. *J Allergy Clin Immunol.* 2011;127:1300-2.
- Labrador-Horrillo M, Valero A, Velasco M, Jáuregui I, Sastre J, Bartra J, *et al.* Efficacy of omalizumab in chronic spontaneous urticaria refractory to conventional therapy: Analysis of 110 patients in real-life practice. *Expert Opin Biol Ther.* 2013;13:1225-8.
- Viswanathan RK, Moss MH, Mathur SK. Retrospective analysis of the efficacy of omalizumab in chronic refractory urticaria. *Allergy Asthma Proc.* 2013;34:446-52.
- Vieira Dos Santos R, Locks Bidese B, Rabello de Souza J, Maurer M. Effects of omalizumab in a patient with three types of chronic

- urticaria. *Br J Dermatol*. 2014;170:469-71.
31. Díez LS, Tamayo LM, Cardona R. Omalizumab: therapeutic option in chronic spontaneous urticaria difficult to control with associated vasculitis, report of three cases. *Biomédica*. 2013;33:503-12.
 32. Thaiwat S, Sangasapaviliya A. Omalizumab treatment in severe adult atopic dermatitis. *Asian Pac J Allergy Immunol*. 2011;29:357-60.
 33. Fernández-AntónMartínez MC, Leis-Dosil V, Alfageme-Roldán F, Paravisini A, Sánchez-Ramón S, Suárez Fernández R. Omalizumab for the treatment of atopic dermatitis. *Actas Dermosifiliogr*. 2012;103:624-8.
 34. Iyengar SR, Hoyte EG, Loza A, Bonaccorso S, Chiang D, Umetsu DT, *et al*. Immunologic effects of omalizumab in children with severe refractory atopic dermatitis: A randomized, placebo-controlled clinical trial. *Int Arch Allergy Immunol*. 2013;162:89-93.
 35. Quist SR, Ambach A, Göppner D, Quist J, Franke I, Bonnekoh B, *et al*. Long-term treatment of severe recalcitrant atopic dermatitis with omalizumab, an anti-immuno-globulin E. *Acta Derm Venereol*. 2013;27:93:206-8.
 36. Kim DH, Park KY, Kim BJ, Kim MN, Mun SK. Anti-immunoglobulin E in the treatment of refractory atopic dermatitis. *Clin Exp Dermatol*. 2013;38:496-500.
 37. Lacombe J, Bégin P, Paradis L, Hatami A, Paradis J, Des Roches A. Anti-IgE therapy and severe atopic dermatitis: A pediatric perspective. *J Am Acad Dermatol*. 2013;69:832-4.
 38. Krathen RA, Hsu S. Failure of omalizumab for treatment of severe adult atopic dermatitis. *J Am Acad Dermatol*. 2005;53:338-40.
 39. Lo Schiavo A, Ruocco E, Brancaccio G, Caccavale S, Ruocco V, Wolf R. Bullous pemphigoid: Etiology, pathogenesis, and inducing factors: Facts and controversies. *Clin Dermatol*. 2013;31:391-9.
 40. Messingham KN, Pietras TA, Fairley JA. Role of IgE in bullous pemphigoid: A review and rationale for IgE directed therapies. *Giornale Italiano di Dermatologia e Venereologia*. 2012;147:251-7.
 41. Messingham KA, Holahan HM, Fairley JA. Unraveling the significance of IgE autoantibodies in organ-specific autoimmunity: Lessons learned from bullous pemphigoid. *Immunol Res*. 2014;59:273-8.
 42. Yu KK, Crew AB, Messingham KA, Fairley JA, Woodley DT. Omalizumab therapy for bullous pemphigoid. *J Am Acad Dermatol*. 2014;71(3):468-74.
 43. Yalcin AD, Genc GE, Celik B, Gumuslu S. Anti-IgE monoclonal antibody (omalizumab) is effective in treating bullous pemphigoid and its effects on soluble CD200. *Clin Lab*. 2014;60:523-4.
 44. London VA, Kim GH, Fairley JA, Woodley DT. Successful treatment of bullous pemphigoid with omalizumab. *Arch Dermatol*. 2012;148:1241-3.
 45. Fairley JA, Baum CL, Brandt DS, Messingham KA. Pathogenicity of IgE in autoimmunity: Successful treatment of bullous pemphigoid with omalizumab. *J Allergy Clin Immunol*. 2009;123:704-5.
 46. Dufour C, Souillet AL, Chaneliere C, Jouen F, Bodemer C, Jullien D, *et al*. Successful management of severe infant bullous pemphigoid with omalizumab. *Br J Dermatol*. 2012;166:1140-2.
 47. Ishida M, Iwai M, Kagotani A, Iwamoto N, Okabe H. Cutaneous mastocytosis with abundant eosinophilic infiltration: A case report with review of the literature. *Int J Clin Exp Pathol*. 2014;7:2695-7.
 48. Rueda ML, Yarza ML, Colina V, Gallego S, Pereira S, Navacchia D, *et al*. Cutaneous mastocytosis: 10-years experience review at the Dermatology Department, Hospital General de Niños Pedro de Elizalde. *Dermatol Argent*. 2011;17:32-39.
 49. Yalcin AD. An overview of the effects of anti-IgE therapies. *Med Sci Monit*. 2014;20:1691-9.
 50. Beck LA, Marcotte GV, MacGlashan D Jr, Togias A, Saini S. Omalizumab-induced reductions in mast cell FcεRI expression and function. *J Allergy Clin Immunol*. 2004;114:527-30.
 51. Matito A, Blázquez-Goñi C, Morgado JM, Álvarez-Twose I, Mollejo M, Sánchez-Muñoz L, *et al*. Short-term omalizumab treatment in an adolescent with cutaneous mastocytosis. *Ann Allergy Asthma Immunol*. 2013;111:425-6.
 52. Siebenhaar F, Kühn W, Zuberbier T, Maurer M. Successful treatment of cutaneous mastocytosis and Ménière disease with anti-IgE therapy. *J Allergy Clin Immunol*. 2007;120:213-5.
 53. Sussman G, Hébert J, Barron C, Bian J, Caron-Guay RM, Laflamme S, *et al*. Real-life experiences with omalizumab for the treatment of chronic urticaria. *Ann Allergy Asthma Immunol*. 2014;112:170-4.
 54. Song CH, Stern S, Giruparajah M, Berlin N, Sussman GL. Long-term efficacy of fixed-dose omalizumab for patients with severe chronic spontaneous urticaria. *Ann Allergy Asthma Immunol*. 2013;110:113-7.
 55. Metz M, Ohanyan T, Church MK, Maurer M. Retreatment with omalizumab results in rapid remission in chronic spontaneous and inducible urticaria. *JAMA Dermatol*. 2014;150:288-90.
 56. Saini S, Rosen KE, Hsieh HJ, Wong DA, Conner E, Kaplan A, *et al*. A randomized, placebo-controlled, dose-ranging study of single-dose omalizumab in patients with H1-antihistamine-refractory chronic idiopathic urticaria. *J Allergy Clin Immunol*. 2011;128:567-73.
 57. Romano C, Sellitto A, De Fanis U, Esposito G, Arbo P, Giunta R, *et al*. Maintenance of remission with low-dose omalizumab in long-lasting, refractory chronic urticaria. *Ann Allergy Asthma Immunol*. 2010;104:95-7.
 58. Lefèvre AC, Deleuran M, Vestergaard C. A long term case series study of the effect of omalizumab on chronic spontaneous urticaria. *Ann Dermatol*. 2013;25:242-5.