

Paniculitis en una mujer trasplantada renal y pancreática

José Johani García Gómez
Fernando Vallejo Cadavid
Luis Alfonso Correa Londoño

RESUMEN

Reportamos el caso de una mujer receptora de trasplante renal y pancreático, que presentó nódulos eritematosos en las piernas, asociados con aumento de los niveles de amilasa sérica y que mejoró luego de reposo. Su cuadro corresponde a una paniculitis pancreática, una condición rara que ocurre con mayor frecuencia en hombres con pancreatitis alcohólica.

Palabras clave: paniculitis, trasplante renal, trasplante pancreático.

HISTORIA CLÍNICA

Mujer de 32 años, quien consultó al Servicio de Dermatología del Hospital Universitario San Vicente de Paúl por presentar lesiones en la piel, levemente dolorosas, de dos meses de evolución. Siete meses antes había recibido trasplante renal y pancreático, debido a una diabetes mellitus de aproximadamente diez años de evolución que ya había ocasionado retinopatía y nefropatía. Previamente al trasplante estuvo en diálisis para su insuficiencia renal. Tenía además antecedente de varias fracturas óseas tratadas por ortopedia. Al momento de la consulta, por su trasplante, estaba en tratamiento con prednisolona 10 mg/día, azatioprina 150 mg/día y astonil® 1 tab /día. Para sus lesiones de piel recibía, desde hacía varios días, ciprofloxacina y doxiciclina orales.

Al examen físico se evidenciaron en el tercio inferior de la pierna derecha varias placas y nódulos eritematosos,

dolorosos al tacto (Figura 1). En la pierna izquierda había dos nódulos similares.

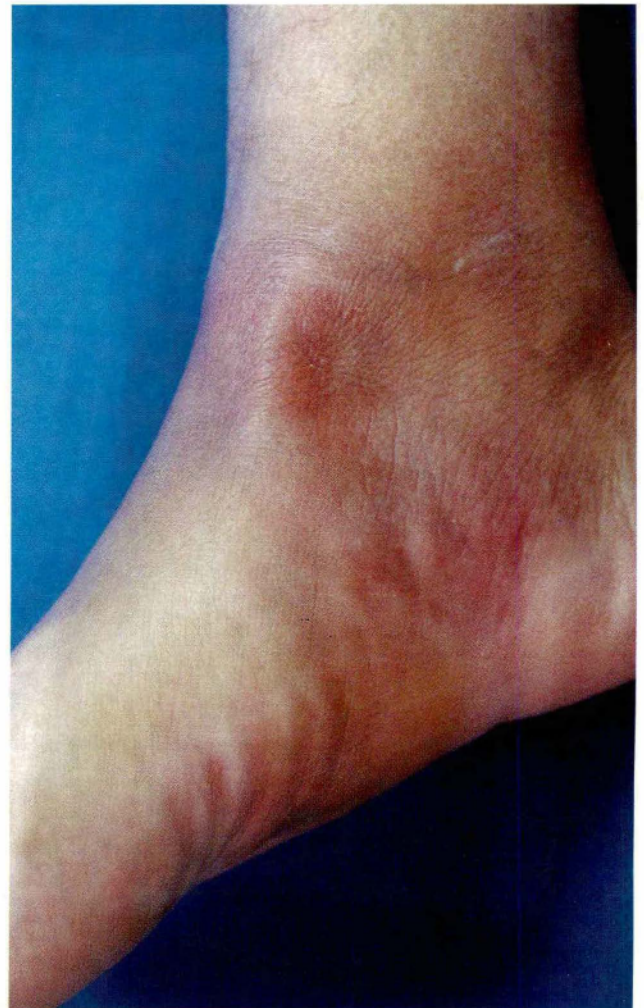

Figura 1. Placas y nódulos eritematosos en la pierna derecha

José Johani García Gómez, *Dermatólogo, Universidad de Antioquia.*

Fernando Vallejo Cadavid, *Jefe Sección Dermatología, Universidad de Antioquia, Profesor Dermatología, Universidad de Antioquia.*

Luis Alfonso Correa Londoño, *Patólogo, docente Universidad de Antioquia.*

Paniculitis en una mujer trasplantada renal y pancreática

Con una impresión diagnóstica de paniculitis tipo eritema nodoso, se ordenaron biopsia de piel, radiografía de tórax y otros estudios paraclínicos. En estos últimos se encontró: citoquímico de orina con leucocituria (25-30/campo) y proteinuria no significativa (20 mg), glicemia: 77 mg/dl, ácido úrico: 5,1 mg/dL, BUN: 19 mg/dL, creatinina 1,5 mg/dL, colesterol total 192 mg/dL, triglicéridos: 173 mg/dL, amilasa sérica elevada (750UI/L), ionograma dentro de límites normales, hemoleucograma: anemia leve normocítica, normocrómica. Se solicitaron niveles de lipasas séricas, pero no fue posible realizarlas. La radiografía de tórax no reveló ningún hallazgo patológico, excepto una fractura antigua en el séptimo arco costal posterior.

El estudio histopatológico de la biopsia de piel mostró focos de necrosis grasa con células fantasmas y calcificaciones e infiltrado inflamatorio mixto alrededor de los mismos. Con la coloración de Von Kossa se confirmaron las calcificaciones (Figura 2).

Con los anteriores hallazgos clínicos, paraclínicos e histopatológicos se hizo el diagnóstico de paniculitis asociada con enfermedad pancreática. La paciente mejoró con reposo y ha continuado en vigilancia estrecha por el equipo médico de la Unidad de Trasplantes, con buena evolución.

DISCUSIÓN

Las paniculitis son un grupo de enfermedades que se caracterizan por inflamación del tejido subcutáneo. Fueron clasificadas por Reed y Clark, en 1971, en septales y lobulares; AcKerman, en 1978, agregó a esta clasificación la presencia o no de vasculitis. Muchas paniculitis son expresión de una enfermedad interna originada por fuera del tejido subcutáneo.¹

La paniculitis pancreática, descrita por Chiari, se ha relacionado con pancreatitis aguda o crónica en un 60% de los casos, con carcinoma en un 30% o con trauma pancreático en 10%.² Es una entidad nada usual, lo cual se corrobora al

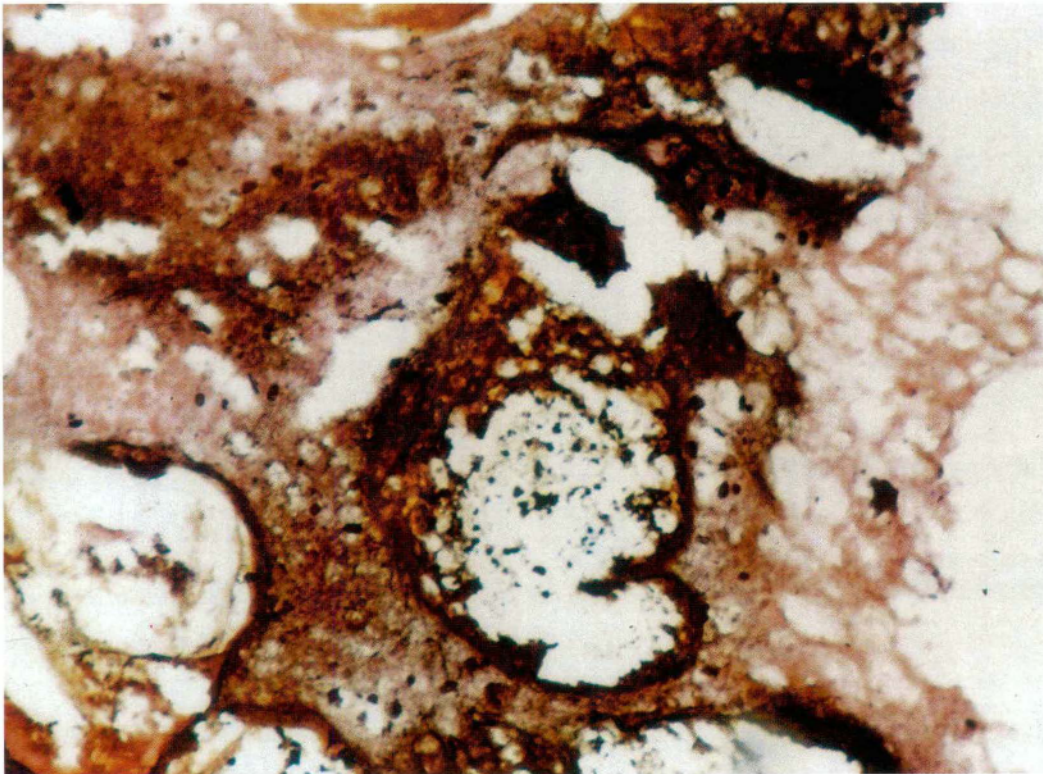


Figura 2. Coloración de Von Kossa, positiva para calcificaciones.

Paniculitis en una mujer trasplantada renal y pancreática

revisar el estudio llevado a cabo por Díaz-Cascajo y publicado en enero de 2002, donde de 341 casos de paniculitis sólo dos correspondían a paniculitis pancreática.³ Se han informado incidencias de 1% hasta 3% de las paniculitis, y cuando se asocia con artritis su incidencia es menor del 1%.⁴ Es más frecuente en hombres que en mujeres y esta relación varía según la asociación con pancreatitis (2:1) o carcinoma (7:1).⁵

Las manifestaciones de esta enfermedad se han asociado con la liberación y activación de enzimas proteolíticas y lipolíticas pancreáticas que ocasionan necrosis grasa con saponificación de adipocitos;¹ sin embargo, hay otros autores que opinan que dicha entidad es ocasionada por la deficiencia de un inhibidor de proteasas que puede ser alfa 1 antitripsina, que se encuentra disminuido en algunos pacientes y, al aumentar los niveles de tripsina, induce lipólisis. También se ha propuesto un origen autoinmune al hallarse IgG y C3 alrededor de la célula grasa, acompañado de disminución de niveles séricos de complemento.²

La presentación clínica es muy inespecífica por lo que puede ser confundida con otros trastornos, especialmente otras paniculitis como el eritema nodoso. Se manifiesta con la aparición de nódulos eritematosos o cafés, sensibles y dolorosos hasta en un 50% de los casos, con centro blando que en ocasiones drena material oleoso estéril o se puede ulcerar.⁵ Las lesiones usualmente se resuelven en días o semanas dejando una cicatriz que puede ser atrófica, hiperpigmentada o hipopigmentada.² Puede asociarse con otros hallazgos como artropatía o artritis que pueden afectar varias articulaciones, con especial predilección por el tobillo, y serositis que se manifiesta como derrame pleural o pericárdico. Estos hallazgos aumentan la mortalidad hasta en un 75% a 85% y hasta en un 100% cuando se encuentran ambos. En nuestro caso sólo había lesiones en piel, lo

cual explica la buena evolución que presentó, con mejoría espontánea de sus lesiones solamente con reposo.²

En los estudios paraclínicos usualmente se evidencia leucocitosis con eosinofilia y aumento de niveles séricos de amilasas lipasas; nuestra paciente presentó aumento de los niveles séricos de amilasas. No se pudieron hacer niveles séricos de lipasas y no hubo eosinofilia ni leucocitosis.

La histopatología es patognomónica y corresponde a los hallazgos del caso que presentamos, como la formación de células fantasmas, muy basofílicas, depósito intracelular de partículas de calcio e infiltrado lobular constituido por neutrófilos.⁴ Puede ocurrir necrosis grasa subcutánea pseudomembranosa, que marca con el CD68 o la lisozima, marcadores útiles para detectar pseudomembranas en paniculitis.³

El tratamiento, cuando sólo hay compromiso de piel, consiste en medidas locales y de apoyo.²

Compartimos este caso con la comunidad dermatológica debido a su rara ocurrencia y a su asociación con trasplante pancreático, la cual posiblemente será más frecuente al aumentar el número de trasplantes de este órgano.

SUMMARY

We present the case of a woman who received renal and pancreatic transplantation, and seven months later developed erythematous nodules on her legs associated with raised serum amylases; she improved with rest. Her clinical picture is a pancreatic panniculitis, a rare disorder that occurs more often in men with alcoholic pancreatitis.

Key words: panniculitis, pancreatic transplantation, renal transplantation.

Paniculitis en una mujer trasplantada renal y pancreática

BIBLIOGRAFÍA

1. Díaz-Cascajo C, Borghi S, Weyers W. Panniculitis: definition or terms and diagnostic strategy. *Am J Dermatopathol* 2000; 22: 530-549.
2. Carasso S, Oren I, Alroy G, Krivoy N. Disseminated fat necrosis with asymptomatic pancreatitis: a case report and review of the literature. *Am J Med Sciencis* 2000; 319: 68.
3. Díaz-Cascajo C, Borghi S. Subcutaneous pseudomembranous fat necrosis: new observations. *J Cutan Pathol* 2002; 29: 5-10.
4. Cutlan RT, Wesche WA, Jenkins JJ, Chesney TM. A fatal case of pancreatic panniculitis presenting in a young patient with systemic lupus. *J Cutan Pathol* 2000; 27: 466-471.
5. Echeverría CM, Fortunato LP, Sengel FM *et al.* Pancreatic panniculitis in a kidney transplant recipient. *Int J Dermatol* 2001; 40: 751-753.

