

Telangiectasia nevoide unilateral

Silvia Emelia Herrera Higueta

Juan Carlos Wolff Idárraga

Luis Alfonso Correa Londoño

RESUMEN

Niña de un año de edad, desde los tres meses presenta lesiones maculares eritematosas que palidecen a la dígito-presión, asintomáticas, localizadas en antebrazo izquierdo, que se han diseminado hacia la mano, brazo, región deltoidea y tórax anterior izquierdo. Los exámenes paraclínicos e histológicos ayudaron al diagnóstico de telangiectasia nevoide unilateral.

Palabras clave: telangiectasia nevoide unilateral.

CASO CLÍNICO

Niña de un año de edad, quien desde los tres meses presentó lesiones puntiformes, eritematosas, que confluyeron formando máculas que palidecen a la dígito-presión, unilaterales, asintomáticas, localizadas en antebrazo izquierdo, que se han diseminado hacia la región palmar, brazo, región deltoidea y tórax anterior. Sin antecedentes personales ni familiares de importancia.

Al examen físico se observan múltiples telangiectasias que coalescen formando grupos con un patrón unilateral y tendencia a la distribución reticular, no siguen ningún trayecto neuronal o vascular definido, están localizadas en el miembro superior izquierdo y hemitórax izquierdo, sin alteraciones en la longitud de la extremidad ni el grosor de los tejidos blandos (Figura 1).

Silvia Emelia Herrera Higueta, RII Dermatología, Universidad de Antioquia, Medellín.

Juan Carlos Wolff Idárraga, Docente Dermatología, Universidad de Antioquia.

Luis Alfonso Correa Londoño, Docente Dermatopatología, Universidad de Antioquia.

Correspondencia: **Silvia Herrera H.**, Hospital Universitario San Vicente de Paúl, teléfono 212 5921, Medellín, Colombia. E-mail: silviah@epm.net.co.

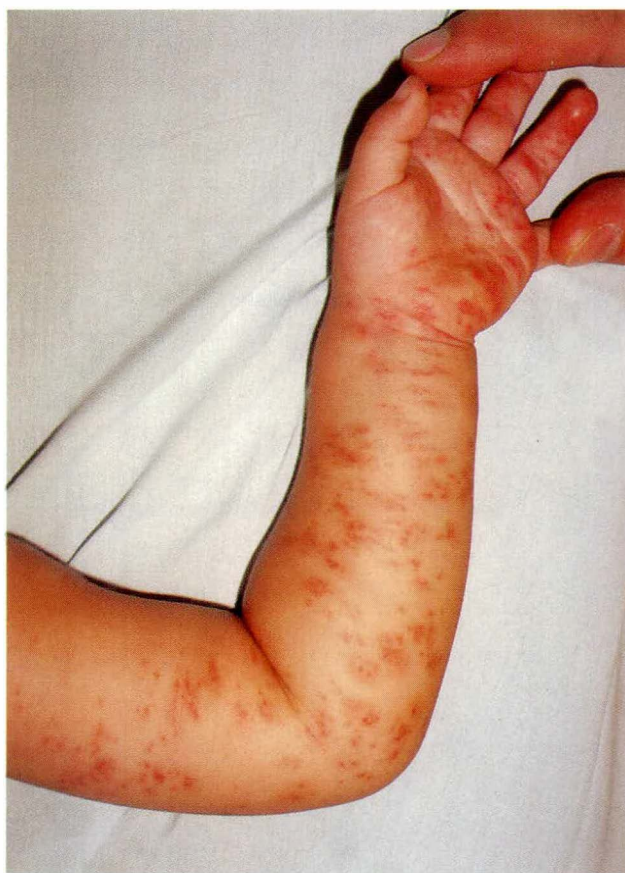

Figura 1. Máculas eritematosas unilaterales que palidecen a la dígito-presión.

Los exámenes paraclínicos informan:

HLG: Hb. 12.6 g/dl, Hto. 38%, leucocitos 7360/mm³, neutrófilos 21%, linfocitos 78%, eosinófilos 1%.

Eco dúplex de brazo izquierdo reportó color de arterias y venas de la extremidad normal, sin evidencia de malformaciones o fístulas arterio-venosas.

Telangiectasia nevoide unilateral

La histología mostró epidermis de espesor normal, basal pigmentada, recubierta por capa córnea ortoqueratósica, y dermis superior y media con numerosas telangiectasias sin proliferación endotelial (Figura 2).

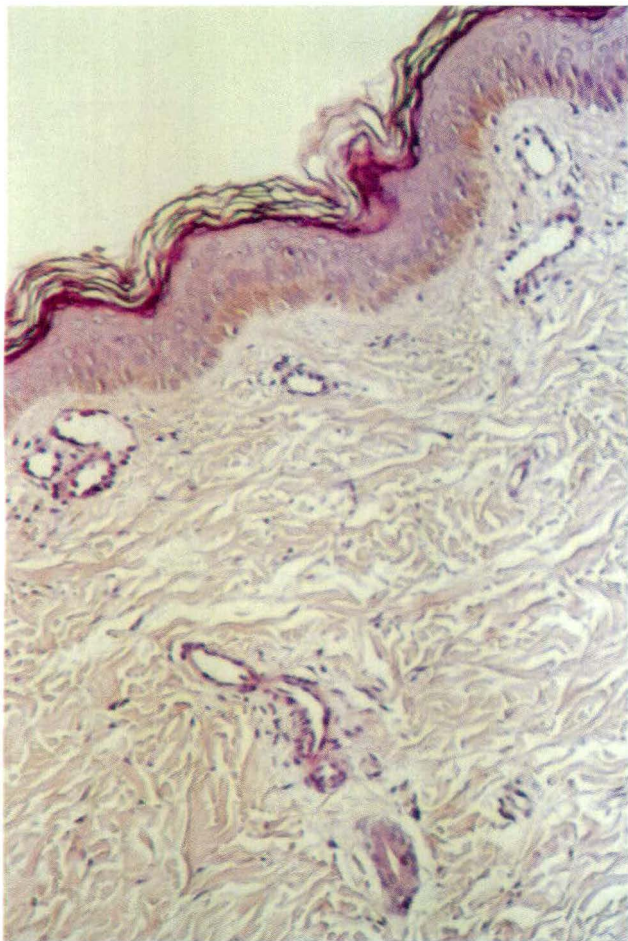


Figura 2. Vasos ectásicos en dermis superior, tapizados por endotelio ligeramente prominente.

DISCUSIÓN

La telangiectasia nevoide unilateral es una enfermedad rara, que se caracteriza por presentar un patrón unilateral, sistematizado; afecta a mujeres, principalmente durante la pubertad y el embarazo.¹

Puede ser congénita o secundaria al aumento de los niveles estrogénicos,² hepatopatías crónicas, cirrosis relacionada con alcohol y metástasis a hígado.³

Las telangiectasias son estrelladas o puntiformes, más que lineales; además de la piel, comprometen la mucosa oral o la gástrica, aparecen con los cambios hormonales y mejoran cuando éstos se estabilizan. No hay antecedentes familiares.⁴

Se demostró aumento en el número de receptores estrogénicos y progestágenos en la piel afectada,^{1,2} los cuales tienen una distribución unilateral, con un patrón lineal o segmentario; las áreas más afectadas son las inervadas por el trigémino C3, C4 o dermatomas adyacentes,³ mientras que la piel normal presenta escasos receptores estrogénicos.² Se ha sugerido que los efectos de los estrógenos son mediados a través de factores angiogénicos, como: factor de crecimiento endotelial derivado de las plaquetas, factor de crecimiento de fibroblastos y factor de crecimiento beta.² Por este motivo, las lesiones se manifiestan cuando los niveles estrogénicos están aumentados por condiciones fisiológicas o patológicas, como tumores productores de estrógenos^{2,5} o afecciones hepáticas.³

La historia natural de la telangiectasia nevoide unilateral es la resolución completa de las lesiones, una vez los niveles hormonales retornen a lo normal.^{1,2}

Histológicamente se caracterizan por vasos dilatados numerosos, sin proliferación endotelial, situados en la dermis superior y media y, en menor grado, en la profunda.⁴

Cuando se presenta en niños, se debe hacer diagnóstico diferencial con:

- Secuelas telangiectásicas del lupus eritematoso neonatal: están localizadas en áreas expuestas al sol y tienen anticuerpos anti Ro y anti La, que se detectan tanto en las madres como en los infantes.¹
- Telangiectasia macular eruptiva Perstans: forma de mastocitosis, es rara en niños.¹
- Pápulas vasculares del hemangioma glomerular: síndrome POEMS (polineuropatías, organomegalias, endocrinopatías, proteína M, cambios en la piel).¹
- Angioma serpiginoso: usualmente aparece en la niñez, unilateral, los sitios más comprometidos son los miembros inferiores y los glúteos; son lesiones puntiformes rojas, no palpables, agrupadas en un patrón macular o reticular, asintomáticas e irregulares.^{1,2}

Telangiectasia nevoide unilateral

- Telangiectasia hemorrágica hereditaria (enfermedad de Rendu-Osler-Weer), telangiectasias en piel, mucosa oral, nasal; pueden ser puntiformes, estrelladas o lineales, hay compromiso de diferentes vísceras, principalmente el tubo digestivo, causando hemorragias gastrointestinales.¹

El tratamiento de elección es el láser, o esperar la involución natural de las telangiectasias, como en nuestro caso.¹

CONCLUSIÓN

Se presenta este caso de telangiectasia nevoide unilateral por ser una entidad de poca frecuencia, principalmen-

te en niñas lactantes. La paciente ha mejorado de sus lesiones con el transcurso del tiempo.

SUMMARY

We report a case of unilateral naevoid telangiectasia in a one year-old girl. Since she was three months old she had asymptomatic erythematous macular lesions. The lesions increased in number and disseminated to the hand, arm, shoulder, and left anterior thorax. Skin biopsy and ecography confirmed the diagnosis of unilateral naevoid telangiectasia.

Key words: unilateral naevoid telangiectasia.

BIBLIOGRAFÍA

1. Odile E, John BM. Unilateral naevoid telangiectasia. En: Harper J, Orange A, Prose N. Textbook of Pediatric Dermatology. Londres, Blackwell Science 2000:992-995.
2. Woollons A, Darley CR. Unilateral naevoid telangiectasia syndrome in pregnancy. Clin Exp Dermatol 1996; 21:459-460.
3. Beacham BE, Kurgansky D. Unilateral naevoid telangiectasia associated with metastatic carcinoid tumor. Brit J Dermatol 1991; 124:86-88.
4. Calonje E, Wilson-Jones E. Vascular tumors and tumor-like conditions of blood vessels and lymphatics. En: Elder D, Elenitsas, Jaworsky, et al. Lever's Histopathology of the Skin. Filadelfia, Lippincott-Raven 1997; 900.
5. Pranteda G, Gueli N, Innocenzi D, et al. Ovarian cancer and unilateral naevoid telangiectasia: a rare association. J Exp Clin Cancer Res 1997; 16:71-73.