



## Descripción morfológica de *Cotylophoron cotylophorum* (Digenea: Paramphistomidae) hallado en bovinos de Rionegro, Antioquia, Colombia <sup>✉</sup>

*Morphological description of *Cotylophoron cotylophorum* (Digenea: Paramphistomidae) in Cattle from Rionegro, Antioquia, Colombia*

*Descrição morfológica do *Cotylophoron cotylophorum* (Digenea: Paramphistomidae) em bovinos de Rionegro, Antioquia, Colômbia*

Erika P Alarcón <sup>1</sup>, Biol; Luz E Velásquez <sup>1,2\*</sup> Biol, MSc.

<sup>1</sup>Programa de Estudio y Control de Enfermedades Tropicales – PECET. Sede de Investigación Universitaria – SIU Calle 62 # 52-59. Torre 2, 7º piso – 730, Medellín, Colombia, y <sup>2</sup>Grupo de Microbiología Ambiental / Escuela de Microbiología, Universidad de Antioquia. AA 1226, Medellín, Colombia.

(Recibido: 22 octubre, 2008; aceptado: 23 abril, 2009)

### Resumen

En Colombia se ha registrado la presencia de Paramphistomidae (Trematoda: Digenea) parasitando el rumen de bovinos de la costa Caribe, los Llanos Orientales y el suroccidente. En estas publicaciones se menciona la presencia y prevalencia de los paramfistómidos, pero todas carecen de la descripción morfológica de los digeneos. El hallazgo de paramfistómidos adultos en el rumen de ejemplares *Bos taurus*, procedentes del sector Llanogrande, en el municipio de Rionegro, Antioquia, motivó la presente investigación, con el propósito de describir los diferentes estadios del parásito y establecer el estatus taxonómico específico. Del rumen de una hembra, *Bos taurus*, sacrificada en la Central Ganadera del municipio de Medellín, se extrajeron vivos 52 digeneos adultos. En el laboratorio se aislaron huevos que se incubaron hasta la obtención de miracidios. Con ellos se infectaron 50 moluscos *Lymnaea truncatula*. La morfología de los adultos y estadios larvarios del paramfistómido permitió determinarlo como *Cotylophoron cotylophorum*. En *L. truncatula* se obtuvo una infección del 5.1 %. Con este registro se amplía la distribución geográfica y altitudinal del parásito a la región altoandina, noroccidental de Colombia.

**Palabras clave:** *Bos taurus*, Digenea, *Lymnaea truncatula*, paramfistomosis.

✉ Para citar este artículo: Alarcón EP, Velásquez LE. Descripción morfológica de *Cotylophoron cotylophorum* (Digenea: Paramphistomidae) hallado en bovinos de Rionegro, Antioquia, Colombia. Rev Colomb Cienc Pecu 2009; 22: 168-177

\* Autor para correspondencia: Sede de Investigación Universitaria-SIU, Universidad de Antioquia. Calle 62 No. 52-59, Torre 2, laboratorio 730. Medellín, Colombia. E-mail: luzelena333@yahoo.com.

### Summary

The presence of *Paramphistomidae* parasites (*Trematoda: Digenea*) inside the rumen (first stomach) has been recorded in Colombia in cattle from the Caribbean coast, the Eastern Plains region in the east, and the southwest of the country. However, studies on the presence and prevalence of the parasite do not include any morphological description. This study includes research findings from adult *Paramphistomidae* parasites in the rumen of *Bos taurus* specimens from Llanogrande in the municipality of Rionegro, Antioquia. The aim of this research was to describe all the developmental stages of the parasite and to establish its specific taxonomical status. 52 live adult parasites were found in the rumen of a female *Bos taurus* sacrificed in the slaughter house Central Ganadera of Medellín. Eggs from adults were obtained in the laboratory, and hatching was stimulated to obtain miracidia. 50 *Lymnaea truncatula* snails were exposed to the miracidia, resulting in an infection rate of 5.1 %. The parasite was identified as *Cotylophoron cotylophorum* by using adult morphology and larval stages. This finding expands the parasite's geographical and altitudinal distribution to the andean highlands in northwestern Colombia.

**Key words:** *Bos taurus*, *Digenea*, *Lymnaea truncatula*, *paramfistomosis*.

### Resumo

Na Colômbia tem-se encontrado a presença de *Paramphistomidae* (*Trematoda: Digenea*) parasitando no rúmen de bovinos da costa Caribe, os Llanos Orientales e no sul oeste. Nestas publicações tem-se mencionado a presença e prevalência dos paramfistómidos, mas todas carecem da descrição morfológica dos digeneos. Do rúmen de uma fêmea *Bos taurus* proveniente do município de Rionegro e sacrificada na Central Ganadera do município de Medellín, se extrairam vivos 52 digeneos adultos. No laboratório foram isolados os ovo e forma obtidos os miracidios. Com eles foram infetados 50 moluscos *Lymnaea truncatula*. A morfologia dos adultos e estádios larvários do paramfistómido permitiu determinar-lho como *Cotylophoron cotylophorum*. Em *L. truncatula* foi obtido uma infecção de 5.1 %. Com este fato, se amplia a distribuição geográfica e altitudinal do parasita na região alta dos Andes colombianos.

**Palavras chave:** *Bos taurus*, *Digenea*, *Lymnaea truncatula*, *paramfistomosis*.

### Introducción

La familia *Paramphistomidae* (*Trematoda: Digenea*) *Fischoeder*, 1901, está constituida por numerosas especies parásitas, cuyos adultos se implantan en el rumen, en tanto los juveniles penetran el retículo e intestino delgado de bovinos y otros rumiantes. Los trastornos clínicos producidos por los parásitos adultos son menores que los causados por los estadios inmaduros, siendo estos los responsables de lesiones severas y enteritis catarral o hemorrágica (10, 27).

Por acción mecánica, las formas juveniles del parásito se introducen en la mucosa del duodeno del hospedador definitivo hasta alcanzar la submucosa, perturbando la irrigación sanguínea, lo que explica la anemia por pérdida de sangre y la destrucción de las glándulas digestivas del intestino delgado y abomaso, causando mala absorción y mala digestión (10).

La enfermedad se denomina paramfistomosis y afecta con mayor frecuencia a los bovinos, es de distribución mundial, con áreas endémicas en todos los continentes (25). El cuadro clínico se presenta sólo cuando hay gran cantidad de formas inmaduras y se manifiesta como un síndrome de mala digestión que en casos extremos produce anorexia y muerte (21). Los daños causados a los rumiantes provocan desnutrición, pérdida de peso, decrecimiento en la producción de leche y disminución en la capacidad reproductiva, lo que se traduce en pérdidas cuantiosas para la economía del renglón ganadero (10, 21).

En las regiones tropicales y subtropicales del mundo, los paramfistómidos de mayor impacto en la producción ganadera, han sido asignados a los géneros *Paramphistomum* *Fischoeder* 1901, *Cotylophoron* *Stiles & Goldberger* 1910, y *Calicophoron* *Nasmark* 1937 (3, 10, 29). De los anteriores parásitos, en América se han referenciado tres especies de *Paramphistomum*: *P. cervi*, *P.*

*leydeni*, *P. ichikawai* y seis especies de *Cotylophoron*: *C. cotylophorum*, *C. jacksoni*, *C. fueleborni*, *C. panamensis*, *C. bareilliensis* y *C. travassosi* (4, 9, 20). En el ciclo biológico de todos ellos se han señalado como hospedadores intermediarios moluscos pulmonados de agua dulce (6, 26).

De los paramfistómidos mencionados, en Colombia se ha registrado la presencia de *P. cervi*, *C. cotylophorum* y *C. panamensis*, para bovinos de la costa Caribe y los llanos orientales (9, 23, 26) y *C. cotylophorum* en ovinos de la zona centroandina (11). Al respecto cabe resaltar que en estos estudios no se incluyeron las descripciones morfológicas de las especies, ni se establecieron los ciclos de vida.

Es por ello que el hallazgo de paramfistómidos adultos en el rumen de un bovino de la región altoandina, en Antioquia, constituyó un estímulo para comenzar a llenar el vacío en Colombia sobre la taxonomía de dichos digeneos. Por tal razón, la presente investigación tuvo como objetivo determinar el estatus taxonómico específico de los paramfistómidos encontrados en esta región.

## Materiales y métodos

### *Autorización del comité de ética*

El protocolo del presente trabajo cumplió con los lineamientos establecidos por el Comité de Ética para la experimentación con animales de la Universidad de Antioquia, según acta No. 21 de mayo 5 de 2005.

### *Método*

El 2 de noviembre de 2005, se obtuvieron 52 paramfistómidos adultos del rumen de un bovino *Bos taurus*, faenado en la Central Ganadera de Medellín. El bovino procedía de un hato localizado en el sector Llanogrande, del municipio de Rionegro.

Un grupo de 32 digeneos se destinaron para la descripción morfológica, por lo tanto se relajaron en Nembutal al 0.05% y luego de media hora se fijaron en AFA (alcohol, formol, ácido acético). De algunos paramfistómidos, se hicieron cortes dorsoventrales y laterales, que se montaron en placas permanentes

con bálsamo de Canadá, siguiendo el protocolo descrito por Jones (13). Las dimensiones se establecieron con un ocular milimétrico; se determinaron las medidas laterales (frontales) y dorsoventrales (sagitales). Cuando no se especifica el tipo de corte, la medida corresponde a la sección dorsoventral. La identificación taxonómica de los parásitos adultos se realizó con base en las claves de Eduardo (8, 9).

El material de referencia se depositó bajo el registro CTUA 116.08.063-116.08.092 y CTUA 116.09.87-116.09.89, en la colección de Tremátodos Digeneos de la Universidad de Antioquia, registrada en el Instituto Alexander von Humboldt.

Con el fin de estimular la oviposición, los 20 digeneos restantes, se mantuvieron en suero fisiológico a 38.5 °C, durante cuatro horas, según el protocolo de Dinnik y Dinnik (7) modificado.

Los huevos se incubaron en cajas de Petri con agua destilada, a 23 °C en la oscuridad. Luego de 20 días se estimuló la eclosión de miracidios con una fuente de luz (19). De ellos se seleccionaron 30 miracidios, que se llevaron al microscopio de luz para hacer la descripción morfológica.

Las formas intramolusco del paramfistómido se obtuvieron exponiendo 50 moluscos *Lymnaea truncatula*, obtenidos de la colonia del laboratorio, cada uno a dos miracidios. Luego de doce horas los caracoles se instalaron en un acuario con agua declorinada, aireación permanente y se alimentaron con lechuga fresca bien lavada. Se hizo recambio de comida y agua cada 2 días.

A los 40 días postinfección se estimuló la emisión cercariana, individualizando los caracoles y poniéndolos bajo una fuente luminosa, durante ocho horas. Para la obtención de las redias, precercarias y cercarias, se disectaron caracoles emisores. Las formas larvarias se inmovilizaron con metilcelulosa para su descripción *in vivo* (30). La descripción de cada estadio se hizo con base en 30 individuos, de los cuales se tomaron registros fotográficos y se realizaron dibujos bajo cámara lúcida.

Los moluscos de referencia se encuentran depositados bajo el registro VHET 37, Colombia (PECET MOL 427-430), en la colección de Moluscos Vectores, del laboratorio de Malacología Médica y Tremátodos, PECET, Universidad de Antioquia, registrada en el Instituto Alexander von Humboldt.

## Resultados

### *Digeneos adultos*

*Cotylophoron cotylophorum* (Fischöeder, 1901)  
Stiles & Goldberger, 1910

Hábitat: Rumen

Hospedador: *Bos taurus*

Localidad: Rionegro, Antioquia, Colombia.

Descripción basada en 32 individuos adultos. Para las dimensiones estimadas se da el promedio y entre paréntesis el rango; todas en mm, excepto los huevos que se dan en  $\mu\text{m}$ .

Los digéneos tienen cuerpo grueso, cónico, curvado ventralmente. Cuando están vivos presentan color rojizo, siendo más intenso en los extremos del cuerpo (véanse Figuras 1A y 1B). Miden 6.21 (5.58-7.31) de largo por 2.08 (2.01 a 2.19) de ancho (sección dorsoventral) (véanse Figuras 2A y 2B). Se observan papilas tegumentarias alrededor de la apertura oral. La faringe es de tipo *Calicophoron* (véase Figura 2C), mide 0.47 (0.23 a 0.62) de largo por 0.56 (0.43 a 0.73) de ancho (sección frontal); 0.48 (0.36-0.68) de largo con 0.58 (0.50-0.68) de ancho (sección sagital). La proporción faringe/acetábulo es de 1:2.9 a 1:3.4.

El esófago mide 0.74 (0.70-0.80) de largo por 0.24 (0.20-0.30) de ancho (sección sagital); con pared interna muscular engrosada, formando un bulbo de 0.22 de diámetro. Ciegos intestinales laterales, sinuosos, formando cerca de cinco curvaturas dorsoventrales que terminan a nivel del acetábulo, dirigidos dorsalmente.

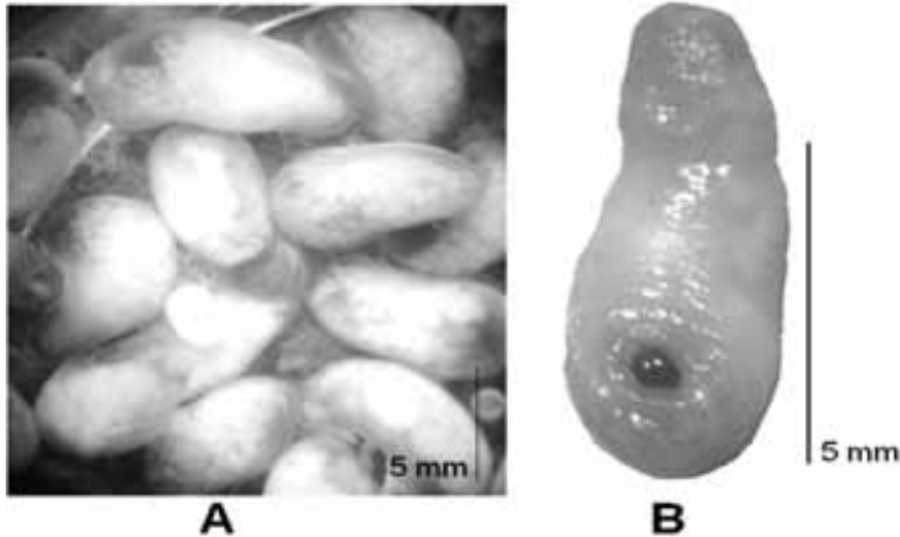
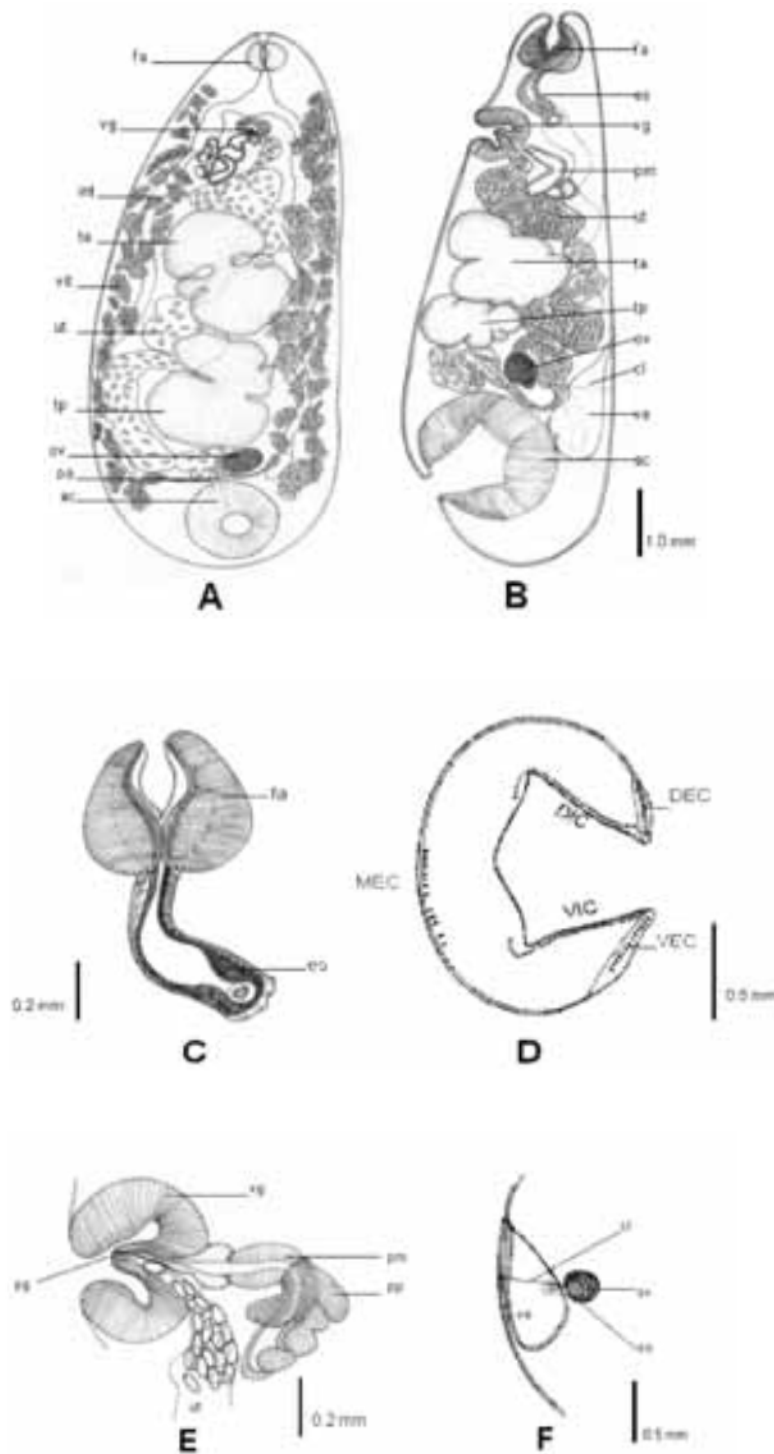


Figura 1. A. Fotografía de adultos en fresco de *C. cotylophorum*. B. Fotografía frontal de un adulto de *C. cotylophorum*. Imágenes tomadas por Érika Alarcón.

El acetábulo subterminal es de tipo *Cotylophoron*, el diámetro externo mide 1.44 (1.1 a 1.6) de largo por 1.45 (1.35 a 1.8) de ancho (sección lateral); 1.49 (1.37-1.67) de largo por 1.09 (0.86-1.45) de ancho (sección dorsoventral); con 7-14 unidades musculares en la capa dorsal circular externa (DEC), 13-17 unidades musculares en la capa ventral circular externa (VEC), 41 unidades musculares en la capa dorsal circular

interna (DIC), 45-54 unidades musculares en la capa ventral circular interna (VIC) y 14 unidades musculares en la capa media circular externa (MEC) (véase Figura 2D). El genitalium terminal, ventral, es de tipo *Cotylophoron* (sección media sagital), a nivel de la bifurcación de los ciegos. La ventosa genital mide 0.62 (0.50-0.70) de largo por 0.41 (0.30 a 0.60) de ancho (sección dorsoventral) (véase Figura 2E).



**Figura 2.** Adultos de *Cotylophoron cotylophorum* A. Vista ventral B. Vista sagital C. Faringe (tipo Calicophoron) D. Acetábulo (tipo *Cotylophoron*) E. Sección lateral de Genitalium terminal F. Ootipo y canal de Laurer cruzando la vesícula excretora. Dibujos realizados por Erika Alarcón y Carolina Lenis.

Abreviaturas ac: acetábulo, ci: ciegos intestinales, cl: canal de Laurer, DEC: unidades musculares circulares exteriores dorsales, DIC: unidades musculares circulares interiores dorsales, es: esófago, fa: faringe, MEC: Unidades musculares circulares mediales, oo: ootipo, ov: ovario, pg: papila genital, pm: pared muscular, pp: pared prostática, ta: testículo anterior, tp: testículo posterior, ut: útero, ve: vesícula excretora, VEC: unidades musculares circulares exteriores ventrales, vg: ventosa genital, VIC: unidades musculares circulares interiores ventrales, vit: vitelarios.

La proporción ventosa genital/acetábulo es de 1:2.1-1:2.8. La papila genital sin esfínter, mide 0.20 (0.16-0.24) de largo por 0.16 (0.10-0.20) de ancho, con dos poros genitales; uno masculino y otro femenino. El ovario redondeado, postesticular, mide 0.52 (0.34 a 0.60) de largo por 0.65 (0.46 a 0.80) de ancho (sección lateral); 0.33 (0.26 a 0.44) de largo por 0.58 (0.34 a 0.76) de ancho (sección dorsoventral). El ootipo mide 0.28 (0.18 a 0.32) de largo por 0.32 (0.20 a 0.40) de ancho (sección lateral); 0.07 de largo por 0.15 de ancho (sección dorsoventral). El útero es dorsal a los testículos y en la región pretesticular es anterior al ducto masculino. El canal de Laurer cruza la vesícula excretora y desemboca en la parte dorsal del cuerpo, posterior al poro excretor. Los vitelarios son laterales, con folículos de diferente tamaño, que se extienden desde el nivel de la faringe hasta la región anterior del acetábulo, no confluyen en la parte dorso-medial, ni en los límites anterior y posterior del cuerpo.

Los huevos en el útero son ovoides y grisáceos, miden 107.2 (102 – 109.8) de largo por 65.4 (62.7-70.6) de ancho. Los testículos son lobulados y verticales. El testículo anterior mide 1.8 (1.24 a 2.24) de largo por 1.94 (2.55 a 1.38) de ancho (sección lateral); 0.89 (0.86 a 0.90) de largo por 1.45 (1.28 a 1.55) de ancho (sección dorsoventral). El testículo posterior mide 1.80 (1.30 a 2.34) de largo por 1.94 (1.74 a 2.55) de ancho (sección lateral); 1.04 (0.82 a 1.40) de largo por 1.53 (1.36 a 1.80) de ancho (sección dorsoventral). La vesícula excretora es dorsal al acetábulo y al ovario; el poro excretor se abre en la superficie dorsal del cuerpo, anterior al canal de Laurer (véase Figura 2F).

#### *Huevos de Cotylophoron cotylophorum*

Descripción basada en 30 huevos. Las dimensiones se dan en  $\mu\text{m}$ .

Los huevos presentan forma ovoide y coloración grisácea. Miden 115.4 a 141.3 de largo por 67.7 a 75.6 de ancho. El opérculo mide 15.9 a 25.9 de ancho por 5.5-6.0 de altura. El espesor de la pared es de 2.0 a 3.0 (véase Figura 3).

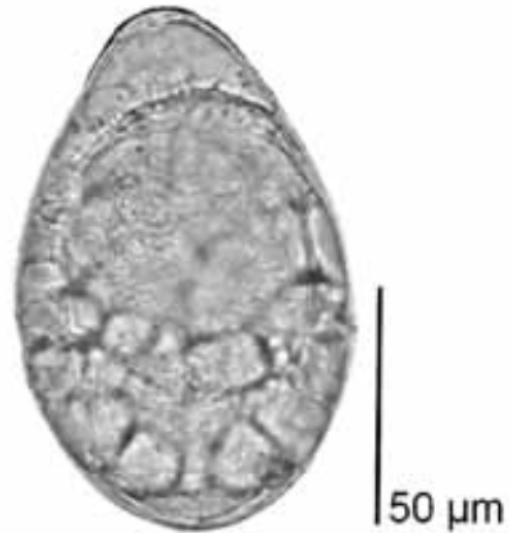

Figura 3. Huevo embrionado de *C. cotylophorum* obtenido de un paramfistómido adulto. Fotografía tomada por Erika Alarcón.

#### *Estadios larvarios de Cotylophoron cotylophorum*

Descripción basada en 30 individuos. Las dimensiones se dan en  $\mu\text{m}$ . Los miracidios miden 144.4 (109.5 a 183.1) de largo, por 41.2 (33.8 a 48.6) de ancho en la región anterior. La región posterior es más angosta. El cuerpo presenta láminas epidérmicas ciliadas, es alargado y carece de mancha ocular.

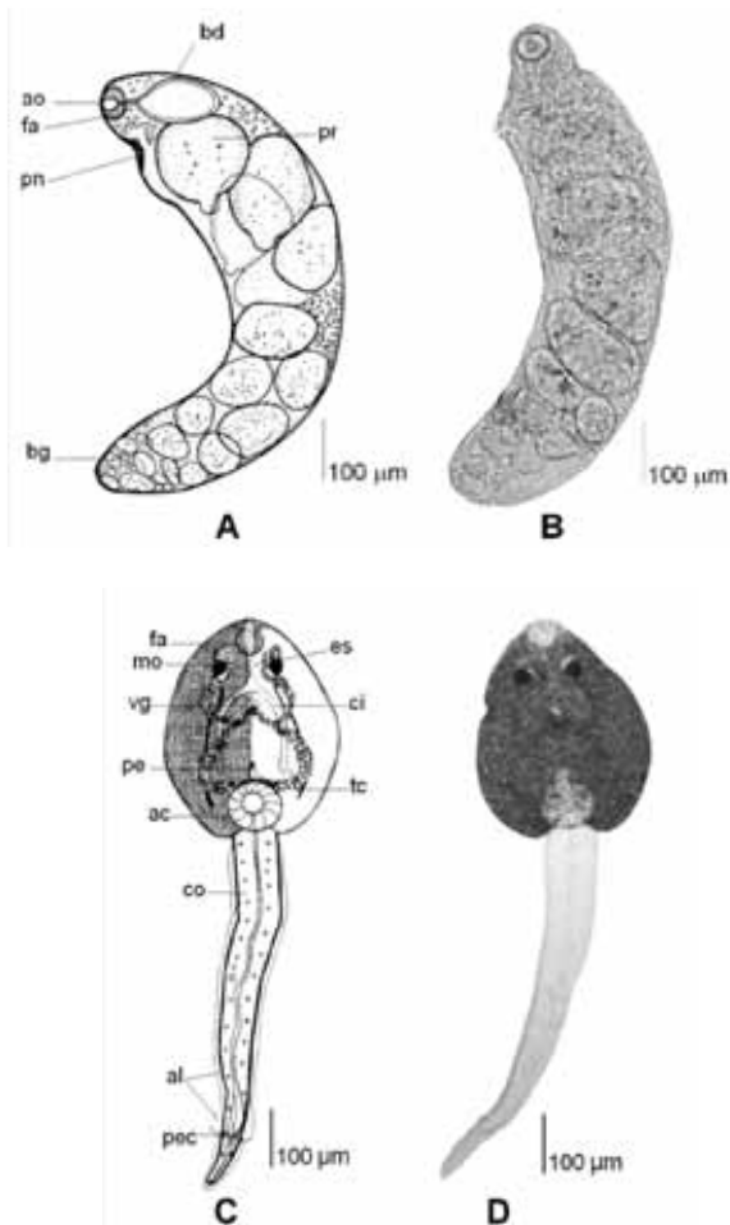
De los moluscos expuestos a miracidios, se obtuvo una infección del 6% (3/50), de donde se extrajeron las formas larvarias del paramfistómido que se describen a continuación.

Las redias se encuentran en el hepatopáncreas de los moluscos. Miden 854.4 (505.9 a 1239.2) de largo por 206 (109.8 a 290.2) de ancho. Presentan coloración blanca y movimientos de contracción y extensión muy lentos (véase Figura 4A). En la región anterior se observa la apertura oral, que continúa en una faringe musculosa y desemboca en una bolsa digestiva inconspicua. El poro de nacimiento está ubicado en el tercio anterior del cuerpo. En su interior pueden contener células germinales, bolas embrionarias, redias hijas, y precercarias (cercarias inmaduras). Las redias madre se caracterizan por poseer una faringe bien desarrollada y por contener redias hijas. En las

redias hijas se observan precerarias con manchas oculares muy tenues y cola muy pequeña (véase Figura 4B).

En la masa visceral de los caracoles parasitados se encuentran cercarias en diferentes etapas de

desarrollo. El cuerpo de las inmaduras es de color blanco amarillento con manchas oculares grises oscuras; sus ductos excretores laterales son marrón claro y se unen en la línea media del cuerpo donde se separan hasta desembocar en un poro excretor, cerca del acetábulo.



**Figura 4.** A. Dibujo de una redia de *C. cotylophorum* B. Fotografía de una redia de *C. cotylophorum*. C. Dibujo de una cercaria de *C. cotylophorum* D. Fotografía de una cercaria de *C. cotylophorum*. Dibujos realizados por Carolina Lenis y Erika Alarcón. Fotografías tomadas por Erika Alarcón.

Abreviaturas ac: acetábulo, al: aleta, ao: apertura oral, bd: bolsa digestiva, bg: bolas germinales, ci: ciegos intestinales, co: cola, fa: faringe, mo: mancha ocular, pe: poro excretor, pec: poro excretor caudal, pn: poro de nacimiento, pr: preceraria, vg: ventosa genital.

El cuerpo de las cercarias maduras mide 385.7 (290.2 a 549.0) de largo por 283.1 (188.2 a 384.3) de ancho. Presenta coloración marrón oscuro, con la apertura oral, la faringe musculosa y dos manchas oculares negras ubicadas en el primer tercio. En el segundo tercio se observa la ventosa genital y el poro donde desembocan los ductos excretores. En el último tercio se encuentra el acetábulo, rasgo que le da el calificativo de cercaria amfistoma. En el extremo posterior nace la cola, que es dos veces más larga que el cuerpo. Mide 679.4 (517.6 a 784.3) de largo por 96.1 (54.9 a 141.2) de ancho. Presenta un ducto caudal que termina en dos poros excretores, cada uno de los cuales se abre en el borde externo del último tercio. Posee una aleta desde el primer

tercio, hasta los poros excretores caudales. Otra aleta pequeña va hasta el extremo distal de la cola (véanse Figuras 4C y 4D). En el agua la cercaria tiene movimientos muy rápidos y en espiral. Tan pronto entra en contacto con una superficie comienza el proceso de enquistamiento, pierde la cola y se transforma en metacercaria.

La metacercaria está cubierta por una pared quística translúcida, a través de la cual se observa la metacercaria marrón oscuro y en cuyo interior se diferencian dos manchas oculares, faringe, ventosa genital, acetábulo y ductos excretores. El quiste mide 196.8 (185.1 – 208.9) de diámetro (véase Figura 5).

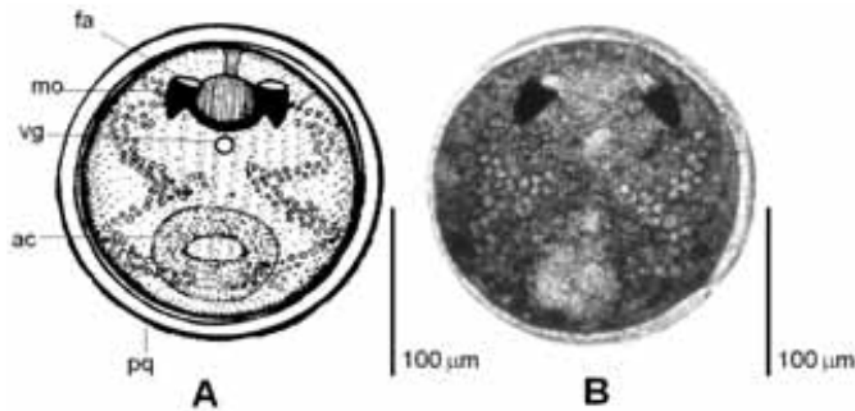


Figura 5. Metacercaria de *C. cotylophorum*. Dibujo realizado por Carolina Lenis. Fotografía tomada por Erika Alarcón. Abreviaturas: fa, faringe; mo, mancha ocular; vg, ventosa genital; pq, pared quística; ac, acetábulo.

## Discusión

Al completar el ciclo de vida del paramfistómido, se facilita la descripción morfológica del digéneo y se dispone de información valiosa sobre aspectos de la relación del parásito con sus hospedadores, la cual ha de tenerse en cuenta una vez que se pretenda diseñar estrategias para su prevención y control.

De otro lado, determinar el estatus taxonómico específico de *C. cotylophorum*, a partir de caracteres morfológicos, abre la posibilidad de continuar describiendo por este método, otras especies de paramfistómidos, con el fin de disponer de una base de datos ilustrada para facilitar a los interesados el acceso a la taxonomía del grupo.

Los caracteres morfológicos propios de *C. cotylophorum*, que reúne el paramfistómido objeto de esta investigación, son faringe tipo *Calicophoron*, bulbo esofágico, ventosa genital sin esfínter tipo *Cotylophoron* y vitelaria lateral sin confluencia en los límites anterior y posterior, según la descripción de Eduardo (9).

De igual manera los huevos obtenidos de los parásitos adultos están dentro del rango registrado por Krull (14) y Zajicek (32) para esta especie (126 a 132 µm de largo por 65-68 µm ancho), los cuales son mas pequeños que los de *P. cervi* (145-160 µm de largo por 75-99 µm de ancho), aunque presentan la misma forma ovoide y coloración grisácea.

Así mismo, las formas juveniles del paramfistómido estudiado concuerdan con las



descritas para *C. cotylophorum*. Los miracidios carecen de mancha ocular, lo que coincide con la descripción de Zajíček (32); siendo esta una característica que permite diferenciarlos del miracidio de *Fasciola hepatica*.

Las redias de los paramfistómidos obtenidas en el laboratorio se diferencian de las redias de *F. hepatica* por carecer de collar y de proyecciones laterales y por presentar faringe pequeña (1). En las cercarias producidas por estas redias se observan por primera vez aletas caudales, rasgo no relevante para la determinación de la especie; también presentan manchas oculares, carácter descrito por Leon (15) para este digeneo en Puerto Rico.

En cuanto a las metacercarias, el diámetro del quiste y las manchas oculares concuerdan con lo señalado por Krull (180  $\mu\text{m}$ ) para esta especie de paramfistómido (14).

De otro lado, con este hallazgo se extiende la distribución altitudinal de *C. cotylophorum* a un sector tropical de alta montaña y se amplía su distribución geográfica a la región noroccidental colombiana.

Debido a que el bovino hospedador de *C. cotylophorum* provenía del sector de Llanogrande, se sugiere que el digeneo corresponde al agente etiológico del foco de paramfistomosis bovina, registrado para la misma zona por López et al (17), con prevalencias del 100 % en *Bos taurus*, y del 25 % y 1.79 % en *L. truncatula* y *L. columella*, respectivamente. Otro hecho que ayuda a soportar esta hipótesis, es la correspondencia en la descripción de los huevos y las formas intramolusco del digeneo obtenidas *in vitro*, con las descritas para las formas silvestres del foco mencionado.

Sobre la investigación de López et al (17), cabe señalar que se divulga el estatus taxonómico del digeneo hasta la jerarquía de familia:

Paramphistomidae y es durante la presente investigación donde se establece que corresponde a *C. cotylophorum*.

Respecto a los hospedadores intermediarios del parásito, en América se han señalado a *Fossaria* spp. y *Lymnaea cubensis* en Venezuela (24, 31), *Lymnaea humilis* en México (14), *Lymnaea viatrix* en Argentina (27), *L. columella* en Puerto Rico (15) y el fisido *Physa* sp. en Colombia (26).

Por lo tanto este constituye el primer registro de infección de *Lymnaea truncatula*, por *C. cotylophorum* bajo condiciones experimentales. Lo cual además permite inferir que es el molusco responsable de la alta transmisión del digeneo en el foco registrado en Rionegro por López et al (17). Lo que no es de sorprender ya que este caracol ha sido reseñado en Europa como hospedador del paramfistómido *Calicophoron daubneyi* (2, 5, 18) y como el principal hospedador de *Fasciola hepatica* en Europa (2, 3, 5) y en el lago Titicaca en Bolivia (22).

En Colombia, *L. truncatula* ha sido registrado además en el sector del Coconuco en Cauca, y su presencia debe considerarse como un factor de riesgo para el establecimiento de focos de paramfistomosis y fasciolosis en el país (12, 16).

### Agradecimientos

Al Dr Francisco Valencia M.V., Jefe de Planta en la Central Ganadera de Medellín, quien atendiendo a nuestra solicitud e instrucciones, tuvo la gentileza de buscar y recoger los paramfistómidos adultos y entregárnoslos con vida, para los procedimientos de laboratorio. Al Dr. Iván Darío Vélez por su apoyo a las investigaciones en moluscos vectores y tremátodos de Colombia. A la Dra Imelda Vélez Escovar y a Carolina Lenis por la revisión taxonómica del digéneo. Al Dr. Daniel Rondelaud por sus sugerencias metodológicas.

### Referencias

1. Abrous M, Rondelaud D, Dreyfuss G. *Paramphistomum daubneyi*: the development of redial generations in the snail *Lymnaea truncatula*. Parasitol Res 1997; 83:64-69.
2. Abrous M, Rondelaud D, Dreyfuss G. A field study of natural infections in three freshwater snail with *Fasciola hepatica* and/or *Paramphistomum daubneyi* in Central France. J Helminthol 2000; 74:189-194.

3. Abrous M, Rondelaud D, Dreyfuss G, Cabaret J. Infection of *Lymnaea truncatula* and *Lymnaea glabra* by *Fasciola hepatica* and *Paramphistomum daubneyi* in farms of Central France. *Vet Res* 1999; 30:113-118.
4. De Araujo Costa HM, Guimarães MP. *Cotylophoron travassosi* sp. n. (Trematoda-Paramphistomidae) from cattle. *Mem Inst Oswaldo Cruz* 1992; 87: 69-72.
5. Degueurce F, Abrous M, Dreyfuss G, Rondelaud D, Gevrey J. *Paramphistomum daubneyi* and *Fasciola hepatica*: the prevalence of natural or experimental infections in four species of freshwater snail in eastern France. *J Helminthol* 1999; 73:197-202.
6. Dinnik J. *Paramphistomum daubneyi* sp. nov. from cattle and its snail host in the Kenya Highland. *Parasitology* 1962; 52:143-151.
7. Dinnik J, Dinnik N. The cycle life of *Paramphistomum microbothrium* Fiscoeder, 1901 (Trematoda, Paramphistomidae). *Parasitol* 1954; 44 (3-4): 285-299.
8. Eduardo S. The taxonomy of the family Paramphistomidae Fiscoeder, 1901 with special reference to the morphology of species occurring in ruminants. I. General considerations. *Syst Parasitol* 1982; 4:7-57.
9. Eduardo S. The taxonomy of the family Paramphistomidae Fiscoeder, 1901 with special reference to the morphology of species occurring in ruminants. V. Revision of the genus *Cotylophoron* Stiles & Goldberger, 1910. *Syst Parasitol* 1985; 7:3-26.
10. Forlano M, Henríquez H, Meléndez R. Incidencia y prevalencia de *Cotylophoron* spp. (Trematoda: Digenea) en bovinos del asentamiento campesino "Las majaguas". Portuguesa - Venezuela. *Gac Cienc Vet* 1997; 7:16-20.
11. Galvis JD, Parra GD, Hernández de Galvis AL. Comprobación de la paramfistomiasis ovina en Colombia. *Rev ICA* 1984; 19:413-416.
12. Gómez V, Pérez R. Prevalencia de *Fasciola hepatica* en dos haciendas ganaderas La Montaña (Municipio de San Pedro) y La Alborada (Municipio de Rionegro), por medio de la técnica parasitológica Dennis y determinación del molusco hospedador. *Biomédica* 2006; 25:188-189.
13. Jones A. Techniques for hand-sectioning thick-bodied platyhelminths. *Syst Parasitol* 1990; 15:211-218.
14. Krull WH. Life of studies on *Cotylophoron cotylophorum* (Fiscoeder 1901) Stiles and Goldberger, 1910. *J Parasitol* 1934; 20:173-180.
15. Leon D, Chiriboga J, Parra D, Llavona M. Differential diagnosis of infection by *Fasciola hepatica* and *Cotylophoron cotylophorum* in cattle and snail hosts. *J Agric Univ P R* 1975; 59:129-132.
16. Longo M, Zamora H, Vásquez R, Velásquez LE. Aspectos ecológicos de *Lymnaea* (Lymnaeidae) en la región de Aguas Tibias, municipio de Puracé-Coconuco. *Rev Asoc Col Ciencias Biol* 2005; 17:47-58.
17. López L, Romero J, Velásquez L. Aislamiento de Paramphistomidae en vacas de leche y en el hospedador intermediario (*Lymnaea truncatula* y *Lymnaea columella*) en una granja del trópico alto en el occidente de Colombia. *Rev Col Ciencias Pec* 2008; 21:9-18.
18. Mage C, Bourgne H, Toullieu JM, Rondelaud D, Dreyfuss G. *Fasciola hepatica* and *Paramphistomum daubneyi*: changes in prevalence of natural infections in cattle and in *Lymnaea truncatula* from central France over the past 12 years. *Vet Res* 2002; 33:439-447.
19. Malek EA, Cheng TC. Medical and economic Malacology. New York and London: Academic Press. 1974. 398 p.
20. Miranda MA, Costa HMA. Report and redescription of some species of *Cotylophoron* (Trematoda: Paramphistomidae) in domestic ruminants of Brazil. *Rev Bras Parasitol Vet* 1999; 8:1-15.
21. Muro AA, Ramajo MV. Paramfistomosis. In: Cordero del Campillo M, Rojo FA, Parasitología Veterinaria. McGraw-Hill Interamericana de España. 2002. p. 225-228.
22. Oviedo JA, Bagues MD, Mas-Coma S. Lymnaeid snail in the human fascioliasis high endemic zone of the northern Bolivian altiplano. *Res Rev Parasitol* 1995; 55:35-43.
23. Parra D, Gallego MI, Griffiths IB. Prevalencia de la paramfistomiasis bovina en hatos lecheros de Colombia. *Rev Col Cienc Pec* 1982; 33-34.
24. Pino L, Morales G. *Lymnaea cubensis* Pfeiffer, 1839 hospedador intermediario de *Cotylophoron cotylophorum* (Fiscoeder, 1901) Stiles y Goldberger, 1910, en condiciones naturales. *Acta Cient Venez* 1982; 33: 57-60.
25. Quiroz RH. Parasitología y enfermedades parasitarias de animales domésticos. Ed Limusa 1989. 876 p.
26. Rodríguez H. Determinación de un huésped intermediario de la paramfistomiasis bovina en condiciones de piedemonte llanero. Trabajo de grado. Facultad de Medicina Veterinaria y Zootecnia, Universidad Tecnológica de los Llanos Orientales, Villavicencio, 1984. 62p.
27. Sanabria EF, Rumi A, Romero JR. *Lymnaea viatrix* (Dorbigny, 1835), hospedador intermediario de *Cotylophoron cotylophorum* (Fiscoeder, 1901) en condiciones naturales y experimentales. In: XVII Congreso Latinoamericano de Parasitología. Mar del Plata. 2005; 60: 356-357.
28. Schmidt GD, Roberts L, editors. Foundations of parasitology. 6th ed. McGraw-Hill; 2000. 670 p.
29. Torres SE, Rodríguez CH. Estudio sobre *Paramphistomum* sp. en bovinos procedentes de Casanare. Universidad Nacional de Colombia, Bogotá. *Rev Med Vet Zoot* 1987; 40: 109-110.
30. Velásquez O. Cercarias de digéneos en caracoles dulceacuícolas de la reserva natural Laguna de Sonso (Valle del Cauca). Trabajo de grado, Facultad de Ciencias, Universidad del Valle, Cali, Colombia. 2004. 53p.
31. Vogelsang E. Contribución al estudio de la parasitología animal en Venezuela IV. Maracay. *Revista Med Cirugía* 1935: 285.
32. Zajiček D. Development of miracidia of *Cotylophoron cotylophorum* (Fiscoeder, 1901) and *Calicophoron calicophorum* (Fiscoeder, 1901) under conditions of Cuba. *Acta Vet Brno* 1974; 43:251-256.