

## PRESENTACIÓN DE CASO

# Omalizumab: opción terapéutica para la urticaria crónica espontánea de difícil control con vasculitis asociada, reporte de tres casos

Libia Susana Díez<sup>1</sup>, Liliana María Tamayo<sup>1,2</sup>, Ricardo Cardona<sup>1,3</sup>

<sup>1</sup> Grupo de Alergología Clínica y Experimental (GACE), Universidad de Antioquia, Medellín, Colombia

<sup>2</sup> Cátedra de Dermatología, Facultad de Medicina, Universidad Pontificia Bolivariana, Medellín, Colombia

<sup>3</sup> Cátedra de Alergología Clínica, Universidad de Antioquia, Medellín, Colombia

**Institución donde se realizó el trabajo:** Servicio de Alergología Clínica, Universidad de Antioquia, Medellín, Colombia

**Introducción.** Aproximadamente el 50 % de los casos de urticaria crónica no mejoran adecuadamente con las dosis convencionales de antihistamínicos, por lo cual se han planteado múltiples opciones terapéuticas, entre las cuales el omalizumab es una herramienta novedosa que ahora cuenta con evidencia de alta calidad que soporta su uso en los casos difíciles, que mejora rápidamente el índice sintomático y el uso de medicamentos, y cuenta con un buen perfil de seguridad.

**Objetivo.** Presentar tres casos de mujeres adultas con urticaria crónica espontánea de más de ocho años de evolución, que no mejoraron con el tratamiento con altas dosis de antihistamínicos, asociados a antileucotrienos e inmunomoduladores y en quienes se combinaban varios mecanismos fisiopatológicos: urticaria crónica espontánea con componente de autoinmunidad, componente de presión y urticaria vasculítica.

**Materiales y métodos.** Se reportan los casos con sus respectivas evaluaciones clínicas y de laboratorio, los medicamentos usados y la respuesta después del inicio de omalizumab y se hace una revisión de la literatura científica sobre uso de este medicamento en la urticaria crónica.

**Resultados.** En los tres casos presentados se obtuvo una mejoría completa de los síntomas tras el inicio del omalizumab.

**Conclusión.** El omalizumab es una opción terapéutica exitosa en casos de urticaria crónica de difícil control con vasculitis asociada, cuando se han agotado las opciones propuestas por las guías internacionales.

**Palabras clave:** urticaria, vasculitis, antagonistas de los receptores histamínicos, antagonistas de leucotrieno, factores inmunológicos.

doi: <http://dx.doi.org/10.7705/biomedica.v33i4.782>

### **Omalizumab: therapeutic option in chronic spontaneous urticaria difficult to control with associated vasculitis, report of three cases**

**Introduction:** Approximately 50% of chronic urticaria cases do not respond adequately to conventional doses of antihistamines, so a number of other therapeutic options have been suggested. Among these, omalizumab is an innovative tool, which now has high-quality evidence that supports its use in difficult cases, rapidly improving the symptom index and the use of medications with a good safety profile.

**Objective:** To report three cases of adult women with spontaneous chronic urticaria with an evolution of more than eight years, which did not improve with high doses of antihistamines and leukotriene receptor blockers, associated with immunomodulatory therapy in which several etiologic mechanisms were combined: chronic spontaneous urticaria with autoimmune and pressure components, and vasculitis.

**Materials and methods:** We report the cases with their clinical and laboratory evaluations, used medication, the response after the start of omalizumab and we performed a review of the literature on the use of this drug in chronic urticaria.

**Results:** In all the presented cases, we obtained complete improvement of symptoms after starting omalizumab.

**Conclusion:** Omalizumab is a successful treatment option in cases of difficult to control chronic urticaria with associated vasculitis in which the options proposed by international guidelines have been exhausted.

**Keywords:** urticaria, vasculitis, histamine antagonists, leukotriene antagonists, immunologic factors.

doi: <http://dx.doi.org/10.7705/biomedica.v33i4.782>

#### **Contribución de los autores:**

Todos los autores participaron de igual forma en la redacción y corrección del manuscrito, la atención de las pacientes y la recolección de los datos.

La urticaria es una enfermedad heterogénea caracterizada por la presencia de habones pruriginosos, angioedema o ambos. Estas manifestaciones clínicas pueden ser desencadenadas por diversos factores como alérgenos, estímulos físicos, por un mecanismo autoinmunitario o su desencadenante puede permanecer oculto, caso en el cual se denomina urticaria crónica espontánea, el uso de este término es práctico pues dos o más tipos de urticaria pueden coexistir en el mismo paciente.

En la clasificación de la enfermedad, el fenotipo autoinmunitario puede estar presente en alrededor de 30 % a 60 % de los casos (1).

Sin importar cuál sea la causa etiológica de la urticaria, las guías de manejo establecen un esquema terapéutico similar para todas ellas, en el cual la piedra angular la constituyen los antihistamínicos orales de segunda generación (2). No obstante, menos de la mitad de los pacientes con urticaria crónica alcanzan un nivel de control suficiente con antihistamínicos a dosis estándar (3). En este sentido se han planteado opciones como el aumento de hasta cuatro veces la dosis diaria de antihistamínicos (4,5), el uso de inhibidores de leucotrienos (6-8) o diferentes inmunomoduladores como la ciclosporina (9,10), entre otros, dejando a los esteroides orales solo para uso en ciclos cortos para manejo sintomático de las exacerbaciones.

El omalizumab se empezó a plantear como opción terapéutica en la urticaria crónica desde el 2005 (11) y a la fecha se han publicado múltiples reportes de casos que han informado mejoría clínica con este tratamiento e, incluso, dos estudios de asignación aleatoria y controlados con placebo que han mejorado la calidad de la evidencia al respecto (12,13). Sin embargo, existe sólo un reporte en la literatura científica de dos pacientes con urticaria vasculítica manejadas exitosamente con este medicamento.

### Reporte de casos

**Caso 1.** Se trata de una paciente femenina de 51 años con urticaria crónica espontánea, por presión tardía y vasculítica, resistente al manejo convencional, que por 21 años presentó diariamente habones pruriginosos generalizados,

Correspondencia:

Ricardo Cardona, Carrera 51A N° 62-42, Medellín, Colombia  
Teléfono: (4) 2630171, extensión 106  
ricardona@une.net.co

Recibido: 27/08/12; aceptado: 02/06/13

acompañados de angioedema y ocasionalmente de disnea; estos síntomas empeoraban con la presión, el estrés emocional y la paciente los asociaba con bajas temperaturas ambientales (figura 1). Como enfermedad concomitante, la paciente presenta un trastorno depresivo mayor e hipertensión arterial maligna que requiere múltiples antihipertensivos para su control.

Para su estudio se hizo una evaluación completa del perfil infeccioso, autoinmunitario y biopsia de piel. No se detectaron infecciones, las pruebas de función tiroidea, los anticuerpos antitiroideos, los anticuerpos antinucleares (ANA), los anticuerpos contra antígenos extractables (ENA), las crioglobulinas y el complemento sérico fueron normales, y la prueba del cubo de hielo fue negativa.

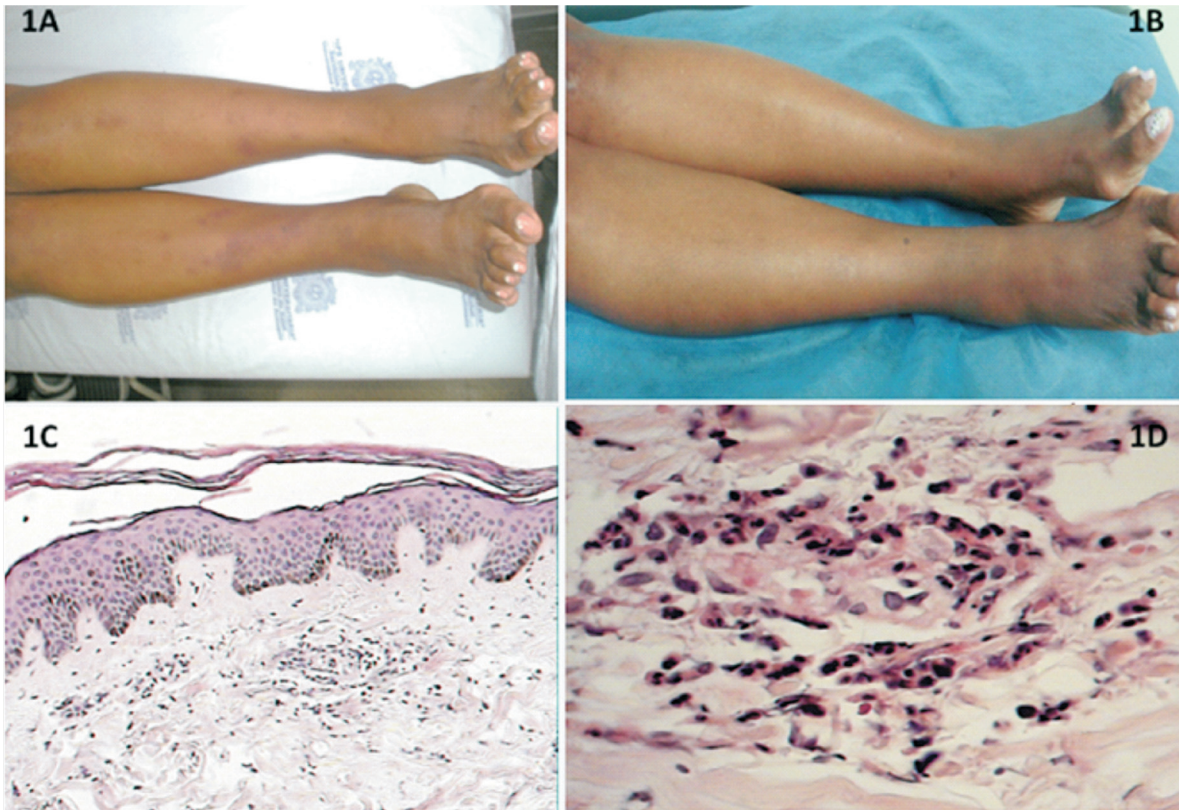
La prueba de plasma y suero autólogo fue positiva y la biopsia de piel reveló signos de vasculitis con infiltrado celular perivascular, necrosis fibrinoide del vaso, sin trombosis pero con polvo nuclear y extravasación de eritrocitos (figuras 1C y 1D).

La paciente fue tratada con antihistamínicos, anti-leucotrienos e inmunomoduladores como cloroquina, azatioprina, dapsona y esteroides, sin éxito; la ciclosporina estaba contraindicada por la hipertensión maligna.

En junta médica de casos complejos del Servicio de Alergología de la Universidad de Antioquia, se decidió iniciar tratamiento con omalizumab a dosis de 150 mg cada cuatro semanas (niveles de IgE total, 18 UI/ml) asociado con antihistamínico y antileucotrieno.

Después de las primeras cuatro dosis se obtuvo remisión completa de los síntomas (figura 1B). Se administraron dos dosis adicionales, con lo cual permaneció asintomática por un año; posteriormente, tras estrés emocional importante, reaparecieron las lesiones, las cuales se controlaron después de la primera dosis del segundo ciclo de omalizumab. El tiempo total de tratamiento ha sido de diecinueve meses con ocho dosis recibidas en total y una mejoría completa de los síntomas que se valoró mediante la escala de actividad de la urticaria (*Urticaria Activity Score*, UAS) la cual evalúa con un puntaje de 0 a 3, dos parámetros: el número de habones y el prurito, siendo el puntaje mínimo 0 y el máximo 6 (14). El puntaje del UAS final fue de 1.

**Caso 2.** Se trata de una paciente femenina de 54 años de edad, con cuadro clínico de 20 años de evolución, consistente en habones pruriginosos y,



**Figura 1.** A y B. Lesiones del caso 1 antes y después del inicio de omalizumab. C. Vasculitis leucocitoclástica e infiltrado celular alrededor del vaso. Hematoxilina y eosina, 10X. D. Aproximación del mismo vaso donde se observa necrosis fibrinoide del vaso sin trombosis, con polvo nuclear y eritrocitos extravasados, 40X.

en ocasiones, dolorosos de más de 24 horas de duración que no dejaban pigmentación residual, de presentación diaria asociada a angioedema facial y, en pocas ocasiones, a dificultad respiratoria.

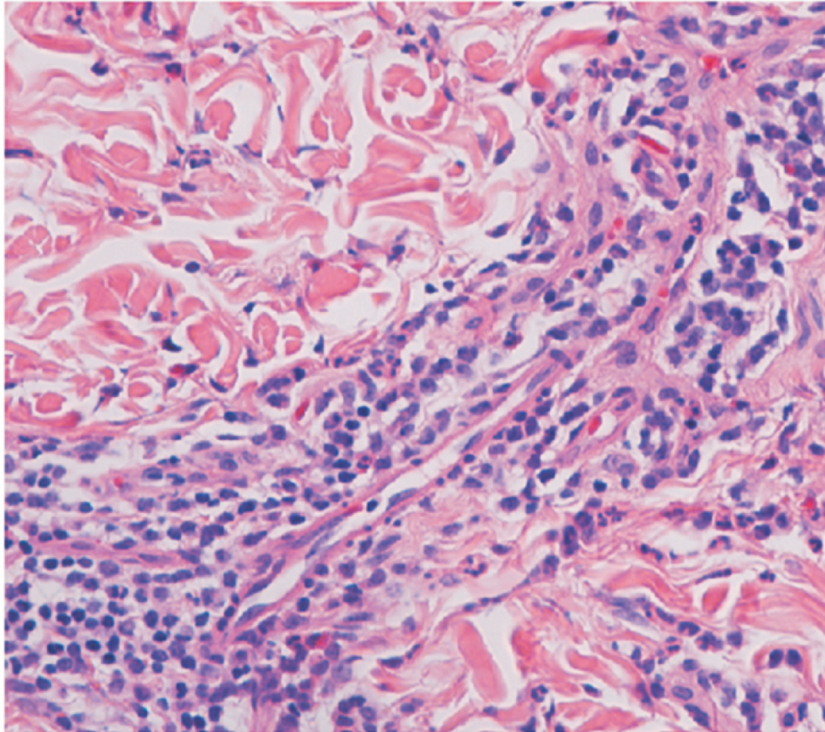
Tenía conteos de leucocitos con diferenciales normales sin eosinofilia periférica y con basopenia, TSH normal con autoanticuerpos antimicrosómicos positivos, antígeno de superficie antihepatitis B negativos, anticuerpos antihepatitis C negativos, Ig E total de 25 UI/ml, y prueba de plasma y suero autólogo positiva. Se tomó biopsia de piel que mostró hallazgos de vasculitis (figura 2).

Se evaluaron posibles factores desencadenantes infecciosos y se desparasitó.

En el examen físico presentaba habones eritematosos en las extremidades indicativos de urticaria y, además, máculas acrómicas en manos y pies, con diagnóstico por dermatología de vitiligo. Con los anteriores hallazgos, se hizo diagnóstico de urticaria crónica espontánea con componente de autoinmunidad (autoinmunidad tiroidea y vitiligo asociado) y vasculitis.

Fue manejada con hidroxicina, loratadina, prednisolona, colchicina, ranitidina, clorfeniramina, hidroxiclороquina y dapsona, con poca efectividad en el control de síntomas. Se inició ciclosporina, la cual fue suspendida por intolerancia gástrica y por parestesias. Posteriormente, se ordenó fexofenadina, 180 mg cada 12 horas, y antipruriginosos tópicos, con lo que no lograba control, por lo que se ajustó el tratamiento con 50 µg diarios de levotiroxina y 10 mg diarios de montelukast, sin mejoría. Por este motivo, en junta médica se decidió iniciar tratamiento con omalizumab a dosis de 150 mg subcutáneos cada cuatro semanas, continuando con 180 mg de fexofenadina cada 12 horas, 50 µg diarios de levotiroxina y 10 mg diarios de montelukast. La paciente refirió que notó mejoría de los síntomas después de la tercera dosis de omalizumab. Ha recibido 5 dosis en total con mejoría completa de los síntomas (UAS de 0), pero reporta reaparición de las lesiones y el prurito cuando la aplicación de la dosis se retrasa por más de cuatro semanas.

**Caso 3.** Es una paciente femenina de 28 años con cuadro clínico de ocho años de evolución consistente



**Figura 2.** Corte longitudinal de un vaso capilar rodeado por infiltrado inflamatorio mononuclear y polimorfonuclear, con infiltración de su pared. Hematoxilina y eosina, 200X.

en habones pruriginosos generalizados que estaban controlados inicialmente con 180 mg diarios de fexofenadina y 150 mg cada 12 horas de ranitidina hasta septiembre de 2009, cuando volvió a presentar habones de menos de 24 horas de duración, que se presentaban casi a diario sin dejar pigmentación residual, de predominio en sitios de presión, los cuales interferían con el sueño a pesar del tratamiento, y episodios de angioedema facial con la misma periodicidad. No presentaba signos ni síntomas de infecciones que exacerbaran su enfermedad.

Dentro del estudio diagnóstico se hizo una prueba de plasma y suero autólogo, la cual fue positiva; no se encontró alteración de las pruebas de función tiroidea ni autoinmunidad tiroidea. La endoscopia digestiva superior evidenció infección por *Helicobacter pylori* que fue adecuadamente tratada. Los ANA, ENA, complemento sérico y los anticuerpos anticélulas parietales, fueron negativos. La biopsia de piel mostró epidermis ortoqueratósica en dermis superficial, vasos sanguíneos con infiltrado perivascular constituido por frecuentes polimorfonucleares y eosinófilos con extravasación eritrocitaria sin franca leucocitoclasia. Estos hallazgos sugirieron urticaria vasculítica (figura 3).

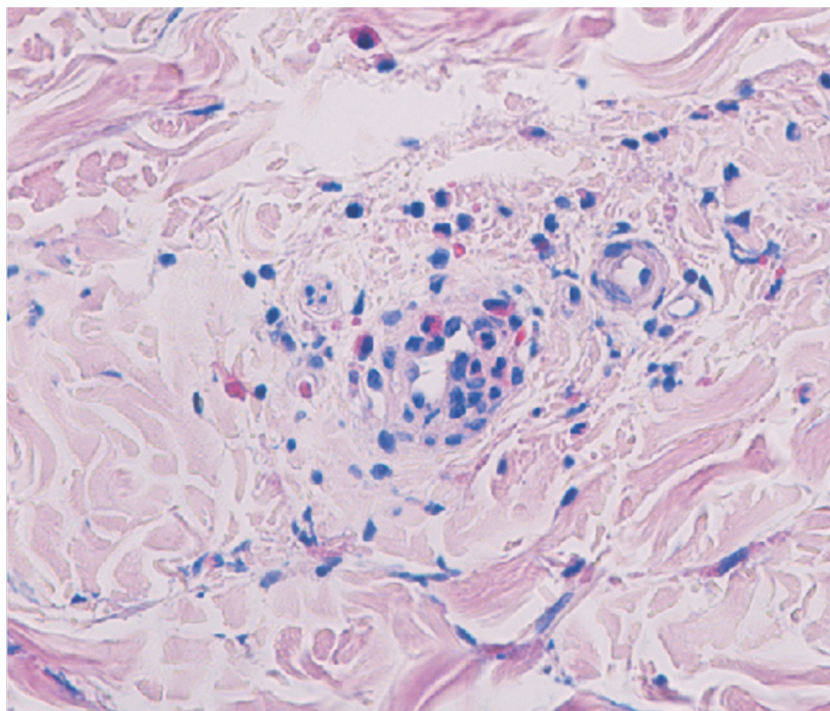
Los niveles de Ig E total fueron 131 UI/ml y el hemoleucograma mostró leve trombocitosis, sin eosinofilia, y basopenia.

Se decidió duplicar la dosis de fexofenadina (360 mg al día) con lo que consiguió controlar los síntomas por poco tiempo; posteriormente, se adicionó al tratamiento pranlukast y doxepina, este último para el control del insomnio por el prurito intenso, el cual tuvo que ser suspendido por somnolencia diurna.

En junta médica se decidió iniciar omalizumab, a dosis de 300 mg subcutáneos mensualmente, con lo que consiguió mejoría total una semana después de la primera dosis; recibió tres dosis con suspensión por cuatro meses al cabo de los cuales reaparecieron los síntomas, por lo cual se reinició el tratamiento a una dosis de 150 mg mensuales. Ha recibido en total siete dosis con un UAS actual de 0 (cuadros 1-3).

### Discusión

Son múltiples las posibles explicaciones fisiopatológicas por las cuales el omalizumab resulta ser una opción terapéutica adecuada en el manejo de los pacientes con urticaria crónica espontánea. Se plantea una acción dependiente de Ig E que tarda entre una y seis semanas, en la cual al reducir los niveles de este anticuerpo libre disminuyen también sus receptores, los cuales son el blanco de acción de los autoanticuerpos de tipo Ig G que median la urticaria autoinmune. En estos casos la disminución



**Figura 3.** Corte transversal que muestra infiltrado inflamatorio que compromete la pared y presencia de eosinófilos. Hematoxilina y eosina, 200X.

**Cuadro 1.** Paraclínicos realizados

Exámen	Caso 1	Caso 2	Caso 3
HLG	Normal	Basopenia	Trombocitosis leve y basopenia
TSH	0,70	3,3	1,88
Ac anti tiroideos	Negativos	Negativos	Negativos
Ac antimicrosomales	Negativos	320 UI/ml	Negativos
AgS HB	Negativo	Negativo	Negativo
Ac HC	Negativos	Negativos	Negativos
IgE total	18 UI/ml	25 UI/ml	131 UI/ml
ANA	Negativos	Negativos	Negativos
C4	39,3 mg/dl	26.4 mg/dl	64 mg/dl
ENA	Negativos	Negativos	Negativos
Crioglobulinas	Negativas	NR	NR
EDS	<i>H. pylori</i> positivo*	No síntomas	<i>H. pylori</i> positivo*
Biopsia de piel	Urticaria vasculítica	Urticaria vasculítica	Urticaria vasculítica
Prueba de plasma y suero autólogo	Positiva	Positiva	Positiva

\**H. pylori* tratado adecuadamente

NR: no realizado

**Cuadro 2.** Tratamientos recibidos

Medicamento	Caso 1	Caso 2	Caso 3
Antihistamínicos	X	X	X
Antileucotrienos	X	X	X
Esteroides	X	X	
Azatioprina	X		
Colchicina		X	
Dapsona	X	X	
Hidroxicloroquina	X	X	
Levotiroxina		X	
Doxepina			X

de los  $Fc\epsilon RI$  (*High-Affinity IgE Receptor*) podría inducir cambios funcionales y de activación en los basófilos anormales, los mastocitos o ambos sin importar si el paciente tiene o no autoanticuerpos de tipo Ig G contra los receptores de la Ig E (15).

Además, la mejoría clínica está determinada por un mecanismo independiente de la Ig E, atribuido a la disminución en la supervivencia de mastocitos y basófilos, lo que explica por qué en pacientes con bajos niveles de esta inmunoglobulina, situación

**Cuadro 3.** Características de pacientes, enfermedad y tratamiento

	Pacientes			Características de la urticaria					Tratamiento con omalizumab			
	Sexo	Edad	Tipo	Angioedema	Duración	P/S	Ig E	Tiempo de de tratamiento	Dosis	Efecto*	UAS	Efectos secundarios
Caso 1	F	51	UCE, P, V	Si	21 años	+	18 UI/ml	19 meses	150 mg mensual	9	1	Aumento de peso
Caso 2	F	54	UCE, A, V	Si	20 años	+	25 UI/ml	12 meses	150 mg mensual	10	0	No
Caso 3	F	28	UCE, P, V	Si	8 años	+	131UI/ml	11 meses	300/150 mg	10	0	No

UCE: urticaria crónica espontánea; P: componente de presión; V: vasculítica; A: autoinmune; P/S: prueba de plasma y suero autólogo

\*Efecto: evaluado según apreciación subjetiva de las pacientes en escala de 0 a 10 donde 0 corresponde a ninguna mejoría y 10 a resolución completa de los síntomas

UAS: recibiendo el omalizumab

frecuente en casos de urticaria, se produce una mejoría clínica con el uso de omalizumab (16).

Otros mecanismos de acción propuestos han sido la inducción de apoptosis de los eosinófilos y la regulación a la baja de citocinas como las interleucinas (IL) 2 y 13 que interfiere con la proliferación y función de los linfocitos T, la disminución en el factor de necrosis tumoral alfa y la IL 4, afectando la activación de las células B y su migración dirigida (*homing*), y un incremento en la síntesis de interferón gamma (17).

El subtipo de urticaria sobre el que más artículos se han publicado reportando mejoría con esta molécula, ha sido la urticaria crónica autoinmunitaria. Kaplan, *et al.*, reportaron una de las primeras series donde se incluyeron 12 pacientes con urticaria cuyo componente autoinmunitario fue demostrado por medio de la prueba de suero autólogo, test de liberación de histamina por los basófilos o ambas; en esta serie se encontró una remisión completa de los síntomas en siete pacientes, mejoría parcial en cuatro y falla del tratamiento solo en uno de ellos (18).

En los niños con este tipo de urticaria, el omalizumab también podría ser una opción (19).

Para los casos de urticaria crónica espontánea también se ha reportado éxito con el tratamiento con omalizumab, aunque su mecanismo de acción aún no es claro (16,20,21).

En los casos de urticarias físicas hasta ahora se desconocen los mecanismos de activación de los mastocitos. Existe la hipótesis de que factores críticos, por ejemplo, fotoalérgenos en urticaria solar o antígenos inducidos por el frío en la urticaria por frío, pueden estar involucrados y aunque aún no han sido identificados, esta hipótesis da lugar al uso de omalizumab como opción de tratamiento (22).

Varios autores han encontrado resultados positivos tanto en reportes de casos aislados como en series de casos de urticarias físicas de diversas etiologías: urticaria solar desencadenada por diversas longitudes de onda del espectro UVA y UVB (23,24), y urticaria por calor (25) por frío (26) y por presión retardada asociada a urticaria autoinmunitaria (27).

En cuanto a la urticaria colinérgica que no corresponde a la clasificación de urticarias físicas (28), existen datos contradictorios ya que por el poco número de reportes, uno de los cuales desacredita esta opción terapéutica, se pone en duda su utilidad en este tipo de urticaria (29,30).

Reportes de urticaria vasculítica también se han hecho por autores como Callejas, *et al.*, quienes describieron los casos de dos pacientes femeninas de 60 y 30 años que no mejoraban con el uso de múltiples antihistamínicos, esteroides, inmunomoduladores e incluso inmunoglobulina intravenosa, y lograron control total de sus síntomas tras iniciar tratamiento con omalizumab (31).

Es importante recalcar que las pacientes aquí reportadas tuvieron hallazgos indicativos de vasculitis en la histopatología y que, aunque los resultados de los estudios existentes son incoherentes, hay cuatro factores que parecen estar asociados con una larga duración de la urticaria y su difícil control, los cuales son la gravedad de la enfermedad, la presencia de angioedema, la combinación de la urticaria crónica espontánea con urticaria física y la prueba positiva de plasma y suero autólogo (3), los cuales se cumplen en nuestras pacientes.

Recientemente se han publicado dos estudios de asignación aleatoria y controlados con placebo. En el primero de ellos se evaluaron 90 pacientes entre

**Cuadro 4.** Descripción de reporte de casos y estudios controlados del uso de omalizumab en urticaria

Autor	Año	Tipo de estudio	Tipo de urticaria	*Número de pacientes	Edad de los pacientes	Tiempo de seguimiento	Dosis	Efecto	Eventos adversos	Comentarios
Maurer, <i>et al.</i> (13)	2011	RCT	UCA	27	18-70 años	24 semanas	75 o 375 mg cada 2 a 4 semanas	Disminución del UAS semanal de 17,8 con omalizumab Vs. 7,9 con placebo (p=0,0089).	Similares en ambos grupos	La autoinmunidad determinada por anticuerpos anti-TPO positivos
Saimi, <i>et al.</i> (12)	2011	RCT	UC	69	12-75 años	16 semanas	75, 300 o 600 mg DU	Disminución significativa del UAS semanal (p=0,001; p=0,047) en los grupos de 300 y 600 mg Vs.placebo, respectivamente	Similares en ambos grupos de estudio	El grupo tratado con 75 mg no presentó mejora en comparación con el placebo.
Ivynskiy, <i>et al.</i> (34)	2012	RC	UCI 12 UCA 6 UPT 1	19	15-66 años	1 mes a 15 meses de tratamiento	150 mg cada 2 semanas	11 pacientes con resolución completa, 5 con parcial y 3 sin beneficio	Reportados solo en tres pacientes	Autoinmunidad demostrada por test de liberación de histamina
Magerl, <i>et al.</i> (21)	2010	RC	UC 8 UPT 1	8	32-57	NR	150-300 mg cada 2 a 6 semanas	UAS7 mejoría sustancial en 7 pacientes, mejora leve en 1 paciente	No se observaron efectos adversos graves.	EL paciente con poca mejora en el UAS 7 era aquel con UPT asociada.
Metz, <i>et al.</i> (22)	2011	RC	UF	7	19-63	NR	150-300 mg cada 2 a 4 semanas	5 pacientes con mejoría completa de los síntomas	No se observaron.	Los casos incluían pacientes con urticaria solar, dermatográfica, por frío, por calor y UPT
Kaplan, <i>et al.</i> (18)	2008	EOP	UCA	12	32-64 años	16 semanas	(0,016 mg/kg/ IU mL de Ig E por mes) dosis mínima 150 mg cada 4 semanas	Cambio del UAS (0-9) con respecto al basal (p,0,0002) 7 pacientes con mejoría completa, 4 con parcial y 1 no respondió	No reportados	La autoinmunidad determinada por test de liberación de histamina por los basófilos y por prueba de plasma y suero autólogo
Ferrer, <i>et al.</i> (33)	2011	EOP	UNI	9	19-58	4 dosis	300 mg, mensual a 5 pacientes, cada 3 meses a 3 pacientes y bimensual a 1 paciente	Disminución significativa de UAS y de uso de medicamentos a la 2 <sup>a</sup> , 3 <sup>a</sup> y 4 <sup>a</sup> semanas	No reportados	El carácter no inmunitario de la urticaria se determinó por test de activación de basófilos y de liberación de histamina negativos.
Groffik (35)	2011	RC	UC	9	23-65 años	25 semanas	150 o 300 mg cada mes o cada 15 días	55 % de los pacientes con mejoría completa sin terapia adicional y 44 % con mejoría completa con uso regular de antihistamínicos	Cefalea intermitente, leve disminución de la presión arterial y fatiga	La mejoría clínica fue independiente de los niveles basales de Ig E (p=0,004).

UCA: urticaria crónica autoinmunitaria; RC: reporte de casos; RCT: randomized clinical trial; EOP: estudio observacional prospectivo; AH: antihistamínicos; UCI: urticaria crónica idiopática; UCA: urticaria crónica autoinmunitaria; UPT: urticaria por presión tardía  
 \*El número de pacientes hace referencia al grupo activo.

12 y 75 años con urticaria resistente al tratamiento convencional con antihistamínicos, quienes presentaban una escala de actividad de la urticaria semanal (UAS 7) mayor de 12. Se dividieron en cuatro grupos para recibir una sola dosis de 75, 300 o 600 mg de omalizumab o placebo y se evaluó la reacción a dicho tratamiento por un periodo de 16 semanas. El estudio demostró un efecto benéfico en los grupos que recibieron 300 y 600 mg de omalizumab, siendo más significativo en el primer grupo. La decisión de la dosis de omalizumab en nuestras pacientes se basó en los niveles de inmunoglobulina E total y el peso corporal, según las recomendaciones del laboratorio para los pacientes con asma alérgica (32).

Además de la eficacia, el omalizumab mostró ser un tratamiento seguro en estos pacientes, con un patrón de eventos adversos similares en los cuatro grupos (12). En el segundo estudio de estas características se evaluaron 49 pacientes entre 18 y 70 años con urticaria crónica espontánea, sin mejoría con tratamiento antihistamínico que tuvieran un UAS7 (promedio de UAS diario durante 7 días) mayor de 10 y que presentaran niveles de Ig E entre 30 y 700 IU/ml y niveles de anticuerpos anti-TPO mayores de 5,0 IU/ml. A estos pacientes se les administró omalizumab a dosis entre 75 y 375 mg quincenal o mensualmente, por un periodo de 24 semanas, y se compararon con pacientes que recibieron placebo, encontrándose una mejoría sintomática significativa en los del grupo activo, con protección completa del desarrollo de habones en el 70 % de los tratados Vs. solo el 4,5 % de los que recibieron placebo, siendo el índice de efectos adversos muy similar en ambos grupos.

Al igual que en el estudio de asignación aleatoria y controlado con placebo reportado por Saini, *et al.*, Maurer, *et al.*, encontraron que la reducción de los síntomas en el grupo de omalizumab fue importante durante la primera semana del tratamiento y continuó a lo largo del estudio (13).

Pese a que hay un estudio controlado y de asignación aleatoria en el que se reporta mejoría a largo plazo con una sola dosis de omalizumab (12), en los casos presentados aquí el máximo tiempo de mejoría alcanzado fue de 16 semanas y todas las pacientes han requerido dosis repetidas para el control sintomático. En relación con el tiempo de tratamiento con omalizumab en la urticaria crónica espontánea, las pacientes aquí presentadas han recibido el máximo periodo de tratamiento para esta modalidad, sin efectos adversos importantes.

En cuanto al tiempo de seguimiento después de la última dosis, Ferrer, *et al.*, quienes evaluaron nueve pacientes con urticaria no inmunitaria a quienes se les administró diferentes esquemas de omalizumab, encontraron en uno de sus pacientes una mejoría completa de los síntomas que persistió hasta dos años (33) (cuadro 4).

En conclusión, el omalizumab es una opción terapéutica soportada por información de alta calidad en la urticaria de difícil control, en la que se combinan varios mecanismos como la autoinmunidad, los estímulos físicos y la vasculitis, cuando se han agotado las opciones propuestas por las guías internacionales; además, cuenta con un buen perfil de seguridad.

En el caso de urticarias crónicas resistentes a otras líneas de tratamiento, proponemos ofrecer más tempranamente (primer año) el uso de omalizumab para evitar el deterioro de la calidad de vida y el alto costo que implican la atención médica y los fármacos requeridos con sus posibles efectos adversos.

En la literatura médica mundial solo hay reporte de dos casos de urticaria vasculítica manejada con omalizumab; en Colombia, sería el primer reporte del uso de este medicamento en urticaria crónica asociada a vasculitis, lo cual resalta el valor del éxito terapéutico obtenido en estas pacientes.

### Agradecimientos

A Luis Alfonso Correa, dermatopatólogo, docente de la Universidad de Antioquia (fotos de histopatología caso 1); a Rodrigo Restrepo, dermatopatólogo, docente de la Universidad Pontificia Bolivariana y jefe del programa de Dermatopatología de la Universidad CES (fotos de histopatología casos 2 y 3).

### Conflicto de intereses

Los autores declaramos no tener conflictos de intereses.

### Financiación

La realización de este artículo no requirió financiación de ninguna entidad pública o privada.

### Referencias

1. **Fonacier LS, Dreskin SC, Leung DY.** Allergic skin diseases. *J Allergy Clin Immunol.* 2010;125(Suppl.2):S138-49. <http://dx.doi.org/10.1016/j.jaci.2009.05.039>
2. **Zuberbier T, Asero R, Bindslev-Jensen C, Walter Canonica G, Church MK, Giménez-Arnau AM, et al.** EAACI/GA(2)LEN/EDF/WAO guideline: Management of



- urticaria. *Allergy*. 2009;64:1427-43. <http://dx.doi.org/10.1111/j.1398-9995.2009.02178.x>.
3. **Maurer M, Weller K, Bindslev-Jensen C, Giménez-Arnau A, Bousquet PJ, Bousquet J, et al.** Unmet clinical needs in chronic spontaneous urticaria. A GA<sup>2</sup>LEN task force report. *Allergy*. 2011;66:317-30. <http://dx.doi.org/10.1111/j.1398-9995.2010.02496.x>.
  4. **Kameyoshi Y, Tanaka T, Mihara S, Takahagi S, Niimi N, Hide M.** Increasing the dose of cetirizine may lead to better control of chronic idiopathic urticaria: An open study of 21 patients. *Br J Dermatol*. 2007;157:803-4. <http://dx.doi.org/10.1111/j.1365-2133.2007.08060.x>
  5. **Staevska M, Popov TA, Kralimarkova T, Lazarova C, Kraeva S, Popova D, et al.** The effectiveness of levocetirizine and desloratadine in up to 4 times conventional doses in difficult-to-treat urticaria. *J Allergy Clin Immunol*. 2010;125:676-82. <http://dx.doi.org/10.1016/j.jaci.2009.11.047>.
  6. **Di Lorenzo G, D'Alcamo A, Rizzo M, Leto-Barone MS, Bianco CL, Ditta V, et al.** Leukotriene receptor antagonists in monotherapy or in combination with antihistamines in the treatment of chronic urticaria: A systematic review. *J Asthma Allergy*. 2008;2:9-16.
  7. **Di Lorenzo G, Pacor ML, Mansueto P, Esposito M, Lo Bianco C, Ditta V, et al.** Randomized placebo-controlled trial comparing desloratadine and montelukast in monotherapy and desloratadine plus montelukast in combined therapy for chronic idiopathic urticaria. *J Allergy Clin Immunol*. 2004;114:619-25. <http://dx.doi.org/10.1016/j.jaci.2004.06.018>
  8. **Wan KS.** Efficacy of leukotriene receptor antagonist with an anti-H1 receptor antagonist for treatment of chronic idiopathic urticaria. *J Dermatolog Treat*. 2009;20:194-7. <http://dx.doi.org/10.1080/09546630802607495>.
  9. **Vena GA, Cassano N, Colombo D, Peruzzi E, Pigatto P, Group N-I-S.** Cyclosporine in chronic idiopathic urticaria: A double-blind, randomized, placebo-controlled trial. *J Am Acad Dermatol*. 2006;55:705-9. <http://dx.doi.org/10.1016/j.jaad.2006.04.078>
  10. **Kessel A, Toubi E.** Cyclosporine-A in severe chronic urticaria: The option for long-term therapy. *Allergy*. 2010;65:1478-82. <http://dx.doi.org/10.1111/j.1398-9995.2010.02419.x>.
  11. **Mankad VS, Burks AW.** Omalizumab: Other indications and unanswered questions. *Clin Rev Allergy Immunol*. 2005;29:17-30. <http://dx.doi.org/10.1385/CRIAI:29:1:017>
  12. **Saini S, Rosen KE, Hsieh HJ, Wong DA, Conner E, Kaplan A, et al.** A randomized, placebo-controlled, dose-ranging study of single-dose omalizumab in patients with H1-antihistamine-refractory chronic idiopathic urticaria. *J Allergy Clin Immunol*. 2011;128:567-73.e1. <http://dx.doi.org/10.1016/j.jaci.2011.06.010>
  13. **Maurer M, Altrichter S, Bieber T, Biedermann T, Brätigam M, Seyfried S, et al.** Efficacy and safety of omalizumab in patients with chronic urticaria who exhibit IgE against thyroperoxidase. *J Allergy Clin Immunol*. 2011;128:202-9.e5. <http://dx.doi.org/10.1016/j.jaci.2011.04.038>
  14. **Mlynek A, Zalewska-Janowska A, Martus P, Staubach P, Zuberbier T, Maurer M.** How to assess disease activity in patients with chronic urticaria? *Allergy*. 2008;63:777-80. <http://dx.doi.org/10.1111/j.1398-9995.2008.01726.x>.
  15. **Sheikh J.** Effect of omalizumab on patients with chronic urticaria: Issues with the determination of autoimmune urticaria. *Ann Allergy Asthma Immunol*. 2008;100:88. [http://dx.doi.org/10.1016/S1081-1206\(10\)60412-7](http://dx.doi.org/10.1016/S1081-1206(10)60412-7)
  16. **Spector SL, Tan RA.** Effect of omalizumab on patients with chronic urticaria. *Ann Allergy Asthma Immunol*. 2007;99:190-3. [http://dx.doi.org/10.1016/S1081-1206\(10\)60644-8](http://dx.doi.org/10.1016/S1081-1206(10)60644-8)
  17. **Iemoli E, Piconi S, Fusi A, Borgonovo L, Borelli M, Trabattoni D.** Immunological effects of omalizumab in chronic urticaria: A case report. *J Investig Allergol Clin Immunol*. 2010;20:252-4.
  18. **Kaplan AP, Joseph K, Maykut RJ, Geba GP, Zeldin RK.** Treatment of chronic autoimmune urticaria with omalizumab. *J Allergy Clin Immunol*. 2008;122:569-73. <http://dx.doi.org/10.1016/j.jaci.2008.07.006>.
  19. **Máspero JF, Parisi CA, De Gennaro M, Benhabib O, Lampert M.** Chronic autoimmune urticaria: Treatment with omalizumab. *Arch Argent Pediatr*. 2009;107:452-6.
  20. **Vestergaard C, Deleuran M.** Two cases of severe refractory chronic idiopathic urticaria treated with omalizumab. *Acta Derm Venereol*. 2010;90:443-4. <http://dx.doi.org/10.2340/00015555-0884>.
  21. **Magerl M, Staubach P, Altrichter S, Ardelean E, Krause K, Metz M, et al.** Effective treatment of therapy-resistant chronic spontaneous urticaria with omalizumab. *J Allergy Clin Immunol*. 2010;126:665-6. <http://dx.doi.org/10.1016/j.jaci.2010.05.047>
  22. **Metz M, Altrichter S, Ardelean E, Kessler B, Krause K, Magerl M, et al.** Anti-immunoglobulin E treatment of patients with recalcitrant physical urticaria. *Int Arch Allergy Immunol*. 2011;154:177-80. <http://dx.doi.org/10.1159/000320233>.
  23. **Waibel KH, Reese DA, Hamilton RG, Devillez RL.** Partial improvement of solar urticaria after omalizumab. *J Allergy Clin Immunol*. 2010;125:490-1. <http://dx.doi.org/10.1016/j.jaci.2009.11.007>.
  24. **Güzelbey O, Ardelean E, Magerl M, Zuberbier T, Maurer M, Metz M.** Successful treatment of solar urticaria with anti-immunoglobulin E therapy. *Allergy*. 2008;63:1563-5. <http://dx.doi.org/10.1111/j.1398-9995.2008.01879.x>
  25. **Bullerkotte U, Wiczorek D, Kapp A, Wedi B.** Effective treatment of refractory severe heat urticaria with omalizumab. *Allergy*. 2010;65:931-2. <http://dx.doi.org/10.1111/j.1398-9995.2009.02268.x>
  26. **Boyce JA.** Successful treatment of cold-induced urticaria/anaphylaxis with anti-IgE. *J Allergy Clin Immunol*. 2006;117:1415-8. <http://dx.doi.org/10.1016/j.jaci.2006.04.003>
  27. **Bindslev-Jensen C, Skov PS.** Efficacy of omalizumab in delayed pressure urticaria: A case report. *Allergy*. 2010;65:138-9. <http://dx.doi.org/10.1111/j.1398-9995.2009.02188.x>.
  28. **Zuberbier T, Asero R, Bindslev-Jensen C, Walter Canonica G, Church M, Giménez-Arnau A, et al.** EAACI/GA(2)LEN/EDF/WAO guideline: Definition, classification and diagnosis of urticaria. *Allergy*. 2009;64:1417-26. <http://dx.doi.org/10.1111/j.1398-9995.2009.02179.x>.
  29. **Sabroe RA.** Failure of omalizumab in cholinergic urticaria. *Clin Exp Dermatol*. 2010;35:e127-9. <http://dx.doi.org/10.1111/j.1365-2230.2009.03748.x>

30. **Metz M, Bergmann P, Zuberbier T, Maurer M.** Successful treatment of cholinergic urticaria with anti-immunoglobulin E therapy. *Allergy*. 2008;63:247-9. <http://dx.doi.org/10.1111/j.1398-9995.2007.01591.x>
31. **Callejas-Rubio JL, Sánchez-Cano D, Lara MA, Ortego-Centeno N.** Omalizumab as a therapeutic alternative for chronic urticaria. *Ann Allergy Asthma Immunol*. 2008;101:556. [http://dx.doi.org/10.1016/S1081-1206\(10\)60302-X](http://dx.doi.org/10.1016/S1081-1206(10)60302-X)
32. **Genentech.** Xolair. Prescribing information. South San Francisco (CA): Genentech; 2010.
33. **Ferrer M, Gamboa P, Sanz ML, Goikoetxea MJ, Cabrera-Freitag P, Javaloyes G, et al.** Omalizumab is effective in nonautoimmune urticaria. *J Allergy Clin Immunol*. 2011;127:1300-2. <http://dx.doi.org/10.1016/j.jaci.2010.12.1085>
34. **Ivyanskiy I, Sand C, Francis ST.** Omalizumab for chronic urticaria: A case series and overview of the literature. *Case Rep Dermatol*. 2012;4:19-26. <http://dx.doi.org/10.1159/000336205>.
35. **Groffik A, Mitzel-Kaoukhov H, Magerl M, Maurer M, Staubach P.** Omalizumab –an effective and safe treatment of therapy-resistant chronic spontaneous urticaria. *Allergy*. 2011;66:303-5. <http://dx.doi.org/10.1111/j.1398-9995.2010.02472.x>