

## REPORTE DE CASO

# Pie todo tibial

## *All-tibial foot, a case report*

David Geney, Fabio Salinas

### RESUMEN

Se presenta el caso de un posible pie todo-tibial y se hace una revisión de la poca literatura acerca de este tema y se proponen hipótesis alternativas para explicar los hallazgos anormales en este paciente.

**Palabras clave:** variante anatómica, pie todo tibial.

### SUMMARY

We report a case of possible all-tibial foot with a review of the scarce literature about this topic and propose different explanations for the anomalous findings observed in this patient.

**Key words:** anatomic variant, all-tibial foot.

## 1. INTRODUCCIÓN

Contrario a lo que se encuentra en los miembros superiores, las variantes anatómicas en los miembros inferiores son menos estudiadas y existen menos reportes en la literatura, lo cual puede causar que los electromiografistas no estén muy atentos a su aparición. Yamashita y colaboradores reportaron la posible presencia de un pie cuya inervación fuera dada completamente por el nervio tibial, en inglés all-tibial foot, esta denominación se aplica cuando el ECD, no es inervado como es usual por el nervio peroneal sino que aparentemente lo es por el tibial<sup>1</sup>.

## 2. MATERIALES Y MÉTODOS

Paciente de 58 años, sexo femenino, quien consultó por un cuadro de dos años de evolu-

ción de dolor en la región lumbar y en la cara lateral del muslo, acompañado de parestesias en la pierna derecha. Tiene antecedente de cirugía en columna lumbar por colapsos vertebrales. Al examen físico lograba realizar marcha en puntas y talones, no se observaron parestesias ni se identificaron zonas de hipoestesia. Los reflejos osteotendinosos fueron normales.

Al realizarle las conducciones motoras usuales del nervio peroneal derecho con captación de superficie en el extensor corto de los dedos (ECD), se obtuvo una respuesta de amplitud baja y un tanto dispersa, cuando se procedió a realizar la estimulación del nervio tibial se encontró respuesta en el ECD con deflexión negativa inicial, tanto al estimular por detrás del maléolo como en la fosa poplítea (Figura 1). Para eliminar la posibilidad de una captación por volumen de la musculatura plantar, se repitió la conducción captando con aguja

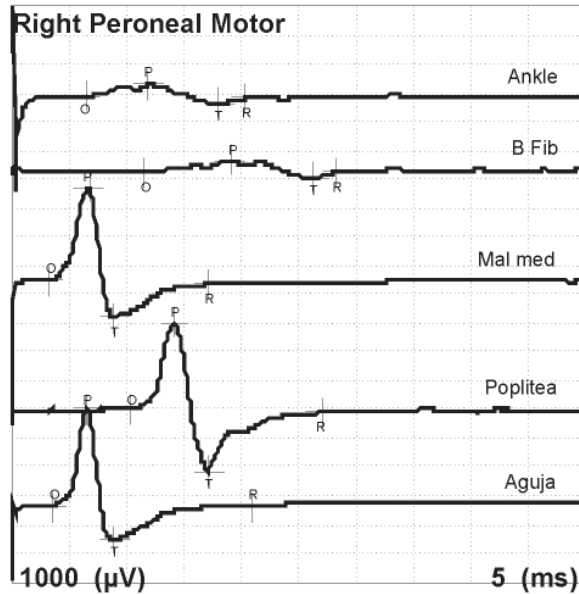
*Recibido:*  
10 de octubre de 2011

*Aceptado:*  
4 de noviembre de 2011

*Autores:*  
David Geney  
Médico fisiatra, IPS Universitaria

Fabio Salinas  
Médico fisiatra, profesor titular,  
Facultad de Medicina, Universidad  
de Antioquia, Grupo Rehabilitación  
en Salud

*Correspondencia:*  
fabios@une.net.co



	Lat mseg	Amp mV
Ankle	6.41	0.43
B Fibula	11.56	0.42
Mal med	3.20	3.18
Poplitea	10.31	3.00
Aguja	3.59	3.34

Figura 1. Registro de conducciones con captación en el ECD.

monopolar en el ECD y una referencia de superficie en el quinto metatarsiano, y una vez más se obtuvo respuesta con deflexión negativa, ver figura 2. La conducción sensitiva del peroneal superficial, la motora al tibial anterior derecho y la motora del peroneal izquierdo al ECD fueron normales.

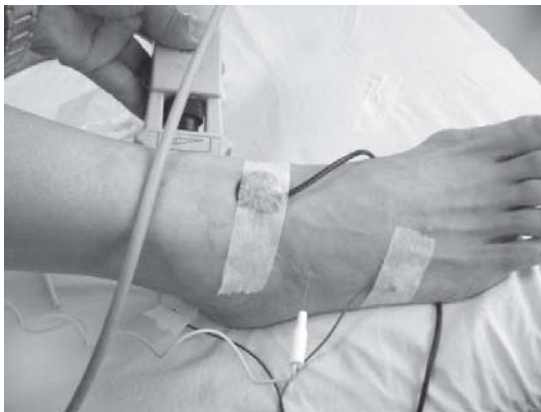

Figura 2. Captación con aguja del ECD y estimulación del nervio tibial.

### 3. DISCUSIÓN

Se presenta un caso de una posible variante anatómica denominada “pie todo tibial”. En el caso reportado por Yamashita se observó

que la estimulación del nervio peroneal en el tobillo, la cabeza del peroné o la fosa poplíteica prácticamente no generaba una respuesta del ECD; sin embargo, sí se obtuvo la respuesta al estimular el nervio tibial tanto por detrás del maléolo interno como en la fosa poplíteica.

Esto generó una carta a la revista enviada por Amoiridis G, en la cual considera que la supuesta variante es un artefacto, pues ellos obtuvieron en 83% de 50 sujetos una respuesta con deflexión negativa inicial al estimular el nervio tibial mientras se captaba en el ECD con electrodos de superficie, pero no obtuvieron respuesta al captar con aguja concéntrica en dicho músculo, por lo cual asumieron que se trataba de una conducción por volumen desde los músculos plantares inervados por el tibial<sup>2</sup>. Finalmente para explicar el porqué no se obtuvo respuesta del pedio al estimular el peroneal, lo atribuyen a una aplasia bilateral del extensor corto de los dedos. En el caso que reportamos no se observaba atrofia o ausencia del ECD como para considerar esta posibilidad. En el estudio de Linden se encontró que el ECD era co-inervado por el nervio tibial y peroneal en 15 de 30 sujetos (50%) y que en 3 casos el potencial de acción motor

compuesto que se obtuvo al estimular el tibial fue mayor que al hacerlo en el peroneal<sup>3</sup>.

Al no obtener respuesta adecuada del ECD con la estimulación proximal del nervio peroneal se descartó la presencia de un nervio peroneal profundo accesorio<sup>4</sup>. Además, la conducción sensitiva del peroneal profundo al primer espacio interdigital fue normal, lo cual está en contra de un síndrome del túnel tarsiano anterior.

Otra posibilidad para explicar los hallazgos en esta paciente es que la captación se realizó con un montaje mixto: un electrodo activo de aguja en el músculo y uno de superficie como referencia, por ello se podría argumentar que parte o toda la respuesta fuera originada por el electrodo de referencia, al registrar actividad eléctrica de campos lejanos o por volumen; fenómeno que se da más en el nervio tibial cuando se capta en el abductor del hallux y es de poca magnitud en el peroneal con captación en el ECD<sup>5</sup>. La generación de la respuesta por el electrodo de referencia en las conducciones del tibial se puede comprobar en cualquier paciente, por ejemplo al estimular el nervio tibial por detrás del maléolo interno, se capta con un electrodo de “referencia” en el dorso del pie y el supuestamente “activo” en la pierna, para sorpresa se obtiene una respuesta con morfología similar y deflexión negativa inicial, ver figura 3.

A diferencia de otras variantes anatómicas, no se encontraron reportes en la literatura de disecciones anatómicas o estudios en cadáveres que comprueben la existencia de una rama del nervio tibial dirigida al ECD. La presencia de esta inusual variante o de una captación por volumen del electrodo de referencia son dos posibles explicaciones a los hallazgos reportados en este caso.

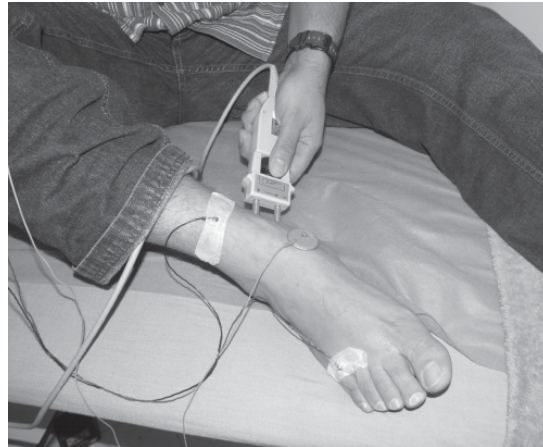


Figura 3. Captación con electrodo de “referencia” en el dorso del pie.

## BIBLIOGRAFÍA

1. Yamashita M, Mezaki T, Yamamoto T. “All tibial foot” with sensory crossover innervation between the tibial and deep peroneal nerves. *J Neurol Neurosurg Psychiatry* 1998;65:798-9.
2. Amoiridis G, Schols L, Meves S, et al. Fact and fallacy in clinical and electrophysiological studies of anomalous innervation of the intrinsic foot muscles. *Muscle Nerve* 1996;9:1227-9.
3. Linden D, Glocker FX, Berlit P. Variable innervation of the intrinsic foot muscles. An electrophysiological study. *Electromyogr Clin Neurophysiol*. 1996;36:399-403.
4. Rayegani SM, Daneshlab E, Bahrami MH, Eliaspour D, Raeissadat SA, Rezaei S, Babaee M. Prevalence of accessory deep peroneal nerve in referred patients to an electrodiagnostic medicine clinic. *J Brachial Plex Peripher Nerve Inj*. 2011;6:3.
5. Nandedkar S, Barkhaus P. Contribution of reference electrode to the compound muscle action potential. *Muscle Nerve* 2007;36:87-92.