



# Autotrasplante de Yeyuno en Estenosis del Esófago Cervical

## Informe de 1 caso

F. A. CANO, MD, M. JAIME, MD, G. WOLFF, MD.

**Palabras claves:** Yeyuno, Autoinjerto, Autotrasplante autólogo, Estenosis esofágica postraumática, Microcirugía.

*Se presenta el caso clínico de un paciente con estenosis postraumática del tercio superior del esófago, el cual se mantenía con alimentación por sonda de gastrostomía y a quien se le practicó autoinjerto libre de yeyuno, utilizando la técnica microquirúrgica para restablecer la circulación sanguínea del yeyuno trasplantado al cuello. El paciente evolucionó satisfactoriamente y sin complicaciones. Presentó una discreta disfagia inicial que desapareció en corto tiempo. Se describe la técnica operatoria utilizada y se revisan las principales complicaciones asociadas a este procedimiento.*

### INTRODUCCION

En casi 100 años, desde que Mikulicz reconstruyó el primer esófago cervical (1), una amplia variedad de técnicas para restablecer la continuidad entre la faringe y el esófago, se han experimentado. Las técnicas empleadas incluyen: colgajos pediculados de piel y músculo, ascensos gástricos, interposiciones de yeyuno y colon e injertos libres revascularizados de estos dos últimos órganos. Los colgajos libres y pediculados de piel y músculos cervicales siguen siendo una alternativa en la reconstrucción de la faringe, aunque la incidencia de complicaciones como las fístulas y las estenosis no los hacen enteramente satisfactorios (2, 3). El estómago y el colon han sido utilizados ampliamente para remplazar el esófago en su porción torácica con una morbimortalidad cada vez menor (4, 5). Seidenberg *et al* informaron el primer autotrasplante de intestino delgado al cuello en humanos, en 1959 (6). Desde entonces, múltiples trabajos informan las ventajas del yeyuno con anastomosis microvascular en el remplazo del esófago cervical, para reconstrucciones casi siempre de lesiones neoplásicas (7, 8).

Se ha considerado el yeyuno como el segmento de elección para injertar, debido a su diámetro que coincide con el del esófago y el de la faringe, a su pedículo vascular ideal por su longitud y diámetro con respecto a los vasos del cuello y también a la adaptación de la función peristáltica que ocurre después de 3 meses.

### PRESENTACION DE UN CASO CLINICO

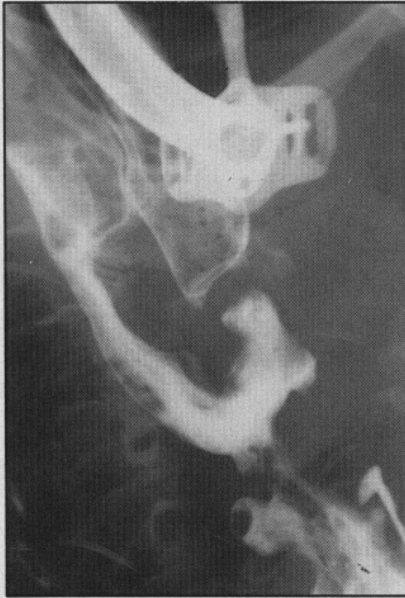
Paciente de 41 años, sexo masculino, que a la edad de 35 años recibió trauma cerrado del cuello al golpearse contra el timón del autobús que conducía, sufriendo lesión de la laringe, con ruptura y machacamiento del cartílago tiroideos y de toda la región glótica y supraglótica, así como la ruptura de la hipofaringe y del tercio superior del esófago. Se le practicó reconstrucción de la laringe, molde laríngeo, traqueostomía, gastrostomía y drenaje cervical.

El paciente evolucionó con fibrosis marcada y estenosis en varios niveles de la laringe y el estrecho superior del esófago. Fue sometido posteriormente a varias cirugías reconstructivas, lográndose permeabilizar un espacio supraglótico suficiente para recuperar una voz aceptable. El estrecho superior esofágico evolucionó hacia la estenosis y fibrosis total (Fig. 1) por lo que el paciente debió ser alimentado exclusivamente por la sonda de gastrostomía durante 5 años, viéndose obligado a salivar permanentemente. Por estas razones se discutió con el paciente la posibilidad de practicarle el autotrasplante yeyunal, para reconstruir la vía digestiva superior, lo cual fue aceptado concientemente por el enfermo.

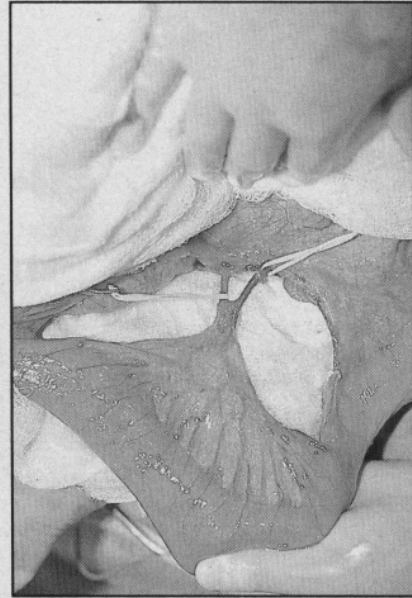
### DESCRIPCION DE LA TECNICA OPERATORIA

El paciente no recibió preparación gastrointestinal alguna. Se suspendió la dieta licuada administrada por sonda de gastrostomía, el día anterior a la cirugía, y se le aplicó profilácticamente 1 gr de Cefradina en el momento de la inducción anestésica. Se constituyeron dos equipos quirúrgicos que trabajaron simultáneamente en el abdomen y el cuello. Se practicó laparotomía exploratoria a través de una incisión mediana y se seleccionó un segmento de 25

*Doctores: Fidel Antonio Cano Restrepo, Jefe de Cirugía Cardiovascular; Martiniano Jaime Contreras, Jefe del Dpto. de Clínicas Quirúrgicas; Germán Wolff Idarraga, Cirujano Plástico, Clínica León XIII, ISS, Seccional Antioquia, Medellín, Colombia.*



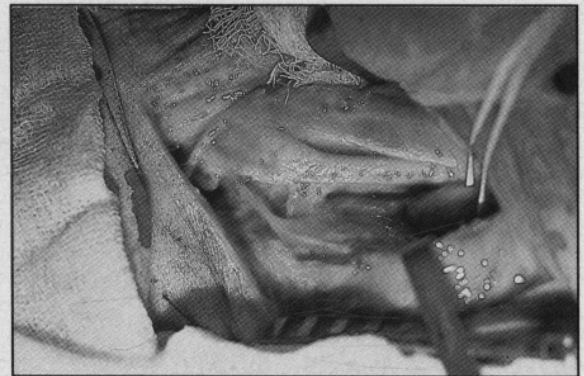**Fig. 1.** Estudio baritado que muestra estenosis en el nivel de la faringe y del tercio superior del esófago.



**Fig. 2.** Se aprecia el segmento intestinal por injertar, con sus ramas arterial y venosa.

cm de yeyuno, 40 cm por debajo del ligamento de Treitz, demostrándose los arcos venosos y arteriales del mesenterio por transluminación. Se disecó cuidadosamente las ramas principales, arterial y venosa, del segmento escogido muy cerca de la raíz del mesenterio y de las ramas mesentéricas principales; se seleccionaron el mesenterio correspondiente al área del intestino por reseca, ligando cuidadosamente las pequeñas ramas intestinales; así quedó individualizado el segmento intestinal irrigado sólo por las ramas arterial y venosa previamente reparadas (Fig. 2). Simultáneamente, en el cuello se realizó la disección de la faringe y del esófago cervical, sitio de la estenosis, individualizando la arteria carótida común, la bifurcación carotídea y las ramas de la carótida externa; asimismo, se individualizaron la vena yugular interna, el tronco tirolinguofacial y otros afluentes venosos menores (Fig. 3).

Una vez expuestas todas las estructuras del cuello, se procedió a la resección del segmento intestinal, con los segmentos previamente individualizados de arteria y vena, responsables de la irrigación del injerto. Se restableció la continuidad del intestino con una anastomosis término-terminal (Fig. 4). Se procedió a implantar el yeyuno en el cuello, se eligieron una rama venosa del tronco tirolinguofacial y la arteria lingual, para las anastomosis venosa y arterial del yeyuno, respectivamente; éstas se practicaron con puntos separados de monofilamento 9-0, con la ayuda del microscopio operatorio (Fig. 5). La integridad de la anastomosis vascular arterial se evidenció por la pulsación de los vasos intestinales, el color, peristaltismo y sangrado de los bordes del injerto. Fue necesario repetir la anastomosis arterial por trombosis, en ese nivel, a los 15 minutos de haber retirado las pinzas arteriales. Después de un período de observación de 30 minutos, se procedió a hacer la



**Fig. 3.** Disección cervical. Se señalan el esófago (cinta amarilla), la vena yugular interna, la carótida, su bifurcación y todas sus ramas.

anastomosis del injerto al esófago y a la faringe. Se practicó una incisión longitudinal de la zona fibrosada evidenciándose una estenosis casi total de 5 cm de longitud; se redujo el tamaño del injerto y, abriéndolo por el borde antimesentérico, se anastomósó con puntos separados de vicryl 3-0 a manera de parche lateral. Se culminó el acto operatorio con el cierre de la cervicotomía y de la laparotomía en la forma convencional.

En el posoperatorio, el paciente se alimentó por la sonda de gastrostomía durante los primeros 5 días, y cuando fue capaz de deglutir la saliva, se inició la administración de cantidades crecientes de líquidos orales, luego se autorizó dieta blanda y finalmente dieta libre.

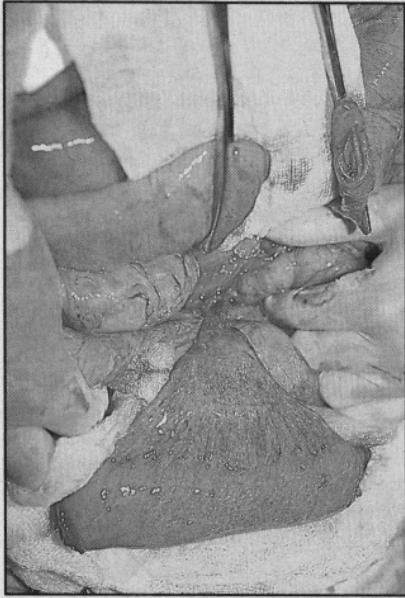


Fig. 4. Se ilustra el injerto del yeyuno ya seccionado y los bordes libres del intestino por anastomosar.

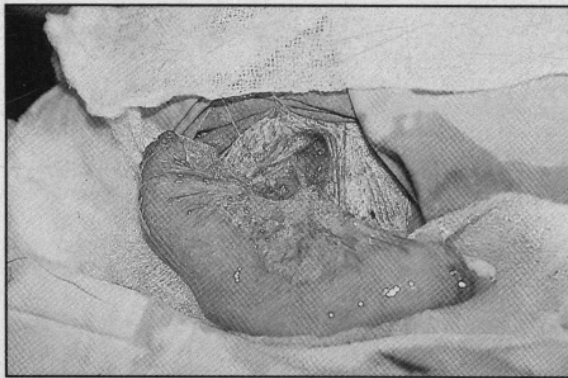


Fig. 5. Se aprecia el injerto y la anastomosis arterial y venosa a los vasos del cuello.

## DISCUSION

Es frecuente encontrar en informes de la literatura mundial, múltiples experiencias de la reconstrucción de la faringe y el esófago cervical, con un autoinjerto libre del intestino delgado, usando la microcirugía para restablecer la circulación. Las causas más frecuentes han sido resecciones de la laringe y esófago cervical por extensión tumoral, algunas veces con radioterapia posoperatoria. En la revisión de la literatura no encontramos como causa el trauma, que es la del caso clínico que presentamos.

La existencia en nuestro medio de cirujanos adiestrados en la microcirugía y motivados por los informes de la literatura, nos llevó a practicar esta técnica. El paciente evolucionó satisfactoriamente si exceptuamos una disfagia ini-

cial que con el paso de los meses desapareció; un esofagograma a los 8 días y posteriormente otro a los 3 meses (Fig. 6), mostraron un paso normal del medio de contraste, con ausencia de extravasación, y un diámetro normal en nivel del sitio de la estenosis antigua.

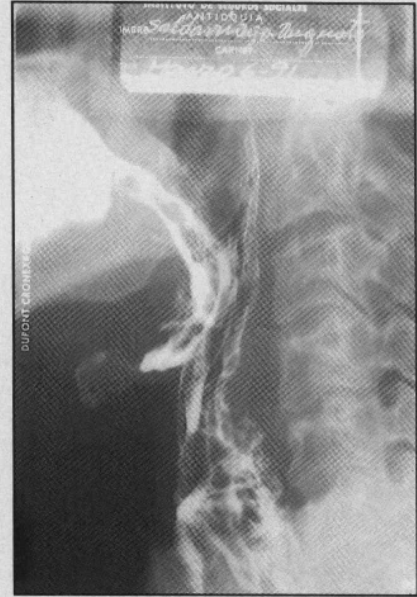

Fig. 6. Estudio baritado que muestra buen paso del medio, sin estenosis.

A pesar de que el segmento injertado conserva su peristaltismo (9) la disfagia es uno de los síntomas transitorios que más frecuentemente se presenta en estos pacientes y se atribuye fundamentalmente a una incoordinación de la actividad peristáltica (10) entre el segmento trasplantado y el segmento receptor. Es importante, por tanto, cerciorarse durante la técnica quirúrgica, que la orientación del asa injertada sea isoperistáltica. Otra complicación que se puede presentar es la fistula, sobre todo en la anastomosis superior, la cual cierra espontáneamente en un porcentaje del 70% (11, 12). Las complicaciones más graves son la necrosis del injerto y la posibilidad de sangrado en nivel de los vasos mayores; los accidentes cerebrovasculares de tipo trombótico y la sepsis (13-15); en estos casos el mejor tratamiento es la prevención. La viabilidad del injerto depende del éxito de la anastomosis microvascular. La observación intraoperatoria en los primeros 30 minutos que siguen al retiro de las pinzas vasculares es sumamente importante; si se presenta una disminución del pulso mesentérico o del peristaltismo, un débil llenado arterial y venoso en nivel del pedículo o cambios en el color del intestino, se debe proceder a una revisión de la anastomosis vascular. Cuando se presenta la necrosis del injerto, su resección, el abocamiento de las bocas faríngea y esofágica y un nuevo autotrasplante, es la conducta (13).

Se ha utilizado la exteriorización de un pequeño segmento redundante del yeyuno trasplantado para observar la via-



bilidad del injerto (16) y, como método no invasor, el *doppler* y la termometría en el nivel del pedículo vascular, con resultados convincentes, la mayoría de los casos (17, 18). Por último, todos los trabajos enfatizan que esta alternativa quirúrgica amerita la labor del equipo para lograr el éxito, y debe incluir necesariamente un cirujano adiestrado en la cirugía microvascular.

**ABSTRACT**

*The authors present the clinical case of a patient with a*

*post-traumatic stenosis of the upper third of the esophagus, who had been fed through a gastrostomy tube. A free jejunum auto-graft was placed using a microsurgical technique in order to restore the circulation in the jejunum that had been transplanted to the neck area. The postoperative period was uneventful except for a transient dysphagia during the first few days, which soon disappeared. The authors describe the operative technique that was used and review the main complications associated with this procedure.*

**REFERENCIAS**

1. Mikulicz J: Ein Fall von Resection des Carcinomatosen Oesophagus mit Plastischem Ersatz des Excidirten Stuckes. *Prag Med Wochenschr* 1986; 11: 93
2. Edgerton M T: One Stage reconstruction of the cervical esophagus or trachea. *Surgery* 1952; 31: 239
3. Wookey H: The surgical treatment of carcinoma of the hypopharynx and the esophagus. *Br J Surg* 1948; 35: 249
4. Stell P M: Esophageal replacement by transposed stomach following pharyngolaryngo-esophagectomy for carcinoma of the cervical esophagus. *Arch Otolaryngol* 1970; 91: 166
5. Finley R, Grace M, Dulf J: Esophagogastrectomy without Thoracotomy for carcinoma of the cardia and lowey part of the esophagus. *Surg Ginecol Obstet* 1985 Jan; 160: 49-56
6. Seidenberg B, Rosenek S, Hurwitt E S, Som M L: Immediate reconstruction of the cervical esophagus by a revascularized isolated jejunal segment. *Ann Surg* 1959; 149: 162
7. Gluckman J L, McDonough J J, McCafferty G J et al: Complications associated with free jejunal graft reconstruction of the pharyngo-esophagus-a multi-institutional experience with 52 cases. *Head Neck Surg* 1985; 7: 200
8. McKee D M, Peters C R: Reconstruction of the hypopharynx and cervical esophagus with microvascular jejunal transplant. *Clin Plast Surg* 1978; 5: 305
9. Sarr M G, Duenes J A: Early and long term effects of a model of intestinal autotransplantation on intestinal motor patterns. *Surg Ginecol Obstet* 1990 Apr; 170(4): 338-46
10. Sarr M G, Duenes J A, Tanaka M: A model of jejunoileal in vivo neural isolation of the entire jejunoleum transplantation and the effect on intestinal motility. *J Surg Res* 1989; 47(3):266-72
11. Flynn M B, Banis J, Acland R: Reconstruction with free bowel autografts after pharyngo-esophageal or laryngopharyngo-esophageal resection. *Am J Surg* 1989 Oct; 4: 333-6
12. Coleman J J, Tan K C, Searles J M et al: Jejunal free autograft: analysis of complications and their resolution. *Plast Reconstr Surg* 1989 Oct; 84(4): 589-98
13. Coleman J J: Reconstruction of the pharynx after resection for cancer. A comparison of methods. *Ann Surg* 1989 May; 209(5): 554-61
14. Ferguson J L, DeSan L W: Total pharyngolaryngectomy and cervical esophagectomy with jejunal autotransplant reconstruction: complications and results. *Laryngoscope* 1988 Sep; 98(9): 911-4
15. Icard P, Rossat-Mignod J C, Schwaab G, Houssin D: Carotid artery obliteration and pharyngo-esophageal reconstruction by free jejunal autograft. *Eur J Surg Oncol* 1988 Jun; 14(3): 257-60
16. Katsaros J, Banis J C, Scland R D, Tan E: Monitoring free vascularized jejunum grafts. *Br J Plast Surg* 1985; 38: 220
17. Noszaki M, Juang T T, Hayashi M et al: Reconstruction of the pharyngo-esophagus following pharyngo-esophagectomy and irradiation therapy. *Plast Reconstr Surg* 1985; 76(3): 386
18. Nishijima W, Takooda S, Teramusa K, Nozaki M: Three point thermometry for ascertaining free jejunal graft condition. *J Jap Bronchoesophagol Soc* 1983; 34: 26