

## Eficacia de un nuevo stent de nitinol fabricado localmente, en el tratamiento de la obstrucción maligna esofágica

Rodrigo Castaño, Mario Ruiz, Fabián Juliao Baños, Eugenio Sanín, Oscar Alvarez, Jorge Lopera

### Resumen

**Objetivos:** las estenosis esofágicas y las fistulas esofagorrespiratorias son complicaciones de los tumores esofágicos malignos y de diversas patologías benignas, las cuales son difíciles de manejar. La eficacia de un "stent" autoexpandible localmente producido (Medellín-Colombia) para la paliación de las estenosis malignas y benignas de esófago y de las fistulas esofagorrespiratorias es investigada prospectivamente.

**Métodos:** 81 stents se colocaron en 77 pacientes, 73 con estenosis malignas (10 de ellos con fistula esofagorrespiratoria), y 4 benignas. Nuestra serie comprende 45 hombres y 32 mujeres, con una edad promedio de 65 años. Se colocaron 63 stents en estenosis malignas, 10 para fistulas esofagorrespiratorias y 4 en estenosis benignas. Los stents se colocaron con asistencia endoscópica exclusiva en 83% y bajo control fluoroscópico y endoscópico en 17%.

**Resultados:** se logró la implantación del stent autoexpandible en 100% de los pacientes. Se requirió un segundo stent en 4 pacientes. Se mejoró la disfagia de un score de 2,8 a 1,4 ( $p < 0,01$ ). El stent fue útil para cerrar 100% de las fistulas esofagorrespiratorias. Las complicaciones ocurrieron en 28% de los pacientes. La mortalidad relacionada con la colocación del stent es de 0%.

**Conclusiones:** el tratamiento de las obstrucciones malignas esofágicas incluyendo las fistulas esofagorrespiratorias con un stent metálico autoexpandible producido localmente es una buena alternativa de paliación. Además, el uso de estos stents en patología estenosante benigna en esófago parece seguro.

**Palabras claves:** obstrucción maligna esofágica, prótesis esofágica, cáncer de esófago, paliación en cáncer de esófago.

### Summary

**Objectives:** esophageal strictures and esophagorespiratory fistulas are complications of malignant esophageal tumors and benign conditions, which are difficult to manage. The efficacy of a locally (Medellín-Colombia) produced self-expanding metal stents (SEMS) for palliation of malignant esophageal strictures and fistulas was investigated prospectively.

**Methods:** eighty one SEMS were inserted in 77 patients, 73 patients with malignant esophageal stricture (10 with fistula) and 4 benign. Our series included 45 men and 32 women, of whom median age was 65 years. Sixty three stents were inserted for malignant strictures, ten for esophago-tracheal fistula, and four for benign conditions. Stents were inserted endoscopically only in 83% and under endoscopy and fluoroscopic control in 17%.

**Results:** SEMS implantation was technically successful in 100%. A second stenting was needed in four patients. Median dysphagia score improved from 2,8 to 1,4 ( $p < 0,01$ ). The covered SEMS was succesful in completely sealing 100% of the fistulas. Complication occurred in 28,4% patients. Procedure-related mortality was 0%.

**Conclusions:** we conclude that treatment of malignant esophageal obstructions, including esophagorespiratory fistulas, with SEMS locally produced is a good alternative palliative procedure. Furthermore SEMS implantation seems safe in the case of benign stenoses.

**Key words:** malignant esophageal obstruction, esophageal stent, esophageal cancer, esophageal cancer palliation.

Rev Colomb Gastroenterol 2003;18:211-221.

### Introducción

Más de 50% de los pacientes con carcinoma esofágico obstructivo son inoperables al momento del diagnóstico, incluso sólo 18% de los pacientes sobreviven más de un año (1, 2). El tratamiento paliativo

esta dirigido principalmente al alivio de la obstrucción la cual es una causa frecuente de desnutrición y morbimortalidad. El tratamiento debe ser rápidamente efectivo, seguro y bien tolerado. El período de hospitalización debe idealmente ser corto, dado que la sobrevida esperada es de sólo meses. Hay diferentes modalidades de tratamiento paliativo que son efectivas pero todas tienen limitaciones. La postura de los stents ofrece ventajas sobre otros métodos, como el láser o procedimientos termoablativos, en términos de rapidez y duración en el alivio de la disfa-

**Rodrigo Castaño Llano, MD.** Cirugía Gastrointestinal y endoscopia. Jefe Unidad de Endoscopia Universidad de Antioquia. Hospital Pablo Tobón Uribe. Profesor Universidad de Antioquia. **Mario H. Ruiz Vélez, MD.** Cirujano general endoscopista. Hospital Pablo Tobón Uribe. **Fabián Juliao Baños, MD.** Gastroenterólogo. Hospital Pablo Tobón Uribe. **Eugenio Sanín Fonnegra, MD.** Gastroenterólogo. Profesor Universidad de Antioquia. **Oscar Alvarez Barrera, MD.** Gastroenterólogo. Profesor asociado Universidad de Texas. **Jorge Lopera Bonilla, MD.** Radiólogo Intervencionista. New Orleans - Ohio.

gia. La colocación de un stent gastrointestinal puede ser combinado con quimioterapia, irradiación u otros tipos de tratamientos ablativos como el láser. Adicionalmente, este es el tratamiento de elección para la oclusión o sellamiento de fistulas esófago-respiratorias (3) La meta más realista es proveer alivio de la disfagia u obstrucción, la cual puede a su vez mejorar el estado nutricional, dar sensación de bienestar y una mejoría significativa en la calidad de vida (4).

Existen otros métodos paliativos alternativos a la cirugía como la quimioterapia y radioterapia, inserción de stents de plástico, endoscopia con láser, terapia fotodinámica y la combinación de estos. Las técnicas más comúnmente utilizadas son las endoscópicas tales como la destrucción del tumor con terapia fotodinámica y láser o la colocación de stents de plástico semirrígidos. El tratamiento con terapia fotodinámica y láser es un método efectivo para pacientes con corta sobrevida (4) pero a largo plazo se requiere de frecuentes terapias para mantener el lumen permeable lo cual aumenta mucho los costos del tratamiento (4-6); además, estos métodos de tratamiento con láser no están fácilmente disponibles en nuestro medio y las prótesis de plástico semirrígidas tienen que ser importadas, aunque existe una experiencia autóctona no muy amplia con ellas en el Instituto Nacional de Cancerología. La radioterapia es el método más usado entre nosotros. Desafortunadamente es efectiva en solo la mitad de los pacientes y la mejoría de la disfagia puede tomar entre cuatro a seis semanas, período en el cual el paciente generalmente requiere de otra ruta de alimentación. Así mismo, la radiación puede causar disfagia en 25% de los casos por la fibrosis cicatrizal (4) y se asocia también a serios efectos secundarios. Los stents de plástico ubicados endoscópicamente se usan con poca frecuencia en nuestro medio; sin embargo el uso de estos stents es limitado. Estos stents deben ser producidos localmente por los costos de los importados y tienen una incidencia alta de complicaciones. Para su introducción se requiere de una predilatación hasta 48 Fr. lo que es doloroso y requiere de anestesia general en muchos casos. La incidencia de complicaciones como perforación (5%-8%), obstrucción (5%-20%) y migración (5%-30%) es alta y la mortalidad alcanza a 16% (4, 7).

La búsqueda de un método efectivo y seguro para el tratamiento paliativo de estos pacientes llevó a la introducción de los stents metálicos autoexpandibles (4, 8, 9). Actualmente, hay varios tipos de stents autoexpandibles disponibles comercialmente: Gianturco-Z stent (Wilson Cook Europe A/S, Denmark) (10-24), el Wallstent (Schneider Worldwide, Switzerland) (25-40), el stent Ultraflex (Boston Scientific, Meditech Inc., Natick, Mass.) (41-52), el stent Esophacoil (In-Stent Inc., Eden Prairie, Minn.) (53-55)

y el stent de Song (Song esophageal endoprosthesis, Solco Medi-tech, Seoul, South Korea) (56-61). Desde 1990 hay múltiples estudios reportados con los diferentes tipos de stents ya mencionados en el tratamiento paliativo de la obstrucción maligna del tracto gastrointestinal. Según estas publicaciones los stents autoexpandibles son considerados como el mejor método paliativo disponible para pacientes con obstrucción maligna del esófago (10-62). Los stents gastroduodenales (63-80), biliares (81-90) y colorrectales (91-100) también tienen un amplio soporte en la literatura.

Las ventajas de los stents autoexpandibles incluyen una alta efectividad por su gran lumen interno, fácil colocación con un bajo índice de complicaciones, se pueden colocar con sedación únicamente como un procedimiento ambulatorio y son bien tolerados por el paciente por lo pequeño de los sistemas introductores. A pesar de una amplia experiencia en el ámbito mundial (10-100), el uso de stents en general ha estado restringido en nuestro medio por los altos costos de los mismos y de los sistemas introductores. La fabricación local de los stents esofágicos permitirá ofrecer esta alternativa a un mayor número de pacientes con disfagia secundaria a obstrucción maligna del tracto gastrointestinal y de pacientes con fistulas esófago-respiratorias como se demostró recientemente (101). La fabricación de un stent removible presenta claras ventajas sobre los stents esofágicos disponibles comercialmente ya que permite retirar el stent en caso de complicaciones, reposicionarlo si hay migración o mala colocación (54,60).

Las fistulas esófago respiratorias son una complicación de las enfermedades malignas del tracto respiratorio y del esófago. Se presentan en 5% a 10% de los pacientes con cáncer de esófago. El manejo es difícil y la mortalidad muy alta por complicaciones pulmonares, sepsis y por la inanición (101, 102). La mayoría de estos pacientes no sobrevive más de un mes sin ningún tratamiento específico (103). La paliación consiste principalmente en el tratamiento quirúrgico el cual tiene una alta mortalidad (104, 105), y en la colocación de los stents de plástico (106). Los stents de plástico son rígidos, la inserción es difícil y tienen una incidencia alta de complicaciones (107) y en ocasiones no ocluyen las fistulas completamente. De acuerdo con las limitaciones en el tratamiento de las fistulas esófago-respiratorias con los métodos ya mencionados, numerosos investigadores encontraron un método más satisfactorio como es el tratamiento con stents autoexpandibles. Los stents metálicos autoexpandibles son el método de elección en el tratamiento actual de las fistulas esófago-respiratorias, son fáciles de colocar y están asociados con menor incidencia de complicaciones y, lo más impor-

tante, con una mejoría significativa en la calidad de vida. (12, 13, 16, 20, 21, 38, 101, 108-112).

## Materiales y métodos

Se realizó un estudio descriptivo, prospectivo, de evaluación y funcionalidad de un stent cubierto autoexpandible de nitinol de fabricación local en el manejo paliativo de la disfagia maligna y de la fístula esófago-respiratoria en pacientes del Hospital Universitario San Vicente de Paúl y el Hospital Pablo Tobón Uribe de Medellín-Colombia, entre los años 1999 y 2002.

Antes de la colocación del stent los pacientes llegarán estudiados con endoscopia superior y biopsias, esofagograma con bario y tomografía computarizada del tórax y abdomen superior, para confirmar la presencia y extensión de la lesión tumoral, características de la estenosis y la localización de la eventual fístula esofágica.

La severidad de la disfagia será cuantificada usando una escala de 0 a 4. Grado 0: ausencia de disfagia. Grado 1: disfagia para alimentos sólidos, Grado 2: disfagia para sólidos blandos, Grado 3: disfagia para líquidos y Grado 4: disfagia total (incapacidad para la deglución de la propia saliva).

## Criterios de inclusión

1. Pacientes adultos que presenten disfagia severa o intolerancia a la dieta y a quienes se les documente presencia de cáncer del tracto gastrointestinal alto o bajo no resecable o fístula esófago-respiratoria.
2. Casos excepcionales donde no sea posible la comprobación histológica del tumor pero donde la presentación clínica, la edad y las imágenes sean altamente sugestivas de cáncer de esófago.
3. Determinación por criterios clínicos, exploración quirúrgica o imágenes de irresecabilidad del tumor. Criterios de irresecabilidad: invasión de estructuras vecinas tales como el mediastino, la aorta torácica y la tráquea, carcinomatosis abdominal y la enfermedad metastásica.
4. Criterios de inoperabilidad por las condiciones del paciente que hacen demasiado riesgosa una cirugía mayor en ellos.
5. Consentimiento informado firmado del paciente y/o la familia para la colocación del stent.

## Criterios de exclusión

1. Tumor resecable quirúrgicamente.
2. Falta de consentimiento para participar en el estudio.
3. Imposibilidad de vencer la obstrucción maligna por vía endoscópica o radiológica.
4. Localización de la estenosis a 2 cm del esfínter esofágico superior (pobre tolerancia, frecuente migración y disfagia persistente).

5. Obstrucciones duodenales distales.
6. Estado moribundo.
7. Hemorragia tumoral significativa (necesidad de transfusión), antes de la colocación del stent.
8. Compromiso gástrico extenso.

## Fabricación y colocación del stent esofágico

Los stents metálicos han sido desarrollados para el uso gastrointestinal basados en los diseños de stents similares utilizados extensamente en el sistema vascular y biliar. Los stents pueden ser colocados por radiólogos o endoscopistas intervencionistas o por ambos. El stent autoexpandible de nitinol está disponible en diferentes longitudes, está premontado y comprimido en un catéter introductor que tiene un diámetro de 27 Fr. Cuando el stent está expandido tiene un diámetro en cada extremo de 22 mm y en el centro de 16 mm.

### Fabricación del stent


El stent se fabrica en un laboratorio de biomateriales (*Tecnostent SA, Medellín, Colombia*) Inicialmente se implementó el stent Z (los 22 primeros casos) el cual se comparó con los de nitinol que se fabrican actualmente, (113) con mayor respaldo en la literatura mundial (Figura 1).

La producción del stent de nitinol se hace con el aval de la casa matriz en Corea (*Stentech*) donde estuvieron los médicos pioneros de su fabricación recibiendo de primera mano la información para el desarrollo del stent de nitinol localmente. Actualmente se cuenta con un intercambio directo de información con la casa productora matriz.

El stent consiste en un alambre de nitinol de 0,22 mm el cual es trenzado, el stent es cubierto con una capa de poliuretano (*Biospan*), el centro del stent mide 16 mm, las partes superior e inferior miden 22 mm cada una en su diámetro máximo. En la parte superior del stent hay un asa de nylon para facilitar la retirada endoscópica o fluoroscópica. El sistema introductor consiste en un tubo de politetrafluoroetileno, el empujador y una bala desprendible con marca radioopaca.

### Técnica de colocación utilizando el método radiológico

Antes de la colocación del stent se realiza un estudio baritado. La razón para esto es delinear el sitio de la estenosis, evaluar la severidad y longitud de ésta e investigar la presencia de fístula (esófago-respiratoria, etc.). Con esta información se selecciona el stent cubierto que se debe colocar. La faringe es anestesiada utilizando xilocaína en aerosol, el paciente es colocado en decúbito lateral izquierdo o posición semiprona. El procedimiento es practicado bajo sedación



**Figura 1.** Fotografía que muestra un stent esofágico de Nitinol de Song con un diámetro en el centro de 16 mm, y en los extremos de 22 mm (arriba); y un stent expandible Gianturco-Z de Song modificado con un diámetro del cuerpo del stent 18 mm, y extremos de 22 mm (abajo). El set introductor de 27 Fr hecho de politetrafluoroetileno con un tubo empujador y la bala desprendible en la punta (medio).

leve usando una combinación de midazolam y meperidina. Todos los pacientes son monitorizados con oximetría, presión arterial no invasiva, frecuencia respiratoria y ritmo cardíaco durante todo el procedimiento.

Se coloca un protector bucal y por vía oral se avanza una guía hidrofílica y se vence la estenosis esofágica, posteriormente se avanza un catéter angiográfico hasta el estómago donde se inyecta bario diluido para confirmar la posición intragástrica. Se localiza el margen superior e inferior de la lesión. Se colocan marcadores metálicos en la piel del paciente o en su defecto se utilizan marcas anatómicas como el diafragma o los cuerpos vertebrales o la persistencia del material de contraste utilizado en el esofagograma inicial. La guía hidrofílica se cambia por una guía rígida de intercambio como la de Amplatz super-rígida de 260 cm de longitud (*Meditech/Boston Scientific, Watertown, MA*) la cual se deja enrollada en el estómago. La estenosis se predilata la mayoría de las veces con un balón neumático de 12 mm (*Boston, Scientific, Watertown, MA*). Después de seleccionar la longitud apropiada del stent autoexpandible de nitinol (extensiones disponibles de 8, 10 y 12 cm), éste se introduce sobre la guía rígida bajo guía fluoroscópica. La presencia de marcadores metálicos conjuntamente con las marcas anatómicas facilita la colocación del stent a través de la estenosis maligna del esófago con gran precisión. Después de la inserción del stent se hará un esofagograma baritado para evaluar la colocación y el funcionamiento de éste. Si el procedimiento fue exitoso se comenzarán líquidos claros y si los tolera se avanzará a dieta licuada.

#### **Técnica de colocación utilizando el método combinado endoscópico y radiológico**

La faringe es anestesiada utilizando xilocaína en aerosol, el paciente es colocado en decúbito lateral

izquierdo o posición semiprona. Se coloca un protector bucal para facilitar el paso del endoscopio y los otros instrumentos. El procedimiento es practicado bajo sedación leve usando una combinación de midazolam y meperidina. Todos los pacientes son monitorizados con oximetría, presión arterial no invasiva, frecuencia respiratoria y ritmo cardíaco durante todo el procedimiento.

Se hará una videoendoscopia superior, se identifica la margen superior del tumor y se marca la piel del paciente con un marcador metálico. Luego se introduce una guía de Savary (*Wilson-Cook Medical Inc., Winston-Salem, N.C.*), a través del canal del endoscopio y bajo guía endoscópica y fluoroscópica se vence la estenosis esofágica, se extrae el endoscopio y se deja la guía enrollada en el estómago. Posteriormente se practica dilatación de la estenosis con dilatadores de Savary (*Wilson-Cook Medical Inc., Winston-Salem, N.C.*) hasta 12 mm o 36 Fr. bajo control fluoroscópico. Al terminar la dilatación se introduce nuevamente el endoscopio el cual vence la estenosis ya dilatada, se completa la evaluación endoscópica del esófago, se localiza la margen distal de esta y se marca la piel con otro marcador metálico. Luego se pasa el endoscopio al estómago y se introduce a través del canal una guía rígida de intercambio como la de Amplatz super-rígida de 260 cm de longitud (*Meditech/Boston Scientific, Watertown, MA*) la cual se deja enrollada en el estómago. El resto del procedimiento es con la técnica radiológica como ya se describió. Finalmente, haremos una evaluación endoscópica de la colocación y permeabilidad del stent.

#### **Técnica de colocación utilizando el método endoscópico exclusivo**

Tomaremos como ejemplo el uso del stent esofágico, técnica que puede hacerse extensiva a las otras ubicaciones. Antes de la colocación del stent se realiza un estudio baritado de esófago, estómago o duodeno o colon, según la ubicación. La razón para esto es delinear el sitio de la estenosis, evaluar la severidad y longitud de esta e investigar chequear la presencia de fístulas (esófago-respiratoria, etc). Con esta información se selecciona el stent cubierto que se debe colocar.

La faringe es anestesiada utilizando xilocaína en aerosol, el paciente es colocado en decúbito lateral izquierdo o posición semiprona. El procedimiento es practicado bajo sedación leve usando una combinación de midazolam y meperidina. Todos los pacientes son monitorizados con oximetría, presión arterial no invasiva, frecuencia respiratoria y ritmo cardíaco durante todo el procedimiento.

Se coloca un protector bucal y por vía oral se avanza el endoscopio hasta franquear el tumor. Una vez distal a la lesión tumoral se pasa una guía hidro-

filica. Se localiza el margen superior e inferior de la lesión para lo cual existen 3 opciones:

1. Se colocan marcadores metálicos en la piel del paciente
2. Se inyecta el margen proximal del tumor con una aguja de endoscopia utilizando agente de contraste radiológico, o, en su defecto,
3. Se utilizan marcas anatómicas como el diafragma o los cuerpos vertebrales o la persistencia del material de contraste utilizado en el esofagograma inicial.

La guía sugerida es la de Amplatz super-rígida de 260 cms de longitud (*Meditech/Boston Scientific, Watertown, MA*) la cual se deja enrollada en el estómago o duodeno o colon distal al tumor.

Si la estenosis no permite el paso fácil del equipo y hay mucha masa tumoral se puede predilatar, hasta 12 mm con las bujía de Savary (*Wilson-Cook Medical Inc., Winston-Salem, N.C*) o un balón neumático (*Boston, Scientific, Watertown, MA*). Después de seleccionar la longitud apropiada del stent autoexpandible de nitinol (extensiones disponibles de 8, 10 y 12 cms), este se introduce sobre la guía rígida bajo guía fluoroscópica. La presencia de marcadores metálicos conjuntamente con las marcas anatómicas facilita la colocación del stent a través de la estenosis maligna con gran precisión.

Después de la inserción del stent se hará un estudio baritado para evaluar la colocación y el funcionamiento de éste. Si el procedimiento fue exitoso se comenzarán líquidos claros y si los tolera se avanzará a dieta licuada

## Resultados

En los servicios de gastrohepatología de la Universidad de Antioquia y el Hospital Pablo Tobón Uribe, entre los años 1999 y 2002 se colocaron 157 stents en 143 pacientes (Tabla 1).

**Tabla 1.** Distribución de los stents en el tracto gastrointestinal.

Ubicación	Pacientes	Stents
Esófago	77	81
Gastroentérico	45	51
Biliar	16	17
Colon	7	8
<b>Total</b>	<b>143</b>	<b>157</b>

Se cuenta con el seguimiento de todos los pacientes. Los primeros 22 stents usados por ambos grupos fueron de la variedad Z stent, los cuales también se produjeron con tecnología local, pero a partir de estos los siguientes 59 stents en 55 pacientes fueron de nitinol. La indicación más frecuente fue por obstrucción esofágica maligna (94%), y sólo en 4 pacien-

tes (6%) se colocó por patología benigna. Las patologías benignas correspondieron a una fístula de una anastomosis esofagoyeyunal tras una gastrectomía total, permitiendo el cierre de la fístula. En otro paciente había una fístula secundaria a una miotomía de Heller por laparoscopia con una notable desnutrición; el stent permitió la recuperación del paciente para corregir luego su problema esofágico con una interposición colónica. Otro paciente con un linfoma mediastinal fue irradiado quedando con una larga estrechez del esófago torácico la cual se palió con un stent mejorando su disfagia; sin embargo el paciente fallece por una recaída de su tumor primario y había presentado sangrado por el stent. La paciente más reciente presenta una estrechez esofágica péptica y tiene 2 cirugías antirreflujo (laparoscópica y abierta), con varias sesiones de dilatación con mejoría temporal cada vez más corta; en el momento evoluciona en buena forma.

Las características demográficas de los pacientes con stents esofágicos se recogen en la Tabla 2.

**Tabla 2.** Características demográficas de los pacientes con stents esofágicos.

Características	Número	
Hombre:Muje	45:32	1,5:1
Edad promedio	Hombre 65 años Mujer 63 años	58% 42%
Esofágico	33	43%
Esofagogástrico	44	57%
Fistulas esofagorrespiratorias	10	
Malignas:Benignas	73:4	94%:6%
Sobrevida	20 sms	

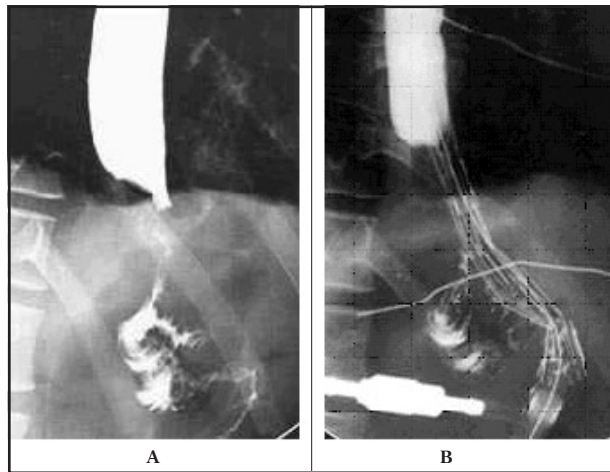
Se evaluó la disfagia previa a la colocación del stent y tras la colocación del mismo con una mejoría sustancial de la misma, encontrándose un promedio de disfagia pre-stent de 2,8 y pos-stent de 1,4. ( $p < 0,01$ )

A todos los pacientes se les logró colocar el stent, el éxito técnico fue de 97% (74/76). Una vez colocado el stent se expande hasta el tercer día de colocado.

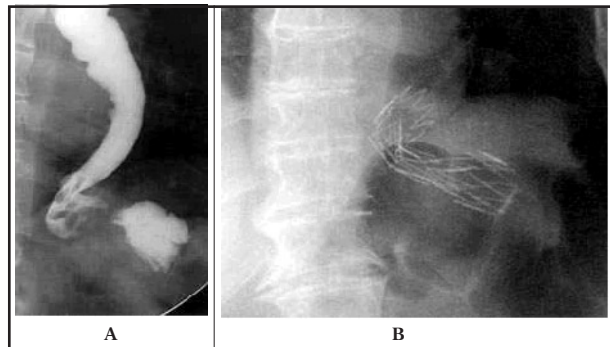
Hubo una falla técnica al colocar un stent Z en un paciente que tenía una anastomosis esofagoyeyunal con una lesión tortuosa. Después de la liberación del stent, la parte distal del mismo se colapsó llevando a la oclusión. Se removió el stent y se colocó una sonda de alimentación enteral (Figuras 2A y 2B).

Otro caso de mala colocación de otro stent Z se observó en un paciente con una estenosis larga y tortuosa. El stent fue demasiado corto y se colapsó en la porción distal. Este fue removido y reemplazado por un stent de nitinol más largo (Figuras 3A y 3B).

En diez casos de fístulas esófago-respiratorias, tratadas con el stent de nitinol, estas se ocluyeron inme-



**Figura 2.** 2A. En un paciente con resección de un carcinoma de estómago y anastomosis esófago-yeyunal, con recurrencia del cáncer en la anastomosis. El esófagograma muestra la estenosis maligna en una anastomosis esófago-yeyunal con una lesión tortuosa. 2B. Radiografía después de la colocación del stent, muestra la angulación y colapso distal del stent Z.



**Figura 3.** 3A. Paciente con disfagia maligna y metástasis hepáticas. Esófagograma con lesión del cardias. Note la gran tortuosidad del esófago distal en este paciente. 3B. Radiografía simple después de la colocación del stent que muestra el stent Z con la gran angulación.

diatamente después de la colocación del stent. El procedimiento fue bien tolerado por los pacientes y no hubo complicaciones mayores durante el mismo.

La totalidad de los pacientes que tenían el stent a través del cardias presentó algún grado de reflujo que mejora notablemente con la administración de bloqueadores de bomba y al dormir con la cabecera de la cama elevada.

Se presentaron 23 complicaciones en 21 pacientes, destacando que ninguna de ellas fue mortal y que se contabilizan en 74 pacientes debido a que hay 3 pacientes que han sobrevivido con un seguimiento mayor a los 6 meses. Las complicaciones que se ocurrieron se recogen en la tabla 3.

Se presentó dolor severo en ocho pacientes (10,8%), 5 con el stent Z (6,8%): dos pacientes con fístulas esófago-respiratorias en el esófago alto presentaron un dolor severo que fue tratado con narcóticos hasta que los pacientes fallecieron, una paciente con tumor en el esófago alto requirió la remoción del

**Tabla 3.** Complicaciones con la colocación y seguimiento del stent esofágico.

Complicaciones	Casos	%
Sangrado	5	6,8
Dolor	8	10,8
Migración	3	4,1
Colonización	2	2,7
Obstrucción	5	6,8
Perforación	0	0
Ninguna	53	71,6

stent Z para control del dolor 2 semanas después de su colocación. Tres pacientes con el stent de nitinol también presentaron dolor severo (4,1%).

Las lesiones de estos tres pacientes se localizaban en el esófago medio. Dos pacientes, uno con compresión extrínseca y uno con una fístula fueron tratados con narcóticos hasta su muerte. Otro paciente requirió la remoción del stent 2 semanas después de su colocación para poder controlar el dolor severo. Los pacientes con dolor severo (5 con stent Z, y 3 con stent de nitinol) tenían tumores del esófago superior y medio; tres pacientes con dolor severo además tenían fístulas esófago-respiratorias.

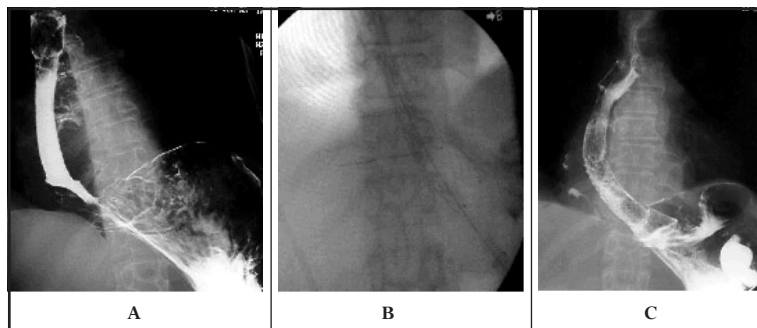
El sangrado que ameritó transfusiones se presentó en cinco pacientes, uno con lesión en el esófago medio y cuatro en la unión gastroesofágica. Uno de los pacientes cuya cirugía de resección esofágica se abortó por fijación del tumor a la aorta, se le colocó un stent paliativo y requirió angiografía para el control del sangrado. En dos pacientes previamente tratados con radioterapia hubo sangrado.

En cinco pacientes se presentó obstrucción relacionada con la impactación de bolos de comida. En cuatro pacientes la obstrucción se debió a la falta de ajustarse a la dieta. Los stents se limpiaron endoscópicamente. La obstrucción del stent secundaria a sobrecrecimiento del tumor se presentó en dos pacientes, por crecimiento tumoral proximal. Un paciente rechazó tratamiento adicional y murió 8 semanas más tarde. El otro paciente sobrevive y se le propuso poner un stent más proximal.

Se observaron tres casos de migración del stent, todos ellos de ubicación gastroesofágica. En dos se recolocó el stent una vez recuperado del estómago y el otro presentó una migración asintomática del stent, sin recurrencia de la disfagia.

Además de los dos stents que se colocaron por migración de los primeros se pusieron dos coaxiales (un stent dentro de otro stent) cuando el tumor inicial era muy largo y se necesitaba de otro para franquear la totalidad de la extensión del tumor (Figura 4).

El problema más constante fue el reflujo gastroesofágico en los stents que cruzaban el cardias. Se intentó al principio de la serie implementar una



**Figura 4.** Stents coaxiales en un tumor gastroesofágico extenso. **4A.** El stent ha sido liberado y su porción distal ha quedado entre el tumor por lo que no se ha expandido. **4B.** Se aprecia la guía a través del primer stent y la presencia del stent expandido por debajo de las marcas de oro del primer stent. **4C.** El segundo stent expandido y con el paso del contraste en forma amplia al estómago.

válvula antirreflujo de látex, pero fue causa de obstrucción y no se rutinizó su uso. Los pacientes con stents en el esófago inferior fueron tratados rutinariamente con medidas antirreflujo y con inhibidores de la bomba de protones.

La sobrevida promedio de los pacientes luego de la colocación del stent es de 20 semanas, destacando que se encontró una diferencia significativa ( $p=0,02$ ) si la ubicación del stent era esofágica neta (18 semanas) o transcardial (21 semanas). Esta diferencia se explica por la presencia de 10 pacientes con stents esofágicos puros y con fístulas esofagobronquiales.

## Discusión

La mayoría de los pacientes que presentan disfagia maligna son inoperables al momento del diagnóstico (6). El manejo paliativo es el principal propósito del tratamiento para mejorar el estado nutricional y la calidad de vida (7). Los stents metálicos auto-expandibles han llegado a ser el tratamiento de elección para el manejo de la disfagia maligna inoperable. Las ventajas incluyen la fácil colocación, mínimas complicaciones serias, no se requiere anestesia general y el gran diámetro luminal interno (4). Sin embargo, aún hay un número significativo de complicaciones y reintervenciones con el uso de los stents metálicos.

Las complicaciones como el dolor torácico, perforación, obstrucción, reflujo gastroesofágico, migración y el sangrado masivo tardío son reportadas en 40% a 50% de los pacientes (6, 8, 10, 11). La mayoría de las complicaciones son manejadas por medios mínimamente invasivos pero adicionan costos significativos al tratamiento, algunas complicaciones como la perforación y la hemorragia tienen una alta tasa de morbimortalidad. Hay una necesidad evidente para el desarrollo de nuevos stents que eviten estas complicaciones y las causas de la recurrencia de la disfagia (5).

Recientemente, se ha mejorado significativamente el diseño de los stents para disminuir la incidencia de

complicaciones, como la perforación con el uso de introductores más pequeños, el crecimiento del tumor dentro del stent al recubrirlos, y la migración con la adición de ganchos y diseños antimigración.

Varios tipos de stent auto-expandibles están comercialmente disponibles e incluyen stents cubiertos: stent Z-Cook (Cook Inc, Bloomington, IN), stent esofágico Gianturco-Z modificado (Endoprótesis esofágica de Song, Sooho Medi-tech, Seúl, Korea), Wallstent (Boston Scientific Corp, Natick, Ma), stent Flamingo (Schneider Worldwide, Bulach, Switzerland); y stents no cubiertos: Ultraflex (Boston Scientific, Medi-tech Inc, Natick Mass) y el EsofaCoil (Instent, Inc, Eden Prairie, Minn).

Los stents no cubiertos tienen la ventaja de usar un introductor pequeño, tienen gran flexibilidad y la tasa de migración es menor de 5% (11). La principal desventaja es la alta incidencia de crecimiento tumoral dentro del stent, reportada en 20%-36% de los casos (5, 8). El crecimiento del tumor dentro del stent requiere tratamientos endoscópicos con láser en forma repetida o la colocación de un stent cubierto, estas reintervenciones están asociadas con costos adicionales significativos (8,12). Los stents no cubiertos como el stent Strecker no son útiles para el manejo de fístulas y perforaciones. El stent EsofaCoil, sin embargo, con su diseño único, provee un sellamiento casi completo y ha sido efectivo en cerrar fístulas y parece prevenir el crecimiento del tumor dentro del stent (13). Una desventaja significativa de los stent no cubiertos es que son imposibles de remover en casos de mala colocación, de migración, o en casos de complicaciones como dolor severo.

Aunque parece no haber una diferencia significativa en cuanto a la sobrevida de los pacientes al usar un stent cubierto o uno no cubierto, el uso de stents cubiertos autoexpandibles está asociado con una reducción significativa en la necesidad de reintervenciones después de la colocación del stent (14).

El stent cubierto previene el crecimiento del tumor pero está asociado con una incidencia más alta de migración. La incidencia de migración con los diferentes stents ha sido revisada por Siersema y cols (3). Con el stent de Gianturco la rata de migración fue 11%, y 13% con el Wallstent, mientras que de sólo 1%-3% con los stents no cubiertos. La alta tasa de migración de 22%-32% en la unión esofagogástrica, ha llevado a algunos autores a recomendar el uso de stents no cubiertos en esta área (4,9) a pesar de un mayor riesgo de crecimiento tumoral dentro del stent. Modificaciones recientes en el diseño de los stents han llevado a disminuir la incidencia de la migración (al ser parcialmente cubiertos).

Ganchos de fijación colocadas centralmente (11) en el nuevo stent de Gianturco-Rosch cubierto con polietileno (*Wilson Cook Medical, Inc, Wiston-Salem, N.C*) ha disminuido la incidencia de migración a 6%. La desventaja de los ganchos es que ellos pueden causar trauma al paciente en caso de remoción del stent.

El stent tipo Flamingo fue introducido recientemente para disminuir la migración y el crecimiento del tumor dentro del stent. El diseño de este stent consiste en un stent metálico parcialmente cubierto con una forma cónica y una variación del ángulo de trenzado de la malla a lo largo de su longitud. Las partes no cubiertas permiten que la mucosa normal por encima y por debajo del tumor se proyecte hacia la luz del stent. Con este nuevo stent, la migración se presentó sólo en uno de 40 pacientes (5).

El stent de Gianturco-Z modificado, diseñado por Song, tiene forma en reloj de arena con un diámetro más ancho en los extremos proximal y distal del stent para prevenir la migración. Con este diseño la incidencia de migración reportada en 153 pacientes fue de 6,9% (5). Un diseño similar es usado en el nuevo stent de nitinol de Song, con una tasa de migración baja de 4.5% en nuestro estudio.

El sangrado gastrointestinal es la causa más dramática de muerte en los pacientes con cáncer esofágico. El sangrado después de la colocación del stent puede estar relacionado con la necrosis por presión, con fístulas, ulceraciones y la erosión de vasos mediastinales mayores. Otra fuente potencial de sangrado puede ser la presencia de reflujo gastroesofágico. El sangrado severo se ha asociado con radioterapia previa (5,7). En nuestro estudio no se presentaron casos de hematemesis fatal en pacientes con la combinación del stent y radioterapia luego de la colocación del stent. El sangrado severo ha sido reportado con todos los tipos de stents esofágicos con incidencias entre 1%-23% (5, 11, 15). Una posible relación entre el grado de presión ejercida en la pared del esófago y la presencia de complicaciones como dolor severo en el pecho, perforación y sangrado ha sido sugerida por algunos autores (9,16), pero esta posible asociación no ha sido probada en series prospectivas como la actual.

Una de las complicaciones más comúnmente reportadas luego de la colocación del stent es el dolor torácico, requiriéndose de analgesia por largo tiempo en 5%-9% (11). Con los diseños de stents más nuevos, el dolor continúa siendo un problema significativo. En el estudio del stent tipo Flamingo, el dolor se presentó en 22% de los pacientes (7), y en el 12.2% con el stent de Gianturco-Z modificado (3). En nuestro estudio, el dolor severo luego de la colocación del stent se presentó igualmente tanto con el stent Z (fuerza radial más alta), como con el stent de nitinol (fuerza radial más baja). Todos los 8 pacientes con dolor severo

presentaban tumores localizados en el esófago medio y/o superior. Dos pacientes de este grupo recibieron radioterapia luego de la colocación del stent, y tres de los pacientes también tenían fístulas. La asociación entre dolor severo luego de la colocación de los stents y la radioterapia previa, y del dolor y las fístulas se ha reportado en otras series (5, 7, 11). Dos pacientes requirieron la remoción del stent para controlar el dolor. La relativa alta incidencia de dolor luego de la colocación del stent metálico es un factor a favor del uso de stents que sean removibles.

Una de las causas más comunes de reintervención, el sobrecrecimiento tumoral, se observó solamente en dos pacientes en este estudio. Esta baja incidencia estuvo probablemente relacionada con la relativamente baja sobrevida media de nuestros pacientes. En el estudio de Sierseman el intervalo medio para el sobrecrecimiento sintomático del tumor dentro del stent fue de 12,5 semanas (23). El sobrecrecimiento del tumor probablemente ocurre en algunos pacientes durante su fase terminal pero usualmente no es diagnosticado.

Las complicaciones inusuales reportadas con el stent de nitinol incluyen torsión, colapso y fractura del stent. El colapso del stent Strecker ha sido reportado con tumores en la unión esofagogástrica y con la compresión extrínseca (4, 12). En nuestro caso de colapso del stent, la obstrucción se presentó tardíamente y estuvo probablemente relacionada a la presión externa del tumor sobre el stent angulado en la unión esofagogástrica. El stent fue imposible de remover. La única forma de resolver el problema fue colocar un stent Z con una fuerza radial más alta dentro del stent de nitinol.

Nosotros usamos un stent Z con 18 mm de diámetro interno, y un stent de nitinol con 16 mm de diámetro interno, logrando mejoría similar en la escala de disfagia de un valor de 2,8 pre-stent a 1,4 pos-stent ( $p < 0,01$ ).

En nuestra experiencia inicial con el stent Z y el stent de nitinol hemos visto ventajas y desventajas para el uso de cada stent. Ventajas para el stent Z incluyen la alta radioopacidad y el acortamiento mínimo durante la liberación lo cual hace que su colocación sea fácil. La fuerza radial más alta también previene el colapso del stent y no está asociado con una incidencia más alta de complicaciones serias. La principal desventaja del stent Z es su falta de flexibilidad, limitando sus aplicaciones en lesiones anguladas como en la unión esofagogástrica y en anastomosis (6).

El stent de nitinol ofrece la ventaja de una flexibilidad más alta. Las desventajas del stent de nitinol incluyen su baja radioopacidad (lo cual es parcialmente corregido con la colocación de marcas de oro en los extremos del stent), su significativo acortamiento durante su liberación, y su baja fuerza radial. El acor-



tamiento usualmente no es un problema cuando se colocan stents en estenosis cortas pero puede llevar a malas colocaciones en lesiones largas.

Una ventaja significativa del diseño removible de ambos stents es su fácil retiro con mínima manipulación. Los hilos de nylon en el extremo proximal de estos facilitan su remoción usando pinzas de endoscopia, o por fluoroscopia con un gancho. Esta ventaja es importante en casos de migración del stent, mala colocación, o dolor severo.

Los resultados de la presente serie se comparan con lo publicado en la literatura en las Tablas 4 y 5.

## Conclusiones

El presente estudio pretende, más que destacar las halagüeñas cifras obtenidas con el uso del stent de nitinol en las estenosis malignas de las diferentes porciones del tracto gastrointestinal, incluso con complicaciones tan mortales como las fístulas esofagorrespiratorias, resaltar el hecho de contar con una alternativa para nuestros pacientes desarrollada con tecnología local a unos precios más asequibles para nuestro medio y esto sustentado con unos resultados equiparables a los presentados en otras series foráneas con elementos protésicos mucho más costosos.

**Tabla 4.** Éxito clínico con el uso de stents metálicos autoexpandibles en diferentes series.

Autor	n	Tipo de Stent	Disfagia Pre	Disfagia Pos	Éxito Clínico
Acunas 50	59	Strecker	2-3	0-1	96%
Cwikiel 40	100	Ultraflex	2-3	1	97%
Song 58	116	Gianturco	2-3	0-1	96%
Hu-Laash 114	75	Gianturco	2-3	1	96%
Saxon 95	52	Gianturco	3	1	92%
Morgan 97	92	Wallstent	3	1	93%
U de A - HPTU	77	Nitinol	2,8	1,4	96%

**Tabla 5.** Complicaciones con el uso de stents metálicos en diferentes series.

Autor	n	Mortalidad	Hemorragia	Migración	Obstrucción
Acunas 50	59	-	-	-	36%
Cwikiel 40	100	-	3%	4%	17%
Song 58	116	-	3%	8%	-
Hu-Laash 114	75	1,4%	3%	5,5%	-
Saxon 95	52	-	8%	10%	2%
Morgan 97	92	1,3%	7%	22%	-
U de A - HPTU	77	-	6,8%	4,1%	4,1%

## Referencias

- Acunas B, Rozanes I, Akpınar S, Tunaci A, Tunaci M, Acunas G. Palliation of malignant esophageal strictures with self-expanding nitinol stents: drawbacks and complications. *Radiology* 1996;199:648-52.
- Adam A, Ellul J, Watkinson AT, et al. Palliation of inoperable esophageal carcinoma: a prospective randomised trial of laser therapy and stent placement. *Radiology* 1997;202:344-8
- Ahmedin Jemal, Taylor Murray, Alicia Samuels, Asma Ghafoor, Elizabeth Ward, Michael J. Thun. Cancer Statistics, CA *Cancer J Clin* 2003; 53: 5-26.
- Axelrad AM, Fleischer DE, Gomes M. Nitinol coil esophageal prosthesis: advantages of removable self-expanding metallic stents. *Gastrointest Endosc* 1996;43:155-60.
- Baron TH, Dean PA, Yates MR et al. Expandable metal stents for the treatment of colonic obstruction: technical outcomes. *Gastrointest Endosc* 1998; 47: 277-85.
- Bethge N, Knyrim K, Wagner HJ, Starck E, Pausch J, Kleist DV. Self-expanding stents for palliation of malignant esophageal obstruction: a pilot study of eight patients. *Endoscopy* 1992;24:411-5.
- Bethge N, Sommer A, von Kleist D, Vakil N. A prospective trial of self-expanding metal stents in the palliation of malignant esophageal obstruction after failure curative therapy. *Gastrointest Endosc* 1996;44:283-6.
- Binkert CA, Jost R, Steiner A, Zollkofer CL. Benign and Malignant stenoses of the stomach and duodenum: treatment with self-expanding metallic endoprosthesis. *Radiology* 1996; 199:335-8.
- Binmoeller KE, Maeda M, Lieberman D, Katon RM, Ivancev K, Rosch J. Silicone-covered expandable metallic stents in the esophagus: an experimental study. *Endoscopy* 1992;24:416-20.
- Campbell KL, Hussey JK, Eremin O. Expandable metal stent application in obstructing carcinoma of the proximal colon: report of a case. *Dis Colon Rectum* 1997; 40: 1391-3.
- Campion JP, Bourdelat D, Launois B. Surgical treatment of malignant esophagotracheal fistulas. *Am J Surg* 1983;146:641-6.
- Camunez F, Echenagusia A, Simo G, et al. Malignant colorectal obstruction treated by means of self-expanding metallic stents: effectiveness before surgery and in palliation. *Radiology* 2000; 216: 492-7.
- Castaño R, Ruiz M, Sanín E. Stent esofágico de nitinol en el manejo de las fístulas esofagorrespiratorias malignas. *Revista Col de Gastroenterol* 2003;18 (2): 78-82.
- Castaño R, Ruiz M, Sanín E. Stent esofágico de nitinol en el manejo de las fístulas esofagorrespiratorias malignas. *Revista Col de Gastroenterol* 2003 18 (2): 78-82.
- Clarke BD, Lehman GA. "Cloggology" revisited: Endoscopic or surgical decompression of malignant biliary obstruction. *Am J Gastroenterol* 1990;85:1533-4.
- Clements WDB, Johnston LR, McIlwrath E, Spence RAJ, McGuigan J. Self-expanding stents for malignant dysphagia. *J R Soc Med* 1996;89:454-6.
- Conlan AA, Nicolaou N, Delikaris PG, Pool R. Pessimism concerning palliative bypass procedures for established malignant esophagorespi-

- ratory fistulas: a report of 18 patients. *Ann Thorac Surg* 1984;37:108-10.
18. **Cook TA, Dehn TCB.** Use of covered expandable metal stents in the treatment of oesophageal carcinoma and tracheo-oesophageal fistula. *Br J Surg* 1996;83:1417-8.
  19. **Cwikiel W, Stridbeck H, Tranberg KG, Stael von Holstein C, Hembraeus G, Lillo-Gil R, et al.** Malignant esophageal strictures: treatment with a self-expanding nitinol stent. *Radiology* 1993;187:661-5.
  20. **Cwikiel W, Tranberg KG, Cwikiel M, Lillo-Gil R.** Malignant dysphagia: palliation with esophageal stent-long term results in 100 patients. *Radiology* 1998; 207:513-8.
  21. **Davids PH, Groen AK, Rauws EA, Tytgat GN, Huibregtse K.** Randomised trial of self-expanding metal stents versus polyethylene stents for distal malignant biliary obstruction [see comments]. *Lancet* 1992;340:1488-92.
  22. **Davidson R, Sweeney WB.** Endoluminal stenting for benign colonic obstruction. *Surg Endosc* 1998; 12: 353-4.
  23. **de Baere T, Harry G, Ducreaux M, et al.** Self-expanding metallic stents as palliative treatment of malignant gastroduodenal stenosis. *AJR Am J Roentgenol* 1997; 169:1079-83.
  24. **de Gregorio MA, Mainar A, Tejero E, et al.** Acute colorectal obstruction: stent placement for palliative treatment - results of a multicenter study. *Radiology* 1998; 209: 117-20.
  25. **De Palma GD, Di Matteo E, Romano G, Fimmano A, Rondinone G, Catanzano C.** Plastic prosthesis versus expandable metal stents for palliation of inoperable esophageal thoracic carcinoma: a controlled prospective study. *Gastrointest Endosc* 1996;43:478-82.
  26. **De Palma GD, Galloro G, Sivero L, Di Matteo E, Labianca O, Siciliano S, et al.** Self-expanding metal stents for palliation of inoperable carcinoma of the esophagus and gastroesophageal junction. *Am J Gastroenterol* 1995;90:2140-2.
  27. **Decker P, Jakschik J, Hirner A.** Self-expanding nitinol stent use in esophageal carcinoma [in German]. *Chirurg* 1995;66:1258-62.
  28. **DeGregorio BT, Kinsman K, Katon RM, Morrison K, Saxon RR, Barton RE, et al.** Treatment of esophageal obstruction from mediastinal compressive tumors with covered, self-expanding metallic Z-stents. *Gastrointest Endosc* 1996;43:483-9.
  29. **Demarquay JF, Conio M, Dumas R, Caroli-Bosc FX, Hastier P, Maes B, et al.** Fatal complication after placement of an esophageal self-expanding metal stent (letter). *Am J Gastroenterol* 1996;91:178-9.
  30. **Do YS, Song HY, Lee BH et al.** Esophagorespiratory fistula associated with esophageal cancer: treatment with a Gianturco stent tube. *Radiology* 1993; 187:673-77.
  31. **Dohmoto M.** New method: endoscopic implantation of rectal stent in palliative treatment of malignant stenosis. *Endosc Dig* 1991; 3: 1507-12.
  32. **Domschke W, Foerster EC, Matek W, Rodl W.** Self-expanding mesh stent for esophageal cancer stenosis. *Endoscopy* 1990;22:134-6.
  33. **Duranceau A, Jamieson GG.** Malignant tracheoesophageal fistula. *Ann Thorac Surg* 1984;37:346-54.
  34. **Ell C, Hochberger J, May A, Fleig WE, Hahn EG.** Coated and uncoated self-expanding stents for malignant stenosis in the upper GI tract: preliminary clinical experience with wallstents. *Am J Gastroenterol* 1994;89:1496-500.
  35. **Ell C, May A, Hahn EG.** Gianturco-Z stents in the palliative treatment of malignant esophageal obstruction and esophagotracheal fistulas. *Endoscopy* 1995;27:495-500.
  36. **Ell C, May A.** Self-expanding metal stents for palliation of stenosing tumors of the esophagus and cardia: a critical review. *Endoscopy* 1997;29:392-8.
  37. **Ellul JPM, Watkinson JPM, Khan RJK, Adam A, Mason RC.** Self-expanding metal stents for the palliation of dysphagia due to inoperable oesophageal carcinoma. *Br J Surg* 1995;82:1678-81.
  38. **Feins RH, Johnstone DW, Baronos ES, O'Neil SM.** Palliation of inoperable esophageal carcinoma with the Wallstent endoprosthesis. *Ann Thorac Surg* 1996;62:1603-7.
  39. **Feretis C, Benakis P, Dimopoulos C, et al.** Palliation of malignant gastric outlet obstruction with self-expanding metal stents. *Endoscopy* 1996; 28:225-8.
  40. **Fleischer DE, Bull-Henry K.** A new coated self-expanding metal stent for malignant esophageal strictures. *Gastrointest Endosc* 1992;38:494-6.
  41. **Garcia M, D'Altorio RA, Glowacki D.** Palliative treatment of malignant esophageal obstruction with metallic Wallstent. *Dig Dis Sci* 1994;39:2685-8.
  42. **Goldin E, Beyar M, Safra T, Globerman O, Craciun I, Wengrower D, et al.** A new self-expandable, nickel-titanium coil stent for esophageal obstruction: a preliminary report. *Gastrointest Endosc* 1994;40:64-8.
  43. **Gordon RL, Ring EJ, LaBerge JM, Doherty MM.** Malignant biliary obstruction: treatment with expandable metallic stents - follow-up of 50 consecutive patients. *Radiology* 1992; 182: 697-701.
  44. **Grund KE, Storek D, Becker HD.** Highly flexible self-expanding meshed metal stents for palliation of malignant esophago-gastric obstruction. *Endoscopy* 1995;27:486-94.
  45. **Gukovsky-Reicher S, Lin RM, Sial S, et al.** Self-expandable metal stents in palliation of malignant gastrointestinal obstruction: review of the current literature data and 5-year experience at Harbor-UCLA Medical Center. *Med Gen Med.* 2003 Jan 10;5(1):16.
  46. **Hordijk ML, Dees J, Van Blankenstein M.** The management of malignant esophago-respiratory fistulas with a cuffed prosthesis. *Endoscopy* 1990;22:241-4.
  47. **Jung GS, Song HY, Kang SG, et al.** Malignant gastroduodenal obstructions: treatment by means of a covered expandable metallic stent-initial experience. *Radiology* 2000; 216:758-63.
  48. **Kinsman KJ, DeGregorio BT, Katon RM, Morrison K, Saxon RR, Keller FS, et al.** Prior radiation and chemotherapy increase the risk of life-threatening complications after insertion of metallic stents for esophago-gastric malignancy. *Gastrointest Endosc* 1996;43:196-203.
  49. **Knyrim K, Wagner HJ, Bethge N, Keymling M, Vakil N.** A controlled trial of an expansile metal stent for palliation of esophageal obstruction due to inoperable cancer. *N Engl J Med* 1993;329:1302-7.
  50. **Knyrim K, Wagner HJ, Pausch J, Vakil N.** A prospective, randomised, controlled trial of metal stents for malignant obstruction of the common bile duct. *Endoscopy* 1993;25:207-212.
  51. **Kozarek RA, Ball TJ, Brandabur JJ, Patterson DJ, Low D, Hill L, et al.** Expandable versus conventional esophageal prostheses: easier insertion may not preclude subsequent stent-related problems. *Gastrointest Endosc* 1996;43:204-8.
  52. **Kozarek RA, Ball TJ, Patterson DJ.** Metallic self-expanding stent application in the upper gastrointestinal tract: caveats and concerns. *Gastrointest Endosc* 1992;38:1-6.
  53. **Kozarek RA, Raltz S, Brugge WR, Schapiro RH, Waxman I, Boyce W, et al.** Prospective multicenter trial of esophageal Z-stent placement for malignant dysphagia and tracheoesophageal fistula. *Gastrointest Endosc* 1996;44:562-7.
  54. **Kozarek RA, Raltz S, Marcon N, Kortan P, Haber G, Lightdale C, et al.** Use of the 25 mm flanged esophageal Z stent for malignant dysphagia: a prospective multicenter trial. *Gastrointest Endosc* 1997;46:156-60.
  55. **Laasch H-U, Nicholson DA, Kay CL, et al.** The clinical effectiveness of the Gianturco esophageal stent in malignant esophageal obstruction. *Clin Radiol* 1998;53:666-72.
  56. **Lopera JE, Alvarez LG, Alvarez O.** Comparación de dos tipos de Stents Esofágicos Autoexpandibles para el Tratamiento de la Disfagia Maligna. *Intervencionismo* 2002; 2.
  57. **Lopera JE, Alvarez O, Castaño R and Castañeda-Zuñiga W.** Initial Experience with Song's Covered Duodenal Stent in the Treatment of Malignant Gastroduodenal Obstruction *J Vasc Interv Radiol* 2001; 12:1297-303.
  58. **Luman W, Cull A, Palmer KR.** Quality of life in patients stented from malignant biliary obstruction. *European J Gastroenterol Hepatol* 1997;9:481-484.
  59. **Mainar A, de Gregorio Ariza MA, Tejero E, et al.** Acute colorectal obstruction: treatment with self-expandable metallic stents before scheduled surgery - results of a multicenter study. *Radiology* 1999; 210: 65-69
  60. **Martini N, Goodner JT, D'Angio GJ, et al.** Tracheo-esophageal fistula due to cancer. *J Thorac Cardiovasc Surg* 1970;59:319-24.
  61. **Mauro M, Koehler RE, Baron TH.** Advances in gastrointestinal interventions: the treatment of gastroduodenal and colorectal obstructions with metallic stent. *Radiology* 2000; 215:659-69.
  62. **May A, Selmaier M, Hochberger J, Gossner L, Muhldorfer S, Hahn EG, et al.** Memory metal stents for palliation of malignant obstruction of the oesophagus and cardia. *Gut* 1995;37:309-13.
  63. **Moore DWO, Ilves R.** Treatment of esophageal obstruction with covered, self-expanding esophageal Wallstents. *Ann Thorac Surg* 1996;62:963-7.
  64. **Morgan RA, Ellul JPM, Denton ERC, Glynos M, Mason RC, Adam A.** Malignant esophageal fistulas and perforations: management with plastic-covered metallic endoprotheses. *Radiology* 1997;204:527-32.
  65. **Mosca F, Consoli A, Stracqualursi A, Persi A, Lipari G, Portale TR.** Our experience with the use of a plastic prosthesis and self-expanding stents in the palliative treatment of malignant neoplastic stenoses of the esophagus and cardia. Comparative analysis of results. *Chir Ital* 2002 May-Jun;54(3):341-50.
  66. **Murray, Alicia Samuels, Elizabeth Ward, and Michael J. Thun.** Cancer Statistics for Hispanics, 2003. *CA Cancer J Clin* 2003, 53: 208-26.
  67. **Nagy A, Brosseuk D, Hemming A, Scudamore C, Mamazza J.**

- Laparoscopic gastroenterostomy for duodenal obstruction. *Am J Surg* 1995; 169:539-42.
68. Nash CL, Gerdes H. Methods of palliation of esophageal and gastric cancer. *Surg Oncol Clin N Am.* 2002 Apr;11(2):459-83.
  69. Nelson DB, Axelrad AM, Fleischer DE, Kozarek RA, Silvis SE, Freeman ML, et al. Silicone-covered Wallstent prototypes for palliation of malignant esophageal obstruction and digestive-respiratory fistulas. *Gastrointest Endosc* 1997;45:31-7.
  70. Neuhaus H, Hangenmoller F, Classen M. Self-expanding biliary stents: preliminary clinical experience. *Endoscopy* 1989; 21: 225-8.
  71. Neuhaus H, Hoffman W, Dittler HJ, Niedermeyer HP, Classen M. Implantation of self-expanding stents for palliation of malignant dysphagia. *Endoscopy* 1992;24:405-10.
  72. Nevitt AW, Vida F, Kozarek RA, Traverso LW, Raltz SL. Expandable metallic prostheses for malignant obstructions of gastric outlet and proximal small bowel. *Gastrointest Endosc* 1998; 47:271-6.
  73. O'Brien S, Hatfield ARW, Craig PI, Williams SP: A three year follow-up of self expanding metal stents in the endoscopic palliation of long-term survivors with malignant biliary obstruction. *Gut* 1995;36:618-21.
  74. O'Sullivan GJ, Grundy A. Palliation of malignant dysphagia with expanding metallic stents. *Journal of vascular and interventional radiology*, 1999; 10:346-51.
  75. Park HS, Do YS, Suh SW, et al. Upper gastrointestinal malignant obstruction: Initial results of palliation with flexible covered stent. *Radiology* 1999;210:865-70.
  76. Park HS, Do YS, Suh SW, et al. Upper gastrointestinal tract malignant obstruction: initial results of palliation with a flexible covered stent. *Radiology* 1999; 210:865-70.
  77. Pikarsky AJ, Efron JE, Weiss EG, et al. Overcoming Wallstent malposition in the treatment of rectosigmoid obstruction. *Surg Endosc* 2000; 14: 372.
  78. Pinto IT. Malignant gastric and duodenal stenosis: palliation by peroral implantation of a self-expanding metallic stent. *Cardiovasc Intervent Radiol* 1997; 20:431-4.
  79. Pocek M, Maspes F, Masala S, Squillaci E, Assegnati G, Moraldi A, et al. Palliative treatment of neoplastic strictures by self-expanding nitinol Strecker stent. *Eur Radiol* 1996;6:230-5.
  80. Raijman I, Siddique I, Lynch P. Does chemoradiation therapy increase the incidence of complications with self-expanding coated stents in the management of malignant esophageal strictures? *Am J Gastroenterol* 1997;92:2192-6.
  81. Raijman I, Siemens M, Marcon N. Use of an expandable Ultraflex stent in the treatment of malignant rectal stricture. *Endoscopy* 1995; 27: 273-6.
  82. Raijman I, Walden D, Kortan P, Haber GB, Fuchs E, Siemens M, et al. Expandable esophageal stents: initial experience with a new nitinol stent. *Gastrointest Endosc* 1994;40:614-21.
  83. Saxon RR, Barton RE, Katon RM, et al. Treatment of malignant esophagorespiratory fistulas with silicone-covered metallic Z stents. *J Vasc Interv Radiol* 1995; 6:237-42.
  84. Saxon RR, Barton RE, Katon RM, Petersen BD, Lakin PC, Timmermans H, et al. Treatment of malignant esophageal obstructions with covered metallic Z stents: long-term results in 52 patients. *J Vasc Interv Radiol* 1995;6:747-54.
  85. Saxon RR, Morrison KE, Lakin PC, Petersen BD, Barton RE, Katon RM, et al. Malignant esophageal obstruction and esophagorespiratory fistula: palliation with polyethylene-covered Z-stent. *Radiology* 1997;202:349-54.
  86. Schaer J, Katon RM, Ivancev K, Uchida B, Rosch J, Binmoeller K. Treatment of malignant esophageal obstruction with silicone-coated metallic self-expanding stents. *Gastrointest Endosc* 1992;38:7-11.
  87. Schmassmann A, Gunten EV, Knuchel J, Scheurer U, Fehr HF, Halter F: Wallstents versus plastic stents in malignant biliary obstruction: Effects of stent patency of the first and second stent on patient compliance and survival. *J Gastroenterol* 1996;91:654-9.
  88. Schmassmann A, Meyenberger C, Knuchel J, binck J, Lammer F, Kleiner B, et al. Self-expanding metal stents in malignant esophageal obstruction: a comparison between two stent types. *Am J Gastroenterol* 1997;92:400-6.
  89. Shepherd HA, Royle G, Ross APR, Diba A, Arthur M, Colin-Jones D. Endoscopic biliary endoprosthesis in the palliation of malignant obstruction of the distal common bile duct: a randomised trial. *B J Surg* 1988;75:1166-1168.
  90. Siersema PD, Hop WCJ, Dees J, Tilanus HW, vanBlankenstein M. Coated self-expanding metal stents versus latex prostheses for esophago-gastric cancer with special reference to prior radiation and chemotherapy: a controlled, prospective study. *Gastrointestinal Endosc* 1998;47:113-20.
  91. Soetikno RM, Carr-Locke DL. Expandable metal stents for gastric-outlet, duodenal, and small intestinal obstruction. *Gastrointest Endosc Clin N Am* 1999; 9:447-58.
  92. Song HY, Choi K, Kwon H, et al. Esophageal strictures: Treatment with a new design of modified Gianturco stent. *Radiology* 1992;184:729-34.
  93. Song HY, Choi KC, Cho BH, et al. Esophagogastric neoplasm: Palliation with a modified Gianturco stent. *Radiology* 1991;180:349-54.
  94. Song HY, Do YS, Han YM, et al. Covered expandable esophageal metallic stent tubes: Experiences in 119 patients. *Radiology* 1994;193:689.
  95. Song HY, Kang S, Hwang J, Lee DH, Yoon H, Sung K. A covered retrievable expandable nitinol stent in the treatment of esophageal strictures. *Radiology* 1998. RSNA
  96. Song HY, Park SI, Jung HY, et al. Benign and malignant esophageal strictures: Treatment with a polyurethane-covered retrievable expandable metallic stent. *Radiology* 1997;203:747-52.
  97. Song HY, Yang DH, Kuhn JH, Choi KC. Obstructing cancer of the gastric antrum: palliative treatment with covered metallic stents. *Radiology* 1993; 187:357-8.
  98. Strecker EP, Boos I, Husfeldt KJ. Malignant duodenal stenosis: palliation with peroral implantation of a self-expanding nitinol stent. *Radiology* 1995; 196:349-51.
  99. Tominaga K, Yoshida M, Maetani I, Sakai Y. Expandable metal stent placement in the treatment of a malignant anastomotic stricture in the transverse colon. *Gastrointest Endosc* 2001; 53: 524-7.
  100. Uno Y, Obara K, Kanazawa K, et al. Stent implantation for malignant pyloric stenosis. *Gastrointest Endosc* 1997; 46:552-5.
  101. Vakil N, Bethge N. Metal stents for malignant esophageal obstruction. *Am J Gastroenterol* 1996;91:2471-6.
  102. Venu RP, Pastika BJ, Kini M, et al. Self-expandable metal stents for malignant gastric outlet obstruction: a modified technique. *Endoscopy* 1998; 30:553-8.
  103. Vermeijden JR, Bartelsman JFWM, Fockens P, Meijer RCA, Tytgat GNJ. Self-expanding metal stents for palliation of esophagocardial malignancies. *Gastrointest Endosc* 1995;41:58-63.
  104. Wagner HJ, Stinner B, Schwerk WB, Hoppe M, Klose KJ. Nitinol prostheses for the treatment of inoperable malignant esophageal obstruction. *J Vasc Interv Radiol* 1994;5:899-904.
  105. Watkinson AF, Ellul J, Entwisle K, Mason RC, Adam A. Esophageal carcinoma: initial results of palliative treatment with covered self-expanding endoprotheses. *Radiology* 1995;195:821-7.
  106. Weigert N, Neuhaus H, Rosch T, et al. Treatment of esophagorespiratory fistulas with silicone-coated self-expanding metal stents. *Gastrointest Endosc* 1995;41:490-6.
  107. Wengrower D, Fiorini A, Valero J, Waldbaum C, Chopita N, Landoni N, et al. EsophaCoil: Long-term results in 81 patients. *Gastrointest Endosc* 1998;48:376-82.
  108. Winkelbauer FW, Schoff R, Niederle B, Wildling R, Thurnher S, Lammer J. Palliative treatment of obstructing cancer with nitinol stents: value, safety, and long-term results. *Am J Radiol* 1996;166:79-84.
  109. Wong YT, Brams DM, Munson L, Sanders L, Heiss F, Chase M, Birkett DH. Gastric outlet obstruction secondary to pancreatic cancer: surgical vs endoscopic palliation. *Surg Endosc* 2002 Feb;16(2):310-2.
  110. Wu WC, Katon RM, Saxon RR, Barton RE, Uchida BT, Keller FS, et al. Silicone-covered self-expanding metallic stents for the palliation of malignant esophageal obstruction and esophagorespiratory fistulas: experience in 32 patients and a review of the literature. *Gastrointest Endosc* 1994;40:22-33.
  111. Wu WC, Katon RM, Saxon RR, Barton RE, Uchida BT, Keller FS, Rosch J. Silicone-covered self-expanding metallic stents for the palliation of malignant esophageal obstruction and esophagorespiratory fistulas. *Gastrointest Endosc* 1994;40:22-33.
  112. Yates MR, Morgan DE, Baron TH. Palliation of malignant gastric and small intestinal strictures with self-expandable metal stents. *Endoscopy* 1998; 30:266-72.
  113. Yeoh KG, Zimmerman MJ, Cunningham JT, Cotton PB. Comparative costs of metal versus plastic biliary stent strategies for malignant obstructive jaundice by decision analysis. *Gastrointest Endosc* 1999;49:466-471.
  114. Yim HB, Jacobson BC, Saltzman JR, et al. Clinical outcome of the use of enteral stents for palliation of patients with malignant upper GI obstruction. *Gastrointest Endosc* 2001; 53:329-32.