

Síndrome hepatopulmonar en paciente con hipertensión portal no cirrótica. Reporte de caso

Case report of hepatopulmonary syndrome in patients with non-cirrhotic portal hypertension

Octavio Germán Muñoz Maya, MD,¹ Oscar Mauricio Santos, MD,² Paula Granda, MD,³ Juliana Vega, MD,⁴ Juan-Ignacio Marín, MD,¹ Juan-Carlos Restrepo Gutiérrez, MD, MSc, PhD.¹

1 Facultad de Medicina, Grupo de Gastrohepatología, Universidad de Antioquia. Hospital Pablo Tobón Uribe. Medellín, Colombia.

2 Facultad de Medicina, Grupo de Gastrohepatología, Universidad de Antioquia. Medellín, Colombia.

3 Hospital Pablo Tobón Uribe. Medellín, Colombia. Calle 78B No. 69-240. De carácter privado.

4 Residente Medicina Interna, Universidad Pontificia Bolivariana

Resumen

Presentamos el caso de una paciente con diagnóstico de síndrome hepatopulmonar (SHP) secundario a hipertensión portal no cirrótica subyacente, en el contexto de trombosis crónica de la vena porta y la mesentérica, por trombofilia primaria (deficiencia de proteína C-S). Se hizo el diagnóstico de SHP al encontrar una ecocardiografía contrastada con solución salina agitada positiva para un shunt extracardiaco, una gammagrafía con macroagregados de albúmina con evidencia de captación a nivel cerebral e hipoxemia persistente con gradiente alvéolo-arterial elevado para la edad de la paciente.

Palabras clave

Síndrome hepatopulmonar, hiperplasia nodular regenerativa, trombosis portal.

Abstract

We report the case of a female patient diagnosed with hepatopulmonary syndrome (HPS) which occurred in the context of chronic thrombosis of the portal and mesenteric veins resulting from primary thrombophilia (protein C and protein S deficiencies). This case of HPS was diagnosed when echocardiography with agitated saline contrast showed the patient was positive for extra cardiac shunt. Scintigraphy using albumin macroaggregates showed evidence of uptake in the brain and persistent hypoxemia with elevated alveolar-arterial gradient for the age of the patient.

Key words

Hepatopulmonary syndrome, portal vein thrombosis, nodular regenerative hyperplasia.

INTRODUCCIÓN

Más del 50% de los pacientes con enfermedades hepáticas tiene síntomas respiratorios; de ellos 30% puede cursar con enfermedades pulmonares como causa de estos síntomas (1).

Las complicaciones de las enfermedades hepáticas crónicas causan cambios en la mecánica pulmonar que puede expresarse por hipoxemia, pero algunos pacientes puede cursar con hipoxemia secundaria a alteraciones en los vasos sanguíneos pulmonares; estos pacientes son los que tienen

síndrome hepatopulmonar (SHP), esta complicación se caracteriza por la aparición de hipoxemia persistente en un paciente con enfermedad hepática y dilataciones vasculares pulmonares (2). El componente vascular incluye dilatación de los capilares pulmonares difusa o localizada y menos comúnmente shunts arteriovenosos pulmonares o pleurales.

El término SHP se introduce por primera vez en la literatura a cargo de Kennedy-Kudson en 1977 y desde entonces han sido muchas las definiciones propuestas; en la actualidad la mayor parte de la evidencia proviene de reportes

aislados y series de casos y que ha derivado en criterios diagnósticos dispersos, obteniendo un rango de prevalencia entre el 15-32% en pacientes con cirrosis hepática, de acuerdo a los criterios utilizados. Esta variabilidad se explica por la falta de consenso en los valores de hipoxemia y en el uso de los test confirmatorios del SHP (3). El SHP también puede ocurrir en enfermedades hepáticas agudas, como las hepatitis virales y la falla hepática (4); hasta el momento son pocos los casos y las series que reportan la presencia del SHP en hipertensión portal no cirrótica y las características de este grupo de pacientes todavía no están estudiadas completamente (5).

A continuación se expone el caso de una mujer con hipertensión portal de origen no cirrótico quien desarrolla un síndrome hepatopulmonar y fue manejada en la unidad de hepatología del Hospital Pablo Tobón Uribe.

DESCRIPCIÓN DEL CASO

Paciente de 21 años de edad, estudiante, residente en área rural. Sin antecedentes personales de importancia. Ingresó remitida desde un segundo nivel de complejidad con impresión diagnóstica de cirrosis y compromiso pulmonar inespecífico, pues presentó hipoxemia asintomática persistente. Al ingreso sin oxígeno suplementario saturando 80%, con cianosis oral, distal e hipocratismo digital, en el examen físico no había evidencia de hepatopatía crónica. El perfil hepático: AST: 41 U/L, ALT: 29 U/L, FA: 114 U/L, GGT: 161 U/L, TP 12,8 seg, INR: 1,2, albúmina 3,1 g/dL, en el hemoleucograma únicamente trombocitopenia de 87.000 células/mm³.

En el momento no había evidencia clínica, paraclínica ni imagenológica de cirrosis. Durante la hospitalización se documenta en TAC de abdomen trifásico trombosis crónica de la porta con extensión a la mesentérica con severa circulación colateral y en el estudio de trombofilias déficit de proteína C y S de la coagulación. En el estudio de la hipoxemia los gases arteriales tenían una PO₂ de 57 mmHg y gradiente A-a de 30 mmHg (esperado 15 mmHg para la edad), se realizó angio-TAC de tórax que descartó tromboembolismo pulmonar, y en la ecocardiografía se encontraron unas estructuras cardíacas normales pero al aplicar la solución salina agitada, se documenta paso de burbujas a cavidades izquierdas después del quinto latido compatible con shunt extracardiaco (figura 1). La angiografía con macroagregados de albúmina demuestra captación anormal del trazador a nivel cerebral. Se realiza cateterismo derecho que muestra presión en la arteria pulmonar 40/10 mmHg, con media de 25 mmHg, confirmando así el diagnóstico de síndrome hepatopulmonar con hipertensión portal presinusoidal sin cirrosis hepática. La

paciente actualmente recibe manejo con anticoagulación y oxígeno domiciliario, está asintomática, tiene buena clase funcional y está vinculada a su vida social, laboral y familiar.

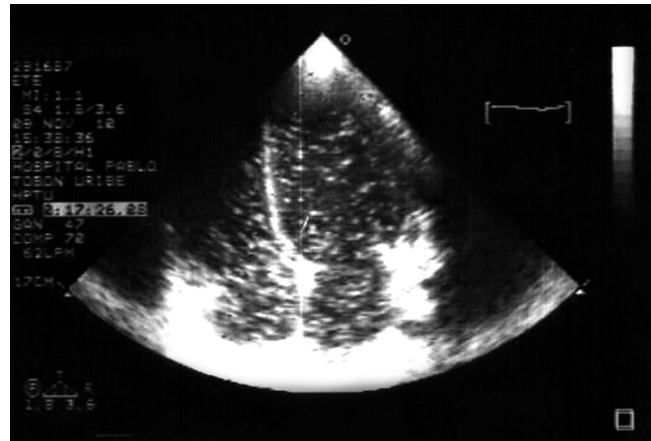


Figura 1. Ecocardiografía contrastada de la paciente con trombosis portal y síndrome hepatopulmonar, se demuestra paso de contraste después del 5° latido y presencia de burbujas en las cavidades derechas e izquierdas.

DISCUSIÓN

El SHP es una entidad caracterizada por hipoxemia permanente en pacientes con una enfermedad hepática subyacente secundaria a la presencia de vasodilatación pulmonar (6). La hipoxemia se asocia a un gradiente alvéolo arterial (A-a) de oxígeno amplio, el cual se define como aquel que está por encima de 15 mmHg (> 25 mmHg en mayores de 65 años), o aquel aumentado para la edad (gradiente Aa (0,26 x edad - 0,43) + 10); la severidad de la hipoxemia se clasifica de acuerdo a la PO₂, siendo leve cuando la PO₂ es mayor 80 mmHg, moderada entre 60-80 mmHg, severa entre 50-60 mmHg y muy severa con PO₂ menor de 50 mmHg (7).

En estadios iniciales, el paciente con síndrome hepatopulmonar permanece asintomático. No existen síntomas o signos que sean patognomónicos de este síndrome; sin embargo, existen hallazgos semiológicos sugestivos de este: el paciente refiere disnea, especialmente al cambiar de posición desde el decúbito hasta permanecer sentado o de pie (*platipnea*) y al examen físico se evidencia *ortodeoxia* (disminución de PaO₂ o de la saturación de O₂ al cambiar de posición), pueden aparecer también cianosis, hipocratismo digital y telangiectasias (como manifestación sistémica de las vasodilataciones). La hipoxemia ocurre como resultado de varios mecanismos, primero una alteración de la ventilación-perfusión, segundo, la presencia de verdaderos shunts anatómicos y tercero el deterioro en la difusión-perfusión (8).

Fisiopatológicamente el SHP refleja una dilatación anormal de los lechos pulmonares la cual ha sido atribuida

entre otros factores a la sobreproducción de óxido nítrico. Esta molécula es uno de los más potentes vasodilatadores pulmonares y parece ser el responsable no solo de la circulación hiperdinámica y de vasodilatación esplácnica, sino también del SHP (9).

A nivel microvascular la síntesis de óxido nítrico está aumentada por un incremento en la producción de este a partir de la óxido nítrico sintasa endotelial y por un aumento de la expresión de la forma inducible de esta enzima en los macrófagos, además, la producción de endotelina 1 a nivel hepático y la sobreexpresión de receptores de endotelina en el lecho vascular pulmonar estimula la producción de óxido nítrico (10).

Hay entonces una alteración hemodinámica importante, los capilares pulmonares se dilatan alcanzando diámetros hasta las 100 micras, generando un cortocircuito de izquierda a derecha y las alteraciones descritas en la oxigenación. Estos cambios hemodinámicos: la vasodilatación pulmonar y el cortocircuito extracardiaco son los fundamentos para los métodos diagnósticos confirmatorios del SHP.

La ecocardiografía contrastada con solución salina agitada es un procedimiento en el cual se aplica por una vena periférica solución salina agitada la cual está formada por burbujas mayores a 10 micras; en condiciones normales las burbujas llegan a cavidades derechas y se detienen a nivel de los capilares pulmonares no pudiendo observarse ecocardiográficamente en las cavidades izquierdas; en el contexto de SHP (donde los capilares miden mucho más de 15 micras) las burbujas pasan a través de los capilares e ingresan a las cavidades cardíacas izquierdas entre el tercer y el sexto latido posterior a la aplicación de la solución opacificando por completo las cavidades cardíacas izquierdas. (Si el paso de burbujas se da antes del tercer latido indica que la comunicación intracardiaca y las causas están fuera del alcance de esta revisión). El otro método diagnóstico regido por los mismos principios hemodinámicos es la gammagrafía con macroagregados de albúmina, donde se inyectan macromoléculas de albúmina (20 micras de diámetro); se considera positivo para shunt derecha izquierda (sin diferenciar si es intra o extracardiaco) cualquier captación (cerebral o renal principalmente) del medio de contraste (11, 12).

Cualquier forma de enfermedad hepática aguda o crónica puede coexistir con hipoxemia debido a dilataciones de los vasos pulmonares, así la hipertensión portal no es indispensable para la manifestación del síndrome pues hay casos descritos en pacientes de falla hepática y hepatitis agudas, pero estos son los casos excepcionales, dado que lo común es la descripción del síndrome en pacientes cirróticos con hipertensión portal; en estos casos no existe asociación con la etiología de la cirrosis y tampoco es clara la relación con la severidad de la disfunción hepática o de la hipertensión portal.

A pesar de los avances en el conocimiento acerca del SHP, son menores las publicaciones acerca de los pacientes con hipertensión portal de origen no cirrótico y este síndrome. Son varias las entidades hepáticas asociadas a SHP diferentes a cirrosis; aunque no son claros los mecanismos mediante los cuales se desarrolla SHP en patologías tales como hipertensión portal idiopática, trombosis portal, fibrosis hepática congénita, síndrome de Budd-Chiari, metástasis hepáticas, hepatitis neonatal y la hiperplasia nodular regenerativa en las que se han reportado casos de SHP (13). Actualmente se calcula que 4-8% de los casos de síndrome hepatopulmonar se presentan en pacientes con hipertensión portal no cirrótica; la literatura acerca de la coexistencia de SHP en pacientes con hipertensión portal no cirrótica se limita a reportes de casos y estudios controlados de pequeños tamaños muestrales. En 2000, Binay y colaboradores (14) demostraron la presencia de SHP en pacientes no cirróticos; evaluaron 25 pacientes con hipertensión portal no cirrótica y los tamizaron con ecocardiografía contrastada (EC) con solución salina agitada; de ellos, un total de dos (8%) cumplieron los criterios diagnósticos de SHP definidos para el estudio (EC positiva, PaO₂ menor de 70 mmHg y gradiente A-a mayor de 20 mmHg); ambos pacientes cursaban con una función hepática y pulmonar normal. Durante el mismo año, el mismo autor describe en las características de otros 2 pacientes con SHP y Budd-Chiari; ambos fueron llevados a derivación a través de cavoplastia, una exitosa, la otra fallida; el paciente que logró derivarse presentó mejoría de disnea y oxigenación en seguimiento a las 8 semanas (15). Uno de los estudios más grandes al respecto fue desarrollado entre 1996 y 1998 y publicado en 2003 (13); en este estudio se comparó la incidencia de SHP entre 45 pacientes con cirrosis hepática y 31 pacientes con hipertensión portal no cirrótica, encontrando que cinco (10,8%) de los pacientes con cirrosis y tres (9,7%) de los pacientes sin cirrosis cumplieron los criterios diagnósticos para SHP, concluyendo que la cirrosis no es una condición indispensable para el desarrollo de este síndrome y que pacientes con hipertensión portal idiopática y trombosis de la vena porta, también pueden desarrollarlo, igual a nuestro caso descrito.

Respecto al tratamiento del SHP, hasta el momento no existe ninguna terapia médica efectiva y el trasplante hepático es la única opción terapéutica, con tasas de supervivencia a 5 años alrededor de 75% (16). En estos casos la mortalidad y la resolución de la hipoxemia están relacionadas con la severidad de la hipoxemia pretrasplante. Las terapias que se han intentado de forma anecdótica y sin respaldo fuerte en la literatura van desde antibióticos, betabloqueadores, glucocorticoides, inhibidores del óxido nítrico, somatostatina, ciclofosfamida entre otros, sin éxito.

El uso de terapias intervencionistas para mejorar el gradiente de presión portal como los TIPS o la cavoplastia y la embolización de los shunts arteriovenosos también son reportes de casos aislados. Por este motivo, el grupo de pacientes con contraindicación para el trasplante hepático reciben manejo sintomático únicamente con oxigenoterapia ambulatoria.

No existen descripciones acerca del tratamiento del SHP en el paciente con hipertensión portal no cirrótica. En 2011, Maganty-Ghanta reporta el caso de una paciente de 26 años con hipertensión portal secundaria a hiperplasia nodular regenerativa, con disnea y platipnea que requería oxígeno domiciliario. La paciente tenía un MELD de 10 y la única indicación de trasplante era su compromiso pulmonar; fue llevada a TOH, en el POP presentó hipoxia persistente pero con mejoría gradual en las 3 semanas siguientes con desmonte total de oxígeno posterior al trasplante (17).

En cuanto a la paciente descrita, ahora se maneja con anticoagulación de forma indefinida indicada por la trombofilia descrita, y oxigenoterapia ambulatoria. Por el momento no es tributaria de ninguna terapia intervencionista y tiene contraindicación para el trasplante hepático dada la extensión de trombosis portal y la limitación técnica de esta complicación.

REFERENCIAS

1. Kochar R, Nevah Rubin MI, Fallon MB. Pulmonary complications of cirrhosis. *Curr Gastroenterol Rep* 2011; 13(1): 34-9.
2. Wolfe JD, Tashkin DP, Holly FE, et al. Hypoxemia of cirrhosis. Detection of abnormal small pulmonary vascular channels by a quantitative radionuclide method. *Am J Med* 1977; 63(5): 746-74.
3. Castaing Y, Manier G. Hemodynamic disturbances and VA/Q matching in hypoxemic cirrhotic patients. *Chest* 1989; 96(5): 1064-9.
4. Regev A, Yeshurun M, Rodríguez M, Sagie A, Neff GW, Molina EG, Schiff ER: Transient hepatopulmonary syndrome in a patient with acute hepatitis A. *J Viral Hep* 2001; 8: 83-86.
5. Babbs C, Warnes TW, Haboubi NY. Noncirrhotic portal hypertension with hypoxemia. *Gut* 1988; 29: 129-131.
6. Mandell MS. Clinical controversies surrounding the diagnosis and treatment of hepatopulmonary syndrome. *Minerva Anestesiol* 2007; 73(6): 347-55.
7. Ho V. Current concepts in the management of hepatopulmonary syndrome. *Vasc Health Risk Manag* 2008; 4(5): 1035-41.
8. Rodríguez-Roisin R, Roca J, Agustí AGN, Mastai R, Wagner PD, Bosch J. Gas exchange and pulmonary vascular reactivity in patients with liver cirrhosis. *Am Rev Respir Dis* 1987; 135: 1085-1092.
9. Rolla G. Is nitric oxide the ultimate mediator in hepatopulmonary syndrome? *J Hepatol* 2003; 38: 668-670.
10. Fallon MB, Abrams GA, Luo B, Hou Z, Dai J, Ku DD. The role of endothelial nitric oxide synthase in the pathogenesis of a rat model of hepatopulmonary syndrome. *Gastroenterology* 1997; 113: 606-14.
11. Palma DT, Fallon MB. The hepatopulmonary syndrome. *J Hepatol* 2006; 45(4): 617-25.
12. Rodríguez-Roisin R, Krowka MJ. Hepatopulmonary syndrome a liver-induced lung vascular disorder. *N Engl J Med* 2008; 358(22): 2378-87.
13. Kaymakoglu S, Kahraman T, Kudat H, Demir K, Cakaloglu Y, Adalet I, Dincer D, Besisik F, Boztas G, Sözen AB, Mungan Z, Okten A. Hepatopulmonary syndrome in noncirrhotic portal hypertensive patients. *Dig Dis Sci* 2003; 48(3): 556-60.
14. De BK, Sen S, Sanyal R. Hepatopulmonary syndrome in noncirrhotic portal hypertension. *Ann Intern Med* 2000; 132(11): 924.
15. De BK, Sen S, Biswas PK, Sanyal R, Majumdar D, Biswas J. Hepatopulmonary syndrome in inferior vena cava obstruction responding to cavoplasty. *Gastroenterology* 2000; 118(1): 192-6.
16. Swanson KL, Wiesner RH, Krowka MJ. Natural history of hepatopulmonary syndrome: impact of liver transplantation. *Hepatology* 2005; 41: 1122-9.
17. Maganty K, Ghanta R, Bejarano P, Weppler D, Tekin A, Moon J, Nishida S, Tzakis A, Martin P. Liver transplantation for hepatopulmonary syndrome due to noncirrhotic portal hypertension. *Transplant Proc* 2011; 43(7): 2814-6.