

# Colgajo fasciocutáneo safeno interno desdoblado

## Splitting a fasciocutaneous internal saphenous flap



Mazarrasa-Marazuela, B.

Mazarrasa-Marazuela, B.\*, Delgado-Giraldo, P.A.\*\*, Benito-Duque, P.\*\*\*

### Resumen

La cobertura de defectos de tejidos blandos en el tercio distal de la pierna y pie con exposición ósea y tendinosa, representa un reto para el cirujano plástico dado que las opciones reconstructivas para esta zona son limitadas. En la actualidad, este tipo de defectos se tratan frecuentemente con colgajos libres, si bien los colgajos fasciocutáneos continúan siendo una buena alternativa de menor complejidad y mayor disponibilidad en todos los centros, a diferencia de las técnicas microquirúrgicas.

El colgajo safeno interno es una de las opciones locales disponibles, de fácil ejecución y escasa morbilidad en el área donante, y el desdoblamiento de los tejidos que lo componen (fascia – piel y subcutáneo) facilita la cobertura de defectos secundarios sin tener que recurrir a un nuevo colgajo, con todo lo que ello implica.

Presentamos un caso de colgajo safeno interno desdoblado de una forma no descrita previamente para cobertura de un defecto secundario en tercio distal de la pierna tras fractura abierta y osteosíntesis, cuyos resultados postoperatorios fueron satisfactorios y sin complicaciones tras 18 meses de seguimiento.

### Abstract

Covering defects of soft tissue on the distal half of legs and feet with bone and tendon exposure represents a challenge to the plastic surgeon because the options for reconstruction of this part of the body are limited. Nowadays, this kind of defects are most frequently treated with free flaps, although the fasciocutaneous flaps are still a good choice with less complexity and they are available in most of the plastic surgery centers, unlike the microsurgical techniques.

The internal saphenous flap is one of the available local options; its easy execution, the minimal morbidity of the donor area and the splitting of the tissues involved (fascia, skin and subcutaneous tissue) facilitate the coverage of secondary defects, without the needing of new flaps in the future, with all the implications it represents.

We present a clinical case of a fasciocutaneous internal saphenous flap, splitted in a way unreported previously, to cover a secondary defect on the distal third of the leg after an open fracture that required osteosynthesis, whose results were satisfactory and without complications after a follow up of 18 months.

**Palabras clave** Colgajo fasciocutáneo, Desdoblamiento, Reconstrucción miembro inferior, Reconstrucción pierna.

**Nivel de evidencia científica** V

**Key words** Fasciocutaneous flap, Splitting, Lower limb reconstruction, Leg reconstruction.

**Level of evidence** V

\* Médico Adjunto.

\*\* Médico Interno Residente.

\*\*\* Jefe de Servicio.

## Introducción

La introducción de los colgajos fasciocutáneos por Ponten en 1981 supuso una gran ayuda en el abordaje de las lesiones del tercio distal de la pierna. Este autor describió que preservando la fascia se podía aumentar la supervivencia del colgajo gracias a la rica red de anastomosis arterial supra-aponeurótica (1). La evolución en el conocimiento de las bases anatómicas del mismo condujo a una menor morbilidad y a su mejor utilización (2). Consecuencia de todo ello fue el diseño de los colgajos fasciales o adipofasciales (3-5).

El colgajo safeno interno es un colgajo fasciocutáneo de la zona posterior de la pierna, útil para la reconstrucción de defectos de tamaño pequeño y mediano en el tercio distal de la pierna y del pie (6). Su aporte vascular viene dado por la arteria safena interna, rama de la arteria descendente genicular, a su vez rama terminal de la arteria femoral superficial. Es de señalar que según Acland y col., la rama safena está ausente en el 5% de los casos (5).

Existen variantes de la técnica que podemos aplicar en función del defecto que necesitemos cubrir: colgajo fascial aislado, cuando se requiere un colgajo fino (7); colgajo inervado (8, 9), cuando se requiere conservar la sensibilidad para protección, especialmente en defectos del talón; colgajo diferido, para reducir la tasa de complicaciones vasculares, ya que hasta un 30% de los pacientes pueden presentar una red vascular distal deficiente (6).

En este artículo describimos la posibilidad de desdoblar el colgajo safeno interno en sus dos componentes, fascial y cutáneo, tras un periodo de dilación, para aumentar su área de cobertura.

## Caso clínico

Varón de 72 años de edad, hipertenso y diabético tipo 2, sin otros antecedentes de interés excepto ser exfumador de 1 paquete de cigarrillos al día desde hace 15 años. Sufre fractura tipo III B de la Clasificación de Gustilo y Anderson en tercio distal de tibia derecha como consecuencia de un accidente de tráfico. Es tratado conjuntamente por los Servicios de Traumatología y Cirugía Plástica el mismo día del accidente mediante la colocación de un fijador externo y cobertura del defecto que media 4 x 5 cm, sin dificultad con un colgajo safeno interno de base distal. La evolución posterior es satisfactoria hasta que a los 2 meses, el paciente se presenta con un trayecto fistuloso en el extremo distal del colgajo, con escasa secreción, sin fiebre ni otros signos de infección. Los cultivos tomados fueron negativos.

Dado que la fístula no se resolvía, 1 mes después (a los 3 meses de la cirugía inicial), decidimos llevar a cabo revisión quirúrgica del foco de fractura junto con Traumatología) practicando levantamiento del colgajo y en-

contrando un fragmento óseo devascularizado que retiramos. Durante la intervención, tomamos muestras óseas para cultivo que resultó negativo. La reposición del colgajo no permitía en ese momento el cierre de la herida sin tensión (Fig. 1), por lo que decidimos desdoblar el colgajo según sus componentes anatómicos, es decir, realizamos una disección del tejido adipofascial respecto del tejido cutáneo-subcutáneo respetando el pedículo (Fig. 2). A continuación, repusimos el componente adipofascial como colgajo fascial sobre el defecto que cubría originalmente, y empleamos el componente cutáneo-subcutáneo como un nuevo colgajo cutáneo convencional tipo random, rotado distalmente, para cubrir el nuevo defecto creado en la segunda intervención (Fig. 3). Cubrimos el colgajo adipofascial originado de la disección del colgajo fasciocutáneo safeno interno con un injerto de piel parcial de 4 X 5 cm tomado del muslo ipsilateral (Fig. 4).

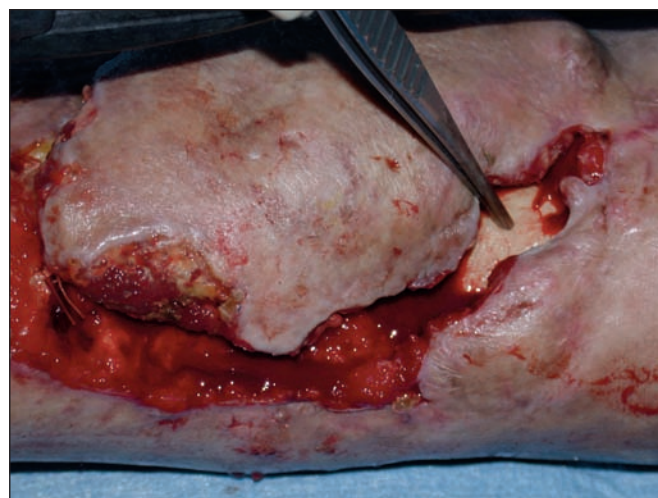


Fig. 1. Elevación del colgajo safeno interno para limpieza de la herida, toma de cultivos y extirpación de fragmento óseo devascularizado.

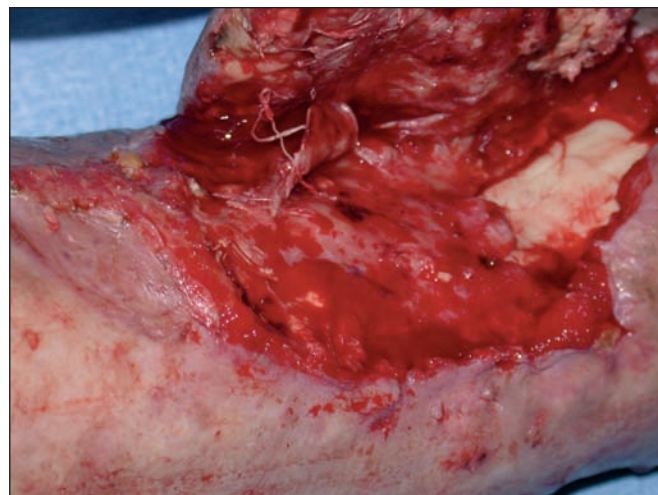


Fig. 2. Desdoblamiento del colgajo en sus componentes fascial y cutáneo. El componente fascial queda cubriendo la superficie del defecto inicial, sobre el que se colocó un injerto cutáneo, y se separa del componente cutáneo que se va a avanzar hacia distal para cubrir el defecto secundario generado por la complicación.

## Discusión

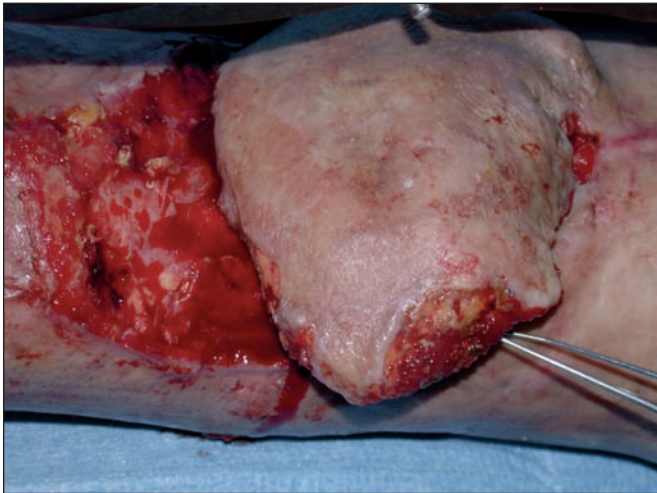


Fig. 3. La fascia queda en la posición inicial y el colgajo cutáneo se desplaza hacia distal para cubrir el defecto secundario.

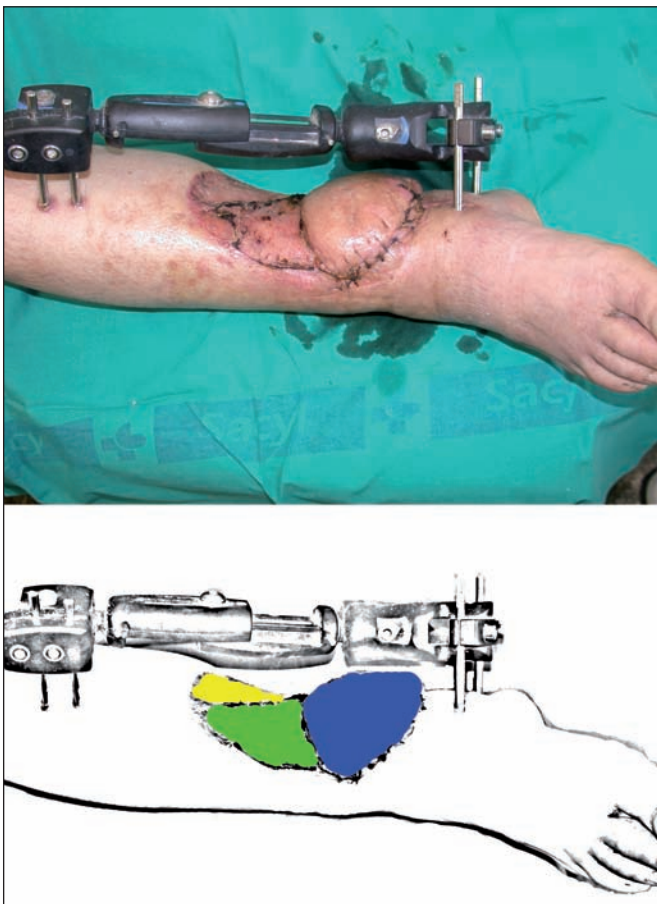


Fig. 4. En azul, observamos el componente cutáneo del colgajo safeno; en verde, el componente fascial del colgajo (injertado); y en amarillo, la zona donante del colgajo safeno medial. Imagen tomada a las 2 semanas de la segunda intervención. El fijador externo se retiró al mes de la segunda intervención.

El paciente evolucionó sin complicaciones y fue dado de alta hospitalaria a la semana de la segunda cirugía, iniciando en ese momento deambulacion sin carga y a los 2 meses, la deambulacion con carga.

El seguimiento posterior ha sido de 18 meses, sin que se hayan presentado complicaciones.

Los colgajos microquirúrgicos proporcionan una excelente cobertura en los defectos complejos de miembro inferior. No obstante, exigen un equipo quirúrgico entrenado y medios adecuados. Por otro lado, hay que tener también en cuenta que no siempre el estado general del paciente o los vasos de la extremidad permiten llevarlos a cabo.

Los colgajos regionales fasciocutáneos constituyen una opción quirúrgica de gran utilidad en la cobertura de defectos complejos de tercio distal de la pierna, del talón, del tobillo y del pie. Presentan una anatomía vascular constante, no sacrifican ninguno de los ejes vasculares mayores de la extremidad y se tallan de manera rápida y fácil, sin sacrificar la función muscular.

El colgajo más popular entre los fasciocutáneos es, probablemente, el colgajo sural de flujo reverso seguido del colgajo safeno interno. Ambos son versátiles y pueden aplicarse en defectos distales del miembro inferior y del pie, pero no están exentos de complicaciones, sobre todo de las relacionadas con la congestión venosa.

Están descritas modificaciones para mejorar su viabilidad, su arco de rotación y sus posibles indicaciones. También existen publicaciones (6) que presentan buenos resultados tras diferir 7 y 10 días 2 colgajos safenos internos utilizados para la cobertura de defectos en pie y tobillo que habían sufrido congestión venosa durante la rotación en el mismo acto quirúrgico. Parece, por lo tanto, que la dilación de los colgajos mejora no solo el aporte arterial sino también el retorno venoso.

En el caso clínico que presentamos hubo un periodo de dilación de 3 meses entre la trasposición del colgajo safeno interno (fasciocutáneo) y el desdoblamiento del colgajo en sus componentes (fascial y cutáneo), tiempo que transcurrió entre la primera y la segunda cirugías.

Empleamos el componente cutáneo y subcutáneo como un colgajo tipo random para la cobertura del defecto generado en esta segunda operación, y el componente fascial, con un injerto de piel, proporcionó cobertura al defecto primario.

En el paciente que describimos los porcentajes de base por longitud fueron adecuados para un colgajo fasciocutáneo, pero no lo habrían sido para un colgajo cutáneo convencional tipo random. Sin embargo, el tiempo transcurrido entre las 2 intervenciones sirvió como periodo de dilación, lo que permitió la descomposición del colgajo en sus dos componentes.

Hemos encontrado publicaciones que describen técnicas de desdoblamiento de los colgajos musculares (10), de los colgajos fasciales (11), de los colgajos óseos (12), y del componente cutáneo del colgajo sural (13), pero no hemos encontrado publicaciones previas de desdoblamiento de los colgajos fasciocutáneos en sus dos componentes, fascial y cutáneo, de ahí que hayamos encontrado interesante la presentación de este caso, en el que dicho desdoblamiento nos permitió ampliar el área de cobertura del colgajo.

## Conclusiones

El desdoblamiento de los colgajos fasciocutáneos en sus componentes fascial y cutáneo, permite ampliar la superficie total del colgajo para cubrir posibles defectos secundarios sin necesidad de recurrir a un nuevo colgajo, lo cual no sería posible sin un periodo de dilación suficiente.

Esta técnica permite solucionar este tipo de problemas en un paciente de edad avanzada, con factores de riesgo asociados importantes, de forma sencilla, y sin tener que recurrir a una reconstrucción microquirúrgica.

## Dirección del autor

Dra. Belén Mazarrasa Marazuela  
Carretera de Boadilla 11, 1.B  
28220. Majadahonda,  
Madrid, España.  
e-mail: belmazarrasa@gmail.com

## Bibliografía

1. **Ponten B.:** The Fasciocutaneous flap: Its use in soft tissue defects of the lower leg. *Br J Plast Surg.* 1981, 34: 215-220.
2. **Lamberty BGH.:** Use of fasciocutaneous flaps in lower extremity reconstruction. *Perspect Plast Surg.* 1990, 4: 146-162.
3. **Lin SD, Lai CS, Chou CW, et al.:** Reconstruction of soft tissue defects of the lower leg with the distally based medial adipofascial flap. *Br J Plast Surg.* 1994, 47: 132-137.
4. **Gumener R, Zbrodowski A, Montadon MD.:** The reversed fasciocutaneous flap in the leg. *Plast Reconstr Surg.* 1991, 88: 1034-1043.
5. **Shao- Liang C, Tin- Mo C, Trong- Duo C, et al.:** The distally based lesser saphenous venofasciocutaneous flap for ankle and heel reconstruction. *Plast Reconstr Surg.* 2002, 110:1664-1672.
6. **Wolff GA, Vargas E, Posso CM.:** Una nueva experiencia clínica: colgajo safeno interno diferido. *Cir plást iberolatinoam* 2010, 36:335-343.
7. **Acland Rd, Schusterman M, Godina M, et al.:** The Saphenous neurovascular flap. *Plast Reconstr Surg.* 1981, 67:763-774.
8. **Gocmen- Mas N, Aksu F, Edizer M, et al.:** The arterial anatomy of the saphenous flap: a cadaveric study. *Folia Morphol.* 2012, 71:10-14.
9. **Gordillo Hernández, J. et al.:** Colgajo sural reverso neurotizado en el tratamiento de úlcera postraumática del talón. *Cir. plást. iberolatinoam.*, 2012, 38 (4):375-379.
10. **Chih-Hung Lin, and Fu-Chan Wei:** Widely Split Latissimus Dorsi Muscle Flaps for Reconstruction of Long-Tissue Defects in Lower Extremities. *Plast Reconstr Surg.* 2000, 105: 706-709.
11. **Visweswar Bhattacharya, Neeraj K Agrawal, Gaurab R chaudhuri, Partha S Barooah, tripathi SK, Rana birendra, Siddhartha Bhattacharya, Dhruva J Deka.:** Turn over split fascial flap-a refinement for resurfacing shin defect. *Int J Burn Trauma* 2012, 2(2):86-92.
12. **P Tessier, P., Kawamoto H., Posnick J., Raulo Y., Tulasne F., Wolfe S.A.:** Taking Calvarial Grafts-Tools and Techniques: VI. The splitting of a Parietal Bone "Flap". *Plast Reconstr. Surg.* 2005. 116 (5):74S-87S.
13. **Capla J.M., Michaels IV J., Ceradini D.J., Levine J.P., Saadeh P.B.:** Treatment of Metachronous Lower Extremity Defects with Delay and Splitting of a Previously Advanced Reverse Sural Artery Flap. *Plast Reconstr Surg.* 2008, 126 (6): 322e-323e.

## Comentario al artículo “Colgajo fasciocutáneo safeno interno desdoblado”

Dra. Carolina María Posso Z.\*, Dr. Germán A. Wolff I.\*\*

\* Profesora Asistente, Servicio de Cirugía Plástica, Facultad de Medicina, Universidad de Antioquia, Medellín, Colombia.

\*\* Profesor Titular, Universidad de Antioquia, Servicio de Cirugía Plástica, Clínica Las Américas, Medellín, Colombia.

Los autores presentan la experiencia obtenida con una modificación del colgajo safeno interno empleado en la cobertura de un defecto en el tercio inferior de la pierna; se trata de un escenario clínico poco común, pero con un procedimiento innovador en cuanto a la técnica que emplean de desdoblamiento de los tejidos que lo componen, para cubrir el defecto creado al realizar la revisión del procedimiento previo, sin necesidad de realizar un colgajo adicional.

En cuanto al colgajo safeno interno, hay que decir que es un colgajo axial, toda vez que su eje es la arteria que le da nombre, localizado en la cara medial de la pierna y no posterior como refieren los autores en la introducción de su artículo; fasciocutáneo según lo descrito por Ponten y neurocutáneo (1). Se basa en la arteria safena interna, rama cutánea terminal de la arteria genicular descendente, que acompaña al nervio del mismo nombre en todo su trayecto y después de emerger por debajo de la inserción del músculo sartorio. Esta relación varía en su trayecto en cuanto a que la arteria se transforma en una red célula-aponeuro-vascular que acompaña al nervio en la mitad distal de la pierna, y a que realiza anastomosis con perforantes de la arteria tibial posterior, en un trayecto que se extiende desde la tuberosidad de la tibia hasta el borde anterior del maléolo interno y que constituye el eje del colgajo (2). Además, de acuerdo con la clasificación de los colgajos fasciales y fasciocutáneos de Mathes y Nahai, se clasifica como colgajo tipo A, al igual que en la clasificación de Cormack y Lamberty.

Cuando los autores mencionan las diferentes variaciones y modificaciones de este colgajo, creemos que se olvidan de mencionar la técnica de preservación de la vena y el nervio, esto es, que se pueden preservar durante la disección del colgajo tanto la vena safena magna como el nervio safeno interno. Otra variación que se debe tener en cuenta, es la de su posible diseño como colgajo perforante (3).

La técnica con que realizan el desdoblamiento es clara y precisa en lo que se refiere a cómo se hace la separación según sus componentes anatómicos, con disección del tejido adipofascial respecto del tejido cutáneo-subcutáneo, pero no especifican cómo se hizo la disección del pedículo para preservarlo, es decir, qué tipo de equipo se utilizó y si se ayudaron o no de magnificación. A continuación narran la forma de reponer ambos componentes del colgajo haciendo referencia al componente cutáneo-subcutáneo como un nuevo colgajo cutáneo convencional tipo *random* (a nuestro juicio sería mejor referirlo como colgajo al azar), rotado distalmente para cubrir el nuevo defecto creado en la segunda intervención, separando el tejido adipofascial del tejido subcutáneo. No queda claro, tratándose de un colgajo axial tipo A según hemos referido, por qué el colgajo cutáneo se transforma en un colgajo al azar, sabiendo que precisamente los colgajos axiales tipo A emiten múltiples perforantes cutáneos en todo su trayecto, lo que garantiza la vascularización de la porción cutánea del colgajo.

La solución propuesta para el problema intraoperatorio que presentan (déficit de cobertura) es bastante innovadora, y el resultado final fue satisfactorio. Sin embargo, el planteamiento

que hacen de que los 3 meses transcurridos entre la realización del colgajo y el desdoblamiento del mismo se puedan considerar como un fenómeno de retardo (dilación según el término que emplean), es contrario a los principios mismos de las técnicas sobre cómo se puede realizar éste y de su fisiología (4). Es bien conocido que existen dos técnicas clásicas para diferir un colgajo: la técnica estándar o de incisiones en la periferia del territorio cutáneo y la técnica estratégica, que consiste en la sección de un pedículo seleccionado del colgajo para mejorar la perfusión a través de otros pedículos (5). Además, tal como los autores manifiestan en la discusión de su artículo, al citar la publicación de 2 casos en los que se realizaron colgajos safenos internos de base distal diferidos, hacen notar que este retardo fue de 7 y 10 días, tal como se refiere en el artículo, en el que se explica claramente la técnica quirúrgica y se hace la discusión de la misma de manera bien documentada. Así pues, cualquiera que sea la técnica escogida para practicar el fenómeno del retardo, el colgajo debe permanecer en el lecho donante por un tiempo variable, como condición *sine qua non*.

Por último, cuando analizamos la fisiopatología del fenómeno de retardo, la cual ha sido estudiada en detalle por varios autores, no está clara la relación con el desdoblamiento propuesto y surge la pregunta: ¿no es factible, entonces, hacer este desdoblamiento en el procedimiento inicial?

Queda felicitar a los autores por su aportación al tratamiento de este tipo de problemas, la mayoría de las veces complejos, y agradecer a la dirección de Cirugía Plástica Ibero-latinoamericana el habernos tenido en cuenta para realizar los comentarios de este trabajo.

### Bibliografía

1. Masquelet A.C., Romana M.C., Wolf G.: Skin island flaps supplied by the vascular axis of the sensitive superficial nerves: study and clinical experience in the leg. *Plast Reconstr Surg*. 1992, 89: 1115-1121.
2. Wolff, G.A.: Etude anatomique de l'artere safene interne et ses applications chirurgicales, Memoire pour le Titre d'Assistant Etranger. Travaile de Laboratoire d' Anatomie de L' U.E.R. Biomedicale des Saint-Peres. Paris, 1988.
3. Cavadas PC.: Reversed saphenous neurocutaneous island flap: clinical experience and evolution to the posterior tibial perforator-saphenous subcutaneous flap. *Plast Reconstr Surg*. 2003; 111(2):837- 839.
4. Shymal D., Taylor G. I.: The Delay Phenomenon: The Story Unfolds. *Plast Reconstr Surg*. 1999, 104: 2079-2091.
5. Hansen S., Young D., Lang P., Sbitany H.: Flap Classification and Applications. In Neligan P.C.: Plastic Surgery, New York, Ed. Elsevier Saunders, 3th Ed. Vol. 1, 2013, P. 515.

## Respuesta al comentario de los Drs. Posso y Wolff

**Dra. Belén Mazarrasa Marazuela**

Según nuestro criterio, el colgajo safeno interno está localizado en la cara póstero-interna de la pierna. El término colgajo neurocutáneo, como describe Masquelet (1), no está reñido con el término colgajo fasciocutáneo, tal y como también describe Ponten (2). Por supuesto que el colgajo safeno interno puede considerarse un colgajo neurocutáneo, ya que su pedículo vascular acompaña al nervio safeno interno, y es de la localización de éste y de su seguimiento, de lo que nos valemos para elevar el colgajo, pero lo describimos como colgajo fasciocutáneo en función de los elementos anatómicos que lo forman.

Agradecemos la explicación anatómica dada por los Drs. Posso y Wolff, pero dado que se trata de una información que aparece en todos los tratados de Cirugía Plástica, no hemos considerado oportuno incluir estos datos en un artículo dirigido a profesionales, en el que creemos que lo que más interesa es comunicar la variante original del colgajo que hemos empleado. En cuanto a las variaciones y modificaciones que de éste colgajo se pueden llevar a cabo, son tantas que efectivamente no las hemos mencionado, porque como hemos dicho, no lo considerábamos motivo del artículo, aunque agradecemos la puntualización que sin duda enriquece la publicación final.

Durante la segunda cirugía, en la que desdoblamos el colgajo, y como habitualmente ocurre, los tejidos reintervenidos eran cicatriciales y friables, por lo que en ningún momento intentamos aislar el pedículo, sino que al desdoblar el colgajo en sus dos componentes, y ver que resolvíamos el nuevo defecto, nos dimos por satisfechos sin preocuparnos de en qué plano (adipofascial o cutáneo) quedaba incluido el pedículo del colgajo original, y por lo tanto cuál de los componentes se comportaba como un colgajo pediculado y cuál como un colgajo *random*.

Respondiendo también a la pregunta que nos hacen, sí, habitualmente tallamos los colgajos con sistemas de magnificación; en éste caso concreto con gafas lupa, de 3 aumentos, aunque no hubiera sido necesario.

Conocemos el concepto de dilación o retardo de los colgajos, y lo aplicamos cuando así se requiere, pero nos resulta difícil entender la puntualización que sobre ello nos hacen los doctores. La cirugía inicial resolvía el problema inicial, y la segunda cirugía se llevó a cabo cuando se necesitó, por aparición de un nuevo defecto (no se planteó el colgajo safeno como un colgajo de dilación inicialmente).

Para finalizar, y aunque no podemos entender bien la última pregunta que nos plantean, porque a nuestro juicio ¿qué finalidad tendría realizar el desdoblamiento del colgajo a los 7-10 días, si no había defecto que cubrir? Es por ello que lo hicimos a los 3 meses, que es cuando se generó el nuevo defecto.

Para terminar, queríamos agradecer a los Drs. Posso y Wolff, los comentarios y el tiempo dedicado a la lectura detallada de nuestro artículo, ya que estas discrepancias y la discusión generada entre colegas, siempre resultan enriquecedoras para todos y son el fin último de estos comentarios-respuesta que Cirugía Plástica Ibero-latinoamericana pone a disposición de los autores.

### Bibliografía

1. **Masquelet A.C., Romana M.C., Wolf G.:** Skin island flaps supplied by the vascular axis of the sensitive superficial nerves: study and clinical experience in the leg. *Plast Reconstr Surg.* 1992, 89:1115-1121.
2. **Ponten B.:** The fasciocutaneous flap: Its use in soft tissue defects of the lower leg. *Br J Plast Surg.* 1981, 34:215-220.