

■ NEURO-ONCOLOGÍA

NEUROCITOMA MEDULAR REVISIÓN Y REPORTE DE UN CASO

Eduardo Cortés S.¹ - Sergio Alvarado T.² - Juan Carlos Arango³

Introducción: El neurocitoma del sistema nervioso central de localización medular es una neoplasia primaria muy poco frecuente, de naturaleza benigna, usualmente intramedular, reconocida en la clasificación de la Organización Mundial de la Salud (OMS) como grado 2, incorporada dentro de los neurocitomas de localización extra ventricular¹.

Su nombre y descripción data de reportes de 1982 por Hassound y col^{2, 3}. El término “neurocitoma central” se restringe para las localizaciones dentro de los ventrículos laterales y tercer ventrículo y los “neurocitomas extra-ventriculares” para aquellos que no cumplen con esta condición y se ubican en el parénquima cerebral, cerebelo, tallo encefálico, retina, cauda equina y médula espinal. Histológicamente están compuestos por conglomerados de células pequeñas y redondeadas con diferenciación neuronal estacionaria intermedia^{4, 5}.

Existe a la fecha un escaso número de reportes y la incidencia real del neurocitoma medular aún no se ha estimado^{6, 7}. No disponemos de datos para Colombia, es más, dada su rareza y escasa realización del diagnóstico, no existen estudios epidemiológicos de esta patología.

Reporte de caso: Paciente de 8 años, masculino, con alteración en la bipedestación desde los 18 meses de edad, desviación del tronco hacia la derecha y cojera, inicialmente consultó al servicio primario de salud a la edad de 3 años con prescripción de plantillas ortopédicas por 1 año, sin mejoría.

Ingresó por el servicio de fisioterapia del HUSVP (Hospital Universitario San Vicente de Paúl) a la edad de 7 años, consultado por persistencia de los síntomas además de caídas frecuentes. Al interrogatorio y examen físico se detectó una marcha con cojera, escoliosis dorso lumbar izquierda, hipotrofia de la musculatura de pantorrilla izquierda, paresia de extensores de rodillas y flexores de caderas, fuerza de 3/5, clonus del reflejo aquiliano izquierdo con signo de babinski bilateral, ausencia de reflejos cutáneo abdominales, sin evidencia de acortamientos en las extremidades ni alteración de la continencia de los esfínteres.

¹ Neurocirugía Pediátrica Hospital Universitario San Vicente Fundación (HUSVF), Medellín, Colombia.

² Neurocirugía Universidad de Antioquia (U de A), Medellín, Colombia.

³ Departamento Patología Hospital Universitario San Vicente Fundación (HUSVF), Medellín, Colombia.

Dentro de su historial médico se encontró que el paciente era primogénito, producto de un parto vaginal a término sin complicaciones, vacunación completa a la fecha, cirugías para herniorrafia inguinal y umbilical a edad de 4 y 5 años. Su rendimiento escolar era normal. Los antecedentes familiares eran negativos.

La evaluación inicial con Rx de columna vertebral mostraron escoliosis dorso lumbar izquierda, con

ápex en T 10 y un ángulo de Cobb de 27 °, sin detección de hemivértebras. Los Rx de pelvis fueron normales (Figura 1 A y B).

La resonancia magnética de columna total mostró roto escoliosis lumbar izquierda, cavidad sirin-gohidromiélica hacia el cordón medular dorsal y lesión sólida a nivel dorsal de T2 a T5 con infiltración de las astas posteriores y laterales. (Figuras 2 A, B, C, D).

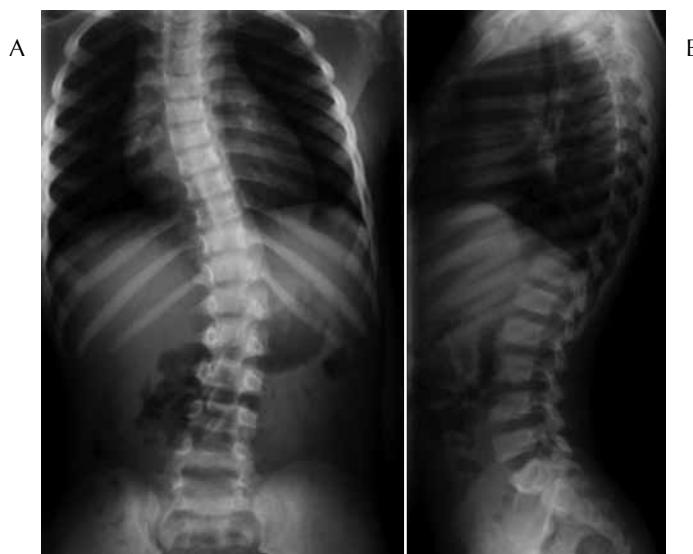

Figura 1

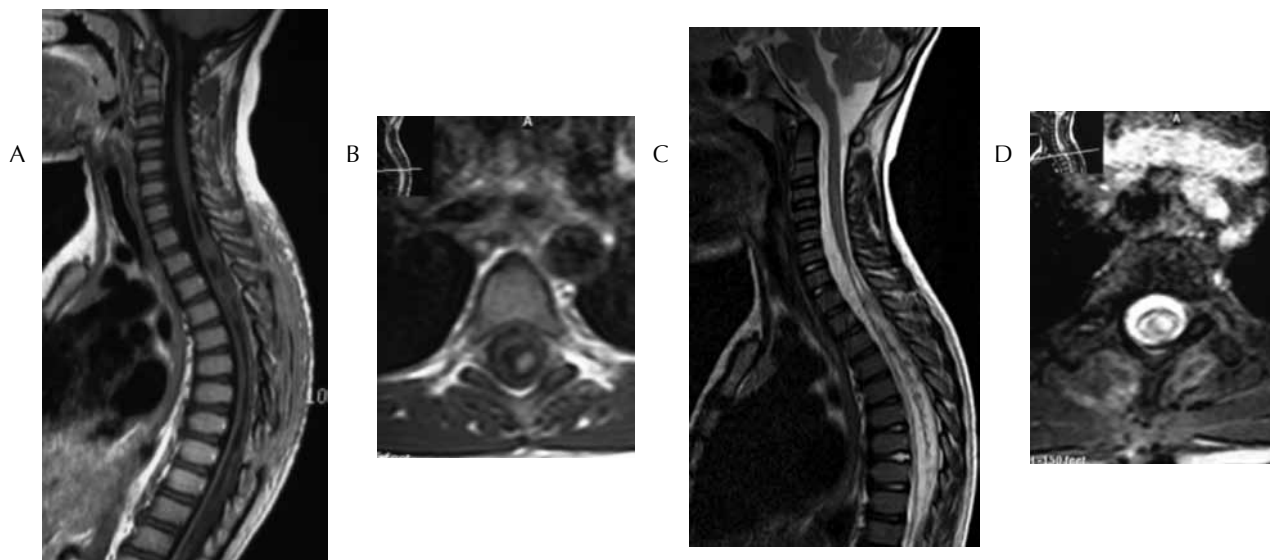


Figura 2

Se diagnosticó escoliosis neuromuscular secundaria a neoplasia dorsal, siringomielia tumoral y se decidió que requería tratamiento quirúrgico con monitoreo electrofisiológico intra operatorio.

Se realizó laminotomía y laminoplastia T1 a T6, durotomía y exposición de médula, la cual se encontró engrosada e infiltrada completamente por neoplasia semisólida intramedular amarillenta, granular, filamentosa con afección de aracnoides y visualización macroscópica de fragmentos de calcio y fibrosis. Se realizó resección hasta encontrar bordes sanos, duraplastia con cierre hermético y sellante de fibrina. Toma y envío de muestras a patología. Se obtuvo monitoreo electrofisiológico intra operatorio durante 4 horas del procedimiento, los potenciales somato sensoriales estuvieron presentes durante toda la cirugía en las cuatro extremidades, los motores eran ausentes en miembros inferiores desde el principio hasta el final.

El posoperatorio transcurrió sin presentación de déficit neurológico adicional, paraparesia y fuerza de 3/5, sin fístula por la herida quirúrgica y sin signos de infección.

El diagnóstico patológico preliminar fue el de una astrocitoma, pero luego de la realización tinciones de inmunohistoquímica, el informe final fue el de neurocitoma típico.

Estudio histopatológico (Figura 3), A y B coloración de hematoxilina eosina 10x, C y D tinción inmunohistoquímica con sinaptofisina a 10x y 40x, F y G inmunohistoquímica CD 56 a 10x.

El paciente es nuevamente evaluado a los 2 meses, tiempo en el que utilizó ortesis toraco lumbar con apoyo mentoniano, encontrándose en buenas condiciones generales, con marcha y paraparesia espástica con fuerza de 4/5, control de esfínteres sin alteraciones. La resonancia magnética de columna dorsal de control mostró residuo de la lesión original, se decidió llevar a una segunda resección quirúrgica con objetivo de mejorar sobrevida a largo

plazo y evitar secuelas neurológicas severas como paraplejia.

Se realizó nuevamente laminotomía, durotomía y laminoplastia niveles C7-T3, (<http://www.youtube.com/watch?v=PTKUNdV14o4>), la médula se apreció infiltrada por la neoplasia con fragmentos de calcio y fibrosis aracnoidea. Se reseco hasta encontrar bordes cefálico y caudal limpios, nuevamente en el monitoreo intra operatorio por 5 horas, los potenciales somato sensoriales estuvieron presentes en las 4 extremidades, pero los motores estaban ausentes en miembros inferiores hasta el final. Por grado y no progresión de la escoliosis se decidió no instrumentación de la misma.

Es dado de alta al 4 día pos operatorio en buenas condiciones generales, con ortesis toraco lumbar con apoyo mentoniano, sin fístula de líquido cefalorraquídeo ni signos de infección, marcha con cojera, paraparesia espástica con fuerza de 3/5, sin dolor pero con alteración en la propiocepción y disdiadocinesia de miembros inferiores, sin alteración del control de esfínteres, continuación ambulatoria de terapia física y rehabilitación.

DISCUSIÓN

El neurocitoma del SNC extraventricular de localización medular es una neoplasia muy poco frecuente, registra menos del 0,1 % del total de neoplasias que afectan SNC.(8) Afecta a todos los grupos etarios desde los 5 años hasta los 73 años, pero la edad media se acerca a los 34 años. Se ha descrito predilección por el sexo masculino hasta de 4,5 veces, pero esto varía entre los diferentes reportes; no se han encontrado diferencias entre grupo étnico o distribución geográfica. Se han reportado en la literatura cerca de 17 casos hasta el año 2013, todos requirieron cirugía, la mayoría tenían evolución lenta, con largos periodos de remisión, (hasta de 23 años de seguimiento en un caso), aun a pesar de resección quirúrgica subtotal o radioterapia.

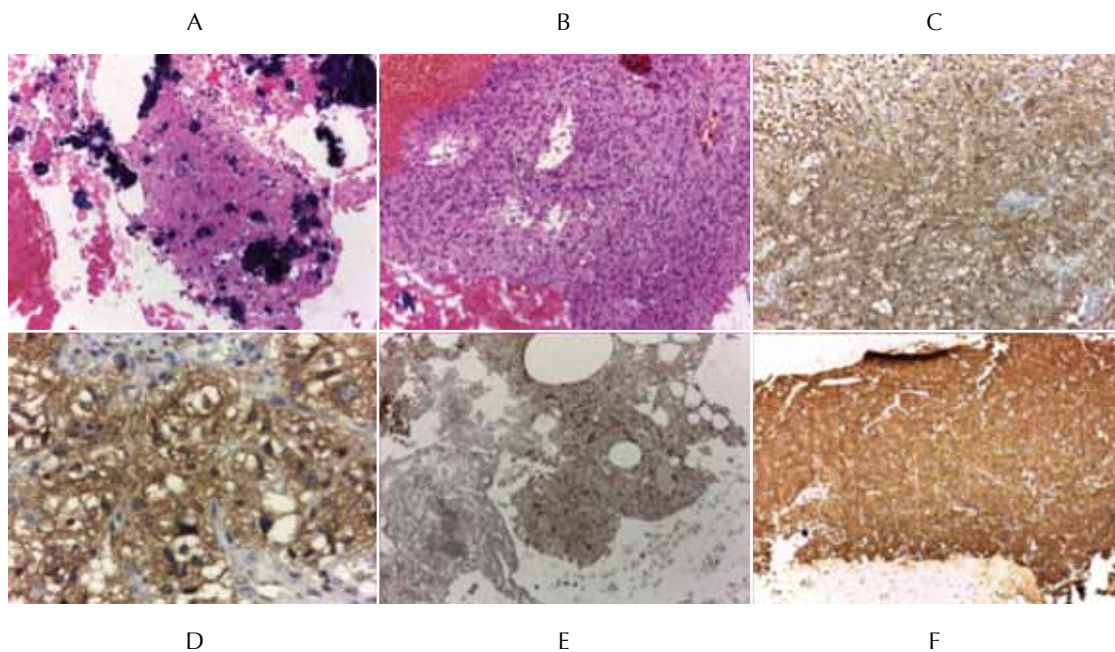


Figura 3

Se han descrito las características clínicas y patológicas de los neurocitomas espinales reportados a la fecha en el reporte de Sharma^{6, 4}, donde sugiere una tendencia a localizaciones cervicales y torácicas, mayor presentación en niños, adolescentes y adultos jóvenes, un tiempo promedio desde el inicio de síntomas hasta la intervención quirúrgica de 1,5 años.

Las manifestaciones clínicas incluyen presentación de diferentes déficits neurológicos de las extremidades dependiendo del nivel y grado de mielopatía, con parestias, parestesias, hiperreflexia y escoliosis neuromuscular en los niños y jóvenes.

Macroscópicamente se observan como una masa intramedular de color variable, grisáceo, café o amarillento como en nuestro caso con calcificaciones. Presentan de forma variable un plano de clivaje que permite incidir por el surco medio posterior y pueden estar o ni vascularizadas.

Desde 1982 se ha sugerido como origen de los neurocitomas medulares las células bipotenciales diferenciables en gliales o neuronales de la matriz

germinal,(2) localizadas en el canal medular central durante la vida fetal, esto basado en la reactividad a la tinción de proteína glial fibrilar ácida (GFAP), presente tanto en los neurocitomas centrales como en los medulares. Las características histológicas básicas muestran grupos de células detenidas en estado neurocítico, sin progresión a neuronas maduras o a regresión a neuroblasto, con citoplasma redondo u ovalado, núcleos redondos con cromatina más fina y poco condensada que la de los astrocitomas y ependimomas, sin pleomorfismo significativo, con nula o mínima actividad mitótica. La característica más llamativa en la gran mayoría de los diagnósticos es la reactividad difusa a la sinaptofisina, que es el marcador más ampliamente usado y accesible^{9, 10, 11}.

El diagnóstico preliminar por patología es frecuentemente reportado como otro tipo de neoplasias primarias, que a su vez constituyen los diagnósticos diferenciales que incluyen principalmente oligodendrogliomas y ependimomas, pero también han sido descritos inicialmente como astrocitomas pilocíticos, neuroblastomas, hemangioblastomas y más raramente¹¹.

Se han descrito 5 tipos histológicos variantes de neurocitoma: atípico, pseudopapilar, gangliode, neurolipocitoma, mioneurocitoma, pero no se ha encontrado una diferencia significativa en la evolución.

El diagnóstico de neurocitoma atípico (25% de los neurocitomas) es actualmente basado en la presencia de necrosis focal, proliferación vascular, actividad mitótica incrementada o índice MIB1 mayor de 2%, sin embargo a la fecha dado el escaso número de casos reportados, no hay correlación establecida como factor de mal pronóstico, aunque se sospecha que tiene mayor predisposición a la recurrencia⁴.

La resonancia magnética es el examen imaginológico de elección, muestra lesiones solitarias intramedulares, raramente extra medulares y exofíticas, que son heterogéneas, iso o hipointensas en T1, iso o hiperintensas en T2, que realzan algo con el gadolinio. Es frecuente la presentación con un quiste siringomiélico, sugestivas de gliomas de alto grado¹¹. La espectroscopia por resonancia magnética en el neurocitoma central muestra un pico de 3.35 ppm., pero en el neurocitoma medular no se ha llevado a cabo. No se ha establecido la sensibilidad, especificidad o valor predictivo positivo de la resonancia.

Para los neurocitomas medulares sin atipias la resección quirúrgica completa es el mejor tratamiento y el patrón de referencia para el diagnóstico es la biopsia de la muestra extraída en cirugía aunque se desconoce su rendimiento. No existen criterios para establecer el mejor lugar para la toma de la muestra.

Un solo caso ha reportado diseminación caudal craneal a cerebelo y otro paciente presentó una lesión exofítica que sugería en imágenes un meningioma¹².

El tratamiento médico peri operatorio es en gran medida empírico, no existen ensayos clínicos controlados. Las pautas básicas incluyen glucocorti-

coides y soluciones hiperosmolares cuando los pacientes presentaban deterioro neurológico los días siguientes a la cirugía.

La radioterapia y la radiocirugía estereotáctica han tenido un papel limitado a la fecha, se considera para neurocitomas con atipias, progresivos, recurrentes e irsecables, no se ha demostrado un mayor aumento en la supervivencia⁵.

La quimioterapia para el neurocitoma medular se ha utilizado pero aun sin un papel claramente establecido, se han incluido protocolos con carmustina, lomustina, vincristina, cisplatino, etopósido, ifosfamida, carboplatino.

DISCUSIÓN

El Neurocitoma Medular tiene una prevalencia desconocida en nuestro medio y es una causa poco frecuente de déficit neurológico focal y de escoliosis neuromuscular. No hay datos de reportes previos de pacientes en Colombia dentro de la edad pediátrica.

Nuestro paciente se presentó con paraparesia espástica sin un nivel totalmente definido, sin afección de esfínteres y una escoliosis toracolumbar lentamente progresiva de más de 5 años de evolución, sin antecedentes personales ni factores de riesgo relevantes.

Este es el caso de neurocitoma medular con manifestaciones clínicas de presentación a edad más precoz descrita en los reportes de casos (18 meses de edad), en la cohorte publicada por Sharma y col la presentación de la enfermedad fue en promedio de 1,5 años⁶.

Con la mayor disponibilidad a la población de obtención de imágenes de RMN de columna, se ha facilitado la consideración diagnóstica quirúrgica y terapéutica de esta enfermedad, sumado a la mayor utilización y desarrollo de las técnicas de inmunohistoquímica, que repercuten en una mejor realiza-

ción de tratamiento y posiblemente en una menor morbilidad sobre el sistema nervioso central.

CONCLUSIÓN

A pesar de la frecuencia con la que es confundida esta neoplasia con otras primarias de médula espinal, el diagnóstico patológico preciso por inmunohistoquímica es fundamental para definir el tratamiento a seguir, siendo la resección completa de la lesión el método de elección cuando es posible, aunque la resección subtotal sin embargo tiene también buen pronóstico a largo plazo. La radioterapia y la quimioterapia solo se contemplarán en los casos que reporten anaplasia e índice mitótico elevado y clínicamente tenga un comportamiento agresivo.

BIBLIOGRAFÍA

1. Louis DN, Ohgaki H, Wiestler OD, Cavenee WK, Burger PC, Jouvet A, et al. The 2007 WHO Classification of Tumours of the Central Nervous System. *Acta Neuropathol (Berl)*. agosto de 2007;114(2):97-109.
2. Hassoun J, Gambarelli D, Grisoli F, Pellet W, Salamon G, Pellissier JF, et al. Central neurocytoma. An electron-microscopic study of two cases. *Acta Neuropathol (Berl)*. 1982;56(2):151-6.
3. Gerhardt M, Strapasson ACP, Franciscatto AC, Ávila TT de, Beck MFL, Franzoi M, et al. Neurocitoma central atípico: relato de caso; Atypical central neurocytoma: case report. *Rev HCPA Fac Med Univ Fed Rio Gd Sul*. 2011;31(3):364-8.
4. Sharma MC, Deb P, Sharma S, Sarkar C. Neurocytoma: a comprehensive review. *Neurosurg Rev*. 1 de octubre de 2006;29(4):270-85.
5. Patil AS, Menon G, Easwer HV, Nair S. Extraventricular neurocytoma, a comprehensive review. *Acta Neurochir (Wien)*. febrero de 2014;156(2):349-54.
6. Sharma S, Sarkar C, Gaikwad S, Suri A, Sharma MC. Primary neurocytoma of the spinal cord: a case report and review of literature. *J Neurooncol*. agosto de 2005;74(1):47-52.
7. Polli FM, Salvati M, Miscusi M, Delfini R, Giangaspero F. Neurocytoma of the spinal cord: report of three cases and review of the literature. *Acta Neurochir (Wien)*. 1 de junio de 2009;151(6):569-74.
8. Cambrozzi E, Zettler CG, Pêgas KL, Wanderlei ABS, Junior DK, Duarte MR, et al. Perfil e prevalência dos tumores primários do sistema nervoso central no Grupo Hospitalar Conceição, de Porto Alegre, RS. *Rev Amrigs*. 2010;54(1):7-12.
9. Conrad MD, Morel C, Guyotat J, Pelissou-Guyotat I, Saint-Pierre G, Deruty R. Central nervous system neurocytomas: clinicopathological analysis of tree cases. *Arq Neuropsiquiatr*. 2000;58(4):1100-6.
10. Casos AC-PDT. Neurocitomas do Sistema Nervoso Central. *Arq Neuropsiquiatr*. 2000;58(4):1100-6.
11. Fugita DYA, Souza AS de, Monteiro SS, Lederman HM, Caldas JGP, Frudit M, et al. Central neurocytoma: a histopathological and radiologic study of six cases; Neurocitoma central: estudo anatomopatológico e por imagem de seis casos. *Radiol Bras*. 1998;31(4):239-43.
12. Tsai C-Y, Tsai T-H, Lin C-H, Cheng Y-H, Lieu A-S. Unusual exophytic neurocytoma of thoracic spine mimicking meningioma: a case report and review of the literature. *Eur Spine J*. julio de 2011;20(Suppl 2):239-42.