
AMELOBLASTOMA: REPORTE DE DIEZ CASOS Y REVISIÓN DE LA LITERATURA

FRANCISCO LEVI DUQUE S. *, JOSÉ N. RADIL. **, ANDRÉS FELIPE DEL VALLE R. ***

RESUMEN. El ameloblastoma es el tumor benigno más común, representa el 1% de todos los tumores odontogénicos y comprende del 11 al 18% de las lesiones de los maxilares. El 80% de los casos se han descrito en la mandíbula en la zona del cuerpo y ángulo, afecta por igual a hombres y mujeres, con una mayor prevalencia entre la tercera y la cuarta década de vida. Este tumor se presenta con diferentes aspectos clínicos, radiográficos e histopatológicos y aunque es una patología benigna, es localmente invasora, se le atribuye una alta tasa de recidiva.

El objetivo de este artículo es presentar la experiencia lograda con el diagnóstico y tratamiento de diez casos de ameloblastomas en pacientes entre los doce y los setenta y tres años; el 80% de ellos localizados en la mandíbula, que producían diferentes manifestaciones clínicas tales como: asimetría facial, desplazamiento dental, resorción radicular, alteración de la oclusión, dolor, dificultad para la masticación y fractura patológica. Se realizó una clasificación radiográfica de acuerdo con su imagen en uniloculares o multiloculares. Histopatológicamente se agruparon según la variante observada, además, se describen diferentes alternativas de tratamientos y las complicaciones surgidas. Dos pacientes habían sido intervenidos porque presentaron previamente quiste dentífero en la misma zona y otros dos casos consultaron por recidiva de ameloblastoma luego de cinco años de ser intervenidos en otras instituciones.

Palabras clave: ameloblastoma, tumores odontogénicos, lesiones radiolúcidas de los maxilares.

ABSTRACT. Ameloblastoma is the most common benign tumor, It represents 1% of all odontogenic tumors and comprises 11 to 18% of all maxillary lesions. Eighty percent of the cases described are located in the body of the mandible and its angle; it affects males and females equally, and its more prevalent during the third and fourth decades of life.

This tumor has diverse clinical, radiographical and histo-pathological aspects. Although it is considered a benign pathology, it is locally invasive and has a high rate of recurrence.

The objective of this article is to present the experience obtained with the diagnosis and treatment of ten cases of ameloblastoma in patients ranging from 12 and 73 years of age. Eighty percent of these cases were located in the mandible and were causing different clinical manifestations such as: facial asymmetry, dental displacement, root resorption, alteration in the occlusion, pain, masticatory difficulty and pathological fractures.

According to their image a radiographic classification was made, identifying them as unilocular and multilocular. Histopathologically, they were grouped according to the observed variant. Different treatment alternatives are described, as well as the complications encountered. Two patients had previous surgery for dentigerous cysts in the same area. Two cases had recurrent ameloblastoma five years after their surgical interventions performed in other institutions.

Key words: ameloblastoma, odontogenic tumor, radiolucent lesions of the jaws.

INTRODUCCIÓN

El ameloblastoma fue descrito por Cusack en 1826, como lo refieren diferentes autores, tales como,

Kaban¹ y Shafer y col.² Falkson en 1879 hizo una descripción histológica completa, pero fue Brocca

* Odontólogo. Especialista en Estomatología, Cirugía Oral y Maxilofacial. Profesor Asociado pre y posgrado, Facultad de Odontología, Universidad de Antioquia. Medellín, Colombia. Correo electrónico mads@epm.net.co.

** Odontólogo. Especialista en Cirugía Oral y Maxilofacial. Profesor Titular pre y posgrado, Facultad de Odontología, Universidad de Antioquia. Medellín, Colombia. Correo electrónico radi@epm.net.co.

*** Odontólogo. Estudiante de posgrado, Cirugía Oral y Maxilofacial, Facultad de Odontología, Universidad de Antioquia. Medellín, Colombia.

DUQUE S. FRANCISCO LEVI, JOSÉ N. RADIL., ANDRÉS F. DEL VALLE R.; Ameloblastoma: reporte de diez casos y revisión de la literatura. Rev Fac Odont Univ Ant, 2003; 15 (1): 57-66.

RECIBIDO: FEBRERO 17/2004 - ACEPTADO: MARZO 16/2004

en 1868 quien realizó el primer reporte en la literatura de esta neoplasia. Baden³ en 1965 realizó una revisión sobre la terminología del ameloblastoma. En un principio se llamo "adamantinoma", término acuñado por Malassez en 1885 y modificado por Churchill en 1934, con el nombre que hoy conocemos de "ameloblastoma". La denominación de "adamantinoma" implicaba per se que el tumor tenía formación de tejido duro,^{2,4} lo cual no se cumplía en todos los casos.

El ameloblastoma es una neoplasia verdadera, de crecimiento lento y localmente agresivo, se puede originar en el epitelio odontogénico, bien sea, de los remanentes de la lámina dental conocidos como restos epiteliales de Malassez, del órgano reducido del esmalte, de las células basales del epitelio, del epitelio del órgano del esmalte y en algunos casos de la pared de un quiste dentífero o de epitelio heterotópico, como sucede con el derivado de la glándula pituitaria.^{2,4,5}

Según Lucas,⁴ el ameloblastoma representa el 1% de todos los tumores maxilares y el 11% de todos los tumores odontogénicos.⁶ En el maxilar inferior se presenta con una prevalencia del 85% distribuido así: 60% en el ángulo y cuerpo mandibular, 15 en zona de premolares y el 10 en zona anterior,⁷⁻¹⁰ mientras que en el maxilar superior se presenta con una prevalencia del 15%; en el área molar es del 10% y el restante 5 se distribuye en el área premolar y anterior.⁸ Todas las razas y ambos sexos son afectados por igual entre la tercera y cuarta década de vida, con una edad promedio de treinta y tres años,^{2,8,11,12} es raro en niños y ancianos, aunque se han reportado algunos casos en la literatura.^{1,12-14}

Los ameloblastomas se han clasificado de diferentes formas, la de mayor popularidad es la que los separa en uniuquísticos y multiuquísticos o sólidos, periféricos y las variantes malignas.¹⁵ Esta clasificación busca diferenciar los diferentes comportamientos, lo cual permite tener protocolos claros de tratamiento para disminuir la recurrencia de la lesión.

El ameloblastoma tiene dos presentaciones clínicas, la más frecuente es la intraósea y otra que afecta los tejidos blandos llamado ameloblastoma periférico

(ABP); este último fue descrito por Kuru en 1911, tal como lo refieren Wettan y col.¹⁶ y se define como un tumor odontogénico que tiene las mismas características histopatológicas del ameloblastoma intraóseo, pero sólo involucra los tejidos blandos que cubren el hueso alveolar de los maxilares.¹⁷ La mayor prevalencia la presenta el tipo acantomatoso en relación con los tipos plexiforme y folicular.¹⁸⁻²³

El ABP es poco frecuente, presenta una prevalencia del 1 al 5% de todos los ameloblastomas reportados,¹⁶ es más frecuente en hombres que en mujeres, a la edad promedio de cincuenta y dos años⁵. Su frecuencia es igual en ambos maxilares, es menos agresivo, manifiesta diferentes cuadros histopatológicos y su recidiva posquirúrgica es rara.^{16,17}

Radiográficamente, el ameloblastoma, se ve como un proceso osteolítico con bordes escleróticos bien definidos, se presenta de manera uni o multilocular semejando pompas de jabón, panal de abejas o raqueta de tenis y puede estar o no asociado con dientes retenidos.³ Los dientes relacionados con la lesión están vitales, posteriormente esta puede causar migración, movilidad y resorción radicular. En un artículo escrito por Struthers y col.²⁴ encontraron resorción radicular en el 81% de los casos de ameloblastoma, en comparación con el 55% que presentaron los quistes dentíferos. Cuando es multilocular se observa la presencia de lóbulos y tabiques óseos, descritos como pompas de jabón. Puede o no perforar las corticales óseas.²

La tomografía axial computarizada (TAC) y la resonancia magnética nuclear (RMN) cuando hay compromiso de tejidos blandos, permiten tener una visión tridimensional y mostrar con precisión la localización, extensión e invasión del tumor a los tejidos blandos y a las estructuras anatómicas adyacentes.^{25,26}

Ameloblastoma uniuquístico (ABU). Como se mencionó anteriormente debe llamarse mejor unilocular. Fue descrito por primera vez en 1977 por Robison y Martínez²⁷ y deriva su nombre de la imagen radiográfica radiolúcida única y bien delimitada.

Clínica y radiográficamente se parece al quiste dentífero, cuando no está asociado con un diente retenido tiene similitud con el quiste residual o pri-

mordial. Se presenta por lo general antes de los treinta años; está rodeado por una cápsula de tejido conectivo fibroso, de allí que tenga mejor pronóstico cuando se realiza enucleación para su tratamiento, cuando se compara con el multilocular. Generalmente se presenta en la zona molar de la mandíbula y se asocia al tercer molar no erupcionado.^{5, 10, 17, 16, 27}

En el pasado los ABU se clasificaron como *murales*, puesto que aparentemente se originan en la pared de un quiste odontogénico, ya sea de su porción interna o externa (*luminal o intraluminal*).^{10, 17}

Ameloblastoma multiquistico (ABM). También denominado sólido, alcanza gran tamaño, compromete generalmente las estructuras adyacentes incluyendo sitios intracraneales y tiene como signo clínico evidente la asimetría facial.²⁸ Ocurre en personas de mayor edad respecto al ABU y su presentación generalmente es en la mandíbula. Cuando se realiza la enucleación y curetaje como tratamiento, su recurrencia es del 86%, por lo cual se recomienda un manejo más agresivo. Cuando el tratamiento es la resección en bloque, la recidiva solo alcanza el 14%, sin embargo, se recomienda el seguimiento por varios años puesto que se describen recurrencias hasta después de los diez años.^{5, 17}

Según la clasificación de la Organización Mundial de la Salud de 1992, el ameloblastoma se considera un tumor odontogénico benigno de epitelio odontogénico, sin ectomesénquima odontogénico. Presenta diferentes cuadros histopatológicos y el patólogo lo puede confundir con un tumor maligno. Las variantes histológicas más comunes son el folicular y el plexiforme, pero además existen otros tipos (tabla 1). Algunos autores sugieren que la variante de células granulares es más agresiva y que posee mayor recurrencia, pero esto no se ha podido demostrar.⁸ La variabilidad histopatológica no tiene ingerencia en el comportamiento clínico ni en su tratamiento.^{17, 29}

Se ha reportado una variante maligna conocida como ameloblastoma maligno y carcinoma ameloblástico.^{2, 5, 17, 30-32}

Para llegar al diagnóstico se consideran las características clínicas y radiográficas, además, se puede

Tabla 1
Variantes histopatológicas del ameloblastoma

Ameloblastoma folicular
Ameloblastoma plexiforme
Ameloblastoma acantomatoso
Ameloblastoma de células granulares
Ameloblastoma de células basales
Ameloblastoma desmoplásico
Ameloblastoma de células claras*
Ameloblastoma de células fantasmas*
Ameloblastoma de células en forma de huso*

* Son tipos histológicos reportados como de rara ocurrencia.

realizar una aspiración, la cual puede ser negativa indicando que se está ante una lesión sólida, pero ésta también podría ser positiva, obteniéndose un líquido de color ámbar, lo cual nos permite realizar un diagnóstico diferencial con el quiste dentígero. Siempre debe tomarse una biopsia para realizar el estudio histopatológico, este es en última instancia el que da el diagnóstico definitivo. Si existe la duda frente al diagnóstico histopatológico, por las características clínicas del caso, se deberá tomar una nueva muestra o realizar nuevos cortes al espécimen examinado.

Por compartir características clínicas y radiográficas similares con otras lesiones se debe hacer diagnóstico diferencial con un gran número de patologías como son: el quiste dentígero, el queratoquiste, el quiste óseo, el quiste radicular, el quiste residual, el tumor odontogénico adenomatoide, el tumor odontogénico epitelial calcificante, el quiste odontogénico epitelial calcificante, el mixoma, el granuloma central de células gigantes, el tumor del hiperparatiroidismo, los fibromas odontogénicos, los cementomas y las lesiones fibro-óseas en sus estadios iniciales, entre otras patologías.^{2, 6, 17}

El tratamiento del ameloblastoma por ser un tumor benigno pero localmente agresivo es controversial, sin embargo, se recomienda un manejo radical. Para conocer la extensión y el compromiso de las estructuras vecinas en muchas oportunidades es necesario recurrir a una TAC o a una REM.^{5, 17, 33, 34}

Cada paciente es único, por eso, los tratamientos no se pueden estandarizar,⁸ es importante conocer

la edad del paciente, el tipo de lesión, la extensión, si hay o no perforación de la cortical ósea, el compromiso de los tejidos blandos^{5, 17} y si ha tenido o no tratamientos previos.^{16, 35} De acuerdo con estas variables se tienen diferentes opciones de tratamiento, entre ellas: enucleación, enucleación más curetaje, resección en bloque, resección marginal, crioterapia, radiación, cauterización o combinación de ellas.^{2, 5-7, 17, 35-41}

La enucleación y el curetaje se recomiendan en los casos de ameloblastomas uniloculares, así como en las lesiones menores de un centímetro de diámetro,⁷ en ancianos^{5, 17} y niños.^{13, 14, 41} Como se mencionó anteriormente, en estos casos se presenta una baja tasa de recurrencia.^{5, 10, 17, 41, 42}

Otros autores consideran que la resección en bloque como alternativa quirúrgica se debe tener en cuenta en los ABM, ya que se observa una recurrencia del 55 al 90% después del curetaje,^{7, 8, 17} en controles posteriores a los diez años.³⁵ Cuando hay recidiva se debe ser más agresivo en el tratamiento,^{17, 37-40} presenta menos morbilidad una resección en bloque, que realizar múltiples curetajes en un mismo paciente.⁷ Así mismo, cuando la lesión se presenta en la zona posterior del maxilar superior, se tiene mayor potencial de diseminación y puesto que el daño suele ser mayor, se debe ser más radical en el tratamiento.^{5, 17} Se ha reportado que el ABU intramural tiene un comportamiento más invasivo que los otros ABU, por lo tanto requiere una cirugía más agresiva, siempre dependiendo del tamaño y su localización.⁵

Cuando se hace una resección en bloque se menciona que se debe tomar un margen de seguridad más allá de los límites radiográficos de la lesión entre 1 y 2 cm.⁵ Muller y Slootweg³⁴ en su investigación del crecimiento del ameloblastoma encontraron las siguientes características: 1) infiltración en la médula ósea, 2) poca tendencia a invadir la cortical ósea, 3) el periostio generalmente actúa como barrera al crecimiento del tumor, 4) no se observa una cápsula definida donde el tumor se une con la mucosa. Estos hallazgos los llevaron a sugerir para el tratamiento: 1) El hueso medular debe ser resecado después de los límites del tumor

y ellos recomiendan extender la resección un centímetro más allá del margen de hueso sano para asegurar la completa eliminación del ameloblastoma; 2) la cortical ósea podría ser resecada en forma selectiva; 3) la mucosa que cubra el reborde alveolar en las áreas donde esté perforado el hueso debe ser incluida en la resección.

En niños es diferente, la resección en bloque llevaría a deformidad facial y disfunción de los maxilares, lo que influye en el desarrollo físico y psicológico del infante, por esto, se recomienda tratarlos conservadoramente y emplear métodos menos radicales como la enucleación más el curetaje.^{13, 41, 42, 43} En los ancianos, se debe evaluar muy bien el estado general de salud y la edad condiciones que muchas veces no permiten realizar cirugías tan traumáticas que requieran largos períodos de tiempo y convalecencia prolongada.^{5, 17}

La resección marginal se recomienda generalmente en el maxilar inferior donde es posible conservar el borde basilar y con ello la continuidad mandibular, teniendo en cuenta la extensión e invasión del tumor.¹⁷

Los ameloblastomas del maxilar superior tienen una connotación especial, por tener un potencial letal debido a la falta de una cortical ósea fuerte, la alta vascularidad de la región y a la dificultad asociada con la detección temprana del tumor. Bredenkamp y col.⁴⁴ son claros en afirmar que “el ameloblastoma maxilar es invasivo, destructivo y letal”. Jackson y col.⁴⁵ sugieren una clasificación de acuerdo con la extensión anatómica y a su vez proponen como manejo, desde una maxilectomía parcial hasta una total, con resección de la base anterior del cráneo y exenteración del globo ocular. Hay otros tratamientos reportados en la literatura para el manejo de esta patología, pero estos no muestran mayor beneficio para el paciente.

La radioterapia no es apropiada para este tumor, porque es radiorresistente,^{2, 8, 17} sin embargo, se ha empleado como terapia paliativa cuando es inoperable.^{8, 17} Se reporta que puede inducir osteorradionecrosis, malignidad (carcinoma ameloblástico), o inducir un sarcoma posradiación,¹⁷ aunque faltan estudios que demuestren las bondades de este tratamiento.

La cauterización se utiliza empíricamente para erradicar el tumor que se infiltra en el hueso cancelar más allá del margen de la lesión. Actualmente se utiliza la solución de Carnoy como agente fijador, esta contiene una mezcla de alcohol absoluto, cloroformo y ácido acético, algunas veces se le adiciona cloruro férrico. Su penetración es de 1,5 mm después de 5 minutos y de 1,8 después de una hora, parece que disminuye la recurrencia, pero se requieren más estudios.¹⁷

La crioterapia tiene el mismo propósito de la cauterización pero se realiza con nitrógeno líquido, éste tiene una mayor profundidad de penetración, 15 mm.¹⁷ Algunos autores⁷ lo utilizan en combinación con el curetaje en lesiones menores de un centímetro, con una recurrencia del 34% cuando se utilizó la combinación crioterapia-curetaje y del 42% cuando se realizó solo el curetaje.

El pronóstico del tratamiento del ameloblastoma es generalmente alentador y favorable, aunque puede causar desfiguración, rara vez causa la muerte a menos que afecte estructuras vitales;² depende del tipo de tratamiento que se instaure y que sea apropiado para el caso que se vaya a tratar, del margen de seguridad que se pueda dar en el momento de la cirugía y de lo avanzado que se encuentre el proceso neoplásico. Luego de la enucleación se pueden requerir procedimientos de reconstrucción facial con injertos de cresta iliaca o injertos vascularizados de peroné. En algunos casos se insertan en el defecto placas de reconstrucción de titanio.

La recurrencia llega a ser del 55 al 90% en las lesiones multiloculares tratadas con enucleación o curetaje,^{5, 7, 8, 17, 28, 35} empero, en los uniloculares con el mismo tratamiento, la recidiva sólo es del 5 al 10%.^{5, 17, 25, 27} Los ameloblastomas multiloculares y de gran tamaño cuando son manejados en forma agresiva presentan menores índices de recidiva. Olaitan y col.⁴⁶ reportaron que el 80% de las recurrencias se presentan en los primeros cinco años, por lo que sugieren el seguimiento periódico estricto y a largo plazo. El objetivo de este artículo es presentar la experiencia lograda con el diagnóstico y tratamiento de diez casos de ameloblastomas.

MATERIALES Y MÉTODOS

Los datos presentados en este reporte de casos fueron obtenidos en el servicio de Cirugía Maxilofacial y Estomatología del Hospital Universitario San Vicente de Paúl de Medellín y la Facultad de Odontología de la Universidad de Antioquia y corresponden a las historias clínicas de diez pacientes diagnosticados durante los años 1997 a 2002, por presentar entre otras características aumento de volumen en la región facial, los cuales después del estudio clínico y patológico se diagnosticaron y trataron como ameloblastoma.

Para el reporte se consideraron las siguientes variables: edad, sexo, localización, tamaño y el aspecto radiográfico del tumor, así como también, el diagnóstico histopatológico, el tratamiento realizado y las complicaciones asociadas.

Los pacientes tenían un promedio de edad de 36,4 años, con un rango de doce a setenta y tres años, la distribución por sexo involucró cinco pacientes del sexo masculino y los cinco restantes del sexo femenino, para una relación hombre-mujer de 1:1.

Se hizo un análisis descriptivo de la población de estudio y de las variables definidas mediante la distribución de frecuencia y medidas de tendencia central.

RESULTADOS

En las mujeres el tumor se presentó a una edad más temprana, el 60% de los casos de ellas se dio entre los doce y los veinte años, en tanto en los hombres se presentó una década más tarde. El 60% de los pacientes se agrupó entre los veintiuno a treinta años, casualmente los pacientes de mayor edad fueron un hombre y una mujer de setenta y tres años. Dos de los casos habían sido intervenidos tres años atrás (en este mismo servicio), con diagnóstico de quiste odontogénico confirmado con estudio histopatológico, uno fue manejado con la técnica de marsupialización y el otro con enucleación. Durante el seguimiento periódico desarrollaron nuevas lesiones que luego de biopsia y estudio histopatológico se diagnosticaron como ameloblastomas. Dos pacientes más habían sido intervenidos en otras instituciones, luego de cinco y

siete años de seguimiento respectivamente por aparición de lesiones en la misma zona, se les diagnóstico clínica e histopatológicamente, el ameloblastoma.

Los signos y síntomas asociados a esta patología fueron clasificados en nueve grupos, se observó que algunos pacientes presentaron más de una alteración. Se encontró asimetría facial en los diez pacientes, alteraciones de la oclusión en siete, desplazamientos dentales en seis, dificultad en la masticación en cuatro, resorción radicular en cuatro, tres casos estuvieron relacionados con dientes retenidos, además, se hallaron otras alteraciones tales como: dolor, infección, fractura patológica y disminución de la agudeza visual (cuadro 1).

En cuanto a la localización, el 80% de los casos se detectaron en la mandíbula, comprometiendo principalmente la región del cuerpo y el ángulo, en uno de los pacientes el tumor se extendía desde el cóndilo hasta la sínfisis y más allá de la línea media. Los casos presentados en el maxilar superior se localizaron en la región posterior de este. (figuras 1, 2 y 3).

En lo referente al tamaño y el aspecto radiográfico (unilocular o multilocular) de los tumores, el 60% de ellos fueron multiloculares y el 40 uniloculares. Las dimensiones de los ameloblastomas fueron desde 5 x 3 x 3 cm el más pequeño hasta 17 x 7 x 5 cm el de mayor tamaño. El tiempo de evolución que tenían las lesiones no fue posible determinarlo en todos los casos (cuadro 2).

En todos los casos se tomó biopsia incisional para confirmar el diagnóstico clínico inicial. Una vez realizados los procedimientos quirúrgicos, se estudiaron todos los especímenes y se determinó la variante histopatológica de cada tumor, encontrando que el ameloblastoma tipo plexiforme se presentó en el 40% de los casos, el acantomatoso en un 40%, el folicular el 10 y mixto el 10 (folicular y plexiforme) (cuadro 3).

Cuadro 1
Signos y síntomas asociados

TIPO DE ALTERACIÓN	N.º DE PACIENTES	PORCENTAJE
Asimetría facial	10	100
Alteración oclusal	7	70
Desplazamiento dental	6	60
Resorción radicular	4	40
Dificultad en la masticación	4	40
Dientes retenidos	3	30
Dolor	1	10
Infección	1	10
Fractura patológica	1	10
Disminución agudeza visual	1	10

Cuadro 2
Tamaño, localización y aspecto radiográfico de los diez casos de ameloblastoma

CASO	TAMAÑO cm	LOCALIZACIÓN	ASPECTO RADIOGRÁFICO
1	7 x 3 x 4	Cuerpo y ángulo izq. mand.	Multilocular
2	5 x 3 x 2	Cuerpo y ángulo izq. mand.	Unilocular
3	4 x 3 x 3	Sínfisis y cuerpo der. mand.	Unilocular
4	7 x 7 x 7	Sínfisis y cuerpo bilateral mand.	Multilocular
5	10 x 5 x 5	Maxilar superior der.	Multilocular
6	5 x 3 x 3	Cuerpo y ángulo der. mand.	Unilocular
7	17 x 7 x 5	Cóndilo, coronoideas, rama, ángulo, cuerpo, sínfisis del lado der. mand.	Multilocular
8	8 x 5 x 5	Cuerpo y sínfisis izq. mand.	Unilocular
9	8 x 6 x 4,5	Maxilar superior der.	Multilocular
10	10 x 3,5 x 3	Cuerpo y sínfisis der. Mand.	Multilocular

izq.: izquierdo, der.: Derecho, man.: mandíbula

Cuadro 3
Clasificación histopatológica

TIPO HISTOPATOLÓGICO	N.º DE PACIENTES	PORCENTAJE
Plexiforme	4	40
Acantomatoso	4	40
Folicular	1	10
Mixto (folicular-plexiforme)	1	10

Los tratamientos realizados consistieron en resección en bloque en el 80% de los casos, resección marginal en un caso (10%) y enucleación y curetaje en el otro paciente (10%). Se efectuó abordaje intraoral en el 80% de los casos, las complicaciones observadas fueron: exposición intraoral de la placa de reconstrucción en dos pacientes,

en estos casos se realizó liberación de colgajos de tejidos adyacentes para cubrir nuevamente la placa; en dos casos se detectó paresia del nervio facial el cual se recuperó completamente a los cuatro y seis meses respectivamente. El seguimiento clínico y radiográfico (entre uno y cinco años) no evidenció recidiva en ninguno de ellos. Algunos pacientes fueron reconstruidos en un segundo tiempo quirúrgico, mínimo seis meses después, mediante injertos de cresta iliaca o costilla, en tanto, a los pacientes que se les hizo maxilectomía superior se les confeccionó somatoprótesis obteniéndose una mejoría notoria en la fonación, la masticación y la apariencia estética (figuras 4, 5, 6,7).

DISCUSIÓN

El ameloblastoma, como la mayoría de los tumores odontogénicos, por lo general producen asimetría facial, lo cual lleva al paciente a consultar al odontólogo, quien generalmente lo remite al especialista. Al examen se encuentra un aumento de volumen asintomático, la mayoría de las veces se presenta una masa pétreo, que produce expansión de las corticales óseas volviéndolas tan delgadas que a la palpación se encuentran áreas con crepitación, recubiertas generalmente por mucosa y piel de aspecto normal.² Esta neoplasia puede causar trastornos como: maloclusión por migración o inclinación dental, movilidad dental anormal, resorción radicular y parestesia en raras ocasiones.⁶ Por su crecimiento puede ocasionar obstrucción de la vía aérea, compromiso ocular y llegar a invadir la fosa craneal, cuando se presenta ruptura de la mucosa bucal, por lo general se infecta y presenta sintomatología que hace consultar al paciente donde el especialista,^{2, 3, 6, 47} algunos autores reportaron que puede dar metástasis en el pulmón.^{33, 48}

Reichart y col.⁴⁹ en una revisión de 3.677 casos, presentan datos epidemiológicos muy similares a los aquí encontrados, en cuanto a signos y síntomas, localización, distribución por sexo, imagen radiográfica. Los diferentes estudios muestran al ameloblastoma uniuquístico con una mayor proporción respecto al multiuquístico,^{2, 3, 5, 10, 11, 17, 28, 40, 41} no obstante, en este reporte se presentó en igual pro-

porción en ambos tipos, esto quizá es debido a la muestra tan pequeña aquí presentada.

Guyen y col.⁵⁰ realizaron un estudio retrospectivo sobre la prevalencia de quistes y tumores alrededor del tercer molar y encontraron que sólo el 0,41% correspondían a ameloblastoma, en cambio en este artículo se observaron tres casos relacionados con dientes retenidos, es decir un 30% de los casos, lo que representa comparativamente en las muestras un porcentaje bastante alto.

Kim y Jang¹¹ reportaron la asimetría facial en el 38% de los casos como el signo más común encontrado en la serie de pacientes por ellos estudiada, mientras que en todos los casos aquí reportados estaba presente, debido al tamaño de las lesiones.

El tratamiento del ameloblastoma es controversial, se han propuesto desde procedimientos muy conservadores hasta resecciones radicales con el fin de evitar la recidiva, sin embargo, para definir el tratamiento los autores tienen en consideración la edad, el tamaño de la lesión, la rata de crecimiento, el compromiso del tejido blando y su aspecto radiográfico. En los tumores uniloculares la enucleación más curetaje es el tratamiento de elección, en tanto en los multiloculares la resección en bloque es la indicada.^{2, 4-6, 8-10, 11, 17, 28, 29, 36-38, 42, 51} Isaacsson y col.⁴³ al igual que Feinberg y col.¹⁴ recomiendan tratamientos menos agresivos en niños. Otros autores¹⁴ se inclinan por la utilización de los mismos protocolos empleados en adultos al observar las altas tasas de recurrencia de esta condición. Gold,⁵² al igual que otros autores, han sugerido que el ameloblastoma debe ser considerado como un tumor maligno de bajo grado. Cuando se realiza solo curetaje en lesiones multiloculares, la recidiva reportada comprende del 55 al 90%. Se debe realizar un protocolo de seguimiento porque las recurrencias se presentan en un 50% de los casos en los primeros cinco años después del procedimiento.^{49, 51}

En la experiencia aquí presentada de diez casos, con un seguimiento de uno a cinco años no hay recurrencias, lo cual confirma que la selección de los procedimientos es de vital importancia para evitarla, además debe realizarse control periódico de los pacientes tanto clínico como radiográfico.

CONCLUSIONES

- Los patrones clínico-patológicos de los ameloblastomas aquí reportados son similares a otras series publicadas; es así como, se encontró más en mujeres entre la segunda y tercera década. La imagen radiográfica puede ser uni o multilocular, llegando a alcanzar tamaños considerables. Puede o no estar relacionado con dientes retenidos, en este reporte se observó que el 30% de los casos estaban relacionados con dientes retenidos.
- Como tratamiento se recomienda realizar enucleación y curetaje en los tumores uniloculares, adoptar conductas más agresivas con los multiloculares y en ambos casos realizar controles clínicos y radiográficos periódicos.
- Las complicaciones presentadas se consideraron de menor complejidad, estas fueron exposición de la placa de reconstrucción por dehiscencia de los colgajos en el posoperatorio inmediato y compromiso transitorio del nervio facial atribuido al edema facial luego del procedimiento quirúrgico.

CORRESPONDENCIA

Francisco Levi Duque Serna
Facultad de Odontología
Universidad de Antioquia
Calle 64 N.º 52-59
Medellín, Antioquia, Colombia
Teléfono (574) 510 67 00
Fax (574) 263 12 30
Correo electrónico: mads@epm.net.co

REFERENCIAS BIBLIOGRÁFICAS

1. Kaban LB. Cirugía bucal y maxilofacial en niños. México: Interamericana; 1992.
2. Shafer GS, Hine MK, Levy BM. Tratado de patología bucal. 3.ª ed. México: Interamericana; 1977.
3. Baden E. Terminology of the ameloblastoma: history and current usage. *J. Oral Surg* 1965; 23:40-45.
4. Lucas RB. Pathology of tumours of the oral tissues. 2.ª ed. London: Churchill Livingstone 1972

5. Williams T: Management of Ameloblastoma. A Changing Perspective. *J Oral Maxillofac Surg* 1993; 51: 1084-1092.
6. Wood NK, Goaz PW. Differential diagnosis of oral and maxillofacial lesions. St. Louis: Mosby; 1997.
7. Sampson D, Pogrel A. Management of mandibular ameloblastoma: The clinical basis for a treatment algorithm. *J Oral Maxillofac Surg* 1998; 57:1074-1077.
8. Regezi JA, Sciubba JJ. Patología bucal. Correlaciones clinicopatológicas. 3.ª ed. Philadelphia. McGraw-Hill 1999.
9. Small IA, Waldron CA. Ameloblastoma of the jaws. *Oral surg* 1955; 8: 281-289.
10. Philipsen HP, Reichart PA, Nikai H, Takata T, Kudo Y. Unicystic Ameloblastoma. A review of 193 cases from the literature. *Oral Oncol* 1998; 34:5 317-325.
11. Kim SG, Jang HS, Ju K. Ameloblastoma: A clinical, radiografical, and histologic analysis of 71 cases. *Oral Surg Oral Med Oral Pathol* 2001; 91:649-53.
12. Rockoff, Howard MA. Statystical analysis of ameloblastoma. *J Oral surg Oral Biolo Oral path.* 1963;16:1100-1101.
13. Takahashi K, Miyauchi K, Sato K. Treatment of ameloblastoma in children. *Br J Oral Maxillofac Surg* 1998; 36: 453-456.
14. Chidzonga MM. Ameloblastoma in children *Oral Surg Oral Med Oral Pathol* 1996; 81:168-170.
15. Gardener DG. Apathologist's approach to the treatment of ameloblastoma. *J Oral Maxillofac Surg* 1984; 42:161-165.
16. Wettan H, Patella P, Freedman P. Peripheral Ameloblastoma: Review of the literature and report of recurrence as Severe Dysplasia. *J Oral Maxillofac Surg* 2001; 59: 811-815.
17. Gardner DG. Controversies en the nomenclature, diagnosis, and treatment of ameloblastoma, en: Worthington P, Evans JR (Eds). *Controversies in Oral & Maxillofacial Surgery*. Philadelphia: Saunders; 1994.
18. Zhu EX, Okada N, Takagi M. Peripheral ameloblastoma: Case report and review of literature. *J Oral Maxillofac Surg* 1995; 53:590-5941.
19. El-Mofty SK, Gerard NO, Farish SE. Peripheral ameloblastoma: A clinical and histologic study of 11 cases. *J Oral Maxillofac Surg* 1991; 49:49-52.
20. Yamamoto T, Ueta E, Yoneda K, Osaki T. Peripheral ameloblastoma: case report with immunohistochemical investigation. *J Oral Maxillofac Surg* 1990; 48:197-201.
21. Mintz S, Anavi Y, Sabes WR. Peripheral ameloblastoma of the gingiva. A case report. *J Periodontol* 1990; 61:649-654.
22. Baden E, Doyle JL, Petriella V: Malignant transformation of Peripheral ameloblastoma. *Oral Surg Oral Med Oral Pathol* 1993;75: 214-217.
23. Lin SC, Lieu CM, Hahn IJ. Peripheral ameloblastoma with metastasis. *Int J Oral Maxillofac Surg.* 1987; 16:202-206.

24. Struthers PJ, Shear M. Aneurysmal bone city of the jaws. I. Clinicopathologic feactures. *Int J Oral Surg* 1984; 13:85-91
25. Cohen MA, Hertzanu Y, Mendelsohn D. Computed tomography in the diagnosis and treatment of mandibular ameloblastoma: Report of cases. *J Oral Maxillofac Surg* 1985; 43: 796-801.
26. Shibuya H, Hanafusa K, Shagdarsuren M, Okada N, Suzukis S. The use of CT and scintigraphy in diagnosing a cystic ameliblastoma of thejaw. *Clin Nucl Med* 1994;19:15-18.
27. Robison L, Martínez RL. Unicystic ameloblastoma. A prognostically distinct entity. *Cancer* 1977; 40: 2278-2280.
28. Waldron CA. Ameloblastoma in perspective. *J Oral Surg* 1966; 24: 331- 333.
29. Pindborg JJ. Pathology of the dental hard tissues Philadelphia: Saunders. 1970.
30. Okada H, Davies J, Yamamoto H. Malignant Ameloblastoma: A Case Review. *J Oral Maxillofac Surg* 1999; 57: 725-730.
31. Houston G, Davenport W, Keaton W, Harris S. Malignant (Metastatic) ameloblastoma: Report of a case. *J. Oral Maxillofac Surg* 1993; 51:1152-1155.
32. Eisenberg E. Discussion malignant (Metastatic) ameloblastoma: Report of a case. *J. Oral Maxillofac Surg* 1993; 51:1156-1157.
33. Schweitzer FC, Barnfield WF. Ameloblastoma of the mandible with metastasis to the lungs: report of a case *J Oral Surg* 1943; 1:287-292
34. Muller H, Slootweg PJ, The growth characteristics of multilocular ameloblastomas. A histological investigation with some inferences with regard to operative procedures. *J Maxillofac Surg* 1985;13: 224-230
35. Ferreti C, Polakow R, Coleman H. Recurrent ameloblastoma: Report of 2 cases. *J Oral Maxillofac Surg* 2000; 58: 800-804.
36. Wu Tingchun, Chen Zhe, Tian Fengchen, Tian Quanzhang and You Citing. Ameloblastoma of the mandible treated by resection, preservation of the inferior alveolar nerve and bone grafting. *J. Oral Maxillofac Surg* 1984; 42:93-96.
37. Crawley WA, Levin LS. Treatment of the ameloblastoma: A controversy. *Cancer* 1978; 42:357-363.
38. Jackson IT, Callan PP, Forte RA. An anatomical classification of maxillary ameloblastoma as an aid to surgical treatment. *J. Cranio-Maxillofac Surg.* 1996; 24:230-236.
39. Sciubba JJ, Fantasia JE, Kahn LB. Tumors and Cysts of the jaws. Washington: Armed Forces Institute of Pathology. 2001.
40. Williams TP. Aggressive odontogenic cysts and tumors. *Oral Maxillofac Surg Clin North America* 1997; 9:329-338.
41. Al-khateeb T, Ahahneh KT. Ameloblastoma in young Jordanians: A review of the clinicopathologic features and treatment of 10 cases. *J. Oral Maxillofac Surg* 2003; 61:13-18.
42. Feinberg SE, Steinberg B. Surgical management of ameloblastoma, current status of the literature. *Oral Surg Oral Med Oral Pathol* 1996; 81:383-388.
43. Isaacsson G, Andersson L, Forssulund H, Bodin I, Thomsson M. Diagnosis and treatment of unicystic ameloblastoma. *Int J Oral Maxillofac Surg.* 1986;15: 759-764.
44. Bredenkamp JK, Zimmerman MC, Mickel RA. Maxillary ameloblastoma: A potentially lethal neoplasm. *Arch Otolaryngol Head Neck Surg.* 1989; 115:99-105.
45. Jackson IT, Callan PP, Forte RA. Anatomocal classification of maxillary ameloblastoma as aid to surgical treatment. *J Craniomaxillofac Surg.* 1996; 21: 210-215.
46. Olaitan AA, Arole EO, Adekeye Recurrent ameloblastoma of the jaws. *Int J Oral Maxillofac Surg.* 1998; 27: 456-460.
47. Martínez B. Tumores odontogénicos. Módulo de estudio Universidad de Chile. Fac Odontología Universidad de Chile. 1979.
48. Dorner L, Sear AJ, Smith GT. A Case of ameloblastic carcinoma with pulmonary metastases. *Br J Oral Maxillofac Surg* 1988; 26: 503-505.
49. Reichart PA, Philipsen HP, Soner S. Ameloblastoma: Biological profile de 3677 cases. *Oral Onco Eur Cancer.* 1995;31:86-96
50. Guven O, Keskin U, Akal K. The incidence of cysts and tumors around impacted third molars. *Int J Oral Maxillofac Surg.* 200;29:131-135
51. Muller, H. and Slootwez PJ. The ameloblastoma, controversial approach to therapy. *J. Max-Fac Surg.* 1985;13:79-84
52. Gold L. Biologic behavior of ameloblastoma. *Clin Oral Maxillofac Surg.* 1991; 3:21-25.

Figura 1
Paciente de cuarenta años, sexo masculino, con lesión radiolúcida, unilocular, en región de cuerpo, ángulo y rama mandibular derecha. Presenta fractura patológica y resorción radicular en el 47

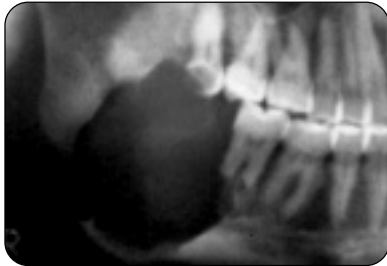


Figura 2
Paciente de setenta y tres años, sexo masculino, con diagnóstico de ameloblastoma de más de diez años de evolución. Lesión radiolúcida, multilocular que compromete toda la mandíbula del lado derecho

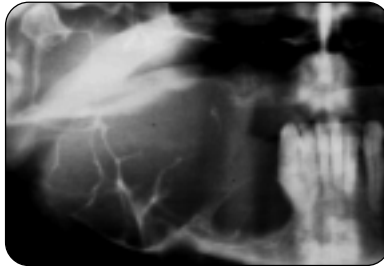


Figura 3
Control posquirúrgico después de realizarse hemimandibulectomía y colocación de placa de reconstrucción de titanio con cóndilo. El paciente se dejó con fijación intermaxilar por seis semanas

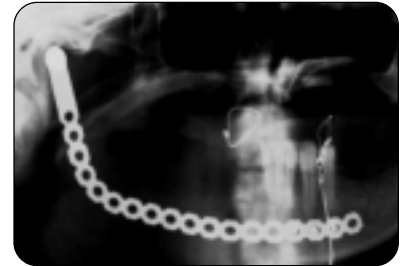

Figura 4
Paciente de veintiocho años, sexo masculino, remitido por presentar asimetría facial y masa intra oral después de realizarle exodoncia de 17

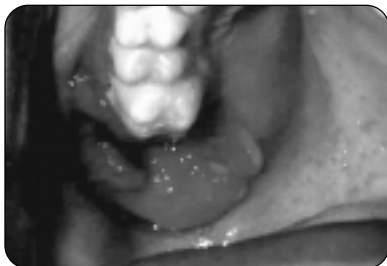

Figura 5
La lesión se extendía hasta el piso de órbita, sin comprometerlo y la fosa nasal (como lo muestra el detalle de la tac)

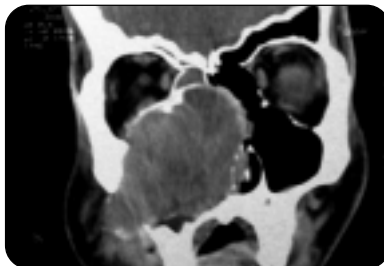


Figura 6
Aspecto posquirúrgico donde se ve la magnitud del defecto, después de realizarle resección en bloque del hemimaxilar derecho

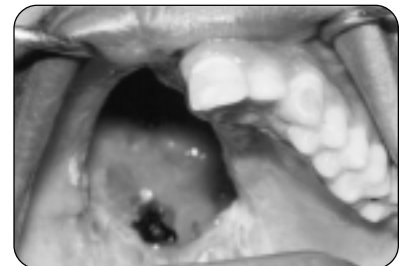


Figura 7
Radiografía panorámica donde se observa reconstrucción mandibular con injerto costal, fijado con osteosíntesis, un año después de la reconstrucción; en un paciente de veinte años con diagnóstico de ameloblastoma plexiforme y se le había realizado resección en bloque

