

ATLAS DE PERIODONCIA

DR. FABIO BECERRA SANTOS*

FIBRAS DEL LIGAMENTO PERIODONTAL, CEMENTO.

En las siguientes ocho microfotografías presentaré la estructura celular y fibrilar del ligamento periodontal en sus diferentes partes y el aspecto microscópico con luz polarizada del cemento acelular y celular.

FOTOGRAFIA No. 1

Porción coronal del ligamento

En esta microfotografía del ligamento periodontal, diente y hueso alveolar de un mono en su porción coronal, teñidos con hematoxilina y eosina y aumentados 40 veces su tamaño original, podemos observar las siguientes estructuras: En el lado izquierdo la dentina recubierta por un tejido más densamente basófilo, el cemento acelular. El cemento está dispuesto en capas paralelas o capas de aposición separadas por líneas basófilas bien definidas, estas capas son producidas por los cementoblastos, cuyos núcleos observamos en la interfase cemento-

ligamento periodontal formando una fila muy nítida. La parte central de la fotografía está ocupada por las fibras del ligamento periodontal, dispuestas en forma horizontal o ligeramente oblicuas, entre ellas se encuentran los núcleos alargados y basófilos de los fibroblastos y algunos espacios vacíos circulares que corresponden a los vasos sanguíneos. En el lado derecho se ve el hueso alveolar formado por hueso compacto y se observan líneas basófilas bien definidas que corresponden a líneas de aposición o incrementales. En el extremo superior se ve la penetración del hueso alveolar por los vasos del periodonto por canales que comunican el ligamento con los espacios óseos medulares.

FOTOGRAFIA No. 2

Tinción hematoxilina y eosina, 40 aumentos.

Porción media del ligamento periodontal en donde se observan los haces de fibras colágenas del ligamento corriendo oblicuamente desde el cemento hasta el hueso. En esta fotografía el hueso compacto alveolar, o lámina dura, está revestido por una capa de células que lo remodelan, los osteoblastos, cuyos núcleos se ven bordeando el tejido. Note que hay líneas óseas incrementales basófilas. En el interior del

* Profesor Titular, Pre y Posgrado,
Facultad de Odontología - Universidad de Antioquia.

tejido óseo hay espacios claros pequeños (lagunas, osteoplastos) que contienen núcleos basófilos de los osteocitos.

La flecha junto al cemento acelular señala un conglomerado de núcleos basófilos que corresponden a los restos epiteliales de Malassez, remanentes de la vaina epitelial radicular de Hertwig, que contribuye a la formación de la raíz y los tejidos periodontales. Se especula que los restos epiteliales de Malassez al ser estimulados por la inflamación en la enfermedad periodontal, pueden proliferar contribuyendo a la pérdida de inserción más acelerada, por la rápida formación de bolsas.

FOTOGRAFIA No. 3

Tinción hematoxilina y eosina, 40 aumentos.

Porción apical del ligamento periodontal en donde se observan las siguientes estructuras: En el lado izquierdo el cemento es más amplio y presenta en su interior unos espacios claros que corresponden a las lagunas o cementoplastos, en donde se alojan los cementocitos. Los cementocitos son células que formaron cemento a una rata muy acelerada de tal forma que quedaron rodeados de matriz, que luego se calcificó. Entre célula y célula hay canales que las comunican y que llegan al ligamento para obtener su nutrición, permitiendo que mantengan vivo el tejido en el cual están alojadas.

Las fibras del ligamento periodontal corren oblicuamente del cemento al hueso alveolar y se denominan fibras apicales. En medio de las fibras colágenas hay vasos sanguíneos que nutren el ligamento. El espacio claro redondeado y más grande, rodeado por una pared celular muy delgada es una vénula, mientras que los dos espacios más pequeños de la izquierda rodeados por capas más gruesas, son arteriolas.

FOTOGRAFIA No. 4

Tinción hematoxilina y eosina, 10 aumentos.

En esta fotografía se ve la porción apical de la raíz (centro) y del alvéolo (periferia). Se observan bien definidas la dentina radicular rodeada por el cemento apical (celular). El hueso alveolar muestra dos

porciones: la lámina dura o hueso alveolar propiamente dicho, bordeando el ligamento periodontal y el hueso medular o esponjoso con sus espacios medulares.

En la porción inferior izquierda hay un canal de comunicación entre el ligamento periodontal y un espacio medular. La flecha señala la lámina dura con una superficie irregular y socavada, producto de la resorción ósea, que se presenta cuando hay presión sobre el diente y ésta se transmite por el ligamento al hueso alveolar, estimulando la aparición de osteoclastos. (Células de reabsorción ósea). El asterisco, señala la porción del alvéolo que ha tenido aposición ósea, caracterizada por las líneas incrementales y que por lo tanto está sometida a tensión. La capacidad plástica del hueso de reabsorberse y neoformarse permite los movimientos ortodónticos, utilizando fuerzas biológicamente aplicadas.

FOTOGRAFIA No. 5

Tinción Hematoxilina y eosina, 10 aumentos.

Porción del ligamento periodontal en la zona de la bifurcación de un molar inferior de un mono. Observe el hueso interradicular constituido por una lámina dura de hueso compacto en la periferia y hueso esponjoso en la porción central. Las fibras del ligamento periodontal en esta zona se disponen en forma de abanico y constituyen el grupo de fibras interradiculares. Las líneas basófilas muy bien definidas son pliegues del corte y se denominan artefactos.

FOTOGRAFIA No. 6

Microfotografía con microscopio electrónico de barrido (scanning 3.500 aumentos).

Microfotografía con microscopio electrónico de superficie de la porción central del ligamento periodontal, que muestra el aspecto tridimensional de las fibras colágenas principales de este ligamento. Estas fibras están constituidas por varias fibrillas que se entrelazan para formar una cuerda retorcida, tal y como se presentan en la fotografía. Las fibras principales corren del hueso al cemento y se insertan en estos tejidos duros formando las fibras de Sharpey

que habíamos presentado en el número anterior de esta publicación.

También es importante observar pequeñas fibrillas que se disponen verticalmente entre las fibras principales interconectándolas y que se llaman las fibras secundarias. Algunos tratadistas creen que estas fibras secundarias son las tan mentadas fibras de oxitalan, de naturaleza elástica, pero esto no ha podido ser demostrado.

FOTOGRAFIA No. 7

Corte por desgaste del diente, observado al microscopio de luz polarizada, 40 aumentos.

En este corte por desgaste de un diente podemos observar su porción cervical. Señalada con una flecha gruesa vemos la dentina constituida por una gran masa de tubulillos en forma de "S". La dentina en su parte superior se une con el esmalte (asterisco) en la unión dentino-amélica y en la parte inferior se une con el cemento acelular en la unión dentino-cementaria, la flecha delgada señala el cuello anatómico del diente y la unión cemento-amélica.

El cemento cervical es acelular y muy delgado (de 20 a 50 μM) de espesor, se puede engrosar por aposición de tejido formado por los cementoblastos que lo cubren, pero no alcanzan más de 100 μM .

FOTOGRAFIA No. 8

Corte por desgaste del diente, observado al microscopio de luz polarizada, 40 aumentos.

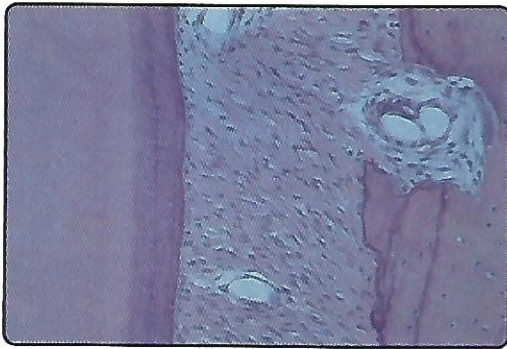La porción apical del diente se presenta en esta fotografía y nos muestra la dentina irregular (asterisco), la unión cemento-dentina (flecha grande) y el cemento celular amplio del lado derecho.

El cemento celular muestra una serie de puntos oscuros (flecha delgada) que corresponden a las lagunas o cementoplastos en donde están alojados los cementocitos. Entre las lagunas existe una intrincada red de canaliculos que las comunican entre sí y que les permiten obtener las sustancias nutritivas del ligamento periodontal, para mantener vivas las células que alojan. La unión cemento-dentinaria presenta una serie de puntos diminutos oscuros los cuales constituyen la capa granular radicular de Tomes y se forma por el corte transversal de las ramificaciones terminales de los tubulillos dentarios. Se dice que esta zona es muy sensible debido a la gran cantidad de terminaciones de los odontoblastos que allí se presentan.

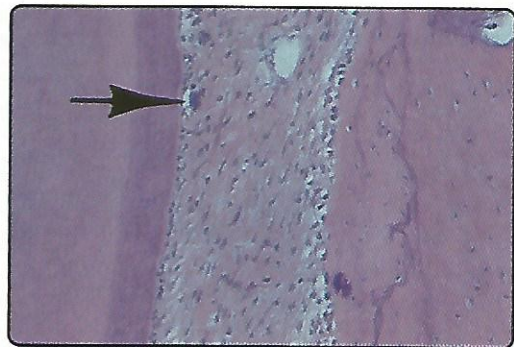
BIBLIOGRAFIA

1. Ten Cate, A. R., "Histología Oral, Desarrollo, Estructura y Función", 2da. ed., Ed. Panamericana, Buenos Aires, 1986.
2. Lindhe, Jan, "Textbook of Clinical Periodontology", 2da. edition, Munksgaard, Copenhagen, 1989.
3. Genco, R. J., H. M. Goldman and D. W. Cohen, "Contemporary Periodontics", The C. V. Mosby Co, St. Louis, 1990.
4. Schluger, S. R. Youdelis, R. C. Rage and R. H. Johnson, "Periodontal Diseases", 2da. edition, Lea and Febiger, Philadelphia, 1990.

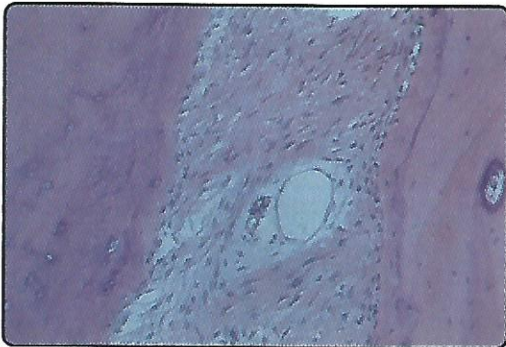
FOTOGRAFIA No. 1



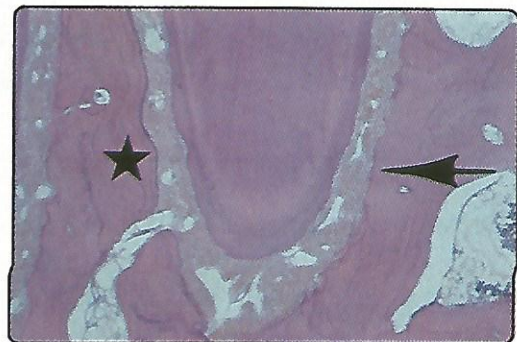
FOTOGRAFIA No. 2



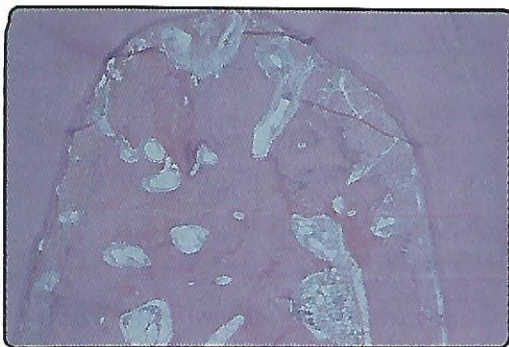
FOTOGRAFIA No. 3




FOTOGRAFIA No. 4



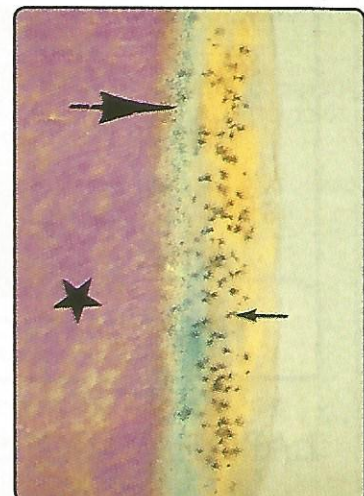
FOTOGRAFIA No. 5



FOTOGRAFIA No. 7



FOTOGRAFIA No. 8



FOTOGRAFIA No. 6

