

---

# Anquilosis Dentaria

## REVISION BIBLIOGRAFICA

OSCAR A. ZAPATA N.\*, MONICA P. GIRALDO F.\*

---

Zapata N., Oscar A. y Mónica P., Giraldo F., "Anquilosis Dentaria". *Revisión bibliográfica, Rev. Fac. Odont. Univ. Ant. 6 (2): 57-60, 1995.*

Zapata N., Oscar A. and Mónica P. Giraldo F. "Dental Ankylosis", *Rev. Fac. Odont. Univ. Ant. 6 (2): 57-60, 1995.*

---

## RESUMEN

*El objetivo de esta revisión bibliográfica, es hacer una reseña sobre la anquilosis indicando las diferentes teorías existentes hasta ahora sobre su etiología, elementos tanto clínicos como radiográficos para su diagnóstico, los efectos sobre el desarrollo de la oclusión y pautas de tratamiento.*

## SUMMARY

*A brief description is done, because it's the purpose of this bibliographic review about ankylosis. This exposes too differents theories to this day, about etiology, and gives some clinic and radiografic elements to get a good diagnostic and to see the effects on the oclussion development.*

**Palabras Claves:** Anquilosis, Reabsorción, Osteogenesis, Membrana Periodontal, Hueso Alveolar

**Key Words:** Ankylosis, Reabsortion, Osteogenesis, Alveolar bone

---

## INTRODUCCION

Aunque la anquilosis es un hallazgo clínico relativamente frecuente, su etiología es desconocida. Tampoco es clara la conducta que debe asumir el odontólogo ante el hallazgo.

Teniendo en cuenta que el mejor tratamiento para la anquilosis no siempre es la exodoncia, se hace necesario un mayor conocimiento de la entidad y sus efectos sobre el desarrollo de la oclusión.

El advenimiento de la adhesión de materiales al esmalte y la posibilidad de agregado de materiales, plantean soluciones al problema que hace un tiempo eran impensables.

Sin embargo cualquier tratamiento para la anquilosis debe partir de la evaluación individual del caso y del mayor conocimiento posible sobre la entidad.

Debido a la poca claridad que hay sobre el tema, el objetivo de la revisión es presentar en forma breve algunos apuntes que ayuden a su mejor comprensión.

## ANQUILOSIS: Revisión Bibliográfica

La anquilosis se define como la fusión de hueso alveolar con dentina o cemento, con obliteración de la membrana periodontal (1), debido a lo cual los dientes anquilosados son incapaces de moverse a oclusión (3).

Biederman define la anquilosis como una interrupción en el ritmo de la erupción (11).

MacDonald (1), afirma que la anquilosis puede iniciarse en cualquier momento después de los cuatro

---

\* Profesores, Facultad de Odontología, Universidad de Antioquia.  
Especialistas Odontología Integral del Niño



años, esto se relaciona con el inicio del proceso de reabsorción radicular.

Bearley y Mckibben (14), sostienen que la anquilosis se relaciona con las fases de menor construcción del ligamento periodontal antes y durante la fase reabsortiva de la dentición decidua, hay discusión sobre los efectos que tiene la anquilosis en el desarrollo de la oclusión normal del individuo en general, y en particular sobre el hueso alveolar, el desarrollo del sucedáneo y el manejo del problema, por lo tanto está abierta la discusión del tema.

La reabsorción de dientes deciduos es un proceso intermitente con fases de descanso y formación de hueso. Es, aparentemente, en esta fase de la osteogénesis donde se presenta la anquilosis (1).

Un aspecto importante para tener en cuenta en el problema de la anquilosis es la presencia o no del sucedáneo, pues esto tiene efectos al momento de elegir el tratamiento adecuado.

Messner y Cline sostienen que la anquilosis produce retención prolongada de deciduos, y, por lo tanto, rotación de premolares y disminución en la altura del hueso alveolar (1). Esta afirmación está de acuerdo en los estudios de Kurol y Koch (10) y Kurol y Thilander (2), quienes encontraron que la erupción puede retrasarse hasta más o menos 6 meses en relación con los dientes normales.

## ETIOLOGIA:

Al hablar de etiología BIEDERMAN (11-13), señala dos aspectos importantes:

1. Selectividad del sitio (área de molares deciduos): La anquilosis se presenta más en molares deciduos, afecta más a los segundos molares que a los primeros, más en la mandíbula que en el maxilar.
2. Selectividad fisiológica en el tiempo (período de vida de los molares deciduos).

Aunque la causa de la anquilosis es desconocida (3), se han propuesto diferentes teorías sobre la etiología de la anquilosis, algunas son:

1. Teoría Genética: apoyada por el estudio de VIA (4), quien reportó en su estudio el 1.3% de dientes anquilosados en grupos sin parentesco, contra el 44% en grupos de familias.
2. Teoría Traumática (1): sostiene que los molares deciduos se anquilosan porque están sometidos a grandes fuerzas masticatorias, pero Rubins y Biederman no pudieron hacer anquilosar dientes en perros jóvenes, además la anquilosis no se presenta casi nunca en dientes permanentes, los cuales son sometidos a grandes fuerzas masticatorias. Otro planteamiento en contra es que de ser así se deberían anquilosar algunos dientes y tam-

bién sus antagonistas, especialmente en personas con isodaquia, lo cual no ocurre.

3. Teoría de disturbios en el metabolismo local: Biederman, sostiene que antes de desaparecer la membrana periodontal de los deciduos, hay reabsorción radicular, entonces a raíz de los disturbios en el metabolismo local, el cemento y el hueso se ponen en contacto posibilitando la anquilosis (1). Hay un disturbio entre la fase reabsortiva radicular y la fase reparativa que ocurre durante la erupción dentaria (3).

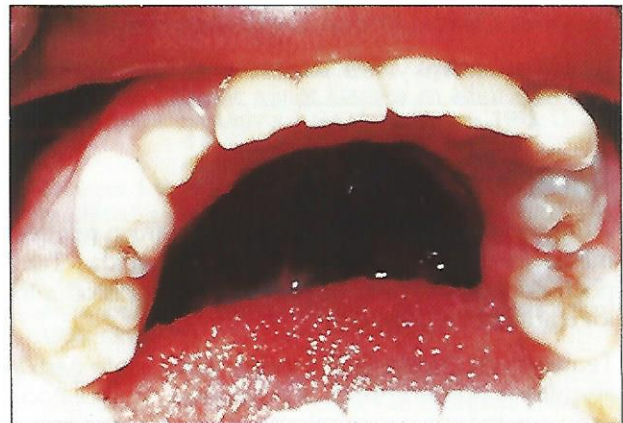Otras causas que se sugieren son:

Deficiencia en la fuerza eruptiva, infecciones, deficiencia en el desarrollo vertical del hueso alveolar. Otra teoría sugiere que la anquilosis se debe a deficiencia en el desarrollo de conductos accesorios, los cuales no se han podido demostrar en dientes anquilosados. También se ha discutido el papel del órgano del esmalte, pues se ha establecido una asociación entre anquilosis y defectos en el esmalte.

## HALLAZGOS CLINICOS Y RADIOGRAFICOS:

Clínicamente los dientes anquilosados se pueden diagnosticar por:

1. Diente en infraoclusión (1). (figura 1).




2. Percusión: en la anquilosis se presenta un sonido agudo y claro, frente al sonido sordo del diente normal: También hay que tener en cuenta la transmisión de vibraciones al aplicar golpecitos al hueso alveolar. (2).
3. Inclinação de molares vecinos sobre el diente en infraoclusión, especialmente el diente distal, lo que produce pérdida de espacio proporcional al grado de inclinación.
4. Clínicamente se observa un engrosamiento de la cresta ósea en los dientes sumergidos. (3).
5. La fractura radicular es frecuente al hacer la exodoncia del diente anquilosado.



## RADIOGRAFICAMENTE (2).

- Se observa que en el diente con infraoclusión, el contorno marginal del hueso alveolar sigue la línea cemento-amélica del diente sumergido.
- Diferencia en la altura de las crestas marginales. (figura 2).



- Ausencia del margen de la membrana periodontal.

THILANDER Y KUROL 1984: Hicieron un estudio en dientes anquilosados sin sucedáneo y pudieron establecer:

1. Que ninguno de los dientes anquilosados sin sucedáneo se exfoliaron, como sí ocurrió en los dientes con sucedáneo.
2. Los dientes anquilosados sin sucedáneo tienen una tasa de reabsorción radicular más lenta que los que sí tienen sucedáneo, y esta tasa de reabsorción disminuye a medida que aumenta la edad, va de 1.2 mm al año a 0.1 mm.
3. Los dientes con anquilosis y aplasia del permanente, presentan mayor infraoclusión que los que muestran sucedáneo. Otro aspecto para tener en cuenta es la edad a la que se inicia el proceso de anquilosis, pues mientras más corta la edad, mayor inmersión se presentará (2).

## HALLAZGOS HISTOLOGICOS:

Hernderson (1) (1979), en un estudio en 36 dientes encontró:

1. Extensos depósitos óseos en el área de la bifurcación, actividad osteoclástica, simultáneamente con deposición de tejido osteoide, y un aumento en la vascularidad local. El tejido osteoide se invaginaba en la dentina aproximándose al estrato odontoblástico con presencia de pulpolitos.
2. Había mayor deposición de tejido osteoide, en la bifurcación que en otras áreas.
3. La fusión cemento-hueso, dentina-hueso no fue completa sino que se presentó por áreas.
4. El tejido pulpar remanente era normal.

Kurol y Magnuson (3) en 1984 en 62 dientes con infraoclusión afirmaron:

- "Se ha observado que la anquilosis presenta un curso intermitente, que se relaciona con el proceso de remodelación y reabsorción".

Este estudio parece indicar que la causa de la anquilosis se debe a una alteración entre los dientes y los tejidos que lo rodean, lo que lo acerca más a la teoría de un disturbio en el desarrollo. Teniendo esto en cuenta se podría pensar en reportes de los dientes en infraoclusión como un rasgo hereditario.

Este estudio no encontró diferencia en el crecimiento del hueso alveolar, lo que indica que la anquilosis es un disturbio local, con causa en el periodonto o estructura dental y no en el hueso alveolar.

- Los grupos control en las zonas de reabsorción presentaron una imagen semejante a nubes que se asocia a separación post-reabsorción efectuada con un tejido semejante a cemento. Este tipo de reparación no se observa en los dientes en infraoclusión. Esta reconstrucción a partir del cemento garantiza la movilidad normal del diente que se está reabsorbiendo.

La reabsorción radicular cerca a la unión cemento amélica sólo se observó en dientes en infraoclusión. Hay que tener en cuenta que este tipo de reabsorción se observa también en dientes traumatizados y es favorecida por la presencia de cemento acelular.

## Otros Hallazgos Histológicos (2 - 8):

Histológicamente la anquilosis se detecta como la reparación de una raíz previamente reabsorbida por un tejido duro semejante al hueso. Presentándose principalmente en la porción interna de las raíces.

En los niños más pequeños el área de anquilosis se situaba en el 1/3 apical, sin afectar el ápice. En los niños mayores se observaba principalmente en el piso de la cámara pulpar, el cual aparecía reemplazado por un tejido osteoide, aun en contacto con la pulpa. No se observaron canales accesorios en relación con las zonas anquilosadas. También se observaron reabsorciones a nivel cervical. La infraoclusión se presentó de manera más pronunciada en estos dientes. Estas reabsorciones se repararon con tejido osteoide. Cuando el diente anquilosado no tiene sucedáneo presenta un grado de reabsorción radicular menor.

El proceso reabsortivo es más activo sobre dentina que sobre cemento.

Los dientes con infraoclusión, presentan a nivel pulpar calcificaciones difusas, pulpolitos y fibrosis, este hallazgo era más frecuente en casos de aplasia del permanente, y más en niños mayores que en los más pequeños.



## PAUTAS DE TRATAMIENTO:

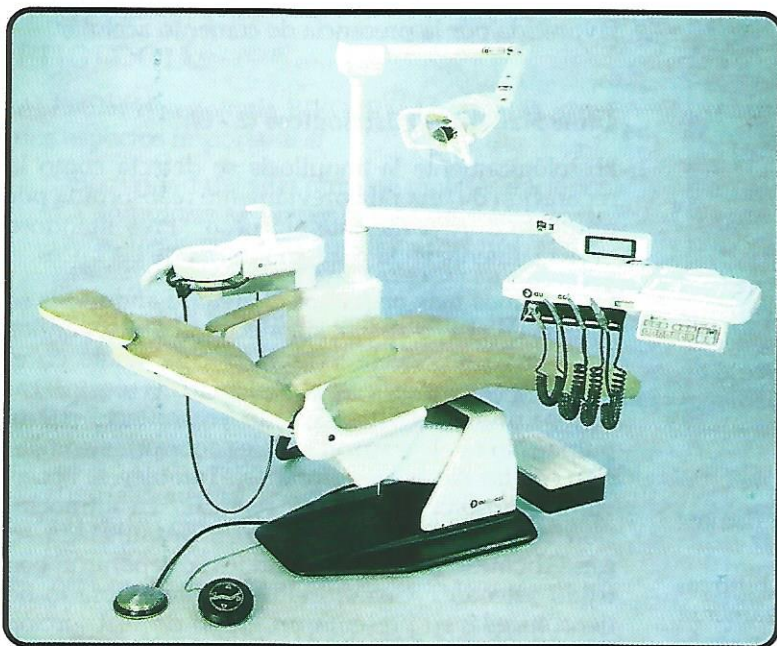
Al pensar en los posibles tratamientos para un diente con anquilosis hay que tener en cuenta diferentes aspectos, que son:

1. Presencia o no de sucedáneo.
2. Grado de reabsorción radicular.
3. Posibilidad o necesidad de tratamiento ortodónico posterior.
4. Cantidad de pérdida de espacio ocasionado por la infraoclusión.
5. Grado de inmersión del diente anquilosado.
6. Edad del paciente y grado de desarrollo oclusal.

Teniendo en cuenta la combinación de estos aspectos se decide si se conserva el diente y se restaura, o si se hace exodoncia.

## BIBLIOGRAFIA

1. Henderson, H.: Ankylosis of primary molars: A clinical radiographic and histologic study: *Journal Dentistry for Children*. 46 (2) pp. 117-122. March-april. 1979.
2. Kurol, J. and B. Thilander. Infraocclusion of primary molars with aplasia of permanent successors: A Longitudinal study. *Angle Orthod*. 54 (4) pp. 283-294. Oct. 1984.
3. Kurol, J. B. Magnusson: Infraocclusion of primary molars: a Histologic study. *Scan Dental Journal Research*, 92 (6) pp. 564-576. December 1984.
4. Via William: Submerged Molars: Familiar Tendencies. *Jada*. 69 (2) pp. 127-129. August. 1964.
5. Steigman S., Kogoumdjinsky. Submerged Deciduous Molars and congenital absence of premolars *Journal Dental Research*. 52 (4) pp. 842. Jul-August 1973.
6. Bonin Michel: Simplified and rapid treatment of ankylosed primary molars with an amalgam and composite resin. *Journal Dentistry For Children*. 43 (3) pp. 159-162. May-Jun 1976.
7. Gorelick, Leonard, A. Geiger. Direct bonding in the management of ankylosed second deciduous molars. *Jada*. 95 (2) pp. 307-309. August. 1977.
8. Messer Bearley, Lovise. Ankylosed primary molars: Results and treatment recommendations from an eight years longitudinal study. *Pediatric dentistry*. 2 (1) pp. 37-47. March 1980.
9. Andlaw, R. J.: Submerged deciduous molars: A review with special reference to the rationale treatment: *International, Assoc. Dental child*. 5 (1) pp. 59-66. Jan 1974.
10. Kurol, J. Goran Koch: The effect of extraction of infraoccluded deciduous molars a longitudinal study: *Am Journal orthod*. 87 (1) pp. 46-55. January 1985.
11. Biederman, William: The problem of the ankylosed tooth: *Dental Clinics of North America*. pp. 418-440. July, 1968.
12. Darling, A. I. Levers B.G.H. Submerged human deciduous molars and ankylosed. *Arch. Oral Biolo*. 18 (8) pp. 1021-40. August 1973.
13. Biederman, William: Etiology and treatment of tooth ankylosis *A. J. Orth*. 48 (9) pp. 670-684. Sep. 1962.
14. Bearley and McKibben: ankylosis of primary molars teeth. *Journal dentistry for children*. 40 (1) pp. 7-12 January-feb. 1973.



## Fábrica Exhibición y Ventas

Avenida 33 No. 65C 111  
Fax: 265 06 87 - A.A. 55719  
Conmutador:  
**2 6 5 4 3 2 1**  
Medellín - Colombia



**audencol**  
EQUIPOS ODONTOLÓGICOS

... Pregunte  
a quien  
tenga uno.