

# ¿Son necesarias las ayudas imaginológicas para el diagnóstico de apendicitis?

CARLOS HERNANDO MORALES URIBE<sup>1</sup>, MIGUEL ANDRÉS NEIRA RINCÓN<sup>2</sup>,  
LUIS FRANCISCO PÉREZ MONTAGUT<sup>2</sup>

## RESUMEN

**H**AY UN AUMENTO DE LA UTILIZACIÓN DE LOS ESTUDIOS imaginológicos en la evaluación de los pacientes con dolor abdominal agudo. El ultrasonido y la tomografía computarizada tienen gran valor en pacientes con sospecha de apendicitis aguda. La tomografía tiene una mayor sensibilidad y una alta especificidad. La mayor utilidad de ambos estudios se obtiene en el grupo de pacientes en quienes después de la evaluación inicial la probabilidad de apendicitis es indeterminada.

Se puede concluir de los estudios clínicos que no hay pruebas del beneficio de la ecografía como estudio rutinario en pacientes con sospecha de apendicitis.

## PALABRAS CLAVE

APENDICITIS AGUDA (DIAGNÓSTICO)

ECOGRAFÍA

TOMOGRAFÍA COMPUTARIZADA

.....  
1. Profesor Departamento de Cirugía, Facultad de Medicina, Universidad de Antioquia. Cirujano asistencial, Hospital Universitario San Vicente de Paúl (Medellín, Colombia).

2. Residente de Cirugía General, Facultad de Medicina, Universidad de Antioquia

Fecha de recepción: 11 de mayo de 2004

Fecha de aceptación: 21 de julio de 2004

En la evaluación de los pacientes con dolor abdominal agudo, se observa con bastante frecuencia la solicitud, por parte de los médicos generales y los cirujanos, de estudios imaginológicos complementarios para establecer el diagnóstico de apendicitis aguda. En la evaluación de los pacientes con sospecha de apendicitis los médicos tratantes suelen solicitar cuadro hemático, proteína C reactiva (PCR), citoquímico de orina y, en las últimas dos décadas, en muchos de los casos, ultrasonido abdominal y en otros, tomografía axial computarizada. ¿Cuál es la explicación de esta práctica tan común? ¿Las escuelas de medicina la enseñan? ¿Es una práctica derivada del desarrollo tecnológico? ¿El médico tiene temor a equivocarse y a que esto dé lugar a demandas medicolegales? El diagnóstico más común entre los pacientes que acuden a los servicios de urgencias con dolor abdominal agudo es apendicitis (1). En Estados Unidos se realizan más de 250.000 apendicectomías cada año (1). En los países desarrollados se le ha practicado apendicectomía aproximadamente al 8% de la población (2).

Son bien conocidas las graves complicaciones que se derivan del retraso en el diagnóstico de la inflamación aguda del apéndice y en la consecuente intervención quirúrgica; entre ellas, el aumento del número de casos de perforación con las subsiguientes tasas más altas de morbilidad y mortalidad (3,4); también está claro que el diagnóstico clínico de apendicitis aun apoyado en las pruebas diagnósticas disponibles, no ofrece una sensibilidad mayor del 80% ni una especificidad que supere el 85%. Para evitar las complicaciones aludidas, se acepta la extirpación de un 15-25% de apéndices normales (apendicectomías negativas) (5,6) cuya proporción es aún mayor en los ancianos, los niños y las mujeres jóvenes (7); infortunadamente, algunas de estas intervenciones sobre apéndices sanos tienen alta tasa de morbilidad e, incluso, pueden llevar a la muerte del paciente (8).

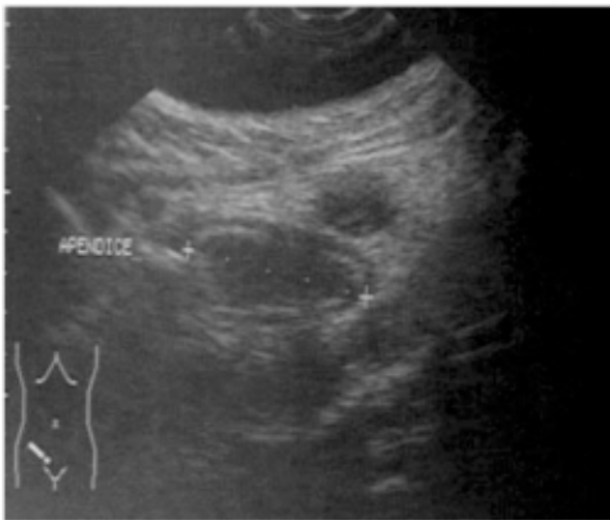
Para mejorar la precisión diagnóstica se han utilizado distintas ayudas paraclínicas: la evaluación de la respuesta inflamatoria con el leucograma y la PCR, la utilización de sistemas de puntaje, el diagnóstico asistido por computador y estudios imaginológicos (9). En casos de presentación clínica inespecífica se puede optar por observar al paciente durante un tiempo variable (6 a 12 horas), sin que esto aumente el riesgo de perforación, o utilizar ayudas imaginológicas.

## ULTRASONIDO

La ecografía abdominal ha demostrado su utilidad en la evaluación de pacientes con sospecha de cólicos biliares, diverticulitis aguda, enfermedades ginecológicas y masas abdominales (10). Sin embargo, su valor ante la sospecha de apendicitis aguda es controvertido (10). Desde mediados de los años ochenta del siglo XX se utiliza el ultrasonido como ayuda imaginológica para el diagnóstico de la apendicitis. En 1986, Puylaert describió que el apéndice se puede visualizar usando la técnica de compresión en la fosa ilíaca derecha con un transductor de alta resolución (11). La técnica ecográfica con compresión elimina la interferencia del gas y reduce la distancia del apéndice al transductor. Los hallazgos sonográficos estandarizados que sugieren inflamación aguda del apéndice son: el signo de la diana, el apéndice en forma de salchicha con un diámetro usualmente mayor de 6 mm; líquido cecal, absceso pericecal, coprolito, engrosamiento de la pared, apéndice no compresible y fijo y líquido en el fondo de saco de Douglas (12) (Figura N° 1). Hasta mediados de la década de los años 90 del siglo XX, se consideraba que el resultado del examen era negativo si el examinador no lograba identificar el apéndice (13,14). Ahora, el resultado negativo consiste en la visualización e identificación del apéndice normal. No identificar el apéndice o no encontrar un diagnóstico diferencial se interpreta como un examen no

concluyente, lo que debe conducir a un examen imaginológico diferente o a la toma de una decisión independiente de las imágenes (14). El diagnóstico diferencial imaginológico incluye entidades como enfermedad de Crohn, absceso tuboovárico, tiflitis, diverticulitis del sigmoides y tumores apendiculares, del ciego y del sigmoides (15).

**Figura N° 1**  
**ULTRASONIDO EN APENDICITIS**



Apendicitis aguda: imagen de la diana de márgenes regulares y simétricas, con lumen ampliamente distendido, que no colapsa con la compresión y sin peristalsis.

Las ventajas de este método son las siguientes: se requiere una curva de aprendizaje corta pues se puede alcanzar una alta precisión después de los primeros 20 pacientes; es un estudio de bajo costo, no utiliza radiación ionizante, se realiza con poca o ninguna preparación del paciente y se puede repetir; sin embargo, es dependiente del evaluador y de la resolución del ecógrafo utilizado (16).

Hay una gran variabilidad en el desempeño de la ultrasonografía para el diagnóstico de apendicitis aguda, porque depende de la fase de la enfermedad

en que se practique la evaluación (17). La frecuencia con que se lleva a cabo una ecografía apendicular en pacientes con sospecha de apendicitis aguda varía entre 16-85% (17). En algunos centros se hace ecografía en pacientes con alta probabilidad de apendicitis; en otros, en pacientes con diagnóstico poco probable y en un tercer grupo se la lleva a cabo en todos los pacientes, independientemente de la probabilidad clínica del diagnóstico (17-19).

En distintos estudios prospectivos se reporta un excelente desempeño del ultrasonido para el diagnóstico de apendicitis, con unas cifras promedio de sensibilidad del 86% y especificidad del 96% (18,19), cifras reproducibles incluso por grupos en los cuales la ecografía es efectuada por cirujanos con corto entrenamiento específico (20). Sin embargo, otros estudios multicéntricos presentan una sensibilidad tan baja como del 30% (17), lo cual indica que los resultados se correlacionan fuertemente con la experiencia del examinador.

El análisis individual de los signos ecográficos de apendicitis demuestra que sólo el signo de la diana tiene valor diagnóstico importante; los otros hallazgos no tienen importancia diagnóstica como criterios individuales.

En un estudio multicéntrico, prospectivo, que involucró a 870 pacientes de 11 servicios quirúrgicos de Alemania y Austria, con el objetivo de evaluar la eficacia y el beneficio clínico de la ecografía del apéndice en la práctica clínica rutinaria, no se observó correlación de los hallazgos ultrasonográficos del apéndice con la certeza diagnóstica del médico, ni con los porcentajes de apendicectomías negativas o de apendicitis perforadas (17).

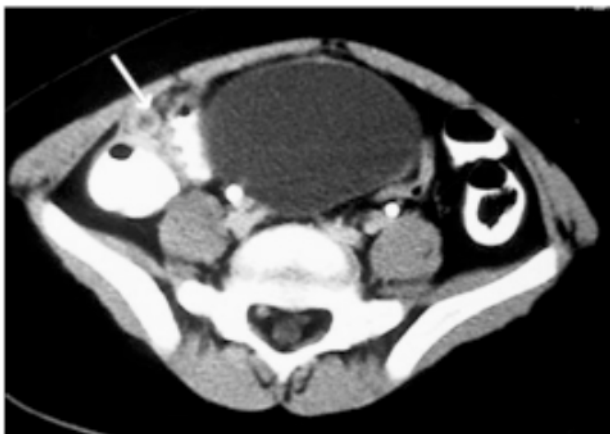Una revisión sistemática de la literatura demostró que la ecografía no se debe usar en pacientes con signos y síntomas típicos de apendicitis, debido al porcentaje de falsos negativos, y también recomendó no usarla como método de tamización en pacientes con baja probabilidad diagnóstica, debido a la baja prevalencia de la enfermedad y al alto porcentaje de falsos positivos en este grupo de enfermos. Estableció además que la mayor utilidad del estudio es en el grupo de pacientes en quienes la probabilidad de apendicitis después de la evaluación inicial es indeterminada (21). Otros estudios posteriores apoyan estas conclusiones (14, 22, 23).

tal, inflamación periapendicular, “grasa sucia” en el cuadrante inferior derecho o la presencia de un coprolito (1) (Figuras N° 2 y 3). El examen tiene algunas limitaciones técnicas en los pacientes con poca grasa intrabdominal.

La mayoría de los estudios son retrospectivos o reportes de casos. Solo algunos de los prospectivos tienen grupo control. La revisión de los estudios prospectivos que evalúan la TC en el diagnóstico de apendicitis revela que tiene un excelente desempeño. La sensibilidad varía entre 77-100%, la especificidad de 83-100% y la precisión de 88-98%. El porcentaje de diagnósticos alternativos que

**Figura N° 2**

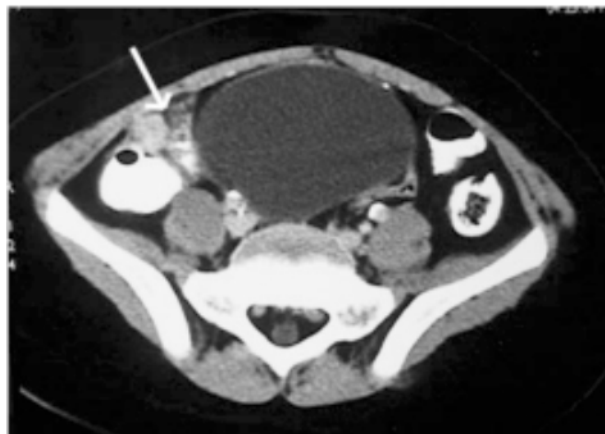**TC CON TRIPLE CONTRASTE EN APENDICITIS**



Apéndice con pared engrosada (flecha) que capta el medio de contraste (signo de la diana).

**Figura N° 3**

**TC CON TRIPLE CONTRASTE EN APENDICITIS**



La flecha señala cambios inflamatorios periapendiculares

## **TOMOGRAFÍA COMPUTARIZADA (TC)**

Los hallazgos tomográficos usados para el diagnóstico imaginológico de la apendicitis aguda son: diámetro del apéndice mayor de 6 mm con inflamación periapendicular, falta de opacificación del apéndice con material de contraste oral o rec-

se puede encontrar oscila entre 6-36%. Se concluye que la TC evita cirugías y hospitalizaciones innecesarias y previene el retraso en los diagnósticos y las intervenciones quirúrgicas (1). Como en los estudios de ecografía, estas cifras varían según la probabilidad clínica del diagnóstico en los pacientes a quienes se les practique el examen (24,25).

Se citan con frecuencia hallazgos equívocos en la TC que no siempre los autores incluyen en los cálculos de las características operativas de la prueba, lo cual significa una clara limitación para interpretar los resultados de los diferentes estudios clínicos.

## CONCLUSIONES

El uso indiscriminado de la ecografía en abdomen agudo no traumático incrementa el trabajo del personal, prolonga la estancia hospitalaria y posiblemente retrasa el tratamiento, aumentando los costos hospitalarios.

La mayor utilidad de la ecografía se obtiene en el grupo de pacientes en quienes después de la evaluación inicial la probabilidad de apendicitis sigue siendo indeterminada. Tiene especial valor en niños y mujeres embarazadas.

La TC tiene un excelente desempeño para el diagnóstico de la apendicitis aguda pero su uso no puede ser indiscriminado y debe limitarse a los pacientes con presentaciones clínicas atípicas.

El mayor valor de las imágenes diagnósticas en pacientes con sospecha clínica de apendicitis aguda radica en la posibilidad de demostrar la enfermedad en pacientes con cuadros clínicos equívocos y en la de aclarar diagnósticos diferenciales.

## SUMMARY

### ARE IMAGING PROCEDURES NECESSARY FOR DIAGNOSING APPENDICITIS?

Diagnostic imaging is being increasingly used in the assessment of acute non-traumatic abdominal pain. Ultrasound and computed tomography investiga-

tions are of great value in patients with suspected appendicitis. Computed tomography seems to have a higher sensitivity than ultrasound and a high specificity. Both of them are most useful in patients who have an indeterminate probability of disease after the initial evaluation.

From clinical studies it can be concluded that there is no proven benefit of routine ultrasound scanning of the appendix in patients with suspected acute appendicitis.

## BIBLIOGRAFÍA

1. NEUMAYER L, KENNEDY A. Imaging in appendicitis: a review with special emphasis on the treatment of women. *Obstetr Gynecol* 2003; 102: 1.404-1.409.
2. ADDISS DG, SHAFFER N, FOWLER BS, TAUXE RV. The epidemiology of appendicitis and appendectomy in the United States. *Am J Epidemiol* 1990; 132: 910-925.
3. PUYLAERT JBCM, RUTGERS PH, LALISANG RI, DE VRIES BC, VAN DER WERFT SDJ, DORR JPJ, et al. A prospective study of ultrasonography in the diagnosis of appendicitis. *New Engl J Med* 1987; 317: 666-669.
4. GRAFF L, RUSSELL J, SEASHORE J, TATE J, ELWELL A, PRETE M, et al. False-negative and false-positive errors in abdominal pain evaluation. Failure to diagnose acute appendicitis and unnecessary surgery. *Acad Emerg Med* 2000; 11: 244-255.
5. FLUM DR, MORRIS A, KOESPELL T, DELLILNGER EP. Has misdiagnosis of appendicitis decreased over time? A population-based analysis. *JAMA* 2001; 286: 1.748-1.753.
6. BIRNBAUM BA, WILSON SR. Appendicitis at the milenium. *Radiology* 2000; 215: 337-348.
7. PAULSON EK, KALADY MF, PAPPAS TN. Suspected appendicitis. *N Engl J Med* 2003; 348: 236-242.

8. VELANOVICH V, SATAVA R. Balancing the normal appendectomy rate with the perforated appendicitis rate. *Am Surg* 1992; 58: 264-269.
9. KÖRNER H, SÖNDENAA K, SÖREIDE J, ANDERSEN E, NYSTED A, LENDE TH. Structured data collection improves the diagnosis of acute appendicitis. *Br J Surg* 1998; 85: 341-344.
10. RAMAN S, SOMASEKAR K, WINTER RK, LEWIS MH. Are we overusing ultrasound in non-traumatic acute abdominal pain? *Postgrad Med J* 2004; 80: 177-179.
11. PUYLAERT J. Acute appendicitis: US evaluation using graded compression. *Radiology* 1986; 158: 355-360.
12. PUYLAERT JBCM. Ultrasonography of the acute abdomen: gastrointestinal conditions. *Radiol Clin N Am* 2003; 41: 1.224-1.227.
13. STYRUD J, JOSEPHSON T, ERIKKSON S. Reducing negative appendectomy: evaluation of ultrasonography and computer tomography in acute appendicitis. *Int J Qual Health Care* 2000; 12: 65-68.
14. RETTENBACHER T, HOLLERWEGER A, GRITZMANN N, GOTWALD T, SCHWAMBERGER K, ULMER H, et al. Appendicitis: should diagnostic imaging be performed if the clinical presentation is highly suggestive of the disease? *Gastroenterology* 2002; 123: 992-998.
15. RIPOLLÉS T, MARTÍNEZ-PÉREZ MJ, MOSROTE V, SOLAZ J. Diseases that simulate acute appendicitis on ultrasound. *Br J Radiol* 1998; 71: 94-98.
16. JEFFREY R. In patients with right lower quadrant pain, is sonography or CT the preferred imaging technique for initial evaluation. *Am J Roentgenol* 1995; 164: 1.547-1.548.
17. FRANKE C, BOHNER H, YANG Q, OHMANN C, ROHER HD. Acute Abdominal Pain Study Group. Ultrasonography for diagnosis of acute appendicitis: Results of a prospective multicenter trial. *World J Surg* 1999; 23: 141-146.
18. OOMS HW, KOUMANS RK, KANG Y, PUYLAERT JB. Ultrasonography in the diagnosis of acute appendicitis. *Br J Surg* 1991; 78: 315-318.
19. WADE DS, MORROW SE, BALSARA ZN, BURKHARD TK, GOFF WB. Accuracy of ultrasound in the diagnosis of acute appendicitis compared with the surgeon's clinical impression. *Arch Surg* 1993; 128: 1.039-1.044.
20. ZIELKE A, HASSE C, SETTER H, KISKER O, ROTHMUND M. "Surgical" ultrasound in suspected acute appendicitis. *Surg Endosc* 1997; 11: 362-365.
21. ORR RK, PORTER D, HARTMANN D. Special contributions: ultrasonography to evaluate adults for appendicitis: decision making based on meta-analysis and probabilistic reasoning. *Acad Emerg Med* 1995; 2: 644-650.
22. GARCÍA-AGUAYO FJ, GIL P. Sonography in acute appendicitis: diagnostic utility and influence upon management and outcome. *Eur Radiol* 2000; 10: 1.886-1.893.
23. HORTON MD, COUNTER SF, FLORENCE MG, HRART MJ. A prospective trial of computed tomography and ultrasonography for diagnosing appendicitis in the atypical patient. *Am J Surg* 2000; 179: 379-381.
24. EGE G, AKMAN H, SAHIN A, BUGRA D, KUZUCU K. Diagnostic value of unenhanced helical CT in the diagnosis of acute appendicitis. *Br J Radiol* 2002; 75: 721-725.
25. WIJETUNGA R, TAN BS, ROUSE JC, BIGG-WITHER GW, DOUST BD. Diagnostic accuracy of focused appendiceal CT in clinically equivocal cases of acute appendicitis. *Radiology* 2001; 136: 670-675.



