

**EXPRESIÓN DE IRF6, TLR2 Y CITOCINAS EN LIQUEN PLANO
ORAL**

***Una evaluación a partir de la estandarización de herramientas
con potencial diagnóstico***

Yuliana Andrea Osorio Osorno

Trabajo de investigación para optar al título de
Magister en Ciencias Odontológicas

Asesores

Mónica Tatiana Parada Sánchez Odontóloga, PhD.
Profesora Facultad de Odontología Universidad de Antioquia.

Julián Camilo Arango Rincón Microbiólogo, MS, PhD.
Profesor Escuela microbiología Universidad de Antioquia.

Comité Asesor

David Arboleda Toro Odontólogo, Ms, PhD
Profesor Facultad de Odontología Universidad de Antioquia.

Julio Cesar Jaramillo Alzate Microbiólogo, Ms
Profesor Escuela microbiología Universidad de Antioquia.

Universidad de Antioquia
Facultad de Odontología
Medellín
2020

TABLA DE CONTENIDO

	Pág.
ÍNDICE DE TABLAS.....	v
ÍNDICE DE FIGURAS.....	vi
ÍNDICE DE ANEXOS	vii
GLOSARIO.....	viii
RESUMEN	x
ABSTRACT.....	xii
1. INTRODUCCIÓN	1
2. PLANTEAMIENTO DEL PROBLEMA.....	2
3. OBJETIVOS	4
3.1 Objetivo general.....	4
3.2. Objetivos específicos	4
4. HIPÓTESIS	4
5. MARCO TEORICO	5
5.1. Epitelio oral	5
5.2. Liquen plano.....	6
5.3. TLRs y citocinas en liquen plano oral.....	8
5.4. Factor Regulador De Interferón 6 (IRF6).....	12
5.5. Posible sinergia de los TLRs e IRF6 en LPO.....	13
5.6. Métodos diagnósticos	16
5.7. Citología en base líquida	17
5.8 Analitos en saliva	18
6. MATERIALES Y METODOS.....	20
6.1. Diseño del estudio	20
6.2. Consideraciones éticas	20
6.3. Población de estudio.....	20
6.3.1. Pacientes con LPO	20
6.3.2. Grupos control	21
6.4. Recolección de las muestras.....	21
6.4.1. Saliva no estimulada	21
6.4.2. Citología oral en base liquida	21
6.5. Análisis celular de los queratinocitos orales	22
6.5.1 Tinción de Orceína.....	22
6.5.2 Análisis citomorfométrico	23
6.5.3 Citometría de flujo	23
6.5.4 Recuento viabilidad celular.....	23
6.6. Procesamiento molecular de las muestras.....	24

6.6.1	Limpieza de superficies y pipetas.....	24
6.6.2	Fase de separación.....	24
6.6.3	Fase de precipitación y lavado	24
6.6.4	Verificación de la integridad ARN electroforesis.....	25
6.6.5	Tratamiento con DNasa	25
6.6.6	Selección de los primers	26
6.6.7	Estandarización del análisis cuantitativo de la reacción en cadena de la polimerasa (qPCR)	26
6.6.8	RT- PCR Transcripción inversa de reacción en cadena de la polimerasa.	28
6.6.9	Real-time reverse transcriptase quantitative PCR (RT-qPCR) para detección de ARNm de IRF6 y TLR2	30
6.6.10	Verificación de los productos de PCR	30
6.7	Proteína en Saliva	30
6.7.1	Concentración de proteína total	30
6.7.2	Medición de citocinas	31
6.7.3	Ensayo para detección de citocinas	32
6.8	Análisis estadístico	34
7.	RESULTADOS.....	35
7.1.	Población de estudio.....	35
7.2.	Estandarización de la citología en base líquida para el análisis celular y molecular de queratinocitos orales	36
7.2.1	El medio DMEM tratado con DEPC conservó la viabilidad de los queratinocitos orales	36
7.2.2.	El protocolo CBL optimizado garantizó el aislamiento exitoso de los queratinocitos intraepiteliales intactos	37
7.2.3.	El medio DMEM tratado con DEPC mejoró la cantidad y calidad de ARN aislado de los queratinocitos orales	38
7.2.4.	La integridad del ARN fue comparable con un control de línea celular epitelial ..	39
7.2.5.	El ARN amplificó por RT-PCR y RT-qPCR.....	39
7.3.	TLR2 e IRF6 tienen una expresión variable tanto en pacientes con LPO como en los controles	40
7.3.1.	Pacientes con LPO presentan mayor variabilidad en la expresión de TLR2, aunque con una tendencia a disminuir con respecto al grupo control	41
7.3.2.	Pacientes con LPO presentan una mayor variabilidad en la expresión de IRF6 con una tendencia a disminuir en comparación con el grupo control	42
7.4.	Pacientes con LPO presentan un aumento en las concentraciones de IL10, e IFN γ , presentando una proporción IFN γ /IL10 de perfil regulador.....	45
8.	DISCUSIÓN.....	48
8.1.	Citología en base líquida	48
8.2.	Variabilidad en la expresión de TLR2 en pacientes con LPO	53
8.3.	Variabilidad en la expresión de IRF6 en pacientes con LPO	55
8.4.	Citocinas asociadas en pacientes con LPO	58
9.	CONCLUSIONES Y PERSPECTIVAS	61

10. LIMITACIONES	62
11. AGRADECIMIENTOS	63
BIBLIOGRAFIA	64
ANEXOS	83
Anexo 1. Consentimiento informado	83
Anexo 2. Artículo publicado: "Optimized liquid-based cytology for the cellular and molecular analysis of oral keratinocytes: A promising diagnostic tool"	84
Anexo 3. Artículo publicado: "Oral lichen planus: A chronic inflammatory model to study the regulation of the Toll-like receptor signaling in oral keratinocytes"	85

ÍNDICE DE TABLAS

	Pág
Tabla 1. Secuencias de los primers utilizados.....	26
Tabla 2. Preparación del ADNc.....	27
Tabla 3. Programación del termociclador para ADNc.....	27
Tabla 4. Mix para la qPCR.....	28
Tabla 5. Programación del termociclador para la qPCR	28
Tabla 6. Mezcla de reactivos para RT-PCR.....	29
Tabla 7. Programación del termociclador para RT-PCR.....	29
Tabla 8. Plato de lectura para el ensayo de medición de citocinas	33
Tabla 9. Caracterización de la población de estudio	35
Tabla 10. Análisis citomorfométrico de los queratinocitos orales.....	38
Tabla 11. Concentración del ARN en medio tratado con DEPC versus medio no tratado	39
Tabla 12. Datos netos de la expresión relativa para ambos genes, <i>TLR2</i> e <i>IRF6</i>	41
Tabla 13. Análisis de la expresión génica de <i>TLR2</i>	42
Tabla 14. Análisis de la expresión génica de <i>IRF6</i>	43
Tabla 15. Análisis de la concentración de citocinas.....	45
Tabla 16. Proporción entre <i>IFNγ</i> / <i>IL10</i>	47

ÍNDICE DE FIGURAS

	Pág
Figura 1. Esquema de la fisiopatología del LPO.	9
Figura 2. Modelo hipotético de desregulación inflamatoria a nivel de queratinocitos.	15
Figura 3. Obtención de la muestra por citología oral en base líquida.	22
Figura 4. Dilución de estándares para ensayo citocinas	32
Figura 5. El medio de recolección afecta la viabilidad de los queratinocitos orales.	37
Figura 6. Análisis celular de queratinocitos orales.	38
Figura 7. Análisis de electroforesis en gel de agarosa	40
Figura 8. Efecto del LPO en la expresión de TLR2.	42
Figura 9. Efecto del LPO en la expresión de IRF6.	43
Figura 10. Electroforesis de la variabilidad en la expresión de IRF6.	44
Figura 11. Efecto del liquen plano oral en IFN γ , IL10, TNF α , IL6 e IL1	46

ÍNDICE DE ANEXOS

Anexo 1. Consentimiento informado

Anexo 2. Artículo publicado: “Optimized liquid-based cytology for the cellular and molecular analysis of oral keratinocytes: A promising diagnostic tool”

Anexo 3. Artículo publicado: “Oral lichen planus: A chronic inflammatory model to study the regulation of the Toll-like receptor signaling in oral keratinocytes”

Anexo 4. Ponencias y participaciones en eventos académicos.

GLOSARIO

AC: Área citoplasmática

ADNc: ADN copia

AgNORs: Regiones Organizadoras Nucleares Argirofílicas

AN: Área nuclear

CBL: Citología en base líquida

CD: Células dendríticas

COCE: Carcinoma oral de células escamosas

CV: Coeficiente de variación

DEPC: Dietilpirocarbonato

DOPMs: Desordenes orales potencialmente malignos

DC: Diámetro citoplasmático

DMEM: Medio modificado Dulbecco Eagle

DN: Diámetro nuclear

DiOC6: 3,3'-dihexyloxacarboyanine iodide

FACS: Clasificación de Células Activadas por Fluorescencia

FAS-L: Ligando proteína FAS

TNF α : Factor de necrosis tumoral alfa

IL-1 β : Interleucina 1 beta.

IL-6: Interleucina 6

IL-10: Interleucina 10

IFN γ : Interferón gamma

IRF6: Factor regulador del interferón 6

LPS: Lipopolisacaridos

Maspin: Inhibidor de la serina proteasa mamaria

MIF: Factor inhibitorio de migración de macrófagos.

PC: Perímetro citoplasmático

PN: Perímetro nuclear

PI: Yoduro de Propidio

RT-PCR: Transcripción inversa de reacción en cadena de la polimerasa

RT-qPCR: Transcripción inversa cuantitativa de reacción en cadena de la polimerasa

STNE: Saliva total no estimulada

TBE: Solución buffer formado por Tris, borato y EDTA

TLR2: Receptor toll tipo 2

VHS: Virus Herpes simplex

VPH: Virus del papiloma humano

EXPRESIÓN DE IRF6, TLR2 Y CITOCINAS EN LIQUEN PLANO ORAL

Una evaluación a partir de la estandarización de herramientas con potencial diagnóstico

RESUMEN

EL liquen plano oral (LPO) es una enfermedad inflamatoria que cuenta con la participación tanto de componentes innatos como adaptativos del sistema inmune. Aunque no se identifica un factor causal en LPO, se ha asociado una hipersensibilidad celular con su fisiopatología. Además, la cronicidad de la enfermedad podría causar su transformación maligna. Los receptores tipo toll (TLRs) tiene un rol importante en la respuesta inmune innata dada en el establecimiento de LPO. Una familia de factores de transcripción, la familia de Factores Reguladores de Interferón (IRF), específicamente, el patrón de expresión del factor regulador de interferón 6 (IRF6) se postula como una molécula útil en determinar el pronóstico de LPO, como componente clave de la señalización de TLRs, vía TLR2-IRAK1, que podría impartir especificidad a las respuestas inmunes posteriores por medio de la producción de citocinas en los queratinocitos orales afectados en LPO. Por lo tanto, inicialmente se planteó un modelo sobre el proceso inflamatorio en LPO, enfatizado en el papel de los queratinocitos orales. Esta tesis de maestría tuvo como objetivos evaluar la expresión de IRF6, TLR2 y de las citocinas IFN γ , IL1 β , IL6, IL10 y TNF α , como principales actores del modelo propuesto. Para alcanzar estos objetivos, se realizó la estandarización y validación de la citología oral en base líquida para el análisis celular y molecular de los queratinocitos orales con la medición de la expresión de TLR2 e IRF6 mediante ensayos de qPCR; en los que se observó una variación en la expresión de TLR2 e IRF6 entre los pacientes con LPO estando levemente disminuidas respecto al control. Y se realizó recolección de saliva no estimulada para determinar la concentración de las citocinas mencionadas mediante un ensayo de Luminex, en el que se identificó una mayor expresión de IFN γ e IL10. Estos hallazgos permiten postular un mecanismo de compensación inflamatorio provocado por el incremento de IFN γ , y abren las puertas para nuevas investigaciones que incluyan un mayor número de pacientes de LPO categorizados por tipo de lesión y tiempo

aproximado de diagnóstico que permitan validar el modelo inflamatorio propuesto y pueda ser aplicado a otros desordenes potencialmente malignos o cáncer y así avanzar en sus diagnósticos y pronósticos.

Palabras claves

Liquen plano oral (LPO)

Citología en Base Líquida (CBL)

Factor regulador del interferón 6 (IRF6)

Receptor tipo Toll 2 (TLR2)

Técnicas citológicas

Epitelio oral

Queratinocitos orales

Reacción en cadena de la polimerasa (PCR)

ARN

EXPRESSION OF IRF6, TLR2 AND CYTOKINES IN ORAL LICHEN PLANUS

An evaluation based on the standardization of tools with diagnostic potential

ABSTRACT

Oral lichen planus (OLP) is a chronic inflammatory disease with a strong immune mechanism involved. And this bilaterally affects the stratified squamous epithelium of the oral mucosa. Although no causal factor is identified in OLP, cellular hypersensitivity has been associated with its pathophysiology. In addition, the chronicity of the disease could cause its malignant transformation. Toll-like receptors (TLRs) play an important role in the innate immune response given in the onset of OLP. A family of transcription factors, the Interferon Regulatory Factors (IRF), specifically, the expression patterns of interferon regulatory factor 6 (IRF6) is postulated as a useful molecule in determining the prognosis of OLP, as a key component of TLR signaling, via TLR2-IRAK1, could impart specificity to subsequent immune responses through the production of cytokines in the LPO- affected oral keratinocytes. Therefore, a model of the inflammatory process in OLP, emphasizing on the role of oral keratinocytes, was proposed initially. This master's thesis aimed to evaluate the expression of IRF6, TLR2 and the cytokines IFN γ , IL1 β , IL6, IL10 and TNF α as main actors of the proposed model. In order to reach these aims, the standardization and validation of the liquid-based oral cytology for the cellular and molecular analysis of oral keratinocytes was carried out to measure the expression of TLR2 and IRF6 through qPCR assays, in which a differential expression was observed for TLR2 and IRF6 in OLP patients being slightly lower when compared to the control group. And, unstimulated saliva was collected to determine the concentration of the mentioned cytokines using a Luminex assay, in which a higher expression of IFN γ and IL10 was identified. These findings allow the postulation of an inflammatory compensation mechanism caused by the increase of IFN γ . These results open the doors for new investigations that include a greater number of OLP patients categorized by type of injury and approximate time of diagnosis that allow the validation of

the proposed inflammatory model and can be applied to other potentially malignant disorders or cancer and therefore advance in their diagnoses and prognosis.

Key words

Oral lichen planus (OLP)

Liquid based cytology (LBC)

Interferon regulatory factor 6 (IRF6)

Toll like receptor 2 (TLR2)

Cytological techniques

Oral epithelium

Oral keratinocytes

Polymerase chain reaction (PCR)

RNA

1. INTRODUCCIÓN

El liquen plano oral (LPO) es una enfermedad muco-cutánea crónica, inflamatoria y de naturaleza autoinmune que afecta de forma bilateral el epitelio escamoso estratificado de la mucosa oral (1). El LPO afecta el 1.2% de la población adulta, siendo más prevalente en mujeres con una relación 2:1 (2,3). Según su presentación clínica, el LPO se clasifica en 3 categorías: 1. Lesiones reticulares, papulares, tipo placa; 2. Eritematoso y 3. Ulcerativo (4). Recientemente, varios estudios han reportado casos de LPO con un potencial riesgo de transformación maligna, de hecho la Organización Mundial de la Salud incluyó al LPO como un desorden potencialmente de maligno (5,6). Sin embargo, se desconocen los patrones moleculares asociados a la transformación del LPO.

La biología molecular ofrece alternativas para la investigación en el área de la odontología por medio del desarrollo de técnicas como la Clasificación de Células Activadas por Fluorescencia (FACS), la inmunofenotipificación y los ensayos moleculares basados en ARN, ADN y proteínas (7). Es por esto que los odontólogos deben estar en la capacidad de tomar muestras confiables, accesibles, asequibles y reproducibles que permitan la implementación de dichas técnicas; así como avanzar en el entendimiento de los diferentes procesos fisiopatológicos y del rol que desempeñan los marcadores moleculares, ayudando en la obtención de diagnósticos y pronósticos más precisos.

En este trabajo se planteó un modelo inflamatorio a nivel celular y molecular que explica la fisiopatología del liquen plano oral y el cual es presentado en el marco teórico. Como primeros pasos para la validación de este modelo, se realizó la optimización de la citología en base líquida como herramienta fundamental para la evaluación celular y molecular de queratinocitos orales; y se realizó la medición de la expresión de IRF6 y TLR2 y de citocinas en pacientes con LPO teniendo en cuenta que estas son predominantes en las hipersensibilidades tipo IV como es el caso del LPO.

2. PLANTEAMIENTO DEL PROBLEMA

Los mecanismos moleculares mediante los cuales LPO genera un mayor riesgo de transformación a lesiones cancerígenas aún se desconocen, sin embargo varias hipótesis han sido propuestas. La mucosa oral afectada por LPO podría verse comprometida o ser más sensible a mutágenos externos como el tabaco, alcohol, microorganismos como *Candida albicans* (8), incluso se ha postulado la relación de LPO con el uso de medicamentos sistémicos e hipotiroidismo (9). Además, la respuesta inflamatoria crónica y la respuesta simultánea de cicatrización de lesiones en LPO podría incrementar las posibilidades de mutaciones en genes pro-oncogénicos (10). De allí la importancia conocer los factores ambientales y fisiológicos involucrados en el LPO, y aún más si se tiene en cuenta que diferentes autores han reportado una tasa de transformación en lesiones sintomáticas de LPO entre 0.4 y 5.6%(6,10). Adicionalmente, Lanfranchi y cols. en el 2003 evidenciaron la transformación maligna del LPO (ulcerativo) en 32 casos (6,51%) (11). En Colombia, los datos acerca de la prevalencia de LPO son pocos y la ausencia de estudios epidemiológicos podrían indicar una ausencia del diagnóstico del LPO, que debe ser tenido en cuenta por su posible potencial de malignidad y su baja remisión espontánea, ya que solo se presenta del 6 al 11% de las lesiones (12). A pesar de que estos hallazgos sustentan el potencial de malignidad del liquen, no se han logrado identificar los procesos de regulación en las vías de señalización y el papel de factores de transcripción asociados a la inmunidad innata que participan en el proceso de malignización del LPO (11,12).

Los factores de transcripción son sustancias endógenas, usualmente proteínas, que tienen efecto en la iniciación, estimulación o finalización en la transcripción genética (13). Uno de los factores de transcripción que podría estar relacionado al pronóstico del LPO es IRF6 (Factor Regulador de Interferón 6), considerado como un gen supresor tumoral e involucrado en el desarrollo y diferenciación del epitelio estratificado. IRF6 es un miembro de la familia de factores de transcripción reguladores de interferón, conocidos por su papel fundamental como moderadores estrictos de la respuesta innata del sistema inmunológico. Adicionalmente, IRF6 es el único miembro de esta familia que ha sido

ampliamente estudiado por su diferentes roles. En células epiteliales, IRF6 está involucrado en la diferenciación de los queratinocitos, regulación de su proliferación, expresión, migración y apoptosis (14,15). Sumado a la importancia de IRF6 para la función de barrera en las células epiteliales, IRF6 también contribuye a la defensa del hospedero al regular la expresión de citocinas pro-inflamatorias (16) mediante receptores tipo toll (TLRs), principalmente TLR2 (17–19) cuya expresión ha sido estudiada a nivel del tejido afectado y en la saliva de pacientes con LPO (19–21). Con el propósito de comprender el papel de IRF6 en procesos cancerígenos; recientemente, se reportó que la expresión de IRF6 disminuye gradualmente en la piel cuando se presentan lesiones pre-neoplásicas (similares a liquen escleroso) y neoplásicas (similares a neoplasia interepitelial vulvar) (22). Estos hallazgos indican que la disminución de IRF6 puede ser un evento temprano en el desarrollo de carcinoma escamocelular vulvar del liquen escleroso vulvar (22). Otro componente de la respuesta inmune innata que se ha relacionado con la malignización del LPO es la producción de citocinas inflamatorias. Al ser el LPO categorizado como una hipersensibilidad tipo IV o celular, varios estudios realizados con muestras de pacientes con LPO han descrito patrones anormales de expresión de varias citocinas tales como IL1, IL2, IL4, IL5, IL6, IL8, IL10, IL12, IL17, IL18, TGF β , IFN γ y TNF α a nivel de las lesiones en cavidad oral, saliva, suero y en cultivos *in vitro* de células mononucleares en sangre periférica. Estos hallazgos sumados a la disminución de la expresión de IRF6 reflejan una posible desregulación de la respuesta inmune en el LPO y por esto IRF6, TLR2 y algunas citocinas (IL1 β , IL6, IL10, TNF α y IFN γ) se postulan como componentes centrales en la inmunopatogenesis del LPO (23–25).

Teniendo en cuenta lo anterior, es posible que IRF6 tenga un papel protector en la mucosa oral, y una baja expresión se podría postular como un posible marcador de malignización del LPO. Por ello, este estudio tuvo como objetivo evaluar la expresión de IRF6 y TLR2 comparando lesiones LPO, estrés mecánico (ortodoncia) y controles saludables, así como evaluar el comportamiento de citocinas en LPO.

3. OBJETIVOS

3.1 Objetivo general

Comparar la expresión de IRF6, TLR2 y citocinas entre pacientes con LPO y grupos control.

3.2. Objetivos específicos

- Evaluar la expresión de IRF6 y TLR2 en pacientes con LPO y grupos control.
- Determinar la concentración de citocinas IL1 β , IL6, IL10, TNF α e IFN γ en pacientes con LPO y grupos control.

4. HIPÓTESIS

H1: La expresión de IRF6, TLR2 y la concentración de citocinas es diferente entre algunos pacientes con LPO y grupos control.

H0: No hay diferencia entre las expresiones de IRF6, TLR2 y la concentración de citocinas entre algunos pacientes con LPO y grupos control.

5. MARCO TEORICO

5.1. Epitelio oral

La mucosa oral está compuesta por dos capas, el epitelio oral y el tejido conectivo, en donde se encuentra la irrigación arterial, linfática y venosa requerida para el epitelio (26). El epitelio oral es una barrera especial que permite separar el cuerpo del medio ambiente. Por lo tanto, su función principal es brindar protección frente a diferentes estímulos químicos, mecánicos y biológicos que se presentan diariamente. Para hacerlo, cuenta con dos funciones principales: formar una barrera física gracias a un epitelio estratificado y a las uniones célula-célula, y proporcionar una barrera a nivel de señalización celular que mantiene la respuesta inmune o la tolerancia inmune a los antígenos microbianos (27,28).

En términos generales, el epitelio oral consiste en células epiteliales o queratinocitos que cambian el grado de diferenciación a medida que avanzan desde la capa basal, con células indiferenciadas que se dividen continuamente, capas de células suprabasales que sufren diversos cambios morfológicos y bioquímicos hasta llegar a las capas más superficiales. Estos cambios van a diferir según la región y tipo de mucosa en la boca. Sin embargo, se pueden identificar principalmente las siguientes capas: capa basal, capa espinosa, granular o intermedia y queratinizada/no queratinizada/capa superficial (29). En particular la mucosa bucal o yugal corresponde a un epitelio escamoso estratificado no queratinizado dadas las características de su última capa (30). Además, esta mucosa tiene un grosor que varía entre 0.3 mm a la altura de los caninos mandibulares hasta 6.7 mm a la altura de la tuberosidad maxilar lo cual es fundamental para cumplir con las funciones protectoras anteriormente descritas (31). Una de las principales características del epitelio bucal es su alta tasa de recambio celular, la cual es mucho más alta que la de la piel (26,32). Esta es una característica muy importante para evitar la penetración microbiana. Y al ser epitelio no queratinizado tiene una tasa de recambio mayor la cual puede variar entre 6 y 7 días (33), a diferencia del epitelio gingival que

tiene un promedio de recambio entre 5-11 días (basados en datos de primates) (34,35).

Otra característica del epitelio oral es que se encuentra formado por uniones celulares estrechas. Dentro de estas uniones se encuentran los desmosomas, uniones entre las paredes laterales de los queratinocitos; mientras que las uniones que se establecen entre los queratinocitos con la membrana basal se denominan hemidesmosomas (36). Estas uniones celulares permiten controlar la permeabilidad; sin embargo, estas pueden ser afectadas por factores como la hipoxia, medicamentos, radiación y disbiosis bacteriana (37). Las queratinas son proteínas fundamentales en estas uniones celulares. De hecho, defectos en las queratinas 5 (K5) y K14 ocasionan pérdida del citoesqueleto en los queratinocitos basales lo que causa epidermólisis bullosa simple, que se caracteriza por lesiones ampollosas después de un traumatismo leve (38). Es así como los desmosomas y las queratinas fortalecen la barrera inmune que blindo al epitelio oral contra injurias mecánicas y químicas. La barrera epitelial oral es fundamental para resistir el estrés mecánico tanto fisiológico como patógeno. Es por esto que la inmunidad de la mucosa bucal no solo depende de las condiciones físicas, propias de las uniones entre células, si no de la gran cantidad de proteínas producidas por los queratinocitos que forman una red de señalización entre queratinocitos, membrana basal y células del sistema inmune principalmente las células presentadoras de antígenos (APCs) (33,39).

5.2. Liquen plano

El Liquen plano (LP) es una enfermedad crónica y autoinmune que afecta la mucosa oral, piel, mucosa de genitales, cuero cabelludo y uñas. Esta cobra importancia principalmente por su incidencia a nivel mundial principalmente en climas tropicales y templados. En general se calcula que afecta al 5% de la población mundial. Se presenta de manera indiferente en todos los grupos étnicos, teniendo mayor incidencia entre los 30 y 60 años, hay mayor prevalencia en mujeres después de los 50 años y afecta el 0.13% de la población infantil (2,40). El LPO suele ser la expresión más común de LP y presenta diferentes manifestaciones que hacen que pueda ser clasificada en 3

categorías: 1 lesiones reticulares, papulares, tipo placa; 2 eritematoso; 3 ulcerativo (41,42). Para su diagnóstico es de gran importancia tener en cuenta la presencia de las lesiones liquenoides orales (LLO), las cuales son reacciones de hipersensibilidad desencadenada por antígenos y materiales que pueden llegar a la cavidad oral, las más frecuentes suelen ser las amalgamas, mercurio, cobre y oro (usados en procesos quirúrgicos o de rehabilitación) (43,44). Es por esto, que la OMS, en su último volumen acerca de los tumores de cabeza y cuello, recomienda el desarrollo de criterios diagnósticos que permitan diferenciar el LPO de otras entidades similares. Dentro de los criterios clínicos se encuentran: 1 Presencia de lesiones bilaterales más ó menos simétricas. 2 Presencia de entramado reticular de color blanco grisáceo (patrón reticular). 3 Lesiones erosivas, bullosas o en placas, sólo se aceptan como subtipo en presencia de lesiones reticulares en otra localización de la mucosa. 4 En todo el resto de situaciones que se asemejen, pero no coincidan exactamente con estos criterios, debe emplearse el término de “clínicamente compatible con LPO”. Dentro de los criterios histopatológicos se encuentran: 1. Presencia de una banda bien definida de infiltrado celular confinada a la zona más superficial del tejido conectivo, basada principalmente en linfocitos. 2. Signos de degeneración hidrópica de la capa basal. 3. Ausencia de displasia epitelial. 4. En caso de signos histopatológicos menos obvios, debe emplearse el término de “histológicamente compatible con LPO”. Se refiere a LPO cuando se cumplen ambos apartados y a LLO en los siguientes casos: Clínica similar a la del LPO, pero histopatológicamente “compatible con LLO”; Histopatológicamente coincidente con el LPO pero clínicamente “compatible con LLO”; clínica e histopatológicamente “compatible con LPO” (5).

Aunque la etiología de las reacciones liquenoides cuenta con mayor claridad y se han asociado posibles antígenos, la etiología del LPO es incierta y solo se conoce que hay una fuerte respuesta inflamatoria con mecanismos que se han descrito (45). Estudios previos identificaron varios cambios bioquímicos en la expresión del antígeno de los queratinocitos generando una respuesta de hipersensibilidad mediada por células T CD8, encargadas de desencadenar la apoptosis de las células epiteliales orales. La expresión del antígeno del queratinocito y la secreción de citocinas en LPO pudiera ser estimulada por

una infección viral como el virus de la hepatitis C, productos bacterianos, trauma ó medicamentos (46). Si bien no se ha establecido un factor causal, varios estudios han reportado la fisiopatología que puede desarrollar el LPO.

5.3. TLRs y citocinas en liquen plano oral

Actualmente se ha descrito que el LPO involucra tanto mecanismos de la inmunidad innata como de la adaptativa. Una vez que los TLRs celulares se activan, inducen la producción de varias citocinas pro-inflamatorias, como la interleucina 1 β (IL1 β) y se activa las células dendríticas (CD) locales. Posteriormente, las CD activadas migran a los ganglios linfáticos regionales donde presentan antígenos vía MHC II a los linfocitos T CD4+ vírgenes y de memoria. Estas células T, monocitos y polimorfonucleares son atraídos a la lámina propia donde fue activado mediante TLRs; esto conlleva a la formación de un infiltrado linfocítico subepitelial difuso (47,48) y se despliega 2 vías linfocíticas que ocurren al tiempo. Por un lado, los linfocitos T CD8+ citotóxicos específicos de antígeno (CTL) son activados en el epitelio (con la ayuda de linfocitos T CD4+ Th1) generando apoptosis de los queratinocitos por medio de la liberación de citotoxinas como TNF α , perforinas, granzimas y FAS-L, además secreta otras citocinas que ayudan a mantener la inflamación. Y por otro lado, los linfocitos T CD4+ sufren expansión clonal y liberan otras citocinas que mantienen un estado pro-inflamatorio en el que los mastocitos se activan y degranulan, además el IFN γ , mejora la función lisosomal en los macrófagos, la actividad de las células asesinas naturales (NK), la adhesión de las células leucocitarias durante la migración intracelular y los factores de defensa intracelulares además de tener un papel importante en el control tumoral (49). Los mastocitos a su vez liberan quimasa, que daña la membrana basal epitelial directa o indirectamente a través de la activación de Metaloproteinasas de Matriz 9 (MMP9) secretada por células T del tejido afectado por el LPO. La ruptura de la membrana basal epitelial facilita el paso de los linfocitos en el epitelio y los queratinocitos rechazan la señal de supervivencia celular, dando por resultado mayor apoptosis de queratinocitos (50,51) Una vez se establecida la lesión, la combinación de citotoxicidad mediada por células y diversas citocinas inflamatorias seguiría proporcionando muerte celular y

estimulando la maduración de células de Langerhans, lo que contribuye a la cronicidad de la lesión de LPO (Figura 1).

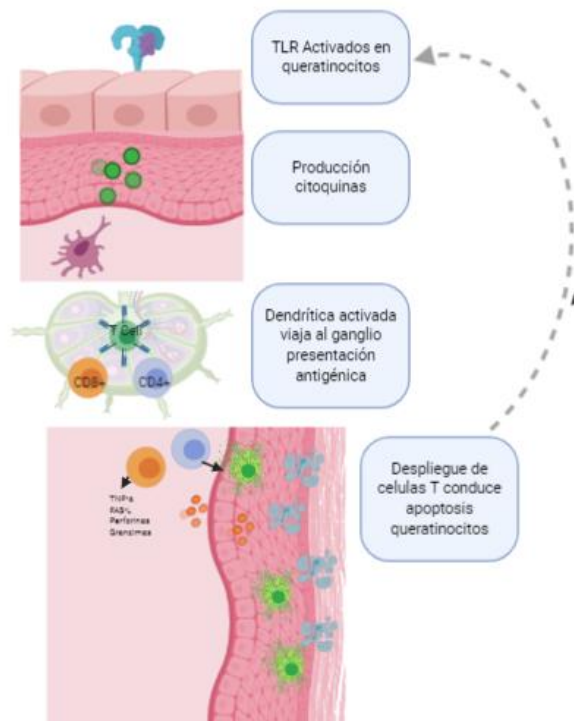


Figura 1. Esquema de la fisiopatología del LPO. (A) La activación de los TLRs conduce a la producción de citocinas proinflamatorias que termina activando las células dendríticas. (B) Una vez en el ganglio linfático, las células dendríticas presentan antígenos tanto a las células T auxiliares como a las citotóxicas (C) Las células T cruzan la membrana basal y alcanzan el epitelio. Luego, las células T inducen la apoptosis de los queratinocitos principalmente a través de granzimas, perforinas, TNF α y FASL, que en consecuencia activan más TLRs a través de DAMP o PAMP en más queratinocitos orales. Liqueen plano oral (LPO), receptores tipo Toll (TLRs), factor de necrosis tumoral a (TNF α), ligando Fas (FASL), patrones moleculares asociados a daños (DAMP), patrones moleculares asociados a patógenos (PAMP) .

La cronicidad y posible transformación maligna de la enfermedad esta mediada por el Factor Inhibitorio de Migración de Macrófagos (MIF) (50,52,53). Una vez generado el desequilibrio entre tolerancia y factores reguladores de la inflamación se produce un estado crónico, característico en pacientes con LPO, en donde MIF induce la permanencia de los macrófagos en el sitio de la lesión. Por otro lado, un tejido en estado inflamatorio crónico tiene abundante producción de factores de transcripción asociados con regeneración y un

acelerado aumento de proliferación que aumentan la probabilidad de mutaciones y por consiguiente la generación de displasias. Esto se puede afirmar gracias a que estudios realizados en la Universidad de Hokkaido en Japón presentaron evidencia de que MIF podría ser promotor de crecimiento tumoral, así como suprimir al mismo tiempo, la actividad de p53, conocida proteína supresora tumoral (47,48,54).

Las citocinas actúan como desencadenantes de procesos inmunitarios e inflamatorios. Primero, en el inicio de la enfermedad con algunas citocinas destinadas a la presentación antigénica y activación de las células T, como es el caso de la IL1 β que activa células dendríticas, proceso que es mediado por los TLRs. Y después en la amplificación de la enfermedad y cronicidad de la misma, es el caso de GM-CSF tiene entre otros la capacidad de estimular los granulocitos y macrófagos que como se mencionó, está implicada en la cronicidad del LPO (23,55). Una vez activadas las citocinas, estas generan un mecanismo de retroalimentación que permite una producción continua de otras, llevando a un mantenimiento de la inflamación. La IL17 por ejemplo, es secretada por las células T, importante en respuesta adaptativa y va estimular producción de TNF α , IL1 β , IL6, IL8, MCP1, GM-CSF y MMP en células epiteliales, fibroblastos, queratinocitos entre otros, manteniendo así un microambiente inflamatorio. Se ha encontrado un aumento de IL17 en lesiones erosivas de LPO (56). Por su parte, TNF α no es detectable en condiciones de normalidad, pero presenta los más altos niveles de expresión en liquen plano, incluso entre otras citocinas inflamatorias (57).

Todo este despliegue de citocinas es orquestado en las células epiteliales. Bajo condiciones normales, las células epiteliales y epidérmicas están posicionadas en la interfase entre el hospedero y el ambiente, y por lo tanto juegan un papel importante en la inmunidad innata. Aunque su función principal es proveer una barrera física a la invasión de patógenos (1), estas células expresan TLRs, que participan activamente en la defensa del hospedero, como centinelas del sistema inmune (3,8,19,58).

En los queratinocitos orales, la expresión de B7-H1 inducida por TLRs tiene como blanco inhibir la reacción inmune de las células T, convirtiéndose en un proceso crucial para el mantenimiento de la tolerancia periférica (59). En los queratinocitos, dicha expresión disminuye directamente la función efectora de las células T CD8+ en lesiones inflamatorias de piel, la cual ha sido relacionada con llevar a la tolerancia de las células T periféricas (60). Ge Y y cols. observaron que la activación vía TLR4 indujo la expresión de B7-H1 en los queratinocitos orales, de este modo los queratinocitos pueden participar y modular las respuestas inflamatorias en LPO, causando exacerbación y perpetuación de la LPO (61). Youngnak y cols. concluyeron que los TLRs y específicamente el TLR4 por medio del control de B7-H1 pueden tener un rol regulador en LPO y mejorar el pronóstico de las lesiones de LPO (62).

Polimorfismos en *TLR2*, *TLR3* y *TLR4* han sido asociados con la susceptibilidad al LPO; de hecho, el polimorfismo del gen *TLR3*, rs5743312, puede considerarse como un biomarcador para la susceptibilidad a LPO. Además, el mismo polimorfismo se ha asociado con pronóstico de transformación a lesiones malignas en boca (63). Zunt y cols. reportaron una reducción en la expresión de TLR2, pero un aumento de la expresión de TLR4 en el epitelio afectado y en células epiteliales de saliva total no estimulada (STNE) de pacientes con LPO. Adicionalmente, se ha encontrado que las formas solubles de TLR4 son elevadas y funcionales en STNE en pacientes con LPO en comparación con controles saludables (64). En un estudio realizado en Finlandia se analizaron muestras de pacientes con lesiones liquenoides y controles saludables, con el objetivo de medir expresión de TLRs y observar diferencias. En este estudio también se encontró que en general todos los niveles de los TLRs estaban aumentados en pacientes con lesiones liquenoides, con especial atención a TLR1 y TLR4 que se encontraban significativamente aumentadas en el epitelio superficial de pacientes con reacciones liquenoides; y por el contrario, TLR3 y TLR7 se asociaron a un aumento en la membrana basal del grupo control (65). Salem y cols. realizaron otro estudio en reacciones liquenoides orales y se observó que los TLRs se extendían desde la capa de células basales a las capas más superficiales a través de todo el epitelio oral. En este estudio, también se observó un aumento

en la expresión de TLR1, TLR2, TLR4, TLR7, TLR8 y TLR9 en los pacientes comparándolos con el grupo control; dicho resultado mostró claramente una disminución en la tolerancia (47). Por otro lado, las reacciones liquenoides fueron relacionadas con una sensibilidad de unión al TLR4 por metales como el cobre, níquel paladio y cobalto, lo que desencadena las respuestas inflamatorias y los procesos antes descritos (21).

5.4. Factor Regulador De Interferón 6 (IRF6)

El Factor Regulador de Interferón 6 (IRF6) es un miembro de la familia de 9 factores de transcripción. Dichos factores tienen un papel crítico en la respuesta inmune innata. Sin embargo, los estudios en IRF6 se han enfocado por su participación en otros procesos celulares incluyendo la proliferación de queratinocitos, supresión del ciclo celular y el control de la apoptosis (58). Su expresión es esencial para el desarrollo epidérmico y orofacial embrionario; y se ha asociado con dos síndromes Van der Woude y Pterigium Poplíteo (66). Así mismo se ha encontrado que la ausencia IRF6 genera además de los defectos craneofaciales, dientes hipoplásicos, supernumerarios, hipodoncias, defectos de forma como corona plana y taurodontismo, una mayor incidencia a la caries que relacionan con una hipofunción de las glándulas salivales mayores en las cuales se incluyen bajo flujo y reducida capacidad buffer salivar (67,68). Mutaciones en *IRF6* también genera defectos en toda la piel, histológicamente se observa arrugas en la epidermis con ausencia de las capas externas de la epidermis (69). Dado el rol de IRF6 en la regulación de la proliferación y diferenciación de las células epiteliales, recientemente se ha reportado que también actúa como nexo para otras vías de señalización, regulando tanto la función de barrera epitelial como las funciones inflamatorias de las células epiteliales (58,70).

IRF6 también ha sido estudiado en cáncer; se han reportado que interactúa con un inhibidor de la serina proteasa mamaria (Maspin), que es un supresor tumoral, en células epiteliales mamarias. Niveles de ARNm de ambos genes (IRF6 y Maspin) disminuyen moderadamente durante la progresión de una lesión a estado neoplásico, incluso la expresión IRF6 ha estado ausente en las

células altamente invasivas y metastásicas (71,72). Rotondo y cols. encontraron que una desregulación negativa de los niveles de IRF6 puede estar implicada en el desarrollo de cáncer vulvar en pacientes diagnosticados con liquen plano escleroso. En este estudio se reconoció la transformación maligna en 32 casos (6,51%); todos ellos inicialmente diagnosticados como líquenes atípicos. Los resultados obtenidos sustentan el potencial maligno de los líquenes atípicos (22). Slattery y cols. establecieron una asociación entre los factores de interferón y el cáncer colorrectal, y se identificó una disminución significativa en la expresión de IRF6 en pacientes con cáncer de recto (73). En 2014, Lawrence y cols. realizaron un estudio en el cual se consideraron 21 genes fuertemente relacionados con cáncer; entre estos encontraron que una regulación positiva de IRF6 se relaciona con una fase “antiproliferativa” del cáncer, con funciones de supresión de tumores en queratinocitos; además de conocerse su mutación en cáncer escamoso de cabeza y cuello (74).

5.5. Posible sinergia de los TLRs e IRF6 en LPO

Como se evidenció anteriormente, diferentes estudios han involucrado los TLRs con LPO y LLO. Sin embargo, aún no hay un papel claro de los TLRs en sus fisiopatologías. Richardson y cols. reportan que TLR2 es responsable de iniciar gran parte de respuesta inmunológica en queratinocitos por estímulos extracelulares. Sin embargo, de modo particular se ha reportado una disminución de la expresión de TLR2 en pacientes con LPO (19). Por otro lado, es importante incluir la regulación sinérgica que se presenta entre TLR2 e IRF6, ya que podría ser clave en la fisiopatología del LPO. Esta interacción fue reportada previamente bajo la inducción de *Porphyromonas gingivalis* en enfermedad periodontal; teniendo como por resultado una diferenciación de los queratinocitos (75). IRF6 es el único miembro de la familia de IRF con restricción epitelial, ya que reemplaza la función de otros IRFs solo en estas células (15,76). Se está empezando a estudiar mejor el papel de IRF6 en la regulación de la respuesta inmune y diferenciación celular de células epiteliales (77). Por otro lado, IRF6 regula la expresión de TLR2 que a su vez activa la secreción de citocinas inflamatorias como IL-8 y algunas quimioquinas como CCL5, CXCL8, y CXCL10 por parte de las células epiteliales orales,

específicamente CCL5 importante para el llamado de las células T (78). Esto fue demostrado en un estudio realizado en el 2014 en el cual demostraron que cuando IRF6 es activado por la vía MyD88-IRAK1 induce la producción de CCL5 (76). IRF6 podría regular de manera única las respuestas específicas de los TLRs dependientes de MyD88 en células epiteliales, lo que llevaría a que IRF6 sea análogo a IRF5 e IRF7 en estas células (76). Por otro lado, IRF6 tiene un papel importante en la regulación de ciclo celular y apoptosis; interacciones con ubiquitinas y el proteasoma (79). En el 2008, Caleb M. Bailey y cols. evidenciaron disminución en la expresión de IRF6 de forma simultánea con la aparición de ciclina D3, un marcador importante de la fase G1 del ciclo celular en células epiteliales de mama. Estos hallazgos revelan que IRF6 es importante en la promoción de la detención del ciclo celular. Además, estos datos concuerdan con el estudio que demuestra pérdida de la expresión de IRF6 en células de cáncer de mama, y como al re estimular su expresión se induce la detención del ciclo celular y proliferación (14). Sin embargo, IRF6 solo no es suficiente para regular la proliferación celular, necesita de un ambiente inductor de otras proteínas que eviten su ubiquitinización y posterior degradación por el proteosoma (80).

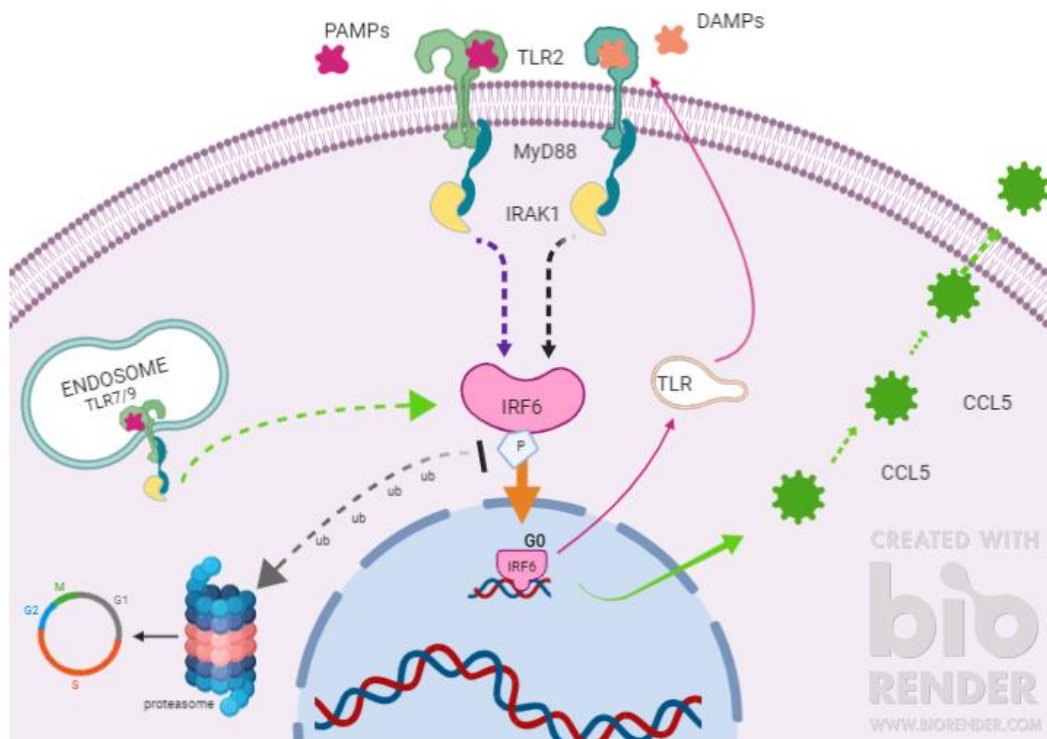


Figura 2. Modelo hipotético de desregulación inflamatoria a nivel de queratinocitos. El diagrama muestra la activación de IRF6 a través de la vía de señalización TLR2 dependiente de MyD88 / IRAK1 que es iniciada por PAMP o DAMP. El IRF6 fosforilado se transloca al núcleo y promueve la expresión génica y la consiguiente producción de citocinas proinflamatorias, como CCL5 y otros TLRs. Por el contrario, una vez que el IRF6 se fosforila, también podría sufrir ubiquitinación y degradación proteosomal permitiendo la entrada al ciclo celular, favoreciendo así la proliferación celular. Liqueen plano oral (LPO), factor regulador de interferón 6 (IRF6), factor de diferenciación mieloide 88 (MyD88), quinasa 1 asociada al receptor de IL1 (IRAK1), receptor 2 tipo Toll (TLR2), patrones moleculares asociados a patógenos (PAMP), patrones moleculares asociados al daño (DAMP), quimiocina del ligando 5 CC (CCL5), receptores tipo Toll (TLRs).

Según la información anterior se podría proponer que los TLRs e IRF6 mantienen una sinergia de activación en un estado inflamatorio de los queratinocitos. TLR2 activa IRF6 y a su vez la señal inflamatoria de IRF6 genera producción, vía endosomas, de TLRs. Un posible agotamiento o ausencia IRF6 puede ser responsable de ausencia de una respuesta inflamatoria, además de un aumento en la proliferación y ciclo celular (79,80).

La producción de citocinas es parte clave en este modelo inflamatorio. Cuando IRF6 esta siendo translocado al núcleo induce la producción de diferentes proteínas, incluyendo receptores de membrana (para mantener la activación del queratinocito) (78) y proteínas extracelulares como la CCL5 (76) tal como se mencionó anteriormente. CCL5 tiene la capacidad de inducir la producción de otras proteínas, citocinas, como IL1 β , TNF α y IFN γ (81), o según las condiciones de la inflamación crónica o el ambiente tumoral tiene la capacidad de inducir IL10 y TGF β (82). IL1 β tiene gran importancia en la presentación antigénica por su capacidad de activar las células dendríticas (47,48). IL1 β y TNF α son citoquinas multifuncionales que regulan la proliferación de células T para propiciar un estado inflamatorio (83). IFN γ es una citoquina inflamatoria producida principalmente por células T CD4+ Th1 (84), y tiene la capacidad de inducir MHC II en células que en condiciones fisiológicas no lo expresan,

teniendo así un rol importante para presentación antigénica y estimulación de células T y B; además de ser un potente activador de funciones efectoras de macrófagos (85).

IL6 es una citoquina fundamental en la cicatrización de heridas, participando principalmente en sus 2 primeras fases: en la fase 1 o inflamatoria ayudando a la producción de citoquinas como IL1 β , TNF α , IFN γ en macrófagos y células T; y en la fase II, facilitando secreción del Factor de crecimiento queratinocítico (KGF), factor de crecimiento endotelial vascular (VEGF) y favoreciendo la proliferación de macrófagos M2 y citoquinas reguladoras para permitir la reparación tisular (86)(87).

IL10 es una citocina producida por células de carácter más regulador, como son los macrófagos del grupo M2, células linfoides innatas reguladoras y las células T CD4+ Th2 (84). IL10 es de gran importancia en fases de reparación tisular y cicatrización; además de tener un papel fundamental en la prevención de enfermedades autoinmunes (88). IL10 efectúa control de las células T ayudadoras Th1 secretoras de IFN γ , previniendo autoinmunidad e inmunopatología durante la infección (84,89). Por su parte, altas concentraciones de IFN γ inhiben el grupo Th2, en el cual la citocina principal es la IL10 (84). Es por esto que el control de la proporción IFN γ /IL10 se ha evaluado recientemente en diferentes enfermedades que tienen un fuerte mecanismo inmunológico implicado (89)(90).

5.6. Métodos diagnósticos

Diferentes estudios han explorado la expresión diferencial de TLRs en células epiteliales en diferentes condiciones inflamatorias y (91–93) sin poder tener un patrón claro de comportamiento. Además, otros autores trabajan en generar marcadores predictivos de enfermedad (20,94). Por ejemplo, en la Universidad de Oulu en Finlandia se encontró una correlación positiva entre TLR5, p53 y NF- κ B, lo que indica un papel fundamental del TLR5 en la fisiopatología del carcinoma de células escamosas de la lengua proponiéndolo como marcador útil para predecir la recurrencia o supervivencia de pacientes afectados con

este tipo de cáncer. Por otro lado, en otro estudio realizado en pacientes con la misma condición encontraron que TLR2, TLR4 y TLR9 tenían mejor potencial de (95,96) Sin embargo, hasta el momento no se ha logrado obtener marcadores contundentes y generales para su diagnóstico. Uno de los inconvenientes reportados es la presencia de haplotipos, y la necesidad de tener marcadores propios por región. En un estudio realizado en Hungría, se encontró por ejemplo que la expresión diferencial de IL8 podría ser biomarcador en USA, India y Serbia pero no en Japón e Irán, lo que sugiere que cada país o región tenga unos marcadores propios, por variaciones genéticas de distribución poblacional. Por lo tanto, otro factor importante a tener en cuenta en los biomarcadores es el origen de la muestra (97).

Específicamente el LPO se ha estudiado a través de diferentes métodos como por ejemplo análisis en saliva, en sangre, e inmunohistoquímica de cortes histológicos en (19,51,61,98) En saliva no estimulada se ha realizado inmunohistoquímica y Elisa para observar niveles de citocinas proinflamatorias y expresión diferencial de TLR2 y TLR4 (19). A partir de saliva total se realizó un ensayo multiplex para cuantificar citocinas y la expresión de TLR2 soluble (99). Se ha recolectado sangre para la identificación de polimorfismos (63) y para la comparación de la expresión de TLR2 de muestras de sangre versus especímenes de biopsia (48). En Oulu realizaron un estudio en el cual realizaron inmunohistoquímica en cortes de parafina para observar comparar expresión de TLR4 y TLR9 (51). Sin embargo, los resultados encontrados presentan controversias y son variables. Por eso sería interesante tener resultados mucho más localizados al obtener información directamente de las células epiteliales implicadas en la lesión.

5.7. Citología en base líquida

La citología exfoliativa, una técnica sencilla no agresiva y bien aceptada por el paciente, fue descrita hace varios años. Sin embargo, aún no se ha implementado como método diagnóstico en atipia epitelial debido a su baja sensibilidad y especificidad (100,101). Esto ha restringido su uso tanto en el

diagnóstico como en investigación (102). Afortunadamente, el desarrollo reciente de técnicas como la clasificación de células activadas por fluorescencia (FACS), la inmunofenotipificación y los ensayos moleculares basados en ARN, ADN y proteínas han permitido el resurgimiento de esta técnica para analizar principalmente la malignidad de un tumor (7). Además, con la introducción de la citología líquida (CBL), que consiste en realizar una suspensión de células de la muestra, se han añadido ventajas adicionales y significativas a la citología exfoliativa oral convencional. Este método recupera una gran cantidad de células individuales adecuadas para tinción citoplásmica y nuclear, y análisis celular (103). Además, reduce el problema relacionado con el muestreo en la preparación de frotis, reduce las tasas de falsos negativos; y por tanto, mejora la sensibilidad y calidad de la citología (104,105) sin embargo, la falta de estudios que reporten protocolos estandarizados de CBL orales, y el elevado costo de materiales y metodologías, desafía su adopción en la práctica clínica diaria y la investigación (103,106–111). Existe la necesidad de tener un protocolo de bajo costo, reproducible y de fácil acceso; disponible a nivel mundial que podría implementarse para el estudio celular y molecular de varias lesiones de la mucosa oral, de modo que los citopatólogos puedan disponer de una herramienta diagnóstica adicional y complementaria, con un potencial considerable para su detección precoz.

5.8 Analitos en saliva

La saliva es una solución hipotónica, incolora, inolora, con un pH entre 6.6 y 7.1. Aproximadamente el 90% de la saliva es producto de las glándulas salivares, entre las cuales se encuentran; las glándulas salivales menores bucal, lingual, palatogloso y de la mucosa palatina; y las glándulas salivales mayores submandibulares, sublingual y parótida; estas últimas cuentan con alta permeabilidad y están rodeadas por abundantes vasos sanguíneos y linfáticos que permiten intercambio constante de moléculas. Gracias al intercambio molecular, la saliva puede cumplir con sus funciones digestivas, protectoras (antimicrobianas, antivirales y antifúngicas), amortiguadoras, de lubricación, promotoras de remineralización, fonación y de mantenimiento de la mucosa oral (112–114).

Para poder cumplir con las funciones protectoras, la saliva se vale de factores antibacterianos y antifúngicos inespecíficos como la peroxidasa salival, la histatina o la lisozima; adicionalmente, tiene un mecanismo más específico en el cual usa factores inmunológicos como lo son las inmunoglobulinas IgA, IgM, IgG (115). Esto explica como la saliva se ha empezado a considerar como una fuente muy valiosa a implementar en diagnóstico e investigación.

Con fines diagnósticos la saliva puede ser medida como el producto de una glándula específica y como saliva total. La primera, la saliva como producto de una glándula específica, es frecuentemente usada para la detección de patologías de la glándula en particular, como una infección u obstrucción. (116) Por otro lado, la segunda, la saliva total, se caracteriza por ser una mezcla de fluidos derivados predominantemente de las glándulas salivares, pero que también contiene fluido crevicular, exudado de mucosa bucal, secreciones nasales y expectorados bronquiales, suero y hemoderivados (entre los que se encuentran las inmunoglobulinas y citocinas), bacterias y productos bacterianos, virus y hongo, células epiteliales descamadas y otros componentes celulares. Teniendo en cuenta los anteriores antecedentes, la saliva total es la más usada para evaluación de desórdenes sistémicos (117–119). Esta puede ser recolectada con o sin estimulación. La saliva estimulada es recolectada por la acción masticatoria o estímulos gustativos. Mientras que la saliva no estimulada (STNE) es recolectada libre de estímulos exógenos como masticación, mecánico o gustativos. La mejor forma de recolectar la saliva total estimulada es el método de expectorar dentro de un tubo de ensayo, mientras que para la saliva no estimulada se deja gotear saliva desde el labio inferior a un tubo de ensayo (114,120).

6. MATERIALES Y METODOS

6.1. Diseño del estudio

Se realizó un estudio de tipo descriptivo, de corte transversal y comparativo. Los pacientes e individuos control recibieron información verbal y escrita sobre los objetivos del estudio y firmaron de manera voluntaria un consentimiento informado antes de recolectar las muestras (anexo 1). Dichos procedimientos fueron la citología oral en base líquida y recolección de saliva no estimulada. A partir de la citología oral se realizó extracción de ARN que se analizó por medio de PCR; y con la saliva no estimulada se evaluaron las concentraciones de las siguientes citocinas INF γ , IL1 β , IL6, IL10 y TNF α .

6.2. Consideraciones éticas

El estudio contó con la aprobación de los Comités de Ética de la Facultad de Odontología de la Universidad de Antioquia (Acta 01- 2019) y del Hospital San Vicente el 22 marzo de 2019.

6.3. Población de estudio

6.3.1. Pacientes con LPO

Este estudio contó con una muestra por conveniencia de 9 pacientes que asisten a tratamiento en la Facultad de Odontología de la Universidad de Antioquia y del Hospital San Vicente Fundación, mayores de edad, sin discriminar por sexo, que contaban con previo conocimiento de su diagnóstico de LPO (sin discriminar por manifestación) por medio de biopsia incisional y estudio histopatológico. La toma de muestra se realizó en el momento que los pacientes asistían a las citas de seguimiento y control. Los pacientes fueron excluidos en caso de: presentar deficiencia cognitiva, periodontitis, manifestación de herpes oral, lupus eritematoso sistémico y candidiasis .

6.3.2. Grupos control

Dos grupos control fueron incluidos en este estudio. El primero fue conformado por personas que presentaban alguna lesión traumática inflamatoria crónica en la boca como el caso de los pacientes de ortodoncia. Y el segundo grupo estuvo conformado por personas saludables y que tuvieran edad promedio a la de los pacientes de LPO. Los participantes de ambos grupos control fueron excluidos si presentaban manifestación de herpes oral, enfermedades autoinmunes, deficiencias cognitivas, periodontitis, candidiasis o COVID19.

6.4. Recolección de las muestras

6.4.1. Saliva no estimulada

Se recolectó saliva no estimulada durante 10 minutos en un tubo plástico estéril de 50 mL entre las 8am y las 11am. Para la recolección se solicitó a los participantes abstenerse de comer y beber por al menos 1 hora antes de la recolección. Las muestras recolectadas fueron transportaron al laboratorio para su almacenamiento y posterior procesamiento. Para su procesamiento inicial, la saliva se clarificó y las muestras se centrifugaron a 800 g por 10 minutos. 1000 μ L del sobrenadante de la saliva clarificada fue trasladado a un tubo Eppendorf de 1.5 mL con 40 μ L de solución stock de inhibidor de proteasas Complete™ (Roche, ref. 11697498001) (121,122).

6.4.2. Citología oral en base líquida

Para la recuperación de células transepiteliales, se realizó frotis en el lugar de la lesión de los pacientes y en sitios de distribución homogénea entre carrillo y paladar de los participantes control. Para cada muestra fue necesario realizar 30 vueltas al citocepillo convencional. Una vez obtenida la muestra, el citocepillo se depositó en tubo Eppendorf de 1.5 mL con DMEM (Dulbecco's modified Eagle's medium) (Sigma-Aldrich, MO, USA) tratado con DEPC (Diethyl pyocarbonate) (Bio Basic, Toronto, Canada). Sin retirar el citocepillo, se centrifugó a 400 g por 5 minutos, luego se retira citocepillo y se centrifugó 5 minuto a 400 g para finalmente recuperar la totalidad del pellet (Figura 3). El precipitado celular se resuspendió y homogenizó en 100 μ L de Trizol®.(123)

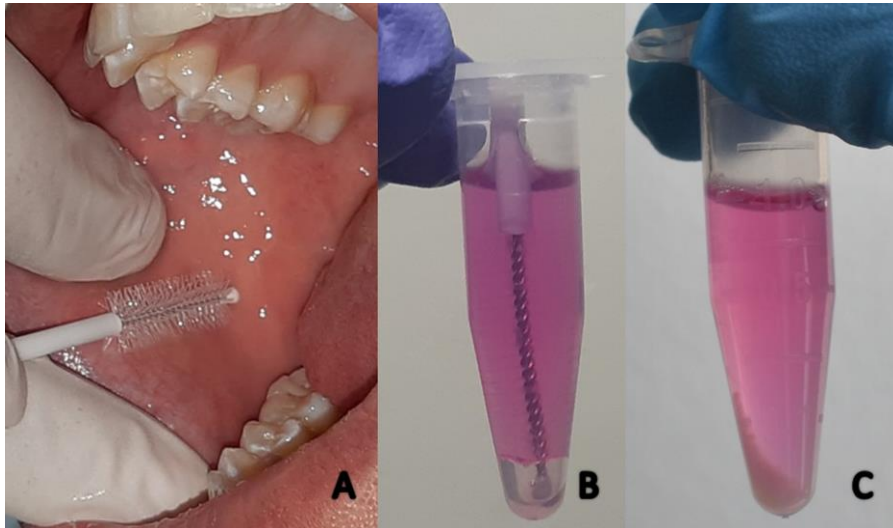


Figura 3. Obtención de la muestra por citología oral en base líquida. (A) La mucosa bucal se sujeta firmemente para colocar el citocepillo en posición. (B) La cabeza del citocepillo se mantiene dentro del medio de recolección hasta el procesamiento. (C) El pellet celular se obtiene después de centrifugar y retirar la cabeza del citocepillo.

6.5. Análisis celular de los queratinocitos orales

6.5.1 Tinción de Orceína

Se preparó una solución de Orceína al 1% (Sigma-Aldrich) en HCL al 1% y etanol al 70%. El sedimento celular se lavó dos veces con PBS frío y se desechó cuidadosamente sin perturbar el sedimento. Las células se resuspendieron en 10 μ L de la solución de Orceína y se incubaron durante 30s. Las células teñidas se transfirieron luego a un portaobjetos cargado electrostáticamente (VWR, Batavia, Estados Unidos) y se dejaron adherir durante 5 minutos. Finalmente, las células se lavaron suavemente con agua destilada. Las imágenes se capturaron utilizando el software Zen 2 (Zeiss Microscopy, Oberkochen, Alemania) acoplado a un microscopio óptico (Axiolab, Zeiss Microscopy) y una cámara especializada (AxioCam 305 color, Zeiss Microscopy).

6.5.2 Análisis citomorfométrico

Se realizó una evaluación de imágenes mediante el uso de análisis de imágenes, ImageJ v1.52q (EE. UU.). Todas las mediciones se llevaron a cabo utilizando las herramientas de medición del software análisis de imágenes, y se realizaron siguiendo los contornos de las células y los núcleos de los queratinocitos orales. Veinte células con bordes bien definidos se seleccionaron al azar de cada una de las 4 imágenes evaluadas. Las células se midieron evitando células agrupadas o plegadas y núcleos y células inusualmente distorsionados. El software calculó automáticamente los parámetros citomorfométricos celulares representados por área citoplasmática (CA), diámetro citoplasmático (CD), perímetro citoplasmático (CP), área nuclear (NA), diámetro nuclear (ND) y diámetro nuclear (NP). La escala del tamaño de las células fue determinado automáticamente por el software del microscopio Zeiss Zen lite (Zeiss, Germany) y asignado a ImageJ v1.52q.

6.5.3 Citometría de flujo

En células de controles saludables se practicó el ensayo de citometría de flujo con el objetivo de identificar número y viabilidad celular. Se realizaron ensayos de doble tinción con DiOC6 (250 nM concentración final) y IP (Ioduro de Propidio) (1 µg/ml concentración final) (3,3'-dihexyloxacarbocyanine iodide/propidium iodide) (Thermo Fisher Scientific, MA, USA). Se realizó dos ensayos, el primero con base en recolección 1mL PBS y el segundo con 1 mL de DMEM tratado. 200 µL de cada solución fueron tomados para realizar la lectura. La lectura se realizó hasta completar un total de 5.000 células o agotar el volumen y se evaluaron los parámetros de tamaño, granularidad y fluorescencia en el citometro FC500 (Beckman Coulter Inc, Fullerton CA). Los datos fueron analizados usando la sustracción de histogramas de Overton en el software FlowJo versión 7.6.2 (Tree Star, OR, EE. UU.)

6.5.4 Recuento viabilidad celular

El pellet celular se resuspendió en 1 mL de DMEM tratado con DEPC. Posteriormente, en un vial diferente se diluyeron las células con una solución de azul de tripano al 0.4% (Merck Sigma-Aldrich) a una proporción 1:1 en un

volumen final de 200 μL , y se realizó el conteo en cámara de Neubauer. Los recuentos de células se realizaron bajo un microscopio óptico, después de lo cual se calculó el número total de células viables.

6.6. Procesamiento molecular de las muestras

La extracción de ARN fue realizada por medio del método de Trizol. Una vez la muestra era suspendida en 100 μL de trizol, se dejaba en $-20\text{ }^{\circ}\text{C}$ todo un día. Siguiendo las instrucciones del fabricante.

6.6.1 Limpieza de superficies y pipetas

Inicialmente se realizó una limpieza con etanol al 75% y luego se utilizó el RNaway casero (5% SDS, 100 mM NaOH, 1% ClNaO) para limpiar las superficies, gradillas y pipetas a usar. Y finalmente se limpió con peróxido de hidrogeno al 3% los guantes y micropipetas.

6.6.2 Fase de separación

Una vez todas las superficies estaban preparadas, se procedió a retirar la muestra que se encontraba en trizol a -20°C por al menos 12 horas. Se suspendió nuevamente y se agregó 20 μL de cloroformo, mezclando abundantemente por inversión. Se centrifugó a 12.000 g por 15 min a 4°C para formar una separación en 3 fases, de las cuales se tomó y transfirió la fase acuosa a un nuevo tubo Eppendorf de 1.5 mL; 100 μL de isopropanol fueron agregados y se incubó por mínimo 4 horas a -20°C "overnight"; este paso se realizó para lograr una mejor la precipitación del ARN. Acorde a las instrucciones del fabricante.

6.6.3 Fase de precipitación y lavado

Una vez terminado el tiempo de incubación, la muestra fue centrifugada a 12.000 g por 20 min a 4°C . Luego de retirar el isopropanol con una punta de 200 μL con filtro, se agregó 500 μL de etanol grado molecular al 75%. Posteriormente, se procedió a centrifugar a 8500 g por 5 min. Después se descartó el etanol con una punta de 200 μL con filtro y se removieron sus residuos con tiras de papel filtro previamente cortado y esterilizado. Una vez se

verificó ausencia de etanol, se agregó 10 µL de agua grado molecular, se homogenizó y fue llevado a 55°C por 5 min. Finalmente, se determinó la concentración (A260) y pureza (A260/A280) del ARN usando un espectrofotómetro (NanoDrop 2000). Acorde a las instrucciones del fabricante.

6.6.4 Verificación de la integridad ARN electroforesis

La integridad del ARN fue verificada por medio de electroforesis. Para ello se realizó el siguiente procedimiento:

- Se diluyó el buffer TBE (Tris, Borato y EDTA) (Thermo Fisher Scientific, MA, USA) (pH 8.3) a una concentración 1X. La dilución fue realizada en agua DEPC para el gel de agarosa 1% y el buffer de corrido
- Finalmente, cada pozo se cargó con 200 ng de ARN en buffer de carga (ADN Gel Loading Dye 6X; Thermo Fisher Scientific, MA, USA), y se utilizó como referencia un ADN Ladder de 1Kb (Thermo Fisher Scientific, MA, USA)
- El corrido del gel se realizó por 30 min a 80v.

6.6.5 Tratamiento con DNasa

Una vez establecidas la concentración, pureza e integridad, el ARN fue tratado con DNase I, RNase-free (Thermo Scientific™, USA), procedimiento necesario para eliminar la contaminación con ADN, presente en las muestras debido al método de extracción por trizol. Por cada muestra cuantificada se realizó la dilución correspondiente de la enzima para no alterar las proporciones del fabricante, las cuales fueron:

- Agregar a un tubo libre de RNasas:
- 1µg ARN
- 1µL Buffer 10x
- 1U DNase I
- Agua DEPC hasta completar 10µl
- Incubar a 37°C por 30 minutos
- Agregar 1µL de EDTA a 50nM e incubar 65°C por 10 minutos para desactivar la DNasa.
- Finalmente, las muestras fueron cuantificadas por espectrofotometría y

almacenadas a -80°C hasta su procesamiento. Acorde a las instrucciones del fabricante.

6.6.6 Selección de los primers

Los primers seleccionados fueron reportados en estudios anteriores y utilizados para RT-qPCR. Sin embargo, se realizó un análisis por nBLAST(NCBI) para confirmar su especificidad para humanos. Además, fue seleccionado el gen *GAPDH* como gen housekeeping en cada reacción. Las secuencias y sus referencias son presentadas en la tabla 1.

Tabla 1. Secuencias de los primers utilizados

<i>Primer</i>	Secuencia (5'–3')	Tamaño del amplicon (pb)	Ubicación	Ref
IRF6-F	TGGATCAGTCGCAGCACCAT	141	exón 4 y 5	(17)
IRF6-R	GTTCAGTTTTGGGCCACACT			
TLR2-F	TTGTGACCGCAATGGTATCT	98	exón 3	(124)
TLR2-R	TGTTGGACAGGTCAAGGCT			
GAPDH-F	CTGGAGCAGACTATGTTGTGGA	131	exón 5 y 6	(125)
GAPDH-R	AGCAGAGGGAGCAGAGATGAT			

6.6.7 Estandarización del análisis cuantitativo de la reacción en cadena de la polimerasa (qPCR)

400 ng de ARN se transcribieron en ADNc usando el KIT de síntesis de ADNc FIREScript RT (Solis Biodyne, Estonia). Cada reacción de síntesis de ADNc se realizó en un termociclador SimpliAmp™ (Thermo Fisher Scientific). Cada 20 µL de la mezcla de reacción de ADNc contenía solución tampón de reacción con DTT a 1X, primers random a 2.5 µM, Oligo primers a 2.5 µM, mezcla de dNTP a 500 µM, 10 U de FIREScript RT, 1 U de inhibidor de RNasa y 3-4 µL de ARN a una concentración de 400 ng. Primero se realizó una etapa de incubación de 5 minutos a 65°C con el ARN, los primers y el agua. En el segundo paso, la reacción se completó con la mezcla de enzimas, DNTP, solución tampón y el inhibidor. La transcripción inversa se completó de la

siguiente manera: hibridación a 25°C durante 10 minutos, transcripción inversa a 50°C durante 30 minutos y finalmente, inactivación enzimática a 85°C durante 5 minutos. Acorde a las instrucciones del fabricante.

Tabla 2. Preparación del ADNc

Reactivo	Concentración Final	Volumen
Buffer 5x	1x	1.5 µL
dNTPs	500 µM	0.5 µL
Primers Random	2.5 µM,	0.5 µL
Oligo primers	2.5 µM,	0.5 µL
FIREScript RT	10 U	1 µL
Inhibidor RNAasa	1 U	0.5 µL
ARN	400 ng	Depende concentración
Agua	Ajustar	Ajustar vol
TOTAL		15 µL

Tabla 3. Programación del termociclador para ADNc

Paso	Temperatura	Tiempo
Incubación inicial	65°C	5 min
Hibridación	25°C	10 min
Transcripción Inversa	50°C	30 min
Inactivación	85°C	5 min
Almacenamiento	4°C	Indefinido

La detección de ARNm se realizó usando un 5x HOT FIREPol EvaGreen qPCR Supermix (Solis Biodyne). Se usaron los mismos primers utilizados en la RT-PCR para *GAPDH*, *TLR2* e *IRF6*. Cada reacción de PCR en tiempo real consistió en 6.6 µL de agua libre de RNasa, 3 µL de Enzyme Master Mix, 0.2

μL de cada uno de los primers, y 5 μL de ADNc. Las reacciones se llevaron a cabo en un instrumento CFX Connect Real-Time PCR Detection System (Bio-Rad Laboratories, Inc. USA). Durante 40 ciclos (95 °C durante 15 seg, 60 °C (GAPDH - IRF6) o 59°C (TLR2) durante 20 seg, 72°C durante 20 seg) después de una incubación inicial de 12 minutos a 95°C. Todas las reacciones se realizaron por duplicado. Los datos de qPCR se procesaron en un software CFX Connect Real-Time PCR Detection System (Bio-Rad Laboratories, Inc. USA).

Tabla 4. Mix para la qPCR

Reactivo	Concentración Final	Volumen
5x HOT FIREPoI	1x	3 μl
F	100nM	0.2 μl
R	100nM	0.2 μl
ADNc	Variable	5 μl
Agua	-	6.6 μl
TOTAL	-	15 μl

Tabla 5. Programación del termociclador para la qPCR

PASO	TEMPERATURA	TIEMPO	CICLOS
Activación Inicial	95°C	12 min	1
Desnaturalización	95°C	15 seg	
Alineamiento	60°C – 58°C	20 seg	40
Elongación	72°C	20 seg	
Melting	Melting	---	1

6.6.8 RT- PCR Transcripción inversa de reacción en cadena de la polimerasa.

Se realizó RT-PCR como parte de la estandarización del protocolo de extracción de ARN, para verificar que el ARN extraído amplificaba correctamente y estandarizar las temperaturas de alineación para los primers seleccionados previo a montar el ensayo de qPCR con todas las muestras de los pacientes. El protocolo ajustado a este estudio fue el siguiente: se prepararon las mezclas para la RT-PCR en tubos de 0.2 mL, ajustando los valores del fabricante (Qiagen, número de catalogo 210210) así:

Tabla 6. Mezcla de reactivos para RT-PCR

Reactivo	Concentración Final	Volumen
Buffer 5x	1X	5 µL
dNTPs	400 µM cada dNTP	1 µL
F	0.6 µM	2 µL
R	0.6 µM	2 µL
Enzima	1X	1 µL
ARN	200 ng – 400 ng	Según concentración
Agua	Ajustar	ajustar vol
TOTAL		25 µL

Las muestras fueron procesadas en un termociclador Thermo Fisher Scientific Applied Biosystems en los siguientes ciclos:

Tabla 7. Programación del termociclador para RT-PCR

Paso	Temperatura	Tiempo
	50°C	32 min
Desnaturalización	95°C	15 seg
Inicial		
	94°C	1 min
35 ciclos	Determinada según alineación de Primers	

Extensión	72°C	10 min
Almacenamiento	4°C	Indefinido

6.6.9 Real-time reverse transcriptase quantitative PCR (RT-qPCR) para detección de ARNm de IRF6 y TLR2

Las RT-qPCR fueron realizadas siguiendo el protocolo previamente estandarizado. Las reacciones se llevaron a cabo en un instrumento CFX Connect Real-Time PCR Detection System (Bio-Rad Laboratories, Inc. USA). Los datos de qPCR se procesaron en un software Bio-Rad Real-Time PCR Analysis Software (Bio-Rad Laboratories, Inc.). Finalmente, para calcular la expresión de ARNm de cada gen blanco (*IRF6* y *TLR2*) se utilizó el método de expresión relativa (126).

$$\text{Expresión relativa} = \frac{((\text{Egenblanco})^{\Delta \text{CT blanco (control- muestra)}})}{((\text{Egenreferencia})^{\Delta \text{CT referencia (control- muestra)}})}$$

6.6.10 Verificación de los productos de PCR

Los productos de PCR fueron analizados por electroforesis, utilizando geles de agarosa al 1.5%, teñidos con bromuro de etidio (0,5 µg/mL) a 80 V por 55 min. Los productos fueron fotografiados bajo luz ultravioleta utilizando filtros de 590 nm de longitud de onda.

6.7 Proteína en Saliva

6.7.1 Concentración de proteína total

La concentración de proteína total presente en las muestras de saliva fue determinada mediante el método de Bradford (127,128). Se utilizó el estuche Protein Assay Dye Reagent Concentrate (Bio-Rad Laboratories, Inc. USA). Para ello, se realizó una curva de calibración con la proteína estándar liofilizada BSA (Albúmina de Suero Bovino) (1,36 mg/mL), la cual fue diluida con el fin de obtener concentraciones de 0,05–0,5 mg/mL. Una parte del colorante concentrado se diluyó en cuatro partes de agua ultrapura. Alícuotas de 10 µL

de cada concentración estándar de BSA se depositaron en una placa de 96 pozos. Posteriormente, se adicionaron 200 μ L del colorante diluido en cada una de las muestras y se mezcló por pipeteo. La mezcla se incubó a temperatura ambiente por 5 min y se midió la absorbancia en un espectrofotómetro (Thermo Scientific Multiskan GO) a una densidad óptica de 595 nm. La curva de calibración se realizó por duplicado. Para determinar la concentración de proteína total, se depositaron 10 μ L de las muestras de saliva no estimulada en pozos separados y se adicionó 200 μ L del colorante diluido en cada una de ellas. Las muestras fueron mezcladas e incubadas y se midió la absorbancia como se describió anteriormente. Las muestras de saliva se procesaron por triplicado (129,130). Acorde a las indicaciones del fabricante.

6.7.2 Medición de citocinas

Se empleó un estuche comercial de Merk: Milliplex MAP Human High Sensitivity Immunology Multiplex Assay customizado o personalizado a partir del kit HSTCMAG para evaluar IFN γ , IL1 β , IL6, IL10 y FNT α .

Se siguieron las recomendaciones del fabricante para la preparación de los reactivos de la siguiente manera:

- Para la preparación de las perlas de las citocinas:

- Se realizó sonicación de cada frasco con citoquina durante 30 segundos.
- Vortex de cada frasco con citoquina por 1 min.
- Transferencia de 60 μ L de cada frasco con citoquina y a nuevo frasco para el mix de citocinas.
- El volumen se ajustó a 2700 μ L con el disolvente de perlas (Bead diluent LBD).

- Para la preparación de los controles se reconstituyó los controles de calidad Qc1 y Qc2 en 250ul de PBS. En nuevos tubos Eppendorf rotulados como Qc1 y Qc2 respectivamente, se prepararon las soluciones de trabajo de cada control de calidad así: 150 μ L de PBS y 50 μ L de cada frasco de Qc1 y Qc2.

- Para la preparación del Buffer de lavado a 10X se agregó 15mL de solución buffer 10x en 135 mL de agua destilada grado III para obtener una concentración final de 1X.

Para la preparación del estándar para células T:

- El vial estándar se reconstituyó en 250 μ L de PBS, mezclando por inversión y vortex por 10 seg.
- Se prepararon diluciones a partir del vial estándar de trabajo en 7 tubos Eppendorf, cada uno con 150 μ L de PBS.
- Al estándar 7 se le agregó 50 μ L de la solución stock.
- Se realizó transferencia de 50 μ L desde el estándar 7 hasta el estándar 1 tal como se muestra en la figura 4.

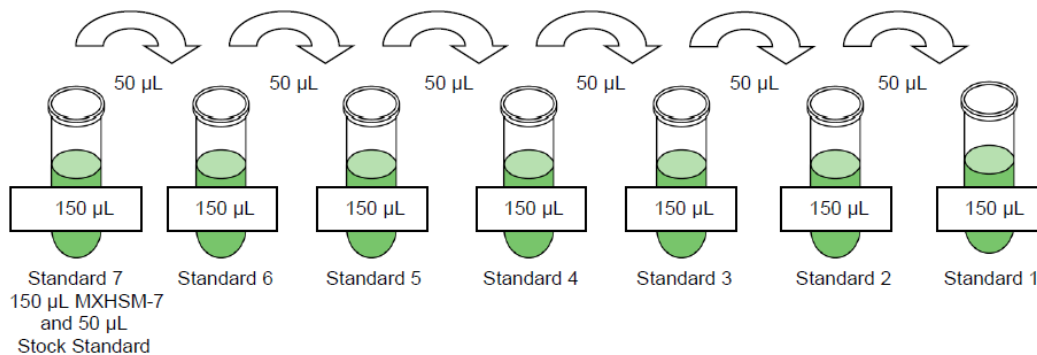


Figura 4. Dilución de estándares para ensayo citocinas. Diluciones realizadas desde la transferencia del estándar 7 (mayor concentración) hasta el estándar 1 (menor concentración).

6.7.3 Ensayo para detección de citocinas

Para este ensayo se siguió el siguiente protocolo:

- Lavado inicial de cada pozo del plato con 200 μ L de buffer de lavado.
- Selle del plato con el sticker proporcionado por el fabricante, con su posterior vibración por 10 min a temperatura ambiente y descarte del buffer por inversión.
- Carga del plato con 50 μ L de controles y estándares según se estableció previamente. Cada uno de las muestras fueron cargadas por duplicado tal

como se muestra en la Tabla 8. En el pozo de background se utilizó 50 μ L de PBS.

- Adición de 25 μ L de buffer de ensayo en cada pozo en el que se iba a depositar la muestra.
- Las muestras de saliva fueron centrifugadas a 10.000 rpm antes de ser cargadas para obtener resultados más limpios.
- Adición de 50 μ L de sobrenadante de saliva de los pacientes por duplicado.

Tabla 8. Plato de lectura para el ensayo de medición de citocinas

	1	2	3	4	5	6	7	8	9
A	Background	Estándar 4	Qc1	LPO3	LPO7	Contr2	Orto1	Orto5	DiILPO4
B	Background	Estándar 4	Qc1	LPO3	LPO7	Contr2	Orto1	Orto5	DiILPO4
C	Estándar 1	Estándar5	Qc2	LPO4	LPO8	Contr3	Orto2	DiILPO1	DiILPO5
D	Estándar 1	Estándar5	Qc2	LPO4	LPO8	Contr3	Orto2	DiILPO1	DiILPO5
E	Estándar 2	Estándar6	LPO 1	LPO5	LPO9	Contr4	Orto3	DiILPO2	DiILPO6
F	Estándar 2	Estándar6	LPO 1	LPO5	LPO9	Contr4	Orto3	DiILPO2	DiILPO6
G	Estándar 3	Estándar7	LPO2	LPO6	Contr1	Contr5	Orto4	DiILPO3	DiILPO7
H	Estándar 3	Estándar7	LPO2	LPO6	Contr1	Contr5	Orto4	DiILPO3	DiILPO7

- Una vez cargado el plato con las muestras, se agregaron 25 μ L de la mezcla de perlas de citocinas previamente preparadas, se selló nuevamente el plato y se dejó incubando a 4°C durante 18 horas en constante vibración.
- Se realizó lavado del plato 3 veces.
- En cada pozo se agregaron 50 μ L de solución de detección de anticuerpos y se dejó incubando durante una hora a 20°C.
- Terminada la incubación, se adicionó 50 μ L de Estreptavidina-Ficoeritrina en cada pozo, sin descartar la solución de detección, y se incubó nuevamente por 30 min a 20°C.
- Posteriormente, se descartó y se agregó PBS como solución para la lectura del equipo y se dejó en agitación durante 5 minutos.
- Por último, se realizó lectura en equipo MAGPIX®.

6.8 Análisis estadístico

El análisis de datos fue realizado en el software Graph Pad Prism version 8.01 (GraphPad Software, Inc., La Jolla, CA, USA). La normalidad para todos los valores fue calculada con la prueba Shapiro-Wilk y el supuesto de homocedasticidad será evaluado con prueba de Levene. Se realizó la prueba T student para datos paramétricos con la corrección de Prueba t de Welch cuando fue necesario, y la prueba U de Mann-Whitney para datos no paramétricos. La media y el error estándar de la media (SEM) fueron calculados para todos los análisis. Para los casos en los cuales alguno de los valores no seguía una distribución normal se realizaron pruebas no paramétricas y se tomaron tanto la mediana como la diferencia de medianas como los valores de referencia. Los valores de $P < 0.05$ fueron considerados como significativos.

7. RESULTADOS

7.1. Población de estudio

Tal como se observa en la tabla 9, en total se logró reclutar 9 pacientes con diagnóstico histopatológico de liquen plano oral, que asistían a sus citas de control en el Hospital San Vicente fundación. Los pacientes tenían diferente tiempo de evolución de la enfermedad; la toma de la muestra fue realizada en la cita diagnóstica para 2 pacientes y con un periodo de evolución > 1 año en 7 pacientes, y solo 3 pacientes presentaban algún tipo de síntoma asociado. Adicionalmente, se incluyeron 5 pacientes del grupo de controles saludables quienes serán determinados como control, y 5 pacientes con lesiones traumáticas quienes estaban en tratamiento de ortodoncia y quienes serán determinados como Ortodoncia.

Para la primera parte de estandarización de la citología se incluyeron 30 voluntarios controles saludables. Para el análisis de citocinas se incluyeron los 9 pacientes de LPO, los 5 de ortodoncia y los 5 controles. Sin embargo, para el análisis de expresión de TLR2 e IRF6 luego de realizar una normalización con GAPDH para contar con muestras confiables, se obtuvo un n final de 8 pacientes de LPO, 8 controles, solo 3 pacientes con ortodoncia activa presentaron valores de GAPDH confiables.

Tabla 9. Caracterización de la población de estudio

	LPO	CONTROL	ORTODONCIA
EDAD			
MEDIA \pm SD	52.78 \pm 12.47	59 \pm 17.96	37 \pm 18
RANGO	35-69	39-78	24-67
SEXO			
F/M	6/3	3/2	3/2
CLASIFICACIÓN CLÍNICA			
RETICULAR	7		
ERITEMATOSO/ULCERATIVO	2		
LESIÓN EN PIEL			

SI	2		
NO	7		
GLUCOCORTICOIDES			
SI	0		
NO	9		
TIEMPO EVOLUCIÓN			
< 3 meses	2		
> 1 año	7		
N total por grupo	9	5	5

7.2. Estandarización de la citología en base líquida para el análisis celular y molecular de queratinocitos orales

7.2.1 El medio DMEM tratado con DEPC conservó la viabilidad de los queratinocitos orales

Con la doble tinción DIOC6/PI se analizó el efecto del medio de recolección en la supervivencia de los queratinocitos orales. El colorante DIOC6 marca las células viables como fluorescentes debido a su alto potencial transmembrana mitocondrial (solo DIOC6 positivo), mientras que su absorción disminuye en las células apoptóticas. DiOC6 combinado con PI, permitió distinguir células en etapas tempranas de apoptosis (negativas para PI con fluorescencia baja de DiOC6) de aquellas en etapa tardía de apoptosis (positivas para PI con fluorescencia baja de DiOC6), y finalmente las células necróticas que eran PI positivo solamente. De acuerdo con la figura 5, solo las células recolectadas en DMEM tratado con DEPC fueron positivas para DIOC6. Mientras que el 66.9% de las células evaluadas eran viables, las células en PBS mostraron daño a la membrana mitocondrial, y la mayoría estaban en etapas tempranas y tardías de apoptosis. Por lo tanto, estos resultados sugieren que un medio óptimo de recolección de queratinocitos orales debía incluir DMEM tratado con DEPC para mejorar significativamente su supervivencia después del muestreo de la CBL.

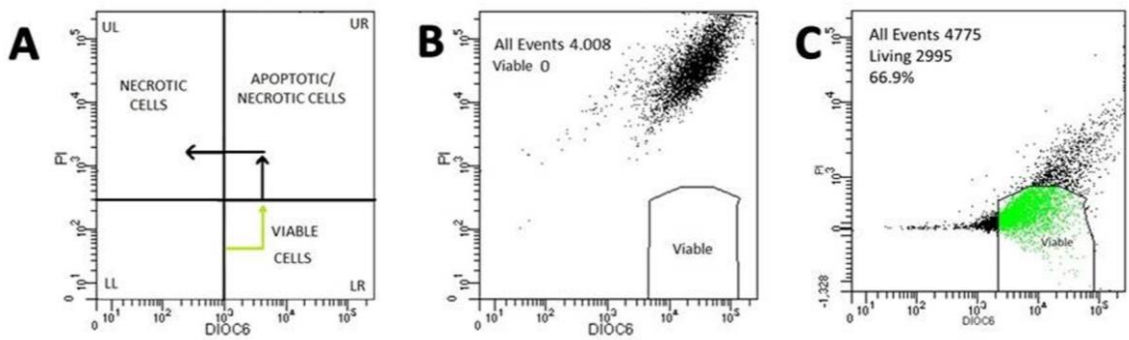


Figura 5. El medio de recolección afecta la viabilidad de los queratinocitos orales. Gráficos de puntos del citómetro de flujo que muestran tinción con DiOC6 y PI (A) Se representa resultados por cuadrantes: LL (DiOC6-/PI-); LR (DiOC6 +/PI-); UR (DiOC6+/PI+); UL (DiOC6-/PI+), (B) Células de queratinocitos orales recolectadas en PBS (C) Células recolectadas en medio DMEM tratado. LL, abajo a la izquierda; LR, abajo a la derecha; UR, arriba a la derecha; UL, arriba a la izquierda.

7.2.2. El protocolo CBL optimizado garantizó el aislamiento exitoso de los queratinocitos intraepiteliales intactos

Se determinó el número total de células viables obtenidas del muestreo por CBL, después de centrifugar en dos pasos. La celularidad de las preparaciones de CBL fue en promedio de 500,000 células. Posteriormente, se evaluó la morfología celular. Los queratinocitos orales teñidos con orceína mostraron integridad de la membrana celular y contorno regular de los núcleos. Además, la forma de estas células variaba de cuboide a poliédrica, y los núcleos eran principalmente esféricos y ovales. La distribución celular en un fondo limpio y la superposición celular reducida facilitaron el dibujo del contorno de la célula y los núcleos requerido para el análisis citomorfométrico (Figura 6). Los queratinocitos orales tenían citoplasma grande (AC de $488.51 \pm 128.86 \mu\text{m}^2$) en comparación con sus núcleos pequeños (AN de $20.87 \pm 4.18 \mu\text{m}^2$) (Tabla 10). En general, estas características y dimensiones celulares son típicas de las de las capas superficiales e intermedias de los epitelios orales no queratinizados. Estos hallazgos demuestran que la visualización y el análisis morfológico de un número adecuado de queratinocitos intraepiteliales orales con tinción citoplasmática y nuclear adecuada aumenta con este protocolo CBL.

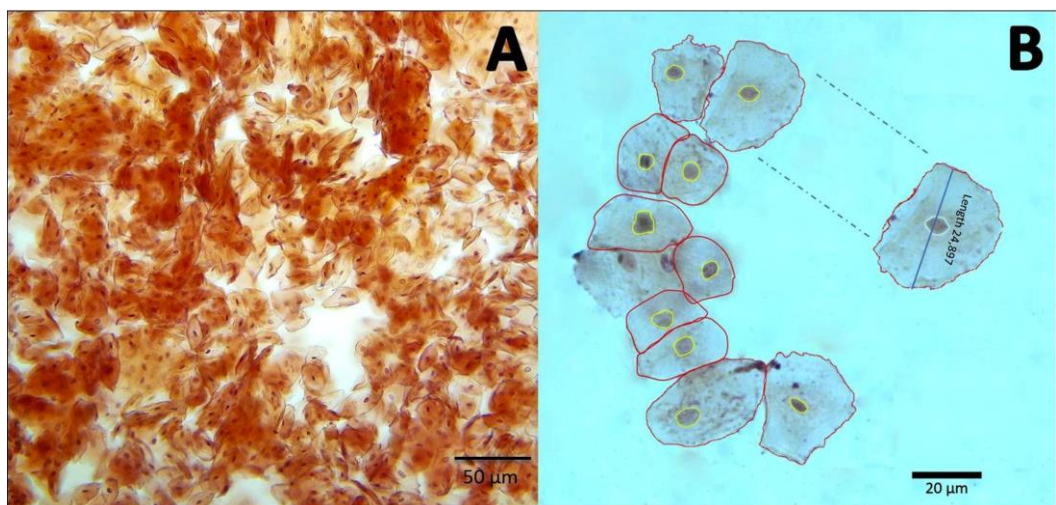


Figura 6. Análisis celular de queratinocitos orales. A. Una microfotografía representativa de queratinocitos orales intactos teñidos con Orceína a 100X. (B) Trazados de los contornos de las células (rojo) y del núcleo (amarillo) de los queratinocitos orales (tinción de Orceína) utilizados para las mediciones citomorfométricas a 200X.

Tabla 10. Análisis citomorfométrico de los queratinocitos orales

Mean ±SD					
AC (μm ²)	DC (μm)	PC (μm)	AN (μm ²)	DN (μm)	PN (μm)
488.51 ± 128.86	24.85 ± 4.08	87.67 ± 12.21	20.87 ± 4.18	5.499 ± 0,68	17.62 ± 1,97

AC: Área citoplasmática, DC: Diámetro Citoplasmático, PC: Perímetro Citoplasmático, AN: Área Nuclear, DN: Diámetro Nuclear, PN: Perímetro Nuclear, SD: Desviación estándar.

7.2.3. El medio DMEM tratado con DEPC mejoró la cantidad y calidad de ARN aislado de los queratinocitos orales

Se analizó el efecto de agregar DEPC al medio de recolección en la calidad y cantidad de ARN, incluso antes de realizar su extracción. Como se muestra en la tabla 11, la concentración de ARN aumentó significativamente en las muestras recogidas en el medio tratado. Los valores máximos aumentaron aproximadamente un 110%, alcanzando valores de 298.7 ng/μL en el medio tratado, mientras que solo alcanzó una concentración de 83.20 ng/μL en aquellas muestras procesadas en medio no tratado. De manera similar, al analizar la relación de absorbancia A260/A280, la pureza de las muestras de

ARN en el medio tratado (mediana de 1.56) aumentó en un 18% en comparación con el grupo de medio no tratado (mediana de 1.32). Como se esperaba, el ARN del control positivo tenía una concentración de 444 ng/μL y una relación A260/280 de 1.97. Estos datos sugieren que un medio óptimo de recolección de queratinocitos orales debería incluir DMEM tratado con DEPC para mejorar significativamente la cantidad y calidad de ARN.

Tabla 11. Concentración del ARN en medio tratado con DEPC versus medio no tratado

	DMEM	n	Media ± SD	Mediana	Rango		p(*)
					Máximo	Mínimo	
Concentración (ng/μL)	Tratado	30	169.2±43.29	159.4	298.70	95.10	<0.0005**
	No tratado	15	51.06± 17.20	55.20	83.20	23.40	

* Mann-Whitney U test. p <0.05, SD: Desviación estándar.

7.2.4. La integridad del ARN fue comparable con un control de línea celular epitelial

Para evaluar la integridad del ARN, se realizó electroforesis de las muestras de ARN obtenidas (con y sin tratamiento con DEPC) y de células CHO (por su siglas en inglés, Chinese hámster ovary) se realizaron simultáneamente. El ARN intacto, con 3 bandas correspondientes a las subunidades ribosomales, se observó solo en el ARN total aislado de muestras recolectadas en el medio tratado con DEPC, y de células CHO. Como se esperaba, la intensidad de las bandas fue mayor en las células CHO (Figura 7A). El ARN proveniente de células sin tratamiento con DEPC no se pudo observar por medio de la electroforesis, por tanto no se observa en la imagen del gel.

7.2.5. El ARN amplificó por RT-PCR y RT-qPCR

Para analizar si el ARN aislado en las condiciones optimizadas era adecuado para realizar estudios moleculares, se utilizó primers específicos para amplificar *GADPH*, como gen de referencia, y el gen del receptor Toll-like 2 (*TLR2*) por

dos tipos de PCR. La electroforesis de los productos amplificados por RT-PCR mostró bandas individuales en los tamaños esperados de 131pb (*GAPDH*) y de 98pb (*TLR2*) (Figura 7B). Adicionalmente, se observaron bandas individuales después de la electroforesis RT-qPCR, pero con diferente intensidad de banda como se esperaba (Figura 7C).

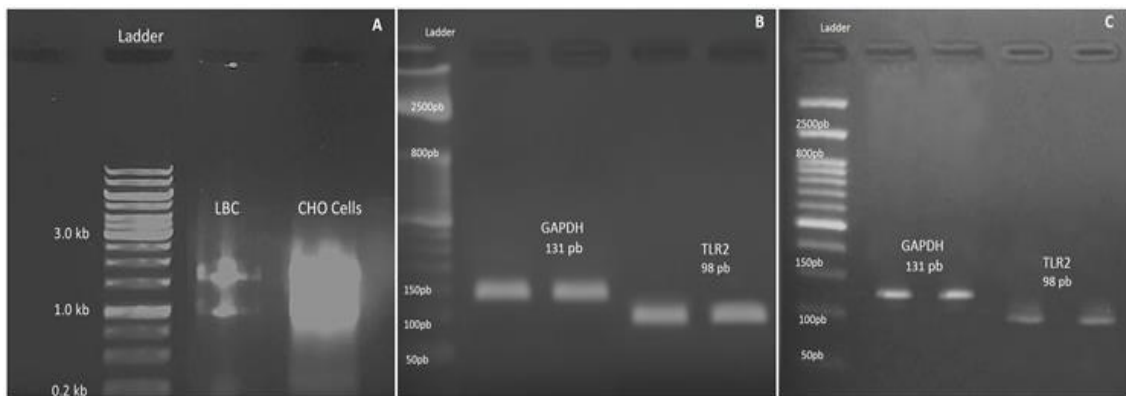


Figura 7. Análisis de electroforesis en gel de agarosa. (A) 4 μ L de ARN total intacto obtenido por CBL se procesaron junto a 4 μ L de ARN intacto de control de células CHO en un gel de agarosa al 1%. Las bandas de ARN ribosómico 18S, 28S y 5S son visibles en ambas muestras de ARN. (B) Aproximadamente el 1,5% de electroforesis en gel de agarosa muestra la amplificación de los tamaños de productos de RT-PCR específicos para los genes *GAPDH* y *TLR2*, de tres muestras recogidas en el medio tratado. (C) Las bandas en un gel de agarosa al 1.5% corresponden a los tamaños esperados del producto RT-qPCR, para los genes *GAPDH* y *TLR2*, de dos muestras de ARN recolectadas en el medio tratado.

7.3. TLR2 e IRF6 tienen una expresión variable tanto en pacientes con LPO como en los controles

Tal como se evidencia en la tabla 12, una vez normalizados y analizados los datos, en el grupo control de ortodocia no se logró obtener un n mínimo para el análisis. Por esta razón, los resultados que se presentan a partir de los análisis de la RT-qPCR provienen de 8 pacientes con LPO, de los cuales L2 y L4 eran los únicos con diagnóstico de LPO ulcerativo y 8 controles saludables.

Tabla 12. Datos netos de la expresión relativa para ambos genes, *TLR2* e *IRF6*

	Paciente	TLR2	IRF6
LPO	L1	1,048	0,801
	L2	1,037	1,098
	L3	0,373	0,552
	L4	1,588	1,117
	L5	2,267	0,621
	L6	2,935	1,363
	L7	1,506	0,786
	L8	0,239	1,301
Control	S1	1,212	0,867
	S2	1,674	1,156
	S3	0,630	0,642
	S4	1,518	0,815
	S5	1,029	1,248
	S6	1,712	1,107
	S7	0,813	1,206
	S8	2,125	0,960
Ortodoncia	O1	0,749	0,290
	O2	0,779	1,016
	O3		0,794

7.3.1. Pacientes con LPO presentan mayor variabilidad en la expresión de TLR2, aunque con una tendencia a disminuir con respecto al grupo control

Aunque no se encontraron diferencias estadísticamente significativas, al analizar la mediana, la expresión de TLR2 en los pacientes con LPO se encontró levemente disminuida con respecto al grupo control (Tabla 13). Además, fue necesario realizar un análisis por medio del gráfico de puntos

debido a la gran variación de los datos del grupo de pacientes con LPO al compararlos con el grupo control (Figura 8).

Tabla 13. Análisis de la expresión génica de TLR2

	Mediana	Min.	Max.	P*
Control	1.36	0.63	2.12	0.47
LPO	1.27	0.23	2.9	

* Mann-Whitney U test. p <0.05, SD: Desviación estándar.

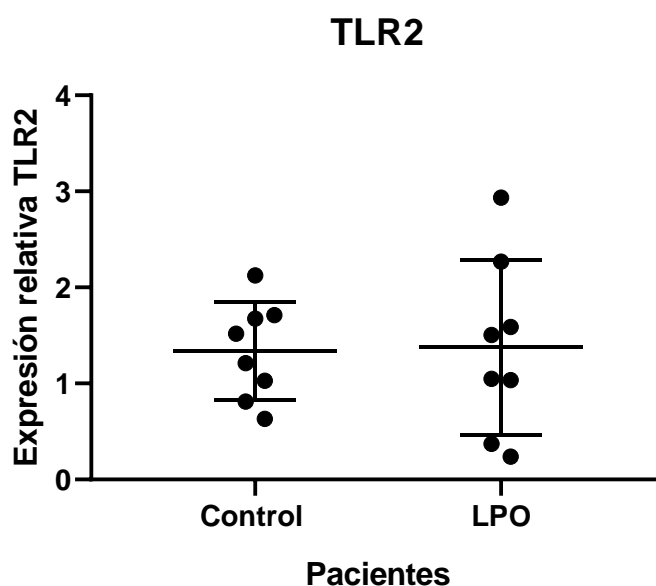


Figura 8. Efecto del LPO en la expresión de TLR2. Distribución de los pacientes de LPO y el grupo control saludable según expresión de ARNm de TLR2. Las barras representan la distribución estándar.

7.3.2. Pacientes con LPO presentan una mayor variabilidad en la expresión de IRF6 con una tendencia a disminuir en comparación con el grupo control

La expresión de IRF6 en pacientes con LPO se encontró levemente disminuida con respecto al grupo control (Tabla 14); y de manera similar, el grupo de pacientes con LPO presentó una variabilidad ligeramente en la distribución de los datos (Figura 9); aunque fue menor la variabilidad de la expresión de IRF6 en comparación con TLR2 en ambos grupos.

Tabla 14. Análisis de la expresión génica de IRF6

	Mediana	Min.	Max.	P*
Control	1.03	0.65	1.24	0.37
LPO	0.94	0.55	1.36	

* Mann-Whitney U test. $p < 0.05$, SD: Desviación estándar.

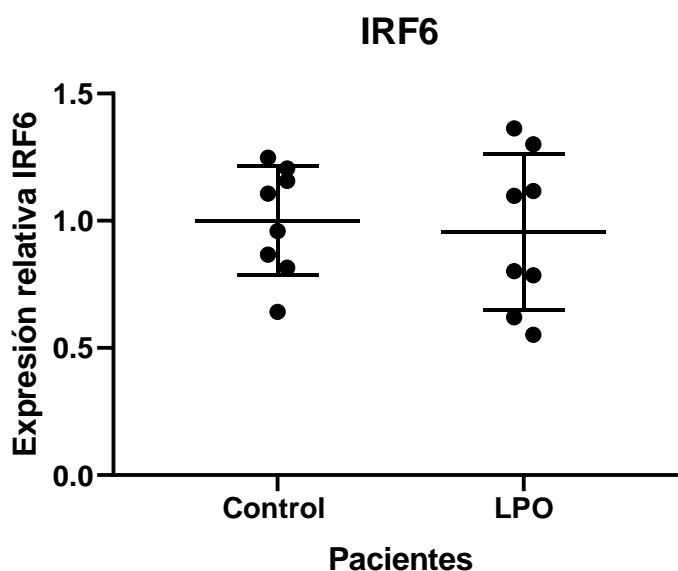


Figura 9. Efecto del LPO en la expresión de IRF6. Distribución de los pacientes de LPO y el grupo control según expresión de ARNm de IRF6. Las barras representan la distribución estándar.

Adicionalmente, es importante resaltar que esta variabilidad también se observó al verificar los resultados por electroforesis. Aunque ambos grupos

presentaron el producto esperado de IRF6, en el grupo de LPO se observó múltiples bandas en 4 pacientes, dos bandas en 3 pacientes y solo 1 con una banda; mientras que en el grupo control, 5 individuos presentaron una banda y 3 presentaron una banda superior (Figura 10B).

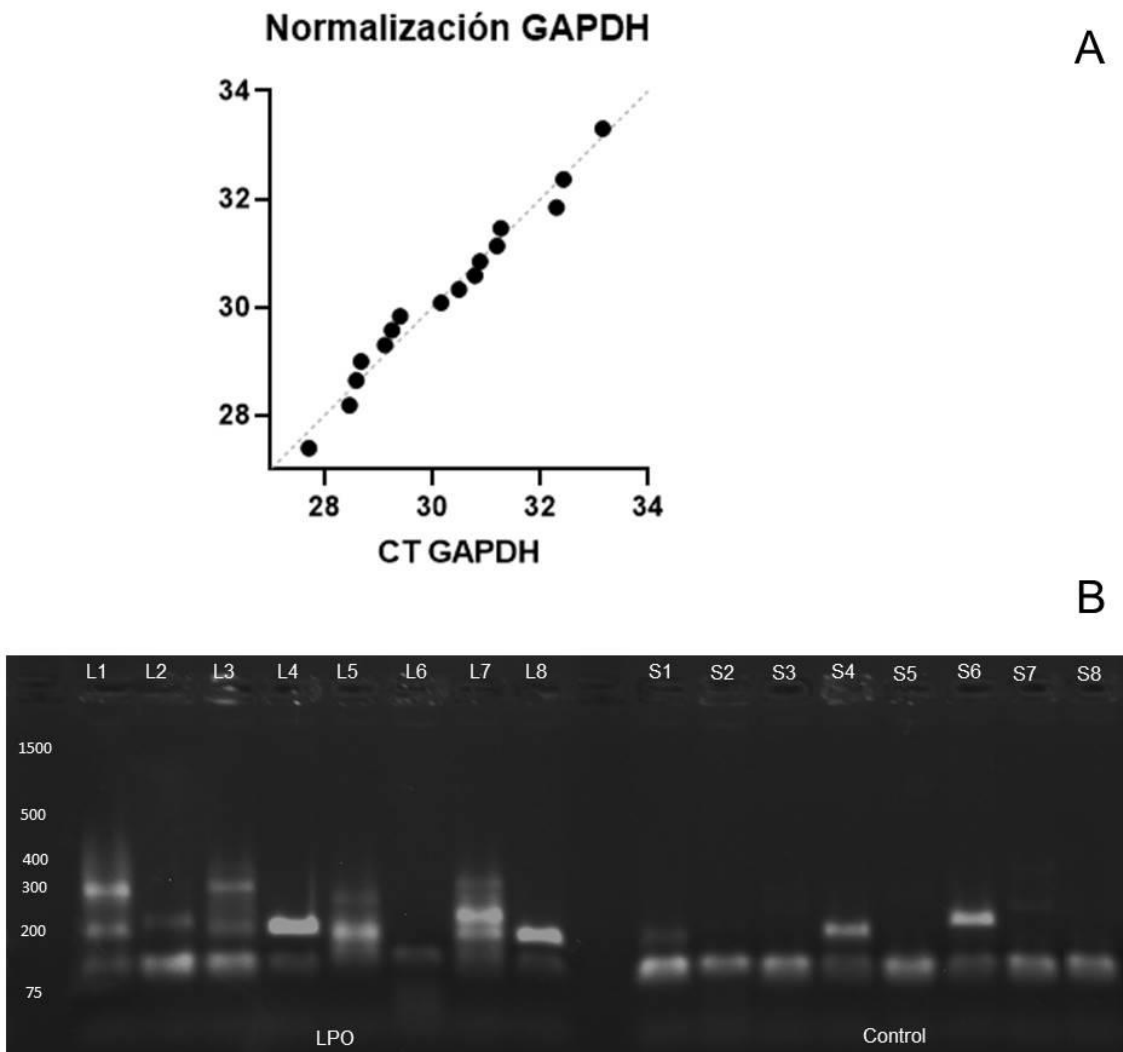


Figura 10. Electroforesis de la variabilidad en la expresión de IRF6. (A) Normalización de la expresión de GAPDH utilizado como gen de referencia en la expresión de IRF6 y TLR2. (B) Productos de RT-qPCR en pacientes con LPO y control. En el lado izquierdo de la figura se observa los pacientes de LPO y separados por un blanco, se observan del lado derecho, los individuos control saludables.

7.4. Pacientes con LPO presentan un perfil regulador con un aumento en las concentraciones de IL10, IFN γ y una disminución de la proporción IFN γ /IL10

La concentración de las citocinas IL1 β , IL6, IL10, TNF α e IFN γ fue analizada en los 9 pacientes con diagnóstico de LPO, los 5 controles saludables y los 5 pacientes con ortodoncia como control inflamatorio. Tal como se muestra en la tabla 15, se observó un incremento significativo de IFN γ (LPO/Control $p=0.0126$ y LPO/Ortodoncia $p=0.0062$) e IL10 (LPO/Control $p=0.0101$ y LPO/Ortodoncia $p=0.0040$) en los pacientes con LPO respecto a los dos grupos control. Adicionalmente, se presentó una disminución significativa de la expresión de TNF α respecto al grupo control únicamente ($p=0.0033$). Esto sugiere que la disminución de TNF α no es propio de la naturaleza del liquen si no mas bien explica una inflamación de un perfil más crónico o regulador. Finalmente, la tabla 16 muestra la proporción entre IFN γ /IL10 calculada para evaluar el balance entre proinflamatorio/regulador, en el cual se observó que si bien todos los grupos de pacientes tenían predominio regulador, el margen más estrecho se encontraba en el grupo de LPO.

Tabla 15. Análisis de la concentración de citocinas

GRUPO PACIENTE	CITOCINA	MEDIA \pm SD pg/mL	MEDIANA pg/mL	NORMALIDAD	PRUEBA REALIZADA	P*
CONTROL		2.81 \pm 0.45	3.11	NO	Mann Whitney	
LPO	IFN γ	4.08 \pm 0.80	4.06	SI	T student/ Welch`s	0.0126 *
ORTODONCIA		2.03 \pm 0.81	1.81	SI		0.0062**
CONTROL		18.46 \pm 16.90	18,02	SI	Mann Whitney	
LPO	IL1 β	19.80 \pm 27.54	13.41	NO		0.4140
ORTODONCIA		10.91 \pm 1.39	1.65	SI	Mann Whitney	0.8252

CONTROL	IL6	5.16±2.64	5.22	SI	T student/ Welch`s	0.1632
LPO		12.13±12.30	6.21	SI		
ORTODONCIA		7.23±5.85	5.24	SI	T student/ Welch`s	0.3722
CONTROL	IL10	7.86±1.51	7.68	SI	Mann Whitney	0.0101*
LPO		17.08±11.79	12.53	NO		
ORTODONCIA		4.47±2.18	3.96	SI	Mann Whitney	0.0040**
CONTROL	TNFα	7.86±1.51	7.68	SI	T student/ Welch`s	0.0033**
LPO		3.41±2.61	2.99	SI		
ORTODONCIA		4.69±1.98	3.90	SI	T student/ Welch`s	0.3596

*p <0.05, SD: Desviación estándar.

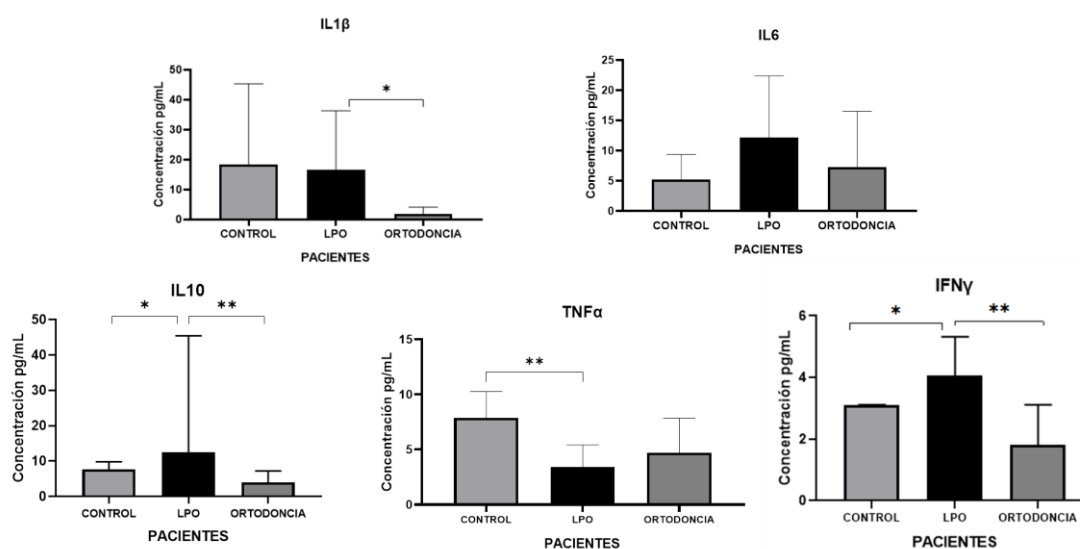


Figura 11. Efecto del liquen plano oral en IFN γ , IL10, TNF α , IL6 e IL1 β . A, B,C, D, E muestran los niveles diferenciales de citocinas entre los grupos de estudio. (A) IFN γ se encontró aumentado con respecto a los controles, al igual que (B) IL10 siendo en este último menor la diferencia. Por lo contrario, (C) en TNF α se observa una disminución importante con respecto al grupo de individuos control saludables. (D) La IL6 se observó levemente aumentado respecto a los grupos control, sin significancia estadística (E) IL1 β se observó disminuido en el grupo de pacientes de

ortodoncia; sin embargo, los pacientes de LPO y los controles se encontraban simétricos * <0.05, ** <0.005, según estadístico Mann-Whitney U test.

Tabla 16. Proporción entre IFN γ /IL10

	IFNγ (pg/mL)	IL10 (pg/mL)	IFNγ/IL10	P*
CONTROL	2.81 \pm 0.45	7.86 \pm 1.51	0,3760 \pm 0,08	0,0985
LPO	4.08 \pm 0.80	17.08 \pm 11.79	0,2833 \pm 0,11	0,0065*
ORTODONCIA	2.03 \pm 0.81	4.47 \pm 2.18	0,4724 \pm 0,05	

Mann-Whitney U test * p <0.05, SD: Desviación estándar.

8. DISCUSIÓN

Este trabajo tuvo como objetivos principales evaluar la expresión de IRF6 y TLR2, así como determinar la concentración de las citocinas IL1 β , IL6, IL10, TNF α e IFN γ en pacientes con LPO y grupos control, a partir de los supuestos del modelo inflamatorio postulado. Por ello, en primera instancia, en este estudio se optimizó y estandarizó un protocolo de CBL simple y reproducible mediante el uso de un citocepillo convencional que fue bien aceptado por los voluntarios, y se usó como medio de recolección DMEM tratado con DEPC que aseguró el aislamiento de queratinocitos orales viables y de muestras adecuadas que permitieran extraer datos de la citomorfología y medir la expresión a nivel molecular de estos genes. Y en segunda instancia, se utilizó la saliva no estimulada como medio no invasivo para la medición de las citocinas.

8.1. Citología en base líquida

Los queratinocitos orales se pueden obtener removiendo la capa superficial de la mucosa. El uso de un cepillo de citología permite recuperar células de capas más profundas del epitelio (131). La CBL ha superado las ventajas de la citología convencional ya que aumenta el número de células aisladas y permite recuperarlas dispersas y distribuidas en una capa delgada homogénea con un fondo claro y limpio (108). Por lo tanto, mejora la sensibilidad y calidad de la muestra (131). Para validar esto, y considerando que la viabilidad celular era un factor crítico que podría afectar significativamente el aislamiento exitoso de queratinocitos orales con el protocolo de citología en base líquida desarrollada en este trabajo, primero se llevó a cabo una doble tinción DIOC6/PI en la que se evaluó el potencial de la membrana mitocondrial y el daño de la membrana celular comparando dos medios de recolección. Se encontró que el aislamiento de queratinocitos orales en DMEM tratado con DEPC condujo a un porcentaje mucho mayor de células viables que en PBS.

Estos hallazgos coincidieron con los resultados citomorfológicos. Se identificó

características morfológicas, como forma, tamaño nuclear y del citoplasma que corresponden a aquellas células por encima de la capa de células basales que ocupan mayor volumen y tienen mayor actividad sintetizadora de proteínas (132–134). Además, debido a la proximidad de estas células a la membrana basal, es posible inferir que estas células aún conservan su actividad (135,136), lo cual es de importancia para realizar estudios funcionales *in vitro*. El protocolo CBL informado mejoró el número de células intraepiteliales intactas y limpias recolectadas, adecuadas para examen microscópico y evaluación cuantitativa, como se informó anteriormente (137), pero ahora optimizado para que pueda ser asequible, reproducible y de fácil acceso en la práctica clínica diaria y en investigaciones.

El aislamiento de queratinocitos orales de la mucosa bucal fue realizado con éxito en este estudio. La mucosa donde fue tomada la muestra está cubierta por un epitelio más fino, no queratinizado, que proporciona menos barrera de protección que la mucosa queratinizada; siendo esta mucosa un sitio predominante para los desórdenes orales potencialmente malignos (DOPMs) (131,138). Los criterios de atipia incluyen queratinización celular y desviaciones morfológicas. Varios criterios para clasificar la displasia, así como la tasa de progresión de diferentes grados de displasia a malignidad (139) y para cáncer se han evaluado mediante citología (140). Por ejemplo, los citopatólogos se han valido de categorías como "células tumorales negativas" para imágenes celulares no sospechosas, reactivas o inflamatorias, "atípicas" en casos con cambios celulares atípicos, "sospechosas de células tumorales" si solo se observaron escasas células escamosas anormales o displásicas severas o si los criterios de diagnóstico de malignidad eran solo vagos, y "células tumorales positivas" en frotis que contenían células malignas inequívocas (141,142) para determinar diagnósticos a partir de muestras de citología. Sin embargo, esto ha presentado dificultades en la sensibilidad y especificidad para el diagnóstico (143–145)

Por esta razón, el análisis de parámetros celulares cuantitativos, como AN, DN y AC, ha demostrado estar significativamente alterado en muestras de cito especímenes obtenidas de lesiones orales diagnosticadas con displasia,

lesiones malignas y DOPM versus mucosa sana (137,146,147). Estos parámetros pueden evaluarse para confirmar el diagnóstico con precisión (146) y pueden aumentar la sensibilidad de la citología exfoliativa para el diagnóstico precoz del cáncer oral (137). Estos hechos añaden relevancia a este estudio. Además, la evaluación citomorfométrica de los queratinocitos orales complementada con un análisis de imagen asistido por computadora adecuado, como se muestra en la tabla 10 y figura 6, podría implementarse en estudios futuros de lesiones orales, incluida la evaluación de cualquier anomalía del epitelio oral sin una etiología clara (148–150); esto podría ayudar al examen clínico, servir como un tamizaje útil para la detección precoz del cáncer oral (151) o para la identificación precoz de los DOPMs recurrentes (141,152)

Aunque estudios anteriores han combinado la CBL con la extracción de ARNm para el análisis de expresión génica con el fin de ayudar a la identificación de biomarcadores para el diagnóstico temprano y pronóstico de DOPMs y del carcinoma oral de células escamosas (COCE) (153–155). Normalmente en estos trabajos no se reporta el protocolo detallado o no se tienen unos criterios estandarizados para la CBL oral de modo que pueda ser reproducible para su uso clínico en todo el mundo. Un estudio en 2012 comparó la eficacia de tres instrumentos diferentes (citocepillo convencional, cureta y cepillo Oral CDx) para realizar la citología, y utilizó el minikit RNeasy (Qiagen) para extraer el ARN (156). La cuantificación promedio de ARN reportada fue de $6,82 \pm 6,71$ ng / μ L, con un coeficiente de variación (CV) del 98,38% en muestras citológicas recolectadas con un citocepillo convencional. Sin embargo, independientemente del instrumento aplicado, las concentraciones de ARN fueron bajas y con una alta variabilidad. Por otro lado, otro estudio en 2016 realizó la CBL con el citocepillo Orcellex Rovers Brush y comparó tres métodos de extracción de ARNm (Trizol, Direct-zol™, sistema ARN Miniprep y mini kit RNeasy). La concentración media de ARN informada fue $201,99 \pm 116,26$ ng / μ L (CV de 57,55%) en individuos no fumadores (considerados como el grupo de control) cuando se utilizó el método de Trizol (107). En este estudio, la concentración de ARN promedio reportada fue de $169,2 \pm 43,29$ ng / μ L (CV de 37,38%) utilizando un citocepillo convencional y el método de Trizol.

En este estudio se obtuvo menos variabilidad en la concentración de ARN en comparación con los otros dos estudios. Esto podría explicarse porque en primer lugar, se aumentó el número de rotaciones del citocepillo a 30, mientras que otros trabajos utilizaron de 10 a 12 (156) y 20 (107) rotaciones. En segundo lugar, se realizaron dos pasos de centrifugación. Y por último, mientras que los queratinocitos orales se transportaron inmediatamente en medio RPMI-1640 en ambos estudios, en este trabajo se empleó medio DMEM tratado con DEPC. Al mejorar estas condiciones, se aumentó la cantidad de células transepiteliales recuperadas y separadas del citocepillo, así como asegurar la recolección y transporte de las células de manera controlada. .

Además, en este estudio se obtuvo de forma reproducible ARN con suficiente concentración, calidad e integridad para los análisis moleculares. Las moléculas de ARN son susceptibles a una variedad de metabolitos secundarios y a la degradación enzimática por ribonucleasas (RNAsas), causando problemas durante la extracción si se almacenan en condiciones inadecuadas (157). Dado que el DEPC inhibe las RNAsas, limitando la degradación de proteínas y ARN, fue considerado en este estudio como el responsable de disminuir la degradación celular desde la toma de la muestra hasta que se procesa. De ahí la importancia de tratar el medio con DEPC en el momento de recolectar las células, incluso antes de iniciar la extracción de ARN. Por tanto, la degradación enzimática por RNAsas podría explicar la variabilidad de las lecturas de ARN en los otros dos estudios mencionados (107)(156), y el hecho de que el ARN de las células recogidas en el medio sin tratar en el presente estudio obtuviera una concentración y una calidad más bajas y no pudiera amplificarse.

Aunque la biopsia seguida de evaluación histopatológica es el gold estándar para el diagnóstico de COCE, es un procedimiento invasivo con mala reproducibilidad que tampoco es suficiente para diagnosticar todas las sospechas de DOPM. Como consecuencia, las técnicas mínimamente invasivas o no invasivas para la detección y el diagnóstico precoz comenzaron a emplearse más ampliamente (158,159), durante la transformación del tejido

normal en pre-maligno o maligno, ocurren cambios celulares a nivel molecular antes de que los cambios clínicos se hagan evidentes. Por lo tanto, los avances en las metodologías moleculares junto con la evaluación morfométrica de queratinocitos orales obtenidos de la citología oral, como se demuestra aquí en un grupo control, podrían ser aplicados para la detección temprana de posibles DOPM y su intervención (160) ya que mejoran la sensibilidad y especificidad este tipo de citología (161–163). Aun más importante, también se podrían constituir en procedimientos claves para reducir la mortalidad, la morbilidad y el costo del tratamiento asociado con COCE (137).

La citología en base líquida se ha utilizado en combinación con tecnologías celulares y moleculares modernas. Por ejemplo, se han realizado mediciones de ADN para evaluar la presencia de ADN aneuploide (164), análisis de AgNORs (Regiones Organizadoras Nucleares Argirofílicas) para determinar la actividad nucleolar del cáncer (165–167) la fluorescencia citogenética y la hibridación in situ han aumentado la especificidad para predecir la naturaleza de las lesiones orales sospechosas (168). Además, la evaluación de la expresión de biomarcadores, como por ejemplo, EGFR en preparaciones líquidas se ha encontrado significativamente alterada en DOPM, lo que respalda el uso de este tipo de biomarcadores como indicadores de diagnóstico del desarrollo temprano del cáncer (169) que además brindan mejor información sobre diagnóstico, pronóstico y tratamiento de diferentes patologías bucales (170–172).

De hecho, la CBL se ha utilizado para diagnosticar otras patologías bucales como candidiasis oral, infección epitelial por virus de Epstein-Barr en lesiones orales de leucoplasia pilosa, pénfigo, virus Herpes simplex (VHS), respuesta a la (173–175) liquen plano oral (176). La CBL ha proporcionado una mayor resolución de la muestra y una mejor morfología citológica para el pénfigo vulgar, las lesiones por VHS y las infecciones por hongos. Para las lesiones por VHS, ha permitido la observación de las características citopatológicas de células binucleadas y multinucleadas, que son indicativas de infecciones virales (177).

Asimismo, la detección del virus del papiloma humano (VPH) en muestras de CBL orales también se ha logrado (161) debido a la detección de los hallazgos citológicos de coilocitosis, halos citoplasmáticos perinucleares, displasia nuclear, metaplasia inmadura atípica y binucleación. Sin embargo, técnicas complementarias como la hibridación in situ y la inmunohistoquímica se utilizan para identificar el VPH (178). Estas también podrían aplicarse a CBL (179). Por lo tanto, estos hallazgos apoyan en gran medida el potencial del protocolo propuesto en la investigación de otros tipos de lesiones orales, en además de COCE y DOPM.

8.2. Variabilidad en la expresión de TLR2 en pacientes con LPO

Se ha postulado que múltiples mecanismos desempeñan un papel en la modulación de la respuesta inmune en el LPO. En este estudio se planteó un modelo de desregulación inflamatoria a nivel de queratinocitos orales (Figura 2), en el cual se postuló un balance inflamatorio entre la activación de TLR2 que a su vez, vía MyD88 activa IRF6, un posible gen involucrado en esta vía de señalización asociada al LPO, generando así activación de una respuesta celular inflamatoria y a su vez, reguladora de la producción de citocinas; balance que podría ser alterado en ausencia de IRF6 por degradación proteosómica (180). Por lo tanto, las expresiones génicas de *TLR2* e *IRF6* fueron estudiadas mediante RT-qPCR a partir de queratinocitos orales obtenidos con el protocolo optimizado para la CBL oral. Inicialmente, se pretendió comparar estas expresiones con las de individuos con un epitelio oral donde la inflamación fuera inducida por un trauma mecánico (pacientes con ortodoncia) e individuos control saludables. Esto permitiría la evaluación de las posibles diferencias en la inflamación en el LPO en comparación con la inflamación en respuesta a un estímulo y no de carácter patológico. Esto sería un punto de diferencia con respecto a varios estudios en los que han utilizado tejidos no inflamados como controles (20,181), y estaría acorde a lo reportado en el estudio realizado por Sinon y cols. (20). Desafortunadamente, debido a inconvenientes logísticos esto no se pudo realizar en este análisis molecular,

pero si se evaluaron los niveles en saliva de algunas citocinas. Sin embargo, debería ser tenido en cuenta en futuras investigaciones en las que se busque conocer más acerca de la fisiopatología de una enfermedad de carácter inflamatorio.

Actualmente, la evidencia que relaciona los TLRs con la patogenia del LPO es limitada y contradictoria. Esta contradicción se puede relacionar con el origen de la muestra. Por ejemplo, la expresión de ARNm de TLR2 se ha encontrado aumentada en biopsias de tejido afectado por el LPO. Adicionalmente, en el mismo estudio se encontró aumentados los niveles proteicos de TLR2 en monocitos de sangre periférica (48). Por el contrario, se ha reportado una expresión proteica disminuida en biopsias de lesiones cutáneas de LPO evaluada por medio de inmunohistoquímica (182) y en células epiteliales cultivadas y provenientes de STNE de pacientes con LPO (19). Srinivasan y cols. también reportaron una disminución en los niveles proteicos de TLR2 en un inmunoensayo a partir de muestras de saliva (183). De manera similar, Sinon y cols. evaluaron la expresión proteica de TLR2 por medio de inmunoensayos, pero en muestras provenientes de bloques de parafina de pacientes con LPO, comparándolas con lesiones inflamatorias traumáticas; sin encontrar diferencias entre los grupos; además, evaluaron la expresión de ARNm extraído de biopsias de pacientes con LPO, comparándola con pacientes sin cambios inflamatorios en la mucosa, en el cual encontraron una disminución de TLR2 sin diferencia significativa (20). Es importante resaltar que en los estudios en los cuales se ha incluido muestras de biopsias, estas han incluido la mucosa completa, es decir que se procesó tanto el tejido epitelial como el conectivo. Por lo tanto, la variabilidad en los niveles de expresión a nivel del ARNm o proteico de TLR2 en LPO también puede relacionarse con el método utilizado para la obtención de muestra, la biopsia o la citología; tal como se hizo en este estudio, en donde se incluyeron de manera exclusiva los queratinocitos orales, y se obtuvo una leve disminución en la expresión de ARNm de TLR2 en pacientes con LPO, sin obtener diferencias estadísticamente significativas al compararla con pacientes controles saludables (Tabla 13).

8.3. Variabilidad en la expresión de IRF6 en pacientes con LPO

IRF6 fue considerado como un gen clave en el modelo inflamatorio propuesto en este estudio por su relación con la vías de señalización activada por TLR2 y por su papel en la proliferación y diferenciación epitelial, características importantes en el momento de una posible transformación del LPO al COCE. Por ejemplo, Joly y cols. encontraron que *IRF6* tiene propiedades antiinflamatorias, al inhibir la producción de citocinas y controlar la activación específicamente de TLR4 y de otros TLRs, dependiendo de la célula sanguínea afectada; además de controlar la proliferación celular en humanos y en ratones (17).

Cuantificar la expresión de *IRF6* podría presentar algunas dificultades ya que se ha reportado la presencia de metilaciones, mutaciones y polimorfismos a nivel de *IRF6* podrían modificar su expresión en el LPO, tal como se ha reportado en otro tipo de liquen y en cáncer. Rotondo y cols. evaluaron la expresión de ARNm de *IRF6* en pacientes con liquen escleroso vulvar, encontrando una hipermetilación en la región promotora que provocaba una disminución en su expresión (22). De manera similar, Li y cols. identificaron una metilación en el promotor de *IRF6* que generaba una disminución de su expresión en muestras de cáncer gástrico (184). Diferentes polimorfismos y mutaciones de *IRF6* han sido asociados con defectos craneofaciales (185–188) y recientemente con otras patologías como el cáncer escamocelular (22,184,189). Particularmente, los primers utilizados en este estudio generan un producto de 141pb que se ubica entre los exones 4 y 5. Ésta es una zona en la cual se han reportado con mayor frecuencia estas variaciones en su secuencia (190,191). Además, el exon 4 hace parte del sitio de unión al ADN, requerido para cumplir con sus funciones de factor de transcripción (190,191). Aunque en este estudio no se analizaron las secuencias para identificar estas posibles variaciones, es importante destacar que si estuvieran presentes podrían ser responsables de futuras desregulaciones inflamatorias que a su vez podrían llevar a un proceso de malignización. Sin embargo, esto debe ser investigado para su validación.

Si bien los resultados de la qPCR de IRF6 no mostraron diferencias estadísticamente significativas, se observó una leve disminución de su expresión (Tabla 14); y una alta variabilidad (Figura 9) en paciente con LPO. IRF6 se expresa con preferencia en células epiteliales (192–194), y es considerado como un gen supresor tumoral (58,74), lo cual está directamente relacionado con sus niveles de expresión en diferentes tipos de cáncer. Se ha reportado que la expresión de IRF6 disminuye en carcinomas de células escamosas (195), carcinomas nasofaríngeos (196) y en cáncer de colon y recto (197). Además, IRF6 regula la progresión de la enfermedad. Xu y cols. evaluaron la expresión génica y proteica de IRF6 en líneas celulares de cáncer de mama y encontraron su expresión disminuida en cáncer invasivo; y por lo contrario, encontraron que su expresión aumentaba en cáncer de menor agresividad (189). Adicionalmente, la variabilidad en los niveles de expresión a nivel de ARNm aquí reportados concuerdan con los hallazgos reportados en otras líneas celulares epiteliales y cancerígenas. Xu y cols, en el mismo estudio detectaron la expresión de ARNm de IRF6, por qRT-PCR, en 27 cánceres de mama y en 31 tejidos no cancerígenos con una alta variabilidad en los niveles de expresión con respecto a los cancerígenos (189). Kwa y cols. de manera similar, reportaron esta variabilidad en los niveles de expresión de ARNm de IRF6. Niveles altos de IRF6 fueron detectados en la línea celular epitelial oral no transformada (OKF6/TERT2), con niveles inferiores en las líneas de células epiteliales de cáncer gástrico (AGS y MKN28) y la línea celular epitelial del cáncer intestinal (HT-29) y ausencia en células epiteliales de la línea celular HEK293T (198).

No obstante, cuando se trató de explicar la variabilidad en los datos en este estudio teniendo en cuenta el tipo de lesión o sintomatología, no se encontró una correlación ya que los valores extremos pueden corresponder o no a un LPO ulcerativo, asintomático o sintomático (Figuras 9 y 10). Un caso en particular en este trabajo es el paciente L6, quien presentaba liquen reticular asintomático, la muestra le fue recolectada el día de la cita diagnóstica y la expresión de IRF6 y TLR2 se encontraba en la cima de la distribución del grupo de LPO; a diferencia de la mayoría de los pacientes que se encontraba en periodos superiores a 1 año de evolución del LPO. Cuando se corroboró la

expresión de la qPCR con la electroforesis se observó disminución en la intensidad del producto, pero sin presencia de otras bandas superiores. Cabe señalar que la etiología del LPO todavía es desconocida, a pesar de la alta incidencia de la enfermedad. Sin embargo, el COCE a menudo está precedido por desórdenes potencialmente malignos, como leucoplasia, fibrosis submucosa oral o el OLP (particularmente su forma ulcerativa que avanza rápidamente). Por lo tanto, el monitoreo no invasivo de posibles biomarcadores pronósticos y su correlación con el fenotipo clínico de la enfermedad podría jugar un papel clave en la detección temprana de malignidad (199). De allí, la necesidad de continuar optimizando la qPCR para IRF6 en futuras investigaciones; teniendo en cuenta que se observó una tendencia a una disminución de su expresión en LPO, pese a la variabilidad y al utilizar una temperatura de alineación de 62°C. Sin embargo, cabe mencionar, y llama la atención que aun con los primers utilizados en el estudio realizado por Xu y cols. para evaluar los niveles de expresión de ARNm de IRF6, se observan otras bandas en el gel de agarosa en dos líneas celulares, una de cáncer menos invasivo y en una de mama normal en comparación con dos líneas altamente invasivas (189).

Por otro lado, Schwartz y cols. compararon la expresión de ARNm de posibles biomarcadores mediante biopsia y citología en un modelo cáncer oral de hámster con el objetivo de obtener resultados más ciertos que puedan ser usados para detectar estadios tempranos de COCE. Ellos observaron que la CBL podría proporcionar resultados más confiables debido a que esta muestra recolecta exclusivamente células epiteliales, obteniéndose un resultado más claro de la lesión a diferencia de la biopsia en la cual las diferentes capas del tejido pueden subestimar los resultados epiteliales (200). De aquí, la importancia de utilizar la CBL oral en combinación con pruebas moleculares como la qRT-PCR, tal como se propone en este estudio, como herramienta de evaluación de moléculas, como TLR2 e IRF6, que permitan por un lado tener una comprensión más clara de los diferentes desórdenes epiteliales y poder establecer moléculas con potencial diagnóstico o terapéutico.

8.4. Citocinas asociadas en pacientes con LPO

En la actualidad es una práctica cada vez más común la investigación de nuevas moléculas con potencial de biomarcador en enfermedades del sistema estomatognático, incluido el LPO. Por lo tanto, es imperativo centrar investigaciones en la determinación de predictores de enfermedad a través de muestras derivadas de métodos no invasivos, como la saliva, que permiten facilidad de recolección y al ser una buena alternativa a métodos más invasivos como la biopsia de tejido o el plasma sanguíneo, además de ser reproducible y con resultados mucho más competitivos (201). La recolección de la saliva es un procedimiento simple que se puede realizar con la frecuencia necesaria, sin complicaciones, como sensaciones de dolor que si están presentes en las muestras sanguíneas o en las biopsias. Diferentes estudios han reportado la saliva como fluido biológico idóneo para el escaneo de diferentes moléculas como proteínas para ensayos de inmunodetección, capaz de reflejar cambios patológicos de naturaleza local, en especial enfermedades de la cavidad oral (202,203). De allí, que en este estudio se decidiera el uso de la saliva para la medición de algunas citocinas pro-inflamatorias y asociadas a células T.

Tal como se mencionó anteriormente, la fisiopatología del LPO corresponde a una hipersensibilidad tipo IV o de células T; y por lo tanto, son las responsables de mediar la respuesta inmune involucrada en el desarrollo y progreso de este desorden. Así mismo, en la figura 1 se mostró como todo es orquestado por diferentes citocinas entre las células implicadas. Es por esto que fue importante conocer la concentración de algunas citocinas como IL1 β , IL6, IL10, TNF α e IFN γ en STNE de pacientes con LPO para obtener a un mejor entendimiento de su fisiopatología. En este estudio se encontró que IFN γ , IL10 y TNF α presentaban concentraciones diferenciales entre pacientes con LPO y controles saludables, pero solo IFN γ e IL10 presentaron a su vez diferencia estadísticamente significativa con respecto al grupo de pacientes con ortodoncia, lo cual indica que estas citocinas son claves en el desarrollo del LPO.

La IL10 tiene como uno de sus papeles fundamentales inhibir el efecto, la

diferenciación y liberación de las citocinas Th1. Por su parte, el IFN γ es la citocina de principal liberación del grupo Th1 y por parte de las NK, con un papel fundamental en la apoptosis de los queratinocitos desencadenada por las células T CD8+. Es por esto que IL10 y IFN γ mantienen una estrecha relación, la IL10 como protectora y controladora del efecto de IFN γ (204). Dan y cols calcularon la expresión de IL10 y el IFN γ en saliva y suero de pacientes con LPO, encontrando un aumento en la concentración de la IL10 en relación con una concentración baja del IFN γ (205). Sin embargo, cuando se comparó la proporción entre IFN γ /IL10 observada en ambos estudios, la proporción es menor en pacientes con LPO (0.23) que en el grupo control (0.35) y en este estudio al grupo ortodoncia (0.45) (Tabla 16); Teniendo en cuenta estos hallazgos, se puede establecerse que la proporción entre IFN γ /IL10 explicaría el comportamiento fisiopatológico del LPO. De igual manera, la leve disminución de la expresión de TLR2 (Tabla 13) y de IRF6 (Figura 10) estaría estableciendo un perfil de compensación inmunológica. El balance de citocinas pro inflamatorias y los LT tipo 1 (Th1) (IL2, IFN γ , TNF α e IL12) y de las citocinas antiinflamatorias como la IL10 juegan un papel crucial en la regulación del sistema inmunológico (206). Adicionalmente, los resultados de este estudio concuerdan con la expresión disminuida de TNF- α , citocina que previamente se ha reportado con altos niveles en saliva afectando el progreso del LPO (25,207).

Finalmente, si bien son muy controversiales los resultados obtenidos alrededor del intento por entender la fisiopatología de LPO, es interesante observar que Liew y cols. en su revisión evidencian que los TLRs pueden coordinar respuestas antiinflamatorias por medio de la regulación negativa de las vías de señalización en múltiples niveles, incluyendo menos disponibilidad de TLRs en la membrana celular (208). Esto podría explicar la baja expresión de TLR2, IRF6 y el perfil predominante regulador de las citocinas evaluadas en el presente estudio. Por lo tanto, estos hallazgos sugieren que se encuentran activados mecanismos de control inmunológico en OLP y pueden, al menos en parte, explicar la cronicidad de las lesiones (20). Y por otro lado, podría explicar la tolerancia periférica en la que los queratinocitos orales sobreestimulados disminuyen expresión de receptores estando coordinados a su vez por una

sobre producción de citocinas como la IL10 lo que disminuye la coestimulación generando anergia y con ello disminución en la expresión de TLR2. Adicionalmente, si bien los pacientes no se encontraban en tratamiento con medicamentos esteroideos en el momento de la toma de la muestra ni 3 meses atrás, en algún momento si tuvieron alguna terapia relacionada lo que pudo inducir un patrón de tolerancia adquirido. Y por último, la tolerancia inmunológica se ha relacionado con cáncer (200). Por un lado, aunque los pacientes obtienen tolerancia de modo adquirido por los medicamentos o de manera fisiológica por la patología del LPO, puede ser un factor que ayude a desarrollar COCE. Y por otro lado, la alta variabilidad en los resultados muestran la heterogeneidad del LPO entre individuos, y la necesidad de examinar cada paciente, evaluar los niveles inflamatorios y la mayor cantidad de marcadores posibles para detectar una posible transformación a tiempo.

9. CONCLUSIONES Y PERSPECTIVAS

El protocolo optimizado de CBL oral para el aislamiento de suficientes queratinocitos orales intraepiteliales vitales con buena concentración e integridad de ARN ofrece otras ventajas como el bajo costo, la reproducibilidad, la fácil accesibilidad en la práctica clínica y la posibilidad de combinar la evaluación morfométrica y molecular de estas células en la investigación oral. En consecuencia, este protocolo podría extenderse al estudio de los mecanismos patológicos que ocurren en el epitelio oral, contribuir a identificar o corroborar biomarcadores, o incluso servir como plataforma para desarrollar herramientas de diagnóstico en la práctica clínica. Sin embargo, todavía se propone como un método no invasivo complementario a la evaluación clínica e histológica tradicional que requiere más investigación.

A pesar de la alta variabilidad en los resultados, en general se observó que los pacientes de este estudio se encontraban en un periodo de predominante cronicidad y regulación, específicamente por la leve disminución de ARNm de TLR2 e IRF6 y la predominancia de IL10 sobre INF γ y TNF α . Aunque se requiere mayor investigación sobre la expresión y función de TLR2, IRF6 y de las citocinas en LPO, estos resultados abren las puertas a la utilización de métodos locales no invasivos y reproducibles, como la citología en base líquida y la saliva, que permitan la validación del modelo inflamatorio propuesto, aumentar el conocimiento de diferentes moléculas, que puedan ser usadas como biomarcadores o que proporcionen información de la fisiopatología del LPO y otras patologías del sistema estomatognático, especialmente el COCE, y de este modo contribuir con el diagnóstico y pronóstico de mismo con un seguimiento oportuno menos invasivo y reproducible. Y por último, este estudio invita a convertir la toma de muestra no invasiva en eventos rutinarios de la práctica clínica para poder observar la evolución de un paciente desde su cita diagnóstica hasta su momento de mayor estabilización de las lesiones; afectando lo menos posible el desarrollo de su lesión y aumentando el conocimiento acerca de variaciones de la inflamación, siendo cada paciente su mismo control.

10. LIMITACIONES

Aunque se logró estandarizar el protocolo de CBL oral apropiado para el análisis celular y molecular que pudiera utilizarse en pacientes con LPO; en este estudio solo se realizó el análisis molecular mediante RT-qPCR. Se requiere incluir el análisis celular de los pacientes con LPO ya que la combinación de estos dos análisis potencializa el uso de la CBL.

Si bien este estudio dio los primeros pasos para la validación del modelo inflamatorio propuesto, al investigar los niveles de expresión génica de TLR2 e IRF6, así como los niveles de expresión de las citocinas IL1 β , IL6, IL10, TNF α e IFN γ , no se puede afirmar que existe una disminución de la regulación TLR2 e IRF6 en pacientes con LPO en comparación con pacientes control. Además, los hallazgos de este estudio plantean la necesidad de evaluar otros aspectos para el mejor entendimiento de la fisiopatología de LPO, tales como el tiempo de evolución, la interacción de los medicamentos con los cuales son tratados los pacientes, y la presencia de otras patologías que también puedan presentar los pacientes.

El poder contar con pacientes con diagnóstico de LPO sin tratamiento previo fue una gran dificultad, solo se pudo incluir dos pacientes que cumplieran con este requerimiento ya que no era viable desde el punto de vista ético interrumpirle un tratamiento a un paciente con fines de investigación. Por lo tanto, la principal limitación del presente estudio es el pequeño tamaño de los grupos sin ser estudiados de acuerdo con los subtipos previamente mencionados, lo cual no permite realizar significancia a nivel clínico.

11. AGRADECIMIENTOS

Inicialmente al Comité para el desarrollo de la investigación de la Universidad de Antioquia (CODI) por financiar este proyecto. Al Hospital Universitario San Vicente Fundación por abrir las puertas y permitir la ejecución de este proyecto en su parte clínica. A los doctores Sergio Iván Tobón Arroyave y Gloria Jeanethe Álvarez Gómez por el acompañamiento y conocimiento en el área de estomatología. Así mismo a la Facultad de Odontología por permitir ingresar a sus clínicas de estomatología en compañía de los doctores Félix Antonio Gil Cárdenas, Patricia Rodríguez y Leonor Victoria González Pérez. A los laboratorios de biología molecular que permitieron desarrollar la parte experimental, al Laboratorio patologías tropicales del grupo de inmunomodulación, a Belfran Carbonell Medina, a la Corporación de Investigaciones Biológicas principalmente al grupo de micología médica y experimental y Juan David Puerta. A los tutores, los doctores Mónica Tatiana Parada Sánchez y el doctor Julián Camilo Arango Rincón y los asesores el doctor David Arboleda Toro y Julio Cesar Jaramillo. Finalmente, un especial agradecimiento a cada uno de los participantes pacientes con liquen plano oral e integrantes de los grupos control por hacer este estudio posible.

BIBLIOGRAFIA

1. Neville BW, Damm DD, Allen CM, Chi AC. Oral and Maxillofacial pathology. Fourth. 2015. 878 p.
2. Wang J, van der Waal I. Disease scoring systems for oral lichen planus; a critical appraisal. *Med Oral Patol Oral Cir Bucal*. 2015;20(2):e199–204.
3. Wang Z, Yao H, Cui B, Ning G, Tang GY. Genetic linkage analysis of oral lichen planus in a Chinese family. *Genet Mol Res*. 2011;10(3):1427–33.
4. Piboonniyom SO, Treister N, Pitiphat W, Woo SB. Scoring system for monitoring oral lichenoid lesions: A preliminary study. *Oral Surg Oral Med Oral Pathol Oral Radiol Endod*. 2005;99(6):696–703.
5. Barnes L, Eveson JW, Reichart P, Sidransky D. Pathology and Genetics of Head and Neck Tumours. WHO Classification of Tumour. Lyon: IARC Press; 2005. 163–175.
6. Fitzpatrick SG, Hirsch SA, Gordon SC. The malignant transformation of oral lichen planus and oral lichenoid lesions A systematic review. *J Am Dent Assoc*. 2014;145(1):45–56.
7. Roe CJ, Hanley KZ. Updates in Cervical Cytology: The 90-Year-Long Journey from Battle Creek to Today. *Surg Pathol Clin*. 2018;11(3):589–99.
8. Shekar C, Ganesan S. Oral lichen planus: Review. *J Dent Sci Res*. 2011;2(1):62–87.
9. Robledo-sierra J, Mattsson U, Jontell M. Use of systemic medication in patients with oral lichen planus – a possible association with hypothyroidism. *Oral Dis*. 2013;19:313–9.
10. Sugerman PB, Savage NW. Oral lichen planus: Causes, diagnosis and management. *Aust Dent J*. 2002;47:290–7.
11. Lanfranchi-Tizeira HE, Aguas SC, Sano SM. Malignant transformation of atypical oral lichen planus: a review of 32 cases. *Med Oral*. 2003 Jan-Feb;8(1):2-9.
12. Bascones-Martínez. Malignización del liquen plano oral (LPO). *Av Odontoestomatol*. 2015;24(1):323–9.
13. Haddad JJ. Science review: redox and oxygen-sensitive transcription factors in the regulation of oxidant-mediated lung injury: role for hypoxia-

- inducible factor-1alpha. *Crit Care*. 2003 Feb;7(1):47-54.
14. Zengin T, Ekinçi B, Kucukkose C, Yalcin-Ozuyal O. IRF6 is involved in the regulation of cell proliferation and transformation in MCF10A cells downstream of notch signaling. *PLoS One*. 2015;10(7):1–15.
 15. Richardson RJ, Dixon J, Malhotra S, Hardman MJ, Knowles L, Boot-Handford RP, et al. Irf6 is a key determinant of the keratinocyte proliferation-differentiation switch. *Nat Genet*. 2006;38(11):1329–34.
 16. Kwa MQ, Scholz GM, Reynolds EC. RIPK4 activates an IRF6-mediated proinflammatory cytokine response in keratinocytes. *Cytokine*. 2016;83:19–26.
 17. Joly S, Rhea L, Volk P, Moreland JG, Dunnwald M. Interferon Regulatory Factor 6 has a protective role in the host response to endotoxic shock. *PLoS One*. 2016;11(4): e0152385.
 18. Bailey CM, Abbott DE, Margaryan NV, Khalkhali-Ellis Z, Hendrix MJC. Interferon regulatory factor 6 promotes cell cycle arrest and is regulated by the proteasome in a cell cycle-dependent manner. *Mol Cell Biol*. 2008;28(7):2235–43.
 19. Janardhanam SB, Prakasam S, Swaminathan VT, Kodumudi KN, Zunt SL, Srinivasan M. Differential expression of TLR-2 and TLR-4 in the epithelial cells in oral lichen planus. *Arch Oral Biol*. 2012;57(5):495–502.
 20. Sinon SH, Rich AM, Parachuru VP, Firth FA, Milne T, Seymour GJ. Downregulation of toll-like receptor-mediated signalling pathways in oral lichen planus. *J Oral Pathol Med*. 2016;45(1):28–34.
 21. Rachmawati D, Bontkes HJ, Verstege MI, Muris J, Von Blomberg BM, Scheper RJ, et al. Transition metal sensing by Toll-like receptor-4: Next to nickel, cobalt and palladium are potent human dendritic cell stimulators. *Contact Dermatitis*. 2013;68(6):331–8.
 22. Rotondo JC, Borghi A, Selvatici R, Magri E, Bianchini E, Montinari E, Corazza M, Virgili A, Tognon M, Martini F. Hypermethylation-Induced Inactivation of the IRF6 Gene as a Possible Early Event in Progression of Vulvar Squamous Cell Carcinoma Associated With Lichen Sclerosus. *JAMA Dermatol*. 2016; 152(8):928-33.
 23. Lu R, Zhang J, Sun W, Du G, Zhou G. Inflammation-related cytokines in oral lichen planus: An overview. *J Oral Pathol Med*. 2015;44(1):1–14.

24. Rhodus NL, Cheng B, Bowles W, Myers S, Miller L, Ondrey F. Proinflammatory cytokine levels in saliva before and after treatment of (erosive) oral lichen planus with dexamethasone. *Oral Dis*. 2006;12(2):112–6.
25. Al-Mohaya MA, Al-Harhi F, Arfin M, Al-Asmari A. TNF- α , TNF- β and IL-10 gene polymorphism and association with oral lichen planus risk in Saudi patients. *J Appl Oral Sci*. 2015;23(3):295–301.
26. Groeger SE, Meyle J. Epithelial barrier and oral bacterial infection. *Periodontol 2000*. 2015;69(1):46–67.
27. Novak N, Haberstock J, Bieber T, Allam JP. The immune privilege of the oral mucosa. *Trends Mol Med*. 2008;14(5):191–8.
28. Wang SS, Tang YL, Pang X, Zheng M, Tang YJ, Liang XH. The maintenance of an oral epithelial barrier. *Life Sci*. 2019; 227:129–36.
29. Dale BA, Salonen J, Jones AH. New approaches and concepts in the study of differentiation of oral epithelia. *Crit Rev Oral Biol Med*. 1990;1(3):167–90.
30. Silverman S Jr. Ultrastructure Studies of Oral Mucosa. I. Comparison of Normal and Hyperkeratotic Human Buccal Epithelium. *J Dent Res*. 1967;46(6):1433–43.
31. Chen J, Ahmad R, Li W, Swain M, Li Q. Biomechanics of oral mucosa. *J R Soc Interface*. 2015;12(109): 20150325.
32. Evans EW. Treating Scars on the Oral Mucosa. *Facial Plast Surg Clin North Am*. 2017;25(1):89–97.
33. Casariego Z, Pérez A. Knowledge of oral mucosa as a target organ to induce pharma- immunotherapy. *Arch Alerg e Inmunol Clin*. 2017;48:9–20.
34. Kirschner H, Rühl E. Autoradiographische Untersuchungen mit 3H-Thymidin über die Regeneration des epithelialen Attachments [Radioautographic studies with 3H-thymidine on the regeneration of epithelial attachments]. *Dtsch Zahnärztl Z*. 1969;24(9):816-24.
35. Polimeni G, Xiropaidis AV, Wikesjö UM.. Biology and principles of periodontal wound healing / regeneration. *Periodontol 2000*. 2006;41(24):30–47.
36. Presland RB, Jurevic RJ. Making Sense of the Epithelial Barrier: What

- Molecular Biology and Genetics Tell Us About the Functions of Oral Mucosal and Epidermal Tissues. *J Dent Educ.* 2002;66(4):564–74.
37. Baumgart DC, Dignass AU. Intestinal barrier function. *Curr Opin Clin Nutr Metab Care.* 2002 Nov;5(6):685-94.
 38. Lloyd C, Yu QC, Cheng J, Turksen K, Degenstein L, Hutton E, et al. The basal keratin network of stratified squamous epithelia: Defining K15 function in the absence of K14. *J Cell Biol.* 1995;129(5):1329–44.
 39. Muthukuru M, Jotwani R, Cutler CW. Oral mucosal endotoxin tolerance induction in chronic periodontitis. *Infect Immun.* 2005;73(2):687–94.
 40. Husein-EIAhmed H, Gieler U, Steinhoff M. Lichen planus: a comprehensive evidence-based analysis of medical treatment. *J Eur Acad Dermatol Venereol.* 2019; 33(10):1847-1862
 41. Mutafchieva MZ, Draganova-filipova MN, Zagorchev PI, Tomov GT. Oral Lichen Planus – Known and Unknown : a Review. *Folia Med (Plovdiv).* 2018;60(4):528–35.
 42. Alrashdan MS, Cirillo N, Mccullough M. Oral lichen planus : a literature review and update. *Arch Dermatol Res.* 2016;308(8):539–51.
 43. Rivarola E. Reacciones tisulares liquenoides. *Rev Medica Univ.* 2010;6(4):1–10.
 44. Müller S. Oral lichenoid lesions : distinguishing the benign from the deadly. *Mod Pathol.* 2017;30(s1):S54–67.
 45. Müller S. The lichenoid lesions tissue reactions of the oral mucosa: oral lichen planus and other lichenoid lesions. *Surg Pathol.* 2011;4(4):1005–26.
 46. Gupta S, Jawanda MK. Oral Lichen Planus : An Update on Etiology , Pathogenesis , Clinical Presentation , Diagnosis and Management. *Indian J Dermatol.* 2015;60(3):222–9.
 47. Salem A, Mustafa R, Listyarifah D, Al-Samadi A, Barreto G, Nordström D, et al. Altered Expression of Toll-like Receptors in Human Oral Epithelium in Oral Lichenoid Reactions. *Am J Dermatopathol.* 2017 Nov;39(11):811–8.
 48. Ohno S, Tateishi Y, Tatemoto Y, Morishita K, Sasabe E, Yamamoto T. Enhanced expression of Toll-like receptor 2 in lesional tissues and peripheral blood monocytes of patients with oral lichen planus. *J*

- Dermatol. 201; 38(4):335–44.
49. Schoenborn JR, Wilson CB. Regulation of interferon-gamma during innate and adaptive immune responses. *Adv Immunol.* 2007;96:41-101.
 50. Sugerman PB, Savage NW, Walsh LJ, Zhao ZZ, Zhou XJ, Khan A, et al. The Pathogenesis of Oral Lichen Planus. *Crit Rev Oral Biol Med.* 2002 Jul;13(4):350–65.
 51. Siponen M. Oral lichen planus – etiopathogenesis and management. University of Oulu. 2017.
 52. Ismail SB, Kumar SKS, Zain RB. Oral lichen planus and lichenoid reactions: etiopathogenesis, diagnosis, management and malignant transformation. *J Oral Sci.* 2007;49(2):89–106.
 53. Roopashree MR, Gondhalekar R V., Shashikanth MC, George J, Thippeswamy SH, Shukla A. Pathogenesis of oral lichen planus - a review. *J Oral Pathol Med.* 2010;39(10):729–34.
 54. Takahashi N, Nishihira J, Sato Y, Kondo M, Ogawa H, Ohshima T, et al. Involvement of macrophage migration inhibitory factor (MIF) in the mechanism of tumor cell growth. *Mol Med.* 1998;4(11):707–14.
 55. Filella X, Molina R, Ballesta AM. Estructura y función de las citocinas. *Med Integr.* 2003;41(03):63–71.
 56. Xie S, Ding L, Xiong Z, Zhu S. Implications of Th1 and Th17 cells in pathogenesis of oral lichen planus. *J Huazhong Univ Sci Technol.* 2012;32(3):451–7.
 57. Othman N, Shaker O, Elshenawy H, Abd-elmoniem W. The effect of diode laser and topical steroid on serum level of TNF-alpha in oral lichen planus patients. *Oral Med Pathol.* 2016;8(5):5–9.
 58. Moretti F, Marinari B, Iacono N Lo, Botti E, Giunta A, Spallone G, et al. A regulatory feedback loop involving p63 and IRF6 links the pathogenesis of 2 genetically different human ectodermal dysplasias. *J Clin Invest.* 2010;120(5):1570–7.
 59. Zhang J, Tan YQ, Wei MH, Ye XJ, Chen GY, Lu R, et al. TLR4-induced B7-H1 on keratinocytes negatively regulates CD4+T cells and CD8+T cells responses in oral lichen planus. *Exp Dermatol.* 2017;26(5):409–15.
 60. Wu YY, Lin CW, Cheng KS, Lin C, Wang YM, Lin IT, et al. Increased programmed death-ligand-1 expression in human gastric epithelial cells in

- Helicobacter pylori infection. Clin Exp Immunol. 2010;161(3):551–9.
61. Ge Y, Xu Y, Sun W, Man Z, Zhu L, Xia X, et al. The molecular mechanisms of the effect of Dexamethasone and Cyclosporin A on TLR4 /NF- κ B signaling pathway activation in oral lichen planus. Gene. 2012;508(2):157–64.
 62. Youngnak-Piboonratanakit P, Tsushima F, Otsuki N, Igarashi H, Machida U, Iwai H, et al. The expression of B7-H1 on keratinocytes in chronic inflammatory mucocutaneous disease and its regulatory role. Immunol Lett. 2004;94(3):215–22.
 63. Stanimirovic D, Zeljic K, Jankovic L, Magic M, Hadzi-Mihajlovic M, Magic Z. TLR2, TLR3, TLR4 and CD14 gene polymorphisms associated with oral lichen planus risk. Eur J Oral Sci. 2013;121(5):421–6.
 64. Zunt SL, Burton L V., Goldblatt LI, Dobbins EE, Srinivasan M. Soluble forms of Toll-like receptor 4 are present in human saliva and modulate tumour necrosis factor- α secretion by macrophage-like cells. Clin Exp Immunol. 2009;156(2):285–93.
 65. Rusanen P, Marttila E, Uittamo J, Hagström J, Salo T, Rautemaa-Richardson R. TLR1-10, NF- κ B and p53 expression is increased in oral lichenoid disease. PLoS One. 2017;12(7):1–13.
 66. Kondo S, Schutte BC, Richardson RJ, Bjork BC, Daack-hirsch S, Sander A, et al. Mutations in IRF6 cause Van der Woude and popliteal pterygium syndromes. Nat Genet. 2011;32(2):285–9.
 67. Matalova E, Fleischmannova J, Sharpe PT, Tucker AS. Tooth agenesis: from molecular genetics to molecular dentistry. J Dent Res. 2008;87(7):617–23.
 68. Tamasas B, Cox TC. Massively Increased Caries Susceptibility in an Irf6 Cleft Lip/Palate Model. J Dent Res. 2017 Mar;96(3):315-322.
 69. Ingraham CR, Kinoshita A, Kondo S, Yang B, Sajan S, Trout KJ, et al. Abnormal skin, limb and craniofacial morphogenesis in mice deficient for interferon regulatory factor 6 (Irf6). Nat Genet. 2006;38(11):1335–40.
 70. Kalogerakou F, Markopoulos AK, Antoniadis DZ. Detection of T cells secreting type 1 and type 2 cytokines in the peripheral blood of patients with oral lichen planus. 2008;(1963):230–5.
 71. Bailey CM, Khalkhali-Ellis Z, Kondo S, Margaryan NV, Seftor RE,

- Wheaton WW, Amir S, Pins MR, Schutte BC, Hendrix MJ. Mammary serine protease inhibitor (Maspin) binds directly to interferon regulatory factor 6: identification of a novel serpin partnership. *J Biol Chem*. 2005 Oct 7;280(40):34210-7.
72. Bailey CM, Margaryan N V, Abbott DE, Schutte BC, Yang B, Khalkhali-Ellis Z, et al. Temporal and spatial expression patterns for the tumor suppressor Maspin and its binding partner interferon regulatory factor 6 during breast development. *Dev Growth Differ*. 2009;51(5):473–81.
 73. Slattery ML, Lundgreen A, Bondurant KL, Wolff RK. Interferon-signaling pathway : associations with colon and rectal cancer risk and subsequent survival. 2011;32(11):1660–7.
 74. Lawrence MS, Stojanov P, Mermel CH, Garraway LA, Todd R, Meyerson M, et al. Discovery and saturation analysis of cancer genes across 21 tumor types. *Nat Genet*. 2014;50(7):495–501.
 75. Huynh J, Scholz GM, Aw J, Reynolds EC. Interferon Regulatory Factor 6 Promotes Keratinocyte Differentiation in Response to *Porphyromonas gingivalis*. *Infect Immun*. 2017 Apr 21;85(5):e00858-16.
 76. Kwa MQ, Nguyen T, Huynh J, Ramnath D, De Nardo D, Lam PY, et al. Interferon regulatory factor 6 differentially regulates toll-like receptor 2-dependent chemokine gene expression in epithelial cells. *J Biol Chem*. 2014;289(28):19758–68.
 77. Ramnath D, Tunny K, Hohenhaus DM, Pitts CM, Bergot AS, Hogarth PM, Hamilton JA, Kapetanovic R, Sturm RA, Scholz GM, Sweet MJ. TLR3 drives IRF6-dependent IL-23p19 expression and p19/EBI3 heterodimer formation in keratinocytes. *Immunol Cell Biol*. 2015; 93(9):771-9
 78. Huynh J, Scholz GM, Aw J, Kwa MQ, Achuthan A, Hamilton JA, et al. IRF6 Regulates the Expression of IL-36 γ by Human Oral Epithelial Cells in Response to *Porphyromonas gingivalis*. *J Immunol*. 2019;196:2230–8.
 79. Bailey CM, Hendrix MJC. IRF6 in development and disease: A mediator of quiescence and differentiation. *Cell Cycle*. 2008;7(13):1925–30.
 80. Biggs LC, Rhea L, Schutte BC, Dunnwald M. Interferon Regulatory Factor 6 Is Necessary, but Not Sufficient, for Keratinocyte Differentiation. *J Invest Dermatol*. 2012 Jan;132(1):50–8.
 81. Marques RE, Guabiraba R, Russo RC, Teixeira MM. Targeting CCL5 in

- inflammation. *Expert Opin Ther Targets*. 2013;17(12):1439–60.
82. Bai J, Gao Z, Li X, Dong L, Han W, Nie J. Regulation of PD-1/PD-L1 pathway and resistance to PD-1/PDL1 blockade. *Oncotarget*. 2017;8(66):110693–707.
 83. Batra R, Suh MK, Carson JS, Dale MA, Meisinger TM, Fitzgerald M, et al. IL-1 β (Interleukin-1 β) and TNF- α (Tumor Necrosis Factor- α) Impact Abdominal Aortic Aneurysm Formation by Differential Effects on Macrophage Polarization. *Arterioscler Thromb Vasc Biol*. 2018;38(2):457–63.
 84. Cope A, Le Friec G, Cardone J, Kemper C. The Th1 life cycle: Molecular control of IFN- γ to IL-10 switching. *Trends Immunol*. 2011;32(6):278–86.
 85. Isaza-Guzmán DM, Cardona-Vélez N, Gaviria-Correa DE, Martínez-Pabón MC, Castaño-Granada MC, Tobón-Arroyave SI. Association study between salivary levels of interferon (IFN)- γ , interleukin (IL)-17, IL-21, and IL-22 with chronic periodontitis. *Arch Oral Biol*. 2015;60(1):91–9.
 86. Johnson BZ, Stevenson AW, Prêle CM, Fear MW, Wood FM. The role of IL-6 in skin fibrosis and cutaneous wound healing. *Biomedicines*. 2020;8(5):1–18.
 87. Tanaka T, Narazaki M, Kishimoto T. IL-6 in inflammation, immunity, and disease. *Cold Spring Harb Perspect Biol*. 2014 Sep 4;6(10):a016295.
 88. Saraiva M, O'Garra A. The regulation of IL-10 production by immune cells. *Nat Rev Immunol*. 2010;10(3):170–81.
 89. Ala Y, Pasha MK, Rao RN, Komaravalli PL, Jahan P. Association of IFN- γ : IL-10 cytokine ratio with nonsegmental vitiligo pathogenesis. *Autoimmune Dis*. 2015;2015.
 90. Jamil B, Shahid F, Hasan Z, Nasir N, Razzaki T, Dawood G, Hussain R. Interferon gamma/IL10 ratio defines the disease severity in pulmonary and extra pulmonary tuberculosis. *Tuberculosis (Edinb)*. 2007 Jul;87(4):279-87.
 91. Rich AM, Hussaini HM, Parachuru VP, Seymour GJ. Toll-like receptors and cancer, particularly oral squamous cell carcinoma. *Front Immunol*. 2014 Sep 24;5:464.
 92. Song B, Zhang YL, Chen LJ, Zhou T, Huang WK, Zhou X, et al. The role of Toll-like receptors in periodontitis. *Oral Dis*. 2017;23:168–80.

93. Kiripolsky J, Kramer JM. Current and Emerging Evidence for Toll-Like Receptor Activation in Sjögren's Syndrome. *J Immunol Res*. 2018 Dec 20;2018:1246818.
94. Gallo C de B. Estudo de polimorfismos de nucleotídeo único em genes de receptores Toll-like em pacientes com líquen plano oral e pacientes com carcinoma epidermóide de boc. São Paulo. Catalogo USP; 2012.
95. Kauppila JH, Mattila AE, Karttunen TJ, Salo T. Toll-like receptor 5 (TLR5) expression is a novel predictive marker for recurrence and survival in squamous cell carcinoma of the tongue. *Br J Cancer*. 2013;108(3):638–43.
96. Mäkinen LK, Atula T, Häyry V, Jouhi L, Datta N, Lehtonen S, et al. Predictive role of toll-like receptors 2, 4, and 9 in oral tongue squamous cell carcinoma. *Oral Oncol*. 2015;51(1):96–102.
97. Csoz É, Lábiscsák P, Kalló G, Márkus B, Emri M, Szabó A, et al. Proteomics investigation of OSCC-specific salivary biomarkers in a Hungarian population highlights the importance of identification of population-tailored biomarkers. *PLoS One*. 2017;12(5):1–21.
98. Siponen M, Kauppila JH, Soini Y, Salo T. TLR4 and TLR9 are induced in oral lichen planus. *J Oral Pathol Med*. 2012; 41(10):741-7.
99. Kho HS, Chang JY, Kim YY, Kim Y. MUC1 and Toll-like receptor-2 expression in burning mouth syndrome and oral lichen planus. *Arch Oral Biol*. 2013 Jul;58(7):837-42
100. Kaur M, Handa U, Mohan H, Dass A. Evaluation of Brush Cytology and DNA Image Cytometry for the Detection of Cancer of the Oral Cavity. *Diagn Cytopathol*. 2016;44(3):201–5.
101. Trullenque-Eriksson A, Muñoz-Corcuera M, Campo-Trapero J, Cano-Sánchez J, Bascones-Martínez A. Analysis of new diagnostic methods in suspicious lesions of the oral mucosa. *Med Oral Patol Oral Cir Bucal*. 2009;14(5) E210-6.
102. Liu T, Zhang XY, Sun Z. Application of exfoliated cells in early diagnosis of oral cancer. *J Stomatol*. 2017;52(3):198–200.
103. H. Alsarraf A, Kujan O, Farah CS. The utility of oral brush cytology in the early detection of oral cancer and oral potentially malignant disorders: A systematic review. *J Oral Pathol Med*. 2018 Feb;47(2):104–16.

104. Kumar A, Kumar A, Ziya M. Efficacy of oral brush cytology in the evaluation of the oral premalignant and malignant lesions: A multiple cohort study. *J Cytol.* 2017;4(3):165–72.
105. Pereira T, Kesarkar K, Tamgadge A, Bhalerao S, Shetty S. Comparative analysis of oral rinse-based cytology and conventional exfoliative cytology: A pilot study. *J Cancer Res Ther.* 2018;14(5):921.
106. Setién-Olarrá A, Marichalar-Mendia X, Fernández-Pacheco JA, Fernández-barriales-lópez M, Gainza-Cirauqui ML, Aguirre-Urizar JM. Validation of microRNA expression profile in oral lichenoid disease through cytological samples. *Med Oral Patol Oral y Cir Bucal.* 2019;24(5):e610–4.
107. Oliveira Alves MG, Pérez-Sayáns M, Padín-Iruegas ME, Reboiras-López MD, Suarez-Peñaranda JM, López-López R, et al. Comparison of rna extraction methods for molecular analysis of oral cytology. *Acta Stomatol Croat.* 2016;50(2):108–15.
108. Olms C, Hix N, Neumann H, Yahiaoui-Doktor M, Remmerbach TW. Clinical comparison of liquid-based and conventional cytology of oral brush biopsies: A randomized controlled trial. *Head Face Med.* 2018;14(1):14–6.
109. Goodson ML, Smith DR, Thomson PJ. Efficacy of oral brush biopsy in potentially malignant disorder management. *J Oral Pathol Med.* 2017 5;38(1):42–9.
110. Deuerling L, Gaida K, Neumann H, Remmerbach TW. Evaluation of the Accuracy of Liquid-Based Oral Brush Cytology in Screening for Oral Squamous Cell Carcinoma. *Cancers (Basel).* 2019;11(11):1813.
111. Kujan O, Pemberton MN, Schwarz M, Sloan P. Evaluation of an innovative oral brush for potential applications using liquid based cytology. *J Oral Sci.* 2018;60(1):45–50.
112. Woźniak M, Paluszkiewicz C, Kwiatek WM. Saliva as a non-invasive material for early diagnosis. *Acta Biochim Pol.* 2019; 66(4):383-388.
113. Zhang CZ, Cheng XQ, Li JY, Zhang P, Yi P, Xu X, Zhou XD. Saliva in the diagnosis of diseases. *Int J Oral Sci.* 2016 Sep 29;8(3):133-7
114. Deepa T, Thirrunavukkarasu N. Saliva as a potential diagnostic tool. *Indian J Med Sci.* 2010;64(7):293–306.
115. Lee YH, Wong DT. Saliva: An emerging biofluid for early detection of

- diseases. *Am J Dent*. 2009;22(4):241–8.
116. Kaufman E, Lamster IB. The diagnostic applications of saliva--a review. *Crit Rev oral Biol Med an Off Publ Am Assoc Oral Biol*. 2002;13(2):197–212.
 117. Aps JK, Martens LC. Review: The physiology of saliva and transfer of drugs into saliva. *Forensic Sci Int*. 2005 Jun 10;150(2-3):119-31.
 118. Pedersen AML, Sørensen CE, Proctor GB, Carpenter GH, Ekström J. Salivary secretion in health and disease. *J Oral Rehabil*. 2018;45(9):730–46.
 119. Fox PC. Saliva composition and its importance in dental health. *Compend Suppl*. 1989;(13):S457-60.
 120. George JR, Fitchen JH. Future applications of oral fluid specimen technology. *Am J Med*. 1997;102(4 A):21–5.
 121. Navazesh M. Methods for Collecting Saliva. *Ann New York Acad Sci*. 1993;72–7.
 122. Wang K, Miao T, Lu W, He J, Cui B, Li J, et al. Analysis of oral microbial community and Th17-associated cytokines in saliva of patients with oral lichen planus. *Microbiol Immunol*. 2015;59(3):105–13.
 123. Osorio-Osorno YA, Arboleda Toro D, Arango JC, Parada-Sanchez MT. Optimized liquid-based cytology for the cellular and molecular analysis of oral keratinocytes: A promising diagnostic tool. *Diagn Cytopathol*. 2021 Jan;49(1):96-104.
 124. Liu Y, Liao J, Zhao M, Wu H, Yung S, Chan TM, et al. Increased expression of TLR2 in CD4+ T cells from SLE patients enhances immune reactivity and promotes IL-17 expression through histone modifications. *Eur J Immunol*. 2015;45(9):2683–93.
 125. Hashimoto K, Zaitseva IN, Bonala R, Attaluri S, Ozga K, Iden CR, et al. Sulfotransferase-1A1-dependent bioactivation of aristolochic acid I and N-hydroxyaristolactam I in human cells. *Carcinogenesis*. 2016;37(7):647–55.
 126. Pfaffl MW. Quantification strategies in real-time PCR. In: *A-Z of quantitative PCR*. La Jolla, CA, USA; 2004: 87–112.
 127. Greenfield EA. Protein quantitation. *Cold Spring Harb Protoc*. 2018;2018(6):480–3.

128. Kruger NJ. The Bradford Method for Protein Quantitation. *Protein Protoc Handb.* 1996;32:15–20.
129. Bradford MM. A rapid and sensitive method for the quantitation of microgram quantities of protein utilizing the principle of protein-dye binding. *Anal Biochem.* 1976 May 7;72:248-54.
130. Daza AZ, Huerta ERL, Martinez FF. Determinación de pH y proteína totales en la saliva de pacientes con y sin aparatología ortodóncica fija. *Rev Odontológica Mex.* 2004;8(3):59–63.
131. Babshef M, Nandimath K, Pervatikar SK, Naikmasur V. Efficacy of oral brush cytology in the evaluation of the oral premalignant and malignant lesions. *J Cytol.* 2011;28(4):165–72.
132. Winning TA, Townsend GC. Oral mucosal embryology and histology. *Clin Dermatol.* 2000;18(5):499–511.
133. Romeo M, Mohlenhoff B, Jennings M, Diem M. Infrared micro-spectroscopic studies of epithelial cells. *Biochim Biophys Acta - Biomembr.* 2006;1758(7):915–22.
134. Deo PN, Deshmukh R. Pathophysiology of keratinization. *J oral Maxillofac Pathol.* 2018;22(1):86–91.
135. Dellambra E, Dimri GP. Cellular Senescence and Skin Aging. In: *Skin Aging Handbook: An Integrated Approach to Biochemistry and Product Development.* IL, USA: William Andrew Inc; 2008. p130–8.
136. Park S, Gonzalez DG, Guirao B, Boucher JD, Cockburn K, Marsh ED, et al. Tissue-scale coordination of cellular behaviour promotes epidermal wound repair in live mice. In: *Nature cell biology.* 2017.
137. Jairajpuri ZS, Rana S, Hajela A, Jetley S. Toward early diagnosis of oral cancer: Diagnostic utility of cytomorphological features, a pilot study. *Natl J Maxillofac Surg.* 2019;10(1):1–5.
138. Remmerbach TW, Weidenbach H, Pomjanski N, Knops K, Mathes S, Hemprich A, et al. Cytologic and DNA-cytometric early diagnosis of oral cancer. *Anal Cell Pathol.* 2001;22(4):211–21.
139. Speight PM. Update on oral epithelial dysplasia and progression to cancer. *Head Neck Pathol.* 2007;1(1):61–6.
140. Kosicki DM, Riva C, Pajarola GF, Burkhardt A, Grätz KW. OralCDx brush biopsy-a tool for early diagnosis of oral squamous cell carcinoma.

- Schweizer Monatsschrift fur Zahnmedizin. 2007;117(3):222–7.
141. Remmerbach TW, Meyer-Ebrecht D, Aach T, Würflinger T, Bell AA, Schneider TE, et al. Toward a multimodal cell analysis of brush biopsies for the early detection of oral cancer. *Cancer Cytopathol.* 2009;117(3):228–35.
 142. Gupta S, Shah JS, Parikh S, Limbdiwala P, Goel S. Clinical correlative study on early detection of oral cancer and precancerous lesions by modified oral brush biopsy and cytology followed by histopathology. *J Cancer Res Ther.* 2014;10(2):232–8.
 143. Delavarian Z, Mohtasham N, Mosannen-mozaffari P, Pakfetrat A. Evaluation of the diagnostic value of a Modified Liquid-Based Cytology using OralCDx ® Brush in early detection of oral potentially malignant lesions and oral cancer. *Med Oral Patol Oral y Cir Bucal.* 2010;15(5):e671–6.
 144. Maraki D, Becker J, Boecking A. Cytologic and DNA-cytometric very early diagnosis of oral cancer. *J Oral Pathol Med.* 2004;33(7):398–404.
 145. Scheifele C, Schmidt-Westhausen AM, Dietrich T, Reichart PA. The sensitivity and specificity of the OralCDx technique: Evaluation of 103 cases. *Oral Oncol.* 2004;40(8):824–8.
 146. Rajesh SB, Reddy SBH, Ramamurthy TK, Srinivas K, Patil S. Cytomorphometric Analysis of Obtained Squames Obtained from Normal Oral Mucosa and Lesions of Oral Submucous Fibrosis. *J Indian Acad Oral Med Radiol.* 2012;24(3):200–5.
 147. Verma R, Singh A, Badni M, Chandra A, Gupta S, Verma R. Evaluation of exfoliative cytology in the diagnosis of oral premalignant and malignant lesions: A cytomorphometric analysis. *Dent Res J (Isfahan).* 2015;12(1):83–8.
 148. Bhoopathi V, Kabani S, Mascarenhas AK. Low positive predictive value of the oral brush biopsy in detecting dysplastic oral lesions. *Cancer.* 2009;115(5):1036–40.
 149. Mehrotra R, Mishra S, Singh M, Singh M. The efficacy of oral brush biopsy with computer-assisted analysis in identifying precancerous and cancerous lesions. *Head Neck Oncol.* 2011;3(1):39.
 150. Svirsky JA, Burns JC, Carpenter WM, Cohen DM, Bhattacharyya I,

- Fantasia JE, et al. Comparison of computer-assisted brush biopsy results with follow up scalpel biopsy and histology. *Gen Dent.* 2002;50(6):500–3.
151. Mulki S, Shetty P, Pai P. Cytomorphological analysis in oral squamous cell carcinoma lesions and normal controls using rub and rinse technique. *Clin Cancer Investig J.* 2014;4(1):38.
 152. Moralis A, Kunkel M, Reichert TE, Kosmehl H, Driemel O. Identification of a recurrent oral squamous cell carcinoma by brush cytology. *Mund Kiefer Gesichtschir.* 2007;11(6):355–8.
 153. Oliveira Alves MG, Carta CFL, Padín-Iruegas M-E, Pérez-Sayáns M, Suarez-Peñaranda JM, Issa JS, et al. Expression of ATP6V1C1 during oral carcinogenesis Expression of ATP6V1C1 during oral carcinogenesis. *Biotech Histochem.* 2016;91(4):263–8.
 154. Qianting H, Chen Z, Cabay RJ, Zhang L, Luan X, Chen D, et al. microRNA-21 and microRNA-375 from oral cytology as biomarkers for oral tongue cancer detection. *Oral Oncol.* 2017;57:15–20.
 155. Kolokythas A, Schwartz JL, Pytynia KB, Panda S, Yao M, Homann B, et al. Analysis of RNA from brush cytology detects changes in B2M , CYP1B1 and KRT17 levels with OSCC in tobacco users. *Oral Oncol.* 2011;47(6):532–6.
 156. Reboiras-López MD, Perez-Sayans M, Somoza-Martín JM, Gayoso-Diz F, Barros-Angueira JM, Gándara-Rey JM, et al. Comparison of the Cytobrush , dermatological curette and oral CDx brush test as methods for obtaining samples of RNA for molecular analysis of oral cytology. *Cytopathology.* 2012;23:192–7.
 157. Jordon-Thaden IE, Chanderbali AS, Gitzendanner MA, Soltis DE. Modified CTAB and TRIzol Protocols Improve RNA Extraction from Chemically Complex Embryophyta. *Appl Plant Sci.* 2015;3(5):1400105.
 158. Sun Z, Liu L, Wang C, Qian L, Yang J, Zhao Z, et al. Assessment of the cancerization risk for oral potentially malignant disorders by clinical risk model combined with autofluorescence and brush biopsy with DNA-image cytometry. *Eur Arch Oto-Rhino-Laryngology.* 2019;276(9):2549–57.
 159. Mehrotra R, Gupta DK. Exciting new advances in oral cancer diagnosis: Avenues to early detection. *Head Neck Oncol.* 2011;3(1):33.
 160. Chiturri RT, Rathinam E, Santo R, Yoithapprabhunath TR. The role of

- exfoliative cytology and molecular biology in oral potentially malignant disorders. *J Heal Res Rev*. 2017;4(3):26–32.
161. Mehrotra R. The role of cytology in oral lesions: A review of recent improvements. Kurtycz DFI, editor. *Diagn Cytopathol*. 2012;40(1):73–83.
 162. Rick GM. Oral brush biopsy : The problem of false positives. *Oral Surg Oral Med Oral Pathol Oral Radiol Endod*. 2003;60(Suppl 1):2104.
 163. Abram TJ, Floriano PN, Christodoulides N, James R, Kerr AR, Thornhill MH, et al. 'Cytology-on-a-chip' based sensors for monitoring of potentially malignant oral lesions. *Oral Oncol*. 2016;60:103–11.
 164. Haroske G, Baak JPA, Danielsen H, Giroud F, Gschwendtner A, Oberholzer M, et al. Fourth updated ESACP consensus report on diagnostic DNA image cytometry. *Anal Cell Pathol*. 2001;23(2):89–95.
 165. Ferreira SJ, Machado MÂN, de Lima AAS, Johann ACBR, Grégio AMT, Azevedo-Alanis LR. Identification of AgNORs and cytopathological changes in oral lichen planus lesions. *Acta Histochem*. 2017;119(1):32–8.
 166. Jajodia E, Raphael V, Shunyu NB, Ralte S, Pala S, Jitani AK. Brush Cytology and AgNOR in the Diagnosis of Oral Squamous Cell Carcinoma. *Acta Cytol*. 2017;61(1):62–70.
 167. Remmerbach TW, Weidenbach H, Müller C, Hemprich A, Pomjanski N, Buckstegge B, et al. Diagnostic value of nucleolar organizer regions (AgNORs) in brush biopsies of suspicious lesions of the oral cavity. *Anal Cell Pathol*. 2003;25(3):139–46.
 168. Hirshberg A, Yarom N, Amariglio N, Yahalom R, Adam I, Stanchesu R, et al. Detection of non-diploid cells in premalignant and malignant oral lesions using combined morphological and FISH analysis - a new method for early detection of suspicious oral lesions. *Cancer Lett*. 2007;253(2):282–90.
 169. Weigum SE, Floriano PN, Redding SW, Yeh C, Westbrook SD, Mcguff HS, et al. Nano-Bio-Chip Sensor Platform for Examination of Oral Exfoliative Cytology. *Cancer Prev Res*. 2010;3(April):518–29.
 170. Baldini C, Ferro F, Elefante E, Bombardieri S. Biomarkers for Sjogren ' s syndrome. *Biomark Med*. 2018;12(3):275–86.
 171. Horváth J, Szabó A, Tar I, Dezső B, Kiss C, Márton I, et al. Oral Health May Affect the Performance of mRNA-Based Saliva Biomarkers for Oral

- Squamous Cell Cancer. *Pathol Oncol Res.* 2018;24(4):833–42.
172. Hussein AA, Forouzanfar T, Bloemena E, de Visscher J, Brakenhoff RH, Leemans CR, et al. A review of the most promising biomarkers for early diagnosis and prognosis prediction of tongue squamous cell carcinoma. *Br J Cancer.* 2018;119(6):724–36.
173. Walling DM, Flaitz CM, Adler-Storthz K, Nichols CM. A non-invasive technique for studying oral epithelial Epstein-Barr virus infection and disease. *Oral Oncol.* 2003;39(5):436–44.
174. Mehrotra R, Madhu, Singh M. Serial scrape smear cytology of radiation response in normal and malignant cells of oral cavity. *Indian J Pathol Microbiol.* 2004;47(4):497–502.
175. Mehrotra R, Goel N, Singh M, Kumar D. Radiation-related cytological changes in oral malignant cells. *Indian J Pathol Microbiol.* 2004 Jul;47(3):343–7.
176. Maraki D, Yalcinkaya S, Pomjanski N, Megahed M, Boecking A, Becker J. Cytologic and DNA-cytometric examination of oral lesions in lichen planus. *J Oral Pathol Med.* 2006;35:227–32.
177. Diniz-Freitas M, Garcia-Garcia A, Crespo- Abelleira A, Martins-Carneiro J, Gandara-Rey J. Applications of exfoliative cytology in the diagnosis of oral cancer. *Med Oral.* 2004;9:355–61.
178. Pai RK, Erickson J, Pourmand N, Kong CS. p16 INK4A immunohistochemical staining may be helpful in distinguishing branchial cleft cysts from cystic squamous cell carcinomas originating in the oropharynx. *Cancer Cytopathol.* 2009 Apr 25;117(2):108–19.
179. Kujan O, Desai M, Sargent A, Bailey A, Turner A, Sloan P. Potential applications of oral brush cytology with liquid-based technology: Results from a cohort of normal oral mucosa. *Oral Oncol.* 2006;42(8):810–8.
180. Osorio-osorno YA, Parada-sanchez MT, Camilo J, Arboleda D. Oral lichen planus : A chronic inflammatory model to study the regulation of the Toll-like receptor signaling in oral keratinocytes. *J Oral Biosci.* 2020;62(2):115–22.
181. Carvalho MFMS de, Cavalieri D, Do Nascimento S, Lourenço TGB, Ramos DVR, Pasqualin D da C, et al. Cytokines Levels and Salivary Microbiome Play A Potential Role in Oral Lichen Planus Diagnosis. *Sci*

- Rep. 2019;9(1):1–10.
182. Salem SAM, Abu-Zeid RM, Nada OH. Immunohistochemical study of toll-like receptors 1 and 2 expression in cutaneous lichen planus lesions. *Arch Dermatol Res.* 2013;305(2):125–31.
 183. Srinivasan M, Kodumudi KN, Zunt SL. Soluble CD14 and toll-like receptor-2 are potential salivary biomarkers for oral lichen planus and burning mouth syndrome. *Clin Immunol.* 2008;126(1):31–7.
 184. Li D, Cheng P, Wang J, Qiu X, Zhang X, Xu L, Liu Y, Qin S. IRF6 is directly regulated by ZEB1 and ELF3, and predicts a favorable prognosis in gastric cancer. *Front Oncol.* 2019; 9:220.
 185. Xia Y, Hu B, Chen J, Zheng L, Song J. Association between the IRF6 rs2235371 polymorphism and the risk of nonsyndromic cleft lip with or without cleft palate in Chinese Han populations: A meta-analysis. *Arch Oral Biol.* 2017;84:161–8.
 186. Wattanawong K, Rattanasiri S, McEvoy M, Attia J, Thakkinstian A. Association between IRF6 and 8q24 polymorphisms and nonsyndromic cleft lip with or without cleft palate: Systematic review and meta-analysis. *Birth Defects Res A Clin Mol Teratol.* 2016;106(9):773–88.
 187. Leslie EJ, Koboldt DC, Kang CJ, Ma L, Hecht JT, Wehby GL, et al. IRF6 mutation screening in non-syndromic orofacial clefting: analysis of 1521 families. *Clin Genet.* 2016;90(1):28–34.
 188. Zhao H, Zhang M, Zhong W, Zhang J, Huang W, Zhang Y, et al. A novel IRF6 mutation causing non-syndromic cleft lip with or without cleft palate in a pedigree. *Mutagenesis.* 2018;33(3):195–202.
 189. Xu HF, Huang TJ, Yang Q, Xu L, Lin F, Lang YH, et al. Candidate tumor suppressor gene IRF6 is involved in human breast cancer pathogenesis via modulating PI3K-regulatory subunit PIK3R2 expression. *Cancer Manag Res.* 2019;11:5557–72.
 190. Kousa YA, Schutte BC. Toward an orofacial gene regulatory network. *Dev Dyn.* 2016;245(3):220–32.
 191. Ferreira de Lima RLL, Hoper SA, Ghassibe M, Cooper ME, Rorick NK, Kondo S, et al. Prevalence and nonrandom distribution of exonic mutations in interferon regulatory factor 6 in 307 families with Van der Woude syndrome and 37 families with popliteal pterygium syndrome.

- Genet Med. 2009;11(4):241–7.
192. Razis E, Bobos M, Kotoula V, Eleftheraki AG, Kalofonos HP, Pavlakis K, Papakostas P, Aravantinos G, Rigakos G, Efstratiou I, Petraki K, Bafaloukos D, Kostopoulos I, Pectasides D, Kalogeras KT, Skarlos D, Fountzilias G. Evaluation of the association of PIK3CA mutations and PTEN loss with efficacy of trastuzumab therapy in metastatic breast cancer. *Breast Cancer Res Treat.* 2011;128(2):447-56.
 193. Park SW, Zhou Y, Lee J, Lu A, Sun C, Chung J, Ueki K, Ozcan U. The regulatory subunits of PI3K, p85alpha and p85beta, interact with XBP-1 and increase its nuclear translocation. *Nat Med.* 2010;16(4):429-37.
 194. Li W, Wang G, Zhang H, Shen Y, Dai J, Wu L, Zhou J, Jiang Z, Li K. Inability of NS1 protein from an H5N1 influenza virus to activate PI3K/Akt signaling pathway correlates to the enhanced virus replication upon PI3K inhibition. *Vet Res.* 2012 Apr 24;43(1):36.
 195. Botti E, Spallone G, Moretti F, Marinari B, Pinetti V, Galanti S, De Meo PD, De Nicola F, Ganci F, Castrignanò T, Pesole G, Chimenti S, Guerrini L, Fanciulli M, Blandino G, Karin M, Costanzo A. Developmental factor IRF6 exhibits tumor suppressor activity in squamous cell carcinomas. *Proc Natl Acad Sci U S A.* 2011;108(33):13710-5.
 196. Xu L, Huang T-J, Hu H, Wang M-Y, Shi S-M, Yang Q, et al. The developmental transcription factor IRF6 attenuates ABCG2 gene expression and distinctively reverses stemness phenotype in nasopharyngeal carcinoma. *Cancer Lett.* 2018 Sep;431:230–43.
 197. Bailey CM, Khalkhali-Ellis Z, Kondo S, Margaryan N V., Seftor REB, Wheaton WW, et al. Mammary serine protease inhibitor (maspin) binds directly to interferon regulatory factor 6: Identification of a novel serpin partnership. *J Biol Chem.* 2005;280(40):34210–7.
 198. Kwa MQ, Huynh J, Aw J, Zhang L, Nguyen T, Reynolds EC, Sweet MJ, Hamilton JA, Scholz GM. Receptor-interacting protein kinase 4 and interferon regulatory factor 6 function as a signaling axis to regulate keratinocyte differentiation. *J Biol Chem.* 2014; 289(45):31077-87.
 199. Darczuk D, Krzy W, Bystrowska B, Barbara K, Ko D, Chomyszyn-gajewska M, et al. The Relationship between the Concentration of Salivary Tyrosine and Antioxidants in Patients with Oral Lichen Planus.

- Oxid Med Cell Longev. 2019;2019:5801570.
200. Schwartz JL, Panda S, Beam C, Bach LE, Adami GR. RNA from brush oral cytology to measure squamous cell carcinoma gene expression. *J Oral Pathol Med.* 2008;37(2):70–7.
 201. Talungchit S, Buajeeb W, Lerdtripop C, Surarit R, Chairatvit K, Roytrakul S, et al. Putative salivary protein biomarkers for the diagnosis of oral lichen planus : a case- control study. *BMC Oral Health.* 2018;18(1):42-56.
 202. Tobón-Arroyave SI, Isaza-Guzmán DM, Gómez-Ortega J, Flórez-Alzate AA. Salivary levels of specialized pro-resolving lipid mediators as indicators of periodontal health/disease status. *J Clin Periodontol.* 2019 Oct;46(10):978-990.
 203. Totan A, Miricescu D, Parlatescu I, Mohora M, Greabu M, Totan A, et al. Possible salivary and serum biomarkers for oral lichen planus. *Biotech Histochem.* 2015;0295(90):552–8.
 204. Conti P, Kempuraj D, Kandere K, Di Gioacchino M, Barbacane RC, Castellani ML, et al. IL-10, an inflammatory/inhibitory cytokine, but not always. *Immunol Lett.* 2003;86(2):123–9.
 205. Dan H, Liu W, Wang J, Wang Z, Wu R, Chen Q, et al. Elevated IL-10 concentrations in serum and saliva from patients with oral lichen planus. *Quintessence Int.* 2011;42(2):157–63.
 206. Spellberg B, Edwards JE Jr. Type 1/Type 2 immunity in infectious diseases. *Clin Infect Dis.* 2001;32(1):76-102.
 207. Malarkodi T, Sathasivasubramanian S. Quantitative Analysis of Salivary TNF- α in Oral Lichen Planus Patients. *Int J Dent.* 2015;2015:283465.
 208. Liew FY, Xu D, Brint EK, O'Neill LA. Negative regulation of toll-like receptor-mediated immune responses. *Nat Rev Immunol.* 2005 Jun;5(6):446-58.

ANEXOS

Anexo 1. Consentimiento informado

Anexo 1. Consentimiento informado

El presente documento pretende obtener su declaración voluntaria de participación en el proyecto de investigación que tiene como objetivo Identificar IRF6, TLR2 como posibles marcadores en el desarrollo de liquen plano oral, que se lleva a cabo por el Grupo de Investigación Sinergia/micología medica de la Facultad de Odontología de la Universidad de Antioquia. Este estudio pretende estudiar si existen cambios en las proteínas celulares (IRF6 Y TLR2) en pacientes con liquen plano e identificar estos cambios para conocer qué capacidad tienen de predecir la transformación de LPO en maligna. Para cumplir con este objetivo, este estudio necesita tomar una muestra de tejido con un citocepillo, procedimiento que no implica daño o lesión a su integridad y que no genera malestar una vez se termina el procedimiento. Usted como voluntario no tiene que asistir a la Clínica en otra visita para poder participar en el estudio. Usted no se beneficiará directamente. El que se verá beneficiado será el grupo poblacional (otros pacientes que presenten LPO en la ciudad) teniendo en cuenta que se espera dar continuidad a esta investigación a partir de este estudio. La utilización del tejido del paciente, abre la posibilidad de que en el futuro cercano, se pueda considerar el IRF6 con importante factor protector de lesiones premalignas epiteliales y así se beneficien directamente otros pacientes con la misma condición de LPO, aumentando la posibilidad de ofrecer un dx más rápido y un pronóstico más certero que el que es posible establecer actualmente. Siendo esto

Yo _____, identificado(a) con cédula de ciudadanía N° _____, por medio de este documento manifiesto que:

1. He sido invitado(a) a participar voluntariamente en esta investigación aportando información y donando las muestras de tejido epitelial y de saliva.
2. He sido informado(a) acerca del proyecto, y que la toma de estas muestras sólo implicará un riesgo mínimo para la salud.
3. Acepto que no recibiré compensación alguna y que libero a los investigadores e institución participante de toda obligación económica para conmigo.
4. Se me ha explicado que los procedimientos de análisis a los que se sometan las muestras no tendrán ningún costo para mí.
5. Se me ha asegurado que los resultados obtenidos a partir de mis muestras, se manejarán de manera responsable y sólo con fines académicos y científicos. En efecto, se me ha informado que participar en la investigación no tendrá un beneficio directo para mí, pero en un futuro podrían verse beneficiados aquellas personas que tengan lesiones de LPO.
6. Se me ha informado que se protegerá mi privacidad, a través de la reserva de mi identidad, omitiendo cualquier dato que permita identificarme en el momento de la divulgación de los resultados de la investigación. Todos los datos e información recolectada será protegida bajo la ley 1581 de 2012. Además la historia clínica será custodiada bajo normativas propias institucionales y siguiendo Resolución 839 de 2017.
7. Se me ha explicado que en cualquier momento, en caso de alguna duda o inconveniente relacionado con la investigación, podré contactar a la Doctora Mónica

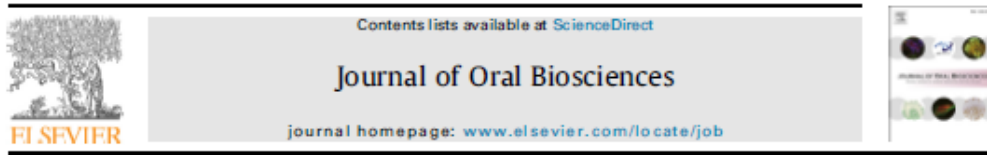COMITÉ DE
ÉTICA DE LA
INVESTIGACIÓN
UNIVERSIDAD DE
SANTO DOMINGO
SAN VICENTE DE PAULI

22 MAR. 2019

APROBADO

Anexo 2. Artículo publicado: “Optimized liquid-based cytology for the cellular and molecular analysis of oral keratinocytes: A promising diagnostic tool”

Journal of Oral Biosciences 62 (2020) 115–122



Review

Oral lichen planus: A chronic inflammatory model to study the regulation of the Toll-like receptor signaling in oral keratinocytes



Yuliana Andrea Osorio-Osomo^a, Monica Tatiana Parada-Sanchez^{a, *}, Julian Camilo Arango^b, David Arboleda Toro^a

^a Departamento de Estudios Básicos Integrados, Grupo Estudios BioSociales Del Cuerpo, School of Dentistry, Universidad de Antioquia, Medellín, Antioquia, Colombia
^b Grupo Microbiología Médica y Experimental, School of Microbiology, Universidad de Antioquia, Medellín, Antioquia, Colombia

ARTICLE INFO

Article history:
 Received 31 March 2020
 Received in revised form 12 May 2020
 Accepted 14 May 2020
 Available online 26 May 2020

Keywords:
 Toll-like receptors
 Oral lichen planus
 Interferon regulatory factor 6

ABSTRACT

Background: Oral lichen planus (OLP) is a chronic inflammatory disease with a strong immune mechanism involved. Although no causal factor is identified in OLP, a cellular hypersensitivity has been associated with its pathophysiology. Furthermore, the chronicity of the disease could cause its malignant transformation.
Highlight: Herein, we present a literature review focusing on the interrelationship of Toll-like receptors (TLRs) and OLP, mainly on the molecular behavior of oral keratinocytes once TLR signals are activated. A family of transcription factors, the Interferon Regulatory factor (IRF) family, could be having a novel role in the prognosis of OLP. Specifically, Interferon Regulatory factor 6 (IRF6) as a key component of the TLR signaling could impart specificity to downstream responses in oral keratinocytes.
Conclusion: We propose a hypothetical model after TLR2 activation in which a plausible TLR2-IRF6 regulatory mechanism could be a key factor to be evaluated in OLP as a convenient chronic inflammatory model. Further molecular studies are required to fully understand the role of oral keratinocytes in the initiation of OLP.
 © 2020 Japanese Association for Oral Biology. Published by Elsevier B.V. All rights reserved.

Contents

1. Introduction	116
2. TLRs	116
2.1. Structure and TLR signaling pathways	116
2.2. Role of TLRs in autoimmune diseases	116
3. Oral lichen planus	117
3.1. TLRs in OLP	117
3.2. Multiple efforts to obtain TLR biomarkers in OLP, OLI, malignant transformation, and cancer	118
3.3. Hypothetical model of a plausible regulatory mechanism after TLR2 activation in OLP-affected keratinocytes	119

Abbreviations: Oral lichen planus (OLP); Toll-like receptors (TLRs); Interferon Regulatory Factor (IRF); Interferon Regulatory Factor 6 (IRF6); pattern recognition receptors (PRRs); dendritic cells (DCs); pathogen-associated molecular patterns (PAMPs); damage-associated molecular patterns (DAMPs); lipopolysaccharides (LPS); Toll/IL-1R homology (TIR); myeloid differentiation factor 88 (MyD88); MyD88-adaptor like (MAL); IL-1 receptor-associated kinase-1 (IRAK1); Nuclear Factor Kappa-light-chain-enhancer of activated B cells (NF-κB); Type I Interferon response (IFN); immune complexes (IC); TNF-induced protein 3-, (TNFAIP3-); interacting protein 1, (TNIP1); heat shock protein 60 (HSP60); high mobility group box 1 (HMGB1); Lichen planus (LP); oral lichenoid lesions (OLI); World Health Organization (WHO); Interleukin-18 (IL-18); major histocompatibility complex (MHC); T-cell receptor (TCR); cytotoxic CD8+T lymphocytes (CTL); Tumor Necrosis Factor α (TNF-α); Fas ligand (FAS-L); Matrix Metalloproteinases 9 (MMP-9); Migration Inhibitory Factor (MIF); Granulocyte Macrophage Colony-Stimulating Factor (GM-CSF); Programmed death ligand-1 (PD-L1/B7-1); oral squamous cell carcinoma (OSCC); oral tongue squamous cell carcinoma (OTSCC); enzyme-linked immunosorbent assays (ELISAs); unstimulated whole saliva (UWS); Epithelial to Mesenchymal Transition (EMT); Van der Woude syndrome (VWS); popliteal pterygium syndrome (PPS); Ligand 5 CC chemokine (CCL5).

* Corresponding author. School of Dentistry, Universidad de Antioquia, Calle 54 No. 53-59, Bloque 31 Medellín, Colombia.
 E-mail addresses: yuliana.osorio@udea.edu.co (Y.A. Osorio-Osomo), monica.parada@udea.edu.co (M.T. Parada-Sanchez), julian.arango@udea.edu.co (J.C. Arango), david.arboleda@udea.edu.co (D. Arboleda Toro).



Anexo 3. Artículo publicado: “Oral lichen planus: A chronic inflammatory model to study the regulation of the Toll-like receptor signaling in oral keratinocytes”

Received: 16 June 2020 | Revised: 23 July 2020 | Accepted: 19 August 2020
DOI: 10.1002/dt.24604

ORIGINAL ARTICLE

WILEY

Optimized liquid-based cytology for the cellular and molecular analysis of oral keratinocytes: A promising diagnostic tool

Yuliana Andrea Osorio-Osomo DDS¹  | David Arboleda Toro PhD¹  |
Julian Camilo Arango PhD²  | Monica Tatiana Parada-Sanchez PhD¹ 

¹Departamento de Estudios Básicos Integrados, Grupo Estudios BioSociales del Cuerpo, School of Dentistry, Universidad de Antioquia, Medellín, Antioquia, Colombia

²Grupo Micrología Médica y Experimental, School of Microbiology, Universidad de Antioquia, Medellín, Antioquia, Colombia

Correspondence

Yuliana Andrea Osorio-Osomo, Street 64 # 52-59 Medellín, Colombia.
Email: yuliana.osorio@udea.edu.co

Funding information

Research Development Committee of the Universidad de Antioquia (CDDI), Grant/Award Number: 2018-21650

Abstract

Background: Liquid-based cytology (LBC) has improved exfoliative cytology by facilitating the extraction of more precise information from epithelial cells. The aim of this study was to optimize a protocol using a conventional cytobrush to perform LBC, obtaining oral keratinocytes for their further cellular and molecular analysis.

Methods: LBC was performed in 30 healthy donors from buccal mucosa. We evaluated the use of diethyl pyrocarbonate (DEPC)-treated Dulbecco's Modified Eagle Medium (DMEM) medium right after the collection of the cells. Cell morphology and viability were determined by Orcein staining and flow cytometry, respectively. RNA was extracted by the trizol method, and evaluated with spectrometry and electrophoresis. Finally, RNA was copied into cDNA and GAPDH and TLR2 genes were amplified by reverse transcription polymerase chain reaction (RT-PCR) and quantitative reverse transcription polymerase chain reaction (RT-qPCR) using specific primers.

Results: Only DEPC-treated DMEM preserved the viability of intact intraepithelial keratinocytes. RNA quantity and quality improves in samples treated with DEPC. RNA integrity is comparable with a cell line control. GAPDH gene was successfully amplified by RT-PCR and RT-qPCR.

Conclusions: Therefore, LBC performed under these conditions becomes a reproducible technique for the retrieval of intraepithelial oral keratinocytes with good cell viability for cytomorphometric analysis, and extraction of good RNA quality suitable for molecular analyses such as PCR. We propose this LBC protocol as a complementary method to the cellular and molecular study of oral mucosa pathologies; however, it requires further study.

KEYWORDS

cytological techniques, epithelium, keratinocytes, mouth, polymerase chain reaction, RNA