



**Caracterización de pacientes con daño cerebral adquirido y síntomas relacionados a fallas
en el procesamiento visual**

Valentina Quiroga Ayala
Laura Stefanía Clavijo Ramírez
Luisa Fernanda Cadena Montoya

Artículo de investigación presentado para optar al título de Psicólogas

Asesor

Mauricio Alberto Barrera Valencia, Doctor (PhD) en Psicología con orientación en Neurociencia
Cognitiva aplicada

Universidad de Antioquia
Facultad de Ciencias Sociales y Humanas
Psicología
Medellín, Antioquia, Colombia
2022

Cita

(Quiroga Ayala et al., 2022)

Referencia

Quiroga Ayala, V., Clavijo Ramírez, L. & Cadena Montoya, L. (2022). *Caracterización de pacientes con daño cerebral adquirido y síntomas relacionados a fallas en el procesamiento visual* [Trabajo de grado profesional]. Universidad de Antioquia, Medellín, Colombia.

Estilo APA 7 (2020)



CRAI María Teresa Uribe (Facultad de Ciencias Sociales y Humanas)

Repositorio Institucional: <http://bibliotecadigital.udea.edu.co>

Universidad de Antioquia – www.udea.edu.co

Rector: John Jairo Arboleda Céspedes

Decana: Alba Nelly Gómez García

Jefe departamento: Alberto Ferrer Botero

El contenido de esta obra corresponde al derecho de expresión de los autores y no compromete el pensamiento institucional de la Universidad de Antioquia ni desata su responsabilidad frente a terceros. Los autores asumen la responsabilidad por los derechos de autor y conexos.

Resumen

La agnosia visual es entendida como la incapacidad para reconocer objetos en ausencia de alteraciones visuales o capacidad intelectual significativa, a causa de daño cerebral. Como se presenta en este artículo, los modelos de clasificación de la agnosia han sido variados, sin embargo, el modelo que aún se mantiene con fuerza es el propuesto por Lissauer, aunque han surgido otros como el de Farah y Milner. Esto ha llevado, a que hoy no se cuente con una teoría unificada que permita agrupar los síntomas en un modelo explicativo. Una forma de contribuir a la construcción de un marco teórico sólido, deberá iniciar con una adecuada caracterización de los pacientes, sus síntomas y la localización de las lesiones. En este sentido, el objetivo del presente artículo fue caracterizar las lesiones que alteran el procesamiento visual, con base en una cuidadosa descripción de los síntomas asociados. Tras la revisión sistemática realizada se encuentra que los diferentes modelos se quedan cortos para la variabilidad de síntomas y lesiones que se presentan. Por lo tanto, de las múltiples teorías explicativas y clasificatorias se evidencia la necesidad de una teoría amplia y unificada para las agnosias visuales.

Palabras clave: Agnosia visual, procesamiento visual, reconocimiento de objetos, daño cerebral, reconocimiento visual.

Abstract

Visual Agnosia is understood as the inability to recognize objects in the absence of visual alterations or significant intellectual capacity, due to brain damage. As presented in this article, the classification models of agnosia have been varied, nevertheless, the model that is still strongly maintained is the one proposed by Lissauer, although other models such as Farah's and Milner's have emerged. This has led to the fact that today there is no unified theory that allows symptoms to be grouped into an explanatory model. One way to contribute to the construction of a solid theoretical framework, should begin with an adequate characterization of the patients, their symptoms and the location of the lesions. In this sense, the objective of this article was to characterize the lesions that alter visual processing, based on a careful description of the associated symptoms. After the systematic review that was carried out, it is found that the different models fall short for the variability of symptoms and injuries that occur. Therefore, from the multiple explanatory and classificatory theories, it is evident the need for a broad and unified theory for visual agnosias.

Keywords: Visual agnosia, visual processing, object recognition, brain damage, visual recognition.

Introducción

En 1890 Lissauer, neurólogo alemán, hizo la presentación del caso de un paciente con deficiencias en el reconocimiento de objetos percibidos visualmente y colores, pero que podía reconocer caras y describir atributos parciales de los objetos. Estas características daban indicios de que no se trataba de una pérdida de memoria, sino de un defecto específico en el procesamiento cognitivo de la imagen visual. Tras estudios y análisis del caso en cuestión, Lissauer propuso dos procesos básicos para la percepción. Primero, la apercepción, que permite integrar los datos sensoriales mediante los cuales se establecen diferencias y semejanzas en cuanto a forma, tamaño y relaciones espaciales complejas, dando una configuración mental de los elementos que lo constituyen. En el siguiente nivel, el asociativo, las percepciones obtenidas son integradas y relacionadas con experiencias y significados conocidos. En estos dos procesos pueden darse fallas impidiendo el reconocimiento de los objetos percibidos. A estas fallas en el procesamiento visual, Lissauer las denominó inicialmente ceguera psíquica, término que fue reemplazado por Freud en 1891, por el de agnosia (Ardila & Rosselli, 2019; Milner & Cadavina, 2018).

Agnosia es un término de origen griego, que significa ausencia y es sinónimo de alteración en el reconocimiento. En este sentido, la agnosia se define como la incapacidad para reconocer palabras, sonidos, personas u objetos, a pesar de la conservación de las modalidades sensoriales básicas (Ardila & Rosselli, 2019). De acuerdo con estos autores, la agnosia se concebiría entonces, como la pérdida de la capacidad de transformar las sensaciones simples en percepciones, por lo que las personas a pesar de ver, oír o sentir, no logran reconocer los estímulos visuales, auditivos o táctiles respectivamente. La clasificación de agnosias propuesta por De Renzi (1982); Hécan y Albert (1978), agrupa los diferentes tipos de agnosia entre espaciales, auditivas, táctiles, somáticas y visuales, entre las que se incluyen la acromatognosia, alexia agnósica, prosopagnosia y simultagnosia. Además, algo a tener en cuenta en este tipo de problemas es que el reconocimiento de objetos o elementos a través de otras modalidades sensoriales diferente a la afectada, está intacto.

Por su parte, la agnosia visual, se define como la incapacidad para identificar objetos mediante la visión, en ausencia de alteraciones visuales de base o de capacidad intelectual significativas. Considerando la etiología y localización del daño cerebral, la agnosia es el resultado

de lesiones cerebrales, que afectan principalmente el lóbulo occipital y/o áreas corticales posteriores temporales y parietales. La etiología, estaría relacionada con lesiones en estas áreas causadas por traumatismos craneoencefálicos (TEC), accidentes cerebrovasculares (ACV), atrofia cortical posterior progresiva, intoxicación por monóxido de carbono, envenenamiento por mercurio y tumores cerebrales, entre otros (De Gobbi-Porto et al., 2010; Martinaud, 2017). Los síntomas también han estado asociados a trastornos del espectro autista y condiciones médicas como la migraña (Navarro & Restrepo, 2005).

El daño cerebral se constituye en uno de los problemas de salud más importante en el mundo, debido a las muertes y secuelas que ocasiona (Vithas, 2018). De acuerdo con la Federación Española de Daño Cerebral (FEDACE), en el 2022, se identificaron en España, 435.000 personas con daño cerebral adquirido. Según Umaña (2021), la tasa de mortalidad para el periodo de 2010 a 2017 por TEC en Colombia es de 10,77% x 100.000 habitantes. La principal causa de muerte en Colombia son las muertes violentas y de estas entre 49% y 70% corresponden a personas con TEC (Guzmán et al., 2008). De acuerdo con el Sistema de Información Territorial en Accidente Cerebrovascular (SITAC), Bogotá fue la ciudad de Colombia con mayor prevalencia de accidentes cerebrovasculares, registrando entre los años 2011 y 2015 un total de 14.266 casos (El hospital, 2018). Es válido aclarar que no se logró encontrar datos específicos de prevalencia de la agnosia. En opinión de los autores esto se puede deber en parte, a que generalmente la agnosia se considera un síntoma de otras condiciones neurológicas; sin embargo, con base en los datos de prevalencia de daño neurológico, es plausible considerar que un número considerable de personas pueden estar afectados por esta condición.

Si bien desde el punto de vista clínico el modelo de Lissauer ha sido útil para clasificar los pacientes con base en la distinción aperceptivo-asociativo, este no pareciera aportar mucho a la hora de explicar los mecanismos que guían la organización perceptual. Varias han sido las propuestas para desarrollar un modelo general que explique dichos mecanismos. Entre ellas, vale la pena mencionar los aportes de la escuela de la Gestalt, la cual propuso entre otras cosas, que la organización perceptual se logra agrupando los elementos en virtud de ciertas propiedades como la proximidad, el cierre, la contigüidad y el destino común (Westheimer, 1999); recientemente, a estas propiedades clásicas, Palmer (2001), ha incluido la agrupación común y la conectividad. Aunque se tiende a pensar que la organización perceptual actúa de forma unitaria, en un mecanismo

que va de abajo hacia arriba (Bottom-up), los datos a partir de estudios hechos en los años noventa e inicios del 2000, sugieren un panorama distinto. Así, Palmer et al., (1996), demuestran que la agrupación no ocurre de forma tan temprana como inicialmente se pensaba, y que la organización perceptual no es un proceso unitario (un aspecto que incluso el mismo Koffka había mencionado en su escrito de 1935). Al respecto Rock (1986), sugiere que existen dos procesos diferenciados: uno relacionado con la agrupación para formar unidades y el otro de configuración para determinar la apariencia de los elementos agrupados como un todo.

Otro aporte importante lo constituye el trabajo de Mishkin y Ungerleider (1982), quienes describieron la vía occipito-parietal dorsal, encargada de procesar los aspectos de ubicación espacial de los objetos (la vía del dónde) y la vía occipito-temporal ventral, que estaría encargada de procesar los aspectos que permiten identificar que es el objeto (la vía del qué). Su propuesta ha generado el desarrollo de modelos teóricos que, o bien promueven una clasificación más amplia de las agnosias como el desarrollado por Farah (2004), quien propone una agnosia para la forma, una agnosia dorsal y una ventral, déficit de categorización perceptual y trastornos en la orientación, resultado de daños cerebrales que producen dificultades en las etapas posteriores de la visión, o modelos que modifican aspectos conceptuales del planteamiento original, como el de Goodale y Milner (1992), quienes plantean un modelo de flujo dual, en el que se daría una disociación entre el procesamiento visual involucrado en la acción y los procesos perceptuales propiamente dichos. Estos autores argumentan que la corriente ventral desempeña el papel principal, en la construcción de las representaciones perceptivas de los objetos, mientras que la corriente dorsal media el control visual de las acciones que se dirigen a esos objetos.

De igual forma, en los últimos años las investigaciones han girado alrededor de la conectividad individual. Varios estudios de neuroimagen respaldan la función de la corteza occipitotemporal inferior y lateral en el procesamiento de categorías visuales específicas (Taylor & Downing, 2011; Ungerleider & Bell, 2011). Gracias a estos hallazgos varios autores han referenciado una organización modular de la corteza visual, pues parece ser que distintas regiones occipito-temporales procesan diferentes clases de estímulos (Ptak & Lazeyras, 2019). Del mismo modo, se ha encontrado que un daño local tiene efectos en las estructuras de red internas que conectan los hemisferios (Alstott et al., 2009; Gratton et al., 2012).

Son muchos los factores que influyen al momento de hacer una adecuada caracterización de las lesiones y los síntomas referente a las agnosias, debido a que un síntoma puede corresponderse con diferentes tipos de lesiones. Dichos factores incluyen aspectos como la etiología de la lesión, su extensión y profundidad, el hemisferio afectado y las condiciones generales de salud del paciente, entre otros muchos aspectos a considerar. Además, tal y como lo plantea Farah (2004), existe una estrecha relación entre los procesos visuales y las demás funciones cognitivas (como memoria, lenguaje y movimiento, entre otras), que dificultan establecer el efecto de dichas funciones sobre el procesamiento visual.

Esto ha llevado, entre otras cosas, a que hoy, no se cuente con una teoría unificada que permita agrupar los síntomas en un modelo explicativo. En opinión de los autores de este artículo, una forma de contribuir a la construcción de un marco teórico sólido respecto a las agnosias, deberá iniciar con una adecuada caracterización de los pacientes, sus síntomas y la localización de las lesiones. En este sentido, el objetivo del presente artículo será caracterizar las lesiones que alteran el procesamiento visual, con base en una cuidadosa descripción de los síntomas asociados.

1. Metodología

1.1 Diseño de investigación

La propuesta metodológica parte de la realización de una revisión sistemática. Según Cook, Mulrow y Haynes, (1997) esta estrategia consiste en una investigación científica con métodos planificados previamente y un conjunto de artículos potencialmente relevantes que serán proporcionados gracias a una búsqueda exhaustiva en diferentes fuentes de información. Así mismo, el presente artículo, parte del planteamiento metodológico de Luria, quien promovió el análisis de síntomas a partir de la sobreposición de lesiones, con el fin de identificar los síntomas característicos compartidos por pacientes con lesiones en ubicaciones semejantes. En este sentido, la propuesta metodológica parte de la realización de una revisión sistemática de artículos de estudios de caso, que cuenten con una descripción clara de las lesiones y los síntomas de pacientes agnósicos visuales, de forma tal, que permitan una caracterización de dichas lesiones con sus síntomas.

1.2 Selección de estudios

Para la búsqueda de artículos se utilizaron las bases de datos Ebsco, Dialnet, Science Direct y Google Scholar, en donde se utilizó como criterio de búsqueda la palabra agnosia visual; esto dio como resultado un total de 11,128 artículos. Dentro de esta búsqueda se incluyeron documentos en español e inglés y no se usó una delimitación cronológica del año de publicación de los estudios.

Posteriormente, se utilizaron las siguientes unidades de análisis para filtrar la información arrojada en las bases de datos: Agnosia visual; Aperceptivo/Asociativo, Modelo de Martha Farah, Modelo de Milner y Goodale, dando como resultado un total de 615 artículos. A continuación, se comenzaron a leer los abstract de cada artículo y se usaron los siguientes criterios de inclusión para seleccionarlos: hacer referencia a casos de estudio que se basaran en algún modelo que intentara explicar la agnosia visual y aquellos casos de agnosia cuya etiología permitiera especificar el sitio de la lesión; estos criterios permitieron seleccionar 50 artículos. Luego se procedió a hacer fichas bibliográficas para analizar la información de los artículos. Con base en esto, se crearon unos

criterios de exclusión donde se descartaron aquellos artículos que no contaban con descripción neuropsicológica del caso, que tuvieran alguna enfermedad neurodegenerativa de base, imagen diagnóstica y daño cerebral difuso, proporcionando un total de 16 artículos para el presente estudio. Finalmente, se excluyeron 6 artículos debido a que presentaban una imagen diagnóstica poco clara y/o una descripción neuroanatómica de la lesión de forma imprecisa.

1.3 Técnica de análisis y registro de información

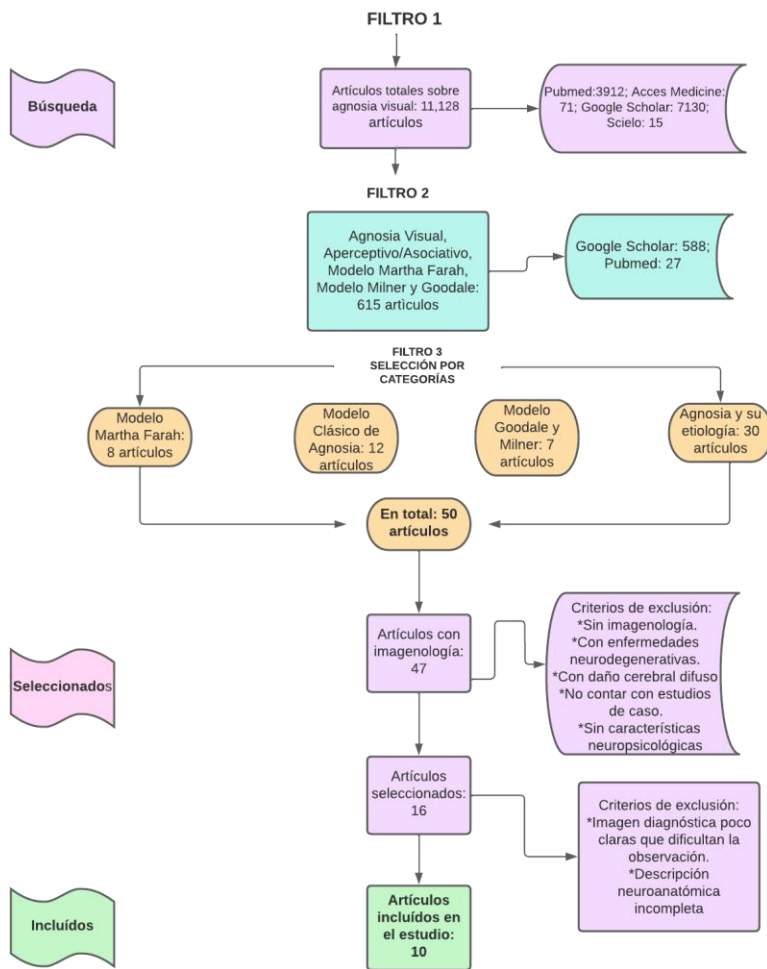
- **Matriz de observación:** Los 10 casos fueron ubicados en una matriz que identifica de forma sucinta el código numérico del caso con su correspondiente autor, la etiología, la descripción de la lesión con la ubicación del hemisferio afectado y la sintomatología de los casos, teniendo en cuenta las funciones conservadas. Asimismo, se utilizó como base para la ubicación de las áreas los mapas de la corteza cerebral incluidas en el libro Neuropsicología de la percepción de Triviño et al., (2019).
- **Sistematización de la lesión:** Se procede a ubicar en mapas cerebrales con vista externa y vista medial, en corte sagital con ubicación derecha e izquierda, el lugar de la lesión de cada caso de estudio, basándose en la descripción neuroanatómica suministrada en los artículos y la observación de la imagen cerebral.
- **Tablas de clasificación:** Se organizó la información sociodemográfica de los casos, en la tabla 1, con su respectiva etiología y diagnóstico. Posteriormente, se creó la tabla 2 que compendia la clasificación de las lesiones y los síntomas de los casos, para luego construir la tabla de resultados.

1.4 Tabla de resultados

Se agruparon los síntomas en común de los respectivos casos y las distintas funciones conservadas (ver tabla 3 y 4).

Figura 1

Diagrama de flujo que destaca el número de artículos encontrados en cada etapa del proceso de búsqueda de información.



2. Resultados

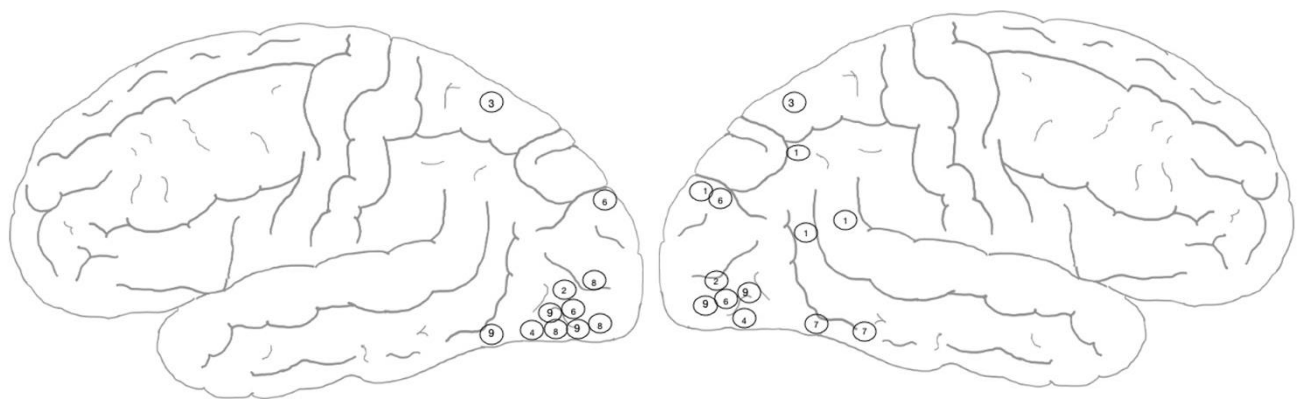
De los 10 artículos que se tuvieron en cuenta para el estudio presentado en la tabla 1, se evidencia que el 40% tienen como etiología el ACV, seguido de TEC con un 20% e hipoxia con un 20%, por último, melanoma y absceso bacteriano con 10% cada uno. La distribución de los casos por rangos de edad fue la siguiente: 1 a 18 años 30%, de 19 a 50 años 30% y de 51 años en adelante 40%, teniendo en cuenta la edad en la que se dio la lesión, más no la edad de la evaluación reportada.

Adicionalmente, de los casos revisados el 50% fueron pacientes masculinos, 30% femeninos y el 20% no reporta. Así mismo, se evidencia, según las conclusiones de los autores, que el 40% de estos clasifican los pacientes con agnosia de la forma visual; 30% con agnosia integrativa, 20% agnosia aperceptiva y asociativa en un 10%.

Figura 2

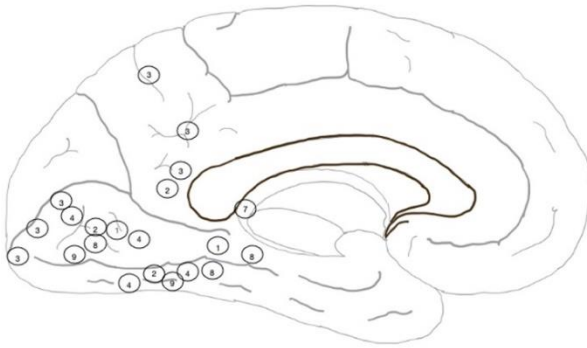
Mapas cerebrales de las lesiones reportadas en los artículos revisados

A

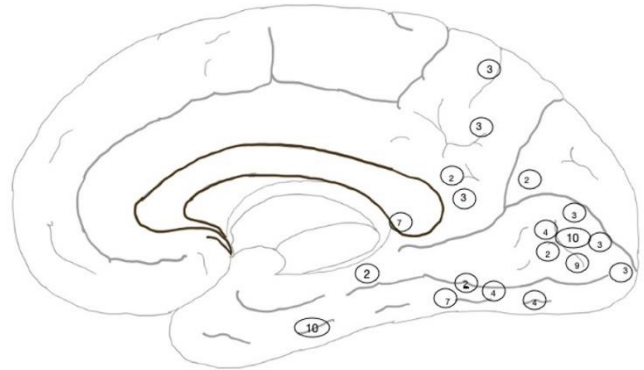


A1: vista lateral izquierda

A2: vista lateral derecha

B

B1: vista medial izquierda



B2: vista medial derecha

Nota: Los números corresponden al orden aleatorio asignado, según se puede consultar en la tabla 1. El panel A contiene la vista lateral y el panel B la vista medial. No se incluye el caso No 5, debido a que la neuroimagen sugiere una lesión que abarca la totalidad de la corteza occipital de forma bilateral.

Tabla 1

Descripción sociodemográfica de los casos

Nota: Los números asignados de forma aleatoria, se emplearon para ubicar las lesiones reportadas en la Figura 1. Los casos 4 y 5 no reportaban el nombre del

Autor (año; paciente)	Etiología	Descripción caso	Conclusión autor
1. Aviezer et al. (2007; SE)	ACV	SE es un hombre de 52 años, zurdo, sin antecedentes de trastornos neurológicos o psiquiátricos previos.	Agnosia integrativa
2. Karnath et al. (2009; JS)	ACV	JS, un ex ingeniero técnico diestro de 74 años.	Agnosia de la forma visual
3. Serino et al. (2014; SDV)	Anoxia	SDV es un hombre de 44 años, diestro, con 8 años de escolaridad.	Agnosia aperceptiva con fallas visuales primarias
4. Ferreira et al. (2007; XX)	Melanoma maligno	XX, un hombre de 34 años, cocinero profesional, con un nivel educativo de cuatro años.	Agnosia visual asociativa
5. Kaga & Shindo, (2012; XX1)	TEC	XX1, niña de 8 años, su nacimiento y crecimiento sin incidentes hasta los 10 meses, cuando se cayó ocasionando hemorragia subaracnoidea.	Agnosia visual aperceptiva
6. Milner & Cavina, (2018, DF)/ James et al. 2003/Hesse et al. 2014)	Hipoxia	DF, mujer de 34 años al inicio de su enfermedad.	Agnosia de la forma visual
7. Behrmann & Kimchi, 2003; Freud & Behrmann, 2020 (SM)/ Marotta, Genovese and Behrmann, 2001	TEC	SM, tenía 40 y 42 en el momento de la revisión. Sufrió una lesión en la cabeza en un accidente automovilístico a la edad de 18 años.	Agnosia integrativa
8. Ptak and Lazeyras, (2019, AL)	AVC	AL, sufrió el ACV a los 72 años.	Agnosia visual de objetos y alexia pura
9. Gelder, Bachoud-Lévi y Degos (1997; AD)	ACV	Secretaria jubilada de 74 años.	Agnosia de la forma visual
10. Behrmann and Williams (2007; CR)	Absceso bacteriano	CR, estudiante de secundaria de 16 años de edad cuando presentó el absceso. En el momento de la prueba informada tenía 19 años.	Agnosia integrativa

paciente, estos fueron nombrados XX Y XX1 para manejo dentro del artículo.

Tabla 2

Descripción de las lesiones (descritas según corresponda el hemisferio) y los síntomas reportados.

Artículo (año y paciente)	Lesión H. Izquierdo	Lesión H. Derecho	Principales funciones conservadas	Descripción síntomas principales
1. Aviezer et al. (2007; SE)	Hipocampo y giro lingual.	Giro occipital dorso-lateral, unión entre los giros supramarginal - temporal superior, unión entre los giros angular - temporal medio.	Integración de rostros sin reconocimiento de estos, identificación de objetos bajo sugerencias (ej. nombre escrito) y lectura.	Acromatognosia, agnosia topográfica y prosopagnosia.
2. Karnath et al. (2009; JS)	Giro fusiforme, lingual, cingular posterior y occipital.	Giro fusiforme, lingual, cingular posterior, parahipocampal, occipital y cuneo.	Agudeza visual, percepción con otros sentidos, copia de figuras geométricas básicas, identificación de color, movimiento, escritura, fluidez verbal, capacidad visomotora para el control de la acción y desplazamiento.	Dificultad en la identificación de objetos y la orientación, falla en copia de objetos lineales, alexia y prosopagnosia.
3. Serino et al. (2014; SDV)	Áreas 17, 18, 30, 31 y parcialmente 19 y 7.	Áreas 17, 18, 30, 31 y parcialmente 19 y 7.	Percepción del color, movimiento, copia de figuras simples y dibujos de memoria.	No reconoce objetos comunes, fallas en el proceso visual básico, para discriminar orientación de líneas, tamaño, figuras geométricas, formas superpuestas, copias de dibujos, prosopagnosia y alexia.
4. Ferreira et al. (2007; XX)	Giro occipital medial e inferior, giro fusiforme y lingual.	Giro occipital medial e inferior y parcialmente giro fusiforme.	Memoria y desplazamiento.	Acromatognosia, no reconoce objetos, prosopagnosia y alexia.
5. Kaga & Shindo, (2012; XX1)	Daño total de la corteza del lóbulo occipital.	Daño total de la corteza del lóbulo occipital.	Reconoce colores con contrastes fuertes y los elementos que componen un rostro.	Prosopagnosia, dibuja sin contornos, no copia dibujos, no reconoce formas, alexia.
6. Milner & Cavina, (2018, DF)/ James et al. 2003/Hesse et al. (2014)	Área occipital ventrolateral destruida bilateralmente por patología anóxica. Atrofia en la corteza parietal posterior.	Área occipital ventrolateral destruida bilateralmente por patología anóxica. Atrofia en la corteza parietal posterior.	Percepción con otros sentidos, agudeza visual, reconocimiento de color, percepción de profundidad estereoscópica y de la textura de superficie de un objeto, capacidad para dibujar de memoria, escribe letras sueltas, números al dictado, distingue la dirección del movimiento y capacidad visomotora para el control de la acción.	No reconoce dibujos lineales, alexia, prosopagnosia, no copia dibujos, no discrimina entre formas geométricas simples, no agrupa elementos por contigüidad o similitud, no reconoce relaciones visoespaciales, no identifica imágenes superpuestas.

Artículo (año y paciente)	Lesión H. Izquierdo	Lesión H. Derecho	Principales funciones conservadas	Descripción síntomas principales
7. Behrmann & Kimchi, 2003; Freud & Behrmann, 2020 (SM)/ Marotta et al., 2001	Ganglios basales.	Lesión del lóbulo temporal inferior. Giro fusiforme derecho, giro temporal inferior, en su porción posterior. Lesión cortante en el cuerpo calloso.	Identificación con otros sentidos, reconocimiento visual de bajo nivel, reconocimiento de objetos basado en características mínimas, lectura lenta, copia, mantiene la percepción del color y la orientación de bordes. Realiza operaciones de agrupación simple.	Prosopagnosia, agnosia de objeto profundo, no reconoce imágenes, dificultad con las figuras superpuestas, falla en la integración de las partes visuales. Percepción del movimiento.
8. Ptak & Lazeyras, (2019, AL)	Giro lingual, fusiforme, parahipocampal y circunvoluciones occipitales media e inferior.		Reconocimiento del color, de objetos a partir de ideas verbales, diferenciación entre objetos similares, copia objetos y distingue elementos 3d a partir de imágenes en 2d.	Dificultad para reconocer objetos, fallo en la categorización y relaciones semánticas entre objetos.
9. Gelder et al., (1997; AD)	Surco temporooccipital, giro occipital medial y temporal inferior (áreas 18, 19 y 37).	Giro occipital medial (área 19) y sustancia blanca del área 18.	Distinción entre caras reales y desordenadas, mejora el desempeño por la teoría de superioridad de inversión e identificación con otros sentidos.	Acromotagnosia, alexia, prosopagnosia, no reconoce objetos comunes y no relaciona imágenes con su función.
10. Behrmann & Williams (2007; CR)		Lóbulo temporal y occipital medial.	Reconocimiento visual de bajo nivel en tareas de longitud de línea, percepción de color, orientación y tamaño, empareja objetos desde diferentes vistas, lectura lenta, integración implícita y agrupamiento simple.	Prosopagnosia, fallas en el reconocimiento de formas superpuestas, identificación de elementos con varias partes y categorización de objetos similares.

En lo referente a las lesiones, se evidencia que el 80% de los casos presenta lesiones bilaterales, el 100% presenta lesiones en el lóbulo occipital y el 70% en el lóbulo temporal, siendo el giro lingual y fusiforme las lesiones más frecuentes, con presencia en 40% de los casos (ver tabla 2).

Tabla 3*Prevalencia de síntomas más presentados*

SÍNTOMAS	CASOS	%
Prosopagnosia	1, 2, 3, 4, 5, 6,7, 9, 10	90%
Alexia	2, 3, 4, 5, 6, 9	60%
No copia dibujos	2, 3, 5, 6	40%
No identifica imágenes superpuestas	3, 6, 7, 10	40%
Acromotagnosia	1, 4, 9	30%
No integra como un todo	7, 10	20%
No identifica el contorno	5	10%

En la distribución de síntomas (ver tabla 3) se evidencia que el 90% de los casos presenta prosopagnosia, seguido de alexia con 60%, correspondiendo a los síntomas más recurrentes, junto a las fallas en la copia de dibujos e identificación de imágenes superpuestas, con un total de 40% cada una.

Con respecto a las funciones conservadas (ver tabla 4), la percepción del color está presente en el 70% de los casos, seguido de la integración encubierta y percepción del movimiento con 50% respectivamente. La copia de figuras simples se conserva en el 40% de los casos y en el 30% la lectura y el reconocimiento visual de bajo nivel, como la orientación y tamaño de una línea.

Tabla 4*Prevalencia de funciones conservadas*

FUNCIONES CONSERVADAS	CASOS	%
Percepción de color	2, 3, 5, 6, 7, 8, 10	70%
Integración encubierta	1, 5, 8, 9, 10	50%
Percepción del movimiento	2, 3, 6, 7, 10	50%
Copia de figuras simples	2, 3, 7, 8	40%
Lectura	1, 7, 10	30%
Reconocimiento visual de bajo nivel	1, 7, 10	30%
Capacidad visomotora para la acción	2, 6	20%
Escritura	2, 6	20%
Agrupación simple	7, 10	20%

3. Discusión

El objetivo del presente artículo fue caracterizar las lesiones que alteran el procesamiento visual, con base en una cuidadosa descripción de los síntomas asociados. Para ello, se realizó una revisión sistemática de artículos que tuvieran una descripción neuroanatómica de la lesión y de los síntomas asociados. Al final, se tomaron 10 artículos, que si bien, no corresponden a una búsqueda exhaustiva, permiten obtener algunas conclusiones, que pudieran ser útiles para una posterior formulación de un modelo del procesamiento visual.

A continuación, se resalta el hecho de que la percepción no es un proceso unitario, sino que es el resultado de muchos procesos que posibilitan el reconocimiento de los objetos. De igual manera, se presentará el caso de DF que, a diferencia de lo encontrado generalmente en la literatura, el modelo propuesto por Milner y Goodale (1995) se queda corto para explicarlo, y una posible alternativa para estudiarlo sería reconocer que las corrientes dorsales y ventrales como procesos interdependientes e interactivos (Bracci & Op de Beeck, 2016; Freud et al., 2016). Por último, se reconoce la importancia del área LOC para el reconocimiento de un objeto, aunque esta no sería la única área involucrada en el procesamiento de la forma, ya que se requieren de otras áreas cerebrales.

La agnosia ha sido definida como la incapacidad de reconocer estímulos del entorno, a pesar de la conservación de las modalidades sensoriales básicas. De acuerdo con Ardila y Roselli (2019), la agnosia implica la pérdida de la capacidad de transformar las sensaciones simples en percepciones, en ausencia de alteraciones visuales o discapacidad intelectual significativa, a causa de daño cerebral. Sin embargo, casos reportados en el estudio de Serino et al., (2014), evidencian que, en algunos casos, es posible que sí se presenten dichas alteraciones, sin que estas sean suficientes para explicar, en su totalidad, las fallas visuales presentes en los pacientes, dando como resultado diagnósticos de agnosias visuales, a pesar de alteraciones visuales de base, como fallos en la agudeza visual, discriminación de la orientación y saturación.

Estos autores (Serino et al., 2014) sostienen la hipótesis de que un daño a nivel cerebral, ocasionado por intoxicación o anoxias, es decir, daños difusos que comprometen de manera directa un número importante de neuronas de la corteza visual primaria, afecta capacidades primarias básicas para procesar la información visual necesaria para reconocer características importantes de

los elementos percibidos visualmente. Dichas afectaciones pueden generar dificultades en el procesamiento de la información de elementos más complejos, en procesos de orden superior, que pueden dar lugar a síntomas propios de los cuadros de agnosia visual. Esta evidencia contrasta directamente con la definición clásica de agnosia, ya que en principio pareciera contradecir la noción de que las agnosias se dan en ausencia de alteraciones perceptivas de base, que como se ha señalado, se constituye en una de sus principales características. Sin embargo, lo que se plantea desde esta revisión, es la hipótesis de que si bien puede haber alteraciones en los mecanismos básicos de la percepción, estos no serían suficientes para explicar las fallas que se dan a nivel de procesamiento de información y sería necesario considerar alteraciones en procesos de orden superior, teniendo en cuenta que estas fallas primarias pueden ser la base sobre la que se estructuran las dificultades consecuentes.

Un elemento importante a considerar, tiene que ver con el hecho de que la organización perceptiva no pareciera ser un fenómeno unitario, sino más bien el resultado de una multiplicidad de procesos que se complementan entre sí. Algunos procesos de la organización perceptiva pueden preceder a otros, unos más simples operan en instancias de nivel inferior de la corteza visual, como la percepción de componentes locales, que incluye bordes, contrastes de colores e identificación de elementos básicos (Behrmann & Kimchi, 2003). En contraste, otros procesos son más complejos, operan más tarde y se basan en áreas visuales de orden superior, como la agrupación por cierre y la integración de formas. Son estos últimos procesos los que son críticos para el reconocimiento de objetos. El hecho de no explotar estos procesos configuracionales más complejos, a pesar de la capacidad conservada para realizar agrupaciones básicas, da lugar a un déficit en el reconocimiento de objetos. La implicación de estos hallazgos es que la capacidad de organizar elementos en unidades visuales es necesaria pero no suficiente para la identificación y el reconocimiento de objetos. Para apreciar la identidad de un objeto, se debe, necesariamente, aprender la estructura interna y su forma global en los que se utilizan procesos visuales de orden superior.

Esto se complementa con algunos trabajos de neuroimagen y neurofisiología, que sugieren que la capacidad de interpolar a través de elementos lineales simples surge de las conexiones laterales y de largo alcance en etapas tempranas en V1 y V2 de la corteza visual (Kellman, 2000). En el caso 7, SM, mantenía un proceso de agrupamiento y una exploración por colinealidad intacto,

evidenciado en su nivel de desempeño en los experimentos y relacionado con áreas visuales primarias preservadas del paciente. No obstante, aunque estas áreas podían mediar en su capacidad perceptiva, este paciente no podía derivar la estructura global y percibir un estímulo multielemento como un todo, poniéndose en evidencia otros procesos perceptivos de orden superior, como la integración de formas y la agrupación global, que son necesarios para el adecuado funcionamiento visual, donde una falla puede derivar finalmente en un déficit en el reconocimiento de objetos. (Behrmann & Kimchi, 2003).

Uno de los casos de agnosia más evaluados en las últimas décadas, es el caso 6, DF, una mujer de 34 años que sufrió una hipoxia por intoxicación de monóxido de carbono y que derivó en afectaciones del procesamiento visual. Milner y Goodale (1995) proponen que el daño cerebral sufrido por DF, afectó las áreas visuales del flujo ventral, mientras sus habilidades visomotoras preservadas, evidencian que la entrada del flujo dorsal está esencialmente intacta. James et al., (2003), demuestran que el rendimiento de DF en los diferentes experimentos propuestos, exhiben una disociación, entre la pérdida de la percepción de la forma visual y un buen control visomotor asociado a una vía ventral afectada y una vía dorsal intacta. Además, en la resonancia magnética estructural se muestra que el daño cerebral de DF está ubicado de forma bilateral en la Corteza Occipital Lateral (LOC). Esta es una de las áreas del procesamiento visual mejor descritas y su funcionamiento a estado asociado al reconocimiento de objetos (Malach et al., 1995; Kanwisher et al., 1996). Ahora bien, dada su localización, Milner y Goodale (2003; 1995), sugieren que dicha área haría parte del circuito ventral y explicaría en buena medida, los fallos que tendrían los pacientes asociados a este circuito.

Como se mencionó en la introducción, esta propuesta ha dado lugar al desarrollo de uno de los modelos más influyentes del procesamiento visual. Sin embargo, a partir de esta revisión sistemática, se plantean dos limitaciones importantes, derivadas del análisis cuidadoso de las lesiones de DF. La primera, apunta a que según Milner y Goodale, DF no presenta lesiones en el circuito dorsal. Al respecto, hallazgos recientes, sugieren que existe una disminución de la materia gris en las regiones parietales de la vía dorsal de forma bilateral, situación que llevaría a plantear que, contrario a lo que la literatura tradicionalmente reporta, la paciente DF no solo tiene un daño en su circuito ventral, sino que también presenta alteraciones en el circuito dorsal. Al respecto, Hesse y Schenk (2014) demuestran que DF posee deterioros consistentes en su circuito dorsal,

evidenciado en su bajo desempeño a la hora de señalar con ambas manos objetos presentados visualmente. Aunque dicha paciente presenta en general un buen desempeño visomotor, este solo se produce bajo ciertas tareas y condiciones. Por lo tanto, la propuesta de Milner y Goodale no sería del todo consistente con la sintomatología presentada por DF. Una explicación alternativa, que pudiera ser más consistente con los datos, es la planteada por Freud et al., (2016), quienes sostienen que las regiones a lo largo de la vía dorsal también se relacionan con la representación de la forma de un objeto y tanto la vía ventral como dorsal, no trabajan representaciones independientes como anteriormente se creía, sino que son interactivas.

Esta interacción se hace particularmente evidente en los casos de SM (artículo 7), y AL (artículo 8). En el caso de SM, a partir del análisis de la lesión que tuvo este paciente en la vía ventral de forma unilateral en el lóbulo temporal, los autores proponen que dicha ubicación pudiera afectar de igual forma los mecanismos de procesamiento de ambos hemisferios y vías visuales, debido precisamente a su naturaleza interactiva e interdependiente (Bracci & Op de Beeck, 2016; Behrmann & Freud, 2020). Por su parte, el caso de AL, quien presentó una lesión unilateral izquierda, se evaluó mediante un estudio de conectividad funcional, lo cual permitió registrar aumentos compensatorios de conectividad en el hemisferio derecho.

Recientemente, Garcea et al., (2019), reportaron el caso de un paciente con lesión en la corteza parietal anterior, quien presentaba un deterioro significativo en el procesamiento de objetos manipulables (herramientas) en la vía ventral. Este hallazgo, llevaría a apoyar la idea de Behrmann y Freud (2020) con respecto a que la conexión neuronal se da en doble dirección en las vías visuales de ambos hemisferios para contribuir a la percepción de la forma.

La segunda limitación, tiene que ver con las dificultades del procesamiento en la vía ventral asociadas a las lesiones en el área LOC. En el caso DF (Milner & Cavina, 2018), se presenta la lesión en esta área de manera bilateral y, según estos autores, esta sería el área crítica que permitiría explicar las fallas en el circuito ventral y daría soporte al modelo de Milner y Goodale de las agnosias. Según su planteamiento, la lesión en LOC, es la causa de la incapacidad que presenta la paciente para percibir y discriminar formas, ya que la función principal de esta zona es generar la estructura geométrica de los objetos a partir de la información recibida sobre bordes y superficies. Esta forma de entender la función del circuito ventral, a partir de las alteraciones en el área LOC, permitiría explicar las alteraciones neuropsicológicas, observadas en otros casos incluidos en la

presente revisión. Tal es el caso de JS (artículo No 2; Karnath et al., 2009), XX (artículo No 4; Ferreira et al., 2007), AL (artículo No 8; Ptak & Lazeyras, 2019) y AD (artículo No 9; Gelder et al., 1997), donde se presentan lesiones en el área LOC y se describen síntomas asociados a las fallas en el reconocimiento de objetos en distintos niveles. No obstante, al revisar la localización de las lesiones de estos pacientes, se encuentra que, además de la afectación en el área LOC, presentan lesiones en las estructuras mediales de la corteza occipitotemporal que están asociadas al procesamiento de aspectos fundamentales del procesamiento de objetos, como la forma y el contorno. En este sentido, resulta de particular interés el análisis de la lesión del paciente JS (artículo No 2; Karnath et al., 2009). En este caso, el paciente presenta un perfil neuropsicológico muy similar al de DF, en el que hay dificultades en el procesamiento de objetos, aun cuando la lesión es exclusivamente medial a nivel occipital, sin compromiso del área LOC. Todo esto plantearía que el área LOC no es la única área involucrada en el procesamiento de la forma y probablemente no es un área tan esencial como lo plantea el modelo de Milner y Goodale. Además, como se discutirá en el siguiente apartado, conlleva a reconocer que la experiencia de identificar un objeto requiere, además de las áreas occipitales ventrales y dorsales, la participación de áreas extra-occipitales (principalmente lóbulo temporal y parietal) y la mediación de estructuras subcorticales.

Kaga, K., y Shindo, M. (2012; artículo 5), describen el caso de una niña que desarrolló una ceguera cortical a edad temprana. Al revisar la lesión se puede observar que el daño abarcó prácticamente toda el área cortical occipital de ambos hemisferios (motivo por el cual no se incluyó en el mapa de lesiones). Si bien presenta muchas dificultades para discriminar formas, objetos y rostros, llama la atención su capacidad para dibujar y emplear colores, pues logra realizar dibujos que son reconocibles, aun cuando no presenten contornos definidos. Así por ejemplo es capaz de dibujar los rostros de los miembros de la familia y en ellos es posible identificar las partes por su ubicación espacial (ojos de color azul, cabello de color castaño, etc.). Los autores de este estudio sugieren que esto es posible gracias al procesamiento que se da de forma talámica y llevaría a pensar el papel de otras estructuras en el procesamiento de aspectos como el color y el brillo y el papel de la corteza en la definición de contornos, una habilidad que por demás está muy determinada por los procesos de aprendizaje formal.

4. Conclusiones

A manera de conclusión se puede decir en primer lugar, que el diagnóstico de agnosia es posible de realizar aún en presencia de defectos visuales de base, siempre y cuando estos no sean lo suficientemente graves para explicar las alteraciones y las funciones preservadas en los pacientes. Un segundo aspecto a considerar, es que dada la complejidad y variedad de elementos que intervienen en el procesamiento visual, el modelo clásico de Lissauer, pareciera no dar cuenta de dicha variedad; este es un aspecto que merece especial atención, pues influye de manera muy directa sobre las opciones de intervención y rehabilitación que eventualmente se pudiera ofrecer a estos pacientes. Sin duda una buena caracterización, permitirá definir con mayor claridad que se puede ofrecer en rehabilitación y que se puede esperar de dicho proceso.

Si bien el modelo de Milner y Goodale integra muchos más aspectos de la experiencia visual y se basa en una distinción particularmente útil entre las vías dorsales y ventrales, presenta algunas limitaciones que llevan a la necesidad de una reformulación de dicho modelo y/o a explorar otros modelos con mayor poder explicativo de las agnosias. Finalmente, la descripción de las lesiones, hace pensar que el procesamiento visual no es una función exclusivamente de las áreas occipitales y se enfatiza en la necesidad de formular modelos que integren el funcionamiento de áreas temporales, parietales y estructuras subcorticales.

Referencias

- Alstott, J., Breakspear, M., Hagmann, P., Cammoun, L., Sporns, O. (2009). Modeling the impact of lesions in the human brain. *PLOS computational biology*, 5(6). <https://doi.org/10.1371/journal.pcbi.1000408>
- Ardila, A. & Rosselli, M. (2019). *Neuropsicología clínica (2ª ed.)*. El Manual Moderno.
- Aviezer, H., Landau, A. N., Robertson, L. C., Peterson, M. A., Soroker, N., Sacher, Y., & Bentin, S. (2007). Implicit integration in a case of integrative visual agnosia. *Neuropsychologia*, 45(9), 2066-2077.
- Behrmann, M., & Kimchi, R. (2003). What does visual agnosia tell us about perceptual organization and its relationship to object perception? *Journal of Experimental Psychology: Human Perception and Performance*, 29(1), 19. <https://doi.org/10.1037/0096-1523.29.1.19>
- Behrmann, M., & Williams, P. (2007). Impairments in part-whole representations of objects in two cases of integrative visual agnosia. *Cognitive Neuropsychology*, 24(7), 701-730. <https://doi.org/10.1080/02643290701672764>
- El hospital. (2018). Bogotá es la ciudad colombiana con mayor prevalencia de ataque cerebrovascular: Bogotá tiene la mayor prevalencia de ACV en Colombia. <https://acortar.link/76SM8>
- Bracci, S. y Op de Beeck, H. (2016). Disociaciones y asociaciones entre representaciones de forma y categoría en las dos vías visuales. *Revista de Neurociencia*, 36(2), 432e444. <https://doi.org/10.1523/JNEUROSCI.2314-15.2016>
- Cook, D. J., Mulrow, C. D., & Haynes, R. B. (1997). Systematic reviews: synthesis of best evidence for clinical decisions. *Annals of internal medicine*, 126(5), 376-380. <https://doi.org/10.7326/0003-4819-126-5-199703010-00006>

- De Gelder, B., Bachoud-Lévi, A. C., & Degos, J. D. (1998). Inversion superiority in visual agnosia may be common to a variety of orientation polarised objects besides faces. *Vision research*, 38(18), 2855-2861. [https://doi.org/10.1016/S0042-6989\(97\)00458-6](https://doi.org/10.1016/S0042-6989(97)00458-6)
- De Gobbi-Porto, F. H., Machado, G. C. L., Morillo, L. S., & Brucki, S. M. D. (2010). Progressive posterior cortical dysfunction. *Dementia & Neuropsychologia*, 4(1), 75.
- De Renzi, E.(1982). *Disorders of space exploration and cognition*.
- Farah, M. J. (2004). *Visual agnosia*. MIT press.
- Ferreira, N. A. F., Pinto, L. F., Figueria, P., Sellito, C. P., Pires de Aguiá, P. H., Martins, L. H. C., & Caramelli, P. (2007). Visual agnosia and prosopagnosia secondary to melanoma metastases: case report. *Dementia & Neuropsychologia*, 1, 104-107.
- Freud, E. & Behrmann, M. (2020). Altered large-scale organization of shape processing in visual agnosia. *Cortex*, 129, 423-435.
- Freud, E., Plaut, D. C., & Behrmann, M. (2016). ‘What’ is happening in the dorsal visual pathway. *Trends in Cognitive Sciences*, 20(10), 773-784.
- Fundación española de daño cerebral [FEDACE]. (2022). *El Daño cerebral en cifras*. <https://acortar.link/bcqNYN>
- Garcea, FE, Almeida, J., Sims, MH, Nunno, A., Meyers, SP, Li, YM, Walter, K., Pilcher, W., & Mahon, B. (2019). Diasquisis de dominio específico: las lesiones en las áreas de acción parietal modulan las respuestas neuronales a las herramientas en la corriente ventral. *Corteza cerebral*, 29(7), 3168e3181. <https://doi.org/10.1093/cercor/bhy183>.
- Goodale, M. A., & Milner, A. D. (1992). Separate visual pathways for perception and action. *Trends in neurosciences*, 15(1), 20-25.

- Gratton, C., Nomura, E. M., Pérez, F., & D'Esposito, M. (2012). Focal brain lesions to critical locations cause widespread disruption of the modular organization of the brain. *Journal of cognitive neuroscience*, 24(6), 1275-1285.
- Guzmán, F., Moreno, M., & Montoya, A. (2008). Evolución de los pacientes con trauma craneoencefálico en el Hospital Universitario del Valle: Seguimiento a 12 meses. *Colombia Médica*, 39, 25-28. <https://acortar.link/PIs2F7>
- Hesse, C., Ball, K., & Schenk, T. (2012). Visuomotor performance based on peripheral vision is impaired in the visual form agnostic patient DF. *Neuropsychologia*, 50(1), 90-97. <https://doi.org/10.1016/j.neuropsychologia.2011.11.002>
- James, T. W., Culham, J., Humphrey, G. K., Milner, A. D., & Goodale, M. A. (2003). Ventral occipital lesions impair object recognition but not object-directed grasping: an fMRI study. *Brain*, 126(11), 2463-2475. <https://doi.org/10.1093/brain/awg248>
- Kaga, K., & Shindo, M. (2012). Color picture drawings without form and eye movements: A case report of visual form agnosia in a girl. *Acta oto-laryngologica*, 132(4), 453-457. <https://doi.org/10.3109/00016489.2011.626795>
- Karnath, H. O., Rüter, J., Mandler, A., & Himmelbach, M. (2009). The anatomy of object recognition—visual form agnosia caused by medial occipitotemporal stroke. *Journal of Neuroscience*, 29(18), 5854-5862.
- Kanwisher, N., Chun, M.M., McDermott, J, Ledden, P.J. (1996). Functional imaging of human visual recognition. *Brain Res Cogn Brain Res* 5, 55–67.
- Kanwisher, N., McDermott, J., & Chun, M. M. (1997). The fusiform face area: A module in human extrastriate cortex specialized for face perception. *The Journal of Neuroscience*, 17(11), 4302–4311. <https://doi.org/10.1523/JNEUROSCI.17-11-04302.1997>
- Kellman, P. J. (2000). An update on Gestalt psychology. In B. Landau, J. Sabini, E. Newport, & J. Jonides (Eds.), *Essays in honor of Henry and Lila Gleitman* (pp. 157–190).

- Koffka, K. (1935). *Principles of Gestalt psychology*. Harcourt Brace Jovanovich.
- Malach., R, Reppas, JB., Benson RR, Kwong, KK., Jiang H, Kennedy, W.A., Ledden, P.J., Brady T.J, Rosen B.R., & Tootell, R.B. (1995). Object-related activity revealed by functional magnetic resonance imaging in human occipital cortex. *Proceedings of the National Academy of Sciences*, 92(18), 8135-8139. <https://doi.org/10.1073/pnas.92.18.8135>
- Marotta, J. J., Genovese, C. R., & Behrmann, M. (2001). A functional MRI study of face recognition in patients with prosopagnosia. *Neuroreport*, 12(8), 1581-1587.
- Martinaud, O. (2017). Visual agnosia and focal brain injury. *Revue Neurologique*, 173(7-8), 451-460. <https://doi.org/10.1016/j.neurol.2017.07.009>
- Milner, A. D., & Cavina Pratesi, C. (2018). Perceptual deficits of object identification: apperceptive agnosia. In *Handbook of clinical neurology*, 151, 269-286. <https://doi.org/10.1016/B978-0-444-63622-5.00013-9>
- Milner, A.D., & Goodale, M.A (1995). *The visual brain in action*. Oxford University Press.
- Mishkin, M., & Ungerleider, L. G. (1982). Contribution of striate inputs to the visuospatial functions of parieto-preoccipital cortex in monkeys. *Behavioural brain research*, 6(1), 57-77.
- Navarro, A., & Restrepo, A. (2005). Consecuencias neuropsicológicas de la parálisis cerebral estudio de caso. *Universitas Psychologica*, 4(1), 107-115. ISSN 1657-9267
- Palmer, S. E. (2001). Understanding perceptual organization and grouping. In R. Kimchi, M. Behrmann, & C. Olson (Eds.), *Perceptual organization: Behavioral and neural processes*.
- Palmer, S., Neff, J., & Beck, D. (1996). Late influences on perceptual grouping: Amodal completion. *Psychonomic Bulletin & Review*, 3, 75-80. <https://doi.org/10.3758/BF03210743>

- Ptak, R., & Lazeyras, F. (2019). Functional connectivity and the failure to retrieve meaning from shape in visual object agnosia. *Brain and Cognition*, 131, 94-101. <https://doi.org/10.1016/j.bandc.2018.12.007>
- Rock, I. (1986). The description and analysis of object and event perception. In K. R. Boff, L. Kaufman, & J. P. Thomas (Eds.), *Handbook of perception and human performance* (Vol. 33, pp. 1–71).
- Serino, A., Cecere, R., Dundon, N., Bertini, C., Sanchez-Castaneda, C., & Ladavas, E. (2014). When apperceptive agnosia is explained by a deficit of primary visual processing. *Cortex*, 52, 12-27. <https://doi.org/10.1016/j.cortex.2013.12.011>
- Taylor, J. C., & Downing, P. E. (2011). Division of labor between lateral and ventral extrastriate representations of faces, bodies, and objects. *Journal of Cognitive Neuroscience*, 23(12), 4122–4137. https://doi.org/10.1162/jocn_a_00091
- Triviño, Bembibre, & Arnedo. (2019). *Neuropsicología de la percepción*. Síntesis.
- Umaña, L. (2021). *Características sociodemográficas relacionadas con la mortalidad por trauma craneoencefálico en adultos en Colombia. 2010-2017* [Tesis de maestría]. Universidad CES. https://doi.org/10.48713/10336_31815
- Ungerleider, L. G., & Bell, A. H. (2011). Uncovering the visual “alphabet”: Advances in our understanding of object perception. *Vision Research*, 51(7), 782–799. <https://doi.org/10.1016/j.visres.2010.10.002>
- Vithas. (2018). La epidemiología del Daño Cerebral Adquirido: Incidencia y prevalencia. <https://acortar.link/hyza7>
- Westheimer, G. (1999). Gestalt theory reconfigured: Max Wertheimer’s anticipation of recent developments in visual neuroscience. *Perception*, 18, 5–15. <https://doi.org/10.1068%2Fp2883>