

# El esófago negro: ¿Patología infrecuente o desconocida?

## Black esophagus: ¿A rare or unknown disease?

Rodrigo Castaño Llano MD,<sup>1</sup> Omar Matar Khalil MD,<sup>2</sup>  
 Andrés Cárdenas Vásquez MD,<sup>3</sup> Mario Ruiz Vélez MD,<sup>4</sup> Fabián Juliao Baños MD,<sup>5</sup>  
 Eugenio Sanín Fonnegra MD,<sup>6</sup> Faruk Erebríe Granados MD.<sup>7</sup>

### RESUMEN

La necrosis esofágica aguda o esófago negro en una rara entidad reportada desde 1990. Se reconoce por el aspecto negro difuso del esófago a la endoscopia, en asocio a cambios histopatológicos de necrosis de la mucosa esofágica. Es encontrado en pacientes en malas condiciones generales. El diagnóstico se hace por endoscopia. Su causa se desconoce pero se le atribuye un origen multicausal. Debe considerarse una lesión esofágica de origen isquémico. El diagnóstico diferencial debe hacerse con otras condiciones que induzcan necrosis en el esófago. El tratamiento se basa sólo en medidas de soporte y la mejoría de la condición de base. La presente es una serie de casos donde describimos los aspectos clínicos, endoscópicos e histológicos característicos del esófago negro encontrados en tres pacientes y se hace una revisión de la literatura.

### Palabras Clave

Esófago negro, Isquemia de esófago, Necrosis de esófago

aguda.

### ABSTRACT

Acute esophageal necrosis or black esophagus is a rare condition, reported for the first time in 1990. This disease is defined as a diffuse blackened aspect of the esophagus observed by upper gastrointestinal endoscopy associated with the histopathological findings of necrosis of the esophageal mucosa. It is always noted in severely compromised patients. The diagnosis is possible using endoscopy. Its cause remains unknown but is probably multifactorial. An esophageal ischemic injury should be considered. It is important that a differential diagnosis is made with consideration of other necrotic conditions of the esophagus. Only supportive treatment and the improvement of the associated disease appear possible. In the present case report we describe the clinical, endoscopic and histopathological characteristics of black esophagus observed in three patients and present a review of the literature.

### Key Words

Black esophagus, Esophageal ischemia, Acute esophageal

### INTRODUCCIÓN

La necrosis esofágica aguda (NEA) ha recibido diferentes nombres como el “esófago negro”, “esofagitis pseudomembranosa” o la “esofagitis necrotizante”.

Su frecuencia es mayor en hombres que en mujeres y la edad de aparición oscila entre 23 y 86 años (1-4). La entidad se define por la presencia de una pigmentación oscura difusa en el esófago y se reconoce por las siguientes características (5-9):

1 Cirugía Gastrointestinal y Endoscopia-Hospital Pablo Tobón Uribe  
 Grupo de Gastrohepatología-Universidad de Antioquia  
 2 Residente de segundo año de Cirugía General  
 Universidad de Antioquia  
 3 Médico Internista-Gastroenterólogo y Hepatólogo- Hospital Pablo Tobón Uribe  
 Grupo de Gastrohepatología-Profesor Universidad de Antioquia

4 Cirugía General y Endoscopia  
 Grupo de Gastrohepatología-Hospital Pablo Tobón Uribe  
 5 Médico Internista y Gastroenterólogo  
 Grupo de Gastrohepatología-Hospital Pablo Tobón Uribe  
 6 Médico Gastroenterólogo. Grupo de Gastrohepatología-Profesor Universidad de Antioquia  
 7 Médico Gastroenterólogo. Profesor Universidad de Antioquia  
 Correspondencia: rcastanoll@epm.net.co  
 Fecha Recibido 15-07-05 / Fecha Aceptado 22-02-06

- Presentación aguda con hallazgos endoscópicos de un esófago negro circunferencial con o sin exudados.
- Compromiso distal que se extiende proximalmente, pero con terminación abrupta en la unión gastroesofágica.
- Hallazgos histológicos uniformes con compromiso de mucosa y submucosa con necrosis severa y difusa, sin células escamosas reconocibles, ocasionales fibras musculares desordenadas, hiperemia y escasos vasos trombosados sin un agente causal específico.
- Aparición del cuadro sin un antecedente de ingesta de cáusticos u otros agentes lesivos para el esófago.

A continuación se presentan las características clínicas y endoscópicas de tres pacientes que cursaron con esófago negro en la evolución de un cuadro clínico en el que predominaban las manifestaciones de otros sistemas. Revisamos las potenciales causas que originan este trastorno y se describen las características clínica y el manejo de la entidad conforme a una extensa revisión de la literatura.

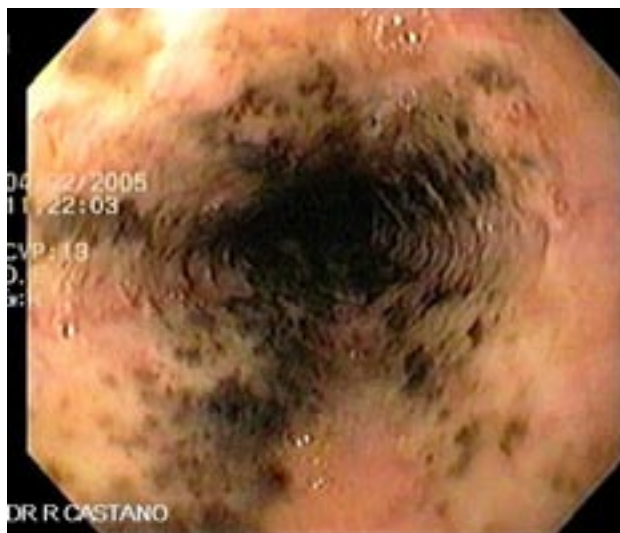
## REPORTE DE CASOS

### Caso 1

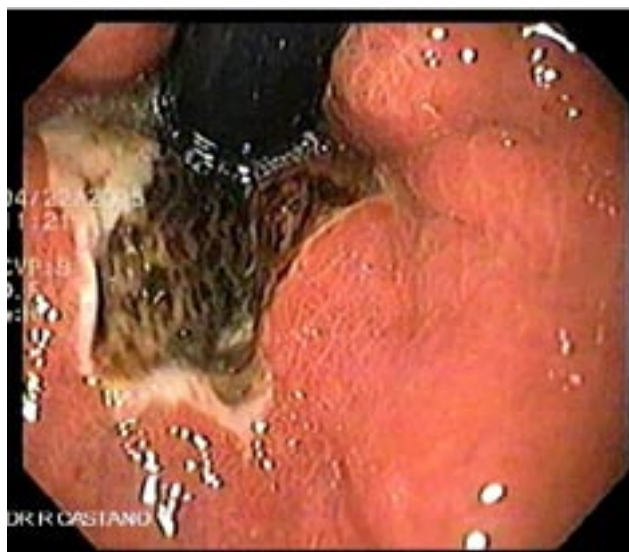Mujer de 68 años. Antecedente de cirrosis de origen alcohólico, refiere la familia que la última semana ha presentado una ingesta copiosa de alcohol. Ingresó al servicio de urgencias por presentar hematemesis desde la noche anterior y cuadro sugestivo de encefalopatía hepática. La paciente ingresa con una presión arterial de 110/70, pulso 96/min, hemoglobina de 9,6 gr/dl, hematocrito 27%, leucocitos 5400, plaquetas 119.000 / ml, sodio 147, potasio 4, urea 78 mg/dl, creatinina 1,3 mg/dl, glicemia 176 e INR 1.4.

Una vez descartado un trastorno de coagulación se lleva a endoscopia encontrando una pigmentación

negra del esófago medio y distal (figura 1) con un límite claro en la unión gastroesofágica del área de extensión de la zona isquémica del esófago evidenciado a la retroflexión (figura 2). La paciente mejora con las medidas de soporte y resuelve totalmente el cuadro.



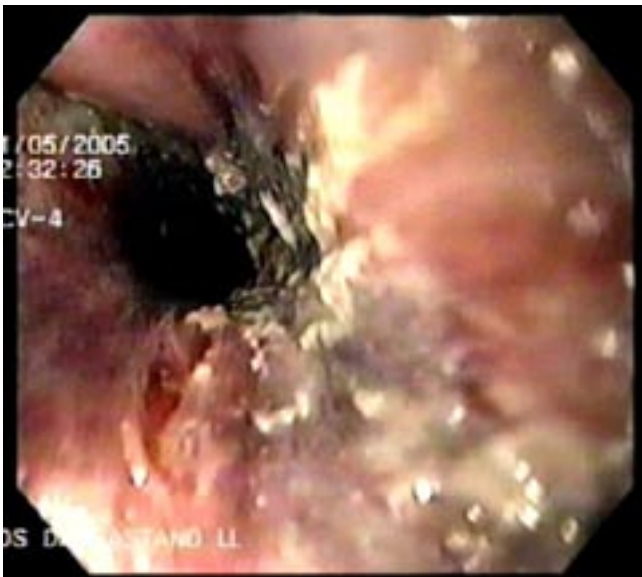**Figura 1.** Paciente del caso 1 con pigmentación negra del esófago medio y distal, en medio de esta pigmentación obsérvese la palidez de la mucosa.



**Figura 2.** Paciente del caso 1 y retrovisión donde se demuestran claramente los límites de la necrosis esofágica aguda y el estómago normal

## Caso 2

Mujer de 69 años. Tiene antecedente de hipertensión controlada con enalapril y de mastectomía radical por cáncer de seno con quimiorradioterapia hace 2 años. Cursa ahora con metástasis hepáticas documentadas por biopsia dirigida por TAC y está icterica. En la última semana su condición general viene en franco deterioro y como evento nuevo, en los 2 últimos días ha presentado vómito oscuro sugestivo de sangrado digestivo alto. Al ingreso a urgencias se obtienen los siguientes hallazgos del examen físico y paraclínicos: presión arterial de 80/60, pulso 112/min, hemoglobina de 8,2 gr/dl, hematocrito 25%, leucocitos 4000, plaquetas 235.000 / ml, sodio 142, potasio 3,4, urea 112 mg/dl, creatinina 2,2 mg/dl, glicemia 114 mg/dl. Se le practica endoscopia (figura 3) a la mañana siguiente de su ingreso a urgencias y se documentan cambios inflamatorios y de erosión de la mucosa esofágica que característicamente presenta una extensa coloración negra desde su tercio medio hasta la unión gastroesofágica. La paciente evoluciona con cuadro sugestivo de choque séptico y falla multiorgánica y fallece 2 días más tarde.

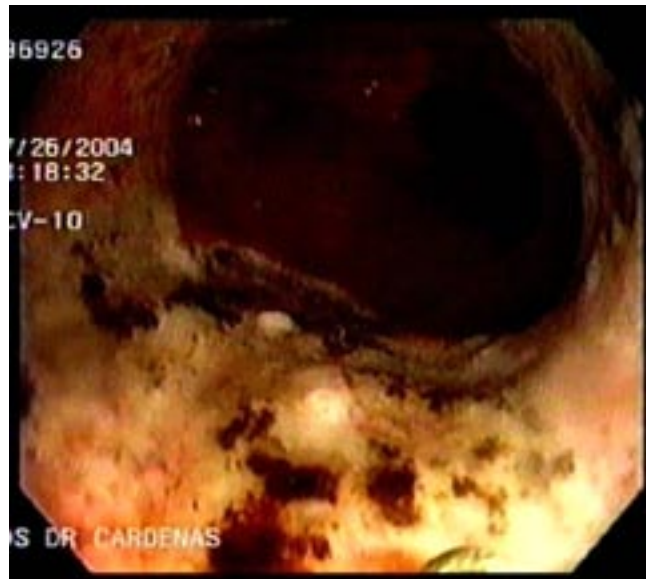


**Figura 3.** Esófago negro de paciente del caso 2 con antecedente de irradiación en tórax, nótese la fibrina local y la ulceración superficial.

## Caso 3

Mujer de 82 años con historia de diabetes mellitus tipo II e HTA quien ingresa al servicio de urgencias por presentar dolor abdominal, diarrea y fiebre. Al ingreso presentaba hipotensión 90/70 y taquicardia (124), evolucionando con náuseas y vómito sugestivo de sangrado digestivo alto (melanemesis). Los paraclínicos mostraron: hemoglobina de 9,6 gr/dl, hematocrito 27%, leucocitos 5400, plaquetas 283.000 / ml, sodio 140, potasio 4,4, urea 25 mg/dl, creatinina 1,0 mg/dl, glicemia 196 gr/dl.

Se le practicó endoscopia digestiva alta (figura 4) que mostró un esófago desde su tercio medio con edema, eritema y más distalmente una coloración negra circunferencial, con una zona nítida de transición en la unión escamo-columnar. Se le tomaron biopsias al esófago que mostraron hallazgos compatibles con isquemia de la mucosa. La paciente se manejó con bloqueador de bomba oral y líquidos intravenosos evolucionando hacia la mejoría.



**Figura 4.** Paciente del caso 3 que ingresa a urgencias con melanemesis y a la endoscopia se demuestra el esófago negro.

## Discusión

El esófago negro es también conocido como “necrosis esofágica aguda”, “esofagitis necrotizante” o “esofagitis pseudomembranosa”. Es una patología cuyo hallazgo puede llegar a ser casual dependiendo de la enfermedad de base. Según la literatura, su hallazgo es infrecuente, probablemente por ser una entidad poco conocida.

La primera descripción endoscópica fue informada por Goldenberg (9) en 1990, quien reporta 2 casos. Lacey (1), en 1991 reporta 25 casos. Hasta 1999, después de una revisión extensa de la literatura se habían reportado 27 casos por Benoit (10), y desde ese año hasta la actualidad se han agregado muy pocos reportes.

Epidemiología: No está totalmente aclarada. La frecuencia encontrada en necropsias está entre 0 y 10,3% (11, 12), que contrasta con la frecuencia reportada en los estudios endoscópicos que oscila entre 0,01% y 0,2% (2, 13). Lo anterior estaría de acuerdo con nuestra afirmación de que esta patología es frecuente pero no muy conocida, siendo por lo tanto poco diagnosticada.

Patogénesis: Su etiología es multifactorial y se ha relacionado con enfermedades subyacentes graves como la isquemia (9), lo que se evidencia por el mayor compromiso distal donde existe menos vascularización que la porción proximal y los cambios microscópicos de trombosis con rápida regresión similar a lo que sucede en la colitis isquémica (14), infección herpética (8), o por citomegalovirus (15), hipersensibilidad a algunos antibióticos de amplio espectro (16), obstrucción al tracto de salida gástrico como el vólvulos gástrico (17), ruptura o disección aórtica (6, 18), hiperglicemia (1), neoplasias (1, 2), Síndrome de Stevens-Johnson (19), hipotermia (20), estados de choque (21), vómito severo tras la ingesta de alcohol (22), enfermedad hepática (23, 24), síndrome antifosfolípido (25), y cetoacidosis diabética (26).

Otro factor relacionado es el estado nutricional general el cual no ha sido evaluado juiciosamente en los pacientes con AEN. El estudio de Moreto (13) encontró disminución de las proteínas totales hasta en el 40% de los pacientes que cursaban con esta patología. En otra serie, Soussan y colaboradores (2) describen un mal estado nutricional en el 75% de los pacientes con NEA. La desnutrición crónica o el reciente deterioro de estado nutricional, podrían comprometer el sistema de defensa de la mucosa y la capacidad para sanar después de cualquier noxa.

Cuadro clínico: Los pacientes con NEA se presentan más frecuentemente con un sangrado digestivo alto que sigue generalmente a las 18 horas de un evento agudo (1, 2). Los pacientes, además, presentan las manifestaciones propias de su entidad de base (estados de bajo flujo, obstrucción a la salida gástrica y otras mencionadas previamente).

Diagnóstico: El diagnóstico se establece por endoscopia. Desde etapas tempranas el esófago muestra la clásica coloración negra con un tejido friable y hemorrágico, con una zona clara de transición con la mucosa gástrica normal en la unión gastroesofágica. Al progresar la enfermedad, el esófago se ve cubierto por unas membranas gruesas, con un exudado que desprende fácilmente dejando un lecho cruento. Este exudado representa células muertas descamadas. Se deben obtener biopsias para estudio histológico y diferenciar la entidad de otras causas de esófago negro.

El estudio histológico demuestra la necrosis de la mucosa y submucosa. La inflamación y la parcial destrucción de las fibras musculares adyacentes pueden apreciarse, así como ocasionales vasos trombosados. El desarrollo rápido de una escara protege al esófago de la penetración por cualquier agente irritante presente.

Diagnósticos diferenciales: Debe tenerse en cuenta la melanosia observada en la esofagitis crónica (27-29), la pseudomelanosia resultante de la degradación lisosomal (30), la acantosis nigricans (síndrome paraneoplásico) caracterizada por una piel verrugosa

e hiperpigmentada y frecuentemente asociada a tumores abdominales (31, 32), el melanoma primario o metastásico (33, 34), al igual que la ingesta de carbón cuyo mecanismo de depósito en el esófago se desconoce (35). Estas condiciones pueden excluirse por la ausencia de una verdadera necrosis y la ulceración descubierta por histopatología. Igualmente, hay que tener presente en el diagnóstico diferencial, la ingestión de cáusticos o agentes corrosivos que producen la NEA.

**Tratamiento:** El tratamiento de la NEA no se ha protocolizado pero se inicia con una adecuada hidratación y el manejo de la condición clínica de base. Para reducir el efecto lesivo del ácido sobre el esófago se indica una vigorosa supresión ácida con bloqueadores de bomba. Se recomienda el reposo intestinal por 24 a 48 horas, después de lo cual se sugiere el uso del sucralfato por su teórico papel en la citoprotección de la mucosa esofágica al ligar la pepsina y estimular la secreción mucosa (36).

La sonda nasogástrica debe tenerse en cuenta sólo si hay obstrucción al tracto de salida gástrica o en caso de vómito incoercible. El uso de los antibióticos se deja según cada caso individual, especialmente para aquellos pacientes críticos que parecen estar sépticos. El repetir la endoscopia se indica según el curso clínico del paciente, como regla general estos cambios revierten rápidamente. Es importante monitorear posibles complicaciones como las estenosis que cursan con disfagia y requieren de terapia con dilataciones endoscópicas.

**Pronóstico:** La mortalidad reportada oscila entre el 33 y el 50%, la mayoría de las muertes fueron causadas por enfermedad de base y no son atribuibles a la AEN (1). Dentro de las complicaciones, la principal de la NEA es la estenosis del esófago que puede ocurrir en aproximadamente el 15% de pacientes y normalmente requiere dilatación (2, 36).

**Conclusiones:** El esófago negro es una patología poco conocida, por esto se subvalora su verdadera incidencia. Además, parece estar asociado a una condición general pobre que cursa más frecuentemente con

desnutrición sin llegar a ser un fenómeno completamente local y debe ser tenido en cuenta dentro de los diagnósticos diferenciales en los estudios endoscópicos altos, principalmente en los pacientes críticos.

## REFERENCIAS

1. Lacy BE, Toor A, Bensen SP, Rothstein RI, Maheshwari Y. Acute esophageal necrosis: report of two cases and a review of the literature. *Gastrointest. Endosc* 1999 ; 49: 527-32.
2. Soussan EB, Savoye G, Hochain P et al. Acute esophageal necrosis: a 1-year prospective study. *Gastrointest Endosc* 2002; 56: 213-7.
3. Katsinelos P, Pilpilidis I, Dimiropoulos S. et al. Black esophagus induced by severe vomiting in a healthy young man. *Surg Endosc* 2003; 17: 521.
4. Nayyar A, Royston C, Slater DN, Bardhan KD, Pseudomembranous esophagitis. *Gastrointest Endosc* 2001; 54: 730-5.
5. Postlethwait RW, Musser AW. Changes in the esophagus in 1000 autopsy specimens. *J Thorac Cardiovasc Surg* 1974; 68: 953-6.
6. Lee KR, Stark E, Shaw FE. Esophageal infarction complicating spontaneous rupture of the thoracic aorta. *JAMA* 1977; 237: 1233-4.
7. Geller, A, Aguilar, H, Burgart, L, Gostout, CJ. The black esophagus. *Am J Gastroenterol* 1995; 90: 2210.
8. Cattani P, Cuillerier E, Cellier C et al. Black esophagus associated with herpes esophagitis. *Gastrointest Endosc* 1999; 49: 105-7.
9. Goldenberg SP, Wain SL, Marignani P. Acute necrotizing esophagitis. *Gastroenterology* 1990; 98: 493-6.
10. Benoit R, Grobost O. Oesophage noir en rapport avec une nécrose aigue oesophagienne: un nouveau cas. *La Presse Medicale* 1999; 28: 1509-12.
11. Etienne JP, Roge J, Delavierre P, Veyssier P. Nécroses de l'oesophage d'origine vasculaire. *Semin Hop Paris* 1969; 45: 1599-606.

12. Jacobsen NO, Christiansen J, Kruse A. Incidence of oesophageal necrosis in an autopsy material. *APMIS* 2003; 111: 591-4.
13. Moreto M, Ojembarrena E, Zaballa M, Tanato JG, Ibáñez S. Idiopathic acute esophageal necrosis: not necessarily a terminal event. *Endoscopy* 1993; 25: 534-8.
14. Oldenburg WA, Lau LL, Rodenberg TJ, Edmonds HJ, Burger CD. Acute mesenteric ischemia: a clinical review. *Arch Intern Med* 2004; 164(10): 1054-62.
15. Barjas E, Pires S, Lopes J, Valente A, Oliveira E, Palma R, Raimundo M, Alexandrino P, Moura MC. Cytomegalovirus acute necrotizing esophagitis. *Endoscopy* 2001; 33: 735.
16. Mangan TF, Colley AT, Wytock DH. Antibiotic-associated with acute necrotizing esophagitis. *Gastroenterology* 1990; 99: 900.
17. Kram M, Gorenstein L, Eisen D, Cohen D. Acute esophageal necrosis associated with gastric volvulus. *Gastrointest Endosc* 2000; 51: 610-2.
18. Minatoya K, Okita Y, Tagusari O, Imakita M, Yutani C, Kitamura S. Transmural necrosis of the esophagus secondary to acute aortic dissection. *Ann Thorac Surg* 2000; 69: 1584-6.
19. Mahe, A, Keita, S, Blanc, L, Bobin, P. Esophageal necrosis in the Stevens-Johnson syndrome. *J Am Acad Dermatol* 1993; 29: 103.
20. Brennan JL. Case of extensive necrosis of the oesophageal mucosa following hypothermia. *J Clin Pathol* 1967; 20: 581.
21. Haviv YS, Reinus C, Zimmerman J. "Black esophagus": a rare complication of shock. *Am J Gastroenterol* 1996; 91: 2432.
22. Katsinelos P, Pilpilidis I, Dimiropoulos S, et al. Black esophagus induced by severe vomiting in a healthy young man. *Surg Endosc* 2003; 17: 521.
23. AmirMaqbulKhan, RangitHundal, VijayaRamaswamy, Mark Korsten, Sunil Dhuper. Acute esophageal necrosis and liver pathology, a rare combination. *World J Gastroenterol* 2004; 10: 2457-58.
24. Carneiro M, Lescano M, Romanello L, et al. Acute esophageal necrosis. *Digestive Endoscopy* 2005, 17: 89-92.
25. Cappell MS. Esophageal necrosis and perforation associated with the anticardiolipin antibody syndrome. *Am J Gastroenterol* 1994; 89: 1241-5.
26. De Langle C, Cadiot G, Calvat S et al. Two cases of 'black esophagus' discovered during severe diabetic ketoacidosis. *Gastroenterologie Clinique Biologique* 1994; 18: 176-7.
27. Sharma SS, Venkateswaran S, Chacko A, Mathan M. Melanosis of the esophagus. An endoscopic, histochemical, and ultrastructural study. *Gastroenterology* 1991; 100: 13.
28. Ohashi K, Kato Y, Kanno J, Kasuga T. Melanocytes and melanosis of the oesophagus in Japanese subjects--analysis of factors effecting their increase. *Virchows Arch A Pathol Anat Histopathol* 1990; 417: 137.
29. Berry MA, DiPalma JA. Esophageal melanosis. *J Clin Gastroenterol* 1995; 21: 79.
30. Kimball MW. Pseudomelanosis of the esophagus. *Gastrointest Endosc* 1978; 24: 121.
31. Kozlowski LM, Nigra TP. Esophageal acanthosis nigricans in association with adenocarcinoma from an unknown primary site. *J Am Acad Dermatol* 1992; 26: 348.
32. Ramirez-Amador V, Esquivel-Pedraza L, Caballero-Mendoza E, et al. Oral manifestations as a hallmark of malignant acanthosis nigricans. *J Oral Pathol Med* 1999; 28: 278.
33. Guzman RP, Wightman, R Ravinsky, E, Unruh, HW. Primary malignant melanoma of the esophagus with diffuse melanocytic atypia and melanoma in situ. *Am J Clin Pathol* 1989; 92: 802.
34. DiCostanzo DP, Urmacher C. Primary malignant melanoma of the esophagus. *Am J Surg Pathol* 1987; 11: 46.
35. Khan, HA. Coal dust deposition-rare cause of "black esophagus". *Am J Gastroenterol* 1996; 91: 2256.
36. Mishkin DS, Gelrud D. Acute esophageal necrosis (black esophagus) Uptodate.com 2005.