

# Manejo actual de la obstrucción maligna colorrectal: grandes incisiones, pequeñas incisiones o sin incisiones

## Current management of malignant and benign colorrectal obstruction: big, short or without incisions

Rodrigo Castaño Llano, MD,<sup>1</sup> Juan Darío Puerta Díaz, MD,<sup>2</sup> José Ignacio Restrepo R., MD,<sup>3</sup> Óscar Álvarez Barrera, MD,<sup>4</sup> Eugenio Sanín Fonnegra, MD,<sup>5</sup> Faruk Erebríe Granados, MD,<sup>6</sup> Edilberto Núñez Cabarcas,<sup>7</sup> Luz Helena García, Enf.<sup>8</sup>

### RESUMEN

**Antecedentes:** El uso de los stents metálicos autoexpandibles en la obstrucción colorrectal puede darse en tres escenarios; con carácter paliativo, como un puente para facilitar una futura única y definitiva intervención y finalmente en la patología benigna. En esta serie prospectiva-descriptiva evaluamos los resultados del uso de los stents colorrectales en estas tres situaciones.

**Materiales y métodos:** La colocación de 22 stents en 20 pacientes (11 hombres-55%) fue analizada en forma prospectiva entre junio de 2003 y septiembre de 2007. El promedio de edad fue de 71 años (46 a 91 años) El procedimiento se realiza con una preparación con enemas rectales y bajo sedación con midazolam más meperidina.

La obstrucción era maligna en 16 pacientes y benigna en 4. Las patologías benignas incluían: estenosis isquémica (1), por radiación (1) y anastomótica (2). Todos los pacientes cursaban con manifestaciones de obstrucción intestinal baja.

**Resultados:** Las prótesis se usaron con carácter paliativo (8 pacientes), preoperatorio (8 pacientes) y obstrucción benigna (3 pacientes) Tres pacientes requirieron de a dos stents por migración y en otro la ubicación proximal (colon descendente) no permitió que se llegara con el stent. Ocurrieron dos obstrucciones (10%) dos perforaciones (10%) y cuatro migraciones (20%). En las obstrucciones

más proximales (4 pacientes) se utilizaron prótesis a través del endoscopio y en las más distales se utilizaron prótesis perianales producidas localmente. El éxito clínico fue del 90% con una falla para liberar un stent en el descendente y una perforación en una paciente que no aceptó la cirugía y falleció. Los pacientes tratados con intención paliativa tuvieron una supervivencia promedio de 8 meses y no requirieron colostomía y en los de uso preoperatorio en promedio se operaron a las tres semanas. Los pacientes con estenosis benigna fueron tratados todos exitosamente evitando una colostomía definitiva.

**Conclusiones:** El uso de los stents colorrectales como paliación o como terapia puente prequirúrgica se asocia con una baja morbilidad, permitiendo la preparación del colon y evitando una colostomía temporal o definitiva. La permeabilidad a largo plazo permite que se eviten cirugías en pacientes con enfermedad metastásica (paliativo) y su aplicación en la patología benigna estenosante del colon y el recto es igualmente alentador. Sin embargo, se necesitan estudios prospectivos que aclaren cuál es el verdadero papel de los stents en la patología obstructiva colorrectal benigna y maligna.

### Palabras clave

Cáncer colorrectal, obstrucción intestinal, cirugía colorrectal, colonoscopia, stent colónico.

<sup>1</sup> Cirugía Gastrointestinal y Endoscopia. Profesor Grupo de Gastrohepatología - Universidad de Antioquia. Servicio de Gastroenterología, Hospital Pablo Tobón Uribe. Medellín, Colombia.

<sup>2</sup> Cirujano Coloproctólogo. Profesor Universidad Pontificia Bolivariana. Medellín, Colombia.

<sup>3</sup> Coloproctólogo, Hospital Pablo Tobón Uribe. Medellín, Colombia.

<sup>4</sup> Médico Internista-Gastroenterólogo. Mc Allen - Texas.

<sup>5</sup> Médico Gastroenterólogo. Grupo de Gastrohepatología. Profesor

Universidad de Antioquia. Medellín, Colombia.

<sup>6</sup> Médico Gastroenterólogo. Profesor Universidad de Antioquia. Medellín, Colombia.

<sup>7</sup> Estudiante Universidad de Antioquia. Grupo de Gastrohepatología-Profesor Universidad de Antioquia. Medellín, Colombia.

<sup>8</sup> Enfermera Jefe Grupo de Gastroenterología, Hospital Pablo Tobón Uribe. Medellín, Colombia.

Fecha recibido: 30-08-07/ Fecha aceptado: 14-02-08

## SUMMARY

**Background:** The use of metal autoexpandable stents in acute colorectal obstruction can be in three scenes: with palliative character, like a bridge to facilitate a future operation of unique and definitive character and finally in the benign pathology. We describe in this descriptive series with prospective follow-up the results of the use of colorectal stents in these three situations.

**Materials and methods:** The positioning of 22 stents was analyzed in prospective form in 20 patients (11 men 55%), between June of 2003 and September of 2007. The age average was 71 years (rank of 46 to 91 years) the study was made with a previous preparation with rectal enemas and under sedation with Midazolam more Meperidina. Malignant obstruction was present in 16 patients and benign obstruction in 4 patients. The benign stenoses included ischemic (n=1), radiation (n=1) and anastomotic (n=2). All the patients with malignant pathology were attended with manifestations of acute colorectal occlusion.

**Results:** Stents were used for palliation (8 patients), preoperative (8 patients) and benign obstruction (3 patients) Three patients required two stents by migration and in another one the location of tumor (descending colon) did not allow to release a peranal stent. Two obstructions (10%), two perforations (10%) and four migrations (20%) occurred. In mo-

re proximal stenoses through the scope stents (4 patients) were used and in rectosigmoid obstructions peranal stents produced locally were used. Clinical exit was 90%, there was one failure to place peranal stents in descending colon and one perforation, the patient didn't accept surgery and die. Patients treated with palliative intention have had a survival average of 8 months and do not required colostomy. All the patients with benign stenoses were treated successfully with the application of the stent avoiding a definitive colostomy.

**Conclusions:** The use of stents as a palliative procedure or a bridge to surgery is associated with low morbidity, allows for bowel preparation, and thus avoids the need for a temporary or definitive colostomy. Long-term patency suggests that stents may allow for the avoidance of an operation in patients with metastatic disease and further defines their role in the palliation of malignant obstruction and its application in benign pathology is equally encouraging. Further prospective randomized studies are necessary to fully elucidate the use of stents in the management of colorectal cancer and benign colorectal obstructions.

## Key words

Colorectal cancer, Bowel obstruction, colorectal surgery, colonoscopy, Colonic stent.

## INTRODUCCIÓN

La causa más común de obstrucción colónica es el adenocarcinoma. De todos los casos de pacientes con cáncer de colon del 8% al 26% presentarán obstrucción (1, 2). Esta ocurre principalmente en el colon izquierdo. El área más frecuentemente obstruida es el ángulo esplénico; un 50% de los cánceres en esta localización causarán obstrucción (3-7). Los otros cánceres en el colon izquierdo se obstruirán en un 25% de las veces (2). En la serie descriptiva retrospectiva de 10 años (1994-2004) con 244 pacientes operados por cáncer colorrectal en el Hospital Pablo Tobón Uribe (7) se encontraron 51 pacientes (21%) con obstrucción, que característicamente presentaron una menor sobrevida, de ubicación predominante en sigmoides y sin una diferencia significativa en el estado del tumor.

La perforación colónica, como complicación de la obstrucción, se presentará en aproximadamente un 1% a un 11% de los casos (3,3% serie del Hospital Pablo Tobón Uribe) (1-4, 7). La obstrucción es más común en las mujeres y se incrementa con la

edad (4-8). Los pacientes que presentan obstrucciones malignas del colon tienen un riesgo mayor de fracasos terapéuticos y tasas de sobrevida menores que aquellos pacientes que cursan sin obstrucción (3-5, 7-9). Barillari (5) encontró una sobrevida a 5 años de 35,8% en pacientes obstruidos y de 55,5% en no obstruidos, lo que sugiere que los pacientes obstruidos presentan estadios más avanzados de la enfermedad. De los pacientes con obstrucción por adenocarcinoma de colon, 22-33% presentarán estadios Dukes C de enfermedad y 14%-29% estadios D (6, 9, 10).

En general, los pacientes con obstrucciones colónicas malignas padecen una mayor morbimortalidad que aquellos a los que se les practican resecciones electivas de tumores colónicos no obstructivos. Diferentes estudios retrospectivos (incluyendo tanto el tratamiento quirúrgico multietapas como en una etapa) han mostrado tasas de mortalidad del 12%-38% y de complicaciones de 11%-60% en pacientes obstruidos (1, 4-6). Los tumores obstructivos del colon también se correlacionan con incrementos en las tasas de recurrencia local (4).

Existe un debate considerable alrededor del procedimiento quirúrgico más apropiado en las obstrucciones malignas del intestino grueso. Inicialmente, las cirugías en varias etapas eran recomendadas para disminuir la morbilidad y la mortalidad, pero se ha llegado a reconocer que los procedimientos en una sola etapa proporcionan desenlaces similares e incluso mejores. En los últimos años, la colocación de *stents* autoexpandibles ha probado ser un tratamiento efectivo para la obstrucción y con pocas complicaciones. Esta técnica puede generar nuevas discusiones sobre cuáles son los métodos de tratamiento más apropiados para el manejo de las obstrucciones malignas del intestino grueso.

En la presente serie descriptiva y con un seguimiento prospectivo se pretende evaluar los resultados en el manejo de los pacientes con tumores obstructivos de colon y recto en tres escenarios:

1. Como procedimiento para paliar aquellos tumores en pacientes que no son susceptibles de manejo quirúrgico por una precaria condición clínica o lo avanzado de su enfermedad
2. Como terapia que permita la preparación del colon y poder llevar al paciente para una cirugía definitiva idealmente con solo una intervención

3. En patología benigna colorrectal.

## PACIENTES Y MÉTODOS

A partir del mes de junio de 2003 a septiembre de 2007 se han colocado en los servicios de gastroenterología y coloproctología del Hospital Pablo Tobón Uribe, 22 *stents* en 20 pacientes, 18 colónicos y 4 rectales. Todos cursaban con manifestaciones de obstrucción colorrectal. Se les aplicó a 11 varones (55%) y 7 mujeres (45%), con edades entre 46 y 91 años; edad media de 71 años.

La preparación quedaba a criterio del médico y servicio tratante pero en términos generales en el caso de obstrucción completa el procedimiento se realizaba con una preparación con enemas rectales desde el día anterior al uso del *stent*. En las obstrucciones parciales se utilizaba la preparación con polietilenglicol.

Todos los pacientes conocían los potenciales beneficios y complicaciones inherentes al procedimiento y se contaba con el consentimiento informado en todos ellos. El procedimiento se realiza bajo sedación con midazolán más meperidina, a las dosis utilizadas como para una colonoscopia convencional. No se presentaron reacciones adversas con el uso de la sedación.

**Tabla 1.** Características de los pacientes tratados con *stents* colorrectales.

	Edad/Sexo	Lesión	Objetivo	Migración	Seguimiento	Resultado
1	88/F	Ca sigmoides	Paliativo	1	10 días	Perforación y muerte
2	78/M	Ca sectosigmoide	Prequirúrgico	0	8 meses	Satisfactorio/fallece
3	70/M	Recto-benigno	Estenosis	0	11 meses	Cierre de ostomía
4	68/F	Ca recto	Prequirúrgico	2	18 meses	Satisfactorio/fallece
5	63/M	Ca descendente	Prequirúrgico	0	20 meses	Perforación, colostomía
6	74/M	Ca transverso	Paliativo	0	13 meses	Satisfactorio/fallece
7	55/F	Recto-benigno	Estenosis	0	19 meses	Corrige la estenosis
8	46/F	Ca sigmoides	Prequirúrgico	0	11 meses	Satisfactorio/fallece
9	72/M	Ca rectosigmoide	Prequirúrgico	1	21 meses	Satisfactorio/fallece
10	66/M	Ca sigmoides	Prequirúrgico	0	9 meses	Satisfactorio/fallece
11	76/M	Isquemia recto	Estenosis	0	18 meses	Corrige la estenosis
12	69/F	Ca sigmoides	Prequirúrgico	1	6 meses	Satisfactorio/fallece
13	58/M	Recto/benigno	Estenosis	0	8 meses	Cierre de ostomía
14	91/F	Ca descendente	Paliativo	0	10 meses	Satisfactorio/vive
15	78/M	Ca ángulo hepático	Paliativo	0	6 meses	Satisfactorio/vive
16	83/M	Ca sigmoides	Paliativo	0	4 meses	Satisfactorio/vive
17	69/F	Ca sigmoides	Prequirúrgico	0	3 meses	Satisfactorio/vive
18	67/F	Ca transverso	Paliativo	0	6 meses	Satisfactorio/vive
19	76/M	Ca sigmoides	Paliativo	0	3 meses	Satisfactorio/vive
20	69/F	Ca rectosigmoide	Paliativo	0	3 meses	Satisfactorio/vive

En 8 pacientes el uso del *stent* se hizo con intención paliativa y en 8 pacientes con carácter temporal para preparar el colon para una futura y definitiva intervención, mientras que en 4 se usaron por patología benigna de recto o la unión colorrectal. En la tabla 1 se recogen las características de los pacientes.

Las prótesis utilizadas, excepto en tres casos de obstrucciones más proximales (colon derecho dos y descendente una) en las que se usaron *stents* endoscópicos tipo Wallflex y Wallstent (Boston Scientific), fueron en 17 pacientes prótesis para uso peranal producidas por Tecnostent (Medellín-Colombia).

Se trata de *stents* descubiertos de 22 mm de diámetro máximo y de 80 a 120 mm de longitud. Para su liberación se introduce una guía *super stiff* o de Amplatz a través de la tumoración, conducida mediante catéter con control radiológico en todos los casos. Una vez rebasada ampliamente la tumoración con la guía se desliza el catéter portador de la prótesis mediante control radiológico y se libera la misma una vez centrada en la tumoración. Después de la colocación del *stent* a los pacientes se les insiste en mantener unas heces blandas con el consumo de abundantes líquidos y más frecuentemente con la administración de laxantes tipo picosulfato de sodio.

Los pacientes fueron dados de alta en términos generales tres o cuatro días después de la colocación exitosa del *stent*, aunque cabe destacar que en tres pacientes se ha hecho en forma ambulatoria.

Se definió la complicación temprana como aquella que ocurre en la primera semana luego de colocar el *stent* y a los pacientes se les conminaba para que comunicaran cualquier anomalía en su evolución a un número telefónico que se entrega en un impreso luego del procedimiento.

Se analizó la localización del tumor o la estenosis benigna y la presentación clínica; estadio tumoral; resolución del cuadro; complicaciones; morbilidad y mortalidad y tiempo de supervivencia.

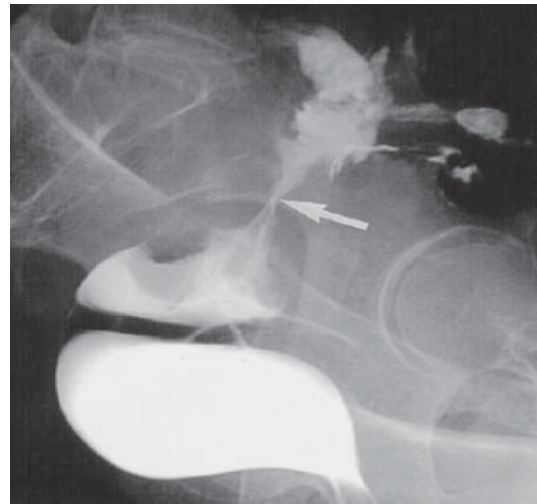
## RESULTADOS

La sobrevida de los 8 pacientes sometidos a paliación con *stent* osciló entre 10 días (perforación con

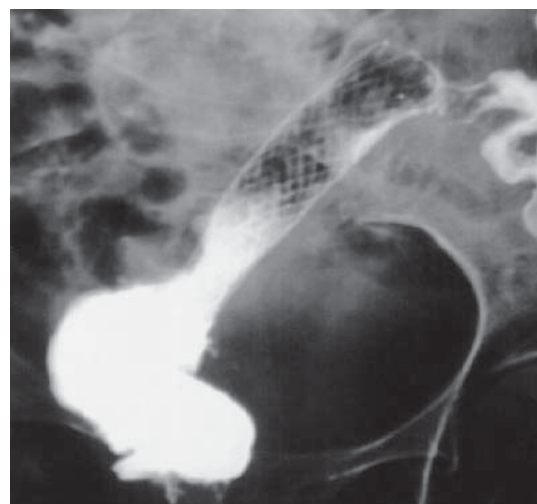
muerte) y 23 meses (promedio 8 meses). En todos los pacientes se evitó el recurrir a la colostomía y durante el seguimiento se presentaron dos obstrucciones del *stent* por heces sólidas, que se manejaron con la desimpactación con lavados con el colonoscopio (figura 1).

Se logró preparar al paciente para la intervención quirúrgica para el cáncer en un solo tiempo, en 7 de los 8 pacientes (88%) que se intentó (1 perforación), la cirugía se realizó entre una y siete semanas después de aliviar la obstrucción con el *stent* (promedio 3 semanas).

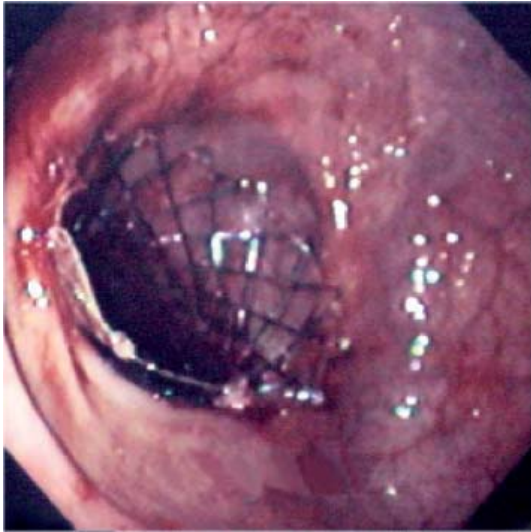
**Figura 1.** Stent de colon en la paliación de tumoración del recto.



La flecha señala la estenosis tumoral del recto alto



Stent liberado franqueando la zona de estenosis



Aspecto endoscópico del extremo distal (rectal) del stent

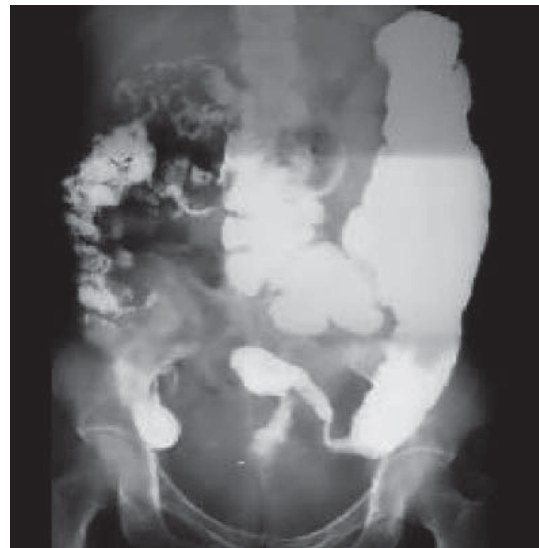
A pesar del alivio con el *stent* colorrectal del cuadro oclusivo agudo y la posibilidad de una intervención sin el carácter de urgente, no hubo sobrevida a dos años de los pacientes a los que se les puso el *stent* con éxito, lo que habla del avanzado estado de los tumores al momento de la intervención. Curiosamente, la paciente de mayor sobrevida (20 meses) cursó con perforación del colon luego de colocar el *stent* (intervenido a las 40 horas) y ameritó laparotomía con lavado abdominal por peritonitis y colostomía, necesitando una segunda intervención quirúrgica para la resección del tumor y el cierre de la colostomía.

La serie se inicia con el único fallecimiento en sepsis por una perforación colónica en una paciente que no aceptaba la colostomía y cursaba con una extensa comorbilidad que la hacía de un alto riesgo quirúrgico (insuficiencia renal, diabética, enfermedad coronaria e hipertensión arterial). Se presentó migración de la prótesis en tres pacientes e incluso un paciente presentó dos migraciones para un total de cuatro migraciones (20%), las cuales se corrigieron en dos pacientes con la colocación de sendos *stents*, en los otros dos pacientes ya se había obtenido el objetivo con el *stent*.

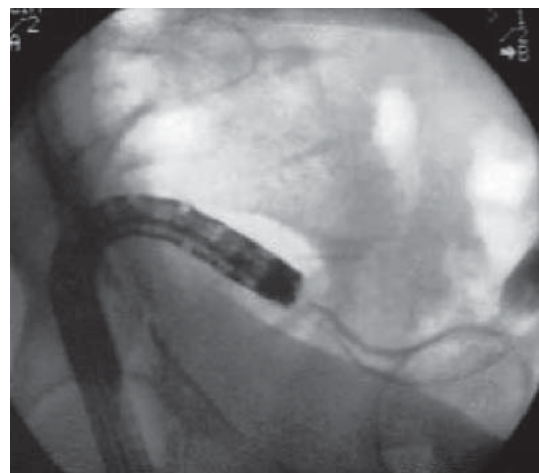
En un paciente con un tumor ubicado hacia el descendente no se logró avanzar hasta allí con la prótesis peranal (Tecnostent) por lo que hubo necesidad de recurrir al *stent* tipo Wallstent (Boston Scientific).

Se destaca en la limitada serie la utilidad que se plantea con la aplicación de los *stents* en patología benigna que cursa con estenosis de recto como lo es la proctitis actínica, una isquemia rectal tras una ruptura de un aneurisma de aorta y en dos casos de estenosis secundaria a anastomosis colorrectales, una de ellas con radioterapia previa. En tres pacientes se logró el cierre de la colostomía y en otro paciente el uso de la prótesis alivió la estenosis de la anastomosis (figura 2).

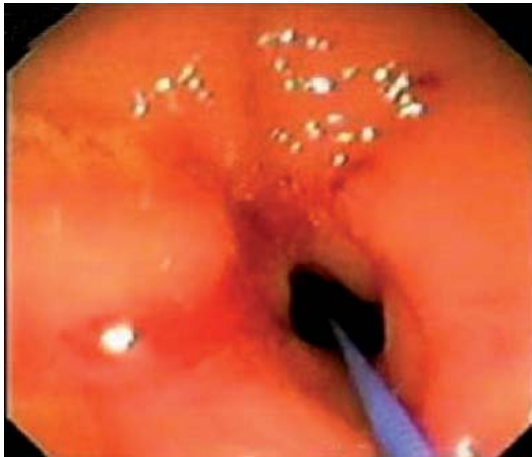**Figura 2.** Colocación de un stent en posición rectosigmoidea por estenosis actínica que permitió el cierre de la colostomía a los tres meses.



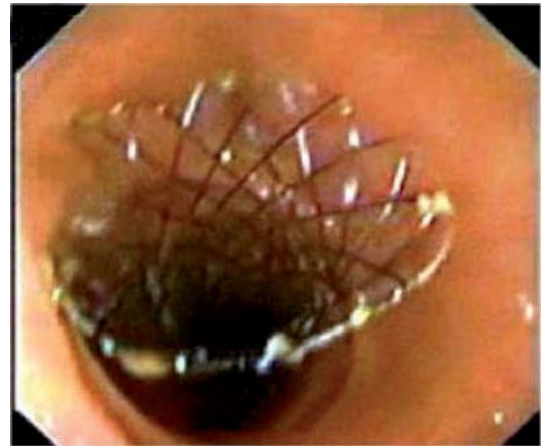
Estenosis actínica de la unión rectosigmoidea



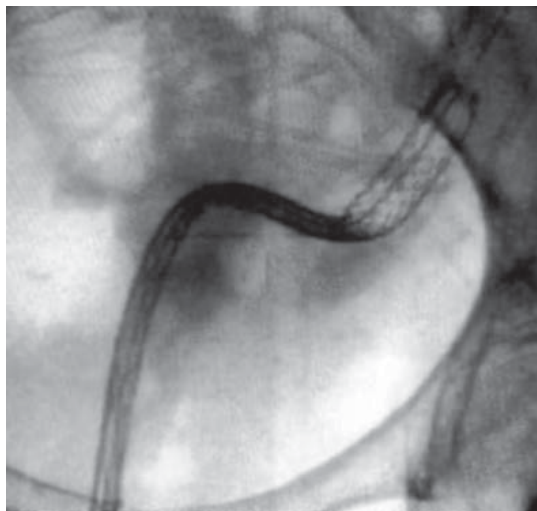
Delimitación de la estenosis por inyección de contraste



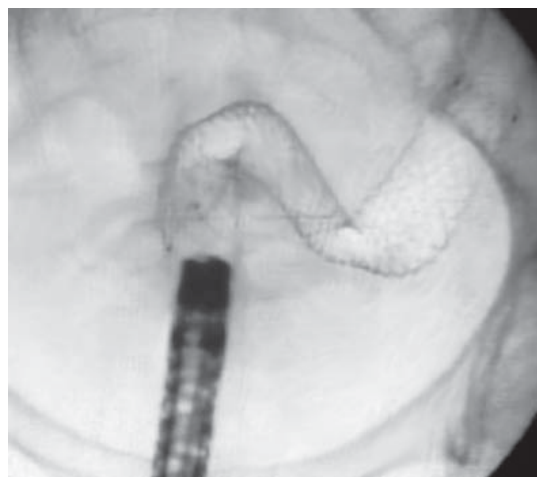
Paso de la guía a través de la estenosis



Aspecto endoscópico del stent ya liberado



Liberación parcial del stent en posición rectosigmoidea



Stents rectosigmoideo liberado y con expansión completa

### Discusión

Los beneficios de la utilización de las prótesis autoexpandibles en la obstrucción intestinal neoplásica de colon o recto están fuera de toda duda y los siguientes conceptos validan esta posición:

1. Resuelven el cuadro agudo, permitiendo la reposición hidroelectrolítica del paciente y mejorando el estado general del mismo de una forma inmediata. Reducen por tanto la morbimortalidad al permitir una cirugía programada (11-13).
2. Evitan las molestias de un buen número de colostomías temporales o definitivas, mejorando la calidad de vida de estos pacientes (14).
3. Evitan segundas intervenciones en pacientes con colostomía candidatos a reconstrucción del tránsito intestinal (15).
4. Facilitan la realización de la “intervención ideal” permitiendo un adecuado estudio de extensión posterior sin necesidad de abocar al paciente a una colectomía subtotal innecesaria para forzar una sutura primaria o evitar el abandono de tumores sincrónicos (16, 17).
5. Los pacientes con enfermedad metastásica intratable pueden ser portadores de la prótesis de forma definitiva evitándoseles una intervención paliativa arriesgada y sin beneficios demostrados.
6. La introducción de la prótesis con ayuda endoscópica tiene las ventajas de una mayor rapidez

y facilidad sobre todo en las obstrucciones más altas y con sigmoide tortuoso; pero fundamentalmente nos permite efectuar una biopsia de confirmación diagnóstica, de la que no se suele disponer en la cirugía urgente.

Los inconvenientes que se podrían argumentar son los costos y las complicaciones. En cuanto a los costos, los pacientes en los que la utilización de la prótesis es paliativa definitiva no cabe duda de que al evitar la intervención e incluso al no ser necesario el ingreso, el procedimiento es sensiblemente más barato. Los pacientes intervenidos mediante el procedimiento de Hartman (resección y colostomía) y una vez demostrada en el postoperatorio la no extensión de la enfermedad, habrían precisado el riesgo y el gasto de una segunda intervención con su correspondiente ingreso, con lo cual ya se estaría superando ampliamente el costo de la prótesis. Pero lo más importante es que sólo hemos tenido una mortalidad (6%) para la resolución de la obstrucción frente al 22% que se acepta, si se operan (18). Además, hemos tenido otra perforación, lo que supone un 12% de complicaciones en nuestro caso, cifra muy inferior a la reconocida para la cirugía urgente de la obstrucción de colon izquierdo (20-25%) (9).

Dado lo limitado del número de pacientes no se pueden tener unas conclusiones fehacientes, sin embargo, los resultados preliminares de esta serie y las publicaciones al respecto sugieren que el uso de las prótesis autoexpandibles para el tratamiento de la estenosis neoplásica del colon y recto es útil, seguro y eficaz, ya sea como tratamiento definitivo en enfermos inoperables, o como tratamiento temporal para resolver las estenosis de origen benigno surgidas en segmentos isquémicos o proctitis actínica. La colocación de dichas prótesis puede efectuarse estrictamente mediante control radiológico o endoscópico dependiendo de la disponibilidad de cada centro y de la localización del tumor, aunque pensamos que la utilización combinada de ambas técnicas es la forma más rápida y segura, permitiéndonos además, gracias al uso del endoscopio, la toma de biopsias, si es del caso, en el momento de la colocación.

La laparoscopia en el manejo del cáncer de colon con obstrucción aguda no es una buena alternativa por las implicaciones técnicas que tiene el abordar una cavidad abdominal con las asas distendidas y la manipulación de estas asas con abundante contenido fecal lo que conlleva a un alto riesgo de perforación lo cual tiene unas repercusiones de alta morbimortalidad al darse en una cavidad abdominal con alta presión y alto flujo por el CO<sub>2</sub> utilizado en la laparoscopia. En su revisión más reciente por el “National Comprehensive Cancer Network: Clinical Practice Guidelines in Oncology™” en cáncer de colon de febrero de 2007, proscribió el uso de la laparoscopia en dos escenarios: la perforación del colon y/o la obstrucción del mismo (19). La laparoscopia es una alternativa muy buena en el paciente que se ha logrado la descompresión y la preparación del colon después de la colocación de un *stent* colónico (16, 17, 20-24) incluso con una buena relación costo beneficio (25).

Un reciente metanálisis (36) compara los resultados del uso de las prótesis versus la cirugía en la obstrucción colónica, en los 10 estudios que cumplieron con los criterios de inclusión se evaluaron 451 pacientes, 226 de 244 tratados con *stents* (éxito técnico del 93%) con una estancia hospitalaria menor (7,7 días  $p < 0,001$ ), con menor mortalidad ( $p=0,03$ ), menos complicaciones ( $p < 0,001$ ) y menor número de ostomías en cualquier momento del seguimiento (odds ratio, 0,02;  $p < 0,001$ ), sin afectarse la supervivencia al ser usados como terapia preoperatoria.

En la tabla 2 se comparan los resultados de la serie actual con las series publicadas recientemente y con el mayor número de casos.

## CONCLUSIONES

Las obstrucciones del intestino grueso comúnmente son el resultado de procesos malignos. Las neoplasias obstructivas colónicas necesitan una intervención quirúrgica de emergencia para eliminar las complicaciones y para remover el proceso patológico primario. Los tumores obstructivos del colon incrementan la

morbilidad y la mortalidad asociada con la resección, y se debe tener cuidado al momento elegir y ofrecer una cirugía que tenga el menor riesgo perioperatorio para el paciente. Una revisión reciente de la literatura proporciona evidencia acerca de la seguridad de la resección segmentaria y la anastomosis primaria sin limpieza del intestino o desviación fecal para el alivio de la obstrucción y proporciona una cirugía definitiva en pacientes con cáncer de colon obstruido. La información hasta el momento sugiere que de estos procedimientos en una sola etapa es preferible la resección segmentaria con lavado intraoperatorio a la colectomía subtotal, aunque actualmente no existe una comparación prospectiva con asignación aleatoria. La resección segmentaria con anastomosis primaria debe ser considerada en pacientes con

obstrucciones malignas del colon cuando el proceso patológico se limita al colon izquierdo. La colectomía subtotal debe ser considerada en los pacientes que presenten complicaciones como perforación cecal, lesiones sincrónicas distantes o isquemia colónica. Los investigadores han buscado medios para cambiar el estado urgente de las obstrucciones malignas del colon a una situación electiva. La colocación de *stent* endoluminal puede proporcionar un método para convertir una cirugía urgente en una electiva en instituciones donde el procedimiento esté disponible. La información actualmente disponible relacionada con la colocación de *stent* endoluminales no proporciona suficiente evidencia para sugerir que este procedimiento preoperatorio mejorará el desenlace (sobrevida) en la cirugía definitiva posterior.

**Tabla 2.** Comparación de los resultados entre la serie actual y los estudios de mayor casuística reportados.

Autor	n	Éxito	Migración	Obstrucción	Perforación
Rey (26) 1995	12	11 (92%)	3 (25%)	0 (0%)	0 (0%)
Saida (27) 1996	15	12 (80%)	1 (7%)	0 (0%)	2 (13%)
Baron (28) 1998	27	23 (85%)	5 (19%)	2 (7%)	4 (15%)
Binkert (11) 1998	13	12 (92%)	0 (0%)	2 (15%)	0 (0%)
Choo (30) 1998	20	18 (90%)	4 (20%)	0 (0%)	0 (0%)
DeGregorio (31) 1998	24	23 (96%)	2 (8%)	1 (4%)	0 (0%)
Wholey (32) 1998	10	9 (90%)	4 (40%)	0 (0%)	0 (0%)
Mainar (33) 1999	71	66 (93%)	0 (0%)	0 (0%)	1 (1%)
Repici (34) 2000	16	15 (94%)	2 (13%)	0 (0%)	1 (6%)
Law (35) 2000	24	23 (96%)	3 (13%)	3 (13%)	1 (4%)
Stefanidis (29) 2005	21	17(81%)	1 (5%)	1 (5%)	1 (5%)
Song (24) 2007	151	145 (96%)	6 (4%)	5 (3%)	16 (10%)
Mucci-Hennekine (13) 2007	67	59 (88%)	3 (5%)	8 (14%)	2 (3%)
UdeA-HPTU	20	18 (90%)	4 (20%)	2 (10%)	2 (10%)

## REFERENCIAS

- Gatsoulis N, Roukounakis N, Kafetzis I, Mavrakis G. Surgical management of large bowel obstruction due to colonic cancer. *Tech Coloproctol* 2004; 8 Suppl 1: s82-4.
- Deans G, Krukowski Z, Irwin S. Malignant obstruction of the left colon. *Br J Surg* 1994; 81: 1270-1276.
- Wolmark N, Wieand H, Rockette H, et al. The prognostic significance of tumour location and bowel obstruction in Dukes B and C colorectal cancer: Findings from the NSABP clinical trials. *Ann Surg* 1983; 198: 743-752.
- Phillips R, Hittinger R, Fry J, Fielding L. Malignant large bowel obstruction. *Br J Surg* 1985; 72: 296-302.
- Barillari P, Aurello P, De Angelis R, et al. Management and survival of patients affected with obstructive colorectal cancer. *Int Surg* 1992; 77: 251-255.
- Gandrup P, Lund L, Balslev I. Surgical treatment of acute malignant large bowel obstruction. *Eur J Surg* 1992; 158: 427-430.
- Restrepo JI, Castaño R, et al. Cáncer colorrectal en el Hospital Pablo Tobón Uribe. Presentado en el Congreso Panamericano de Gastroenterología, noviembre de 2006. Cancún, Méjico.



8. MacKenzie S, Thomson S, Baker L. Management options in malignant obstruction of the left colon. *Surg Gynecol Obst* 1992; 174: 337-345.
9. Leitmann J, Sullivan J, Brams D, DeCosse J. Multivariate analysis of morbidity and mortality from the initial surgical management of obstructing carcinoma of the colon. *Surg Gynecol Obstet* 1992; 174: 513-518.
10. The SCOTIA Study Group: Subtotal colectomy versus on-table irrigation and anastomosis. Single-stage treatment for malignant left-sided colonic obstruction: a prospective randomized clinical trial comparing subtotal colectomy with segmental resection following intraoperative irrigation. *Br J Surg* 1995; 82: 1622-1627.
11. Binkert CA, Ledermann H, Jost R, Saurenmann P, Decurtins M, Zollikofer CL. Acute colonic obstruction: clinical aspects and cost-effectiveness of preoperative and palliative treatment with self-expanding metallic stents: a preliminary report. *Radiology* 1998; 206: 199-204.
12. Canon C, Baron TH, Morgan DE, Dean PA, Koehler RE. Treatment of colonic obstruction with expandable metal stents: radiologic features. *AJR* 1997; 168: 199-205.
13. Mucci-Hennekinne S, Kervegant AG, Regenet N, Beaulieu A, Barbieux JP, Dehni N, Casa C, Arnaud JP. Management of acute malignant large-bowel obstruction with self-expanding metal stent. *Surg Endosc* 2007 Mar 14; [Epub ahead of print].
14. Soto S, Lopez-Roses L, Gonzalez-Ramirez A, Lancho A, Santos A, Olivencia P. Endoscopic treatment of acute colorectal obstruction with self-expandable metallic stents: experience in a community hospital. *Surg Endosc* 2006; 20(7): 1072-6.
15. Vitale MA, Villotti G, d'Alba L, Frontespezi S, Iacopini F, Iacopini G. Preoperative colonoscopy after self-expandable metallic stent placement in patients with acute neoplastic colon obstruction. *Gastrointest Endosc* 2006; 63(6): 814-9.
16. Dulucq JL, Wintringer P, Beyssac R, Barberis C, Talbi P, Mahajna A. One-stage laparoscopic colorectal resection after placement of self-expanding metallic stents for colorectal obstruction: a prospective study. *Dig Dis Sci* 2006; 51(12): 2365-71.
17. Ramadori G, Lindhorst A, Armbrust T. Colorectal tumors with complete obstruction--endoscopic recovery of passage replacing emergency surgery? A report of two cases. *BMC Gastroenterol* 2007; 7: 14.
18. Runkel NS, Schlag P, Schwarz W, Herfarth C. Outcome after emergency surgery for cancer of the large intestine. *Br J Surg* 1991; 78: 183-8.
19. [http://www.nccn.org/professionals/physician\\_gls/PDF/colon.pdf](http://www.nccn.org/professionals/physician_gls/PDF/colon.pdf) Página revisada en enero 2 de 2008.
20. Ng KC, Law WL, Lee YM, Choi HK, Seto CL, Ho JW. Self-expanding metallic stent as a bridge to surgery versus emergency resection for obstructing left-sided colorectal cancer: a case-matched study. *J. Gastrointest Surg* 2006; 10(6): 798-803.
21. Stipa F, Bascone B, Cimitan A, Villotti G, Burza A, Site PD, Vitale A, Iacopini G. Endoscopic-laparoscopic treatment of neoplastic occlusion of the left colon. *Chir Ital* 2006; 58(2): 197-201.
22. Balagué C, Targarona EM, Sainz S, Montero O, Bendahat G, Kobus C, Garriga J, Gonzalez D, Pujol J, Trias M. Minimally invasive treatment for obstructive tumors of the left colon: endoluminal self-expanding metal stent and laparoscopic colectomy. Preliminary results. *Dig Surg* 2004; 21(4): 282-6.
23. Olmi S, Scaini A, Cesana G, Dinelli M, Lomazzi A, Croce E. Acute colonic obstruction: endoscopic stenting and laparoscopic resection. *Surg Endosc* 2007; [Epub ahead of print].
24. Song HY, Kim JH, Shin JH, Kim HC, Yu CS, Kim JC, Kang SG, Yoon CJ, Lee JY, Koo JH, Lee KH, Kim JK, Kim DH, Shin TB, Jung GS, Han YM. A dual-design expandable colorectal stent for malignant colorectal obstruction: results of a multicenter study. *Endoscopy* 2007; 39(5): 448-54.
25. Singh H, Latosinsky S, Spiegel BM, Targownik LE. The cost-effectiveness of colonic stenting as a bridge to curative surgery in patients with acute left-sided malignant colonic obstruction: a Canadian perspective. *Can J Gastroenterol* 2006; 20(12): 779-85
26. Rey JF, Romanczyk T, Greff M. Metal stents for palliation of rectal carcinoma: a preliminary report of 12 patients. *Endoscopy* 1995; 27: 501-504.
27. Saida Y, Sumiyama Y, Nagao J, Takase M. Stent endoprosthesis for obstructing colorectal cancers. *Diseases of the colon and rectum*. 1996;39:552-555
28. Baron TH, Dean PA, Yates MR III, Canon C, Koehler RE. Expandable metal stents for the treatment of colonic obstruction: Techniques and outcomes. *Gastrointest Endosc* 1998; 47: 277-286.
29. Stefanidis D, Brown K, Nazario H, Trevino HH, Ferral H, Brady CE 3rd, Gross GW, Postoak DW,

- Chadhury R, Rousseau DL Jr, Kahlenberg MS. Safety and efficacy of metallic stents in the management of colorectal obstruction. *JLS*. 2005; 9(4): 454-9.
30. Choo IW, Do YS, Suh SW, et al. Malignant colorectal obstruction: Treatment with a flexible covered stent. *Radiology*. 1998; 206: 415-421.
  31. DeGregorio MA, Mainar A, Tejero E, et al. Acute colorectal obstruction: Stent placement for palliative treatment-results of a multicenter study. *Radiology* 1998; 209: 117-120.
  32. Wholey MH, Levine EA, Ferral H, Castaneda-Zuniga W. Initial clinical experience with colonic stent placement. *Am J Surg* 1998; 175: 194-197.
  33. Mainar A, DeGregorio, Ariza MA, Tejero E, et al. Acute colorectal obstruction: Treatment with self-expandable metallic stents before scheduled surgery - Results of a multicenter study. *Radiology* 1999; 210: 65-69.
  34. Repici A, Reggio D, De Angelis C, et al. Covered metal stents for management of inoperable malignant colorectal strictures. *Gastrointest Endosc* 2000; 52: 735-740.
  35. Law WL, Chu KW, Ho JW, Tung HM, Law SY, Chu KM. Self-expanding metallic stent in the treatment of colonic obstruction caused by advanced malignancies. *Dis Colon Rectum* 2000; 43: 1522-1527.
  36. Tilney HS, Lovegrove RE, Purkayastha S, Sains PS, Weston-Petrides GK, Darzi AW, Tekkis PP, Heriot AG. Comparison of colonic stenting and open surgery for malignant large bowel obstruction. *Surg Endosc* 2007; 21: 225-33.

## CONFLICTOS DE INTERESES

Los autores del presente estudio declaran su absoluta independencia en los datos consignados en este estudio y que no existe ningún tipo de compromiso comercial con ninguna de las casas productoras de los *stents* aquí utilizados (Tecnostent Medellín-Colombia o Boston Scientific Bostón-USA) bien sea en términos de dádivas económicas o prebendas como pasajes aéreos o inscripciones a congresos.