

POSTURA CRANEOCERVICAL EN PACIENTES INFANTILES DESPUÉS DE LA TERAPIA CON MENTONERA. UN ESTUDIO PILOTO¹

CRANEOCERVICAL POSTURE IN CHILDREN AFTER TREATMENT WITH CHINCAP. A PILOT STUDY¹

LUIS JAVIER PÉREZ O.², SANDRA GÓMEZ D.³, ELIZABETH LLANO S.⁴, WBEIMAR ANDREY RIVERA P.⁵

RESUMEN. Introducción: el propósito del presente estudio fue describir los cambios en la postura craneocervical en una población infantil con clase III esquelética por prognatismo mandibular; luego de la utilización de mentonera con placa de acetato inferior para levantar la mordida. **Métodos:** la muestra consistió de once niños (siete niñas y cuatro niños). A cada niño le fueron tomadas tres radiografías cefálicas laterales en posición natural de cabeza (mirando de frente a un espejo), con ligero contacto oclusal. La primera radiografía (T1) fue tomada antes de iniciar la utilización de la mentonera, la segunda (T2), cuatro meses después de su uso y la tercera (T3), cuatro meses después de retirada. Para el análisis se emplearon medidas lineales y angulares, se realizó análisis descriptivo de las variables y se utilizaron las pruebas de normalidad (Shapiro-Wilk) y Friedman. **Resultados:** el análisis estadístico no mostró diferencias significativas en ninguna de las variables analizadas, y en ninguno de los momentos evaluados. **Conclusión:** a pesar de la gran variabilidad individual en la postura craneal, cervical y craneocervical de los niños evaluados, en general no se observaron en esta muestra cambios significativos en la columna cervical, luego del tratamiento con mentonera y placa de acetato inferior que levantaba la mordida.

Palabras clave: postura craneocervical, posición natural de cabeza, mentonera, mesiooclusión, inclinación craneal, inclinación cervical, inclinación craneocervical.

Pérez LJ, Gómez S, Llano E, Rivera WA. Postura craneocervical en pacientes infantiles después de la terapia con mentonera. Un estudio piloto. Rev Fac Odontol Univ Antioq 2009; 20(2): 108-118.

ABSTRACT. Introduction: the aim of this study was to describe the changes in the craniocervical posture in children with skeletal class III malocclusion (prognathic mandible) after wearing chincap with lower occlusal bite plane. **Methods:** the sample consisted of eleven children (7 girls and 4 boys). Three lateral cephalic radiographs were taken for each child with the head in natural position ("mirror position"), with light occlusal contact. The first radiograph (T1) was taken before wearing the chincap, the second (T2) was taken four months after wearing the appliance and the third (T3) was taken four months after removing the chincap. Specific angular and linear dimensions were used, the comparison within the group was performed using Descriptive Analysis and the Normality (Shapiro-Wilk) y Friedman Signed Rank Test. **Results:** statistical analysis didn't show significant changes in any of the angular and linear measurements analyzed nor at any of the times studied. **Conclusion:** even though there is a great individual variability in the cranial, cervical and craniocervical posture of the tested children, in general, there were no statistical significant changes in cervical posture after treatment with chincap and lower occlusal bite plane.

Key words: craniocervical posture, head natural position, extraoral traction appliances, occipital chincap, mandibular prognathism, cranial inclination, cervical inclination, craniocervical angulations.

Pérez LJ, Gómez S, Llano E, Rivera WA. Craneocervical posture in children after treatment with chincap. A pilot study. Rev Fac Odontol Univ Antioq 2009; 20(2): 108-118.

-
- 1 Artículo derivado de una investigación financiada por el CODI, realizado como requisito parcial para optar al título de especialista en Odontología Integral del Niño y Ortopedia Maxilar de la Facultad de Odontología de la Universidad de Antioquia de una coautora.
 - 2 Odontólogo, especialista en Odontología Integral del Niño, Universidad de Antioquia, profesor asociado, Facultad de Odontología, Universidad de Antioquia. Medellín, Colombia.
 - 3 Odontóloga, estudiante de posgrado de Odontología Integral del Niño y Ortopedia Maxilar, Facultad de Odontología, Universidad de Antioquia.
 - 4 Odontóloga, especialista en Odontología Integral del Niño y Ortopedia Maxilar, Universidad de Antioquia, profesora auxiliar, Facultad de Odontología, Universidad de Antioquia.
 - 5 Estudiante de Odontología, Facultad de Odontología, Universidad de Antioquia.

RECIBIDO: MAYO 29/2007 - ACEPTADO: NOVIEMBRE 11/2008

INTRODUCCIÓN

La postura natural de la cabeza y de la columna cervical han recibido particular atención con respecto a su posible relación con el desarrollo craneofacial, y las relaciones maxilomandibulares, observándose que los cambios en la posición están influenciados por la morfología craneofacial, el patrón de crecimiento, el modo de respiración, los cambios en la actividad de los músculos masticatorios al igual que los faciales y cambios en el espacio libre interoclusal, entre otros, razón por la cual podrán ser observadas múltiples variaciones de un individuo a otro.¹⁻⁷

La posición natural de la cabeza es definida como una posición reproducible y está asociada a requerimientos fisiológicos como la resistencia a la gravedad, la respiración, la deglución, la visión, la captación de la luz y el mecanismo de balance vestibular.⁸

Los mecanismos neuromusculares centrales que controlan la postura craneocervical son los mismos que determinan la postura corporal. Estos requieren una coordinación de diversas actividades reflejas donde participan receptores musculares y articulares, quienes informan de cambios de posición y movimiento,⁹ siendo así que la orientación de la cabeza en el espacio se logra por la interacción del sistema periférico (reflejo tónico del cuello) y el sistema de control cerebral; cuando ambos mecanismos fallan en el logro y mantenimiento de una postura correcta, la relación de la cabeza sobre el cuello adopta posiciones inadecuadas.^{10, 11}

Existen varios métodos para definir la posición natural de la cabeza y de la columna cervical, uno de ellos es con el sujeto de pie con su eje visual mirando al horizonte, sin usar ningún referente externo, (Von Baer y Wagner, 1861, y Broca, 1862), usando una fuente de luz (Cleall, 1966) o utilizando un espejo como referente visual (Cooke y colaboradores, 1988; Solow y Tallgren, 1971; Bjerin, 1957, y Moorress y Kean, 1958), siendo este último el método más comúnmente empleado.^{1, 12-15}

Las alteraciones en el equilibrio del sistema muscular responsables de los cambios en la postura, más que un proceso adaptativo, pueden convertirse en un proceso degenerativo activo progresivo, cau-

sando alteración de las capacidades funcionales, que finalmente conducen a procesos de desgaste de las estructuras óseas.⁹ Los cambios en la postura craneocervical que pueden alterar el equilibrio muscular existente pueden ser provocados por la aparatología empleada en el tratamiento de las alteraciones oclusales, razón por la cual, ante la necesidad de este tipo de terapias es aconsejable la evaluación previa de las inclinaciones de la columna vertebral.¹⁶⁻²⁰

El manejo de las alteraciones oclusales esqueléticas y funcionales de los pacientes en crecimiento, específicamente los que presentan relaciones esqueléticas de clase III pueden requerir varias modalidades de tratamiento ortopédico maxilar, entre las que podrían estar la aparatología de protracción maxilar, la mentonera y la ortopedia funcional. La terapia con mentonera ha sido frecuentemente utilizada para controlar o redirigir el crecimiento mandibular, y sus efectos sobre el crecimiento craneofacial han sido bien documentados,^{21, 22} no se le ha encontrado relación con desórdenes temporomandibulares,²³⁻²⁷ pero los posibles efectos de su uso sobre la postura general del individuo y en especial sobre la columna cervical, aún no han sido investigados.

En los pacientes con clase III por prognatismo mandibular se ha observado la tendencia a disminuir la curvatura normal de la columna cervical,²⁸⁻³⁰ y se ha documentado la interrelación existente entre la postura craneocervical y el patrón de crecimiento craneofacial.⁴⁻⁷

El objetivo de la presente investigación fue describir, utilizando radiografías cefálicas laterales, los cambios en la postura craneocervical de una población infantil con clase III por prognatismo mandibular, la cual utilizó como tratamiento ortopédico maxilar una mentonera con fuerza en dirección pogonion-cóndilo, acompañada de una placa de acetato inferior.

MATERIALES Y MÉTODOS

Para realizar este estudio piloto, de tipo cuasi experimental, se contó con los pacientes inscritos en las Clínicas del Niño de la Facultad de Odontología de la Universidad de Antioquia.

Uno de los investigadores seleccionó clínicamente veinte niños de ambos sexos, entre los seis y doce años de edad, que cumplieron con los siguientes criterios de inclusión: mordida cruzada anterior, dentición mixta y clase III esquelética. Luego de la selección inicial, todos fueron evaluados con radiografía cefálica lateral y solo quince cumplieron con la característica de prognatismo (aumento de la longitud efectiva mandibular vs. la edad y disminución de la distancia del pogonion a la perpendicular de Nasion vs. plano de Frankfort). En el transcurso de la investigación, de los quince pacientes seleccionados, cuatro no finalizaron el tiempo de seguimiento programado, quedando conformada la muestra con un grupo de once niños.

Los pacientes seleccionados, siete mujeres y cuatro hombres, (muestra seleccionada por conveniencia), se encontraban en dentición mixta, entre los cinco años once meses y los once años siete meses, con un promedio de edad de 7,9 años (tabla 1), y requerían terapia ortopédica maxilar para el manejo de la clase III esquelética por prognatismo.

Tabla 1
Características de la población de estudio

Paciente	Sexo	Edad (años)
1	M	8,10
2	F	10,10
3	M	7,50
4	M	8,30
5	F	6,50
6	F	8,50
7	F	6,20
8	F	7,20
9	F	8,40
10	M	5,11
11	F	11,50
Promedio 7,9		

Fueron excluidos aquellos pacientes con asimetrías evidentes, caries dental con compromiso pulpar, alteraciones visuales que afectaran la postura de la cabeza (ptosis palpebral), síndromes craneofaciales, respiración bucal comprobada, compromiso sistémico severo, antecedentes de trauma craneofacial o cervical que hubiese ameritado tratamiento orto-

pédico o quirúrgico, problemas de la articulación temporomandibular, o pacientes que hubiesen recibido algún tipo de tratamiento ortopédico maxilar, ortodóncico o quirúrgico.

La realización de esta investigación se adecuó a las recomendaciones para investigación biomédica de la Declaración de Helsinki de la Asociación Médica Mundial de 1964 y de las Normas Científico-Técnicas y Administrativas para la Investigación en Salud, Resolución 008430 de 1993 emanada del Ministerio de Salud de Colombia, en su título II capítulo 1 sobre los aspectos éticos de la investigación en humanos, artículos 5.º-11.

Al inicio del estudio, cada padre de familia o acudiente firmó el consentimiento informado, después de haber sido explicada la naturaleza de la investigación y los posibles riesgos.

La aparatología utilizada consistió de una mentonera (Orthoban®) con un vector de fuerza pasando ligeramente anterior al centro del cóndilo con angulaciones entre 0 y +10°, según Tanne³¹, en asocio a una placa de acetato rígida en el arco inferior, calibrada a 3 mm de espesor, la cual fue elaborada por el mismo operador, en el mismo laboratorio, con el mismo espesor (acetato N.º 6) y con el mismo aparato de vacío (Essix Machine, Ref. 9585000), buscando liberar el maxilar superior a través del engranaje oclusal, del efecto antero-posterior generado por la mentonera (figura 1 y 2). La fuerza empleada fue de 500 por lado, medida de acuerdo con el método empleado por Cohen³² y el tiempo de uso de la aparatología fue de 12-14 horas por día (empleando horas de la tarde y toda la noche), el cual fue registrado por el padre o acudiente de cada niño en un formato entregado para tal fin y revisado por los investigadores para observar el cumplimiento de las horas sugeridas.

Antes de instalar la aparatología, a cada niño le fue tomada una radiografía cefálica lateral (T1), la cual se utilizó como referencia para comparar con los otros momentos de la investigación. El mismo día de la primera toma radiográfica se instaló la mentonera (Orthoban®) y una placa de acetato en el arco inferior, dicha aparatología fue utilizada por un tiempo de cuatro meses, al final de los cuales, se

realizó la segunda toma radiográfica (T2); se escogió este periodo de tiempo debido a la existencia de otra investigación sobre postura craneocervical realizada en población infantil, con duración de cuatro meses y con rangos de edad similares.¹⁹ Cuatro meses después de retirada la aparatología se realizó la última toma radiográfica (T3).

Las radiografías cefálicas laterales se tomaron en cada uno de los tiempos y a cada uno de los pacientes en posición natural de la cabeza, definida por el mismo paciente en ortoposición, con los pies separados a distancia confortable y ligeramente divergentes, mirando de frente a un espejo ubicado a una distancia de 1,70 m aproximadamente, sin pines auriculares, en posición erecta y sin zapatos, con los dientes en ligero contacto y sin portar ningún tipo de aparatología maxilar o facial.¹⁹

Al chasis de la película radiográfica se le incorporó como referencia vertical un alambre redondo calibre 18 (diámetro = 0,040"), ubicado paralelo a una línea señalada por una plomada y que representaría en la imagen radiográfica la línea vertical verdadera.¹⁹

Para la toma de la radiografía cefálica lateral se utilizó un cefalómetro (Instrumentarium Imagine Inc. Orthoceph OC-100), ajustable verticalmente para acomodar sujetos de pie, ubicado en la Facultad de Odontología de la Universidad de Antioquia y estandarizado en 77 kV, 12 mAs, 0,40 s de exposición. La distancia foco-película fue de 1,45 m y la distancia película-objeto fue en promedio 10 cm.

El tipo de película utilizada fue de 20,3 x 25,4 cm (Fujifilm, Fujimedical HR-G30). El revelado fue automático por 7 min. La toma de las radiografías se hizo siempre en las horas del mediodía (12:00-14:00) y por el mismo técnico en radiología.

Los puntos, planos, ángulos y distancias de referencia fueron trazados y medidos por un solo operador utilizando un protractor (*Ortho-organizer*[®]). Los trazados radiográficos se hicieron con lápices de grafito de 0,5 mm sobre papel de acetato de 0,076 mm de espesor (*Dentaurum tracing paper*). Las medidas en longitud fueron tomadas con aproximación de 0,5 mm y los valores angulares con aproximación de 0,5°.

Puntos de referencia utilizados en el trazado cefalométrico:

N: punto nasion, el punto más anterior de la sutura fronto-nasal.

S: punto silla, centro de la silla turca.

ENP: espina nasal posterior, punto más posterior del maxilar superior a nivel del paladar.

D1: punto más posterior del arco dorsal del atlas (C1).

D2: punto más posterior del proceso espinoso de la segunda vértebra cervical (C2).

D3: punto más posterior del proceso espinoso de la tercera vértebra cervical (C3).

Figura 1

Mentonera con fuerza en dirección pogonion-cóndilo.

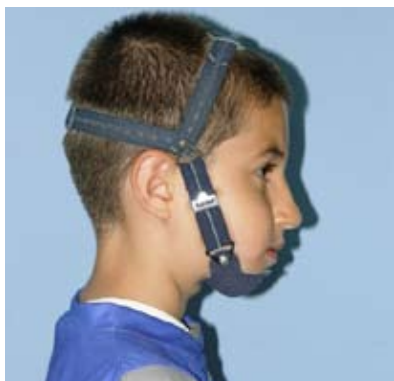
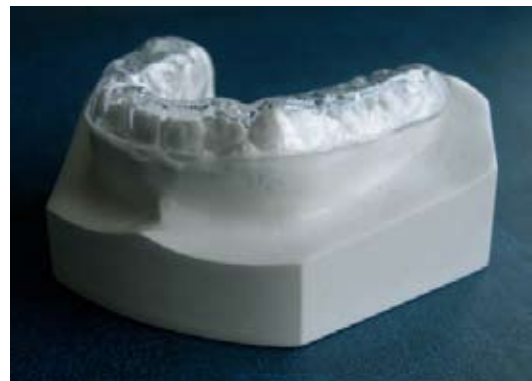
Figura 2

Placa de acetato en arco inferior.



D4: punto más posterior del proceso espinoso de la cuarta vértebra cervical (C4).

D5: punto más posterior del proceso espinoso de la quinta vértebra cervical (C5).

Planos de referencia:

VER: línea vertical verdadera. Se construye trazando una línea paralela a la imagen de un alambre redondo ubicado en el chasis de la película, pasando por la parte más posterior del proceso espinoso de C6.

HOR: línea horizontal verdadera, se construye trazando una perpendicular a la línea vertical verdadera.

TPO: es la tangente posterior a la apófisis odontoides (C2) uniendo parte superior e inferior.

TVC: plano formado por la unión de la parte más posterior y superior de la apófisis odontoides y parte posteroinferior del cuerpo de C4.

PO: plano odontoideo, comprendido por la unión del punto más anteroinferior del cuerpo de la apófisis odontoides a su ápice.

PMG: plano de McGregor, es la línea que va desde la base del occipital a la espina nasal posterior.

OA: distancia vertical entre la base del occipital y el punto más posterosuperior del arco dorsal del atlas (C1); la distancia vertical fue tomada utilizando una línea paralela a la verdadera vertical.

CO-C2: distancia vertical entre la base del occipital y el punto más posterosuperior del proceso espinoso del axis (C2); la distancia vertical fue tomada utilizando una línea paralela a la verdadera vertical.

Ángulos de referencia (figura 3):

LNS/HOR: ángulo formado por la línea de la base anterior del cráneo con una línea paralela a la horizontal verdadera (ángulo inferior interno).

LNS/VER: ángulo formado por la base anterior del cráneo con la línea vertical verdadera (ángulo inferior interno).

TPO/HOR: ángulo formado por la tangente posterior a la apófisis odontoides con la línea horizontal verdadera (ángulo superior interno).

TVC/HOR: ángulo formado por la tangente posterior a la apófisis odontoides y borde posteroinferior de la cuarta vértebra cervical, con la línea horizontal verdadera (ángulo superior interno).

ÁNGULO DE COBB: este ángulo es el resultado de la intersección de dos líneas perpendiculares. Una es perpendicular a la tangente al borde inferior del cuerpo de C6 (sexta vértebra cervical) y la otra es perpendicular a la tangente al cuerpo inferior de C2 (axis).

LNS/TPO: ángulo formado por la línea de la base anterior del cráneo con la tangente posterior a la apófisis odontoides (ángulo inferior interno).

LNS/TVC: ángulo formado por la línea de la base anterior del cráneo con la tangente posterior a la apófisis odontoides y borde posteroinferior del cuerpo de la cuarta vértebra cervical (ángulo inferior interno).

PO/PMG: ángulo formado por el plano odontoideo con el plano McGregor (ángulo inferior externo).

Distancias de referencia (figura 3):

D1/VER: distancia entre la parte más posterior del arco dorsal de C1 y la línea vertical verdadera (tangente a la parte más posterior de C6).

D2/VER: distancia entre la parte más posterior del proceso espinoso de C2 y la línea de la vertical verdadera (tangente a la parte más posterior de C6).

D3/VER: distancia entre la parte más posterior del proceso espinoso de C3 y la línea de la vertical verdadera (tangente a la parte más posterior de C6).

D4/VER: distancia entre la parte más posterior del proceso espinoso de C4 y la línea de la vertical verdadera (tangente a la parte más posterior de C6).

D5/VER: distancia entre la parte más posterior del proceso espinoso de C5 y la línea de la vertical verdadera (tangente a la parte más posterior de C6).

OA: distancia vertical entre la base del occipital y el punto más posterosuperior del arco dorsal del atlas (C1).

CO-C2: distancia vertical entre la base del occipital y el punto más posterosuperior del proceso espinoso del axis (C2).

Las medidas fueron agrupadas según las siguientes variables:

Inclinación craneal: LNS/HOR, LNS/VER.

Inclinación cervical: TPO/HOR, TVC/HOR, D1/VER, D2/VER, D3/VER, D4/VER, D5/VER, ángulo de Cobb.

Inclinación craneocervical: LNS/TPO, LNS/TVC, PO/PMG, OA, CO-C2.

La confiabilidad de las medidas cefalométricas fue valorada trazando repetidamente 72 medidas al azar,

obteniendo como valor promedio de error para las medidas angulares $1,8^\circ$ (DS $1,2^\circ$) y para las medidas lineales 0,9 mm (DS 0,8 mm).

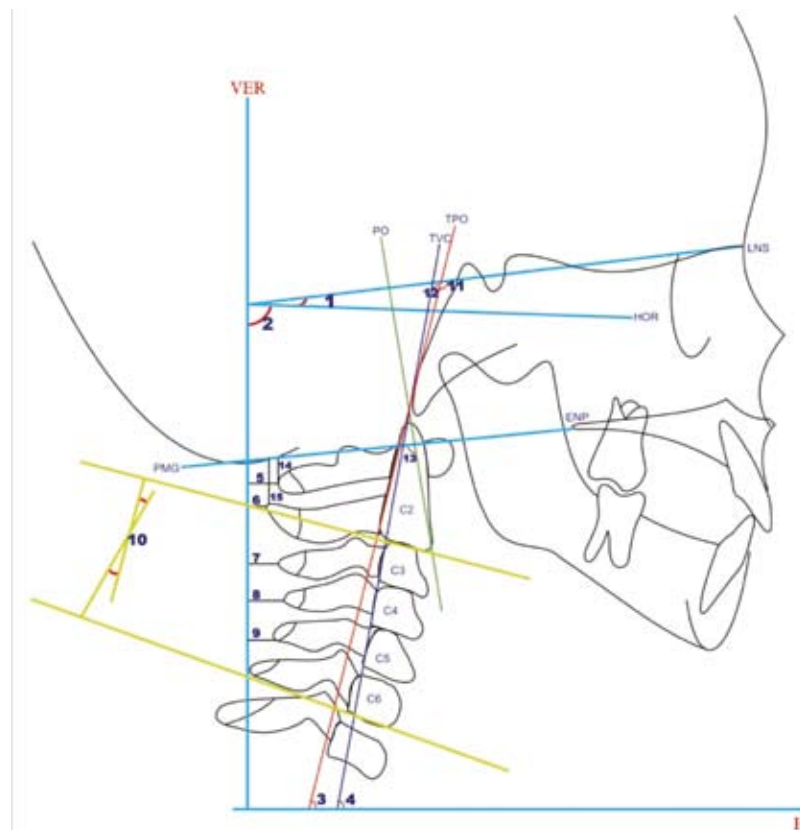
Análisis estadístico

Toda la información obtenida se recopiló en una tabla resumen de hallazgos (tabla 2) y se utilizó el programa *SPSS 16.0®* para su análisis final. A los resultados obtenidos de la evaluación radiográfica se les realizó análisis descriptivo para cada una de las variables del estudio en sus tres tiempos, se utilizó un nivel de significancia estadística del 5%. Teniendo en cuenta el tamaño de la muestra, inicialmente se realizó la prueba de normalidad de Shapiro-Wilk y debido a que algunas variables no la cumplieron, se optó por realizar el análisis con la prueba no paramétrica de Friedman, con la cual se pretendía determinar si existían diferencias significativas para las variables respuesta, en los diferentes tiempos del estudio.

Figura 3

Ángulos y distancias usados en el análisis cefalométrico:

1. LNS/HOR, 2. LNS/VER, 3. TPO/HOR, 4. TVC/HOR, 5. D1/VER, 6. D2/VER, 7. D3/VER, 8. D4/VER, 9. D5/VER, 10. Ángulo de Cobb, 11. LNS/TPO, 12. LNS/TVC, 13. PO/PMG, 14. OA, 15. CO-C2



RESULTADOS

Para el análisis fueron divididas las variables en tres categorías: inclinación craneal, inclinación cervical e inclinación craneocervical. En las tablas 2, 3 y 4 se encuentran los resúmenes de las estadísticas descriptivas y los niveles de significancia arrojados por la prueba de Friedman, de las medidas angulares y lineales utilizadas.

Inclinación craneal. En los ángulos formados por la base anterior del cráneo con la horizontal verdadera (LSN/HOR) y la vertical verdadera (LSN/VER), se observó aumento en los valores durante y después del tratamiento con la mentonera, compatibles con la extensión de la cabeza, aunque en ninguno de los momentos los datos fueron estadísticamente significativos (ver tabla 2).

Inclinación cervical (ver tabla 3). El ángulo formado por la tangente posterior a la apófisis odontoides y el ángulo formado entre el borde posterosuperior de la apófisis odontoides-borde posteroinferior de la cuarta vértebra cervical, ambos con la línea horizontal verdadera (TPO/HOR y TVC/HOR) básicamente permanecieron sin cambios durante el tiempo de tratamiento (T2-T1), pero cuatro meses después de retirada la aparatología (T3-T2), los valores aumentaron ligeramente, lo cual representaría una retroposición de la columna cervical superior o una anteposición de la columna cervical inferior, expresando un cuello más recto con respecto a la verdadera vertical, pero no siendo los valores en ninguno de los momentos estadísticamente significativos.

Las distancias de las primeras cinco vértebras cervicales a la vertical verdadera (D1/VER, D2/VER, D3/VER, D4/VER, D5/VER) en los tres tiempos permanecieron similares, sin significancia estadística.

La medida del ángulo de Cobb, la cual representa la lordosis de la columna cervical, reveló disminución de dicha curvatura, siendo mayor durante el tiempo que se utilizó la aparatología, pero sin significancia estadística.

Inclinación craneocervical. En los ángulos formados por la base anterior del cráneo con la tangente posterior a la apófisis odontoides (LNS/TPO) y entre el borde posterosuperior de la apófisis odontoides con el borde posteroinferior de la cuarta vértebra cervical (LNS/TVC), se observaron aumentos en los valores durante el tratamiento, compatibles con una dorsoextensión, los cuales permanecieron después de haber sido retirada la aparatología.

En el ángulo PO/PMG se observaron pocos cambios en los tres momentos del estudio.

En las distancias OA y CO-C2 se observan valores muy similares durante los tres tiempos, es decir sin cambios verticales del atlas y del axis a la base del occipital.

En ninguna de las variables de inclinación craneocervical se encontró significancia estadística, a pesar de que en algunas de las medidas se encontraron algunas tendencias ya mencionadas.

Tabla 2

Estadísticas descriptivas de las variables de inclinación craneal al inicio (T1), cuatro meses después de uso de la aparatología (T2) y cuatro meses después de retirada la aparatología (T3)

Variables			Rango	DS	Máximo	Mínimo	Medida de rango	Significancia
Inclinación craneal	1. Ángulo LNS/HOR	T1	1,9	9,14	18,5	-8,0	1,55	0,12
		T2	4,8	6,05	16,0	-6,0	2,05	
		T3	6,7	6,94	20,0	-1,0	2,41	
	2. Ángulo LNS/VER	T1	93,2	8,76	108,5	82,0	1,73	0,368
		T2	94,1	6,07	106,0	84,0	1,95	
		T3	96,7	6,97	110,0	89,0	2,32	

P < 0,05

Tabla 3

Estadísticas descriptivas de las variables de inclinación cervical al inicio (T1), cuatro meses después de uso de la aparatología (T2) y cuatro meses después de retirada la aparatología (T3)

Variables			Rango	DS	Máximo	Mínimo	Medida de rango	Significancia
Inclinación cervical	3. Ángulo TPO/HOR	T1	89,80	10,69	109,5	76,5	1,95	0,27
		T2	89,70	7,10	104,0	82,0	1,68	
		T3	91,90	9,47	114,0	79,5	2,36	
	4. Ángulo TVC/HOR	T1	87,90	11,80	111,5	72,0	1,91	0,53
		T2	87,40	7,54	108,0	82,0	1,82	
		T3	89,50	9,56	115,0	79,5	2,27	
	5. Distancia D1/VER	T1	7,46	9,67	16,0	-12,0	1,91	0,93
		T2	8,10	8,41	20,0	-6,0	2,05	
		T3	6,90	8,37	17,5	-11,0	2,05	
	6. Distancia D2/VER	T1	5,41	5,98	12,0	-8,0	1,82	0,60
T2		5,60	5,62	12,0	-6,5	2,23		
T3		4,80	5,35	12,5	-5,0	1,95		
7. Distancia D3/VER	T1	8,00	3,67	13,0	-0,5	1,82	0,73	
	T2	8,80	4,21	17,5	3,0	2,14		
	T3	8,30	3,92	14,5	1,5	2,05		
8. Distancia D4/VER	T1	9,30	3,62	15,0	4,0	1,86	0,73	
	T2	9,20	3,42	14,5	4,0	2,18		
	T3	8,60	3,04	14,5	4,5	1,95		
9. Distancia D5/VER	T1	6,90	2,20	10,0	4,0	1,91	0,82	
	T2	6,80	2,80	10,5	4,5	2,14		
	T3	6,50	1,80	10,0	4,0	1,95		
10. Ángulo de Cobb	T1	14,87	19,70	39,0	-16,0	1,95	0,93	
	T2	12,50	10,60	28,5	-4,0	2,09		
	T3	13,60	14,70	41,0	-16,5	1,95		

P < 0,05

Tabla 4

Estadísticas descriptivas de las variables de inclinación craneocervical al inicio (T1), cuatro meses después de uso de la aparatología (T2) y cuatro meses después de retirada la aparatología (T3)

Variables			Rango	DS	Máximo	Mínimo	Medida de rango	Significancia
Inclinación craneo cervical	11. Ángulo LNS/TPO	T1	92,8	7,2	106,0	82,5	1,55	1,75
		T2	94,3	8,8	113,5	83,0	2,23	
		T3	94,4	9,0	113,5	85,0	2,23	
	12. Ángulo LNS/TVC	T1	94,9	8,0	107,0	80,0	1,64	0,32
		T2	96,6	9,0	113,5	78,0	2,23	
		T3	96,6	8,3	113,5	83,0	2,14	
	13. Ángulo PO/PMG	T1	106,8	7,0	115,0	94,0	2,05	0,70
		T2	105,7	6,6	114,0	90,0	1,82	
		T3	106,5	7,0	116,0	90,0	2,14	
	14. Distancia OA	T1	7,3	2,5	11,0	3,5	1,95	0,58
		T2	7,2	2,2	11,0	4,0	2,23	
		T3	7,1	2,4	11,0	4,0	1,82	
	15. Distancia CO-C2	T1	19,1	3,8	23,0	13,0	2,09	0,91
		T2	19,3	3,2	23,5	12,0	1,91	
		T3	19,4	3,0	23,0	13,0	2,00	

P < 0,05

DISCUSIÓN

A partir de la evaluación de las radiografías cefálicas laterales tomadas en 11 pacientes infantiles de clase III esquelética por prognatismo mandibular y en posición natural de cabeza (“posición mirando de frente a un espejo”) antes, a los cuatro meses de la utilización de mentonera y placa de acetato inferior y cuatro meses después de retiradas, se describieron y se analizaron los cambios en tres tipos de variables posturales: inclinación craneal expresada como flexión o extensión, inclinación cervical definida como anteposición o retroposición e inclinación craneocervical especificada como dorsoextensión o ventroflexión.

Esta investigación utilizó mentoneras con fuerza en dirección pogonion-cóndilo en conjunto con placas de acetato que levantaban la mordida.

No se hallaron investigaciones similares con ambos dispositivos, lo cual dificultó la comparación de los resultados, solo se encontraron reportes de trabajos con aparatología que levantaban la mordida.

En la población investigada no se observaron cambios significativos en la **posición de la cabeza** con respecto a la verdadera vertical y horizontal al utilizar mentoneras y placas oclusales, lo cual también se observó en otras investigaciones en las que solo se utilizaron dispositivos intrabucales que aumentaban la dimensión vertical (Miralles y colaboradores 1997,¹⁹ Root y colaboradores 1987³³ y Huggare y Rausia 1992³⁴), mostrando gran estabilidad en la inclinación craneal.

Con respecto a la **inclinación cervical**, se observa al inicio una columna más recta en los pacientes de este estudio al compararlos con pacientes en normoclusión,²⁹ y esta situación continúa durante y después del tratamiento, siendo una característica morfológica observada en mesio clusiones.

En los ángulos TVC/HOR y TPO/HOR se presentaron ligeros aumentos en el valor al ser retirada la aparatología, indicando una columna más recta, pero sin ser estadísticamente significativos. En el estudio de Miralles y colaboradores,¹⁹ al utilizar aparatología que levantaba la mordida, encontraron

durante el tratamiento desplazamiento hacia adelante de la columna cervical; es decir, su ángulo TVC/HOR disminuía, esto no se observó en la presente investigación, y puede deberse a que al aumentar la dimensión vertical con un aparato intrabucal, este efecto es contrarrestado por el vector de fuerza de la mentonera.

Con respecto al ángulo de Cobb, en una investigación¹⁹ se utilizó una férula oclusal que levantaba la mordida, y no se observaron cambios significativos en los diferentes tiempos, lo cual coincide con esta investigación, pero sí se observó la tendencia a disminuir la lordosis con el tratamiento, coincidiendo este hallazgo con la investigación de Moya y colaboradores 1994,²⁰ quienes al instalar una placa oclusal luego de una hora, observaron disminución en la lordosis de la columna cervical superior (C1-C2-C3).

Con respecto a la **inclinación craneocervical**, se observó en los ángulos LNS/TPO y LNS/TVC, tendencia a la dorso-extensión, la cual permaneció después de haber sido retirada la aparatología, pero sin ser estadísticamente significativa.

Una posible explicación a los hallazgos mencionados sobre la leve dorsoextensión entre cabeza y columna cervical en el tiempo en que el paciente utilizó la mentonera y luego de retirada, puede ser que los niños cuando la están utilizando presentan ventroflexión de la cabeza, pero debido a que este tipo de aparatos no se usan tiempo completo, sino tiempo parcial, esto hace que en los momentos que no están con el aparato instalado, los sujetos tiendan a extender la cabeza como mecanismo de compensación postural, ante el cambio en la actividad de la musculatura de cabeza y cuello, en la adecuación del eje visual en el espacio o en la necesidad de asegurar el adecuado flujo en la vía aérea.¹⁰ Para confirmar lo anterior, sería recomendable en futuras investigaciones utilizando mentoneras el realizar las tomas imaginológicas con la aparatología instalada.

A través del estudio, se pudo observar la gran variabilidad individual en la postura craneocervical durante el tratamiento ortopédico maxilar, de los pacientes infantiles con prognatismo mandibular. Es importante tener presente, como lo enfatizan

Rocabado, Hellsinng y Darnell,³⁵⁻³⁷ que los cambios que ocurren en la columna cervical pueden estar al mismo tiempo, dando cambios compensatorios en otras partes de la misma. Lippold y Colaboradores³⁸ recomiendan estudiar la influencia del crecimiento mandibular sobre las regiones lumbares o pélvicas de los pacientes en crecimiento.

Las tendencias en las compensaciones individuales de la curvatura de la columna cervical pueden deberse a la diferente capacidad adaptativa o a la plasticidad de la columna de la población infantil.¹⁹

La importancia de tener en cuenta los cambios que ocurren en la columna cervical se debe a que la presencia de las curvaturas vertebrales normales (vista lateral) aumentan la resistencia del disco intervertebral a las fuerzas de compresión, es así como la columna, con tres curvaturas móviles (lordosis cervical, cifosis dorsal y lordosis lumbar), tendrá 10 veces más resistencia que una columna recta.³⁹

Se recomienda en nuevas investigaciones sobre el tema contar con un grupo control con rangos de edad y características faciales similares, otro que utilice solo el dispositivo para levantar la mordida y un tercer grupo utilizando el aparato oclusal y la mentonera, además de realizar tomas radiográficas con la aparatología instalada y sin ella, utilizar muestras de mayor tamaño y con mayor tiempo de seguimiento para confirmar las tendencias observadas en este estudio piloto.

Se reconoce la influencia de muchos factores al analizar la postura craneocervical, entre los cuales vale la pena mencionar: la edad de la población investigada, el compromiso sistémico, el tipo de dentición, las características oclusales, el tipo de elemento terapéutico empleado, ya sea ortopédico, ortodónico, protésico o quirúrgico, la utilización o no de pines auriculares durante las tomas radiográficas y la facilidad o no en lograr una postura estable durante la obtención de las imágenes, circunstancia que en esta investigación se observó como factor crítico debido a que los niños no lograban mantener la postura con estabilidad, siendo aconsejable utilizar algún elemento que no ejerza efecto sobre

la postura pero que brinde estabilidad durante el procedimiento, como por ejemplo el sujetarse a una silla o a algún elemento similar.

En conclusión, es recomendable incorporar en nuestra práctica diaria elementos de evaluación de la postura corporal, la cual debería incluir no solamente la parte cervical, sino también, el resto de los elementos involucrados (columna lumbar, dorsal, pelvis y miembros inferiores), antes y después de implementar tratamientos que modifiquen la oclusión o las relaciones espaciales maxilomandibulares, para detectar la preexistencia de alteraciones posturales y a la vez vigilar las que se puedan presentar durante la utilización de los diferentes elementos terapéuticos requeridos para el manejo de las relaciones oclusales.

CORRESPONDENCIA

Luis Javier Pérez Osorio
Facultad de Odontología
Universidad de Antioquia
Correo electrónica: ljperez@une.net.co

REFERENCIAS BIBLIOGRÁFICAS

1. Solow B, Tallgren A. Natural head position in standing subjects. *Acta Odontol Scand* 1971; 29(5): 591-607.
2. Peng L, Cooke M. Fifteen-year reproducibility of natural head posture: A longitudinal study. *Am J Orthod Dentofacial Orthop* 1999; 16(1): 82-85.
3. Cooke M, Wei S. The reproducibility of natural head posture. A methodological study. *Am J Orthod Dentofacial Orthop* 1998; 93(4): 280-288.
4. Solow B, Siersbaek-Nielsen S. Growth changes in head posture related to craniofacial development. *Am J Orthod Dentofacial Orthop* 1986; 89(2): 132-140.
5. Solow B, Siersbaek-Nielsen S, Greve E. Airway adequacy, head posture, and craniofacial morphology. *Am J Orthod Dentofacial Orthop* 1994; 86(3): 214-233.
6. Solow B, Sonnesen L. Head posture and malocclusions. *Eur J Orthod* 1998; 20(6): 85-93.
7. Solow B, Siersbaek-Nielsen S. Cervical and craniocervical posture as predictors of craniofacial growth. *Am J Orthod Dentofacial Orthop* 1992; 101(5): 449-458.
8. Usumez S. Reproducibility of natural head position measured with an inclinometer. *Am J Orthod Dentofacial Orthop* 2003; 123(4): 451-454.

9. Rocabado M. Cabeza y cuello. Tratamiento articular. Buenos Aires: Intermédica; 1979. p. 8-19, 40.
10. González HE, Manns A. Forward Head Posture: its structural and Functional influence on the Stomatognathic System, a conceptual study. *J Craniomandibular Pract* 1996; 14(1): 71-79.
11. Manns A, Díaz G. Sistema Estomatognático. Santiago de Chile: Sociedad Gráfica Almagro Ltda.; 1988. p. 167-169.
12. Cleall JK, Alexander WJ, McIntyre HM. Head posture and its relationship to deglutition. *Angle Orthod* 1966; 36(4): 335-350.
13. Cooke M, Wei S. The reproducibility of natural head posture: A methodological study. *Am J Orthod Dentofacial Orthop* 1988; 93(4): 280-288.
14. Bjerin R. A comparison between the Frankfort horizontal and the sella turcica - nasion as reference planes in cephalometric analysis. *Acta Odontol Scand* 1957; 15(1): 1-12.
15. Moorress CF and Kean MR. Natural head position a basic consideration in the interpretation of cephalometric radiographic. *Am J Phys Anthropol* 1958; 16(2): 213-234.
16. Rocabado M. Relaciones biomecánicas de las regiones craneales, cervicales e hioideas. *Sociedad Argentina Ortodoncia* 1996; 58(115): 51-56.
17. Graber TM. Analisis Funcional. En: Graber TM, Rakosi T, Petrovic A. *Ortopedia Dentofacial con aparatos funcionales*. 2.ª ed. Madrid: Harcourt Brace. 1998; p. 127-162.
18. Daly P, Preston CB, Dent M, Evans WG. Postural response of the head to bite opening in adult males. *Am J Orthod* 1982; 82(2): 157-160.
19. Miralles R, Moya H, Ravera M, Santander H, Zúñiga C, Carvajal R, Yazigi C. Increase of the Vertical Occlusal Dimensions by Means of a Removable Orthodontic Appliance and It's Effect on Craniocervical Relationships and Position of the Cervical Spine in Children. *J Craniomandibular Pract* 1997; 15(3): 221-228.
20. Moya H, Kraus S. Influence of stabilization occlusal splint on craniocervical relationships. Part I. Cephalometric analysis. *J Craniomandibular Pract* 1994; 12: 47-51.
21. Deguchi T, McNamara J. Craniofacial adaptations induced by chincup therapy in Class III patients. *Am J Orthod Dentofacial Orthop* 1999; 115(2): 175-182.
22. Mimura H, Deguchi T. Morphologic adaptation of temporomandibular joint after chincup therapy. *Am J Orthod Dentofacial Orthop* 1996; 110(5): 541-546.
23. Deguchi T, Uematsu S, Kawahara Y, Mimura H. Clinical evaluation of TMJD in patients treated with chin cup. *Angle Orthod* 1998; 68(1): 91-94.
24. Dibbets JMH, Van der Weele L Th. Signs and Symptoms of TMD and craniofacial form. *Am J Orthod Dentofacial Orthop* 1996; 110: 73-78.
25. Mukaiyama T, Fukazawa H, Mizoguchi I, Mitani H. Prevalence of TMJD for 6-10 year old Japanese children with chincap orthodontic treatment. *Jpn Orthod Soc* 1988; 47: 425-432.
26. Gokalp H, Kurt G. Magnetic Resonance Imaging of the Condylar Growth Pattern and Disk position after Chin Cup Therapy: A preliminary Study. *Angle Orthod* 2005; 75: 568-575.
27. Gokalp H, Arat M, Erden I. The changes in TMJ disc position and configuration in early orthognathic treatment: a magnetic resonance Imaging evaluation. *Eur J Orthod* 2000; 22: 217-224.
28. D' Attilio M, Caputi S, Epifania E, Festa F, Tecco S. Evaluation of Cervical Posture of Children in Skeletal Class I, II, and III. *J Craniomandibular Pract* 2005; 13(3): 219-228.
29. Pérez LJ, Páez A. Postura craneocervical y posición del hueso hioides en niños con oclusiones Clase I, II y III. *Rev Fac Odontol Univ Antioq* 1997; 8(2): 44-51.
30. Nobili A, Adversi R. Relationship Between Posture and Occlusion: A Clinical and Experimental Investigation. *J Craniomandibular Pract* 1996; 14(4): 274-285.
31. Tanne K, Tanaka E, Sakuda M. Stress distribution in the temporomandibular joint produced by orthopedic chincup forces applied in varying directions: A three-dimensional analytic approach with the finite element method. *Am J Orthod Dentofacial Orthop* 1996; 110(5): 502-507.
32. Cohen M. Pequeños movimientos dentarios del niño en crecimiento. Buenos Aires: Editorial panamericana. 1979. p. 63.
33. Root GR, Kraus S, Razook SJ, Samson G. Effect of intraoral splint on head and neck posture. *J Prosthet Dent* 1987; 58(1): 90-95.
34. Huggare J, Rausia A. Head posture and cervicomandibular and cranio-facial morphology in patients with craniomandibular dysfunction. *J Craniomandibular Pract* 1992; 10: 173-177.
35. Rocabado M. Análisis biomecánico craniocervical a través de una telerradiografía lateral. *Rev Chil Ortod* 1984; 1: 42-52.
36. Hellsing E, Reigo T, McWilliam J, Spangfor E. Cervical and lumbar lordosis and thoracic kyphosis in 8, 11 and 15-year- old children. *Eur J Orthod* 1987; 9(1): 129-138.
37. Darnell M. A proposed chronology of events for forward head posture. *J Craniomandibular Pract* 1983; 1: 49-54.
38. Lippold C, Danesh G, Schilgen M, Drerup B, Hackenberg L. Relationship between Thoracic, Lordotic, and Pelvic Inclination and Craniofacial Morphology in Adults. *Angle Orthod* 2006; 76(5): 779-785.
39. Kapandji JA. Cuadernos de fisiología articular. 2.ª ed. Barcelona: Torey-Masson S. A. 1981. p. 24-25.