



Descripción anatómica e histológica de las gónadas en Sabaleta (*Brycon henni*, Eigenmann 1913)

Revista
Colombiana de
Ciencias
Pecuarias

Andrés F Montoya-López¹; Carlos J Tabares¹, MV; Amparo Echeverri², Adm Emp Agr; Lucy Arboleda², Biol, MSc; Martha Olivera-Ángel, MV¹ Dr Sci Agr.

¹Grupo de Fisiología y Biotecnología de la Reproducción Animal, Facultad de Ciencias Agrarias, Universidad de Antioquia A.A. 1226 Medellín, Colombia; ²GIA, Politécnico Colombiano Jaime Isaza Cadavid Medellín, Colombia.
loki.asgard@gmail.com

(Recibido : 21 abril, 2005 ; aceptado : 20 abril, 2006)

Resumen

Brycon henni es un Charácido endémico de Colombia. Con el objetivo de realizar la descripción anatómica e histológica de las gónadas, en un año, se capturaron 51 individuos en muestreos mensuales, se sacrificaron, se les realizó disección, se calculó el índice gonadosomático y hepatosomático, las gónadas se fijaron en formol al 10% y se procesaron con técnicas histológicas de rutina, se realizaron cortes de 7µm de espesor y se colorearon con hematoxilina-eosina. Los ovarios de *B. henni* son órganos en forma de sacos alargados, pares, simétricos, que se localizan ventralmente a la vejiga natatoria de la hembra; en los primeros estadios de desarrollo los ovarios presentan color rosa claro, a medida que avanza la madurez, se tornan de color más intenso hasta anaranjado, dado por los oocitos observados a simple vista. Dependiendo del tamaño, forma, coloración y visualización de oocitos a simple vista se clasificaron los ovarios en estadio I, II o III. Los Testículos de *B. henni* son órganos pares de forma sacular, presentan color blanco y se localizan ventralmente a la vejiga natatoria del pez. Los testículos inmaduros son simétricos. A medida que avanza el desarrollo se observa asimetría entre ellos, formándose secciones que no son iguales tanto en número como en forma para ambos testículos. Histológicamente en el ovario se describen las oogonias y las fases del complejo folicular: cromatina nucléolo, perinucleolar, alvéolo cortical y vitelogénesis. Para el testículo se describe la organización de los lóbulos y las células de la línea espermática: espermatogonias, espermatocitos, espermátides, espermatozoides. El desarrollo gonadal en *B. henni* muestra una relación inversa con la pluviosidad.

Palabras clave: Ovario, peces, reproducción, sabaleta (*Brycon henni*), testículos.

Introducción

Brycon henni es una especie endémica de Colombia, se presenta como una alternativa promisoría para producción en cautiverio, como fuente de alimento humano o para pesca deportiva (5, 29) especialmente para zonas cafeteras.

B. henni, ha sido estudiado en algunos de sus aspectos biológicos: taxonomía y distribución geográfica (13); ecología, alimentación y anatomía (10);

ciclo sexual y fecundación artificial (3); diferenciación sexual de los alevinos y desarrollo ontogénico de las gónadas (20) además de estudios en observaciones bioecológicas e importancia como especie de cultivo (19) y estado de conocimiento de su reproducción (14).

A pesar de esto, su cría en cautiverio tiene poco éxito, por lo cual no se han podido diseñar programas de repoblación ni de explotación. Nuevos estudios de los aspectos biológicos, poblacionales y de cultivo podrían favorecer el desarrollo de técnicas adecuadas

de producción que hasta el momento se mantienen ineficientes y aportarían al conocimiento de la especie para su conservación en las poblaciones naturales.

No existe ningún reporte en la literatura sobre descripción histológica de las gónadas en peces adultos de la sabaleta, la información sobre su descripción anatómica es poca (3) y sin correlación con su histología.

Se sabe que las gónadas de los peces sufren a lo largo del año variaciones cíclicas que se pueden estudiar desde un punto de vista histológico y fisiológico, el conocimiento de dicha variación constituye un dato fundamental que aporta precisión a los estudios de cría en cautiverio (30). Así, el objetivo de este trabajo es contribuir al conocimiento básico de la biología de *Brycon henni*, realizando una descripción anatómica e histológica de las gónadas, haciendo énfasis en aspectos de su biología reproductiva como la gametogénesis y su relación con algunas variables ambientales a lo largo del año.

Materiales y métodos

Durante el periodo comprendido entre diciembre de 2002 y diciembre de 2003 se capturaron mensualmente (12 muestreos en total) en la quebrada Guaracú 6°25' N 75°39' W (San Jerónimo-Antioquia-Colombia, cuenca del río Cauca) un total de 51 individuos de *Brycon henni*, los cuales fueron sacrificados.

Descripción anatómica

Se observó la presencia de espinaciones en las aletas anal y pélvica del pez, posteriormente se pesaron, midieron y disecaron, exponiendo la cavidad celómica mediante un corte total del costado izquierdo del individuo. Se observó el estadio de desarrollo de las gónadas, su forma, coloración y relación con otros órganos, se determinó subjetivamente por un sólo observador en todos los casos, el porcentaje de ocupación de la gónada respecto a la cavidad celómica, se estableció una escala de madurez de la gónada basándose en lo descrito por Nikolsky (15) y Rosas (27); se calculó el Índice gonadosomático (IG) según la siguiente relación:

$$IG = \frac{\text{Peso de la gónada}}{\text{Peso del animal}} \times 100$$

En las hembras se calculó el índice hepatosomático como la siguiente relación;

$$IH = \frac{\text{Peso del Hígado}}{\text{Peso del animal}} \times 100$$

Descripción histológica

Las gónadas se fijaron en formol al 10%, fragmentos de la gónada se deshidrataron, se incluyeron en parafina para realizar cortes de 7µm de espesor y se tiñeron con hematoxilina-eosina.

Las placas teñidas se estudiaron con un microscopio Zeiss Axiolab MC80DX®. Se registraron los detalles observados y la frecuencia de aparición de las diferentes fases de desarrollo de los oocitos; en los cortes de testículo se registraron la frecuencia de aparición de los diferentes tipos de células espermáticas y la arquitectura general de la gónada.

Las fotografías se tomaron con cámara adaptada al microscopio Zeiss MC80DX®

Análisis estadístico

El índice gonadosomático y el índice hepatosomático se expresaron como la media aritmética por mes, las fases del desarrollo del complejo folicular encontrados en los cortes histológicos y los diferentes tipos de cistos hallados en los lóbulos de los testículos, se expresaron como la media aritmética de su frecuencia relativa por periodo de muestreo. Se realizaron correlaciones de Spearman entre las variables índice gonadosomático, y porcentaje de la cavidad celómica que ocupa la gónada, también se realizaron correlaciones de Spearman entre las variables: *luminosidad acumulada* de un mes antes de la recolección de las muestras, la *pluviosidad acumulada* de un mes antes de la recolección de las muestras con el número de individuos por *estadio de madurez* macroscópica, el índice hepatosomático y el índice gonadosomático con el software SAS system versión 8.0.

Resultados

El promedio del peso de los animales analizados en este estudio fue de 41.2 ± 15 g. con una longitud total promedio de 13.4 ± 4.6 cm.

Anatomía del ovario

Los ovarios de *B. henni* son órganos en forma de sacos alargados, pares, simétricos, que se localizan ventralmente a la vejiga natatoria de la hembra; del lado dorsal de cada ovario se proyecta una lámina de tejido pigmentado que une entre sí los ovarios y a su vez los adhiere a la vejiga natatoria. La pared ovárica es translúcida, dejando ver a simple vista los oocitos en los estadios avanzados de madurez. Los ovarios se clasificaron dependiendo del tamaño, forma, coloración y visualización de oocitos. Los ovarios muestran en los primeros estadios de desarrollo del ovario un color rosa claro, a medida que avanza la madurez, se toman de color más intenso hasta anaranjado. Hacia la región posterior (caudal) se observa la fusión de los ovarios, que se continúan en un oviducto corto que desemboca en el poro urogenital.

Anatomía del testículo

Los testículos de *B. henni* son órganos pares de forma sacular y color blanco, localizados ventralmente a la vejiga natatoria del pez. Están unidos entre sí por una lámina de tejido pigmentado que a su vez los adhiere a la vejiga natatoria. Los testículos inmaduros son simétricos, a medida que avanza el desarrollo cambian, desarrollándose secciones diferentes, tanto en número como en forma. Los testículos se fusionan hacia la región caudal, dando origen a un conducto deferente corto que llega hasta el poro urogenital.

Organización histológica del ovario

El ovario se encuentra recubierto por peritoneo visceral (serosa) y túnica albugínea, en donde se localiza la irrigación sanguínea. El peritoneo visceral se proyecta hacia el interior del órgano formando lamelas ovígeras, que sostienen las células ováricas (véase Figura 1). Sólo se encontraron fibras musculares en la zona caudal de los ovarios donde se forma el oviducto y la papila urogenital.

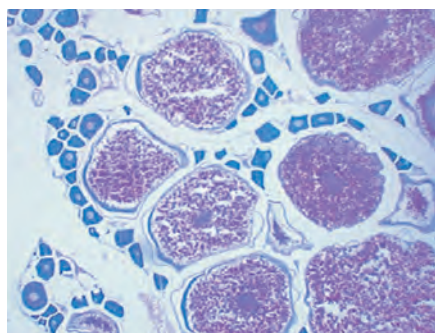


Figura 1. Organización histológica del ovario. Ovario estadio III de desarrollo mostrando lotes de oocitos en diferentes estadios de desarrollo, el peritoneo visceral se proyecta hacia el interior del órgano formando lamelas ovígeras, que sostienen las células ováricas (flecha);. 5x, coloración hematoxilina-eosina.

El desarrollo de los oocitos comienza con las oogonias, células germinales que forman agrupaciones en el ovario sin importar el estado de madurez macroscópico del órgano. Poseen poca afinidad por los colorantes; se aprecia débilmente el citoplasma y núcleo basófilo, no se diferencian por completo los contornos de cada célula en estas agrupaciones (véase Figura 2).

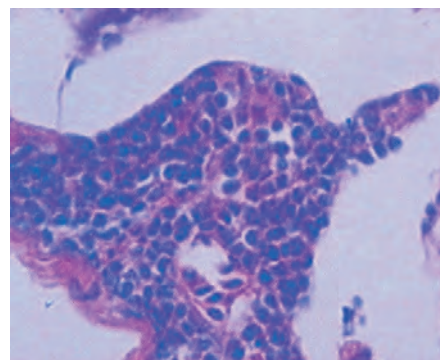


Figura 2. Agrupaciones de oogonias. Las oogonias poseen poca afinidad por los colorantes, se aprecia débilmente el citoplasma y núcleo basófilo, no se diferencian por completo los contornos de cada célula 5x, coloración hematoxilina-eosina.

Los complejos foliculares en los cortes histológicos de este estudio se denominaron: cromatina nucléolo, perinucleolar, alvéolo cortical y vitelogenénesis.

Cromatina Nucléolo. En esta etapa de desarrollo los oocitos se encuentran generalmente formando agrupaciones. El núcleo tiene poca afinidad por los colorantes, el nucléolo es basófilo y excéntrico, el citoplasma es escaso y fuertemente basófilo, la envoltura folicular consiste de una capa simple de células aplanadas. Esta fase de desarrollo se observa con mayor frecuencia en los cortes de ovarios en estadio tres de desarrollo macroscópico (véase Figura 3a).

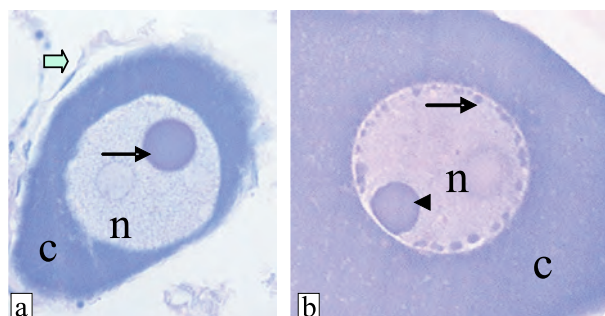


Figura 3. Fase Cromatina nucleolo-Perinucleolar. a. complejo folicular en fase cromatina nucléolo, núcleo grande (n) con un solo nucléolo (flecha delgada) y citoplasma fuertemente basófilo (c) recubierto por una capa simple de células alargadas (flecha gruesa) 100x. b. desarrollo del estadio perinuclear, al principio de este estadio existe una diferencia de tamaño entre los nucléolos recién formados (flecha) y el nucléolo presente desde la fase anterior (cabeza de flecha) núcleo (n), citoplasma basófilo (c) 100x., coloración hematoxilina-eosina.

Perinucleolar. A medida que aumenta la cantidad de citoplasma en el oocito, hay una proliferación de nucléolos perinucleares, más pequeños que el observado en el estadio anterior. La envoltura folicular es una capa simple de células, más abundantes y menos aplanadas que en el estadio anterior. Esta es la fase de desarrollo del oocito más frecuente en todos los cortes analizados. En general los oocitos de este estadio forman agrupaciones (véase Figura 3b).

Alvéolo cortical. Al comienzo de esta etapa se observa una capa simple de células aplanadas envolviendo al oocito, con el avance del desarrollo se transforman a cúbicas y se inicia la formación de una matriz acelular entre el oocito y las células foliculares llamada zona pelúcida. En esta etapa se evidencian los alvéolos corticales, vesículas ovaladas al interior del oocito que no tienen afinidad por ninguno de los colorantes; inicialmente son pocos y tienen distribución homogénea en el citoplasma, posteriormente incrementan su número y se ubican alrededor del núcleo (perinucleares), finalmente migran tomando una ubicación pericitoplásmica. Esta etapa se encuentra en los estadios macroscópicos de desarrollo ovárico dos y tres (véase Figura 4).

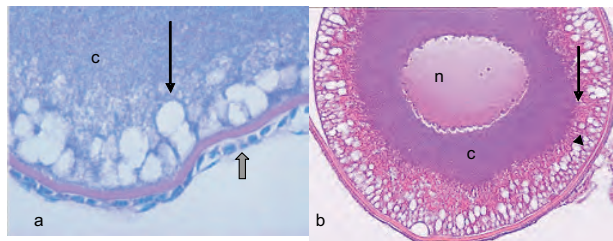


Figura 4. Fase alvéolo cortical. a. alvéolo cortical (flecha delgada), detalle de la envoltura folicular y de la zona pelúcida (flecha gruesa) 100x; b. oocito en estadio de alvéolo cortical, alvéolos corticales (cabeza de flecha), con las primeras inclusiones de derivados vitelínicos (flecha) citoplasma (c) núcleo (n), 40x. Coloración hematoxilina-eosina.

Vitelogénesis. Durante esta etapa se acumula y almacena el vitelo para el posterior desarrollo embrionario. Las primeras inclusiones de derivados vitelínicos se observan como pequeñas gotas entre los alvéolos corticales, en la periferia del oocito, con el aumento del material captado, al interior del oocito se forman agregados en forma de gránulos. Las células foliculares cúbicas y más abundantes pueden disponerse en doble capa. La zona pelúcida presenta unos canales que aparentemente comunican al oocito con las células foliculares. Esta etapa se observa en ovarios en estadio tres de desarrollo (véase Figura 5).

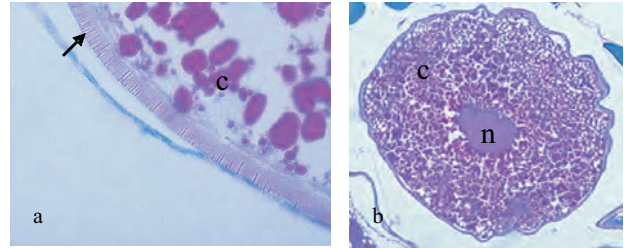


Figura 5. Fase de vitelogénesis. a. detalle de la zona pelúcida mostrando los canales que comunican las células de granulosa con el oocito (flecha) 100x; b. Complejo folicular en fase de vitelogénesis: citoplasma (c), núcleo (n). 10x. Coloración hematoxilina-eosina.

En la tabla 1 se resume el porcentaje de los diferentes estadios de los oocitos encontrados a lo largo del año de muestreo.

Tabla 1. Porcentaje de las diferentes fases de los complejos foliculares hallados en los cortes histológicos en el año

Fecha	Cromatina nucleolo	Perinucleolar	Alveolo cortical	Vitelogénesis
27 Dic 02	11.2	54.27	6.59	28.88
28 Ene 03	10.96	53.72	2.22	33.09
04 Mar 03	12.24	49.19	3.97	34.58
12 Abr 03	5.74	77.87	1.64	14.75
14 May 03		100		
24 Jun 03		63.04	36.95	
31 Jul 03	0.405	98.45	1.14	
27 Sep 03		100		
27 Nov 03		97.72	2.28	
24 Dic 03		63.55	2.56	33.88

Organización histológica del testículo

El revestimiento testicular está compuesto de tejido conectivo y vasos sanguíneos; el tejido conectivo se proyecta hacia el interior del órgano formando los septos que separan los lóbulos entre sí, se encontró tejido muscular en la zona caudal de los testículos desde la fusión de estos para formar el conducto deferente. Las diferentes células de la línea espermática ubicados dentro de los lóbulos, se organizan en agrupaciones de un mismo estadio de desarrollo, denominados cistos (véase Figura 6a).

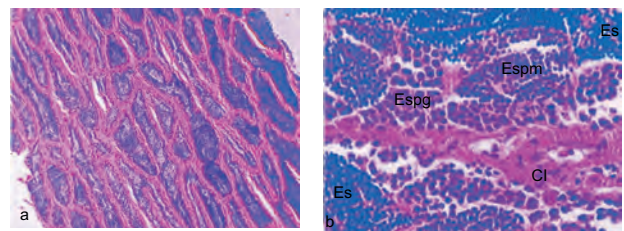


Figura 6. Estructura histológica y organización lobular del testículo en *B. henni*. a. El testículo se organiza en lóbulos, unidades delimitadas por tejido intersticial, proyectado desde las paredes del testículo, en su interior se lleva a cabo el proceso de espermatogénesis en cistos, 5x; b. Detalle de un lóbulo y sus cistos., espermatogonia (Espg), espermatocitos (Espm), espermatozoides (Es) 100x, coloración hematoxilina-eosina.

Las etapas de desarrollo de la línea celular espermática son:

Espermatogonia. De forma redondeada, es acidófila, el núcleo no es evidente con la coloración de hematoxilina-eosina. Son las más abundantes en el testículo sin importar el estadio de desarrollo del órgano (véase Figura 6b).

Espermatocito. De forma redondeada, tienen citoplasma acidófilo y núcleo medianamente basófilo (véase Figura 6b).

Espermátide. De forma redondeada, tienen poco citoplasma con núcleo basófilo

Espermatozoide. Tiene una forma alargada donde se diferencian claramente la cabeza altamente basófila y un flagelo débilmente acidófilo. En todos los cortes analizados en este estudio se observaron espermatozoides libres en el lumen del lóbulo (véase Figura 6b).

Estadios de Maduración en la hembra

Estadio I: Reposo. Los ovarios en este estadio se observan como filamentos translúcidos que recorren la superficie ventral de la vejiga natatoria, ocupan hasta 15% de la cavidad celómica, no se observan oocitos a simple vista y la diferenciación con los testículos puede ser confusa. La irrigación vascular se localiza ventralmente en cada ovario recorriéndolo longitudinalmente. Las hembras con este estadio gonadal, no presentan signos externos de madurez (sin abultamiento abdominal ni poro urogenital rojizo prominente, no se detectan espinaciones en ninguna de las aletas), las vísceras en este estadio de desarrollo generalmente están recubiertas de tejido graso. La organización histológica muestra alto sincronismo entre los oocitos. El índice gonadosomático medio para este estadio fue de 0.7% con un índice hepatosomático medio de 1.53% (véase Figura 7).

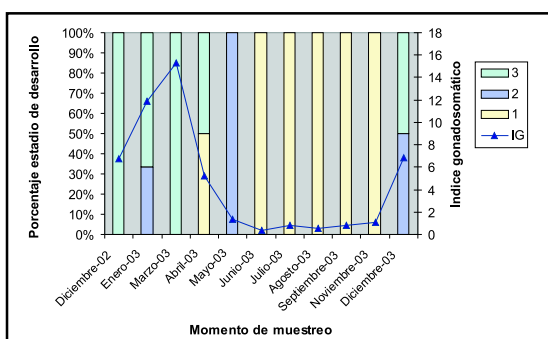


Figura 7. Proporción de estadios de desarrollo del ovario por momento de muestreo e índice gonadosomático promedio en la hembra en cada momento de muestreo.

Estadio II: en maduración. Los ovarios ocupan entre 15% y 30% de la cavidad celómica, tienen una invaginación ventral formada justo donde se localiza la irrigación sanguínea. Se observan pocos oocitos a simple vista y los signos externos de madurez son similares al estadio anterior, no se detectan espinaciones en ninguna de las aletas. El índice gonadosomático medio de este estadio fue 1.26% con un índice hepatosomático medio de 2.956% (véase Figura 7).

Estadio III: maduro. Los ovarios ocupan más del 30% de la cavidad celómica. Se observan oocitos de diferente tamaño a simple vista dando al ovario un color desde amarillo a anaranjado, la invaginación observada en el estadio anterior es más pronunciada simulando la formación de dos lóbulos longitudinales en cada uno de los ovarios, se observan signos externos de madurez (abultamiento abdominal, poro urogenital prominente y enrojecido, espinaciones en la porción caudal de la aleta anal) el índice gonadosomático medio para este estadio fue de 10.62% con un índice hepatosomático medio de 2.45% (véase Figura 7).

Estadios de Maduración en el Macho

Estadio I. Los testículos en este estadio tienen forma de filamentos translúcidos que recorren ventralmente la vejiga natatoria del pez, los testículos presentan una forma homogénea y ocupan hasta 15% de la cavidad celómica, donde es común encontrar tejido graso recubriendo todas las vísceras. El índice gonadosomático promedio para este estadio fue 1.51% (véase Figura 8).

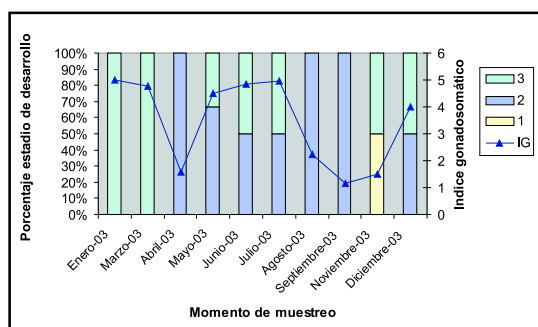


Figura 8. Proporción de estadios de desarrollo del testículo por meses e índice gonadosomático promedio en el macho en cada momento de muestreo.

Estadio II. Los testículos ocupan del 15% al 30% de la cavidad celómica. Tienen forma de sacos continuos o en ocasiones presentan dos secciones

parcialmente definidas en cada testículo. En este estadio de desarrollo se puede extraer semen por presión abdominal. El índice gonadosomático promedio para este estadio fue de 2.81% (véase Figura 8).

Estadio III. Los testículos ocupan más del 30% de la cavidad celómica, presentan impresiones hepáticas dadas por el incremento de tamaño de la gónada y el poco espacio remanente, muestran secciones definidas que difieren en tamaño y número entre los dos testículos; regularmente el testículo derecho presenta tres secciones que de menor a mayor son: craneal, media y caudal, mientras que el izquierdo presenta dos. Sin embargo, se encontraron algunas variaciones como: ambos testículos con dos o tres secciones, testículo izquierdo presentando tres y el derecho mostrándose como un órgano homogéneo. El índice gonadosomático medio para este estadio fue de 5.28%. Al tacto se distinguen espinaciones en las aletas pélvica, pectoral y anal de la mayoría de los machos de este estadio de desarrollo (véase Figura 8).

Estadio IV. Los testículos se observan flácidos y sanguinolentos, ocupando una tercera parte de la cavidad celómica del pez, aún se insinúan las secciones del estadio anterior. Sólo se observó en un individuo.

Relación de la madurez con las variables medioambientales: pluviosidad y luminosidad

Las variables índice gonadosomático y porcentaje de la gónada que ocupa la cavidad celómica tienen una relación altamente significativa ($p < 0.0001$, $r = 0.91$) mostrando la correspondencia existente entre la apreciación macroscópica del estado de desarrollo del animal y la relación peso gónada y peso del animal; el índice gonadosomático tuvo una relación inversamente proporcional, altamente significativa con la pluviosidad acumulada en la hembra ($p < 0.0001$; $r = -0.83$), como se observa en la figura 18, en el macho se observó una tendencia no significativa hacia este modelo como se muestra en la figura 19. La luminosidad acumulada no mostró significancia al ser correlacionada con las variables de madurez evaluadas. (Véanse Figuras 9 y 10).

Discusión

La discusión de los resultados debió hacerse con trabajos realizados en la misma especie, sin embargo al carecer de muchos datos básicos sobre la biología reproductiva de *B. henni* la discusión se centró en lo

posible en el género *Brycon* y en el orden Characiformes.

Las tallas mínimas de madurez tanto para las hembras como para los machos de esta población de *B. henni* no han sido reportadas, por esto se dio el nombre de estadio de reposo a lo que se consideró como el primer estadio de desarrollo macroscópico de los ovarios, en vez de denominarlo como estadio inmaduro puesto que no se tiene la certeza de que los individuos fueran púberes.

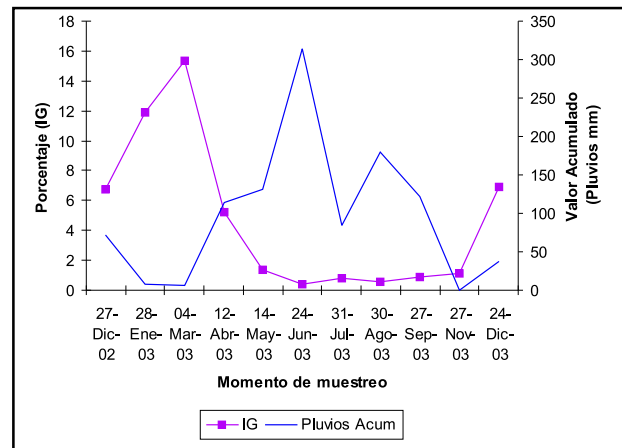


Figura 9. Relación inversa entre el índice gonadosomático medio y la pluviosidad acumulada en la hembra.

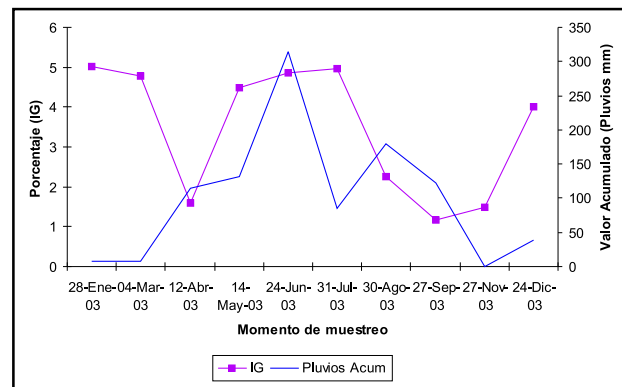


Figura 10. Relación inversa entre el índice gonadosomático medio y la pluviosidad acumulada en el macho.

Los resultados obtenidos de la anatomía del testículo son diferentes a lo encontrado por Romagosa *et al* (25) en *Brycon cephalus*, ya que los testículos de *B. henni* poseen pigmentación en la cara dorsal, lugar de inserción del tejido de adhesión entre los testículos y la vejiga natatoria.

A excepción de la zona caudal de los ovarios, en la envoltura ovárica de *B. henni* no se observó un

componente muscular, contrario a lo reportado para *Trichomycterus areolatus* en el cual no se observa ningún indicio de tejido muscular, y a *Nematogenys inermis areolatus* donde el tejido muscular se presenta en todo el ovario (11).

Según Arukwe y Goksøyr (2) la estructura del folículo ovárico en crecimiento es similar en la mayoría de los peces, el oocito en desarrollo esta localizado en el centro del folículo y está rodeado de células foliculares, entre la superficie del oocito y la capa de células de la granulosa existe una capa acelular llamada zona pelúcida. Acorde con Grier (9) el complejo folicular es un término que describe el folículo de los teleosteos (oocito, zona pelúcida, células foliculares, membrana basal, teca interna, matriz extracelular y teca externa) este término es neutral y no refleja un origen celular determinado, por esto se utiliza el concepto de complejo folicular en este trabajo.

Basado con lo descrito por Rodríguez (22) la organización histológica de los ovarios de *B. henni* sería *asincrónica*, sin embargo Carrillo y Rodríguez (4) denominaron a este tipo de organización como *asincrónica en más de dos grupos* y en un estudio similar realizado en *Brycon cephalus* (32), denominaron a la organización histológica de la hembra como *sincrónica por grupos*. En *B. henni* estas clasificaciones se ajustan a los estadios de desarrollo ovárico cercanos a la madurez ovárica, puesto que en el estadio de reposo no se observan diferencias en el desarrollo de los oocitos. Acorde a esto denominamos a la organización histológica de *B. henni* como *sincrónica por grupos*, pero solamente cuando el ovario no se encuentra en estadio I. Los ovarios de *B. henni* se clasifican como de condición cistoaria ya que se continúan hacia el poro urogenital mediante un oviducto, acorde con Carrillo y Rodríguez (4).

En el presente trabajo se describe como célula precursora de los oocitos a la oogonia; Zaniboni y Resende (32) describen la primera fase de desarrollo de los oocitos como oogonias iniciales, pero su descripción se ajusta más a oocitos en fase de cromatina nucléolo que a verdaderas oogonias, además Romagosa *et al* (24) describen las oogonias de forma similar a lo que en este trabajo se denominó fase cromatina-nuécleolo; según Grier (9) la descripción previa de la presencia de oogonias es confusa entre oogonias «verdaderas» y la fase de cromatina nucléolo del complejo folicular. En el ovario existe una población permanente de oogonias las cuales se pueden dividir

mitótica o meióticamente para originar nuevas oogonias o comenzar el proceso de desarrollo respectivamente (9).

Diferente a lo hallado por Romagosa *et al* (24) quienes encontraron oocitos en fase de cromatina nucléolo durante todo el ciclo reproductivo de pacú *Piaractus mesopotamicus*, en el presente trabajo el tipo de oocitos que se observaron más frecuentemente, fueron aquellos en fase perinucleolar (7); esta fase de desarrollo es considerada como evidencia de amplificación de genes ribosomales, lo que le confiere al oocito su citoplasma típicamente basófilo (9).

Acorde con Romagosa *et al* (24) en la fase perinucleolar los oocitos se encuentran recubiertos por una capa delgada de células foliculares, al final de esta fase se hace perceptible la zona pelúcida. Mediante observación en microscopia de luz, esta estructura se hace visible en la fase de alvéolo cortical, sin embargo, en otras especies y mediante microscopia electrónica se observa el desarrollo de esta estructura en fases anteriores de desarrollo del oocito (1, 7, 23). Estudios en la biogénesis de la zona pelúcida mediante análisis bioquímicos y moleculares indicaron que los sitios de síntesis de los componentes de la zona pelúcida varían con las especies, dos órganos están relacionados con la biosíntesis de estos compuestos: el ovario y el hígado (7).

A diferencia de lo descrito por Romagosa *et al* en *B. cephalus* (26) donde los oocitos maduros son de diferentes tonalidades de verde, los oocitos de *B. henni* son de tonalidades anaranjadas.

Según Carrillo y Rodríguez (4) la diferencia entre túbulo y lóbulo esta relacionada a la ausencia de un epitelio germinativo verdadero y permanente en el lóbulo; por esta característica el termino lóbulo sería usado para teleosteos y el término túbulo (que si tiene epitelio permanente) sería usado para mamíferos y otros.

El proceso completo de espermatogénesis ocurre en cistos en los machos de *B. henni*; se encuentran espermatogonias en todo el órgano, por tanto se clasificaron los testículos como lobular de espermatogénesis cística con espermatogonia irrestricta. Los cistos están formados por un grupo de células germinales en el mismo estadio de desarrollo (21). Al igual que *B. cephalus* (25), los testículos de *B. henni* se clasifican como tubulares de espermatogonia irrestricto, pero a diferencia de estos autores no se encontraron espermatogonias por fuera de los cistos en este trabajo.

Se han descrito dos tipos de espermatogonias, una de ellas encargada de realizar mitosis con objeto de renovar esta subpoblación celular, mientras que el otro tipo inicia el proceso de maduración para transformarse en espermatocito primario.

La descripción realizada en este trabajo referente a la anatomía del ovario coincide con lo descrito por Ganeco *et al* (8) para *Brycon orbignyanus* a excepción de la fase que estos autores denominaron regresión.

En el presente trabajo se encontró que los individuos en estadio tres de madurez varían entre 10.4 y 16 cm de longitud estándar diferente a lo encontrado por Builes y Urán (3) quienes reportaron que los ejemplares adultos varían entre 16 y 37 cm de longitud.

Según Builes y Urán (3) cuando el macho adulto alcanza la maduración de sus testículos presenta en los radios de la aleta anal, estructuras espiculares, apreciables al tacto, las espinas se presentan también en la cara dorsal de las aletas ventrales y pectorales, por otra parte en las hembras las aletas no presentan espinas y aparecen lisas al tacto. Según Otero *et al* (18) *Brycon sinuensis* presenta espinaciones en los radios de la aleta anal de los machos que desaparecen después de la reproducción o al haberse reabsorbido las gónadas; en este trabajo se encontraron estas estructuras tanto en machos como en hembras diferenciándose por el estadio de desarrollo en el que se presentan y el área ocupada en la aleta anal, en los machos se evidencian estas estructuras la mayoría de las veces en el estadio III de madurez macroscópica; la mayoría de hembras no presentan estas estructuras, pero las que si lo hacen defieren de la de los machos al estar ubicadas en la zona caudal, a partir del cuarto radio de la aleta anal.

Acorde con los resultados obtenidos en este trabajo, la población estudiada de *B. henni* presenta asincronismo en la madurez de machos y hembras; Aunque reportes previos muestran dos períodos reproductivos para la especie (6, 12, 3) para este estudio estos reportes concuerdan con lo aquí descrito para los machos solamente, mientras que la dinámica de las hembras se muestra uniestacional. Olaya *et al* (17) encontraron diferencias entre los picos de maduración de hembras y machos en *Prochilodus magdalenae* siendo más extenso el periodo de actividad reproductiva de los machos de esta especie, los mismos autores (16) reportan en *Ageniosus pardalis* una diferencia de un mes entre los picos de madurez de hembras y machos, la explicación para este fenómeno no es clara.

Según los resultados obtenidos en este trabajo *B. henni* desovaría en los meses de menor pluviosidad diferente a lo descrito por Taphorn (28) para *Brycon bicolor* y *Brycon whitei* puesto que según este autor estas especies son posiblemente desovadores anuales, sincronizadas con el inicio de la temporada de lluvias, *B. henni* se comportaría diferente también a lo reportado por Otero *et al* (18) para *Brycon sinuensis* puesto que según estos autores la reproducción se realiza en el periodo lluvioso con el aumento del caudal, en las partes altas de las cuencas, y diferente también a lo reportado por Useche *et al* (29) para *Brycon siebenthalae*, que según estos autores desova de dos a tres semanas después del inicio de la estación de lluvias.

La relación inversa entre las lluvias y el desarrollo gonadal en *B. henni* puede ser una respuesta que asegure la sobrevivencia de embriones, larvas y juveniles, en una época donde las condiciones favorables del agua (mayor temperatura, menor caudal, menor turbidez) permiten el desarrollo, la facilidad de alimentación y reducen la dispersión de los nuevos individuos a las partes medias de las cuencas.

Summary

Anatomical and histological description of the gonads in Sabaleta (Brycon henni, Eigenmann 1913)

Brycon henni is a colombian endemic characid. The purpose of this research was to describe in anatomical and histological level the gonads of this fish. Monthly for one year, *Brycon henni* specimen were caught, fishes were sacrificed, then a dissection was performed; the gondsomatic and hepatosomatic index were calculated, the gonads were fixed in formol 10% and processed with routine histological techniques, 7µm thickness cuts were made, the cuts were coloretated with hematoxilin-eosin. Ovaries of *B. henni* are paired, lengthened, and symmetrical organs, they are located ventrally to the swimming bladder of the female. In the first stadiums of development, the

ovary present a pink color, as it advances in maturity, it appears of orange color, given for oocytes observed. Depending on size, form, coloration and visualization of oocytes, we qualified ovaries in stadium I, II or III. Testicles of B. henni are paired and lengthened organs, they present white color, and they are located ventrally to the swimming bladder of the male. The immature testicles are symmetrical organs, as testicles advance in the development, asymmetry is observed between them. Histologically we described oogonium and the phases of the follicular complex: chromatin nucleolus, perinucleolar, cortical alveolus and vitellogenesis. For the testicle, we described the organization of the lobes and the cells of the spermatogenic line: spermatogonium, spermatocytes, spermatides and spermatozoa. The gonadal development in B. henni showed inverse relation with rainfall.

Key words: Fresh water fishes, ovary, reproduction, sabaleta (*Brycon henni*), testicle.

Referencias

- Andrade R, Bazzoli N, Rizzo E, Sato Y. Continuos gametogenesis in the neotropical freshwater teleost, *Bryconops affinis* (Pisces: Characidae). *Tissue Cell* 2001;33:524-32.
- Arukwe A, Goksøyr A. Eggshell and egg yolk proteins in fish: hepatic proteins for the next generation: oogenetic, population, and evolutionary implications of endocrine disruption. *Comp Hepatol* 2003;2:4.
- Builes J, Urán A, Estudio del ciclo sexual de la Sabaleta *Brycon henni* Eigenmann 1913, su comportamiento y fecundación artificial. *Actual Biolog* 1974;2(7):1-12.
- Carrillo M, Rodríguez J. Bases fisiológicas de la reproducción de peces tropicales. En: Daza P, Carrillo M, editores. *Fundamentos de acuicultura continental*. 2 ed. Bogotá: INPA; 2001. p.189-217.
- Dahl G. Los peces del norte de Colombia. Bogotá: INDERENA; 1971.
- Flórez P. Estudio biológico-pesquero preliminar de tres especies ícticas del Alto Río Cauca Embalse de Salvajina. *Cespedecia* 1999;23(73-74):47-60.
- Francolini M, Lora-Lamia C, Bonsignorio D, Cotelli F. Oocyte development and egg envelope formation in *Oreochromis niloticus*, mouth-brooding cichlid fish. *J Submicrosc Cytol Pathol* 2003;35:49-60.
- Ganeco L, Nakaghi L, Urbinati E, Neto R, Vasques L. Análise morfológica do desenvolvimento ovocitário de piracanjuba, *Brycon orbignyanus*, durante o ciclo reprodutivo. *Bol Instit Pesca* 2001;27:131-8.
- Ginés R, Alfonso J, Arguello A, Zamorano M, López J. Growth in adult sea bream (*Sparus aurata* L) as a result of interference in sexual maturation by different photoperiods regimes. *Aquacul Res* 2003;34:73-83.
- Grier H. Ovarian germinal epithelium and folliculogenesis in the common Snook, *Centropomus undecimalis* (Teleostei: Centropomidae). *J Morphol* 2000;243:265-81.
- Hernández A. Piscicultura de la trucha Arco Iris y la Sabaleta. Bogotá: INDERENA; 1971.
- Huaquin G, Veliz D, Arratia G. Estudio comparativo de ovarios y cubiertas ovocitarias en peces siluriformes de aguas continentales de Chile. *Gayana* 2002;66:269-74.
- Magallanes M, Tabarez M. Informe final del estudio de los efectos del Proyecto Hidroeléctrico Porce II sobre la fauna íctica. Medellín: Empresas Publicas de Medellín, División Porce II, Departamento Gestión Ambiental, 1999.
- Miles C. Los peces de río Magdalena. Bogotá: Ministerio de Economía Nacional, Sección de Piscicultura, Pesca y Caza; 1947.
- Molina B. Reproducción inducida de la Sabaleta. Seminario presentado como requisito parcial para optar al título de Zootecnista, Universidad Nacional de Colombia. Medellín, 1982. 32 p.
- Nikolsky G. The ecology of the fishes. London: Academic; 1963.
- Olaya Ch, Segura F, Brú S, Blanco H. Biología reproductiva de la Doncella (*Ageneiosus pardalis* Lütken, 1874) en el río Sinú (Colombia) CIVA 2003;743-49.
- Olaya Ch, Segura F, Brú S, Blanco H. Biología reproductiva del Bocachico (*Prochilodus magdalenae* Steindachner, 1878) en el río Sinú (Colombia) CIVA 2003;727-34.
- Otero F, Solano J, González A, Zapata F. Migraciones de peces del río Sinú, Proyecto Hidroeléctrico Alto Sinú. Montería: Universidad de Córdoba; 1986. 126 p.
- Perdomo J. La Sabaleta (*Brycon henni*) observaciones bioecológicas y su importancia como especie de cultivo. *Rev Divulgac Pesq* 1978;11:1-46.
- Plata, J. Diferenciación sexual y desarrollo de las gónadas en los alevinos de la Sabaleta *Brycon henni* Eigenmann. Trabajo de Grado para optar al título de Biólogo. Facultad de Ciencias Exactas y Naturales, Universidad de Antioquia, Medellín; 1977. 22 p.
- Quaggio-Grassiotto L, Guimaraes A, Follicular epithelium, theca and egg envelope formation in *Serrasalmus spilopleura* (Teleostei, Characiformes, Characidae). *Acta Zool* 2003;84:121-29.

23. Rodríguez M. Técnicas de evaluación cuantitativa de la madurez gonádica en peces. México: A.G.T. Eds; 1992.
24. Romagosa E, Borella M, Narahara M, Fenerich-Verani N. Light and electron microscopy oogenesis in matrinxa *Brycon cephalus* J Submicrosc Cytol Pathol 2002;34:425-31.
25. Romagosa E, Narahara M, Godinho H, Paiva P, Braga F. Mudanças morfológicas dos ovários de Pacu *Piaractus mesopotamicus* (HOLMBERG, 1887) em condições de confinamento. Bol Instit Pesca 1993;20:67-80.
26. Romagosa E, Narahara M, Marques da Silva A, Borella M, Fenerich-Verani N. Reproductive cycle of male Matrinxa *Brycon cephalus* (GUNTHER, 1869) (TELEOSTEI: CHARACIDAE) Braz J Morphol Sci 2000;17:101-5.
27. Romagosa E, Narahara, Borella M, Fenerich-Verani N. Selecao e caracterizacao de femeas de Matrinxa *Brycon cephalus*, induzidas a reproducao. Bol Instit Pesca 2001;27:139-47.
28. Rosas M. Biología acuática y piscicultura en México. México: Dirección general de Ciencia y Tecnología del Mar; 1981.
29. Taphorn D, The Characiforms fishes of the Apure river drainage, Venezuela. *Biollania*. 1992. p.4.
30. Useche C, Cala P, Hurtado H. Sobre la ecología de *Brycon siebenthalae* y *Mylossoma duriventris* (Pisces:Characidae) en el río Cafre, Orinoquia. *Caldasia* 1993;17:341-52.
31. Vásquez W, Zacarias G. Aspectos reproductivos de la cachama blanca *Piaractus brachypomus* (Cuvier 1818) histomorfología de los ovocitos durante la ovogénesis. *Rev Acovez* 1996;21;18-24.
32. Wedler E. Introducción en la acuicultura con énfasis en los neotrópicos. Santa Marta: Litoflash Ed; 1998.
33. Zaniboni E, Resende E. Anatomia de gônadas, escala de maturação e tipo de desova do matrinxã, *Brycon cephalus* (Gunther, 1869) (Teleostei: Characidae) *Rev Bras Biol* 1988;48;833-44.