

# Cardiomiopatía de Takotsubo

Juan Manuel Sénior<sup>1,3</sup>, Natalia Tamayo Artunduaga<sup>2</sup>, Andrés Fernández Cadavid<sup>3</sup>, Arturo Rodríguez Dimuro<sup>3</sup>

## RESUMEN

La cardiomiopatía de Takotsubo o cardiopatía por estrés se diagnostica frecuentemente como un síndrome coronario agudo en mujeres posmenopáusicas, por su presentación clínica, que puede simular un infarto agudo de miocardio: dolor torácico anginoso, cambios del segmento ST y de la onda T en las derivaciones precordiales y elevación de biomarcadores cardíacos de necrosis. Se caracteriza por disfunción sistólica con discinesia transitoria de los segmentos apicales y/o medios del ventrículo izquierdo, en ausencia de enfermedad coronaria significativa. Tiene buen pronóstico y la recuperación ocurre en días a semanas. Describimos los casos de tres mujeres posmenopáusicas con diagnóstico inicial de infarto agudo de miocardio. En la coronariografía no se encontraron lesiones significativas, y en la ventriculografía se observó el abalonamiento apical y medial, que es característico de este síndrome. En todos los casos hubo recuperación completa de la función sistólica a las seis semanas de seguimiento.

## PALABRAS CLAVE

*Cardiomiopatía de Takotsubo; Insuficiencia Cardíaca; Síndrome Coronario Agudo*

## SUMMARY

### Takotsubo cardiomyopathy

Takotsubo cardiomyopathy or stress-induced cardiomyopathy is often diagnosed as an acute coronary syndrome in postmenopausal women, because its clinical presentation may mimic an acute myocardial infarction: anginal chest pain, changes in the ST segment and T wave in precordial leads and elevated cardiac biomarkers of necrosis. It is characterized by systolic dysfunction with transient ballooning of the apical and middle portions of the left ventricle, in the absence of significant coronary disease. Prognosis is good and complete recovery occurs in days to weeks. We report three cases of postmenopausal women with initial diagnosis of acute myocardial infarction; no significant coronary lesions were found in the coronary angiography; apical ballooning, characteristic of this syndrome, was observed on left

<sup>1</sup> Coordinador del posgrado en Cardiología Clínica y Cardiología Intervencionista, Grupo para la Investigación de las Enfermedades Cardiovasculares, Universidad de Antioquia, Medellín, Colombia.

<sup>2</sup> Cardióloga Clínica, Universidad de Antioquia, Medellín, Colombia.

<sup>3</sup> Cardiólogo Intervencionista, Hospital Universitario San Vicente Fundación, Medellín, Colombia. Grupo para la Investigación de las Enfermedades Cardiovasculares, Universidad de Antioquia, Medellín, Colombia.

Correspondencia: Juan Manuel Sénior; mmbt@une.net.co

Recibido: febrero 9 de 2015

Aceptado: febrero 12 de 2015

Cómo citar: Sénior JM, Tamayo Artunduaga N, Fernández Cadavid A, Rodríguez Dimuro A. Cardiomiopatía de Takotsubo. *Iatreia*. 2015 Abr-Jun;28(2):202-206. DOI 10.17533/udea.iatreia.v28n2a11.

ventriculography. On follow-up, the three patients had complete recovery of systolic function at six weeks.

## KEY WORDS

*Acute Coronary Syndrome; Acute Heart Failure; Takotsubo Cardiomyopathy*

## RESUMO

### Cardiomiopatia de Takotsubo

A cardiomiopatia de Takotsubo ou cardiopatia por estresse é frequentemente diagnosticada como uma síndrome coronária aguda em mulheres pós-menopáusicas, por sua apresentação clínica, que pode simular um enfarte agudo de miocárdio pela dor torácico anginoso, mudanças do segmento ST e da onda T nas derivações precordiais e elevação de biomarcadores cardíacos de necroses. Caracteriza-se por disfunção sistólica com discinesia transitória dos segmentos apicais e/ou meios do ventrículo esquerdo, em ausência de doença coronária significativa com bom prognóstico e recuperação em dias a semanas. Apresentamos a descrição de 3 casos de mulheres pós-menopáusicas com diagnóstico inicial de enfarte agudo de miocárdio levadas a coronariografia sem encontrar lesões coronárias significativas e com abaloamento apical e medial, característico desta síndrome na ventriculografia. Em todos os casos com recuperação completa da função sistólica às 6 semanas de seguimento.

## PALAVRAS CHAVES

*Cardiomiopatia de Takotsubo; Insuficiência Cardíaca; Síndrome Coronária Aguda*

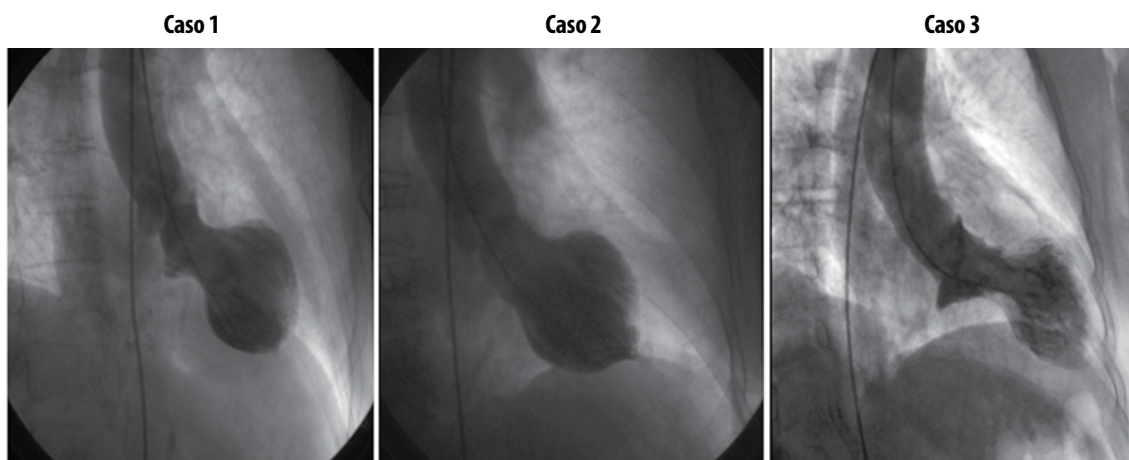
## DESCRIPCIÓN DE LOS CASOS

**Caso 1.** Mujer de 70 años con antecedente de hipertensión arterial, dislipidemia y diabetes mellitus tipo 2, quien consultó al servicio de urgencias por dolor torácico de 6 horas de evolución, que se inició de manera súbita al realizar la maniobra de Valsalva. Ingresó con signos vitales estables, sin alteraciones significativas al examen físico. El electrocardiograma de superficie demostró supradesnivel del segmento ST en la pared anterolateral; la creatín-fosfoquinasa (CPK) total fue 163 U/L (normal 22-269 U/L) con fracción MB de

28 U/L (normal < 10 U/L). Se estableció el diagnóstico de infarto agudo de miocardio con elevación del segmento ST de la pared anterolateral. En la coronariografía emergente se encontraron placas ateroscleróticas no significativas, la ventriculografía izquierda con contraste mostró acinesia de los segmentos medios y apicales del ventrículo izquierdo con fracción de expulsión del 40% (figura 1). Se hizo el diagnóstico de cardiomiopatía de Takotsubo con curso hospitalario estable. Luego de 6 semanas, la ecocardiografía transtorácica demostró recuperación completa de la función ventricular, con fracción de expulsión estimada del 60%.

**Caso 2.** Mujer de 75 años con antecedente de hipertensión arterial, quien ingresó por el servicio de urgencias con dolor torácico de 3 horas de evolución, iniciado luego de una discusión familiar. Los signos vitales fueron: presión arterial de 120/80 mm Hg y frecuencia cardíaca de 70 latidos por minuto, sin otros hallazgos al examen clínico. El electrocardiograma mostró ondas T altas, picudas en las derivaciones precordiales (V1 a V6); la CPK total fue de 157 U/L con fracción MB de 30 U/L. Se hizo diagnóstico de infarto agudo de miocardio sin elevación del segmento ST. La coronariografía mostró arterias sin lesiones ateroscleróticas significativas; la ventriculografía demostró acinesia de los segmentos medios y apicales de la pared anterior e inferior del ventrículo izquierdo con fracción de expulsión estimada del 35% (figura 1). Luego de 6 semanas, el ecocardiograma transtorácico demostró normalización de la fracción de expulsión.

**Caso 3.** Mujer de 80 años con antecedente de hipotiroidismo, quien consultó por el servicio de urgencias por dolor torácico de dos horas de evolución que se inició luego de un estrés emocional. Ingresó con presión arterial de 100/60 mm Hg y frecuencia cardíaca de 80 latidos por minuto, sin otros hallazgos al examen físico. En el electrocardiograma se observó supradesnivel del segmento ST en la pared anterior, la troponina T fue de 0,28 U/L (negativa: < 0,1). No se halló enfermedad aterosclerótica en la coronariografía; en la ventriculografía se observó acinesia de los segmentos medios y apicales de la pared anterior e inferior del ventrículo izquierdo con fracción de expulsión estimada del 40% (figura 1). La ecocardiografía de control 6 semanas después del egreso mostró normalización de la fracción de expulsión sin cambios segmentarios de la contractilidad.



**Figura 1. Ventriculografía izquierda en proyección oblicua anterior derecha (OAD). Se observa el fenómeno típico de abalonamiento apical del VI**

## DISCUSIÓN

Estos casos ilustran cómo este síndrome afecta con mayor frecuencia a mujeres posmenopáusicas, e imita el síndrome coronario agudo con cambios electrocardiográficos de predominio en la pared anterior y moderada elevación enzimática, además de los hallazgos clásicos en la ventriculografía y la recuperación clínica y de la fracción de eyección en el seguimiento de 6 semanas.

En 1990, Sato y colaboradores describieron por primera vez la cardiomiopatía de Takotsubo o cardiopatía por estrés; fue denominada de esta forma por la similitud de la morfología del ventrículo izquierdo con el recipiente de cuello estrecho y fondo redondo, utilizado para cazar pulpos. Su sintomatología simula la del síndrome coronario agudo y se estima que corresponde al 2% de los casos que se presentan como infarto agudo de miocardio con arterias coronarias sanas, aunque ha aumentado su detección (1). Se calcula que su incidencia anual es de 0,00006% a 0,05%.

Este síndrome afecta principalmente a mujeres (90%) posmenopáusicas de edad avanzada (62-75 años en promedio), casi siempre asociado a un desencadenante como un episodio de estrés emocional agudo, aunque también está relacionado con estrés físico no habitual y procedimientos quirúrgicos, entre otros, y se han descrito casos en pacientes que ingresan a la unidad de cuidados intensivos por causas agudas no

cardíacas (2,3). Se caracteriza por acinesia de los segmentos apical y medio de todas las paredes del ventrículo izquierdo, con hiperkinesia de sus segmentos basales, en pacientes con arterias coronarias sin lesiones ateroscleróticas significativas y con recuperación espontánea de la contractilidad miocárdica (4). El patrón típico de acinesia de los segmentos medios y apicales ha sido llamado "clásico", y en una serie retrospectiva se documentó que 74% de los pacientes cursaban con este patrón; además, se han descrito patrones "no clásicos" y en esta misma serie el 11% tenían acinesia solo de los segmentos apicales y el 11% de los segmentos medios (5).

La fisiopatología es desconocida, pero se ha propuesto como hipótesis el aturdimiento miocárdico mediado por catecolaminas (4). En una serie que incluyó 19 pacientes se encontró que quienes desarrollaban Takotsubo tenían niveles de catecolaminas 2 a 3 veces superiores a los de pacientes con un infarto agudo de miocardio con Killip III (5). La elevación brusca e intensa de catecolaminas puede producir constricción de la microvasculatura cardíaca, espasmo coronario y obstrucción dinámica (6). Otras teorías como la del compromiso microvascular por vasoespasmo, miocarditis focal o aumento del estrés oxidativo tienen menos evidencia científica y están relacionadas con la lesión miocárdica directa inducida por catecolaminas.

La presentación clínica más común es el dolor torácico (53%-71%) de tipo anginoso, con o sin signos

de disfunción ventricular e incluso puede cursar con choque cardiogénico hasta en 5% de los casos. Pueden predominar los síntomas de otras complicaciones como arritmias ventriculares malignas (9%), bradicardia severa (10%) y signos de falla cardíaca aguda (22%). En este último caso se debe evitar el uso de inotrópicos y vasopresores catecolaminérgicos.

El electrocardiograma inicial presenta con mayor frecuencia elevación del ST en las derivaciones precordiales (59%-100%) y cambios en la onda T. Se pueden observar ondas Q en 6% a 31% de los casos y con menor frecuencia prolongación del QT. En un informe retrospectivo de casos se describió que la elevación del segmento ST en V4-V6 mayor que en V1-V3, en ausencia de Q patológica y cambios recíprocos en la cara inferior, puede ayudar a diferenciar esta entidad de un infarto agudo de miocardio. También se ha descrito que en presencia de elevación del segmento ST en las derivaciones precordiales, la ausencia de depresión de dicho segmento en las derivaciones de la pared inferior o la presencia de elevación en estas mismas, sugiere el diagnóstico de Takotsubo, especialmente si la elevación es mayor en la derivación

DII que en DIII (7). Estos cambios pueden durar días o semanas y se normalizan en la mayoría de los casos.

Los biomarcadores de necrosis pueden elevarse levemente con una curva enzimática que evoluciona rápidamente a la normalización, lo cual lo diferencia del infarto agudo de miocardio. Las troponinas T o I se elevan en 85% de los casos, mientras que la CPK fracción MB lo hace solo en 38% de ellos. Los niveles del péptido natriurético cerebral pueden elevarse, conservando el patrón observado en el síndrome coronario agudo (8).

La coronariografía no muestra lesiones significativas y en la ventriculografía izquierda se observa la imagen típica, que le da su nombre al síndrome. Estos mismos cambios pueden observarse en la ecocardiografía transtorácica y en la resonancia magnética cardíaca (9). En esta última, la ausencia de realce tardío puede predecir la recuperación del trastorno de contractilidad (10).

Actualmente los criterios más utilizados para definir la presencia de un síndrome de Takotsubo son los propuestos por la Clínica Mayo en 2008 (tabla 1) (8).

**Tabla 1. Criterios diagnósticos del síndrome de Takotsubo**

1	Hipocinesia, acinesia o discinesia transitoria de los segmentos medios del ventrículo izquierdo, con o sin compromiso apical: los trastornos de motilidad se extienden más allá de una distribución vascular epicárdica; un episodio de estrés disparador, pero no siempre presente
2	Ausencia de enfermedad coronaria obstructiva o evidencia angiográfica de ruptura aguda de placa
3	Anormalidades electrocardiográficas nuevas (desviación del segmento ST y/o inversión de la onda T) o elevación moderada de las troponinas
4	Ausencia de feocromocitoma y/o miocarditis

Para el diagnóstico se requiere la ausencia de enfermedad coronaria obstructiva o la evidencia angiográfica de ruptura aguda de placa, además de los cambios electrocardiográficos del ventrículo izquierdo y descartar otras entidades como miocarditis y feocromocitoma (11-13).

Las complicaciones agudas se presentan hasta en 20% de los casos y las más frecuentes son: edema pulmonar, choque cardiogénico, falla cardíaca, obstrucción intraventricular dinámica, pericarditis aguda, regur-

gitación mitral, trombo intraventricular, enfermedad cerebrovascular, taquiarritmias o bradiarritmias, ruptura de pared libre y muerte. La tasa de mortalidad intrahospitalaria oscila entre 1,1% y 1,7%. En 96% de los casos se observa recuperación completa en promedio entre los 7 y 37 días posteriores al episodio agudo, con posibilidad de recurrencia alrededor del 10% (14).

No existe tratamiento específico para la enfermedad. El tratamiento inicial debe ser similar al de los pacientes con síndrome coronario agudo, incluyendo

ácido acetil salicílico, y se debe hacer una angiografía coronaria emergente. Una vez establecido el diagnóstico parece apropiado el manejo con inhibidores de la enzima convertidora de angiotensina y betabloqueadores; estos últimos son particularmente útiles en presencia de obstrucción dinámica. Es controvertido el uso de inotrópicos simpaticomiméticos, por la posibilidad de empeorar el cuadro y la obstrucción del tracto de salida, por lo que se prefiere milrinone o levosimendan, y si es necesario el uso del balón de contrapulsación intraaórtico. Los diuréticos pueden estar indicados en casos con falla cardíaca y sobrecarga de volumen. Se sugiere anticoagulación a corto plazo con heparinas de bajo peso molecular y warfarina, si es necesario, hasta que se recupere la función ventricular (15). Se pueden tratar las arritmias con sulfato de magnesio en caso de estar asociadas a la prolongación del QT (16).

En conclusión, este síndrome se puede encontrar en nuestro medio y se debe considerar en el diagnóstico diferencial del síndrome coronario agudo en mujeres posmenopáusicas sin lesiones ateroscleróticas significativas en las coronarias; con frecuencia está asociado a estrés emocional, relacionado con la excesiva liberación de catecolaminas; produce alteraciones típicas en la contractilidad segmentaria del ventrículo izquierdo detectadas por imágenes y tiene buen pronóstico, con recuperación de la función ventricular en la mayoría de los pacientes; aunque se pueden presentar complicaciones graves, son bajas la tasa de mortalidad intrahospitalaria y la posibilidad de recurrencia.

## REFERENCIAS BIBLIOGRÁFICAS

1. Yoshikawa T. Takotsubo cardiomyopathy, a new concept of cardiomyopathy: Clinical features and pathophysiology. *Int J Cardiol.* 2014 Dec;182C:297-303.
2. Núñez I, Méndez M, García-Rubira J. Cardiopatía de estrés o síndrome de Tako-Tsubo: Conceptos actuales. *Rev Argent Cardiol.* 2009 May-Jun;77(3):218-223.
3. Vieweg WV, Hasnain M, Mezuk B, Levy JR, Lesnefsky EJ, Panduranghi AK. Depression, stress, and heart disease in earthquakes and Takotsubo cardiomyopathy. *Am J Med.* 2011 Oct;124(10):900-7.
4. Wittstein IS, Thiemann DR, Lima JA, Baughman KL, Schulman SP, Gerstenblith G, et al. Neurohumoral features of myocardial stunning due to sudden emotional stress. *N Engl J Med.* 2005 Feb 10;352(6):539-48.
5. Ionescu CN, Aguilar-Lopez CA, Sakr AE, Ghantous AE, Donohue TJ. Long-term outcome of Tako-tsubo cardiomyopathy. *Heart Lung Circ.* 2010 Oct;19(10):601-5.
6. Salaverría Garzón I, Villaseñor Navas S, Sánchez Herrera L, Martínez E. Síndrome de Tako-Tsubo (discinesia apical transitoria). Un síndrome que simula un infarto de miocardio. *An Med Interna.* 2008 Jun;25(1): 20-2.
7. Jim MH, Chan AO, Tsui PT, Lau ST, Siu CW, Chow WH, et al. A new ECG criterion to identify takotsubo cardiomyopathy from anterior myocardial infarction: role of inferior leads. *Heart Vessels.* 2009 Mar;24(2):124-30.
8. Prasad A, Lerman A, Rihal CS. Apical ballooning syndrome (Tako-Tsubo or stress cardiomyopathy): a mimic of acute myocardial infarction. *Am Heart J.* 2008 Mar;155(3):408-17.
9. Prasad A. Apical ballooning syndrome: an important differential diagnosis of acute myocardial infarction. *Circulation.* 2007 Feb;115(5):e56-9.
10. Fernández-Pérez GC, Aguilar-Arjona JA, de la Fuente GT, Samartín M, Ghioldi A, Arias JC, et al. Takotsubo cardiomyopathy: assessment with cardiac MRI. *AJR Am J Roentgenol.* 2010 Aug;195(2):139-45.
11. Abe Y, Kondo M. Apical ballooning of the left ventricle: a distinct entity? *Heart.* 2003 Sep;89(9):974-6.
12. Bybee KA, Prasad A. Stress-related cardiomyopathy syndromes. *Circulation.* 2008 Jul;118(4):397-409.
13. Ogura R, Hiasa Y, Takahashi T, Yamaguchi K, Fujiwara K, Ohara Y, et al. Specific findings of the standard 12-lead ECG in patients with 'Takotsubo' cardiomyopathy: comparison with the findings of acute anterior myocardial infarction. *Circ J.* 2003 Aug;67(8):687-90.
14. Singh K, Carson K, Shah R, Sawhney G, Singh B, Parsaik A, et al. Meta-analysis of clinical correlates of acute mortality in takotsubo cardiomyopathy. *Am J Cardiol.* 2014 Apr;113(8):1420-8.
15. Komamura K, Fukui M, Iwasaku T, Hirotsu S, Masuyama T. Takotsubo cardiomyopathy: Pathophysiology, diagnosis and treatment. *World J Cardiol.* 2014 Jul;6(7):602-9.
16. Kurisu S, Inoue I, Kawagoe T, Ishihara M, Shimatani Y, Nakama Y, et al. Torsade de pointes associated with bradycardia and takotsubo cardiomyopathy. *Can J Cardiol.* 2008 Aug;24(8):640-2.