

Aspecto escanográfico de algunas masas orbitarias

ALICIA LONDOÑO, MARIA V. TRUJILLO, ALVARO SANCHEZ,
GUILLERMO VELASQUEZ

En este artículo se presenta una casuística de 75 masas orbitarias estudiadas en el Hospital Universitario San Vicente de Paúl, de Medellín, mediante la Tomografía Axial Computada y se incluyen imágenes ilustrativas de ocho de ellas; las entidades más frecuentes fueron: retinoblastoma, lesiones vasculares, lesiones infecciosas y neoplasias de la glándula lacrimal; se mencionan aspectos clínicos seleccionados y se discuten las ventajas de la tomografía para el estudio de este problema; finalmente, se consignan recomendaciones para el uso racional del procedimiento.

PALABRAS CLAVES
TOMOGRAFIA AXIAL COMPUTADA
MASAS ORBITARIAS

INTRODUCCION

Hasta el advenimiento de la Tomografía Axial Computada (TAC) en 1972, la evaluación de las masas orbitarias y del exoftalmos era difícil y se hacía con métodos costosos e imprecisos; la capacidad de la TAC para medir densidades tisula-

res y la forma como exhibe la anatomía con detalles de alta resolución, hicieron quedar obsoletos métodos como la venografía orbitaria, la arteriografía, la politomografía y aún la radiografía simple de la órbita (1-4). En el caso de los tumores la TAC permite definir la ubicación en los compartimientos orbitarios; determinar la densidad, el tamaño y la captación o no del medio de contraste; demostrar la presencia de calcificaciones y de zonas quísticas, sólidas o de grasa así como la extensión y la invasión a estructuras vecinas o al parenquima cerebral, al nervio óptico y a los vasos sanguíneos; también posibilita descubrir metástasis vecinas de tal manera que el cirujano-oftalmólogo tenga un concepto preoperatorio claro de la situación del paciente.

En el Servicio de Oftalmología del Hospital Universitario San Vicente de Paúl, de Medellín (HUSVP), es frecuente la consulta por masas orbitarias; entre febrero 1º de 1985 y noviembre 30 de 1986 se

DRS. ALICIA LONDOÑO Y ALVARO SANCHEZ, Residentes, Departamento de Radiología, Facultad de Medicina, Universidad de Antioquia. DRA. MARIA V. TRUJILLO (+), Residente, Sección de Oftalmología, Facultad de Medicina, Universidad de Antioquia. DR. GUILLERMO VELASQUEZ, Profesor Titular, Departamento de Radiología, Facultad de Medicina, Universidad de Antioquia, Medellín, Colombia.

estudiaron por medio de la TAC 75 de tales masas; el diagnóstico definitivo, en el cual se basa esta serie, se estableció mediante la obtención de material en la cirugía, por medio de biopsia o, en algunos casos, por otros métodos de laboratorio.

Dado que no hallamos publicaciones sobre este tema en la literatura médica colombiana y latinoamericana consideramos de interés dar a conocer nuestra experiencia. En el artículo se hace énfasis en los aspectos escanográficos aunque los clínicos también fueron de nuestro interés.

MATERIALES Y METODOS

Entre febrero 1º de 1985 y noviembre 30 de 1986 se estudiaron prospectivamente, por medio de la TAC, 75 pacientes que consultaron al Servicio de Oftalmología del HUSVP para el diagnóstico de masas orbitarias. La escanografía se realizó en un equipo Tomoscan 310 Philips, con cortes axiales contiguos de tres milímetros de amplitud desde el piso hasta el techo de la órbita. En algunos casos se complementó el estudio con cortes coronales. En 49 pacientes se utilizó medio de contraste yodado hidrosoluble por vía endovenosa.

Las escanografías fueron realizadas por un técnico debidamente entrenado y supervisado. El análisis de los estudios lo hizo un radiólogo con entrenamiento en TAC. La evaluación clínica la llevaron a cabo los residentes de la Sección de Oftalmología de la Facultad de Medicina de la Universidad de Antioquia. Como diagnóstico definitivo se aceptó el establecido por patología o bien el fundamentado en la clínica, los análisis de laboratorio o la respuesta terapéutica.

RESULTADOS

Los pacientes estuvieron comprendidos entre menos de 1 y 80 años; 44 fueron mujeres y 31 hombres; en 44 (58.6%) las lesiones fueron benignas y en 31 (41.3%) malignas; el origen fue primariamente orbitario en 48 casos (64.0%) y secundario por vecindad o por metástasis en los 27 restantes (36%); la sensibilidad y la especificidad de la TAC para detectar masas orbitarias fueron 96% y 86.6%, respectivamente.

En la Tabla Nº 1 se resumen los diagnósticos definitivos de los 75 pacientes; hubo predominio del retinoblastoma (11 casos; 14.7%) seguido por las lesiones vasculares (9 casos; 12.0%), las infecciosas (8

casos; 10.7%) y los tumores de la glándula lacrimal (5 casos; 6.7%); con menor frecuencia se hallaron las siguientes entidades: mucocele (4 casos), meningioma (4 casos), melanoma (4 casos), neoplasias periorbitarias (4 casos), metástasis (3 casos), exoftalmos idiopático (3 casos), enfermedad de Graves (2 casos), pseudotumor de la órbita (2 casos), carcinoma de senos paranasales (2 casos), quiste dermoide (2 casos), neurofibroma (2 casos) y linfoma (2 casos); hubo también 1 caso de cada una de las siguientes entidades: astrocitoma maligno, encefalocele, glioma del nervio óptico, hiperplasia linfoide, histiocitosis X, inflamación crónica, osteoma gigante y rhabdomyosarcoma.

Los diagnósticos de las 9 lesiones vasculares fueron los siguientes: hemangioma (7 casos), hemangiopericitoma maligno (1 caso) y vórices en el espacio preseptal (1 caso); en cuanto a las de etio-

TABLA Nº 1

DIAGNOSTICOS DEFINITIVOS DE 75 MASAS ORBITARIAS ESTUDIADAS POR ESCANOGRAFIA

DIAGNOSTICO	Nº	%
RETINOBLASTOMA	11	14.7
LESIONES VASCULARES	9	12.0
LESIONES INFECCIOSAS	8	10.7
TUMORES DE LA GLANDULA LACRIMAL	5	6.7
MUCOCELE	4	5.3
MENINGIOMA	4	5.3
NEOPLASIAS PERIORBITARIAS	4	5.3
MELANOMA	4	5.3
METASTASIS	3	4.0
EXOFTALMOS IDIOPATICO	3	4.0
ENFERMEDAD DE GRAVES	2	2.7
PSEUDOTUMOR DE LA ORBITA	2	2.7
CARCINOMA DE SENOS PARANASALES	2	2.7
QUISTE DERMOIDE	2	2.7
NEUROFIBROMA	2	2.7
LINFOMA	2	2.7
OTROS*	8	10.7
TOTAL	75	100.0

* Astrocitoma maligno, encefalocele, glioma del nervio óptico, hiperplasia linfoide, histiocitosis X, inflamación crónica, osteoma gigante y rhabdomyosarcoma.

logía infecciosa hubo 3 casos de abscesos, 3 de celulitis orbitaria, 1 de osteomielitis y 1 de actinomicosis.

Los tumores de la glándula lacrimal fueron: adenoma pleomórfico (3 casos), cilindroma (1 caso) y adenocarcinoma mucinoso (1 caso); por lo que se refiere a las 4 neoplasias periorbitarias hubo 1 caso de cada una de las siguientes: carcinoma de glándula sudorípara, carcinoma espinocelular del párpado, carcinoma espinocelular de la conjuntiva y carcinoma basocelular de la cara.

Las 3 lesiones metastásicas provinieron de ovario, glándula mamaria y de un neuroblastoma.

En la Tabla N° 2 se observa la distribución de los tumores según su localización anatómica: hubo 15 lesiones intraoculares (20.0%); 23 intraconales (30.7%); 21 extraconales (28.0%) y 16 extraorbitarias (21.3%).

TABLA N° 2
LOCALIZACION ANATOMICA DE 75 MASAS ORBITARIAS

LOCALIZACION	Nº	%
INTRAOCULARES	15	20.0
INTRACONALES	23	30.7
EXTRACONALES	21	28.0
EXTRAORBITARIAS	16	21.3

ALGUNOS EJEMPLOS REPRESENTATIVOS

En la Figura N° 1 se observan múltiples calcificaciones en la parte posterior del ojo izquierdo de un niño de 3 años; en la N° 2 se identifican pequeñas calcificaciones y se observa engrosamiento del nervio óptico; en ambos casos se comprobó retinoblastoma.

Comentarios

El retinoblastoma es un tumor de baja incidencia pero de alta letalidad si el diagnóstico es tardío. La mayoría de los casos ocurre en pacientes por debajo de 5 años de edad. En la tomografía se hallan, en más del 90% de los casos, calcificaciones que pueden ser pequeñas y únicas o múltiples y punteadas. La TAC es el método ideal para estudiar el retinoblastoma en nuestro medio; es mandatorio hacerla de inmediato ante la sospecha del tumor dado el buen pronóstico cuando el diagnóstico se establece precozmente (3-5).

En la Figura N° 3 se observa una masa intraocular derecha, densa y sólida, correspondiente a un melanoma en un paciente de 45 años.

Comentarios

El melanoma es el tumor intraocular más común en los adultos; se origina, al parecer, en nevus preexistentes y es 15 veces más frecuente en personas de raza blanca; a la escanografía aparece característicamente como una lesión bien definida, elevada, hiperdensa, que capta moderada a intensamente el medio de contraste (3,4,6).

En la Figura N° 4 se ve una lesión densa, regular, situada hacia la parte posterior del ojo derecho; se comprobó la metástasis de un adenocarcinoma.

Comentarios

El comportamiento de las metástasis a la órbita es muy diferente en adultos y niños; en los primeros por lo general afectan el globo ocular y provienen especialmente de la mama o el pulmón; el carcinoma gástrico tiene tendencia a dar metástasis al nervio óptico (7). En los niños las metástasis invaden, en vez del globo ocular, los demás componentes de la órbita, sobre todo el plano muscular y el espacio intraconal; en orden de frecuencia se hallan el neuroblastoma, el tumor de Wilms y el sarcoma de Ewing; también las leucemias y las enfermedades linfoproliferativas pueden dar metástasis orbitarias.

Las metástasis al globo ocular son indiferenciables, a la escanografía, del melanoma; el diagnóstico diferencial se facilita si se halla el tumor primario.

En la Figura N° 5 se observa una masa homogénea, bien definida, que comprime el recto lateral y presenta intenso realce con el medio de contraste. Se estableció el diagnóstico de hemangioma de la órbita.

Comentarios

El hemangioma es el tumor más frecuente en el espacio intraconal; se trata de un tumor bien definido, regular, denso y que realza notablemente después de la inyección de medio de contraste. Tiende a desplazar las estructuras intraconales pero nunca es invasor; en casos muy crónicos pueden aparecer calcificaciones.

En la Figura N° 6 puede notarse la apariencia arrosariada e irregular del nervio óptico que contrasta con el del lado opuesto. Se trata de un glioma del nervio óptico en un niño que consultó por proptosis y pérdida visual.

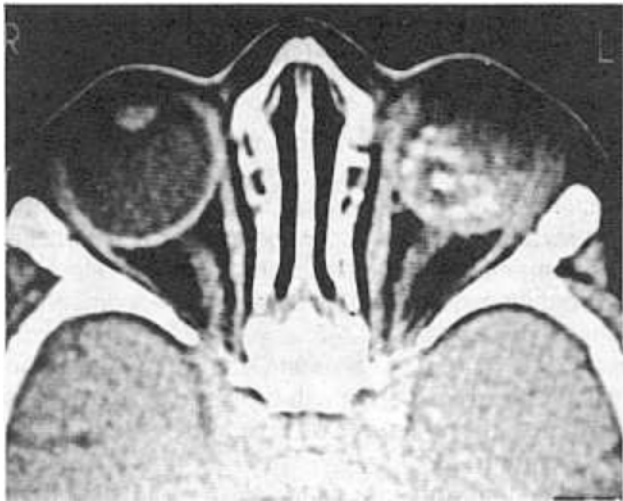


FIGURA N° 1. RETINOBLASTOMA: Múltiples calcificaciones en la parte posterior del ojo izquierdo.

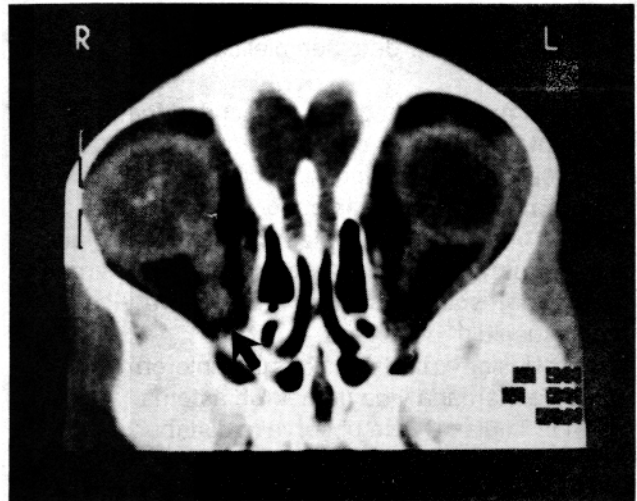


FIGURA N° 2. RETINOBLASTOMA INVASOR: pequeñas calcificaciones en el interior del ojo derecho y engrosamiento del nervio óptico.

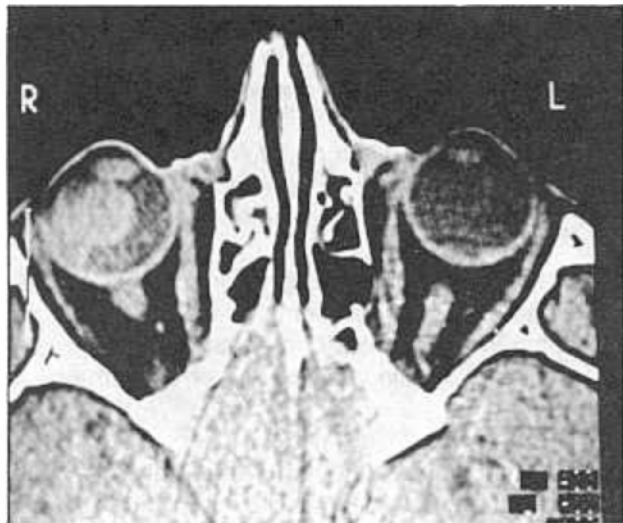


FIGURA N° 3. MELANOMA: masa densa y sólida intraocular derecha.

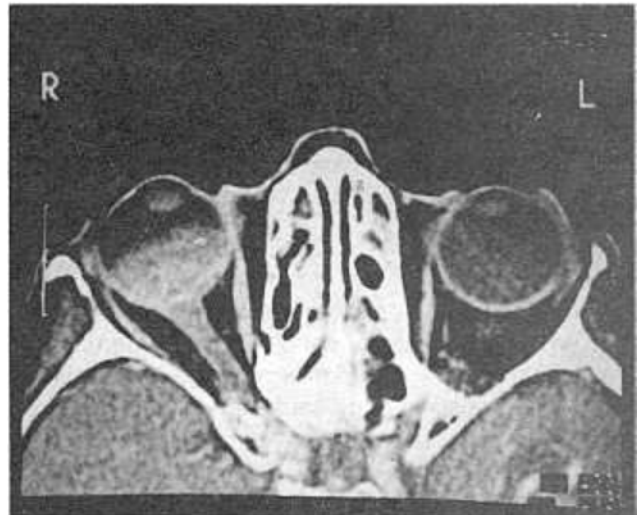


FIGURA N° 4. METASTASIS DE ADENOCARCINOMA: lesión densa, regular hacia la parte posterior del ojo derecho.

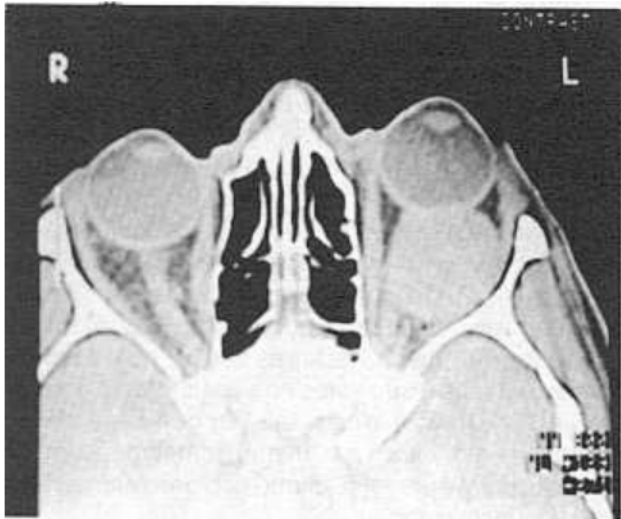


FIGURA N° 5. HEMANGIOMA DE LA ORBITA IZQUIERDA: masa homogénea bien definida que comprime el recto lateral y presenta intenso realce con el medio de contraste.

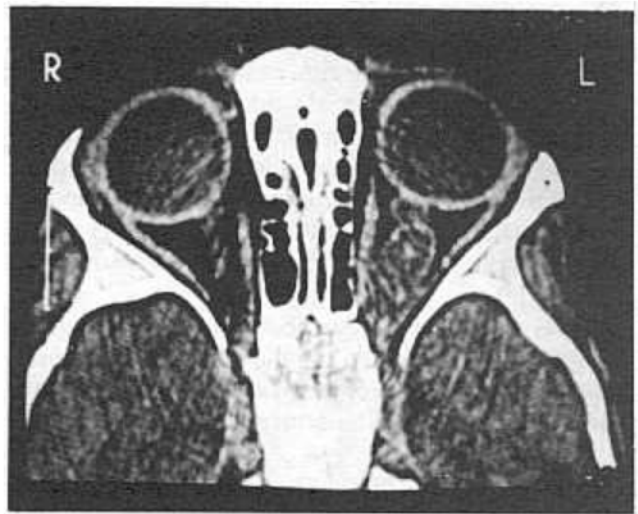

FIGURA N° 6. GLIOMA DEL NERVO OPTICO: aspecto arrosariado e irregular del nervio.

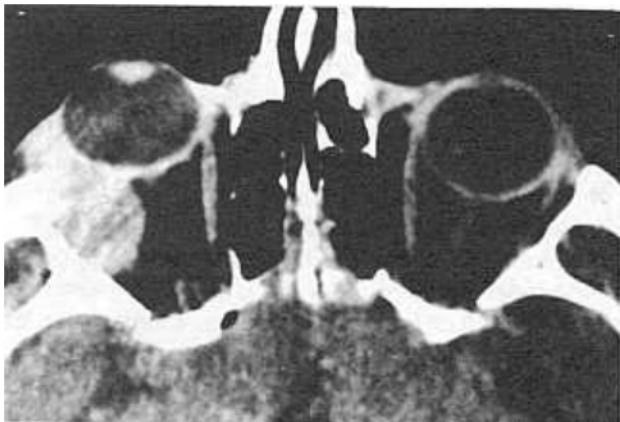

FIGURA N° 7. ADENOMA PLEOMORFICO DE LA GLANDULA LACRIMAL: tumor en la topografía de la glándula lacrimal, siguiendo su eje.

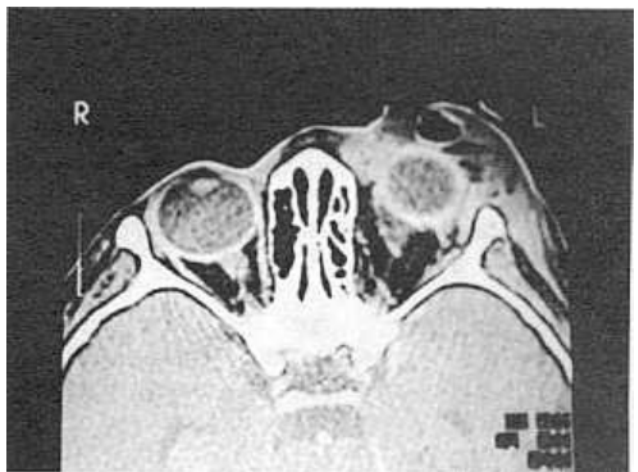

FIGURA N° 8. ABSCESO Y OFTALMITIS: colección de gas y masa por delante del ojo izquierdo, con cambios periorbitales de engrosamiento.

Comentarios

En los tumores que comprometen el nervio óptico hay que diferenciar el glioma, casi exclusivo de niños y el meningioma, tumor de adultos. El glioma es benigno, de crecimiento muy lento y ocasiona cambios del nervio muy característicos en la escanografía: aumento de tamaño, irregularidad y alteraciones en la densidad. Cuando, raramente, invade el globo ocular puede producir atrofia óptica y trastornos de la visión (8).

En la Figura N° 7: Se observa un tumor en la topografía de la glándula lacrimal derecha, que sigue su eje y ocasiona proptosis; no hay compromiso óseo; se trata de un adenoma pleomórfico.

Comentarios

Las masas de la glándula lacrimal son de origen epitelial o linfomatoso en proporciones sensiblemente iguales; los tumores benignos son bien definidos, siguen el eje mayor de la glándula y moldean pero no invaden el hueso; ocasionan desplazamiento del globo ocular y proptosis por compresión vecina. Los malignos no respetan los planos vecinos musculares y orbitarios, distorsionan el globo y su contenido, tienen bordes infiltrativos e irregulares y, a menudo, causan erosión ósea (9).

El alto contenido de tejido linfático favorece la aparición del linfoma primario de la órbita. A la escanografía es muy difícil diferenciar el linfoma, el adenoma y el carcinoma.

Cuando la escanografía revela una masa unilateral de la glándula lacrimal el diagnóstico puede orientarse hacia adenoma o carcinoma; si el compromiso es bilateral las posibilidades diagnósticas son mucho más amplias pero el linfoma juega un papel importante.

En la Figura N° 8: puede notarse una colección de gas y una masa por delante del ojo izquierdo, acompañada de engrosamientos periorbitales; el diagnóstico fue absceso y oftalmítis.

Comentarios

Las infecciones orbitarias pueden cursar, en muchas ocasiones, con masas que ocasionan proptosis pero el antecedente clínico y los hallazgos escanográficos orientan hacia el diagnóstico. Usualmente son masas en las cuales se observa gas y que se acompañan de cambios inflamatorios de tipo endoftalmítis y alteración de la anatomía ocular por el edema concomitante.

DISCUSION

En la actualidad se dispone de tres métodos imagenológicos que permiten evaluar las masas de la órbita: el ultrasonido (US), la Tomografía Axial Computada (TAC) y la Resonancia Magnética (RM). El primero tiene ventajas innegables como la ausencia de radiación y el bajo costo pero está limitado a las lesiones intraoculares y depende en grado sumo de la experiencia del operador. La RM tampoco irradia pero es muy costosa lo que la pone por fuera del alcance de la mayoría de los pacientes; hay, además, pocos equipos disponibles en el país. Por lo anterior la TAC, pese a la irradiación y a que tiene costos relativamente altos, es el mejor método para un análisis completo del paciente con una masa orbitaria en nuestro medio.

RECOMENDACIONES

1. A la luz de nuestra experiencia y de la revisión de la literatura puede proponerse que la TAC constituye uno de los mejores métodos para evaluar el paciente con masa orbitaria.

2. Todo niño menor de 5 años con leucocoria debe ser sometido a tomografía orbitaria urgente, con la sospecha diagnóstica de retinoblastoma.

3. El melanoma es el tumor orbitario más frecuente en los adultos; lo siguen las metástasis; ambos ameritan la evaluación tomográfica.

4. Es muy recomendable el estudio tomográfico de los tumores de la glándula lacrimal ya que la resección incompleta de uno de ellos, así sea benigno, empobrece el pronóstico.

5. El diagnóstico de los tumores del nervio óptico debe realizarse por tomografía; usualmente se trata de un glioma en los niños y de un meningioma en los adultos.

6. La causa más frecuente de exoftalmos bilateral es la enfermedad de Graves; la del unilateral posiblemente sea el pseudotumor de la órbita. La tomografía define si hay o no tumor y permite evaluar su extensión.

7. En general, pese al alto costo de la tomografía, está justificado practicarla ante la sospecha de una masa o lesión intra orbitaria de origen tumoral o inflamatorio; así se logra el diagnóstico precoz de entidades que, de otra forma, pueden comprometer la visión.

BIBLIOGRAFIA

SUMMARY CONSIDERATIONS ON SCANOGRAPHY OF ORBITAL MASSES.

We report on our experience with 75 patients with orbital masses, studied with Computerized Tomography (CT), at the Ophthalmology and Radiology Services, Hospital Universitario San Vicente de Paúl, and University of Antioquia, School of Medicine, Medellín, Colombia. The most frequent lesions were: retinoblastoma, vascular lesions, infectious lesions, tumors of the lacrymal gland, mucocele, meningioma, melanoma, and metastatic masses. On the basis of our experience we highly recommend CT as the most valuable diagnostic procedure for the study of patients with proptosis and clinical signs of an orbital mass.

1. FORBES GS, EARNES F, WALLER RR. Computed tomography of orbital tumors including late generation scanning techniques. *Radiology* 1982; 142: 387-389.
2. ZONNEVELD FW, KOORNNEEF L, HILLEN B, SLEGTE, RGM. Normal direct multiplanar CT anatomy of the orbit. *Radiol Clin North Am* 1987; 25: 381-407.
3. ROTHFUS W. The orbit. En: LATCHAW R. Computed tomography of the head, neck and spine. Chicago: Year Book Medical Publishers, 1985.
4. PEYSTER RG, HOOVER E. Computerized tomography in orbital disease and neuro-ophthalmology. Chicago: Year Book Medical Publishers, 1984.
5. MAFEE MF, GOLDBERG MF, GREENWALD MJ, et al. Retinoblastoma and simulating lesions: role of CT and MR imaging. *Radiol Clin North Am* 1987; 25: 667-682.
6. PEYMAN GA, MAFEE MF. Uveal melanoma and similar lesions. *Radiol Clin North Am* 1987; 25: 471-486.
7. FERRY AP, FONT RL. Carcinoma metastatic to the eye and orbit (227 cases). *Arch Ophthalmol* 1974; 92: 276-286.
8. PEYSTER RG, HOOVER ED. High resolution CT of lesions of the optic nerve. *AJR* 1983; 140: 869-874.
9. SHIELDS JA, BAKEWELL B, AUGSBURGER JJ, FLANAGAN JC. Classification and incidence of space occupying lesions of the orbit. A survey of 645 biopsies. *Arch Ophthalmol* 1984; 102: 1606-1611.
10. CURTING HD. Pseudotumor. *Radiol Clin North Am* 1987; 25: 583-599.