UNIVERSIDAD DE ANTIOQUIA

Correlación entre ecografía, resonancia magnética y artroscopia en el estudio de las lesiones del manguito rotador

Jorge Alejandro Sepulveda Gallego
Sara Maria Alzate Arango
Cesar Augusto Patiño Aguirre

Trabajo de investigación presentado para optar al título de Especialista en Radiología

Asesor
Mauricio Estrada Castrillón Especialista (Esp) en Radiología Musculoesquelética

Universidad de Antioquia
Facultad de Medicina
Especialización en Radiología
Medellín, Antioquia, Colombia
2025

Cita		Sepulveda Gallego JA, Alzate Arango SM, Patiño Aguirre CA. (1)
Referencia	(1)	Sepulveda Gallego JA, Alzate Arango SM, Patiño Aguirre CA. Correlación Entre Ecografía, Resonancia Magnética Y Artroscopia En El Estudio De Las Lesiones Del Manguito Rotador. [Trabajo de grado especialización]. Medellín, Colombia. Universidad de Antioquia; 2025.
Estilo Vancouver/ICMJE (2018)		



Especialización en Radiología, Cohorte LIX

Repositorio Institucional: http://bibliotecadigital.udea.edu.co

Universidad de Antioquia - www.udea.edu.co

El contenido de esta obra corresponde al derecho de expresión de los autores y no compromete el pensamiento institucional de la Universidad de Antioquia ni desata su responsabilidad frente a terceros. Los autores asumen la responsabilidad por los derechos de autor y conexos.

UNIVERSIDAD DE ANTIOQUIA

1803

Dedicatoria

Al Eterno por perpetuar en nuestras manos la más noble sus labores.

A nuestras familias por su apoyo permanente y a nuestros maestros por su dedicación y fe en nuestro futuro.

Agradecimientos

Especial agradecimiento a la Dra Milena Alcazar Paternina por apoyo y acompañamiento durante este proceso.

Tabla de contenido

Resumen 8

Abstract 9

1. Introducción 11

2. Materiales y Métodos 11

3. Análisis estadístico 12

4. Discusión 12

5. Conclusión: 14

Referencias. 28

Lista de tablas

Tabla 1. Características demográficas y clínicas

Tabla 2. Distribución de frecuencias por Compromiso anatómico y técnica

Tabla 3. Concordancia para Artroscopia vs Ecografía y Artroscopia vs Resonancia

Tabla 4. Valores diagnósticos de las técnicas

Lista de figuras

Figura 1 Curvas ROC

Figura 2 Índices de concordancia (Kappa de Cohen)

Siglas, acrónimos y abreviaturas

SMR Síndrome del Manguito Rotador

ECO ecografía de hombro de alta resolución

RM resonancia magnética

RCS Rotator cuff syndrome

US ultrasound (ecografía)

MRI magnetic resonance imaging (resonancia magnética)

HTPU Hospital Pablo Tobón Uribe

PACS imágenes diagnósticas

EE. UU. Estados Unidos

Resumen

Introducción: El síndrome del manguito rotador (SMR) es una de las causas más comunes de dolor en el hombro y afecta significativamente la calidad de vida. Este estudio tiene como objetivo determinar la precisión diagnóstica de la ecografía de hombro de alta resolución (ECO) en comparación con la resonancia magnética (RM) y la artroscopia como estándar de referencia.

Metodología: Se realizó un estudio observacional retrospectivo en el Hospital Pablo Tobón Uribe, analizando datos de pacientes mayores de 18 años que se sometieron a una artroscopia de hombro y tenían estudios previos de ECO y RM. Se incluyeron un total de 84 pacientes, considerando variables demográficas y clínicas.

Resultados: Se observó una buena concordancia entre la ECO y la artroscopia, con un índice Kappa de 0.75 para las lesiones del supraespinoso, mientras que la RM mostró un índice Kappa de 0.68. La sensibilidad de la ECO fue del 91% para el supraespinoso y del 89% para el subescapular, mientras que la RM alcanzó el 95% y el 82%, respectivamente. Los valores predictivos positivos fueron del 94% para la ECO y del 100% para la RM.

Conclusiones: Tanto la ecografía como la resonancia magnética mostraron una buena concordancia con la artroscopia. Sin embargo, la ECO demostró valores Kappa ligeramente más altos, particularmente para los desgarros de espesor completo. Esto sugiere que la ECO es una herramienta diagnóstica fiable y accesible, preferible en ciertos escenarios clínicos. Se necesitan más estudios prospectivos para estandarizar su uso.

Abstract

Introduction: Rotator cuff syndrome (RCS) is one of the most common causes of shoulder pain and significantly affects quality of life. This study aims to determine the diagnostic accuracy of high-resolution shoulder ultrasound (US) compared to magnetic resonance imaging (MRI) and arthroscopy as the reference standard.

Methodology: A retrospective observational study was conducted at Hospital Pablo Tobón Uribe, analyzing data from patients over 18 years of age who underwent shoulder arthroscopy and had prior US and MRI studies. A total of 84 patients were included, considering demographic and clinical variables.

Results: Good agreement was observed between US and arthroscopy, with a Kappa index of 0.75 for supraspinatus lesions, while MRI showed a Kappa index of 0.68. US sensitivity was 91% for the supraspinatus and 89% for the subscapularis, whereas MRI achieved 95% and 82%, respectively. The positive predictive values were 94% for US and 100% for MRI.

Conclusions: Both ultrasound and magnetic resonance imaging showed good agreement with arthroscopy. However, US demonstrated slightly higher Kappa values, particularly for full-thickness tears. This suggests that US is a reliable and accessible diagnostic tool, preferred in certain clinical scenarios. Further prospective studies are needed to standardize its use.

CORRELACIÓN ENTRE ECOGRAFÍA, RESONANCIA MAGNÉTICA Y ARTROSCOPIA EN EL ESTUDIO DE LAS LESIONES DEL MANGUITO ROTADOR.

1. Introducción

El síndrome de hombro doloroso representa la tercera causa de consulta musculoesquelética en la práctica médica general (1), siendo el Síndrome de Manguito Rotador (SMR) la etiología más común, responsable del 30% al 70% de estos casos (2, 3). La prevalencia del SMR en la población general se estima en un 20.7%, con una incidencia que aumenta significativamente con la edad, variando entre el 6% y el 11% en menores de 50 años hasta alcanzar el 50% en individuos mayores de 80 años (4). Esta condición impone una considerable carga financiera a los sistemas de salud (5). La etiología del SMR involucra factores genéticos, traumáticos, enfermedades crónicas, laborales y actividad deportiva (1,6).

Clínicamente, el SMR se manifiesta con dolor localizado cerca de la inserción deltoidea, exacerbado por movimientos por encima de la cabeza y durante la noche. En casos crónicos, puede observarse debilidad muscular y atrofia de la musculatura de la cintura escapular, especialmente del infraespinoso (7). Sin embargo, los signos y síntomas asociados a las lesiones del manguito rotador pueden ser inespecíficos (8) por lo que las imágenes son fundamentales para confirmar el diagnóstico, caracterizar la lesión y planear el tratamiento (9). Si bien la radiografía simple es recomendada para descartar diagnósticos diferenciales y evaluar hallazgos asociados a la cronicidad del SMR (9, 10, 11, 12, 13, 14, 15), la ecografía (US) y la resonancia magnética (MRI) son técnicas de imagen avanzadas utilizadas para la evaluación directa de los tejidos blandos del hombro.

El ultrasonido de hombro se ha posicionado como un estudio inicial atractivo debido a su mayor disponibilidad, accesibilidad y menor costo en comparación con la resonancia magnética (1). Por otra parte el US es dependiente de la habilidad y entrenamiento del operador (16, 17, 18).

La variabilidad interobservador en la detección de lesiones de espesor completo puede ser similar que en MRI cuando es realizada por personal altamente entrenado y disminuye en la detección de lesiones parciales (16, 17). No obstante, se ha documentado un aumento en la precisión diagnóstica para estas últimas con la disponibilidad de sondas de mayor frecuencia y resolución a partir de 2016 (19).

El objetivo principal de este estudio retrospectivo es determinar la precisión diagnóstica del US de hombro con transductores de alta resolución para las lesiones del manguito rotador en comparación con MRI y artroscopia en una institución de referencia como lo es el Hospital Pablo Tobón Uribe (HTPU) de Medellín realizada por operadores expertos.

2. Materiales y Métodos

Se realizó un estudio observacional, retrospectivo, analitico, de fuente secundaria, comparando los informes de artroscopia con los reportes de US y MRI de hombro previos al procedimiento, extraídos de la base de datos de imágenes diagnósticas (PACS) del servicio de radiología del HTPU y el sistema de historias clínicas (Acceso Centralizado), tomando la artroresonancia como estándar de oro.

Se incluyeron pacientes de ambos géneros, mayores de 18 años, sin límite de edad superior que fueron llevados a artroscopia diagnóstica o terapéutica de hombro a quienes se les realizaron estudios de US y MRI previos al procedimiento en el periodo comprendido entre el 1 de enero de 2009 y el 7 de julio de 2024, se excluyeron casos con registros incompletos, no autorización en habeas data inicial del hospital, politrauma severo, antecedentes de fractura de cabeza del húmero y cirugías previas del hombro afectado (Tabla 1).

Se realizó un protocolo de investigación que fue sometido a la revisión y aprobación por el Comité de Ética e Investigación del Hospital Pablo Tobón Uribe (HTPU) antes de la recolección y análisis de los datos. Se garantizó que el protocolo de investigación cumpliera con los principios éticos establecidos en la Declaración de Helsinki y las normativas nacionales e institucionales vigentes. Se aseguró la confidencialidad y privacidad de la información de los pacientes en todas las etapas del estudio evitando el uso de identificadores rastreables como números de identificación y nombres.

3. Análisis estadístico

Se hizo un análisis descriptivo de las características demográficas y clínicas de los pacientes incluidos. Las variables cualitativas fueron expresadas en frecuencias absolutas y porcentajes, mientras que las variables cuantitativas se describieron mediante medidas de tendencia central y dispersión (media y desviación estándar) (Tabla 2).

Para evaluar la **concordancia diagnóstica** entre las modalidades de imagen (ecografía y resonancia magnética) con respecto al estándar de referencia (artroscopia), se utilizó el **índice Kappa de Cohen (κ)**. Este estadístico mide el grado de acuerdo más allá del esperado por azar, y sus valores fueron interpretados de acuerdo con los criterios de Landis y Koch: < 0.00, 0.00–0.20, 0.21–0.40, 0.41–0.60, 0.61–0.80 y 0.81–1.00, para correlación leve, aceptable, moderada, buena y excelente (Tabla 3).

Se calcularon los valores de Kappa globales para cada músculo del manguito rotador (supraespinoso, subescapular, infraespinoso y redondo menor), así como para la clasificación específica de las lesiones (parciales por espesor y localización, completas por longitud y grado de retracción) (Tabla 4).

Se trazaron curvas ROC para cada una de las pruebas diagnósticas. Un valor de $p < 0.05$ fue considerado significativo y todos los análisis estadísticos se realizaron en Stata versión 13 (StataCorp, College Station, TX, EE. UU.).

4. Discusión

Nuestros resultados son consistentes con la literatura existente mostrando que tanto la ecografía como la resonancia tienen una buena concordancia con la artroscopia en la evaluación de lesiones del manguito rotador, con evidencia que soporta que incluso la

ecografía puede tener una concordancia ligeramente superior a la RM en algunas lesiones del manguito rotador posiblemente debido a factores como la experiencia del operador, la resolución de la técnica y dado que se trata de un examen dinámico con visualización de las estructuras en tiempo real.

Se encontró una buena concordancia entre la ecografía y la artroscopia, con un índice Kappa de 0.75 para el supraespinoso y 0.79 para el subescapular y moderada entre la resonancia y la artroscopia con un índice Kappa de 0.68 para el supraespinoso y 0.74 para el subescapular.

En la literatura se **r**eporta una sensibilidad global del 92.86% y una especificidad del 50% para la ecografía en la detección de rotura del manguito rotador, considerando la artroscopia como el estándar de oro, con un índice Kappa de 0.76, indicando buena concordancia.

En nuestro estudio no se reporta como en la literatura compromiso global de las lesiones del manguito rotador, se evalúan en forma individual cada uno de los tendones que lo conforman. La ecografía para los tendones supraespinoso, subescapular e infraespinoso, alcanzó una sensibilidad del 91, 89 y 90%, una especificidad del 73, 81 y 87%, respectivamente, mientras que la resonancia magnética la sensibilidad fue del 95%, 82% y 90% con una especificidad del 100% 87 y 88% respectivamente.

Igual sucede con valores predictivos positivos en US 94% 72% 79%, IRM 100% 77% 81% con valores predictivos negativos en US 64% 93% 94% e IRM 83% 90% 94%.

Wengert et al. (2019) reporta concordancia del 71.64% para el tendón supraespinoso y del 95.52% para el infraespinoso en la ecografía de alta resolución y la resonancia magnética al comparar con artroscopia, sugiriendo también que la ecografía es una modalidad confiable para la evaluación de lesiones del manguito rotador.

Se evidenció en el presente estudio, una menor concordancia con respecto a la artroscopia como estándar de oro, para la RM comparada con el US, en los músculos supraespinoso e infraespinoso, sin embargo, un valor más bajo no significa que la técnica sea menos precisa en sí misma, sino que puede haber más discordancia relativa. La experiencia del operador en ecografía puede modificar esta variable, cuando la ecografía es realizada por un radiólogo experto, como en nuestro estudio. Esto hace posible detectar con mayor precisión, lesiones específicas que son comunes y caracterizables por dicho método de imagen.

5. Conclusión:

En este estudio se evaluó la precisión diagnóstica de la ecografía y la resonancia magnética teniendo como estándar de oro la artroscopia en la valoración de lesiones del manguito rotador.

Nuestros resultados evidenciaron que ambas modalidades presentan una buena concordancia general con la artroscopia, considerada el estándar de oro, aunque con diferencias relevantes según el tipo y localización de la lesión como previamente se discutio.

La ecografía demostró índices Kappa ligeramente más altos, especialmente en la identificación de lesiones completas y en algunos músculos (como el supraespinoso e infraespinoso), leve superioridad respecto a la resonancia en términos de concordancia con la artroscopia. Esto podría atribuirse a la capacidad dinámica de la ecografía, su alta resolución y precisión en operadores experimentados. La resonancia por su parte mostró resultados con mayor especificidad en lesiones parciales.

Estos hallazgos refuerzan el valor diagnóstico de la ecografía como herramienta confiable y accesible para la evaluación inicial de las lesiones del manguito rotador y justifican su uso complementario o preferente en ciertos contextos clínicos. Estudios prospectivos con mayor poder estadístico se requieren para contribuir a una estandarización diagnóstica más precisa y reproducible en la práctica clínica.

Figura 1.

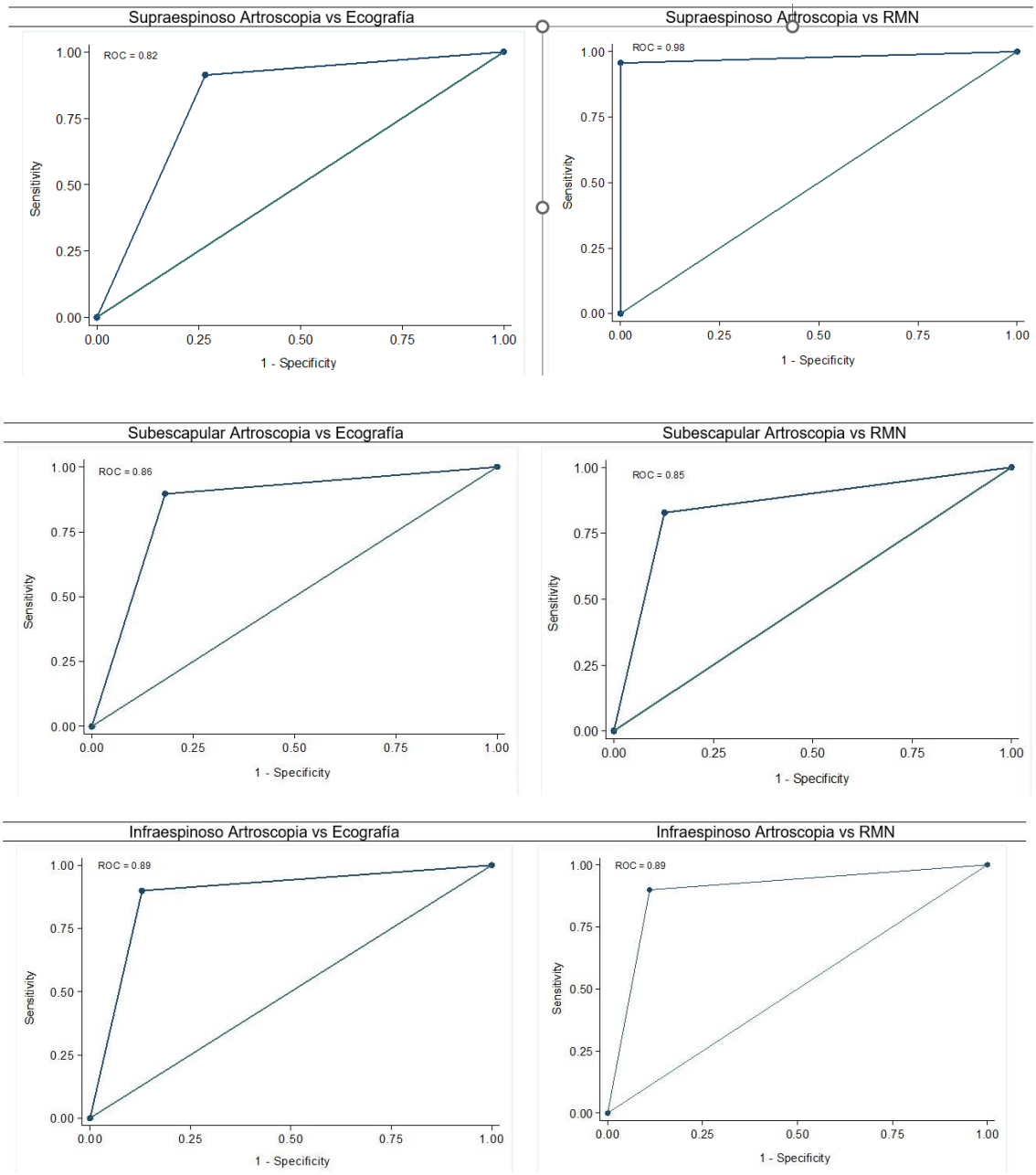
Supraespinoso Artroscopia vs Ecografía
ROC = 0.82
Sensitivity
1 - Specificity
Supraespinoso Artroscopia vs RMN
ROC = 0.98
Sensitivity
1 - Specificity
Subescapular Artroscopia vs Ecografía
ROC = 0.86
Sensitivity
1 - Specificity
Subescapular Artroscopia vs RMN
ROC = 0.85
Sensitivity
1 - Specificity
Infraespinoso Artroscopia vs Ecografía
ROC = 0.89
Sensitivity
1 - Specificity
Infraespinoso Artroscopia vs RMN
ROC = 0.89
Sensitivity
1 - Specificity

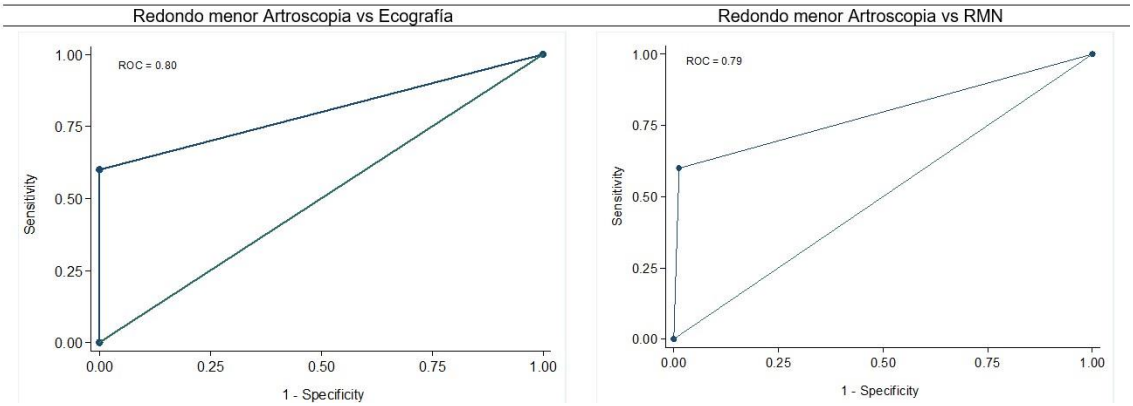

Curvas ROC para cada una de las pruebas diagnósticas.

Figura 2.

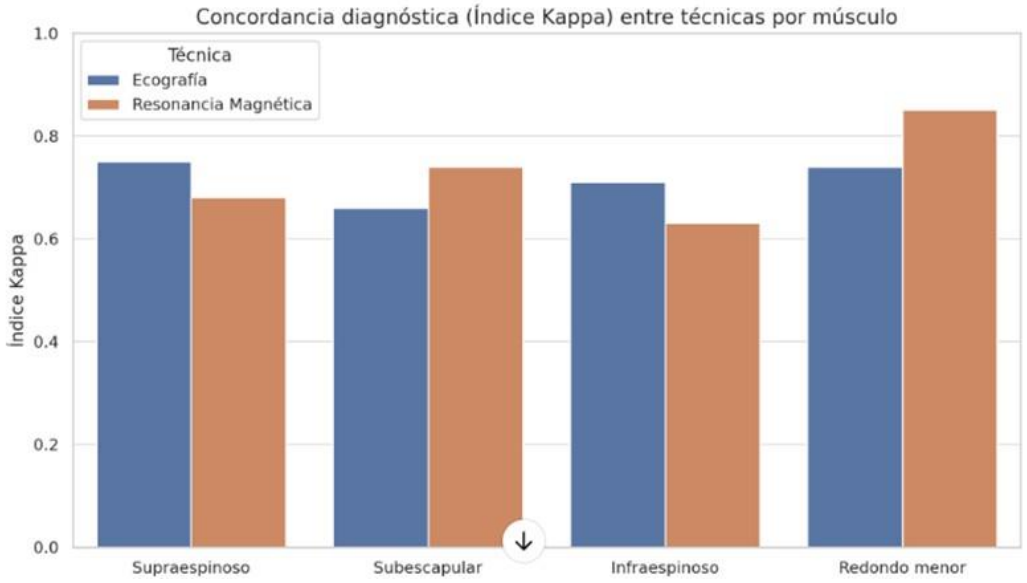

En el gráfico 2 se muestran los índices de concordancia (Kappa de Cohen) para la resonancia magnética y la ultrasonografía con respecto a la artroscopia para cada uno de los componentes del manguito rotador.

CORRELACIÓN ENTRE ECOGRAFÍA, RESONANCIA MAGNÉTICA Y ARTROSCOPIA EN EL ESTUDIO DE LAS LESIONES DEL MANGUITO ROTADOR.

Tabla 1. Características demográficas y clínicas

Variables	n = 84
Edad (Años) – Media ± D.E.	53.4 ± 14.2
Sexo – Mujer	42 (50%)
Peso (Kg) – Media ± D.E.	70.0 ± 10.5
Comorbilidades	
Obesidad	12 (14%)
Hipotiroidismo	2 (2%)
Diabetes	8 (10%)
Dislipidemia	10 (12%)
Tabaquismo	8 (10%)
Sin comorbilidades	44 (52%)
Etiología	
General	16 (19%)
Trauma	22 (26%)
Accidente de tránsito	43 (51%)
Laboral	3 (4%)
Extremidad dominante - Derecha	78 (93%)
Deportista - No	76 (90%)

Número de Hijos (mujeres)	
0	11 (13%)
1 – 3	21 (25%)
> 3	10 (12%)
Tiempo de evolución	
Aguda (< 3 meses)	43 (51%)
Crónica (> 3 meses)	41 (49%)
Tiempo entre el primer estudio y la artroscopia	
0 – 2 meses	28 (33%)
2 – 4 meses	27 (32%)
> 4 meses	29 (35%)
Distancia acromiohumeral	
< 8	34 (40%)
≥ 8	50 (60%)
Distancia glenohumeral	
> 5	3 (4%)
≤ 5	81 (96%)
Tipo de acromion (Clasificación de Bigliani)	
Plano (tipo 1)	17 (20%)
Curvo (tipo 2)	43 (51%)

Gancho (tipo 3)	19 (23%)
Convexo (tipo 4)	5 (6%) **Lado afectado**
Derecho	45 (54%)
Izquierdo	38 (45%)
Bilateral	1 (1%)
Tendones comprometidos (Burkhart)	
0	10 (12%)
1	10 (12%)
2	1 (1%)
3	29 (35%)
4	5 (6%)
5	6 (7%)
6	16 (19%)
1 y 3	7 (8%)
Rotura masiva - Si	28 (33%)
Clasificación de Davidson y Burkhart (artroscopia)	
Forma creciente (tipo 1)	9 (11%)
Forma de “U” y forma de “L” (tipo 2)	16 (19%)
Masivo, contractura (tipo 3)	34 (40%)
Artropatía del manguito rotador (tipo 4)	5 (6%)
N/A	20 (24%)

Tabla 2. Distribución de frecuencias por Compromiso anatómico y técnica

Compromiso anatómico/Técnica	Por Artroscopia	Por Ecografía	Por Resonancia
Supraespinoso			
Normal	15 (18%)	17 (20%)	18 (21%)
Rotura parcial	27 (32%)	26 (31%)	24 (29%)
Rotura total	42 (50%)	41 (49%)	42 (50%)
Lesión parcialdel supraespinoso (espesor)			
N/A	57 (68%)	58 (69%)	60 (71%)
< 25%	8 (10%)	9 (11%)	6 (7%)
25 – 50%	11 (13%)	9 (11%)	10 (12%)
> 50%	8 (10%)	8 (10%)	8 (10%)
Lesión parcialdel supraespinoso (localización)			
N/A	57 (68%)	58 (69%)	60 (71%)
Bursal	6 (7%)	6 (7%)	3 (4%)
Intersticial	2 (2%)	2 (2%)	1 (1%)
Articular	19 (23%)	18 (21%)	20 (24%)
Lesión completa del			

supraespinoso (longitud)			
N/A	42 (50%)	43 (51%)	42 (50%)
< 1 cm		1 (1%)	2 (2%)
1 – 3 cm	7 (8%)	6 (7%)	8 (10%)
3 – 5 cm	19 (23%)	21 (25%)	19 (23%)
> 5 cm	16 (19%)	13 (15%)	13 (15%)
Lesión completa del supraespinoso (Clasificación de Patte para retracción)			
N/A	42 (50%)	43 (51%)	42 (50%)
Estadio 1	6 (7%)	7 (8%)	9 (11%)
Estadio 2	22 (26%)	21 (25%)	21 (25%)
Estadio 3	14 (17%)	13 (15%)	12 (14%)
Subescapular			
Normal	55 (65%)	48 (57%)	53 (63%)
Rotura parcial	13 (15%)	23 (27%)	19 (23%)
Rotura total	16 (19%)	13 (15%)	12 (14%)
Lesión parcial del subescapular (espesor)			
N/A	71 (85%)	61 (73%)	65 (77%)
< 25%	2 (2%)	14 (17%)	9 (11%)
25 – 50%	7 (8%)	6 (7%)	7 (8%)
> 50%	4 (5%)	3 (4%)	3 (4%)
Lesión parcial del subescapular (localización)			
N/A	71 (85%)	61 (73%)	65 (77%)

Bursal		2 (2%)	3 (4%)
Intersticial	1 (1%)	5 (6%)	4 (5%)
Articular	12 (14%)	16 (19%)	12 (14%)
Lesión completa del Subescapular (longitud)			
N/A	68 (81%)	71 (85%)	72 (86%)
< 1 cm	1 (1%)	2 (2%)	
1 – 3 cm	3 (4%)	6 (7%)	2 (2%)
3 – 5 cm	5 (6%)	5 (6%)	6 (7%)
> 5 cm	7 (8%)		4 (5%)
Infraespinoso			
Normal	54 (64%)	50 (60%)	51 (60%)
Rotura parcial	6 (7%)	12 (14%)	8 (10%)
Rotura total	24 (29%)	22 (26%)	25 (30%)
Lesión parcial del infraespinoso (espesor)			
N/A	78 (93%)	72 (86%)	76 (90%)
< 25%	4 (5%)	9 (11%)	5 (6%)
25 – 50%	1 (1%)	3 (4%)	3 (4%)
> 50%	1 (1%)		
Lesión parcial del infraespinoso (localización)			
N/A	78 (93%)	72 (86%)	76 (90%)
Bursal	1 (1%)	5 (6%)	
Intersticial	1 (1 %)	1 (1%)	1 (1%)
Articular	4 (5%)	6 (7%)	7 (8%)

Lesión completa del infraespinoso (longitud)			
N/A	60 (71%)	62 (74%)	59 (70%)
< 1 cm			
1 – 3 cm	5 (6%)	6 (7%)	6 (7%)
3 – 5 cm	7 (8%)	8 (10%)	12 (14%)
> 5 cm	12 (14%)	8 (10%)	7 (8%)
Redondo menor			
Normal	79 (94%)	81 (96%)	80 (95%)
Rotura parcial	0	0	1 (1%)
Rotura total	5 (6%)	3 (4%)	3 (4%)
Lesión parcial del redondo menor (espesor)			
N/A	84 (100%)	84 (100%)	83 (99%)
< 25%			1 (1%)
25 – 50%			
> 50%			
Lesión parcial del redondo menor (localización)			
N/A	84 (100%)	84 (100%)	83 (99%)
Bursal			
Intersticial			
Articular			1 (1%)
Lesión completa del redondo menor (longitud)			
N/A	79 (94%)	81 (96%)	81 (96%)

< 1 cm			
1 – 3 cm			
3 – 5 cm	2 (2%)	2 (2%)	2 (2%)
> 5 cm	3 (4%)	1 (1%)	1 (1%)

Tabla 3. Concordancia para Artroscopia vs Ecografía y Artroscopia vs Resonancia

Artroscopia	**Ecografía**			**Resonancia**		
	Kappa	IC 95%	Valor p	Kappa	IC 95%	Valor p
Supraespinoso	0.75	0.63 – 0.87	<0.001	0.68	0.54 – 0.82	<0.001
Lesión parcial del supraespinoso (espesor)	0.59	0.43 – 0.77	<0.001	0.60	0.42 – 0.79	<0.001
Lesión parcial del supraespinoso (localización)	0.63	0.46 – 0.80	<0.001	0.58	0.40 – 0.77	<0.001
Lesión completa del supraespinoso (longitud)	0.86	0.76 – 0.95	<0.001	0.78	0.67 – 0.90	<0.001
Lesión completa del supraespinoso (Clasificación de Patte para retracción)	0.93	0.86 – 1.00	<0.001	0.82	0.71 – 0.93	<0.001
Subescapular	0.66	0.51 – 0.81	<0.001	0.74	0.61 – 0.89	<0.001
Lesión parcial del subescapular (espesor)	0.43	0.22 – 0.65	<0.001	0.54	0.35 – 0.73	<0.001
Lesión parcial del subescapular (localización)	0.44	0.22 – 0.66	<0.001	0.52	0.31 – 0.75	<0.001

Lesión completa del subescapular (longitud)	0.84	0.70 – 1.00	<0.001	0.80	0.63 – 0.98	<0.001
Infraespinoso	0.71	0.57 – 0.85	<0.001	0.63	0.48 – 0.79	<0.001
Lesión parcial del infraespinoso (espesor)	0.28	-0.03 ; 0.62	<0.001	0.29	0.01 – 0.58	<0.001
Lesión parcial del infraespinoso (localización)	0.29	-0.02 ; 0.61	<0.001	0.35	0.05 – 0.67	<0.001
Lesión completa del infraespinoso (longitud)	0.84	0.72 – 0.97	<0.001	0.71	0.56 – 0.87	<0.001
Redondo menor	0.74	0.35 – 1.20	<0.001	0.85	0.53 – 1.23	<0.001
Lesión parcial del redondo menor (espesor)	-	-	-	-	-	-
Lesión parcial del redondo menor (localización)	-	-	-	-	-	-
Lesión completa del redondo menor (longitud)	0.74	0.36 – 1.20	<0.001	1.00	1.00 – 1.00	<0.001

Tabla 4. Valores diagnósticos de las técnicas

	Ecografía						Resonancia					
	S	**E**	**VPP**	**VPN**	**ROC**	**IC 95%**	**S**	**E**	**VPP**	**VPN**	**ROC**	**IC 95%**
Supraespinoso	91.3	73.3	94.0	64.7	0.82	0.70 – 0.94	95.7	100	100	83.3	0.98	0.95 – 1.00
Subescapular	89.7	81.8	72.2	93.8	0.86	0.78 – 0.93	82.8	87.3	77.4	90.6	0.85	0.77 – 0.93
Infraespinoso	90.0	87.0	79.4	94.0	0.89	0.81 – 0.96	90.0	88.9	81.8	94.1	0.89	0.83 – 0.96
Redondo menor	60.0	100	100	97.5	0.80	0.56 – 1.00	60.0	98.7	75.0	97.5	0.79	0.55 – 1.00

S: Sensibilidad, E: Especificidad, VPP: Valor predictivo positivo, VPN: Valor predictivo negativo, ROC: Características operativas del receptor

Referencias.

1. Mitchell C, Adebajo A, et al. Shoulder pain: diagnosis and management in primary care. BMJ. 2005 Nov 12;331(7525):1124–8.
2. Oh LS, Wolf BR, Hall MP, Levy BA, Marx RG. Indications for rotator cuff repair: A systematic review. Clin Orthop Relat Res. 2007;455(455):52–63.
3. Narasimhan R, Shamse K, et al. Prevalence of subscapularis tears and accuracy of shoulder ultrasound in pre-operative diagnosis. Int Orthop. 2016;40(5):975–9.
4. Yamamoto A, Takagishi K, Osawa T, et al. Prevalence and risk factors of a rotator cuff tear in the general population. J Shoulder Elbow Surg. 2010;19(1):116–20.
5. Crawford M. Does age affect surgically repaired rotator cuffs? OREF-funded study looks at pathophysiology of tendon-to-bone healing in older patients. AAOS Now. 2014;34–5.
6. Putz-Anderson V, Bernard BP, et al. Musculoskeletal disorders and workplace factors. National Institute for Occupational Safety and Health (NIOSH). 1997;104.
7. Ferri FF. Ferri's Clinical Advisor 2022, E-Book. Elsevier Health Sciences; 2021. 1330.e4-1330.e8.
8. Sharma P, Morrison WB, Cohen S. Imaging of the shoulder with arthroscopic correlation. Clin Sports Med. 2013 Jul;32(3):339–59.
9. Miller, Robert H. Azar, Frederick M. Throckmorton TW. Shoulder and Elbow Injuries. In: Campbell's Operative Orthopaedics, 4-Volume Set. Fourteenth. Elsevier; 2022. p. 2374-2425.e8.
10. Pontificia Universidad Javeriana. Guía de Atención Integral de Salud Ocupacional Basada en la Evidencia para Hombro Doloroso relacionado con factores de riesgo en el trabajo. 2010. 178 p.
11. Hamada K, Fukuda H, et al. Roentgenographic findings in massive rotator cuff tears. A long-term observation. Clin Orthop Relat Res [Internet]. 1990;(254):92–6.
12. Walch G, Edwards TB, Boulahia A, et al. Arthroscopic tenotomy of the long head of the biceps in the treatment of rotator cuff tears: Clinical and radiographic results of 307 cases. J Shoulder Elbow Surg. 2005;14(3):238–46.
13. Eajazi A, Kussman S, LeBedis C, et al. Rotator Cuff Tear Arthropathy: Pathophysiology, Imaging Characteristics, and Treatment Options. AJR Am J Roentgenol. 2015 Nov;205(5):W502-11.
14. Bigliani Lu, Morrison D, April E. The morphology of the acromion and its relationship to rotator cuff tears. Orthop Trans. 1986;10(2):216–28.
15. McLean A, Taylor F. Classifications in Brief: Bigliani Classification of Acromia l Morphology. Clin Orthop Relat Res. 2019;477(8):1958–61.
16. Middleton WD, Teefey SA, Yamaguchi K. Sonography of the rotator cuff: Analysis of interobserver variability. American Journal of Roentgenology. 2004;183(5):1465–8.
17. Teefey SA, Hasan SA, Middleton WD, et al. Ultrasonography of the rotator cuff: A comparison of ultrasonographic and arthroscopic findings in one hundred consecutive cases. Journal of Bone and Joint Surgery - Series A. 2000;82(4):498–504.
18. Kuhn JE, Dunn WR, Ma B, et al. Interobserver agreement in the classificatio n of rotator cuff tears. American Journal of Sports Medicine. 2007;35(3):437–41.
19. Farooqi AS, Lee A, et al. Diagnostic Accuracy of Ultrasonography for Rotator Cuff Tears: A Systematic Review and Meta-analysis. Orthop J Sports Med. 2021;9(10):1–12.

20. Mayer V. Ultrasonography of the rotator cuff. J Ultrasound Med. 1985 Nov;4(11):608, 607. doi: 10.7863/jum.1985.4.11.608. PMID: 4078967.

21. Middleton WD. Status of rotator cuff sonography. Radiology. 1989 Nov;173(2):307-9. doi: 10.1148/radiology.173.2.2678244. PMID: 2678244.

22. Day MS, Phil M, McCormack RA, et al. Physician Training Ultrasound and A ccuracy of Diagnosis in Rotator Cuff Tears. Bulletin of the Hospital for JointDisease. 2016;74 3:207–11.

23. Bryant L, Shnier R, Bryant C, Murrell GAC. A comparison of clinical estimati on, ultrasonography, magnetic resonance imaging, and arthroscopy in deter mining the size of rotator cuff tears. J Shoulder Elbow Surg. 2002;11(3):219– 24.

24. Martín-Hervás C, Romero J, et al. Ultrasonographic and magnetic resonance images of rotator cuff lesions compared with arthroscopy or open surgery fin dings. J Shoulder Elbow Surg. 2001;10(5):410–5.

25. Liang W, Wu H, Dong F, et al. Diagnostic performance of ultrasound for rotat or cuff tears: a systematic review and meta-analysis. Med Ultrason. 2020 Ma y;22(2):197–202.

26. Teefey SA, Rubin DA, Middleton WD, Yamaguchi K, et al. Detection and qua ntification of rotator cuff tears. Comparison of ultrasonographic, magnetic res onance imaging, and arthroscopic findings in seventy-one consecutive cases J Bone Joint Surg Am. 2004 Apr;86(4):708–16.

27. Fotiadou AN, Vlychou M, Papadopoulos P, et al. Ultrasonography of sympto matic rotator cuff tears compared with MR imaging and surgery. Eur J Radiol . 2008 Oct;68(1):174–9.

28. Hajek PC, Baker LL, Resnick D, et al. MR arthrography: anatomic-pathologic investigation. Radiology. 1987 Apr;163(1):141–7.

29. Hodler J, Kursunoglu-Brahme S, Snyder SJ, et al. Rotator cuff disease: asse ssment with MR arthrography versus standard MR imaging in 36 patients wit h arthroscopic confirmation. Radiology. 1992 Feb;182(2):431–6.

30. Khil EK, Choi JA, Lee E, Oh JH. Subscapularis (SSC) tendon tears: diagnostic performance and reliability of magnetic resonance arthrography (MRA) with arthroscopic correl ation and comparison with clinical tests. Skeletal Radiol. 2021 Aug;50(8):164 7–55.

31. Zhu S, Pu D, Li J, et al. Ultrasonography Outperforms Magnetic Resonance Imaging in Diagnosing Partial-Thickness Subscapularis Tear. Arthroscopy. 2022 Feb;38(2):278–84.

32. Lenza M, Buchbinder R, Takwoingi Y, et al. Magnetic resonance imaging, ma gnetic resonance arthrography and ultrasonography for assessing rotator cuf f tears in people with shoulder pain for whom surgery is being considered. C ochrane Database [Internet].https://www.cochranelibrary.com/cdsr/doi/10.100 2/14651858.CD009020.pub2/full

33. Yablon CM, Bedi A, Morag Y, Jacobson JA. Ultrasonography of the shoulderwith arthroscopic correlation. Clin Sports Med. 2013 Jul;32(3):391–408.

34. Roy JS, Braën C, Leblond J, et al. Diagnostic accuracy of ultrasonography, MRI and MR arthrography in the characterisation of rotator cuff disorders: a systematic review and meta-analysis. Br J Sports Med [Internet]. octubre de 2015;49(20):1316-28. Disponible en: https://bjsm.bmj.com/lookup/doi/10.1136/bjsports-2014-094148

35. Rutten MJCM, Spaargaren GJ, van Loon T, et al. Detection of rotator cuff tears: the value of MRI following ultrasound. Eur Radiol [Internet]. febrero de 2010;20(2):450-7. Disponible en: http://link.springer.com/10.1007/s00330-009-1561-9

36. Wengert GJ, Schmutzer M, Bickel H, Sora MC, Polanec SH, Weber M, Schueller-Weidekamm C. Reliability of high-resolution ultrasound and magnetic resonance arthrography of the shoulder in patients with sports-related shoulder injuries. PLoS One. 2019 Sep 23;14(9):e0222783. doi: 10.1371/journal.pone.0222783. PMID: 31545834; PMCID: PMC6756526.