

ALTERACIÓN DENTOFACIAL DE UNA PACIENTE CLASE III Y SU MANEJO ORTODÓNCICO QUIRÚRGICO: REPORTE DE CASO CLÍNICO*

PEDRO MARÍA JARAMILLO V.***, FRANCISCO LEVI DUQUE S.***

RESUMEN. Se reporta el caso clínico de una paciente de quince años de edad con maloclusión dental clase III, con deficiencia maxilar y prognatismo mandibular. La paciente consultó a edad temprana, por lo cual, se decidió esperar a que terminara su crecimiento y desarrollo para luego iniciar el tratamiento de ortodoncia con prescripción de Alexander (Ormco)® y hacer solamente cirugía mandibular (osteotomía oblicua de rama para retroceso), lográndose la adecuada relación oclusal y balance facial. Se siguió el protocolo de atención de ortodoncia y cirugía maxilofacial para los pacientes tratados en los posgrados de Odontología Integral del Adolescente y Ortodoncia y el posgrado de Cirugía Oral y Maxilofacial de la Facultad de Odontología de la Universidad de Antioquia.

Palabras clave: alteración facial, prognatismo, ortodoncia, cirugía ortognática.

ABSTRACT. A clinical case report of a fifteen year old female with an Angle class III malocclusion and with maxillary deficiency and mandibular prognathism is presented. The patient initially consulted at an early age and a decision was made to delay comprehensive treatment until her skeletal growth ended. Alexander's prescription (Ormco) was used for orthodontic treatment and a mandibular surgical set back only with oblique ramous osteotomy was performed achieving an adequate occlusal relationship and facial balance. This patient was treated according to the protocol established for the orthodontic and oral and maxillofacial surgery postgraduate programs of the Dental Faculty of the University of Antioquia at Medellín, Colombia.

Key words: facial alteration, prognathism, orthodontics, orthognatic surgery.

INTRODUCCIÓN

La consulta por alteraciones dentofaciales se ha convertido en una de las más frecuentes para los ortodontistas y cirujanos maxilofaciales, ello debido a que están involucrados factores funcionales, estéticos y psicológicos. En nuestra población se presenta prevalencia del 83% de alteraciones dentofaciales, según los últimos estudios de salud oral en nuestro país.¹

Diferentes aspectos se deben considerar cuando se presenta maloclusión clase III; ¿Está en crecimiento el paciente? ¿Puede tratarse solo con ortodoncia?

¿Necesita tratamiento ortodóncico-quirúrgico? ¿Qué sucede si no se hace el tratamiento? ¿Se puede determinar hasta dónde crecerá el paciente?.² Estas preguntas son las que permanentemente se hacen los clínicos que tratan con las alteraciones dentofaciales y los pacientes que presentan dichas alteraciones. Para estar en la capacidad de solucionar dichos cuestionamientos es necesario conocer la etiología, el diagnóstico, el pronóstico y el tratamiento de las maloclusiones tratadas por medio de ortodoncia y cirugía ortognática.

Los tratamientos de ortodoncia y cirugía ortognática presentan objetivos generales y específicos

* Caso clínico presentado en el seminario de Fundamentación Biológica de los posgrados de Odontología Integral del Adolescente y Ortodoncia y el posgrado de Cirugía Oral y Maxilofacial de la Facultad de Odontología de la Universidad de Antioquia.

** Odontólogo. Especialista en Odontología Integral del Adolescente, Profesor Asistente, Facultad de Odontología. Universidad de Antioquia. Medellín, Colombia. Dirección electrónica: pmjv@epm.net.co.

*** Odontólogo. Especialista en Estomatología, Cirugía Oral y Maxilofacial. Alta gerencia Universidad de los Andes, Profesor Asociado, Facultad de Odontología, Universidad de Antioquia. Medellín, Colombia. Dirección electrónica: mads@epm.net.co.

JARAMILLO V. PEDRO MARÍA, FRANCISCO L DUQUE S. Alteración dentofacial de una paciente clase III y su manejo ortodóncico quirúrgico: Reporte de caso clínico. Rev. Fac. Odont. Univ. Ant, 2005; 17 (2): 98-108

RECIBIDO: ABRIL5/2005 - ACEPTADO: NOVIEMBRE15/2005

comunes, como lograr la buena función, estabilidad y estética, que satisfagan tanto al paciente como al profesional.³

Los pacientes con alteraciones en más de un plano (vertical, horizontal y transversal) pueden hacer confuso el diagnóstico craneofacial, por los cambios biomecánicos de los maxilares y el acompañamiento dentoalveolar.² El diagnóstico, pronóstico y tratamiento de los pacientes con alteraciones dentofaciales son un gran compromiso tanto para el grupo tratante, como para el paciente y su familia. El manejo conjunto de ortodoncia y cirugía ortognática es de suma importancia para lograr los resultados esperados en el paciente.

La maloclusión clase III es la anomalía dentofacial de más difícil comprensión, según muchos autores. Esto se debe a que no hay relación clara entre la maloclusión clase III dentaria con el biotipo esquelético de la clase III y varios tipos de características dentales y esqueléticas son relacionados a este tipo de oclusión.⁴

Los estudios no han logrado identificar todos los factores etiológicos de la maloclusión clase III y muestran que es una entidad clínica compleja, que no está limitada solo a los maxilares sino que compromete la región craneocervicomaxilofacial.

Algunos estudios como los de Jacobson y colaboradores,⁵ Guyer y colaboradores,⁶ en los que compararon muestras de adultos y jóvenes clase III con pacientes normales de ambos sexos, pudieron concluir que las diferencias más significativas son: base craneal anterior más corta, base craneal posterior más larga, base craneal posterior con un ángulo menor que el promedio de la población, maxilar más retrusivo y corto, incisivos maxilares más proinclinados, incisivos mandibulares más retroinclinados, altura facial antero inferior excesiva y ángulo goniaco más obtuso.

Varios investigadores⁷ coinciden con la hipótesis que la combinación de varios elementos dentales y esqueléticos están involucrados en la clase III, cada elemento del complejo craneofacial está comprometido como factor causal. Los resultados en la

mayoría de los estudios han mostrado combinación frecuente en la maloclusión clase III, la cual es debida a prognatismo mandibular combinado con el maxilar normal. En tanto, Ellis y McNamara⁴ reportaron como hallazgo interesante mayor prevalencia en la hipoplasia esquelética maxilar en sujetos clase III.

En pacientes clase III denominados “casos límite”, la decisión de tratar con ortodoncia o quirúrgicamente o no tratar podría depender de variables no cuantificables en el cefalograma. La decisión se toma con referencia a la severidad de la maloclusión, el pronóstico del tratamiento ortodóncico, la edad del paciente y el potencial del crecimiento esquelético. Pero una condición muy importante es la percepción del paciente de sí mismo, convirtiéndose en algunos casos los factores adicionales como el perfil, más que la maloclusión, en la principal causa para tomar una decisión.⁸

Después de la primera mitad de los años 70, la cirugía maxilofacial se amplió más rutinariamente empleándose para la corrección de las anomalías dentomaxilofaciales. Los planes de tratamiento ortodóncico-quirúrgico fueron implementados para corregir todo tipo de maloclusión.⁹

El objetivo de esta publicación es presentar un caso de ortodoncia sin extracciones y cirugía ortognática de retroceso mandibular, donde se aplican el protocolo de atención de los pacientes con alteraciones dentofaciales tratado en la Facultad de Odontología de la Universidad de Antioquia en el posgrado de Odontología Integral del Adolescente y Ortodoncia y en el Servicio de Cirugía Maxilofacial y Estomatología del Hospital Universitario San Vicente de Paúl, con el propósito de que sirva de guía en el manejo de algunos casos clínicos.

DIAGNÓSTICO Y ETIOLOGÍA

A lo largo del desarrollo de los tratamientos ortodóncico-quirúrgicos varios autores como Case, Ackerman, Proffit, Lindquist y Roth citados por Graber y Vanarsdall han formulado propuestas respecto a los objetivos del tratamiento. Lo mismo

respecto al diagnóstico y etiología de las alteraciones dentofaciales en los pacientes clase III. Por esto definir el diagnóstico y la etiología de las alteraciones dentofaciales es muy importante y debemos identificar las relaciones esqueléticas y las relaciones dentales.³

En la odontología se ha clasificado la etiología de la maloclusión en dos aspectos: genéticos y medio-ambientales. Esta clasificación y las tendencias de los estudios varían con las investigaciones y sus resultados¹⁰

Proffit considera que la etiología de los problemas esqueléticos en las maloclusiones clase III es causada en igual proporción por el maxilar superior que por la mandíbula. Al crecimiento mandibular se le han considerado causas de respiración, postura, estimulación, entre otras causas y a la deficiencia maxilar se le han considerado causas no conocidas. Para Proffit la etiología en las maloclusiones es un campo de la odontología que está por definir,¹¹ sin embargo, autores como Ellis y MacNamara⁴ consideran que el principal componente de las maloclusiones es el maxilar superior, pero otros como Deguchi,¹² encontraron que el principal componente es la mandíbula. Esto seguirá siendo un punto de investigación en la odontología.

Para el diagnóstico de las alteraciones dentofaciales se debe contar con todas las ayudas, como son fotografías en blanco y negro en relación uno a uno, serie fotográfica extraoral e intraoral, modelos de estudio, montaje en el articulador, radiografía panorámica, radiografía cefálica lateral y otras ayudas que el odontólogo considere necesarias en cada caso particular.

CASO CLÍNICO

Paciente de quince años de edad, género femenino, estudiante, sin antecedentes médicos de importancia que consulta a la Facultad de Odontología de la Universidad de Antioquia. Al cuestionamiento de su motivo de consulta responde “porque tengo el mentón muy salido”. En el momento del examen no presentaba ninguna enfermedad que contraindicara el tratamiento de ortodoncia. Como anteceden-

te odontológico la paciente había recibido en sus primeros años tratamientos de expansión maxilar lenta con aparatología removible y mentonera.

Al examen físico presenta crecimiento y desarrollo normal, con el biotipo facial que se puede clasificar su cara como leptoprosópica y su cráneo tipo dolicocefálico, tercio inferior aumentado, línea de sonrisa normal, línea media facial coincidente con líneas medias dentales, perfil cóncavo, divergente adelante y mentón prominente. Sus labios presentan incompetencia labial en reposo y el labio inferior se presenta evertido. Al análisis funcional no se presentan alteraciones en la respiración, deglución ni en la movilidad mandibular. Presenta su fórmula dentaria completa, arco superior ovalado, arco inferior triangular, apiñamiento de 7 mm, líneas medias superior e inferior que coinciden con la línea media facial y el mentón, presenta mordida borde a borde de incisivos, relación diente a diente, relación molar y canina clase III. (figura 1).

Análisis radiográfico

En la radiografía panorámica se observan los maxilares dentro de los parámetros de normalidad, la proporción corona-raíz de las piezas dentarias es adecuada, niveles de la cresta ósea con altura adecuada sin signos de enfermedad periodontal, presenta veintiocho dientes erupcionados, el tercer molar superior derecho (18) se encuentra retenido en el sitio del segundo molar superior derecho (17), los cóndilos de tamaño y forma normal.

Al analizar la radiografía cefálica lateral se encuentra: base de cráneo de longitud anterior de 71 mm y posterior dentro de los parámetros de normalidad, el ángulo de la base del cráneo normal, lo que indica crecimiento adecuado de la base craneal, con buena posición y proporción. El maxilar superior presenta una longitud efectiva de condíleo a punto A (Co-A): 80 mm en el límite inferior en relación con la longitud efectiva mandibular de condíleo a pogonion (Co-Pog): 120 mm y altura facial inferior espina nasal anterior-mentón (ENA-Mn) de 23 mm.

Anteroposteriormente el maxilar se encuentra disminuido (SNA 72^a, Lande 85^a), el punto A se

encuentra respecto de la perpendicular de McNamara¹³ a -5 mm, lo que indica maxilar disminuido anteroposterior. La mandíbula tiene una rama de longitud aumentada, al igual que el cuerpo mandibular. Anteroposteriormente la mandíbula está bien localizada; verticalmente el ángulo se encuentra aumentado indicando rotación abajo y atrás de la mandíbula. En la relación intermaxilar se encuentra el ángulo de convexidad en -5, con diferencia maxilomandibular de -9 mm, según análisis de Wits;¹⁴ lo que indica aumento mandibular. Los incisivos inferiores se encuentran lingualizados (82^a) y los superiores vestibularizados (120^a). La altura facial anterior está aumentada a expensas del tercio inferior. El análisis de los tejidos blandos presentan un surco mentolabial disminuido con el labio superior por detrás del plano de Holdaway,¹⁵ lo que está relacionado con un ángulo nasolabial obtuso (110^a) y labio corto (tabla 1 y figura 1).

Análisis de modelos

En la evaluación de los modelos de estudio se hicieron diferentes análisis como son los de Sanín y Savara¹⁶ en el cual se encuentran dientes antero-inferiores pequeños. Los demás dientes están en

un percentil de dientes grandes. En la evaluación de modelos para el análisis de Bolton¹⁷ se encontró que hay exceso de 0,7 mm en el arco mandibular total; el análisis de espacio muestra deficiencia de -7 mm en mandíbula y un espaciamiento de 4,5 mm del maxilar.

Diagnóstico

La evaluación del paciente nos permitió poder concluir que el paciente presentaba perfil convexo divergente anterior, con maloclusión clase III bilateral molar y canina, con apiñamiento moderado en antero inferior. Al examen estomatológico sus tejidos blandos presentaban parámetros de normalidad, la evaluación de su funcionalidad desde el punto de vista clínico presentó normalidad y los estudios radiográficos llevaron a diagnosticar un prognatismo mandibular. El paciente fue diagnosticado como con maloclusión esquelética clase III por prognatismo mandibular, con apiñamiento moderado inferior y maxilar retruido.

Pronóstico. El pronóstico del paciente se considera favorable, para hacer el tratamiento de ortodoncia y cirugía ortognática

Tabla 1
Medidas cefalométricas del paciente en las diferentes fases del tratamiento: pretratamiento, prequirúrgico y posquirúrgico

Medida	Conversión	Normal	Pretratamiento (T1)	Prequirúrgico (T2)	Postquirúrgico (T3)
nasion-silla-	Milímetros		71	71	71
SNA	Grados		72	72	72
SNB	Grados		79	79	71
ANB	Grados		-11	-11	3
Condileon-A	Milímetros		80	80	80
Condileon-Pogonion	Milímetros		120	120	112
Diferencia MX-MD	Milímetros		40	40	32
Incisivo Superior-Plano Palatino	Grados		120	120	120
Incisivo Inferior-Plano Mandibular	Grados		82	90	90
Ángulo Nasolabial	Grados		110	110	110

Objetivos del tratamiento

Los objetivos del tratamiento son corregir la relación dentaria clase III canina y molar, la mordida borde-borde anterior, el apiñamiento dentario, establecer un perfil armónico, disminuir la discrepancia esquelética maxilomandibular y disminuir el tercio inferior. Los objetivos se pueden dividir en varios aspectos en el tratamiento conjunto de ortodoncia y cirugía ortognática, como son faciales, dentales, esqueléticos y funcionales.

Los objetivos faciales del tratamiento son lograr un perfil armónico con el acompañamiento de tejidos blandos a tejidos duros por medio del retroceso mandibular con acompañamiento en promedio del 80% de los tejidos blandos.¹⁸ Los objetivos dentales en la fase prequirúrgica son corregir el apiñamiento dental superior e inferior, corregir las rotaciones dentales, lograr alineación y nivelación de los arcos superior e inferior, y tratar las discrepancias dentales en sentido sagital, transversal y vertical. En la fase posquirúrgica los objetivos dentales son lograr la relación canina y molar clase I, acople dentario en sentido transversal, sagital y vertical, armonía dental y oclusal. Los objetivos esqueléticos son lograr buena relación entre el maxilar y la mandíbula en los tres planos (sagital, vertical y transversal). Los objetivos funcionales son lograr la adecuada relación oclusal con desoclusión canina con armonía en los movimientos mandibulares y estabilidad de los resultados obtenidos en el corto y largo plazo.

Alternativas de tratamiento

El tratamiento de las alteraciones faciales puede estar enmarcado por diferentes puntos de vista y en concordancia con las expectativas del paciente el grupo de ortodoncista y cirujano ofrecerán al paciente diferentes alternativas para la corrección de su problema oclusal y esquelético.

La primera opción sería el tratamiento solo de ortodoncia, sin procedimiento quirúrgico, denominado de camuflaje, en el cual se considera las exodoncias o no, según el caso. En este caso en particular el tratamiento incluiría extracción de

primeros premolares inferiores y segundos premolares superiores, para lograr buena armonía oclusal, pero su aspecto facial no presentaría cambios en su perfil, con lo cual no se cumplen las expectativas del paciente.

La segunda alternativa es el tratamiento de ortodoncia acompañado de cirugía ortognática. En esta opción se puede considerar diferentes procedimientos como: A) Ortodoncia sin extracciones y cirugía maxilar LeFort I de avance y mentoplastia. B) Tratamiento de ortodoncia y cirugía con exodoncias de primeros bicúspides superiores, retracción de anteriores superiores hasta lograr discrepancia mayor en los tres planos (sagitales, transversales y verticales) y hacer una cirugía bimaxilar con cirugía maxilar LeFort I con avance maxilar. C) Ortodoncia sin extracciones, retroceso mandibular con osteotomía oblicua de rama y evaluar la alternativa de la mentoplastia. D) La última alternativa es no hacer tratamiento.

Las opciones de tratamientos son presentadas en el seminario de Fundamentación Biológica de los posgrados de Odontología Integral del Adolescente y Ortodoncia y del posgrado de Cirugía Oral y Maxilofacial de la Facultad de Odontología de la Universidad de Antioquia, con el objetivo de establecer el más adecuado, en él se determina realizar tratamiento de ortodoncia para posterior cirugía de retroceso mandibular (opción C).

Plan de tratamiento

Se decidió hacer el tratamiento combinado de ortodoncia y cirugía maxilofacial. Considerando la edad de la paciente se hacen evaluaciones clínicas periódicas para ajustar de ser necesario el rumbo del tratamiento, de acuerdo con el crecimiento óseo. La ortodoncia está orientada a realizar las descompensaciones dentarias, nivelar y coordinar los arcos. Se toman los modelos intermedios para observar el acople entre los arcos. Una vez se logra la adecuada relación se toman las radiografías y nuevos modelos que se montan en articulador para realizar la predeterminación quirúrgica y la confección de las férulas.

El plan de tratamiento se puede dividir en varias fases según el diagnóstico y el pronóstico del caso. Estas fases son alineación y nivelación de arcos con una propuesta de arcos nitinol 0,012", 0,014", acero 0,014", nitinol 0,016", acero 0,016", acero 0,016" X 0,016". La fase de coordinación de arcos se planeó con arcos de acero 0,016 X 0,022 y 0,017 X 0,025. Los arcos superiores siempre deberán estar cinchados para evitar la vestibularización de los superiores y los arcos inferiores deberán estar sin cinchar para lograr la vestibularización de los anteriores inferiores, colocándose los brackets los cuatro incisivos inferiores de manera inversa. En la fase posquirúrgica de finalización y detallado se deberán utilizar arcos como en la primera fase de alineación y nivelación y lograr la adecuada armonía oclusal de la fase de finalización y ajuste oclusal.

Progreso del tratamiento

Se realizó la predeterminación ortodóncica y quirúrgica en modelos y en la radiografía cefálica lateral, en la cual se planeó la ortodoncia prequirúrgica y la cirugía. El plan de tratamiento de ortodoncia fue aparatología ortodóncica superior e inferior con brackets y tubos de ranura 0,018 X 0,025" pulgadas prescripción de Alexander (Ormco) ®. Los cuatro incisivos inferiores fueron colocados de manera inversa para expresar en torque de más cinco grados. Se hizo la nivelación, alineación, descompensación y coordinación de arcos hasta establecer un acople acorde para la cirugía (figura 2).

Se definió realizar solamente cirugía unimaxilar, debido a que la diferencia entre el maxilar y la mandíbula no eran lo suficientemente grande para hacer una cirugía bimaxilar, y se decidió intervenir la mandíbula porque a las predeterminaciones hechas en las radiografías cefálicas se observó que la armonía estética y el balance facial, eran más adecuadas con la cirugía de la mandíbula que con cirugía de avance maxilar, por tanto se decidió hacer cirugía de retroceso mandibular haciendo osteotomía oblicua de rama para retroceso mandibular de 8 mm con fijación esquelética a fosa piriforme y ligaduras perimandibulares.

El procedimiento efectuado bajo anestesia general con intubación nasotraqueal y abordaje intraoral. El tiempo quirúrgico fue de 45 minutos, con pérdida sanguínea de 150 cm³. Se hizo fijación intermaxilar y férula interoclusal. No se presentaron complicaciones.

La paciente permaneció hospitalizada por 24 horas, cumplido este tiempo fue dada de alta y se prescribió Cefalexina de 500 mg y Diclofenaco en tabletas de 50 mg cada 8 horas se indicaron medidas de higiene oral. Se dejó la fijación intermaxilar por 8 semanas, la paciente asistió a controles cada 8 días, donde se verificó la estabilidad de la oclusión y la ausencia de un proceso infeccioso.

Una vez se cumplió el tiempo de fijación este se retiró y se inició fisioterapia para recuperar la movilidad de la mandíbula. La paciente pasó de 10 mm de apertura bucal (cuando se retiró la fijación intermaxilar) a 35 mm de apertura bucal en un lapso de 6 semanas, momento en el cual fue remitida de nuevo al ortodoncista para continuar el tratamiento. Siete meses fueron necesarios para finalizar el tratamiento.

En la fase de ortodoncia posquirúrgica se posicionaron nuevamente los brackets que se consideraron estaban en mala posición, se alinearon y nivelaron los arcos nuevamente y se colocaron elásticos clase III intermaxilares 1/8 de pulgadas en tamaño y 3,5 onzas en fuerza y elásticos verticales del canino superior al canino inferior y primer bicúspide inferior en forma de triángulo con referencia de 1/8 de pulgada en tamaño y 3,5 onzas en fuerza para terminar acople maxilar y mandibular.

Terminada la fase de la ortodoncia se instalaron retenedores fijos de canino a canino en la superficie lingual de los dientes anteroinferiores haciendo una férula fija con resina en todas las superficies y alambre 16 X 22 con la superficie más amplia contra los dientes, y placas removibles tipo Hawley continuas superior e inferiores. Se hace una evaluación de los resultados obtenidos, y la paciente manifiesta satisfacción del 100% con la ortodoncia y la cirugía (figuras 3 y 4).

La paciente asiste a controles periódicos cada seis meses por los dos primeros años y luego uno anual por tres años, sin observarse cambios clínicos ni radiográficos significativos. Con el procedimiento quirúrgico se logró lo planeado en la predicción de modelos y en las radiografía (figura 5).

DISCUSION

Las diferentes alternativas de tratamiento en las maloclusiones clase III están relacionadas con los estados de crecimiento y las diferentes discrepancias esqueléticas y dentarias. Los procedimientos ortopédicos sin intervención quirúrgica son una de las alternativas en los tratamientos de las maloclusiones clase III con deficiencia maxilar o con exceso mandibular. Muchos autores proponen no tratarlos y dejar el crecimiento e intervenir más tarde por medio de ortodoncia y cirugía ortognática.¹⁹ La alternativa de tratamiento por medio de ortopedia con expansión maxilar y máscara facial de protracción para el retrognatismo mandibular ha sido reportada en estudios en animales mostrando cambios histológicos en las suturas circumaxilar y adelantamientos en sentido sagital.^{20, 21} Algunos autores han reportado cambios esqueléticos con los tratamientos con la máscara facial de protracción durante los primeros seis meses de tratamiento.^{22, 23} Otra alternativa de tratamiento ortopédico es influir en la mandíbula. Hay mucha controversia del efecto ortopédico de la mentonera y el crecimiento mandibular,²⁴ pero la evaluación de los tratamientos según el tiempo de uso de la mentonera en corto y largo plazo ha mostrado diferentes resultados biomecánicos en los efectos encontrados al complejo craneofacial, produciendo diferentes rotaciones.²⁵ La paciente relató haber tenido expansión lenta y tratamiento con mentonera pero en el análisis de su radiografía no muestra patrones de alguna rotación exagerada de su mandíbula, lo que es más frecuente en los pacientes con tratamiento con mentonera, lo cual hace suponer que el tratamiento ortopédico no fue muy constante y su crecimiento no se vio alterado.

El camuflaje de la maloclusión clase III puede estar encaminado a diferentes alternativas de tratamien-

to, como son las extracciones superiores e inferiores. Esta decisión es muy individual y con ella se pueden lograr buenos resultados dentarios, pero no se afectan las estructuras esqueléticas.²⁶ Algunos pacientes requieren de extracciones atípicas en los casos de camuflajes de maloclusiones²⁷ y lo más importante es establecer un buen plan de tratamiento y hacer las predeterminaciones necesarias para lograr el éxito y la satisfacción del paciente.

Los tratamientos ortodóncico-quirúrgico presentan buena estabilidad y retención en los pacientes clase III, haciendo de la cirugía ortognática una excelente alternativa en aquellos pacientes que presenten alteraciones dentofaciales en los tres planos del espacio²⁸ y los resultados estéticos y oclusales son excelentes siempre y cuando se sigan los planes del tratamiento. Los pacientes en crecimiento y desarrollo pueden tener varias alternativas en su tratamiento. En este caso concreto la paciente presentó algunas consideraciones que fueron tenidas en cuenta; desde los doce años se le realizó el diagnóstico de la discrepancia maxilomandibular, altura facial anteroinferior aumentada, lingualización de incisivos inferiores y prognatismo. Inicialmente fue manejada con ortopedia (expansión maxilar y mentonera), a los quince años se reevalúa el tratamiento y como los resultados obtenidos no fueron satisfactorios, para la paciente, se decide una terapia tendiente a realizar una descompensación ortodóncica de las alteraciones dentales para ubicar correctamente los dientes en cada maxilar y posteriormente un procedimiento quirúrgico para corregir la discrepancia ósea entre ambos maxilares. Se decide que pase su pico de crecimiento para continuar el tratamiento, lo cual es discutible porque se pudo realizar una cirugía a edad temprana.^{29, 30}

Si bien en un principio se pensó en realizar cirugía bimaxilar, al finalizar la ortodoncia prequirúrgica, se estableció mediante predeterminaciones en modelos y en los trazados cefalométricos que se lograba un resultado satisfactorio con cirugía unimaxilar de retroceso mandibular solamente (figura 5).

La planeación sistemática en los pacientes con discrepancias esqueléticas, donde hay un trabajo en equipo entre el ortodoncista y el cirujano maxilofacial y en la cual se involucra al paciente como actor principal, explicándole como evoluciona su situación en particular, permite mayor colaboración y aceptación de los resultados obtenidos, así como el compromiso se asistir periódicamente a las citas de control.

CORRESPONDENCIA

Pedro María Jaramillo v.
Facultad de odontología
Universidad de Antioquia
Medellín, Colombia
Dirección electrónica: pmjv@epm.net.co

REFERENCIAS BIBLIOGRÁFICAS

- Bojanini AC, Jones M, Betancurt JJ. Análisis biométrico de las características faciales de la población colombiana. Parte I. Características cefalométricas. *Rev Fac Odontol Univ Antioq*, 1995; 6: 39-47.
- Bilodeau JE. Class III no surgical treatment: a case report. *Am J Orthod Dentofacial Orthop*, 2000; 118: 560-565.
- Sarver DM, Proffit WR, Ackerman JL. Diagnosis and treatment planning in orthodontics. En: Graber TM, Vanarsdall RJ. *Orthodontics current principles and techniques*. 3.ª ed. Estados Unidos: Mosby, 2000. p. 3-115.
- Ellis E, McNamara JA. Components of adult class III malocclusion. *J Oral Maxillofac Surg*, 1984; 42: 295-305.
- Jacobson A, Evans WG, Preston CB. Mandibular prognathism. *Am J Orthod*, 1974; 66: 140-71.
- Guyer EC, Ellis E, McNamara JA. Components of Class III malocclusion in juveniles and adolescents. *Angle Orthod*, 1986; 56: 7-30.
- Sanborn RT. Differences between the facial skeletal patterns of class III malocclusion and normal occlusion. *Angle Orthod*, 1955; 25: 208-222.
- Merrifield LL. The profile line as an aid in critically evaluating facial esthetics. *Am J Orthod*, 1996; 52: 804-822.
- Jacobson A. Planning for orthognathic surgery: art or science? *Int J Adult Orthod Orthognath Surg*, 1990; 10: 217-224.
- Horowitz SL, Hixon EH. Genetic variability in the face and teeth. En: *The nature of orthodontic diagnosis*. Estados Unidos: Mosby, 1966. pp. 70-89.
- Proffit WR, Turvey TD. Dentofacial asymmetry. En: *Surgical-orthodontic treatment*. St. Louis: Mosby, 1991. pp. 483-549.
- Deguchi T, Kuroda T, Minoshima Y, Graber TM. Craniofacial features of patients with class III abnormalities: Growth – related change and effects of short-term and long-term therapy. *Am J Orthod Dentofacial Orthop*, 2002; 121: 84-92.
- McNamara JA. A method of cephalometric evaluation. *Am J Orthod*, 1984; 86: 449-469.
- Jacobson A. The “Wits” Appraisal of jaw disharmony. *Am J Orthod*, 1975; 67: 125-138.
- Holdaway RA. A soft-tissue cephalometric analysis and its applications in orthodontic treatment planning. Part 2. *Am J Orthod Dentofacial Orthop*, 1984; 85: 279-284.
- Sanín C, Savara, BS. An analysis of permanent mesiodistal crown size. *Am J Orthod*, 1971; 59: 488-500.
- Bolton WA. The clinical application of a tooth-size analysis. *Am J Orthod*, 1962; 48: 504-529.
- Panichela D, Suzuki S, Cisneros G. Soft to hard tissue movement ratios: Orthognathic surgery in an hispanic population. *Int J Adult Orthod Orthognath Surg*, 2000; 15: 255-264.
- Silva OG, Baas MCV, Capelozza L. Rapid maxillary expansion in the primary and mixed dentitions: a cephalometric evaluation. *Am J Orthod Dentofacial Orthop*, 1991; 100: 171-181.
- Kambara T. Dentofacial changes produced by extraoral force in *Macaca irus*. *Am J Orthod*, 1971; 71: 249-277.
- Jackson GW, Kokich VG, Shapiro PA. Experimental response to anteriorly directed extraoral force in young *Macaca nemestrina*. *Am J Orthod*, 1979; 75: 319-333.
- Saadia M, Torres E. Sagittal changes alter maxillary protraction with expansion in class III patients in the primary, mixed, and late mixed dentitions: a longitudinal retrospective study. *Am J Orthod Dentofacial Orthop*, 1990; 98: 127-333.
- Deguchi T, Kanomi R, Ashizawa Y, Rosentein SW. Very early face mask therapy in class III children. *Angle Orthod*, 1999; 69: 349-355.
- Mitani H. Prepuberal growth of mandibular prognathism. *Am J Orthod*, 1981; 80: 546-553.
- Deguchi T, Kitsugi A. Stability of changes associated with chin treatment. *Angle Orthod*, 1996; 66: 139-146.
- Proffit WR. Forty year review of extraction frequencies at a university orthodontic clinic. *Angle Orthod*, 1994; 64: 407-414.
- Tayer BH. The asymmetric extraction decision. *Angle Orthod*, 1992; 62: 291-297.
- Denison F, Kokich VG, Shapiro PA. Stability of maxillary surgery in open bite malocclusions. *Angle Orthod*, 1989; 59: 5-10.
- Woodside DG, Linder-Aronson S, LUSDSTRON A, McWilliam J. Mandibular and maxillary growth after changed mode of breathing. *Am J Orthod Dentofacial Orthop*, 1991; 100: 1-18.
- Bell WH. LeFort I osteotomy for correction of maxillary deformities. *J Oral Surg*, 1975; 33: 412-426.

Figura 1
Fotos pretratamiento cara, arcos, oclusión, radiografía panorámica y cefálica lateral

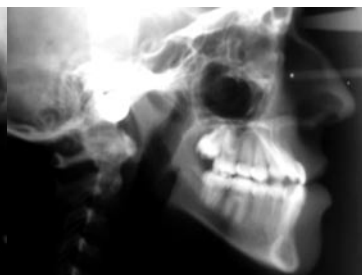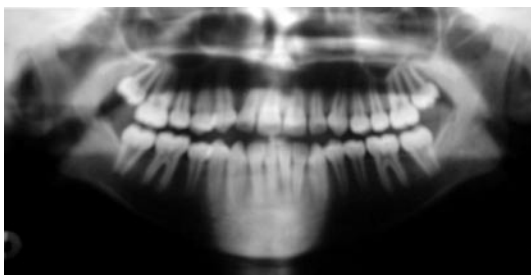
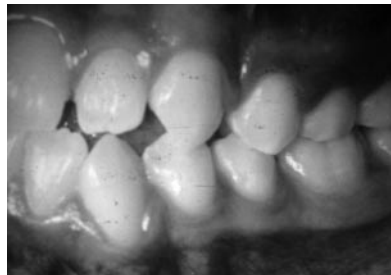
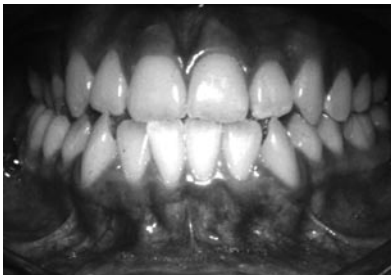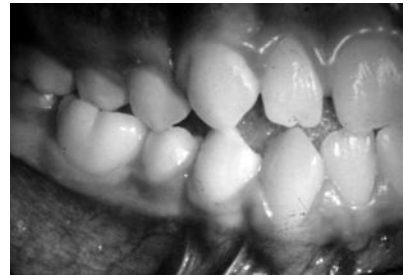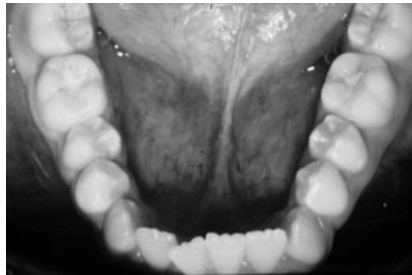
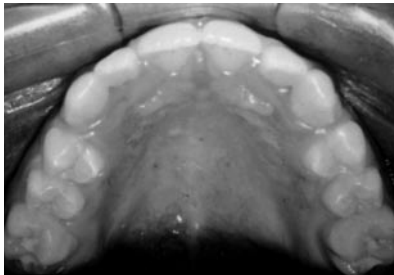


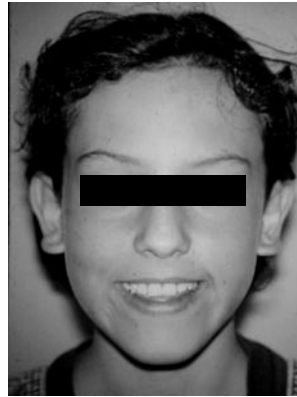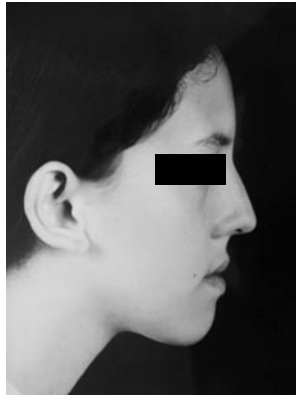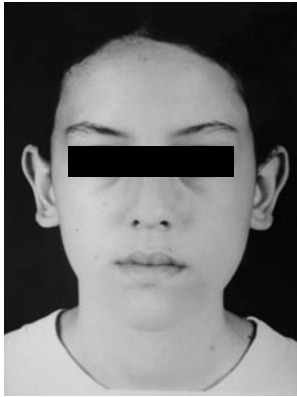Figura 2
Aspecto clínico una vez finalizada la ortodoncia previa a la cirugía

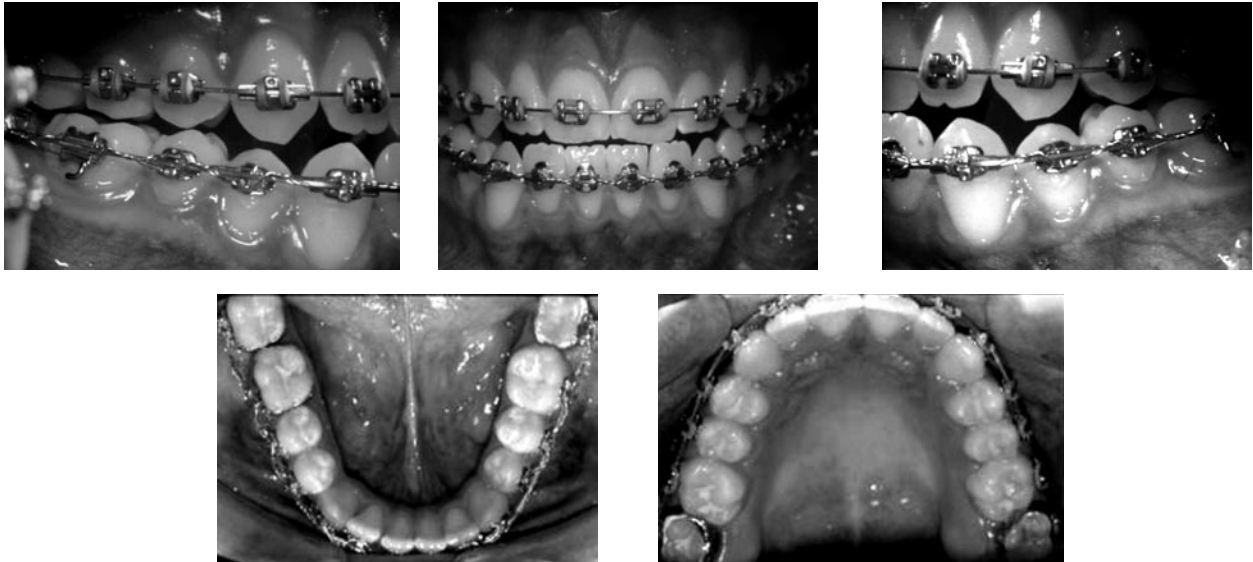


Figura 3
Fotos caso finalizado, cara, arcos, oclusión

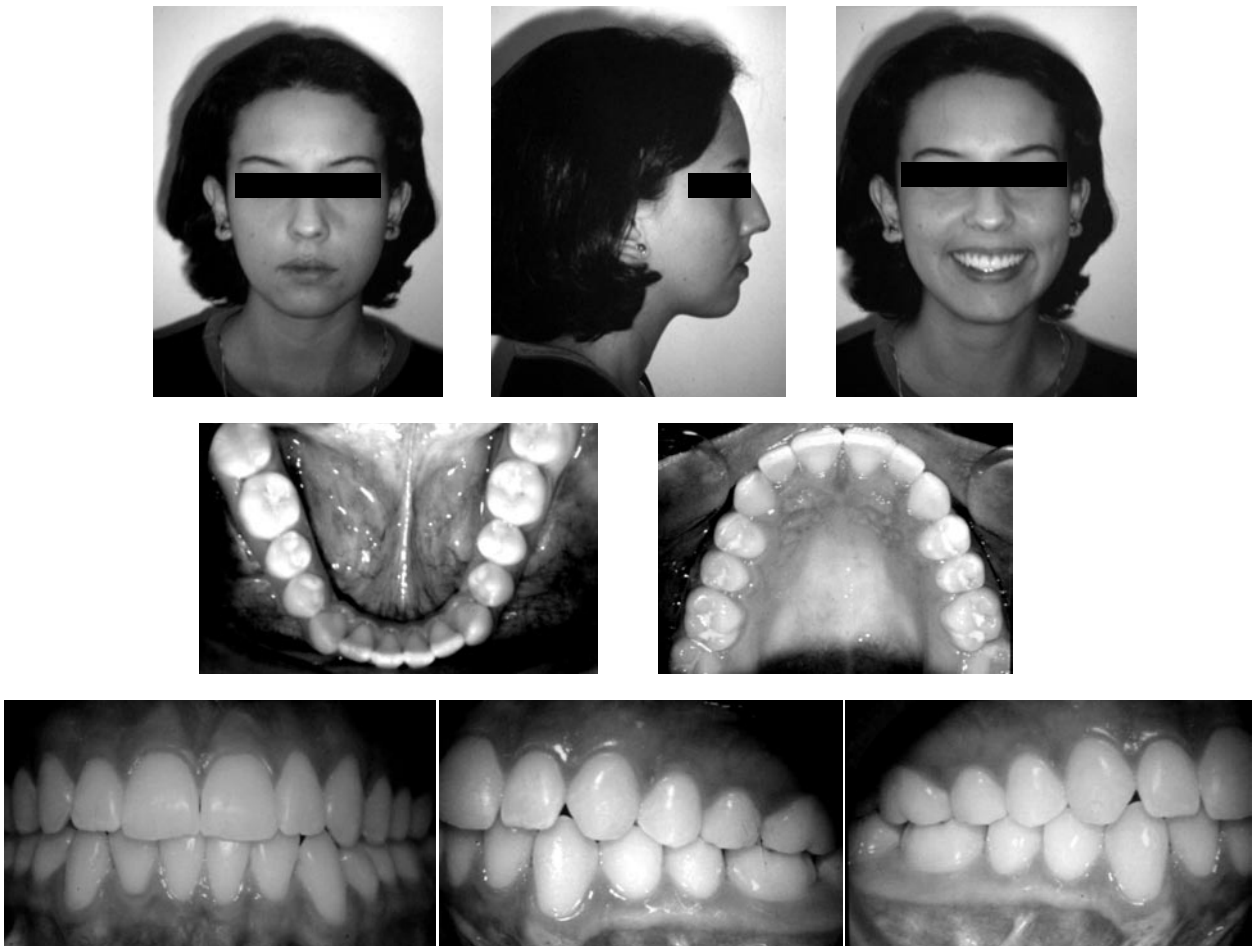


Figura 4

Foto de radiografía cefálica inicial, prequirúrgica, posquirúrgica inmediata y panorámica una vez finalizada la ortodoncia posquirúrgica

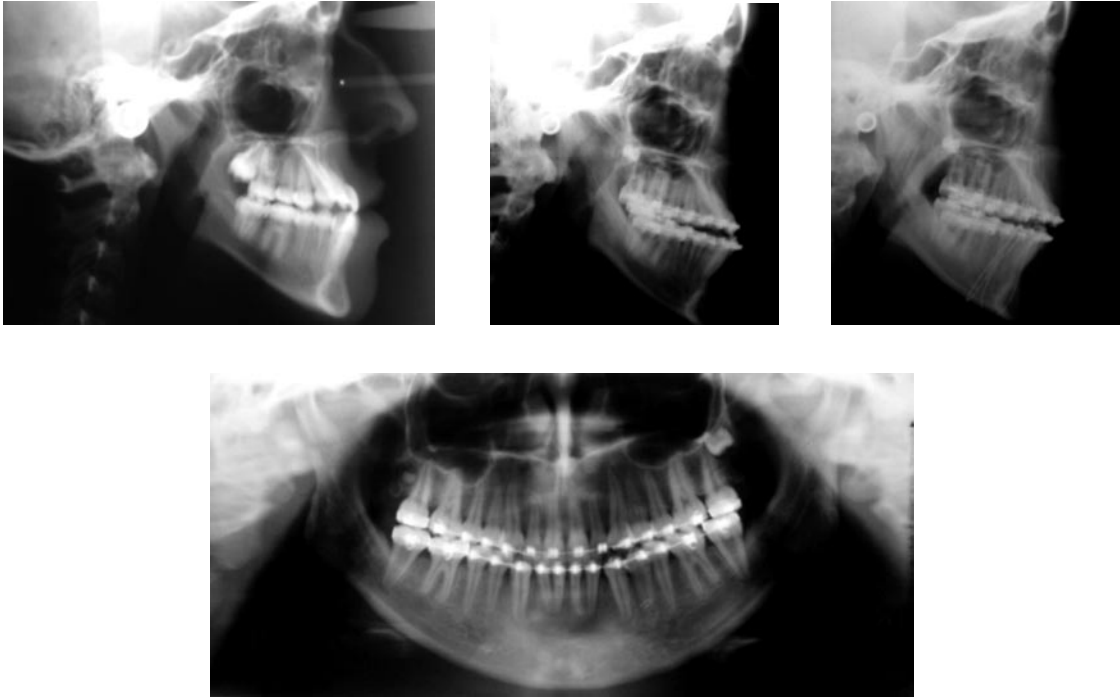


Figura 5

Trazados cefalométricos de la radiografía cefálica inicial, prequirúrgica, posquirúrgica y superimposición entre la inicial y la final

