Evolución de las Osteotomías Mandibulares para el Tratamiento del Prognatismo y Retrognatismo

*DR. JOSE RADI LONDOÑO**

RESUMEN

Se traza como objetivo hacer un breve recuento histórico sobre la evolución de los procedimientos quirúrgicos destinados al tratamiento del prognatismo y retrognatismo. Factores importantes tales como: la selección del sitio anatómico, instrumental requerido, características del diseño de la osteotomía de acuerdo con el objetivo quirúrgico, tipo de abordaje y el método de contención de los fragmentos o de fijación intermaxilar han sido considerados y evaluados a través del tiempo por los pioneros de la cirugía maxilofacial en su comienzo y luego por sus sucesores para proponer alternativas quirúrgicas que han sido continuamente refinadas, hasta disponer hoy en día de aquellos que se caracterizan por su versatilidad, rapidez, no requieren de mucha disección de tejidos, ofrecen mayor estabilidad en los resultados y menor morbilidad.

PALABRAS CLAVES:
Osteotomía sagital - Oblicua - Vertical
Ostectomía, abordaje intra-extraoral
Decorticación, suspensión esquelética - Fijación rígida
Fragmento proximal y distal
Cirugía Maxilofacial

INTRODUCCION

Actualmente, tanto la Escuela Europea como la Americana de Cirugía Maxilofacial prefieren para el tratamiento quirúrgico del exceso o deficiencia del desarrollo mandibular, el abordaje intraoral al extraoral, ya que este último implica una cicatriz o formación de queloides en la piel y ocasionalmente lesiona el nervio facial; de otro lado, las osteotomías de la región de la rama mandibular de tipo sagital oblicua o vertical son las más frecuentemente empleadas, así como también, para fijar los fragmentos osteotomizados son más confiables la fijación rígida o en su defecto la suspensión esquelética.

El primer intento para llevar a cabo la corrección quirúrgica del prognatismo se cumplió a mediados del siglo pasado por Simon-Hullihen (1) considerado como el padre de la cirugía maxilofacial, quien en 1848 trató un paciente, con quemaduras en la cara y

* Profesor Titular y Jefe del Departamento de Estudios Básicos Integrados
Facultad de Odontología
Universidad de Antioquia

en el cuello, mediante osteotomía reductora en el cuerpo mandibular. En realidad su diseño era muy similar a una osteotomía segmentaria subapical en "V" (Figura 1).

FIGURA No. 1

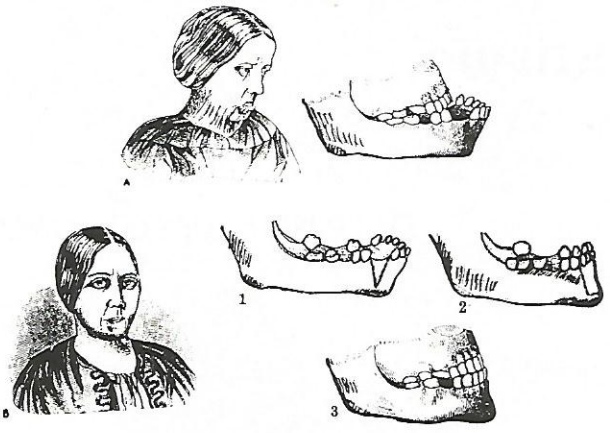

El caso reportado por Simon Hullihen en 1848

A. Tejidos contráctiles sobre la cara y el cuello, características de la oclusión.

B. Apariencia postoperatoria
B1. Diseño de la osteotomía
B2. Reducción de los fragmentos
B3. Oclusión final

(Según Hullihen, S.P. Amer. J. Dent. Sei. 9: 157, 1849)

La técnica inicialmente propuesta sufrió diferentes modificaciones; al mismo tiempo surgieron alternativas para el tratamiento del retrognatismo también diseñados en la región del cuerpo mandibular mediante cortes oblicuos, verticales, con injertos óseos libres. Pronto se dieron cuenta que estos procedimientos se acompañaban de alta morbilidad y por supuesto de secuelas indeseables, tales como: relación molar poco satisfactoria, falta de unión, unión retardada, anestesia del labio, no mejoría en el ángulo goníaco, apariencia facial cuadrada y aplanada, queloide, infecciones, etc. Esto estimuló y condujo a que los cirujanos enfocaran otra región del cuerpo mandibular y ésta precisamente fue la rama mandibular.

Aparecieron entonces diseños de osteotomías horizontales, oblicuas, verticales, subcondilares, subsigmoideas, en "L", en "L" invertida (Γ), en "C", sagitales, las cuales inicialmente fueron llevadas a cabo por abordaje extraoral y posteriormente por vía intraoral. Algunos de los procedimientos que involucraban el avance mandibular se acompañaban de injertos óseos libres tomados de la cresta ilíaca.

La Osteotomía horizontal fue popular durante mucho tiempo, pero luego cayó en desuso por su alta incidencia de complicaciones, particularmente la mordida abierta tanto para el tratamiento del prognatismo pero más frecuentemente en el retrognatismo. Esta se encontró que era provocada por vectores musculares que se generan en el fragmento proximal proporcionados por los músculos temporal y pterigoideo externo, y vectores que se establecen en el fragmento distal provocados por el músculo masetero y Pterigoideo interno hacia arriba e infrahioideos hacia abajo, resultando en mordida abierta, falta de unión de los fragmentos y por ende en maloclusión.

Las maloclusiones fueron correlacionados a la falta de fijación de los fragmentos en algunas de estas osteotomías, lo que impulsó la aparición de la fijación de los mismos con ligaduras perimandibulares, osteosíntesis, tornillos y placas de fijación rígida.

Con excepción de la fijación rígida, todas las osteotomías para corregir el prognatismo y el retrognatismo requieren de una fijación intermaxilar de 6 a 8 semanas, tiempo necesario para que ocurra la cicatrización de los fragmentos óseos osteotomizados.

OSTEOTOMIAS EN EL CUERPO MANDIBULAR

Fueron las primeras que surgieron para tratar quirúrgicamente las alteraciones del desarrollo del hueso mandibular o adquiridas como consecuencia de traumas o hábitos.

Blair (2) en 1896, propuso un procedimiento quirúrgico para tratar el prognatismo que consistía en una osteotomía en escalón del cuerpo mandibular, eliminando un segmento óseo correspondiente a la cantidad de retroceso en la porción basilar (Figura 2).

FIGURA No. 2

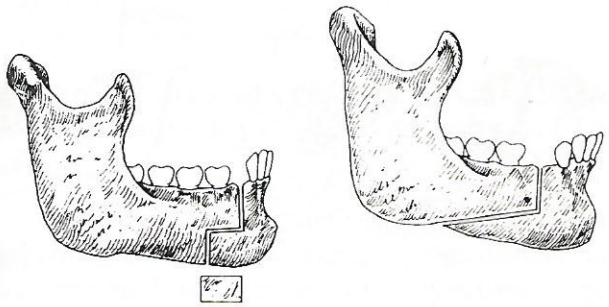

Procedimiento propuesto por V. P. Blair 1896
Tomado de Epker.
Mandibular deficiency syndrome 1978.

Limberg 1928 (3) ideó una técnica quirúrgica para tratar el retrognatismo mediante una osteotomía en escalón en donde se colocaba injerto óseo libre a nivel basilar, en la cual su tamaño anteroposterior correspondía a la cantidad de avance presupuestado en el paciente (Figura 3).

FIGURA No. 3

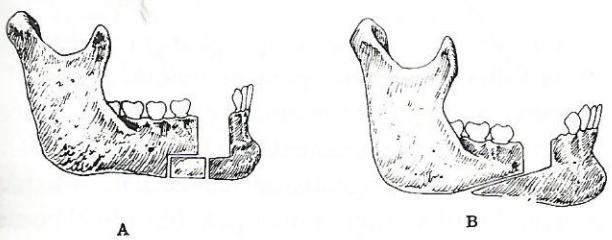

A. Método propuesto por Limberg
B. Procedimiento propuesto por V. H. Kazanjian

Tomado de Epker Mandibular deficiencia syndrome, 1978.

Kazanjian 1936 (4) sugirió la osteotomía oblicua deslizante de avance en el cuerpo mandibular, en ese mismo sentido habían trabajado Von-Eiselberg (1906) y Nikolsky (1912) (Figura 3).

Thoma (6) en 1943 describió una ostectomía en forma de "Y" en el cuerpo mandibular para la corrección del prognatismo asociado con una marcada mordida abierta anterior, sugirió el abordaje intraoral para evitar cicatriz externa (Figura 4).

FIGURA No. 4



Ostectomía del cuerpo mandibular en Y

A. Prognatismo con mordida abierta
B. Corrección quirúrgica con retroposición

Digman (5) 1948, planteó la posibilidad de hacer una ostectomía del cuerpo, primero en extraer a su vez el diente comprometido, logrando el objetivo del retroceso mandibular en 2 etapas entre las cuales había un compás de espera de 4 semanas, preservando el nervio alveolar inferior (Figura 5).

FIGURA No. 5

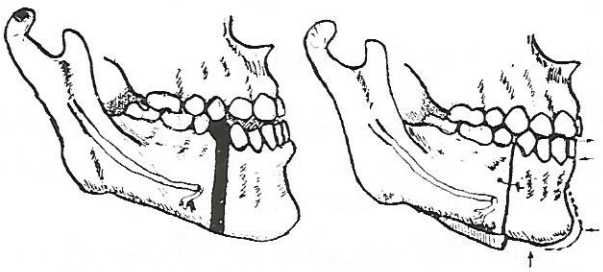

Ostectomía del cuerpo mandibular propuesta por Digman. La técnica se puede hacer en uno o dos tiempo, intra o extraoral, con preservación del nervio alveolar inferior.

Converse (7) 1963. Modificó las osteotomías del cuerpo con el fin de posibilitar su avance, diseñando un corte deslizante en el sector anterior (Figura 6).

FIGURA No. 6

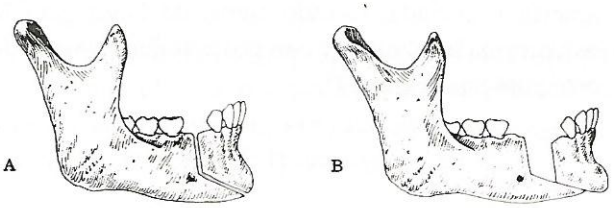

Diseño de osteotomía de avance del cuerpo mandibular propuesto por Converse.

A. Antes B. Después

Tomado de Epker Mandibular deficiency syndrome, 1978.

Las osteotomías y ostectomías del cuerpo mandibular fueron consideradas cuando la corrección para el exceso mandibular era pequeño. No más de la amplitud de un diente, la zona más preferida para llevarlo a cabo era la zona del primer premolar, ya que este sitio anatómico era accesible y el daño del nervio alveolar inferior-mentoniano podía ser lesionado mínimamente. Dicho procedimiento se efectuaba por vía intraoral, extraoral o por ambos cuando se planeaba en dos etapas.

Secuelas tales como mala unión, no unión, regresión, infecciones, anestesia, problemas periodontales importantes en dientes adyacentes al sitio de la osteotomía, cicatriz externa, influyeron para que estos procedimientos entraran en desuso para corregir el prognatismo y el retrognatismo.

OSTEOTOMIAS DE LA RAMA MANDIBULAR

1. Osteotomía horizontal:

Lane-1905 efectuó por primera vez la osteotomía horizontal en la rama ascendente para corregir el retrognatismo por vía externa.

Blair-1909 mediante un abordaje ciego y utilizando una sierra de Gigli trató dos casos de retrognatismo por vía externa (2).

Babcock-1908 utilizó por primera vez la osteotomía horizontal para la corrección del prognatismo por vía externa.

Moose y Sloan-1945 desarrollaron la técnica intraoral para llevar a cabo la osteotomía horizontal (19-8).

Skaloud (10)-1951 describe la técnica combinada abierta y cerrada, usando sierra de Gigli para la osteotomía horizontal y con posterior colocación de osteosíntesis (Figura 7).

FIGURA No. 7

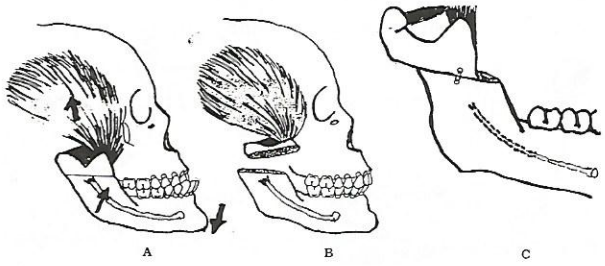

Osteotomía horizontal propuesta por Blair:

A. Vectores, musculares
B. Desplazamiento del fragmento proximal por el músculo temporal (Tratamiento prognatismo).
C. Osteotomía horizontal como tratamiento para el retrognatismo, Fijación con osteosíntesis

La osteotomía horizontal de la rama fue popular por un tiempo pero debido a los resultados insatisfactorios su alta morbilidad como: cicatriz externa, daño del nervio facial, mordida abierta anterior, mala unión, no unión, acortamiento de la rama y regresión fue abandonada.

OSTEOTOMIA OBLICUA-VERTICAL

Limberg (11) 1925 efectuó la primera osteotomía de la rama ascendente para el tratamiento de la retrognatia. Su procedimiento fue una modificación del propuesto tempranamente por Bobcock (14) para la corrección del prognatismo mandibular. Además propuso la colocación de un injerto libre en el borde basilar de la rama para asegurar el avance de la mandíbula (Figura 8).

FIGURA No. 8

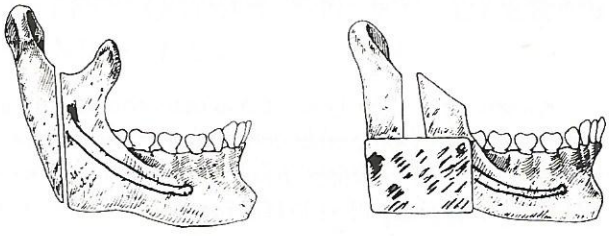

Osteotomía vertical de la rama mandibular

A. Diseño del corte por detrás del nervio dentario inferior.
B. Colocación del injerto en el borde basilar permitiendo el avance mandibular.

En 1928 manifestó la necesidad de una coordinación entre la ortodoncia y la cirugía para ofrecer un tratamiento más estable.

En nuestro medio la ortodoncia previa a la cirugía fue implantada sólo a principios de la década de los "80"

Kostecka (15) 1930, trabajó en la osteotomía subcondilar ciega para corregir prognatismos no mayores de 7 mm., "ya que dicha intervención no permitía mayor desplazamiento hacia atrás". Esta intervención se llevó a cabo con sierra de Gigli.

Smith (12-13) y Robinson 1954, desarrollaron la ostectomía subsigmoidea con el fin de corregir el prognatismo, dicho procedimiento implica la remoción de una parte de la región subsigmoidea de la rama junto con una osteotomía horizontal en el cuello del cóndilo. Para ello se realizó un abordaje extraoral preauricular (Figura 9).

FIGURA No. 9

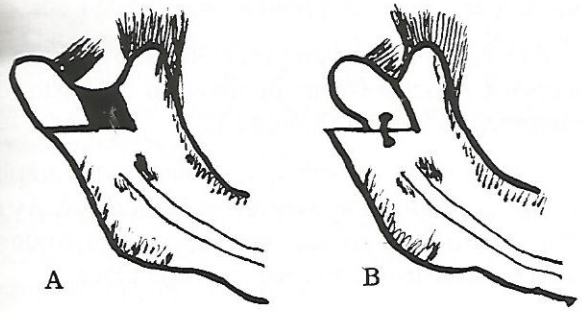

A. Ostectomía subsigmoidea
B. Fijación - Fragmentos

Caldwell y Letterman (16) 1954, modificaron la osteotomía vertical de la rama ascendente haciendo una decorticación del fragmento distal y perforaciones en el fragmento proximal para facilitar una mejor cicatrización. Además, colocaron osteosíntesis en el borde basilar. Esta operación se llevó a cabo por medio de una incisión tipo Risdon (Figura 10). Abordaje externo.

A. Nervio facial B'. Incisión tipo Risdon

B. 1. Fenestraciones, 2. Decorticación,
3. Osteotomía, 4. Inmovilización.

FIGURA No. 10

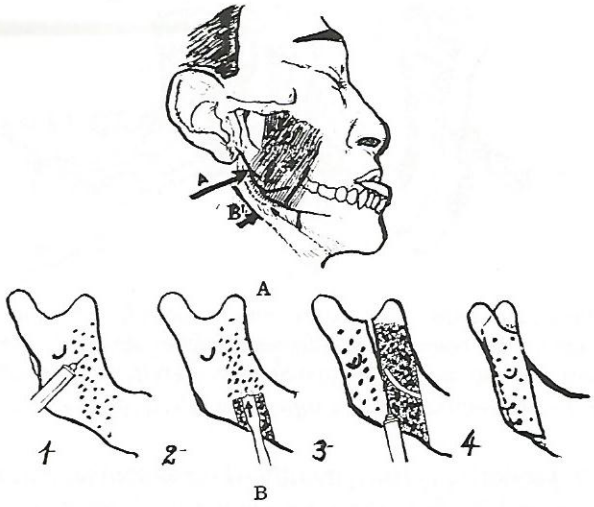

Osteotomía vertical propuesta por Caldwell y Letterman.

A. Abordaje externo tipo Risdon.
B. Secuencia progresiva de la osteotomía hasta la inmovilización de los fragmentos.

Hinds y Robinson (17) 1955, Osteotomía vertical subcondilar por vía extraoral para corregir el prognatismo.

Robinson 1957 (18), reportó la corrección quirúrgica de la micrognatía con una osteotomía vertical de la rama ascendente más injerto de cresta ilíaca (corticocancelar) dentro del defecto de la osteotomía.

Moose (19-20) 1964, describió la osteotomía vertical subcondilar por vía intraoral, abordando la cara interna o medial de la rama. Procedimiento bastante complejo de realizar.

Winstanley (21) 1968, propuso la osteotomía vertical subcondilar por vía intraoral abordando el aspecto lateral de la rama y utilizando pieza de mano recta.

Herbert, Kent (22) y Hinds 1970, trabajó la osteotomía oblicua por vía intraoral empleando la sierra oscilante tipo Stryker y retractor para exponer la superficie lateral de la rama (Figura 11).

FIGURA No. 11

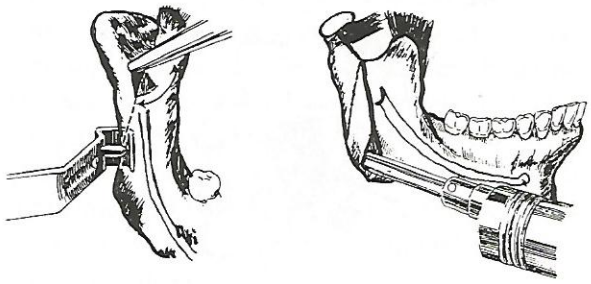

Procedimiento consistente en osteotomía oblicua o vertical de rama aplicando separadores de borde posterior y sierra oscilante tipo Stryker. El retractor permite exponer ampliamente la superficie lateral de la rama.

Lindorf(23) 1981, modificó la osteotomía vertical subcondilar de la rama por vía intraoral, efectuando una decorticación del aspecto medial del fragmento proximal o más posterior. Además, introdujo nuevo instrumental para que la técnica sea más versátil y al mismo tiempo expedita.

Bell (24) afirma dentro de sus consideraciones biológicas respecto a la osteotomía subcondilar vertical, que la cápsula articular y el pterigoideo externo como el periostio del cuello sirven de pedículo (irrigación), pero a pesar de ello hay reducción del flujo sanguíneo en el fragmento proximal. Hay evidencia clínica que sugiere que puede ocurrir isquemia en la porción distal del segmento proximal, cuando únicamente la cápsula y el pterigoideo externo sirven como pedículo: puede llegar a producir necrosis y secuestración. No obstante, esta condición es rara y la osteotomía es hoy en día ampliamente utilizada para corregir el prognatismo.

OSTEOTOMIA EN "L", EN "L" INVERTIDA "C"

Wassmund en 1927 hizo la primera descripción de la osteotomía en L invertida de la rama mandibular, que luego fue perfeccionando e indicado para el tratamiento del retrognatismo (con injerto) y en el prognatismo, posteriormente originó la osteotomía en "C"

Pichler y Trauner (25) 1948, Schuchardt 1954, Trauner-Obwegeser 1957, recomendaron que el defecto creado por la osteotomía en "L" invertida en los avances de mandíbula se rellenara con injertos de cresta ilíaca (Figura 12).

FIGURA No. 12

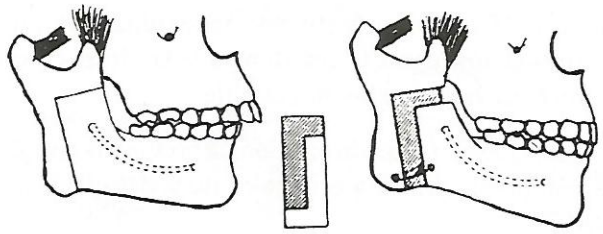

Caldwell, Hayward y Lister (26) 1968, presentaron la osteotomía vertical en "L" que fue modificada para conformar la osteotomía en "C" (Figura 13).

FIGURA No. 13

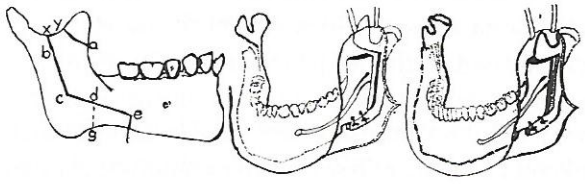

Hawkinson 1968 (27), reportó la osteotomía arqueal de la rama ascendente y del cuerpo, la cual beneficia el contacto óseo entre los fragmentos para procedimientos de avance mandibular mayores de 1 cm.

Está recomendada en procedimientos en que es necesario rotaciones mandibulares en contraste con movimientos lineales (Figura 13).

Estas técnicas, sinembargo, no han ganado amplia aceptación debido a la incrementada morbilidad y el gran número de complicaciones asociadas, a lo que se suma la toma de injerto óseo en cresta ilíaca.

OSTEOTOMIA SAGITAL DE LA RAMA

Trauner-Obwegeser 1957 (28), introducen la osteotomía sagital para la corrección del prognatismo y retrognatismo. Dicho procedimiento afecta tanto la porción medial como lateral de la rama mandibular y los fragmentos se fijan con osteosíntesis o con ligaduras perimandibulares (Figura 14).

FIGURA No. 14

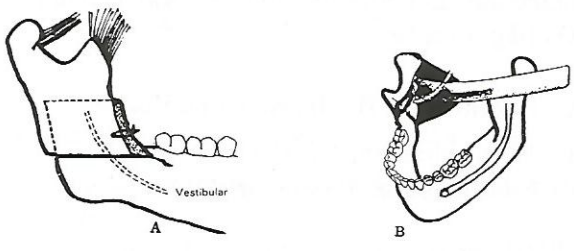

Osteotomía sagital propuesta por Trauner-Obwegeser.
A. Aspecto lateral B. Aspecto medial

Dal-Pont-1961 (29), modificó la técnica anterior, extendiendo el corte a la porción anterior y lateral del cuerpo mandibular (Figura 15).

FIGURA No. 15

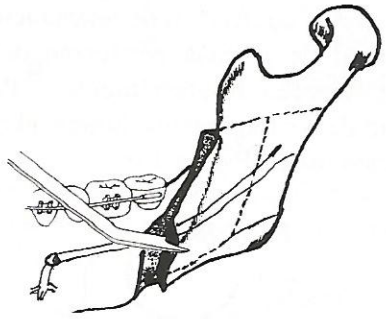

Modificación propuesta a la osteotomía sagital por Giorgio Dal-Pont, 1961.

Diferenció entre la técnica osteotomía sagital retromolar: en donde el corte se extiende entre las tablas corticales lateral y medial hasta el borde posterior de la mandíbula.

Osteotomía oblicua retromolar: en donde el corte en la rama no se extiende hasta el borde posterior, debido a que en esta zona existe poco hueso esponjoso entre ambas tablas corticales.

Wilde 1969 (30), describió una combinación de técnica intraoral-extraoral para realizar la osteotomía sagital de la rama mandibular.

Youman 1972 (22), realizó un abordaje extraoral para llevar a cabo el procedimiento de osteotomía sagital usando un Stryker reciprocante.

Steinhauser 1973 (13), recomendó la adición de la miotomía suprahioidea en casos de realizar avance con osteotomía sagital de rama.

Hunsuck (32) 1968, hizo una modificación al corte anterior de la osteotomia sagital, el que consistia en involucrar ambas corticales vestibular y lingual bajo el nivel del nervio dentario inferior (Figura 16). Con la variación considera no necesario fijar los fragmentos osteotomizados y recomienda reducir el período de fijación intermaxilar a sólo 4 semanas.

FIGURA No. 16

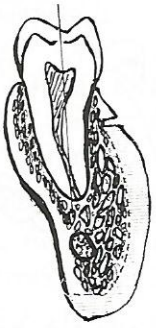

Modificación propuesta por Hunsuck que compromete la tabla vestibular y lingual bajo el paquete vasculonervioso dentario inferior.

Gallo (33) 1976, modificó la osteotomía sagital y recomendó en caso de avance para corregir el retrognatismo, un escalón en el fragmento proximal para evitar la posibilidad de rotación en dirección anterosuperior que es frecuente en la técnica convencional. Además, recomienda colocación de osteosíntesis entre los fragmentos.

FIGURA No. 17

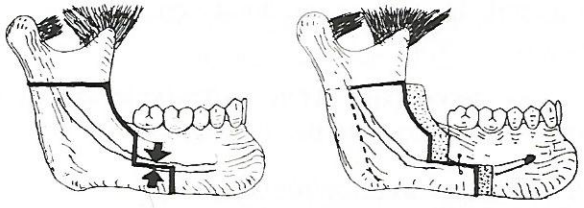

Modificación a la osteotomía sagital. Propuesta por Gallo, impide rotación del fragmento proximal.

Wolford et al (34) 1987, su modificación consistió en proveer una ventaja estructural en el segmento distal al incluir una porción del reborde oblicuo externo. Esta modificación fortifica el segmento distal, reduciendo el riesgo de fractura vertical que puede ocurrir a través de la tabla lingual del área del tercer molar (Figura 18).

FIGURA No. 18

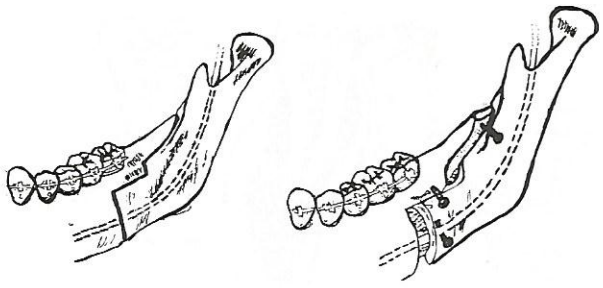

Modificación propuesta por Wolford: disminuye el riesgo de fractura en la tabla lingual, al mismo tiempo, por el escalón formado a nivel oclusal, previene la rotación del segmento proximal.

Tomado de Wolford artículo original.

La osteotomía sagital de la rama es ampliamente recomendada tanto para el avance como para el retroceso mandibular, por cuanto permite amplio contacto de las superficies óseas medulares que aceleran la unión ósea, cuando se indica en el avance mandibular su recidiva es menor, debido a que el músculo temporal y el masetero permanecen en el fragmento proximal y su posición no varía tanto como otras técnicas, la liberación del pterigoideo interno en el borde basilar es posible por medio del abordaje intraoral, la incisión extraoral con formación de cicatriz se evita.

Las desventajas de la osteotomía sagital se clasifican en 2 grupos (9).

A. Consideraciones quirúrgicas:
   1. Mayor pérdida sanguínea
   2. Dificultad en el acceso quirúrgico, siendo técnicamente más difícil que otros diseños.
   3. Es necesario evadir el nervio dentario inferior.

B. Consideraciones posquirúrgicas:
   1. Mayor edema postoperatorio
   2. Disestesia del nervio mentoniano más frecuente
   3. Desplazamiento condilar
   4. Recidiva

Cada una de estas situaciones puede variar de acuerdo con: la experiencia del cirujano, el método de contención empleado, la cantidad de corrección quirúrgica y la estabilidad oclusal lograda en el acto quirúrgico, dependiendo de la coordinación de arcos por medios ortodóncicos previos a la cirugía.

FIJACION ESQUELETAL

Fue introducida en 1981. Dicho procedimiento implica la colocación de alambres perimandibulares en la región canina de la mandíbula bilateralmente, y alambres previa confección de fenestraciones en la pared lateral de la fosa periforme del maxilar superior, también bilateralmente. Permite la estabilidad de los fragmentos durante el período de cicatrización ósea. (Figura 19).

FIGURA No. 19

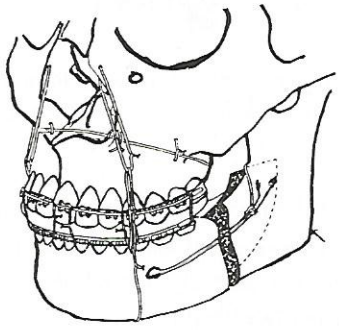

Fijación esquelética intermaxilar - osteosíntesis en rama mandibular y maxilar superior.

Fue ideada para suprimir la tendencia a la extrusión de los incisivos superiores e inferiores y el incremento de la altura facial anterior durante el período de fijación postoperatorio que tiene una duración de 8 semanas.

FIJACION RIGIDA:

Es otro método que surgió para fijar los fragmentos osteotomizados, propuesto por Spiessl (35) en 1974 y popularizado en la década de los 80. Consiste en la colocación de placas y tornillos en los fragmentos óseos con el fin de promover una cicatrización ósea primaria sin evidencia de formación de callo óseo (36), sólo es necesario una semana de fijación intermaxilar con tracción elástica por una semana (Figura 20).

FIGURA No. 20

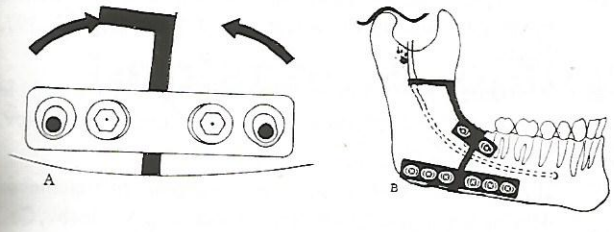

A. Placa de fijación rígida con tornillo de compresión.
B. Aplicación de fijación rígida en osteotomía sagital

La fijación rígida de los fragmentos con tornillos o placas provee mayor estabilidad postoperatoria con excepción de la parestesia, el total de complicaciones posibles es muy baja y puede ser minimizada por una buena técnica quirúrgica.

CONCLUSIONES

1. Inicialmente, el sitio anatómico seleccionado para corregir el prognatismo y retrognatismo fue el cuerpo mandibular, pero debido a los múltiples problemas asociados con el procedimiento, los cirujanos maxilofaciales prefieren hoy en día realizar sus operaciones en la rama mandibular.

2. Cuando Hullinhen (1) realizó su procedimiento quirúrgico lo abordó por vía intraoral, luego Digman (5), recomendó para la misma intervención en dos etapas, abordaje intraoral/extraoral, el abordaje extraoral fue muy popular en la década de los 50, luego y paulatinamente fue perdiendo interés por lo que hoy en día su indicación es *excepcional.*

   El abordaje intraoral desde que fue planteado por Moose (19) en 1945, por el contrario ha ganado adeptos, siendo actualmente la más utilizada por las diferentes escuelas, ya que es versátil, rápida, no es necesaria mucha disección de tejidos, evita daño del nervio facial, indicada en pacientes que forman queloides y que no quieren cicatrices en su cara. En resumen tiene menor morbilidad.

   La vía extraoral se recomienda en prognatismos mayores de 1.5 centímetros, en presencia de microstomía o boca pequeña e inelástica y cuando existen severas asimetrías.

3. La osteotomía sagital bilateral de la rama mandibular por vía intraoral (28-29-33-34) es el procedimiento quirúrgico más comúnmente empleado para corregir el retrognatismo (37).

   No obstante, del frecuente uso de esta técnica quirúrgica, la regresión esquelética ocurre en casi cada caso, y en algunos pacientes puede ser bastante significativo (38).

   Por tal motivo ha sido modificado técnicamente y se han propuesto variados métodos para minimizar la regresión mandibular, incluyendo la sobre-corrección, uso de prolongados períodos de fijación intermaxilar, miotomía de músculos suprahioideos, colocación prolongada de collar cervical, suspensión esquelética y fijación rígida.

4. Para corregir el prognatismo se dispone de la osteotomía oblicua o vertical de la rama mandibular por vía intraoral, avances tecnológicos y en el diseño de nuevo instrumental, como separadores de escotadura sigmoidea, de borde posterior de la rama y de apófisis coronoides, hacen que el procedimiento sea confiable, rápido y versátil. Sinembargo, también puede ser utilizada la osteotomía sagital con fijación rígida si el paciente no desea permanecer inmovilizado por 8 semanas.

Finalmente se han sugerido, para la fijación de los *fragmentos en la osteotomía sagital, ligaduras* perimandibulares, osteosíntesis del borde superior, del borde inferior, dejar los fragmentos libres para que encuentren su "equilibrio biológico", hasta la colocación de fijación rígida propuesta por Spiessl (35).

De todas las anteriores, la fijación rígida, ha logrado los resultados más estables sobretodo cuando se ha puesto mayor atención al control del fragmento proximal previo al procedimiento quirúrgico. Aunque se han desarrollado diferentes tipos de fijación rígida, incluyendo tornillos tirafondo, tornillos bicorticales, placas monocorticales, etc.

Ninguna técnica ha demostrado eliminar completamente la regresión del avance mandibular en el tratamiento del retrognatismo.

BIBLIOGRAFIA

1. S. O. Hullihen. Case of elongation of under jaw and distortion of face and neck, caused by burn sucessfully treated. American Journal of Dental Science. 9: 157, 1849.
2. Blair, V. P. Operation on the jaw bones of the face. Surg. Gynecol. Obstet. 4: 67-78, 1907.
3. Limberg, A.A. New method of plastic lengthening of the mandible in unilateral microgenia and asymmetry of the face. J. Am. Dent. Assoc. 15: 851-871, 1928.
4. Kazanjian, V. H. Jaw reconstruction. Am. J. Surg. 43: 249-267, 1939.
5. Digman, R. O. Surgical correction of developmental deformities of the mandible. Plast. Reconstr. Surg. 3: 124-126, 1948.
6. Thoma, K. H. Y-Shaped osteotomy for correction of open bite in adults. Surg. Gynecol. Obstet. 77: 40-50, 1943.
7. Converse, J. M. Micrognathia. Br. J. Plast. Surg. 16: 197-210, 1963.
8. Sloan, A. C. Intraoral osteotomy of ascending rami for correction of prognathism. Texas, D. J. 69: 375, Sept. 1951.
9. Behrman, S. Complications of sagital osteotomy of the mandibular ramus. J. Oral. Surgery. Vol. 30, August 1972.
10. Skalod, Francis. A new Surgical method for correction of prognathism of the mandible. Oral Surg. Oral Med. Oral Path. 4: 689, June 1951.
11. Limberg A. A. Treatment of open-Bite by means of plastic oblique osteotomy of the ascending rami of the mandible. Dent. Cosmos 67: 1191. Dec. 1925.
12. Robinson, M. Prognathism corrected by open vertical condylotomy. J. S. Calif. Dent. Assoc. 24: 22 Jan 1956.
13. Smith A. E., y Robinson, M.: Surgical correction of mandibular prognathism by subsigmoid notch ostectomy with sliding condylotomy; a new technique, J. A. D. A. 49: 46-62, 1954.
14. Babcock, W. W. Surgical treatment of certain deformities of the jaw associated with maloclusion of the teeth, J.A.D.A, 53: 883, 1909.
15. Kostecka, F. Surgical correction of open bite, Federation Dentaire International 1931.
16. Caldwell, J. B., and Letterman, G. S. Vertical Osteotomy in the mandibular rami for correction of prognathism. J. Oral Surg. 12: 185, July 1954.
17. Robinson, M. Prognathism corrected by open vertical condylotomy J. South Calif. Dent. Assoc. 24: 22-27, 1956.
18. Robinson, M. Micrognathism corrected by vertical osteotomy of the ascending ramus and iliac bone graft. Oral Surg. 10: 1125-1130 1957.
19. Moose, S. M. Correction of abnormal mandibular protrusion by intraoral operation. J. Oral Surg. 3: 304-310, 1945.
20. Moose, S. M. Surgical correction of mandibular prognathism by intraoral subcondylar osteotomy. J. Oral. Surg. 22: 197, 1964.
21. Winstanley, R. P. Subcondylar osteotomy of the mandible and the intraoral approach. Br. J. Oral Surg. 6: 134, Nov. 1968.
22. Hinds, E. C., and Kent, J. N. Surgical treatmente of developmental jaw deformities. St. Louis, C. V. Mosby, Co., 1972, P. 58.
23. Lindorf, H. H. Osteotomie des ramus zur progeniekorrektur; operationstechnikund, neme instrumente. Dtsch. Z. Mund-Kiefer-Gesiehts-chir. 5 (1981) 44.
24. Bell W. H. Surgical correction of dentofacial deformities. Philadelphia, W. B. Saunders, 1980.
25. Pichler, H., and Trauner, R. Mund und Kieferchirurgie Verlag, Vienna, 1948.
26. Caldwell, J. B.: Hayward, J. R.: And Lister, R. L. Correction of mandibular retrognathiaby vertical "L" Osteotomy: a new tecnic. J. Oral Surg. 26: 259, April 1968.
27. Hawkinson, R. T. Retrognathia corrected by means of an Arching Osteotomy in the ascending ramus. J. Prosthet. Dent. 20: 77-86, 1968.
28. Trauner, R. and Obwegeser, H. The surgical correction of mandibular prognathism and retrognathia with consideration of genioplasty. Surgical procedures to correct mandibular prognathism and reshaping of the chin. Oral Surg. 10: 677, July 1957.
29. Dal Pont, G. Retromolar osteotomy for correction of prognathism. J. Oral Surg. 19: 42. Jan 1961.
30. Wilde, N. J. Sagital ramisection for correction of mandibular deformities. Plast. Reconstr. Surg. 43: 167, Feb. 1969.
31. Steinhauser, E. W. Advancement of the mandible by sagital ramus split and suprahyoid myotomy. J. Oral Surg. 31: 516, July 1973.
32. Hunsuck, E. E. Modified intraoral sagital split technique for correction of mandibular prognathism. J. Oral. Surg. 26: 250-254, 1968.
33. Gallo, W. J. Modification of the sagital ramus-split osteotomy for retrognathia. J. Oral Surgery. Vol 34, February 1976.
34. Wolford et al. Modification of the mandibular ramus saggital split osteotomy. Oral. Surg. Vol. 64. August 1987.
35. Spiessl, B. Osteosynthese Bei sagital osteotomie nach. Obwegeser-Dal-Pont. Fortschr Kiefer-Gesichts Chir. 18, 1974.
36. Reitzik M. Cortex to cortex healing after mandibular osteotomy. Journal Oral Maxillofacial, Surg. 41, 658, 1983.
37. Radi, J. Estabilidad quirúrgica del avance mandibular. Biblioteca Facultad de Odontología, Universidad de Antioquia, Dic. 1993.
38. Ellis E. Gallo W. Relapse following mandibular advacement with dental plus skeletal maxillomandibular fixation. J. Oral. Maxillofac. Surg. 44: 509-16, 1986